

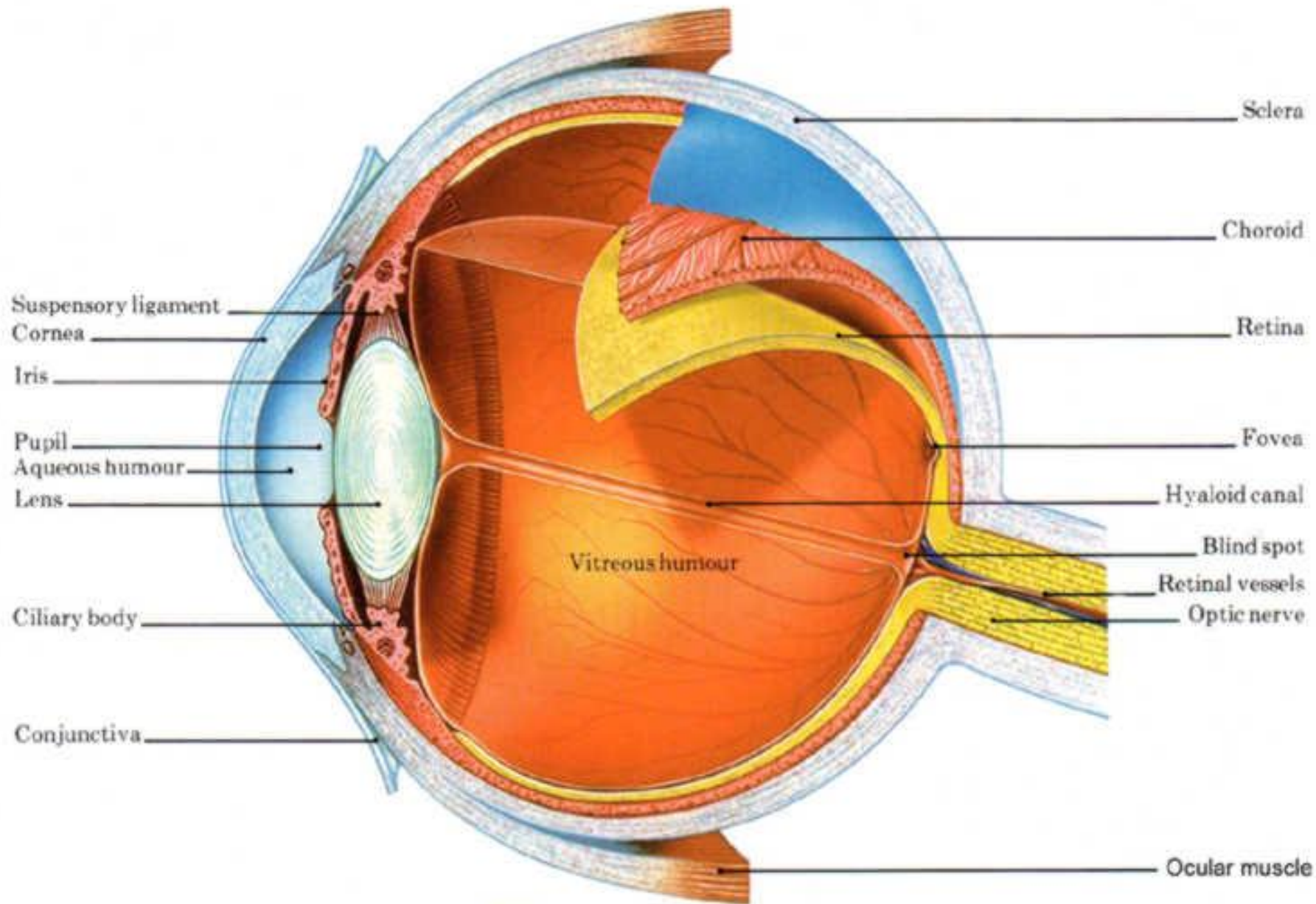
Traumatologie oka

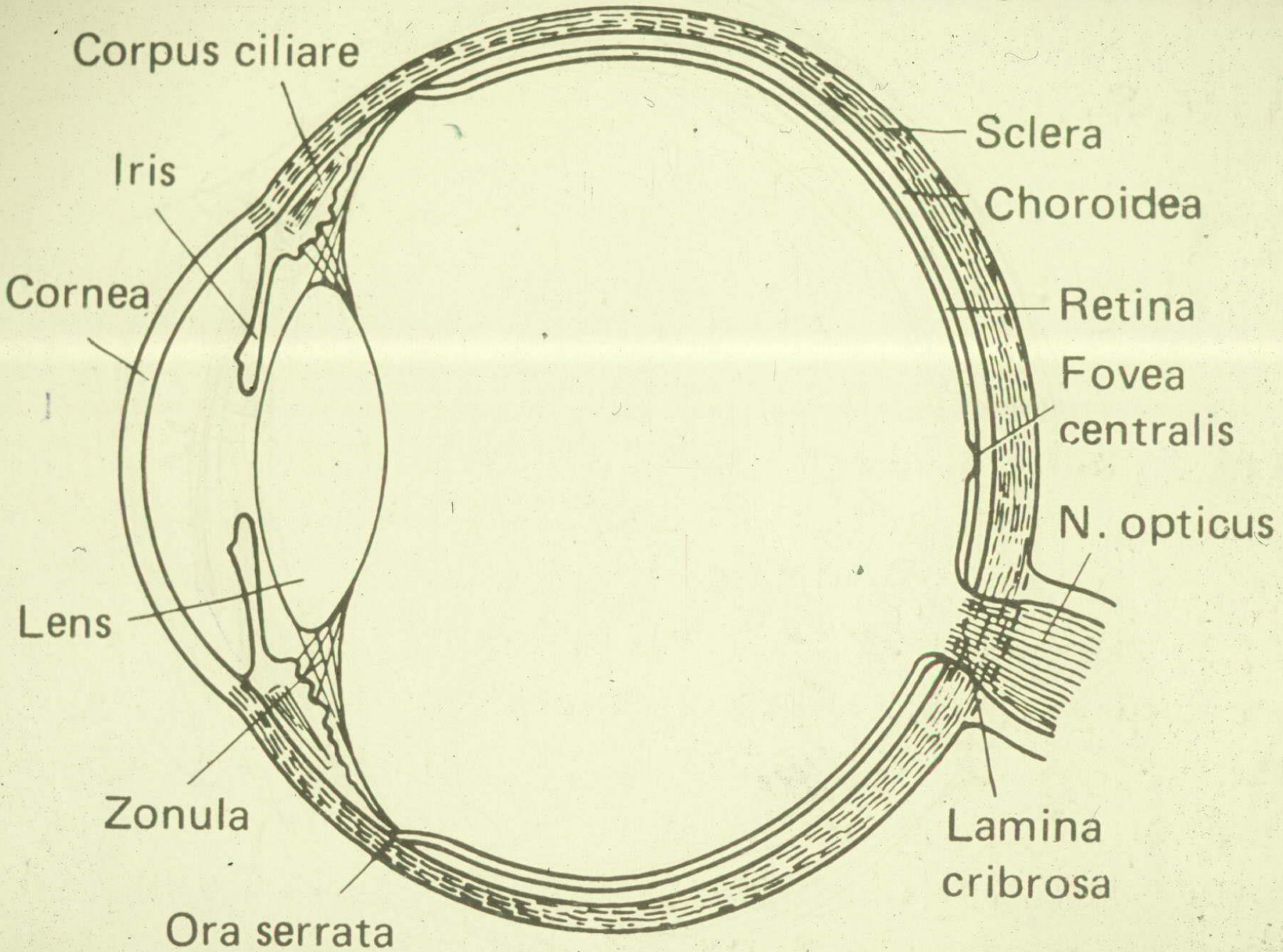
Š.Skorkovská

Klinika nemocí očních a optometrie

LF MU, FN u Svaté Anny v Brně

přednosta : doc. MUDr. S.Synek, CSc.

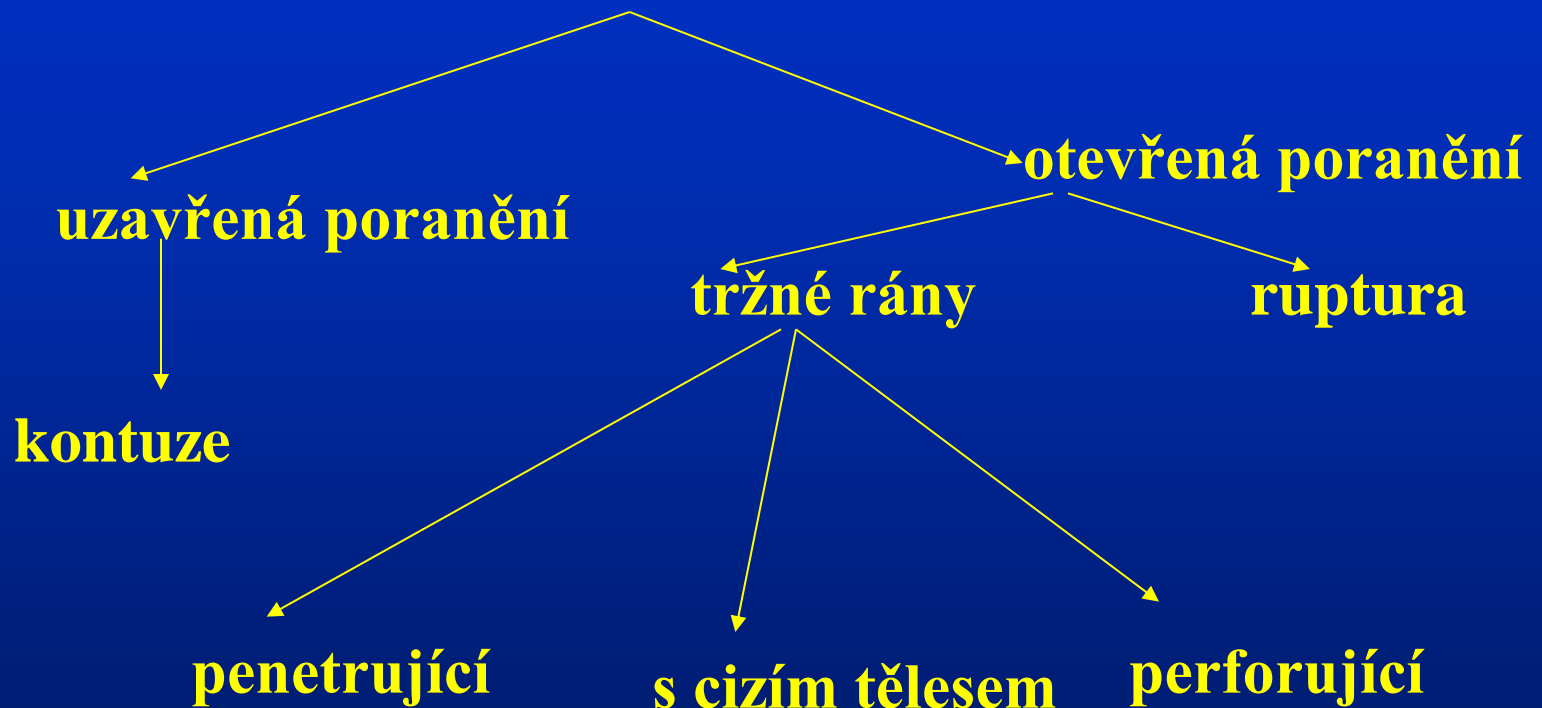



Klasifikace očních úrazů

- **mechanická poranění**
- **nemechanická poranění**
 - **chemické úrazy**
 - **fyzikální a elektrické úrazy**
- **orbitální úrazy**
- **poranění zrakového nervu**

Mechanická oční poranění

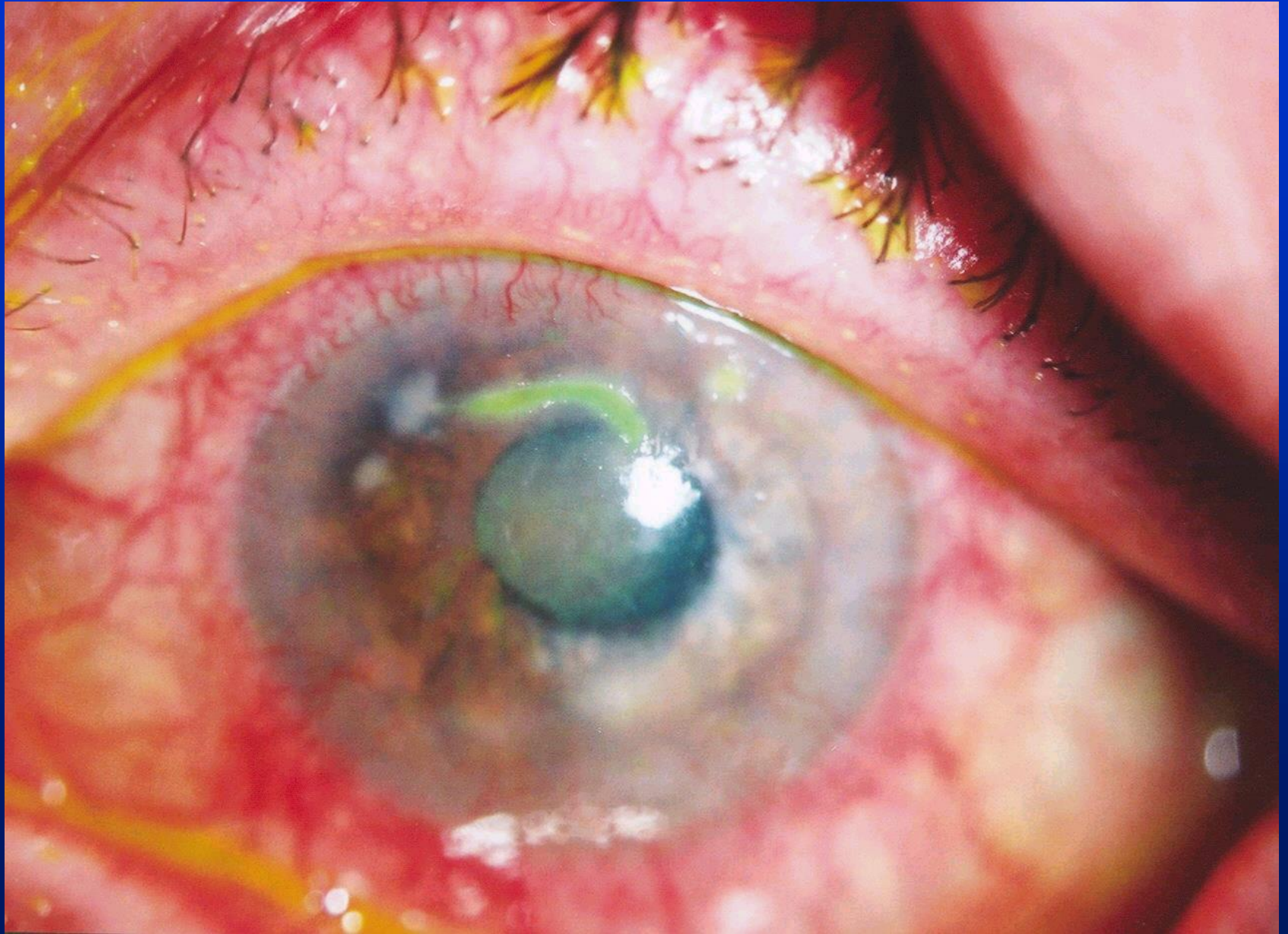

Traumatologie oka

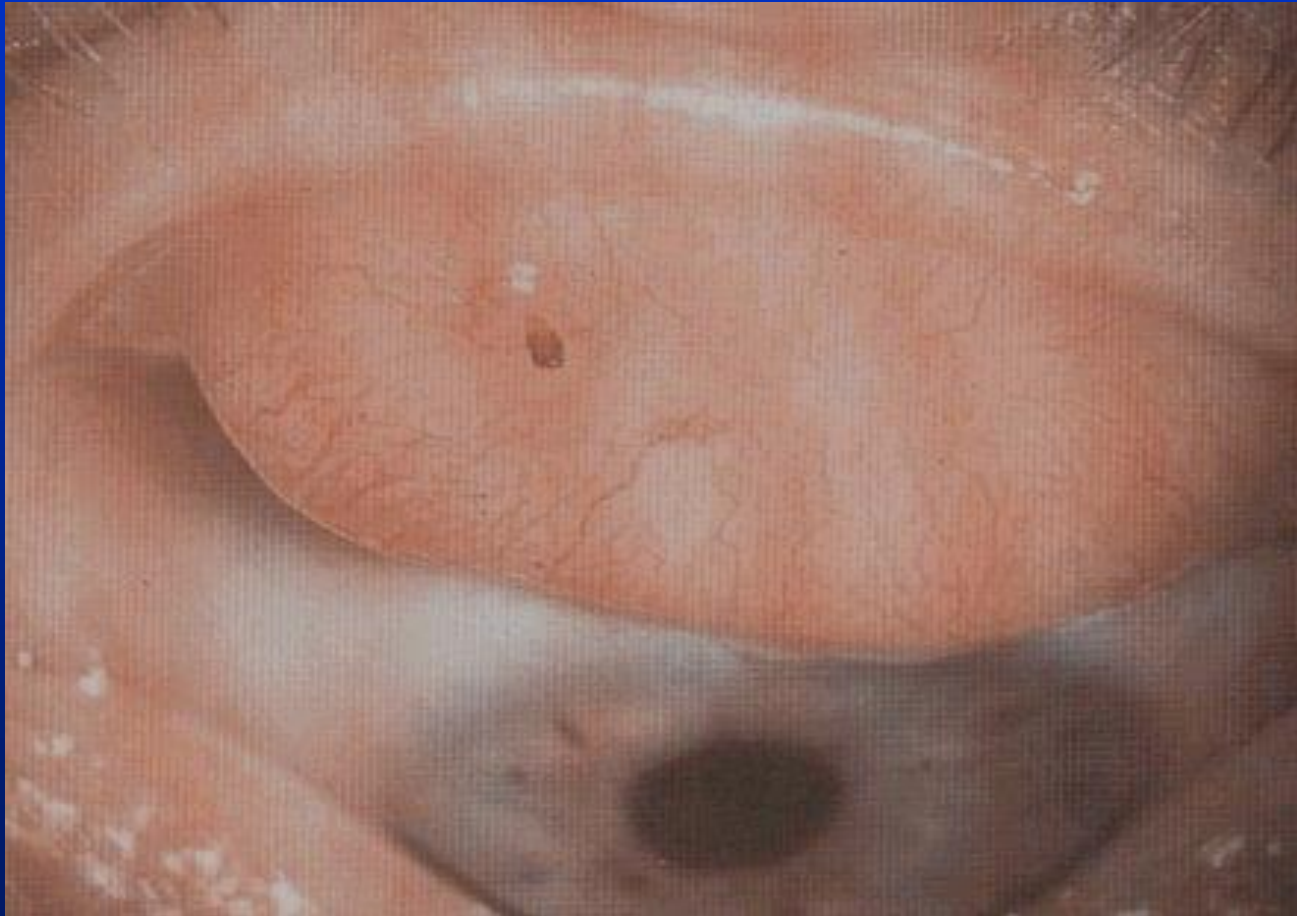Mechanická poranění rohovky

- **eroze (odloučení epitelu, zhojení do 48 hodin)**
- **cizí těleso v rohovce (anestezie rohovky, odstranění pod mikroskopem)**
- **cizí těleso pod víčkem**

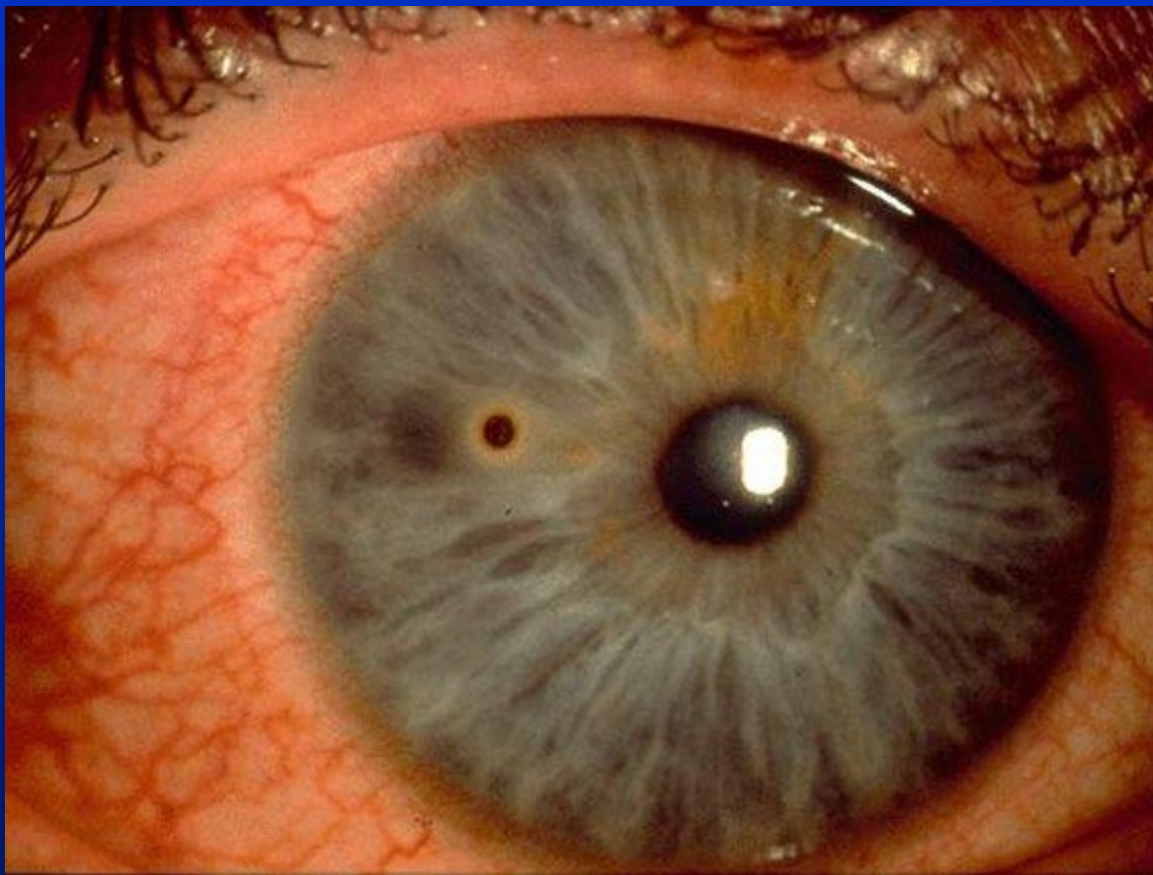
Povrchní poranění rohovky



Cizí tělísko tarzální spojivky

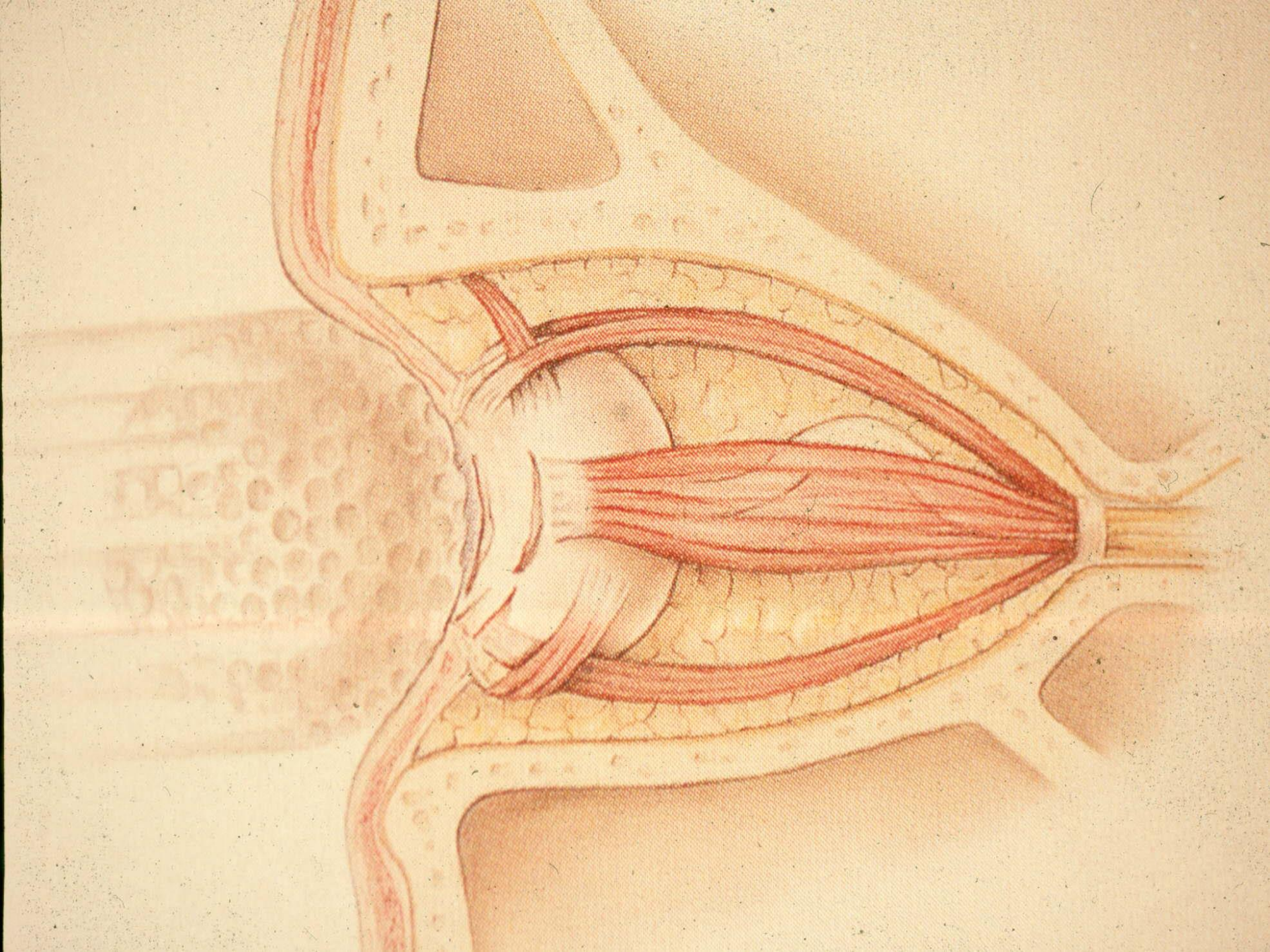



Rohovkové cizí tělíčko



Mechanismus kontuze oka

- **smrštění oční koule v okamžiku dopadu**
- **roztažení oční koule kolmo ve směru dopadu**
- **může dojít k poškození vzdálené tkáně oka přenesením energie z místa dopadu (z povrchu oka) až na zadní část oka (sítnice)**

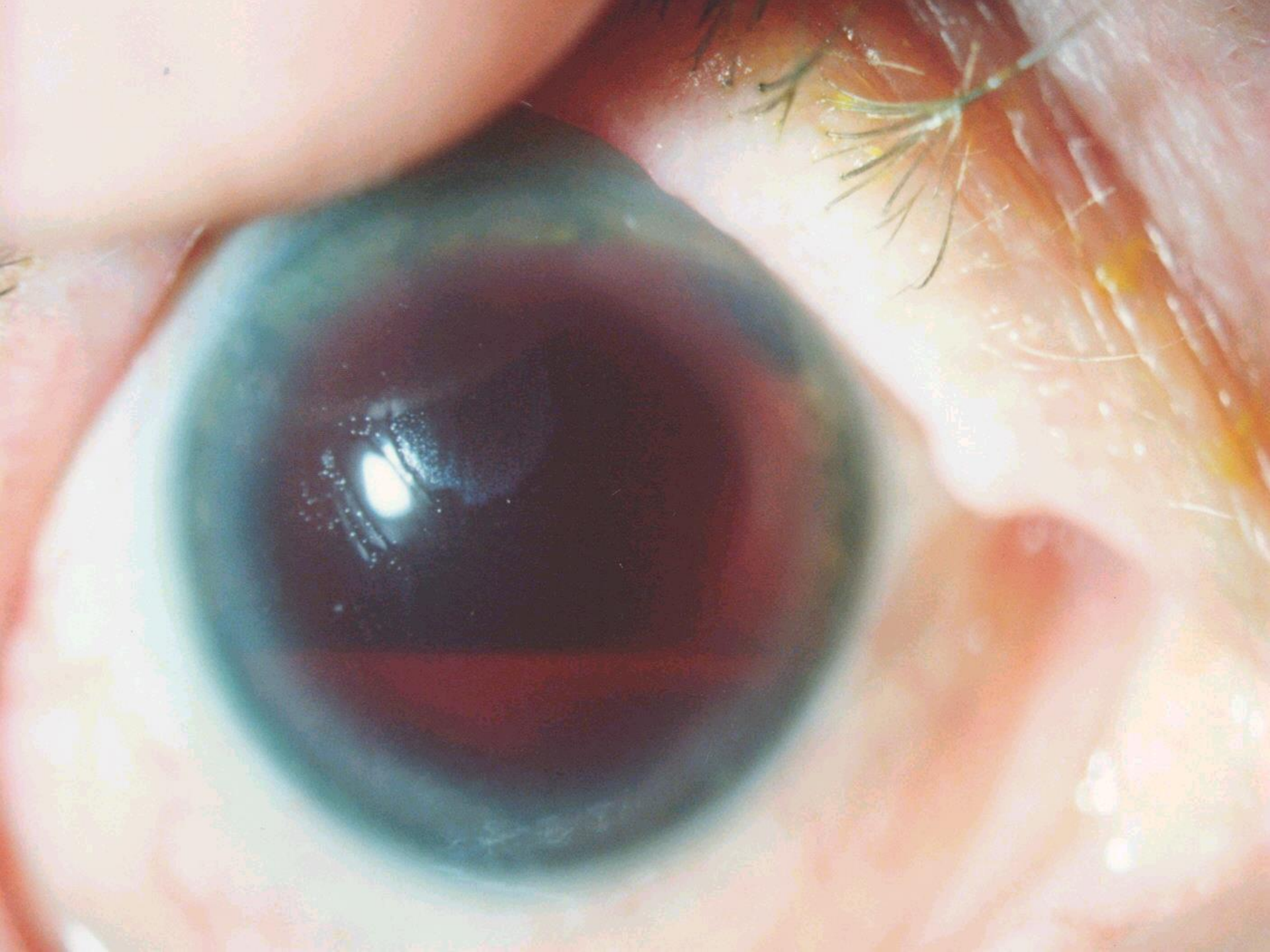




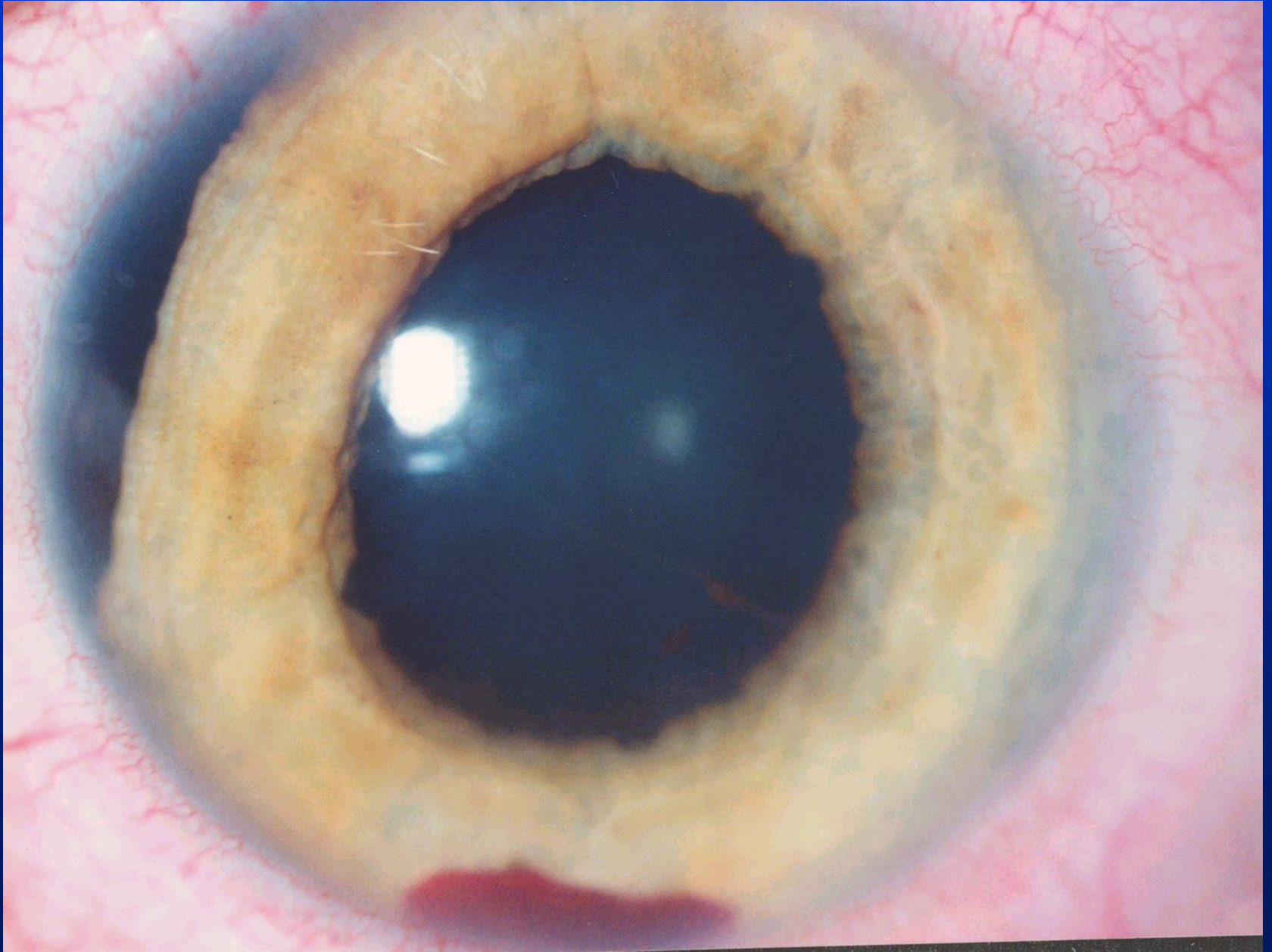Mechanická poranění

Zhmoždění oka (contusio bulbi)

- příznaky - ↓ vidění, světloplachost, slzení, otok víček
- kontuze př. segmentu oka
 - krvácení do př. komory oční (hyphaema)
 - trhliny svěrače zornice (irdorhexis)
 - trhliny kořene duhovky (iridodialysis)
 - ochrnutí zornice (iridoplegia)

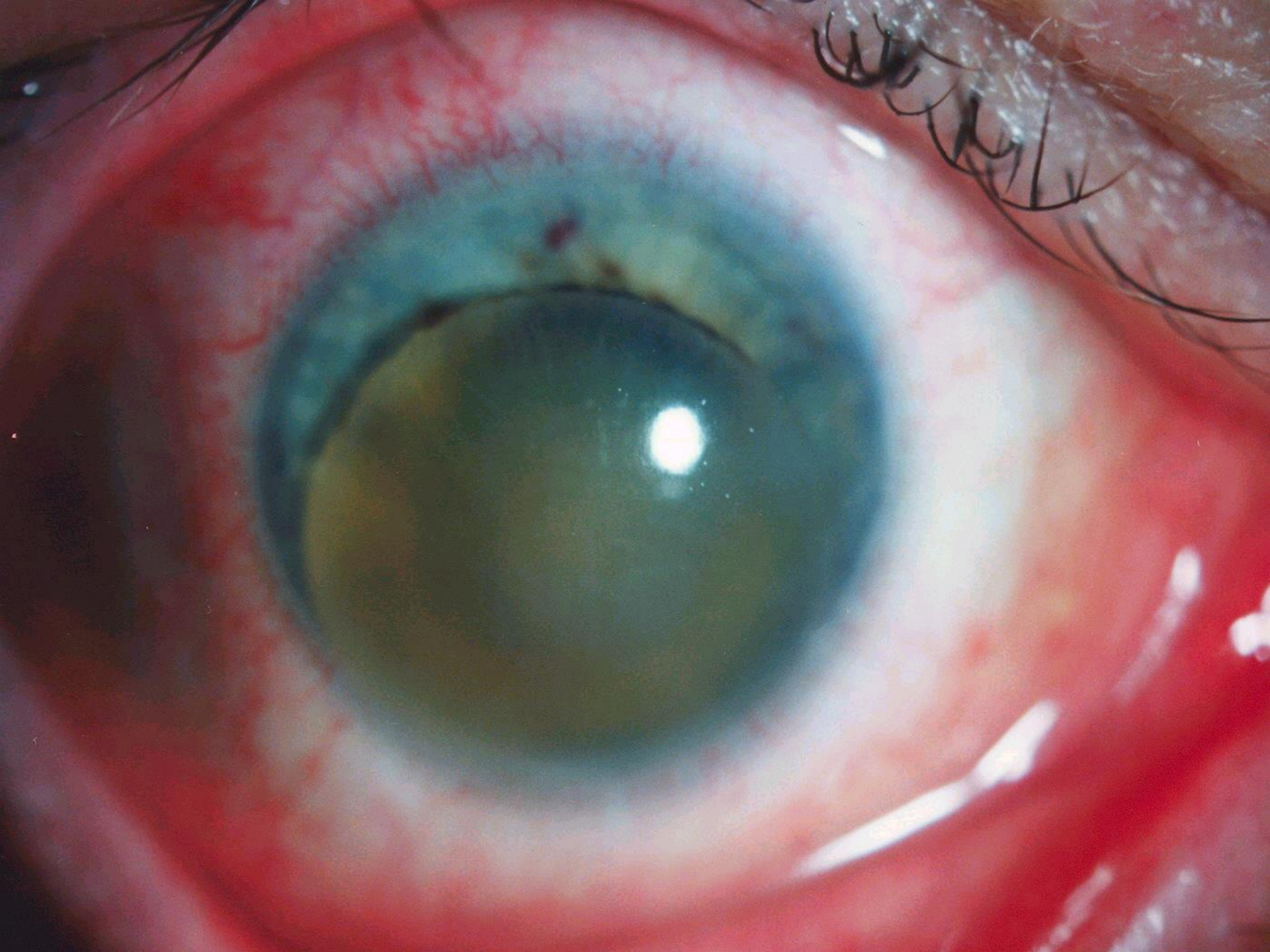



Traumatická iridodialýza, iridorhexe a koagulum v PK



Mechanická poranění (kontuze)

- změny polohy čočky
 - subluxace
 - luxace (do přední komory oční)
 - luxace (do sklivce)
- ↑nitroočního tlaku
(sekundární glaukom)
- traumatická katarakta (šedý zákal)





Traumatická katarakta

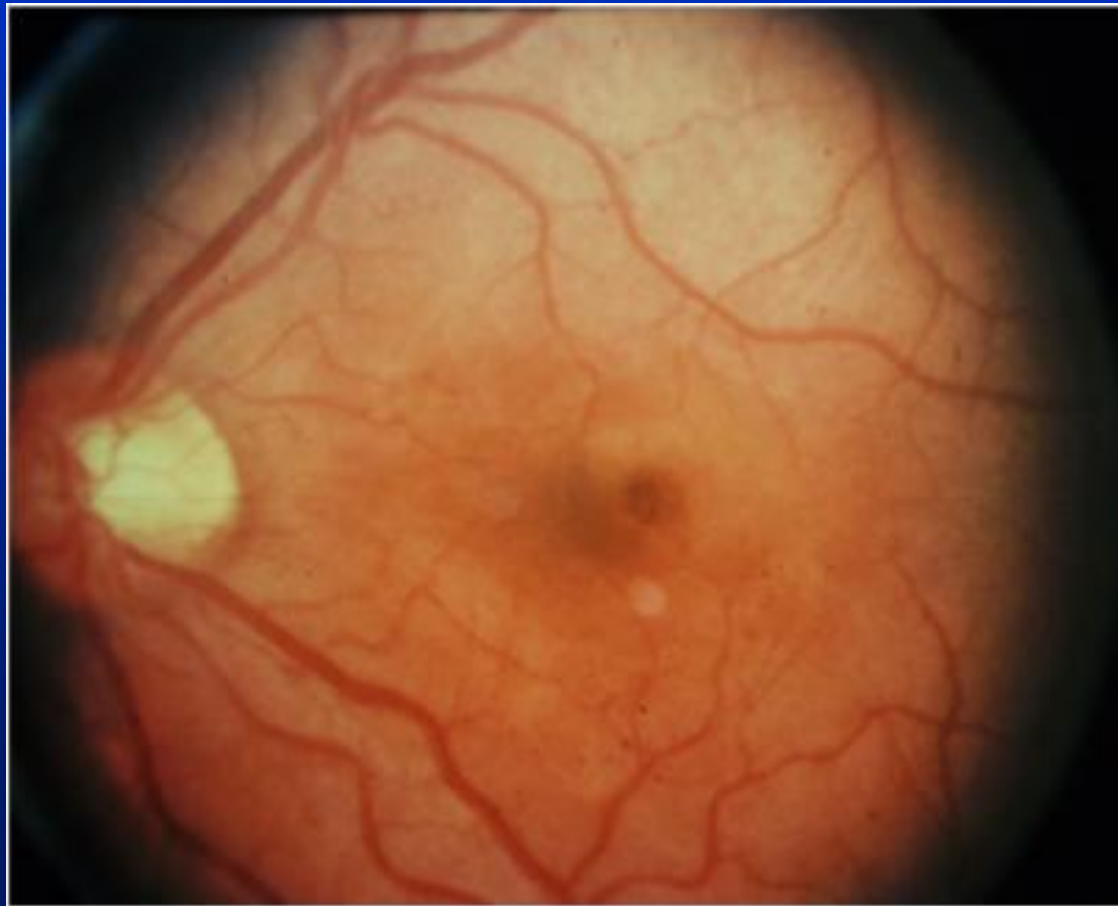

Mechanická poranění

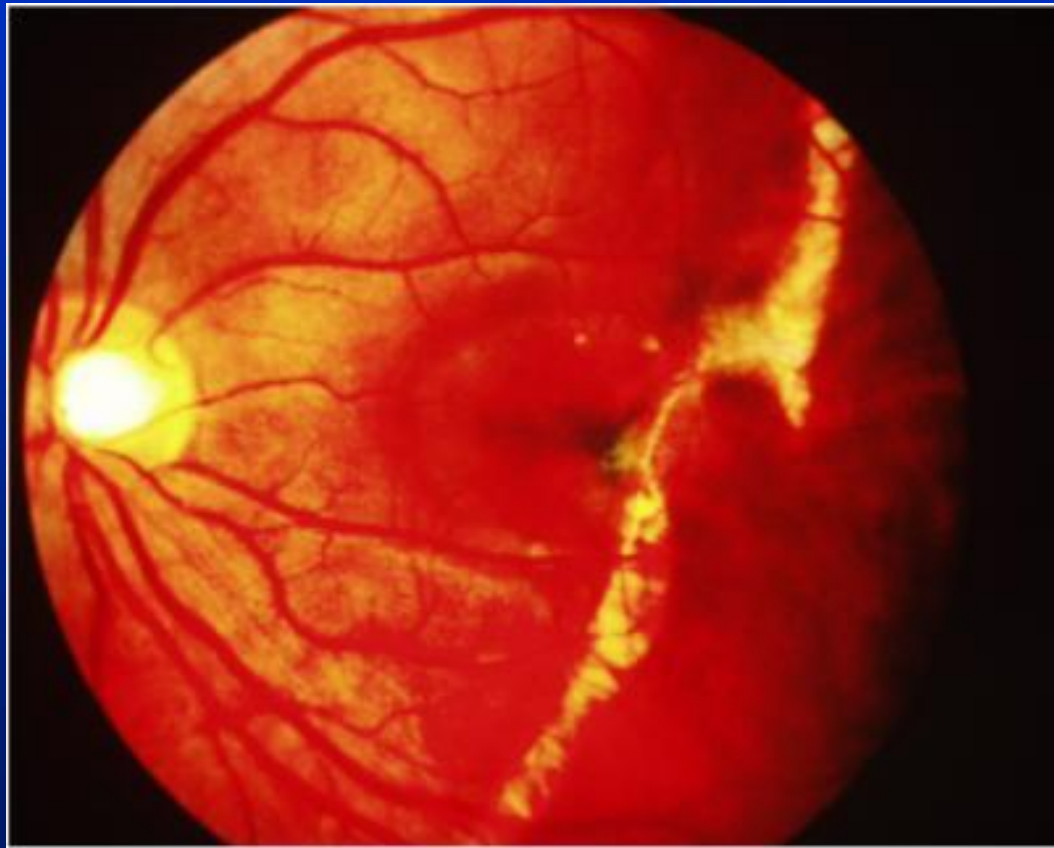Zhmoždění oka (contusio bulbi)

- poškození zadního segmentu oka
 - komoce sítnice (Berlinovo zkalení)
 - ruptury cévnatky
 - trhliny sítnice a odchlípení sítnice
 - krvácení do sklivce (hemophthalmus)

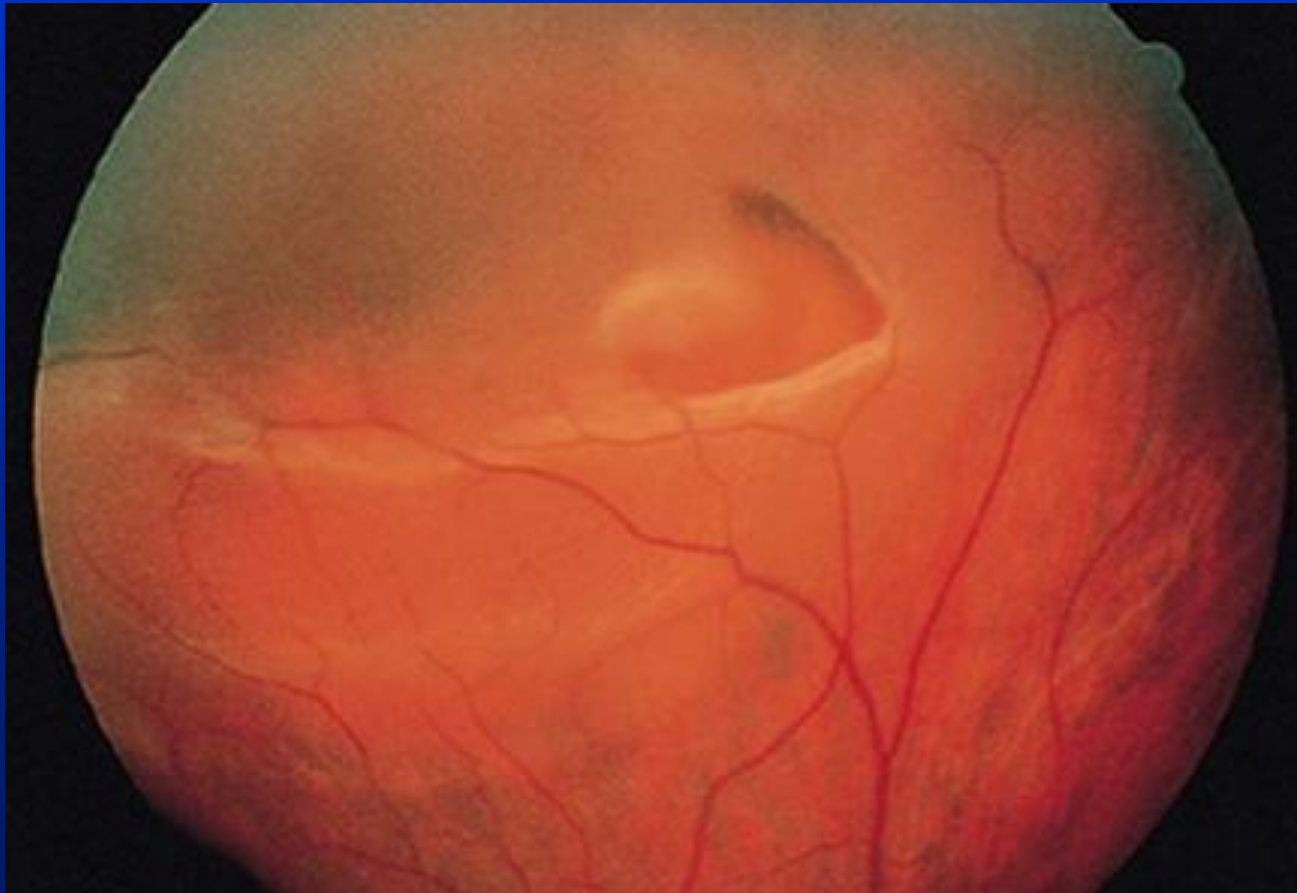
Berlinův edém

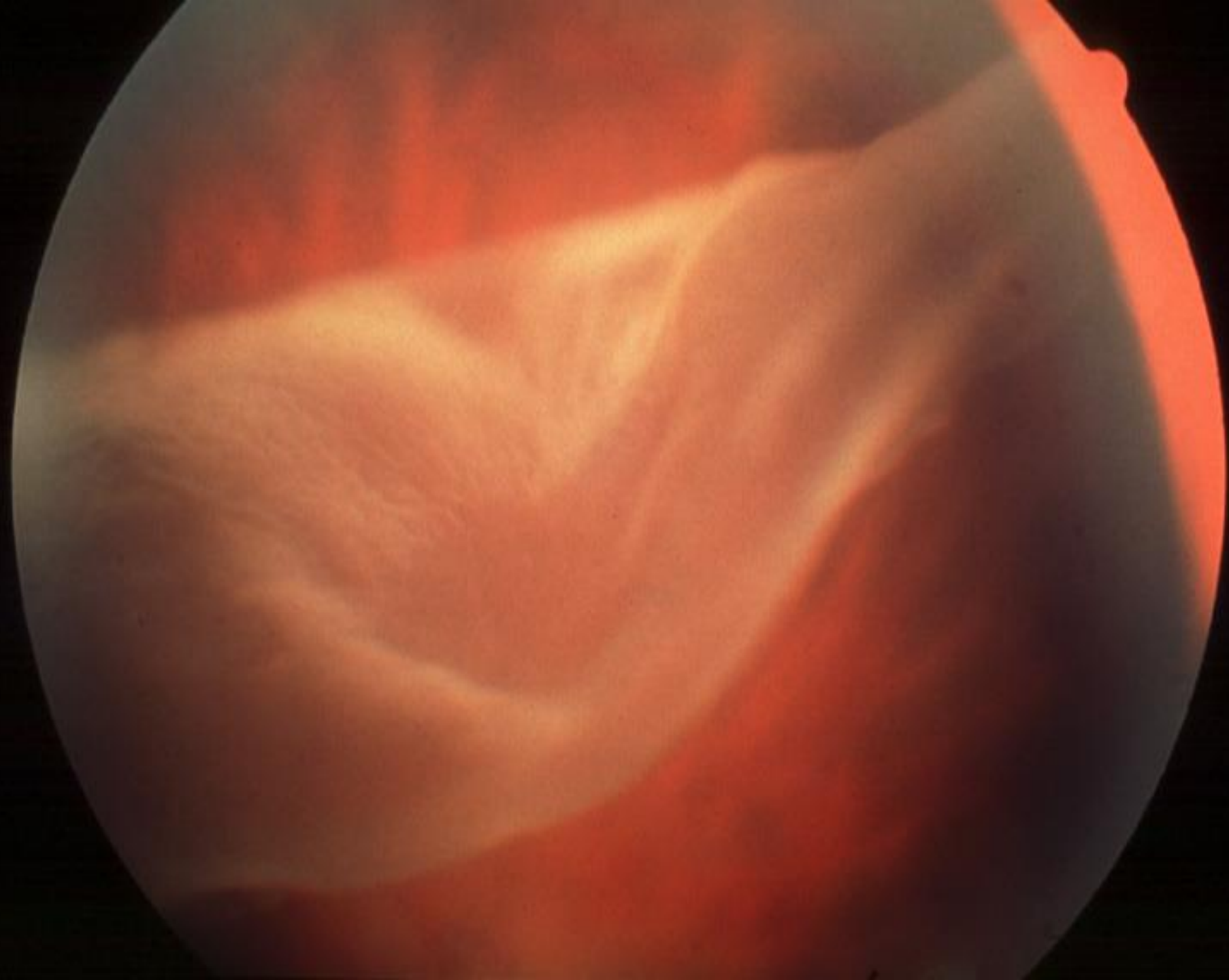


Ruptury cévnatky



Trhlina sítnice

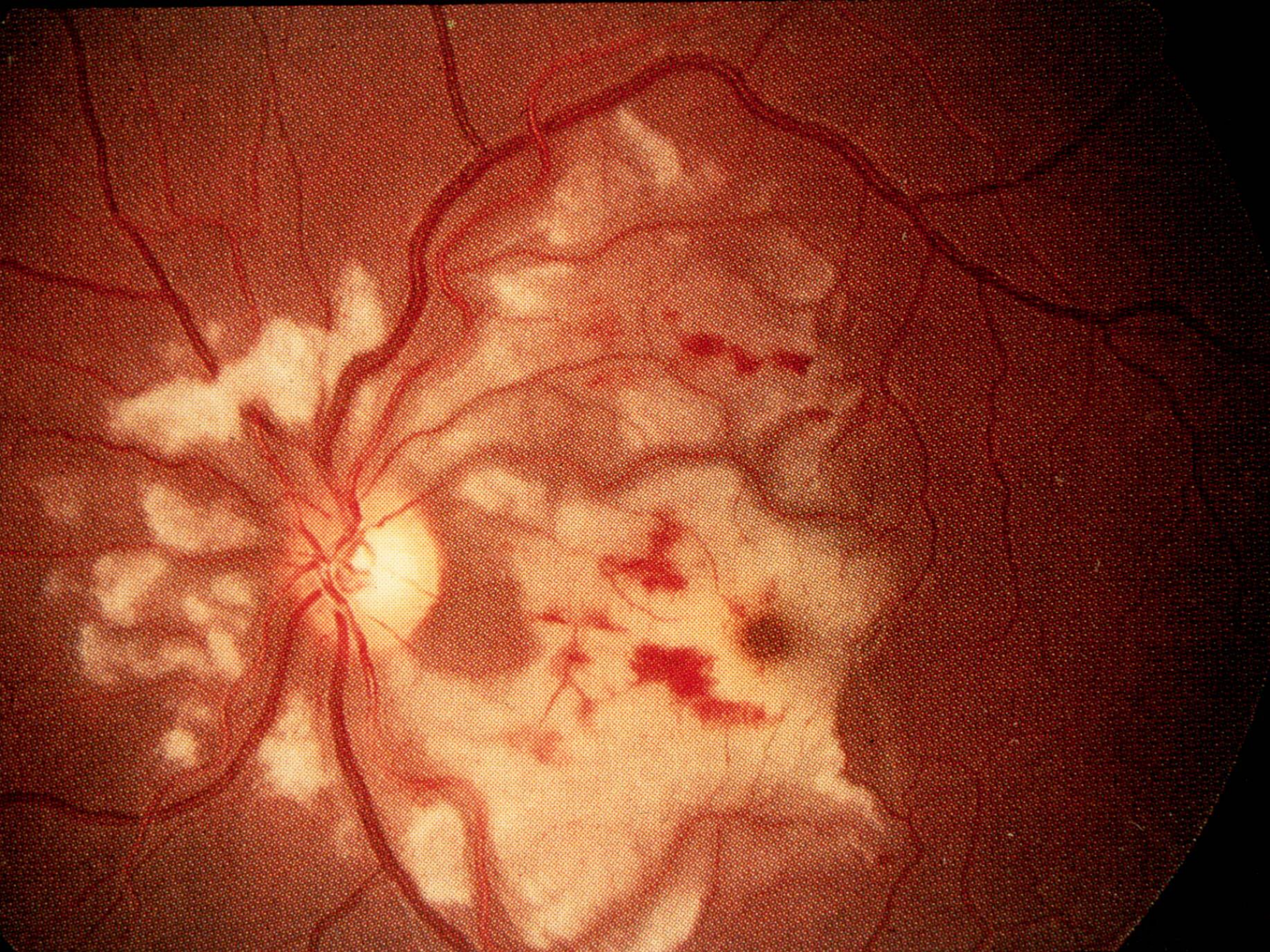

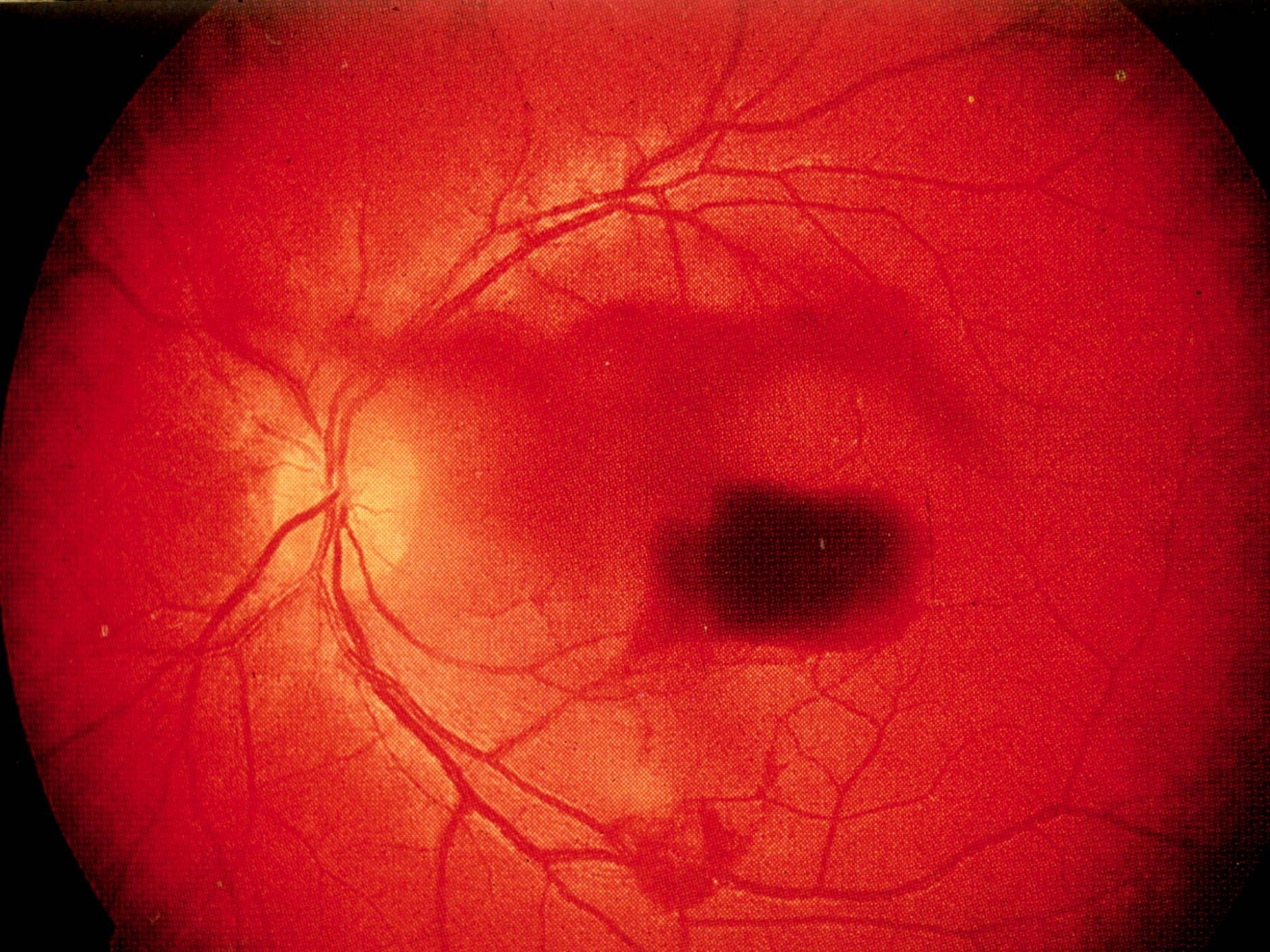


Traumatologie oka

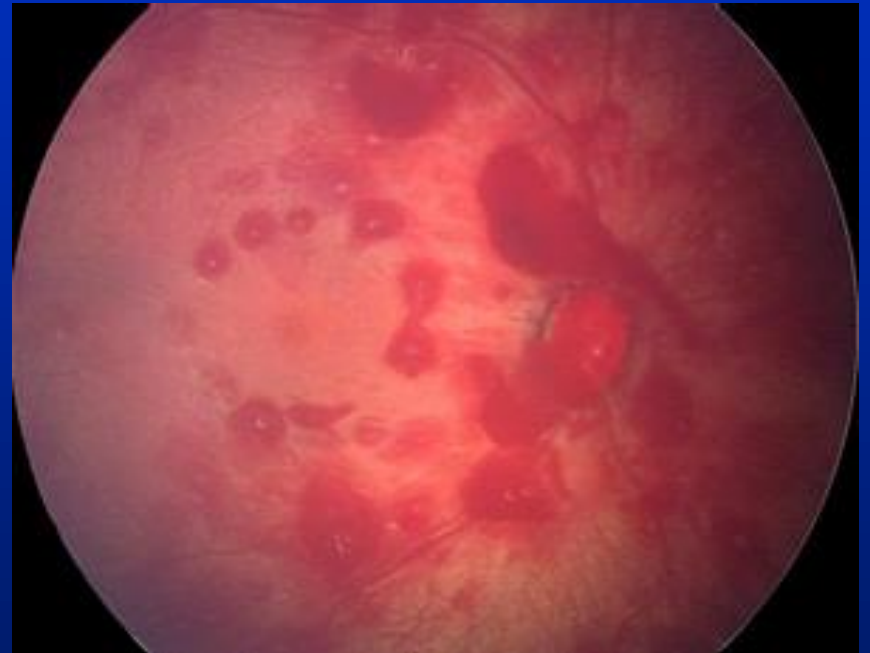Polytraumata s poškozením zadního segmentu oka

- Purtscherova retinopatie (komprese hrudníku, tuková embolie)
- Tersonův syndrom (nitrolební krvácení)
- shaken-baby syndrom (syndrom týraného dítěte)





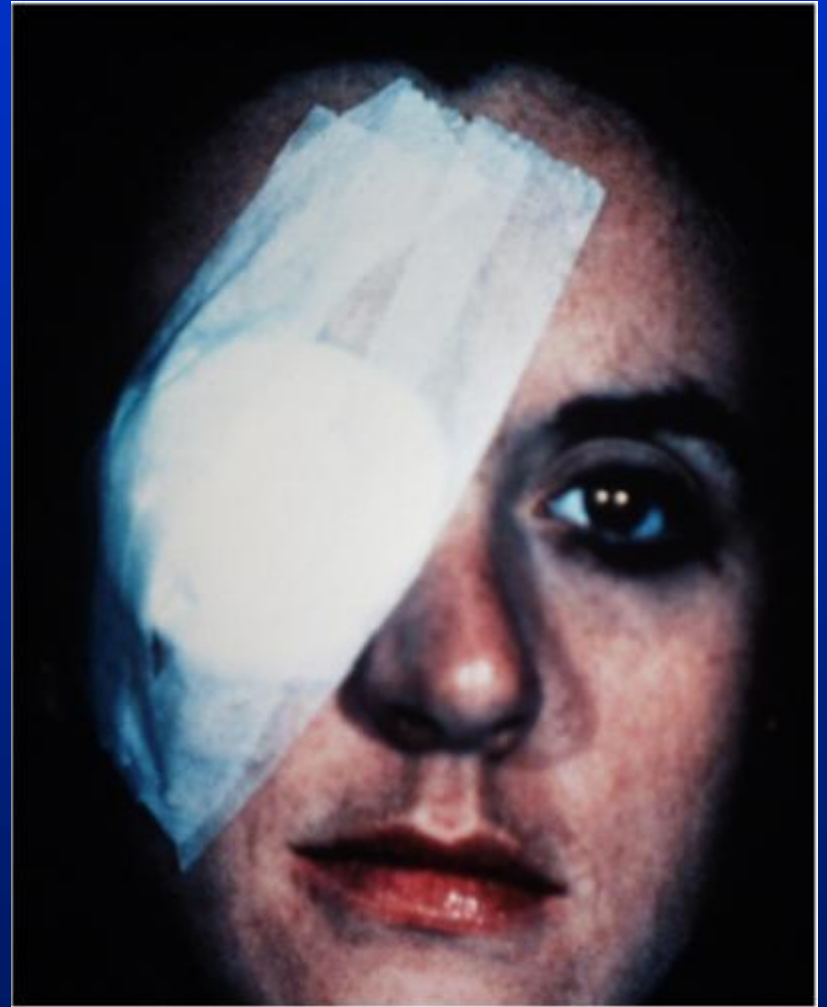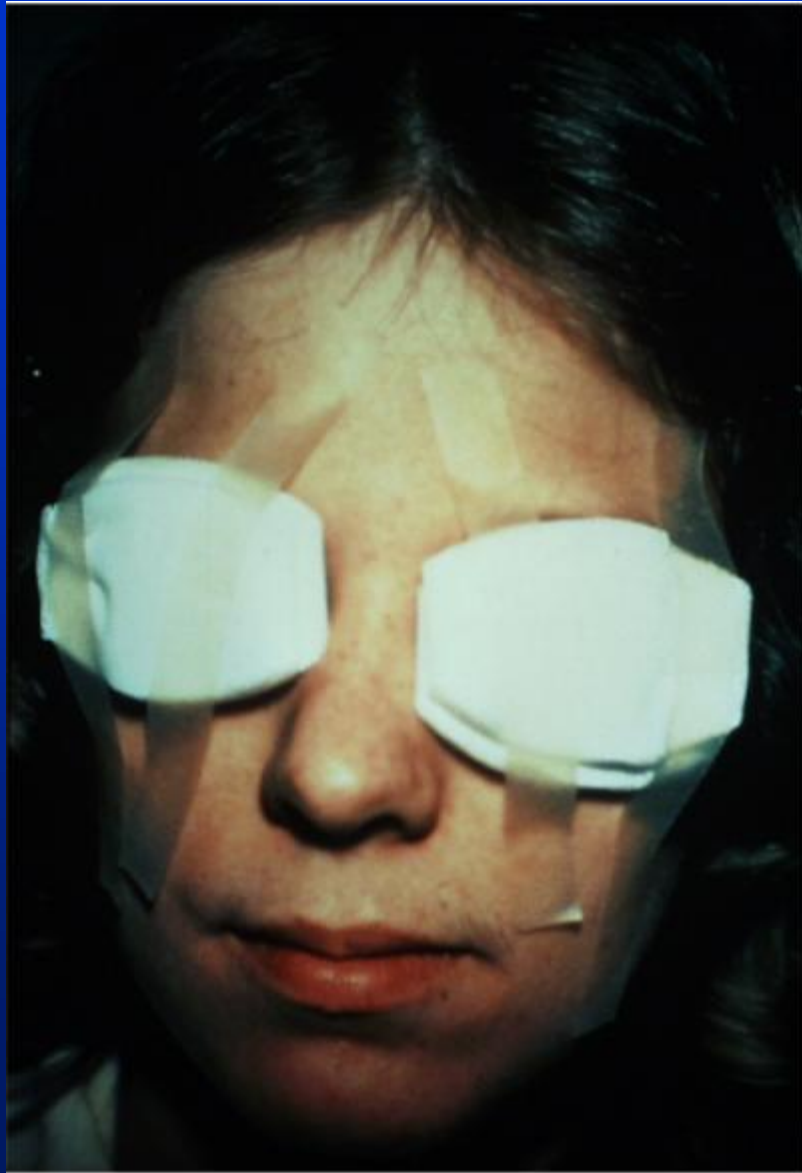Shaken baby syndrom



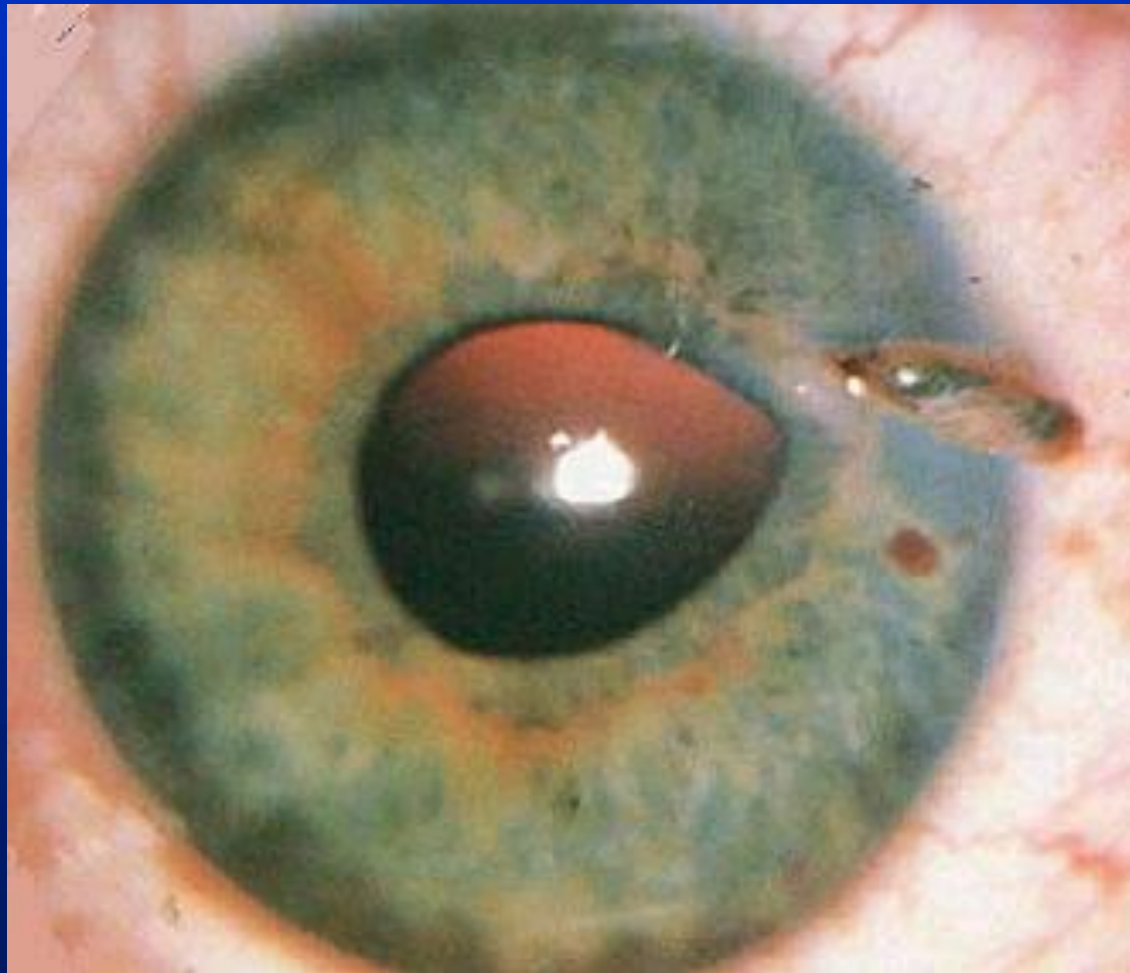
Traumatologie oka

Pronikající (penetrující) poranění oka

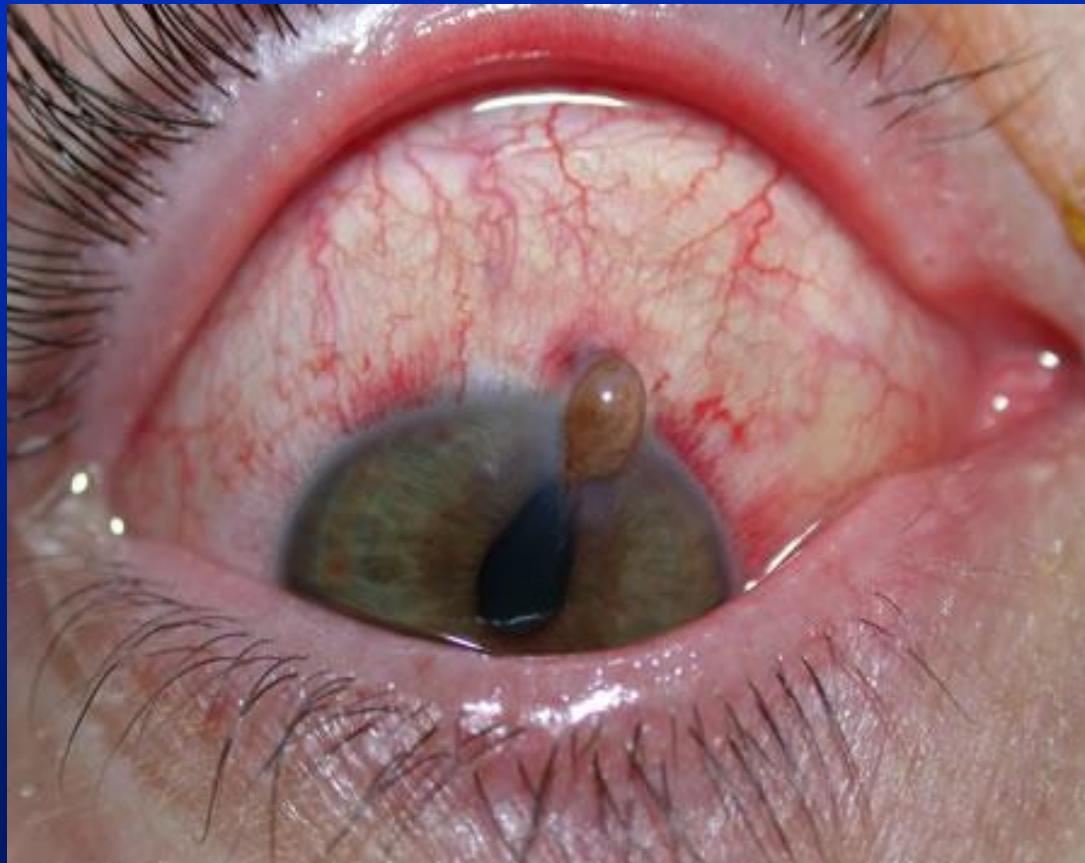
- **důležitý přesný popis poranění**
- **vstupní rána (penetrace rohovky nebo bělimy)**
- **hypotonie oka**
- **výhřez nitroočních tkání (duhovka, sklivec)**
- **obvaz oka, transport na oční pracoviště**



Penetrující poranění rohovky - prolaps duhovky



Penetrující poranění rohovky - prolaps duhovky



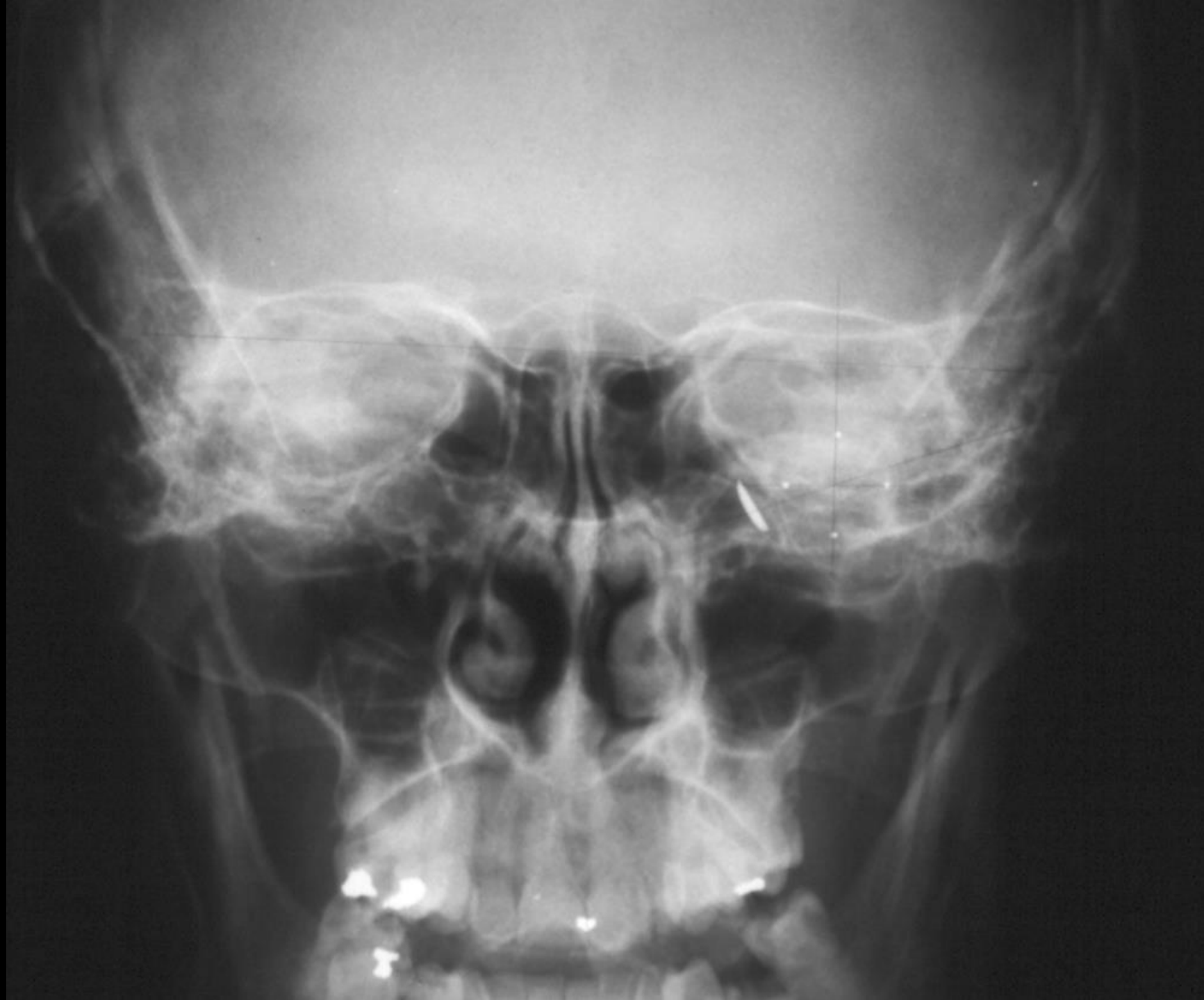Pronikající poranění oka

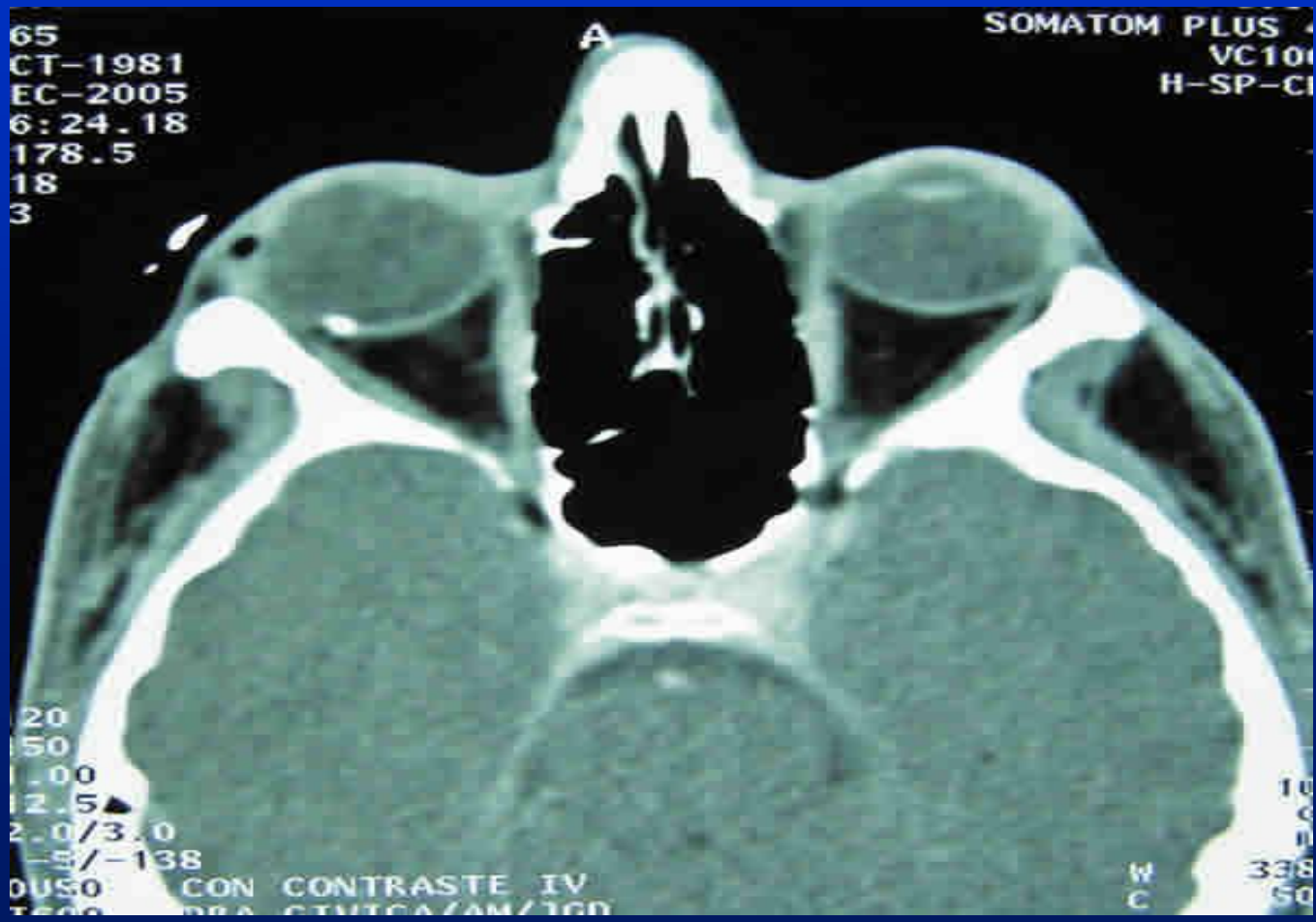s cizím nitroočním tělesem (c.n.t.)

- RTG kontrastní (kovová) c.n.t.(RTG,CT)

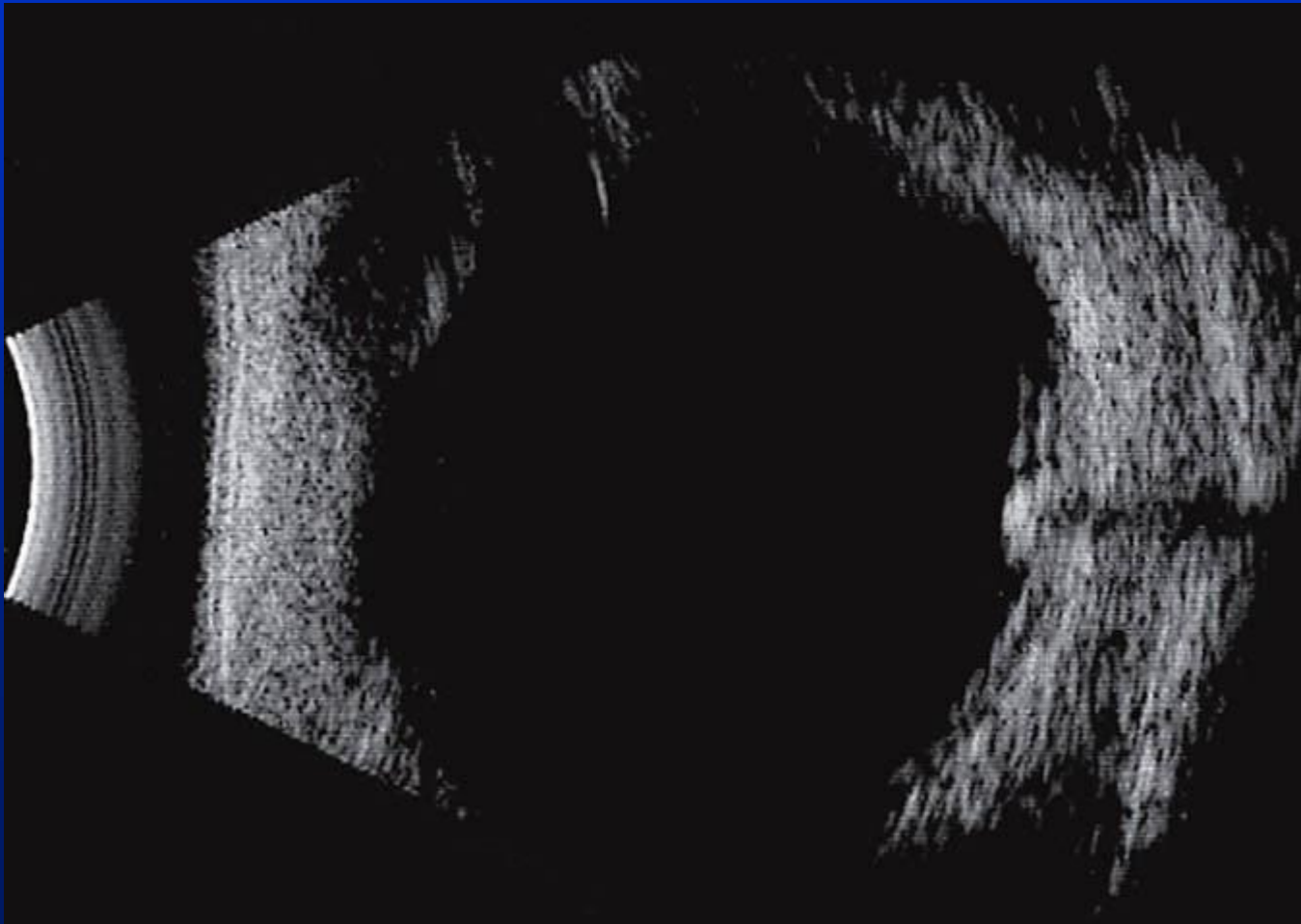
- RTG nekontrastní c.n.t. (UZV)

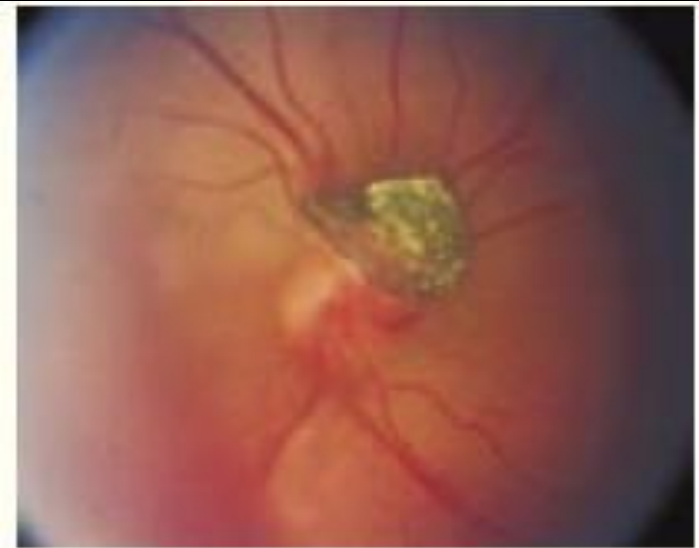
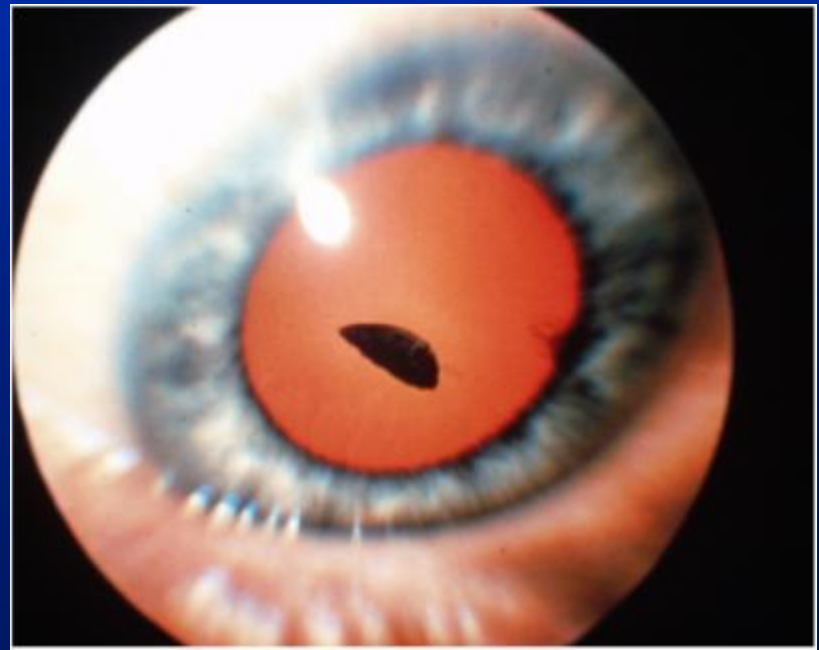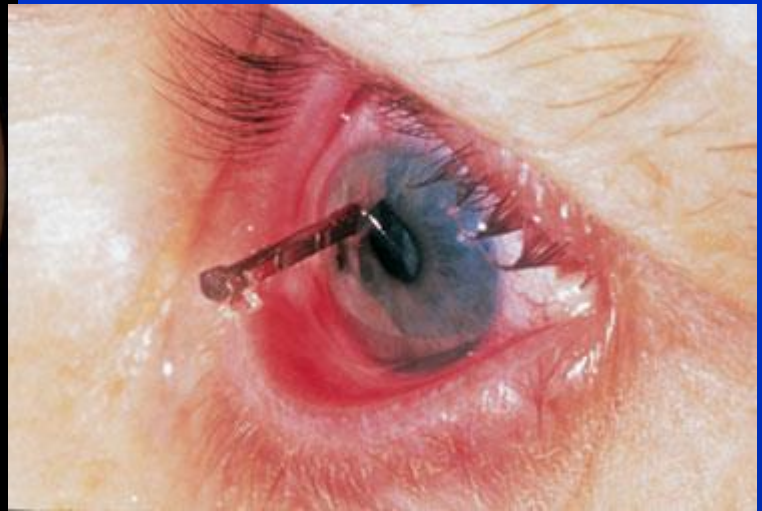
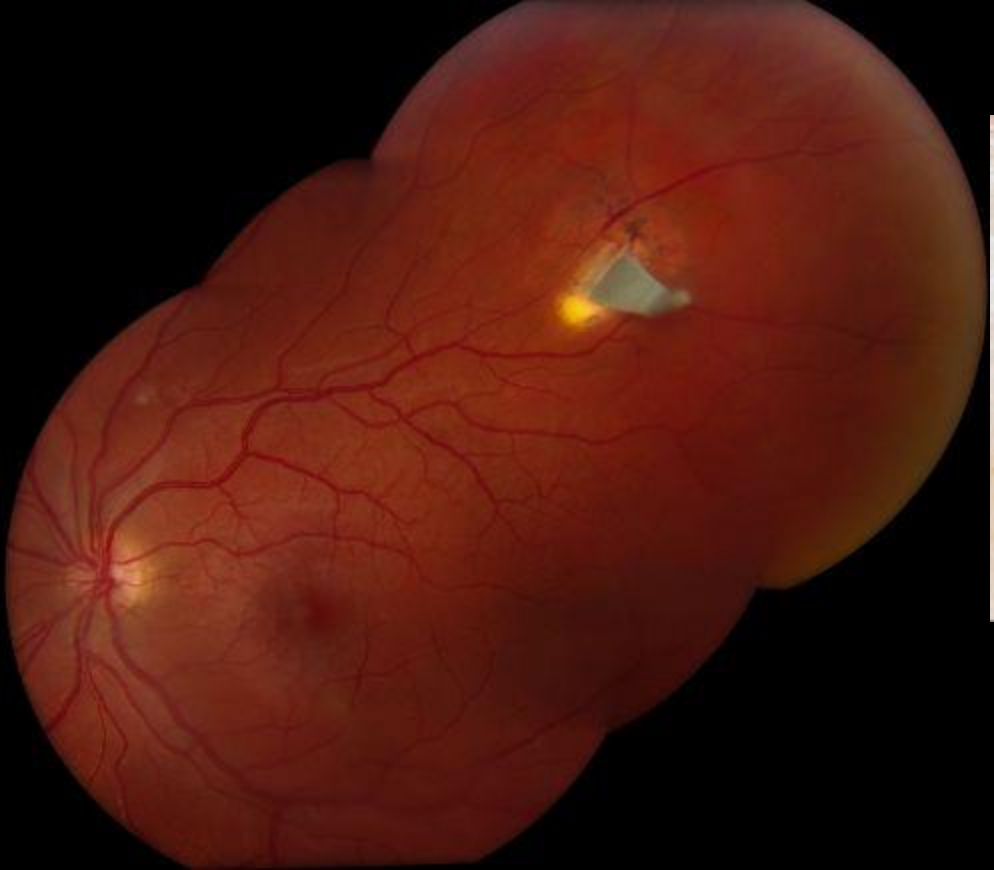- léčba - ošetření vstupní rány, odstranění c.n.t., ATB místně i celkově**





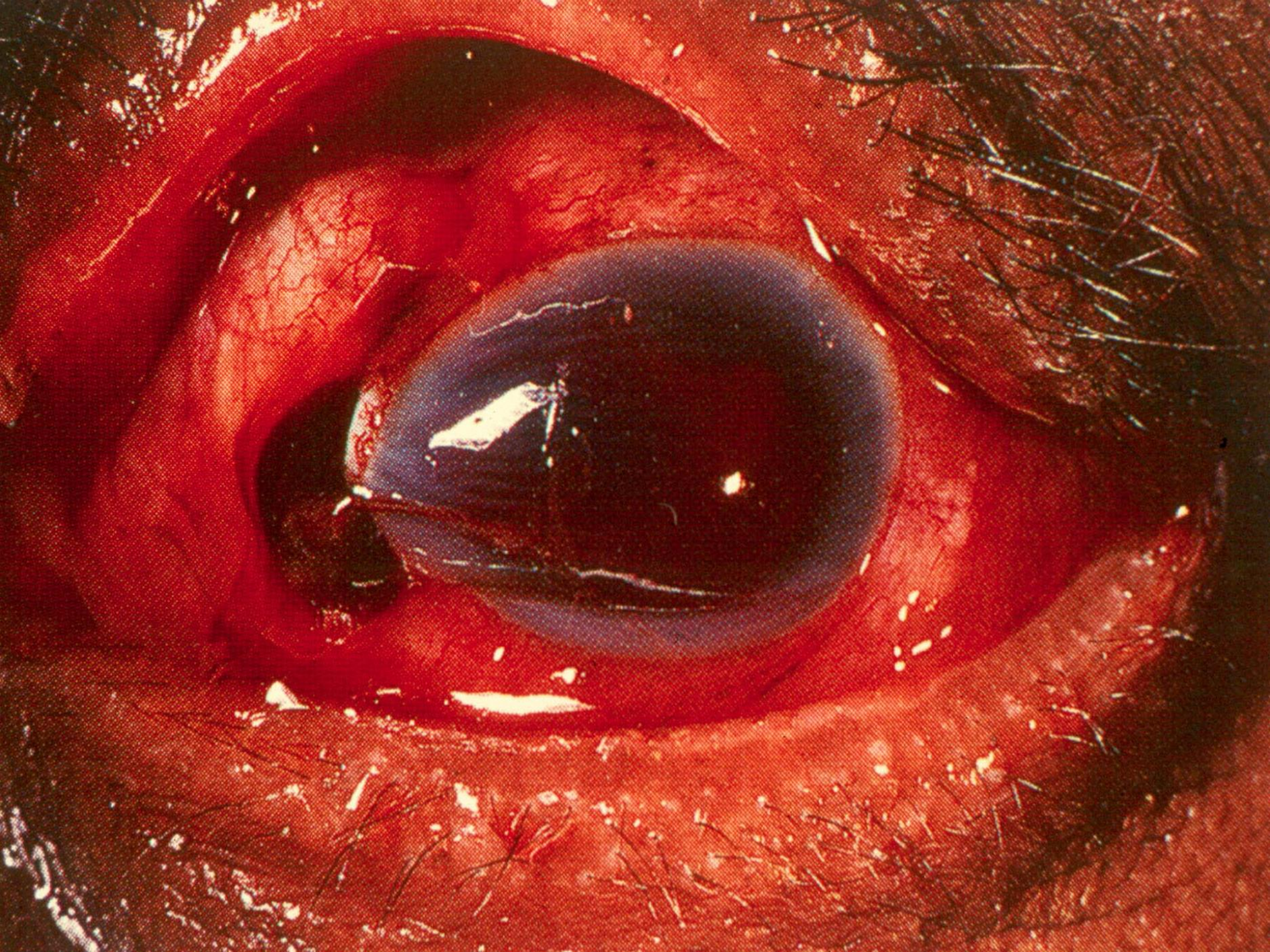
UZV B-scan: intraokulární cizí tělísko





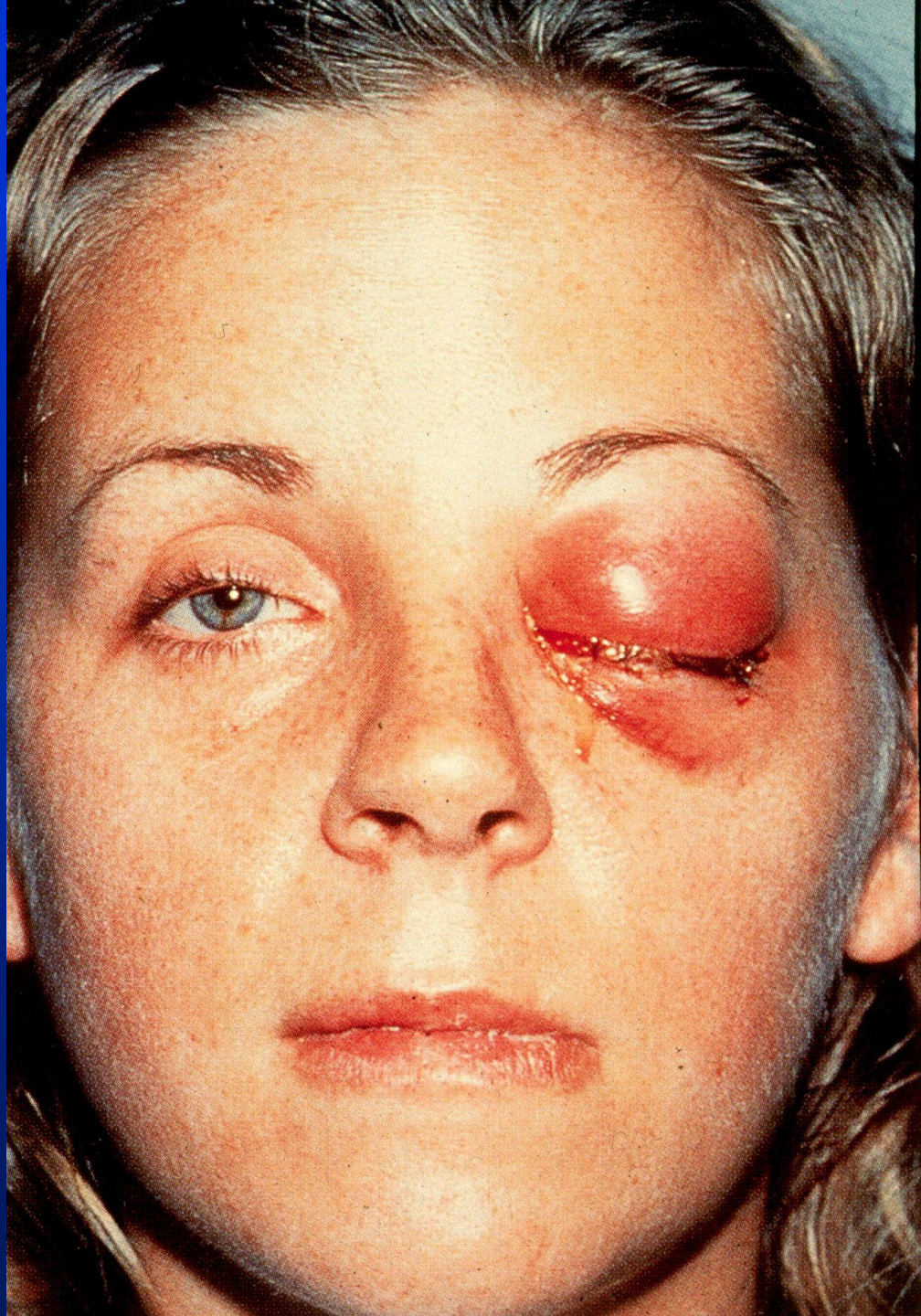Pronikající poranění oka

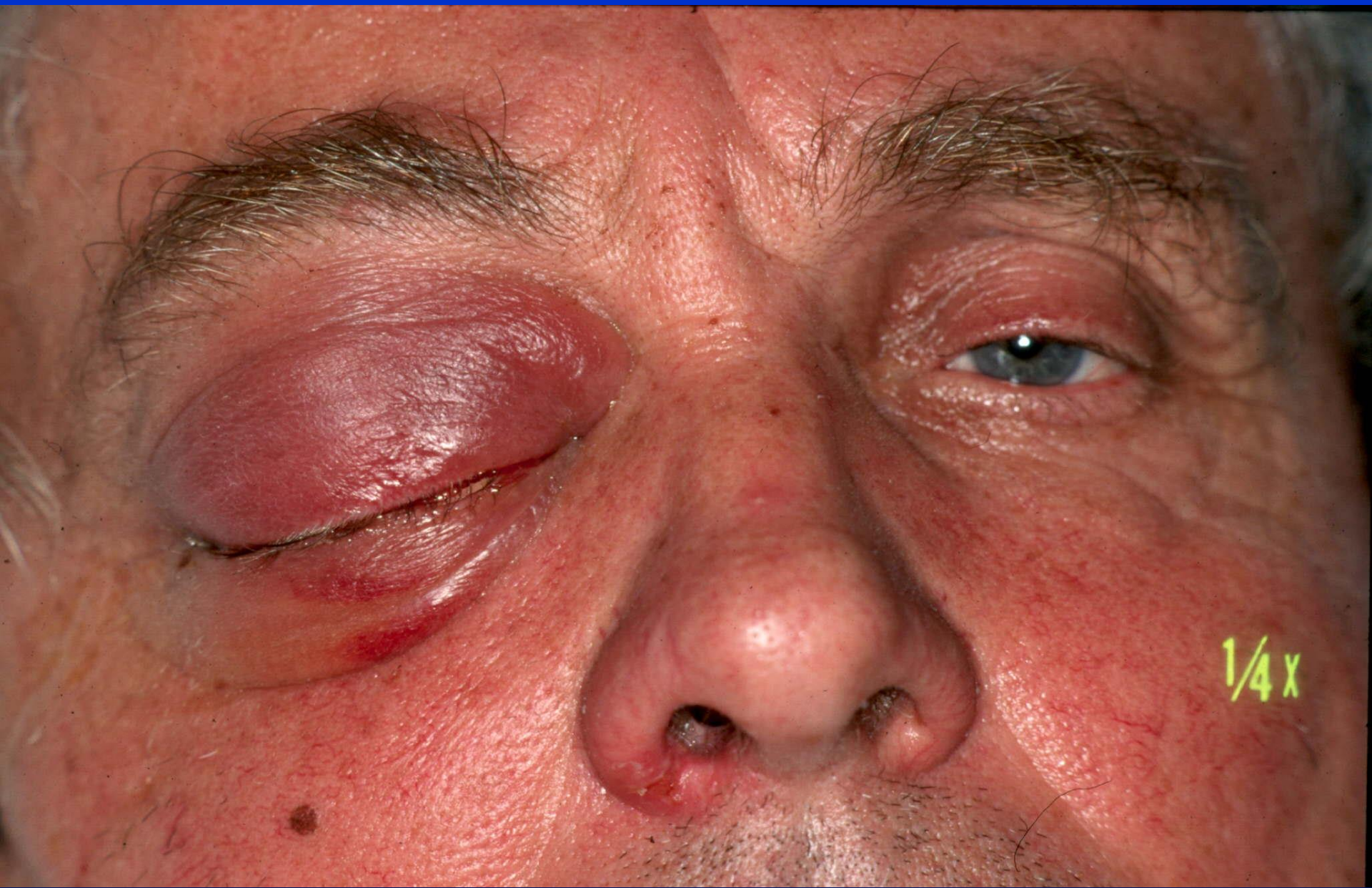- **ruptura bulbu (prasknutí oka)**
 - **v místě oslabení stěny oka (pod úpony očních svalů, na rozhraní rohovky a bělimy)**
 - **výhřez nitroočních tkání, ztráta čočky**
 - **krváčení do nitra oka**
 - **výsledkem může být atrofie oka (phtisis bulbi)**



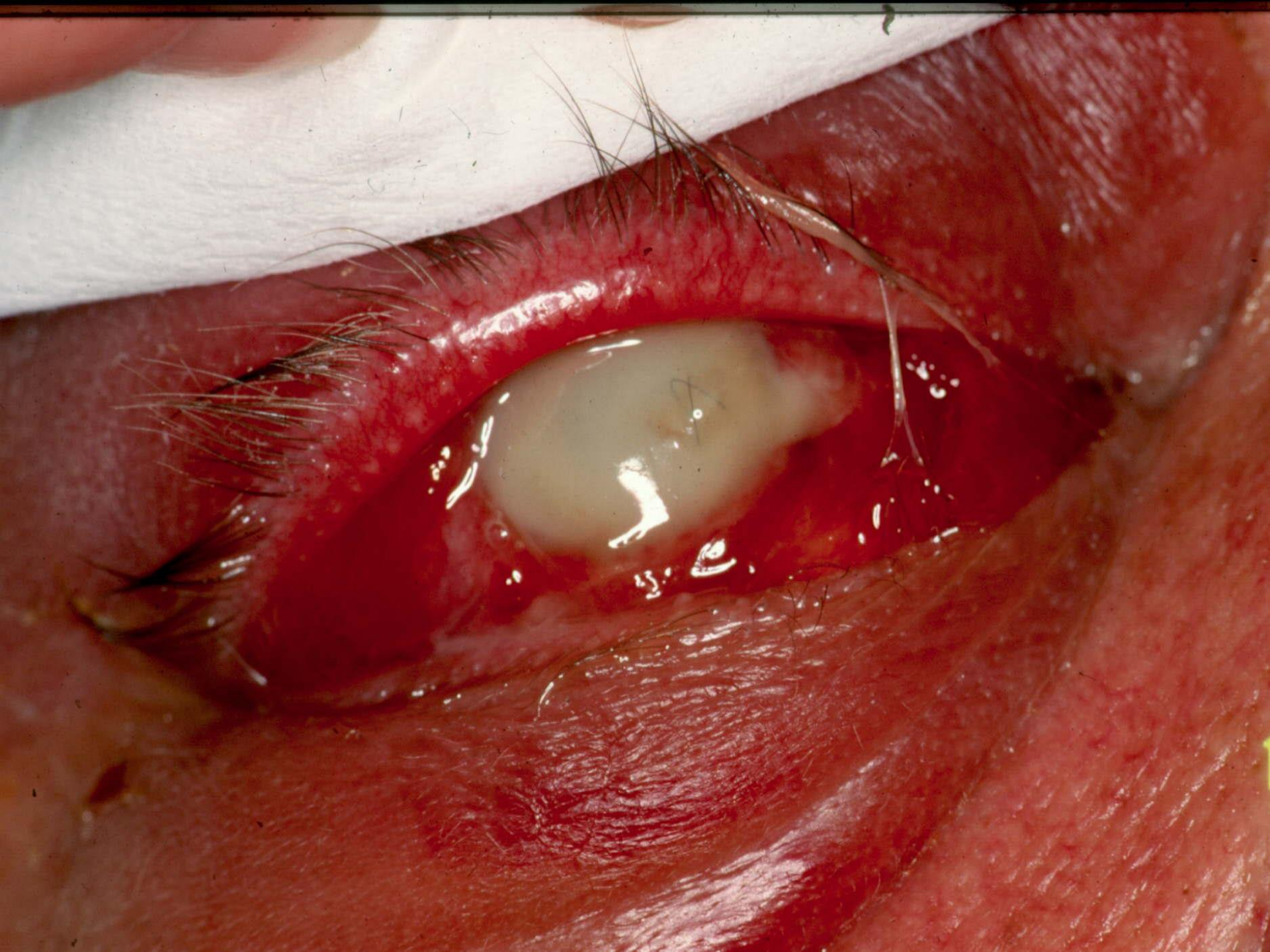Pronikající poranění oka

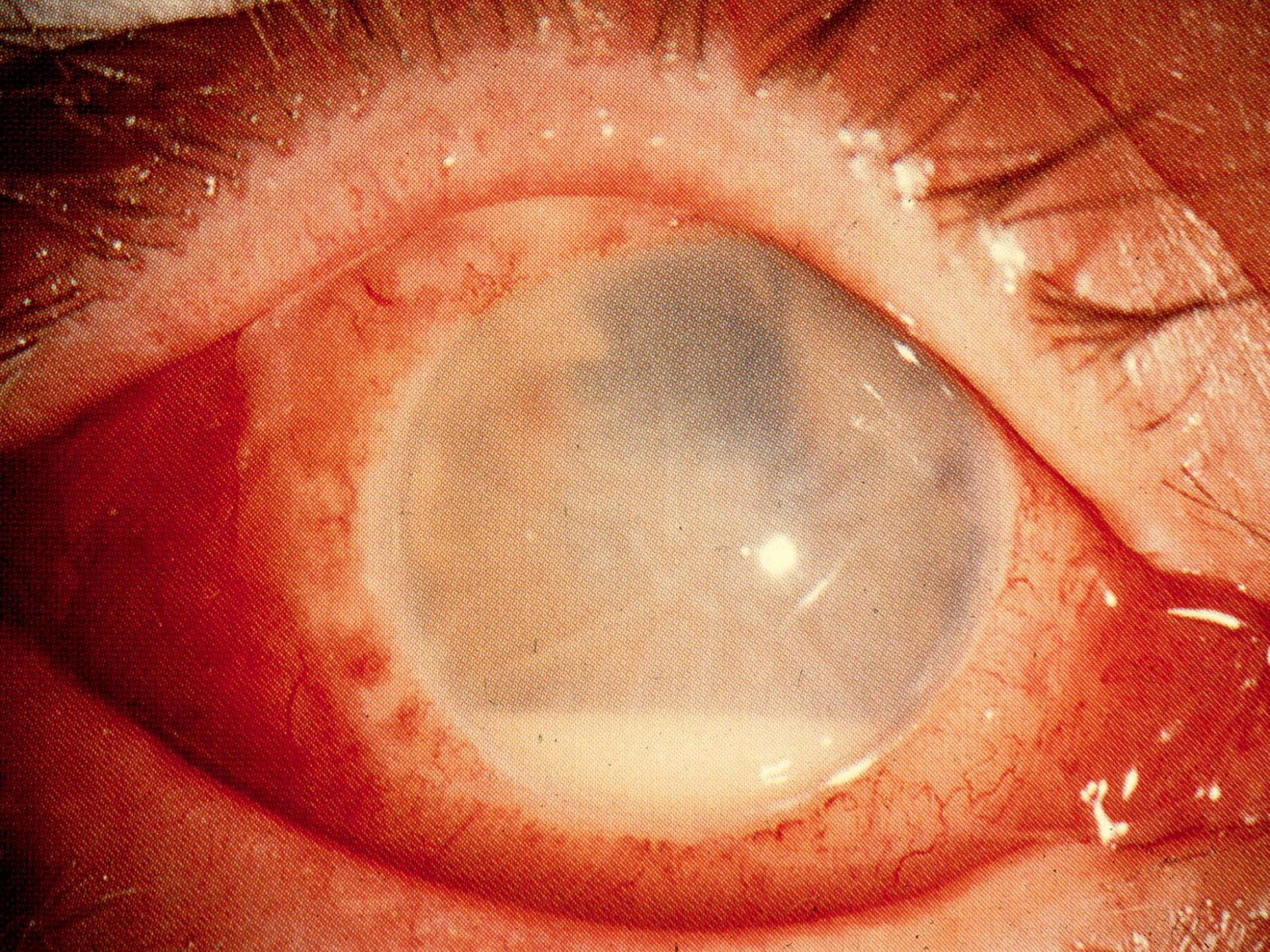
- **traumatická endophtalmitida**
 - **prudký zánět nitroočních tkání**
 - **příznaky: bolest oka, otok víček, hypopyon, absces sklivce)**
 - **léčba: ATB intravitreálně (do sklivce)**
 - **špatná prognóza quoad visum**





1/4 X





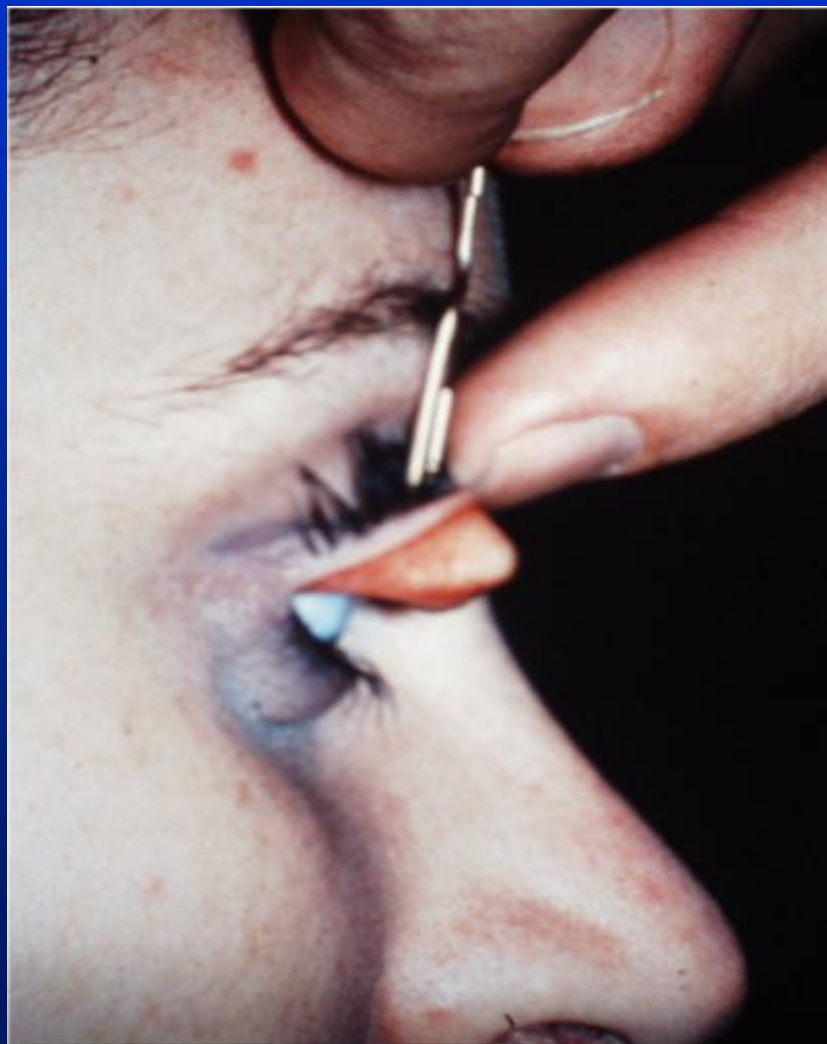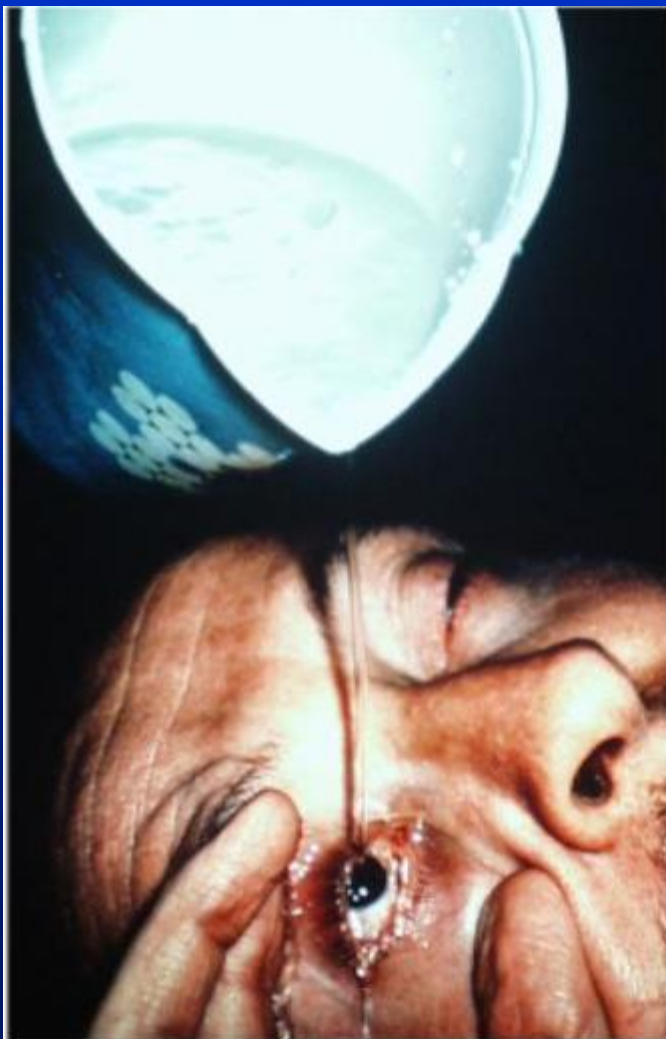Chemická poranění oka

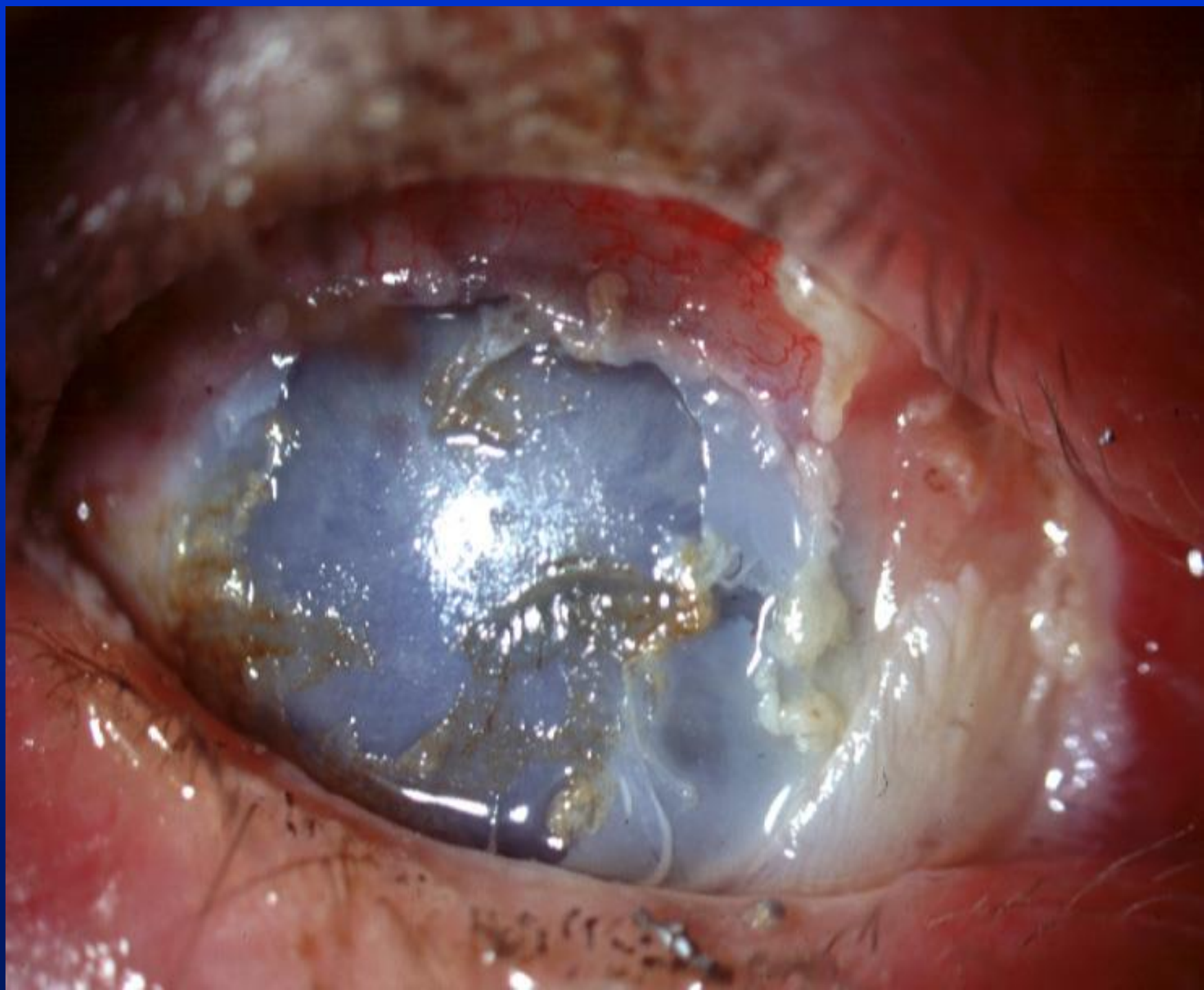
- **poleptání kyselinou**
 - **koagulační nekróza (nepostupuje do hloubky tkáně)**
- **poleptání louhem**
 - **kolikvační nekróza (průnik do hloubky tkáně)**
- **stupeň poškození je dán koncentrací škodliviny a délkou působení v oku**

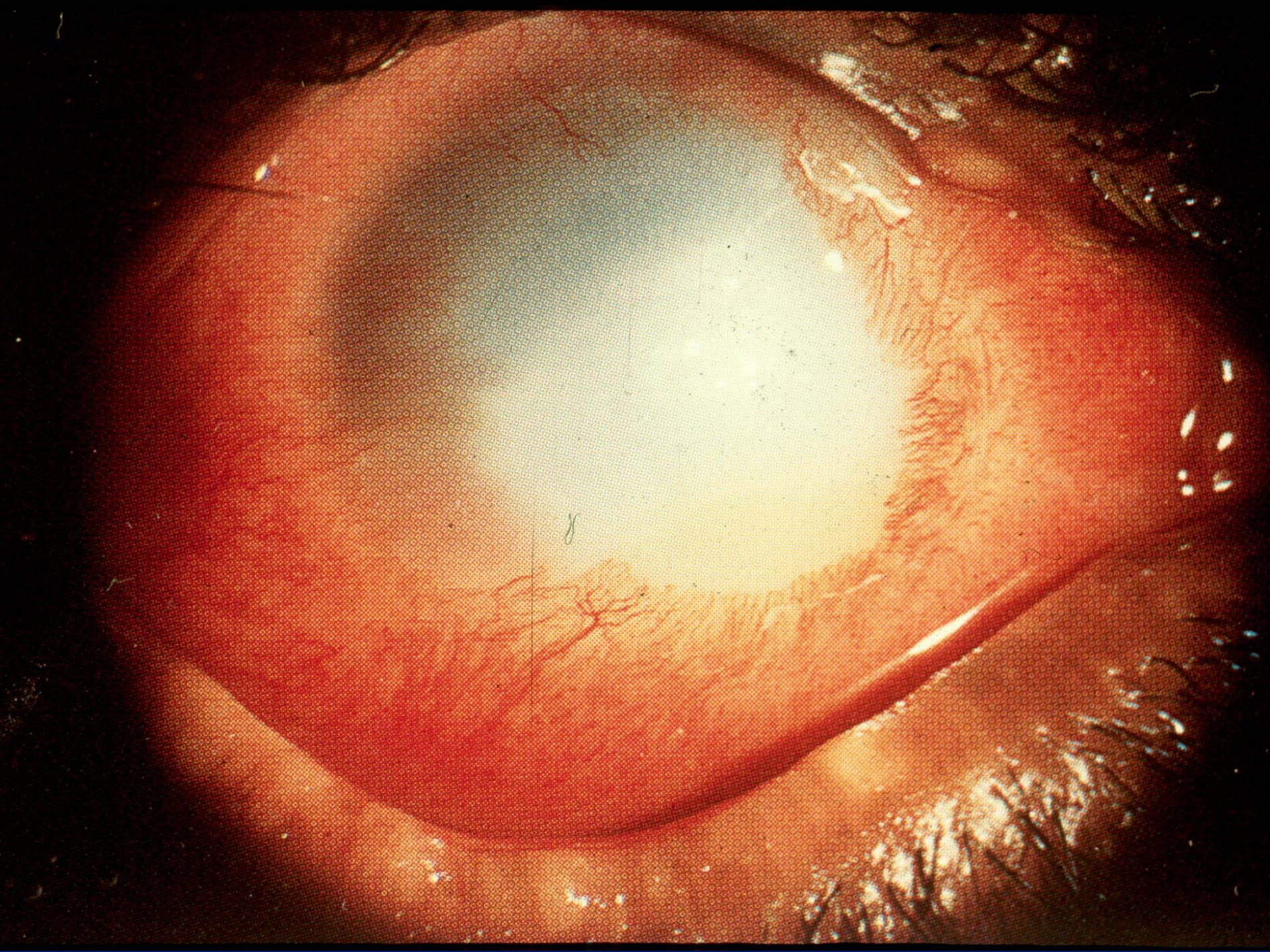
Chemická poranění oka

- **poleptání oka - první pomoc**
 - **kontinuální vyplachování oka vodou**
 - **odstranění škodliviny ze spojivkového vaku (dvojitá everze víčka)**
 - **transport k odbornému očnímu lékaři**

První pomoc



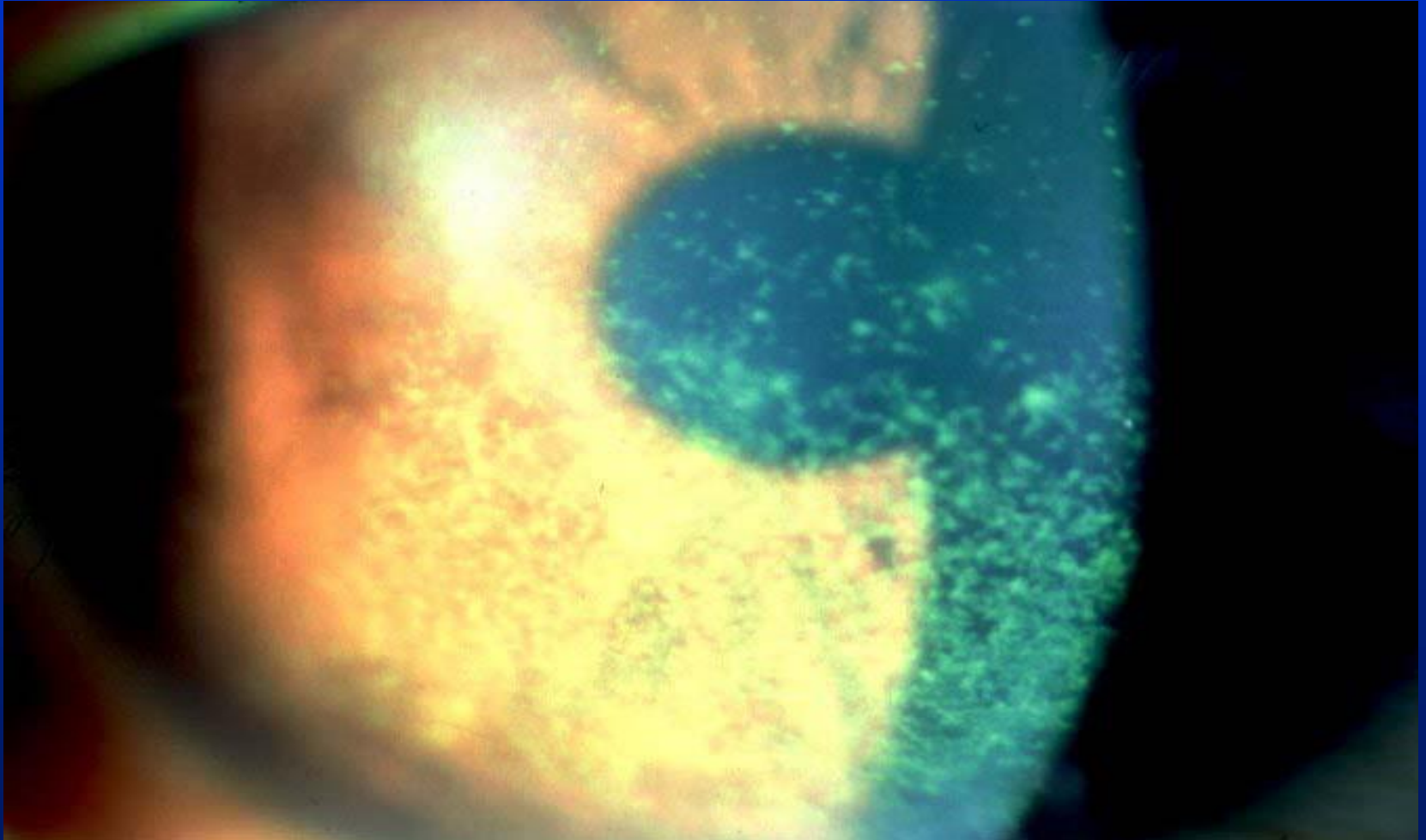




Poškození oka zářením

- UV záření (elektrický oblouk, horské slunce, pobyt v zimě na horách)
- příznaky (za 48 hodin odezní)
 - blepharospasmus, řezání, pálení, slzení
 - mikroerose rohovky
- léčba - anestezie rohovky, epitelizační kapky, gely

Keratitis epithelialis punctata photoelectrica

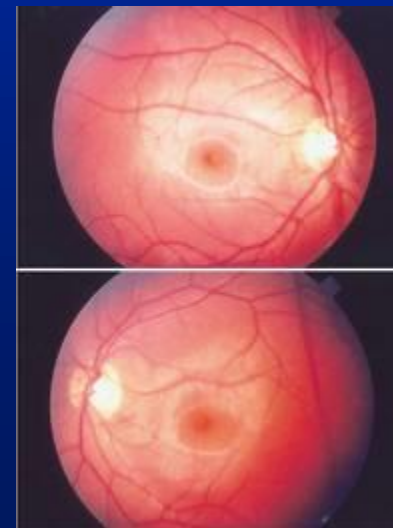

Poškození oka zářením

- **Laserové záření - poškození sítnice (žlutá skvrna - macula lutea)**
- **stupeň poškození závisí na :**
 - **energii laser.záření**
 - **vlnové délce laser. záření**
 - **zaostření paprsku**
- **poškození žluté skvrny je irreversibilní!**

Poškození oka zářením

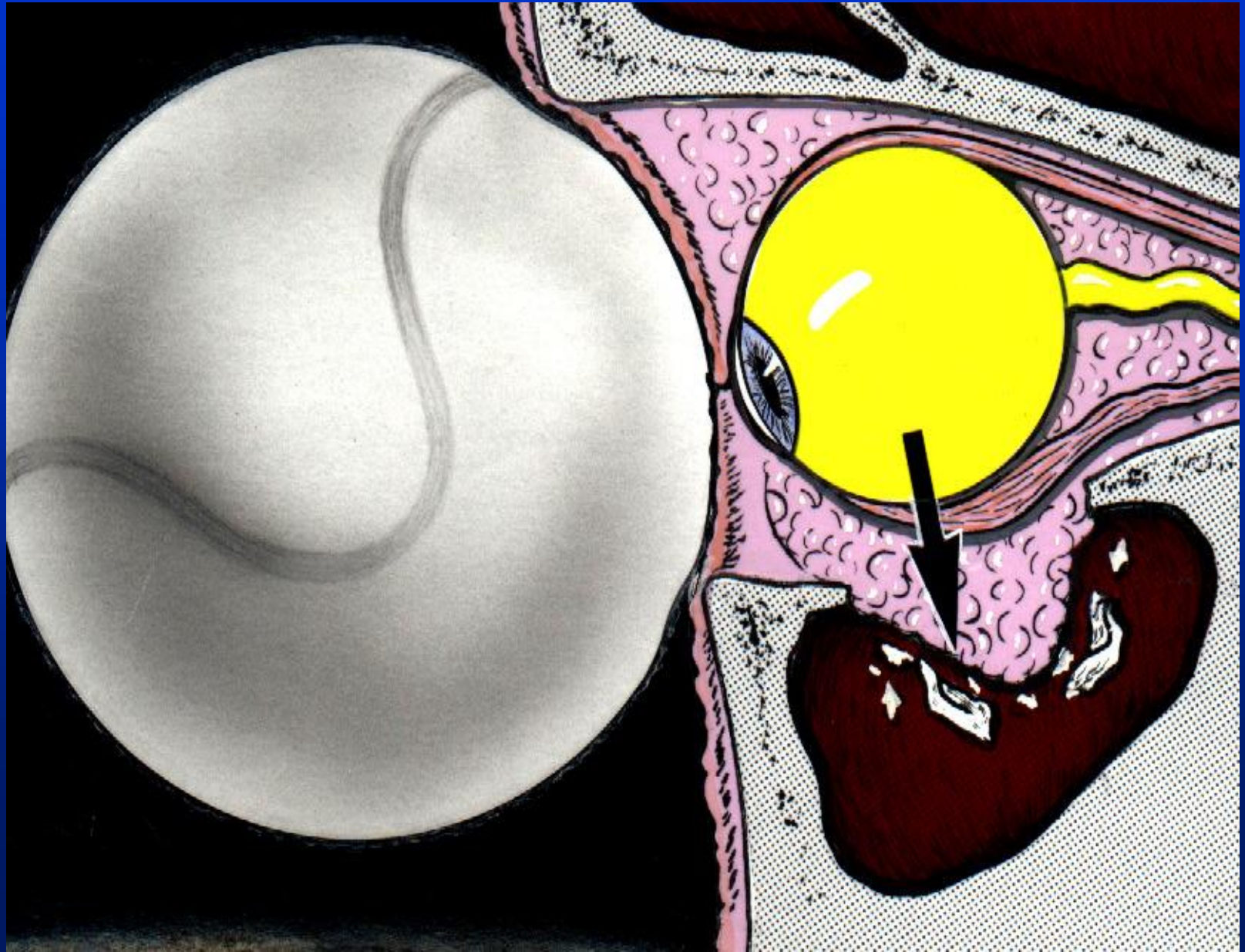
- Sluneční záření - poškození sítnice (žlutá skvrna - macula lutea)
- solární retinopatie
 - pozorování zatmění slunce nechráněným okem



Poranění očníce

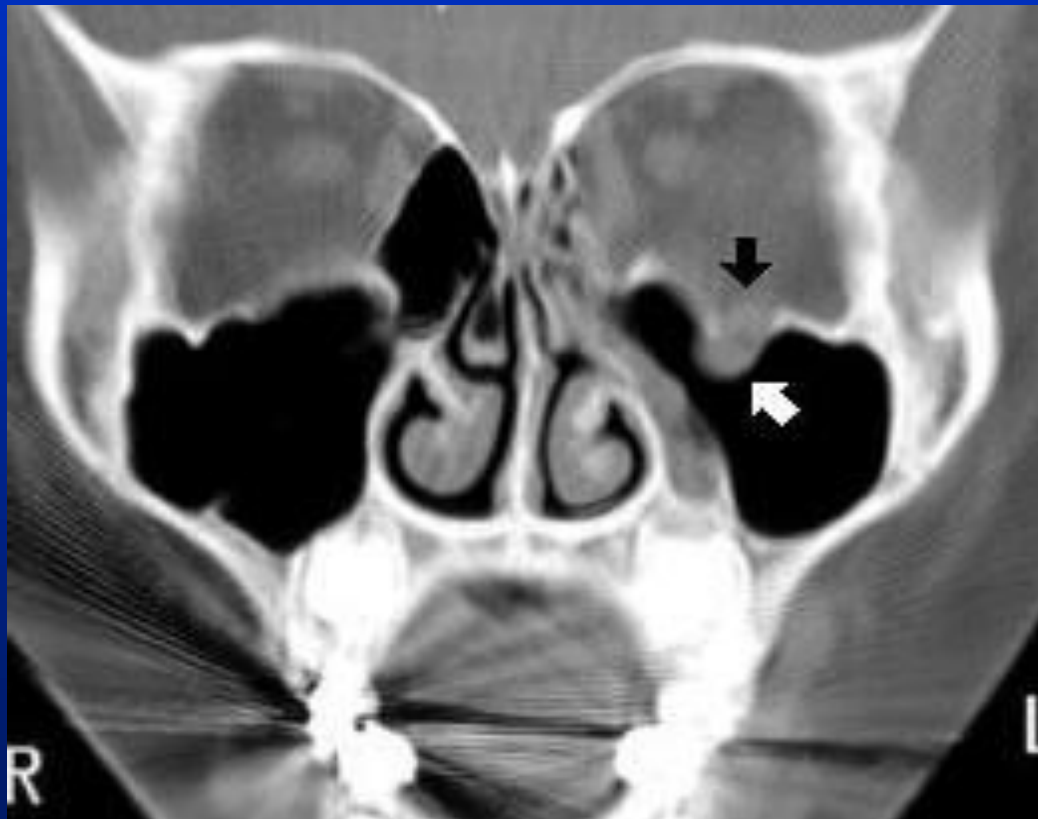- **zlomeniny očníce**
 - **hydraulická zlomenina spodiny očníce**
- **cizí těleso v očníci**
- **traumatická neuropatie zrakového nervu**

Hydraulická zlomenina očnice

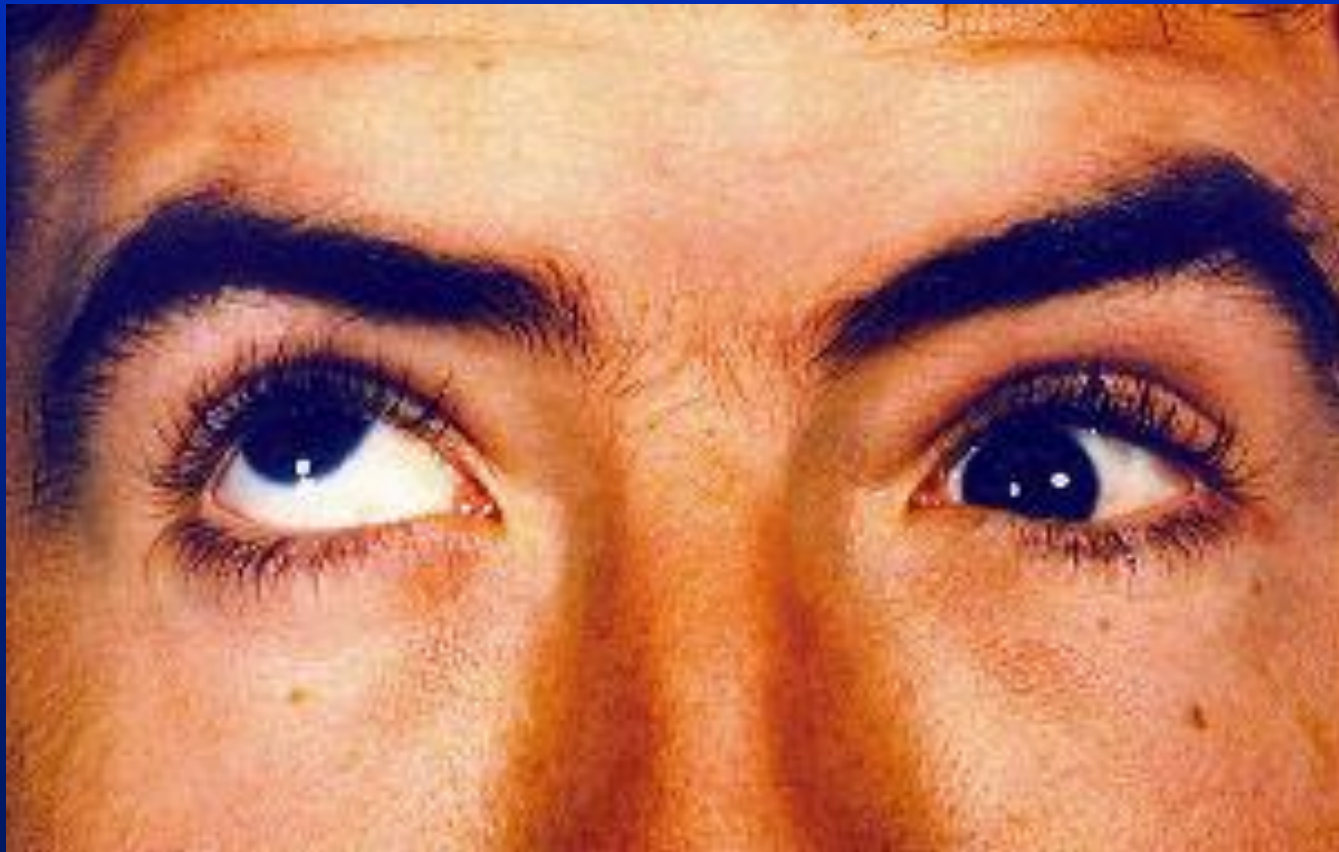

Hydraulická zlomenina očnice

CT scan



Fraktura spodiny orbity - restrikce elevace levého bulbu

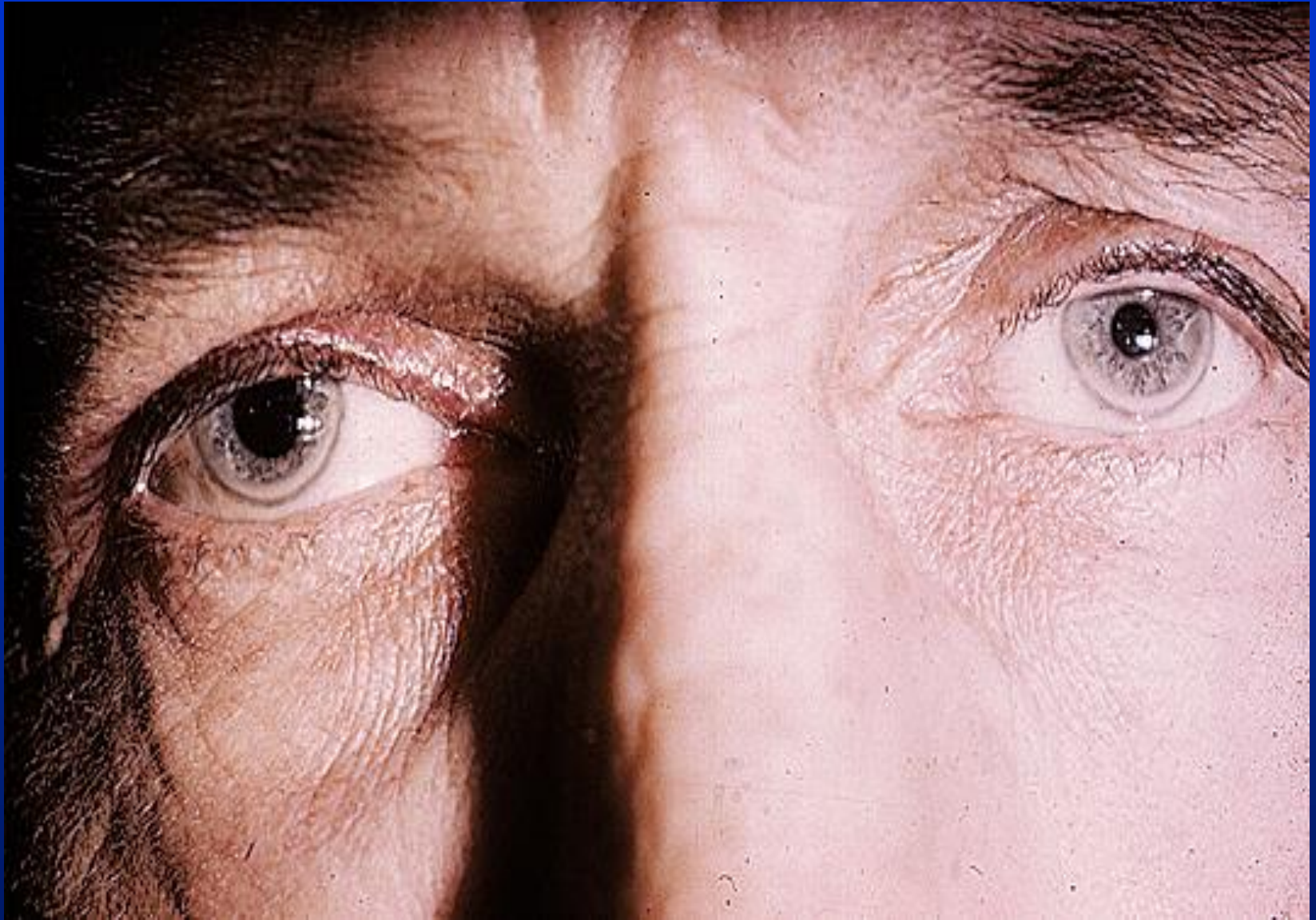

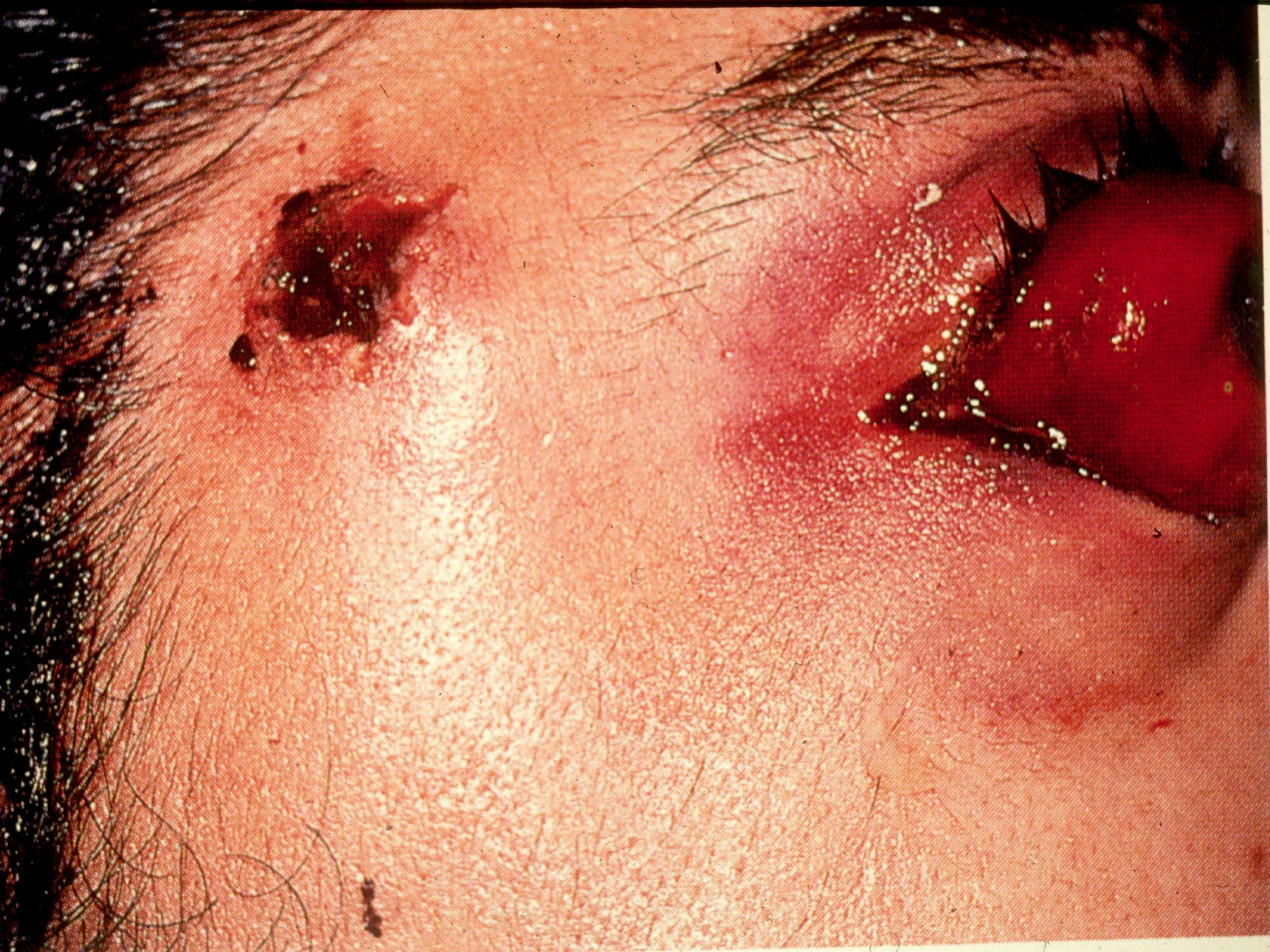Poranění zrakového nervu

- **evulze (vytržení) zrakového nervu (ZN)**
 - **ZN je oddělen od oční koule**
- **přímé poranění ZN**
 - **poranění ZN nebo pochev ZN cizím tělesem, kostním fragmentem nebo retrobulbárním hematodem**
- **nepřímé poranění ZN**
 - **poranění ZN v canalis n. optici přenesením síly**

Poranění zrakového nervu

- **příznaky**
 - **výrazný pokles vidění (až slepota)**
 - **anisokorie (nestejná šíře zornic)**
 - **chybění reakce zornice na osvit**
- **léčba – vysoké dávky kortikosteroidů, trvale snížené vidění**





Děkují za pozornost

Jedna jiskra,
tříška z kovu,
kdo ti vrátí
zrak tvůj znovu?