

Anaeroby

Mikroskopie+kultivace: pleomorfní, VL agar/bujón, rostou za 3-5 dní

Biochemie: rozmanitá, smrdí

Dg.: mikroskopie, kultivace, biochemie

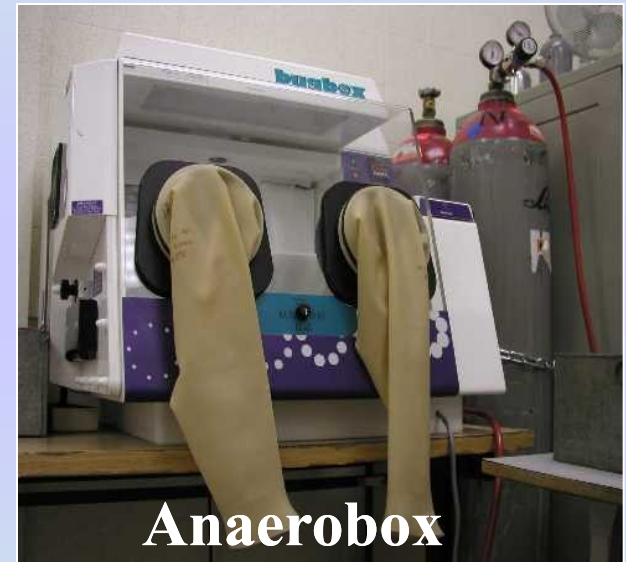
Patogenita: součást běžné

nasopharyngeální flóry, vaginy aj.

Podmíněně patogenní, způsobují

abscesy, záněty břišní dutiny,

malé pánve, endogenního původu



Terapie: incize, drenáž, linkomycin, klindamycin, metronidazol

Anaeroby

G-koky

- *Veillonella parvula*
- Způsobuje smíšené endogenní infekce

G+koky

- *Peptococcus niger*
má černé kolonie
- *Peptostreptococcus*
štěpí peptidy

G-tyčinky

Bacteroides fragilis - šedé kolonie, rezistentní k penicilinu, kanamycinu, citlivý k rifampicinu

Porfyromonas gingivalis – hnědo/černý pigment, fluoreskuje v UV světle, resistantní ke kanamycinu, citlivý k PNC, rifampicinu, způsobuje záněty dutiny ústní

Prevotella melanogenica - černý pigment, původce tonsilitid, kdy je běžná kultivace negativní

G-tyčinky

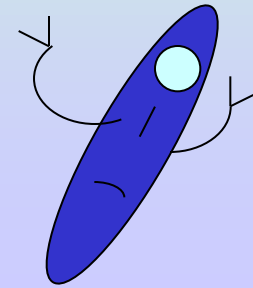
Fusobacterium nucleatum, necrophorum – vypadají jako vlákno (vřetýnko), způsobují pneumonie, jaterní a plicní abscesy

Fusospirochetosis - způsobují gangrenózní dezintegraci tkáně

Mobiluncus sp. - pohyblivé, způsobují bakteriální vaginózu u žen, obtížná kultivace, obvykle neprovádíme

G+tyčinky tvořící spory

- *C. botulinum*
- *C. tetani*
- *C. difficile*
- *C. perfringens, novyi, septicum* etc.



C. botulinum



Mikroskopie+kultivace: G+ tyčky, kolonie s nepravidelnými okraji (na krevním agaru) a β -hemolýzou

Faktory virulence: součást střevní flóry, produkuje toxin (kontaminovaná potrava). Botulotoxin A-G (A a B konzervovaná zelenina, E konzervované maso) – ovlivňuje nervosvalovou ploténku, brání uvolňování acetylcholinu – způsobuje svalovou paralýzu

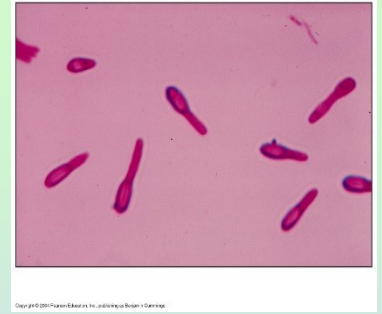Patogenita: 3 typy botulinismu - potravinový, ranný (spory jsou zaneseny do rány), kojenecký (toxin je produkován přímo ve střevě). Příznaky otravy: zvracení, nevolnost, dvojité vidění, mydriasa, ileus, svalová paralýza postihující i dýchací svaly

Botulotoxin je používán v plastické chirurgii, bioterorismus

Dg.: neutralizační pokus na myši, detekce toxinu (chromatograficky) v krvi, zvracích, zbytcích potravy

Terapie+ prevence: antitoxické sérum, správná konzervace potravin

C. tetani



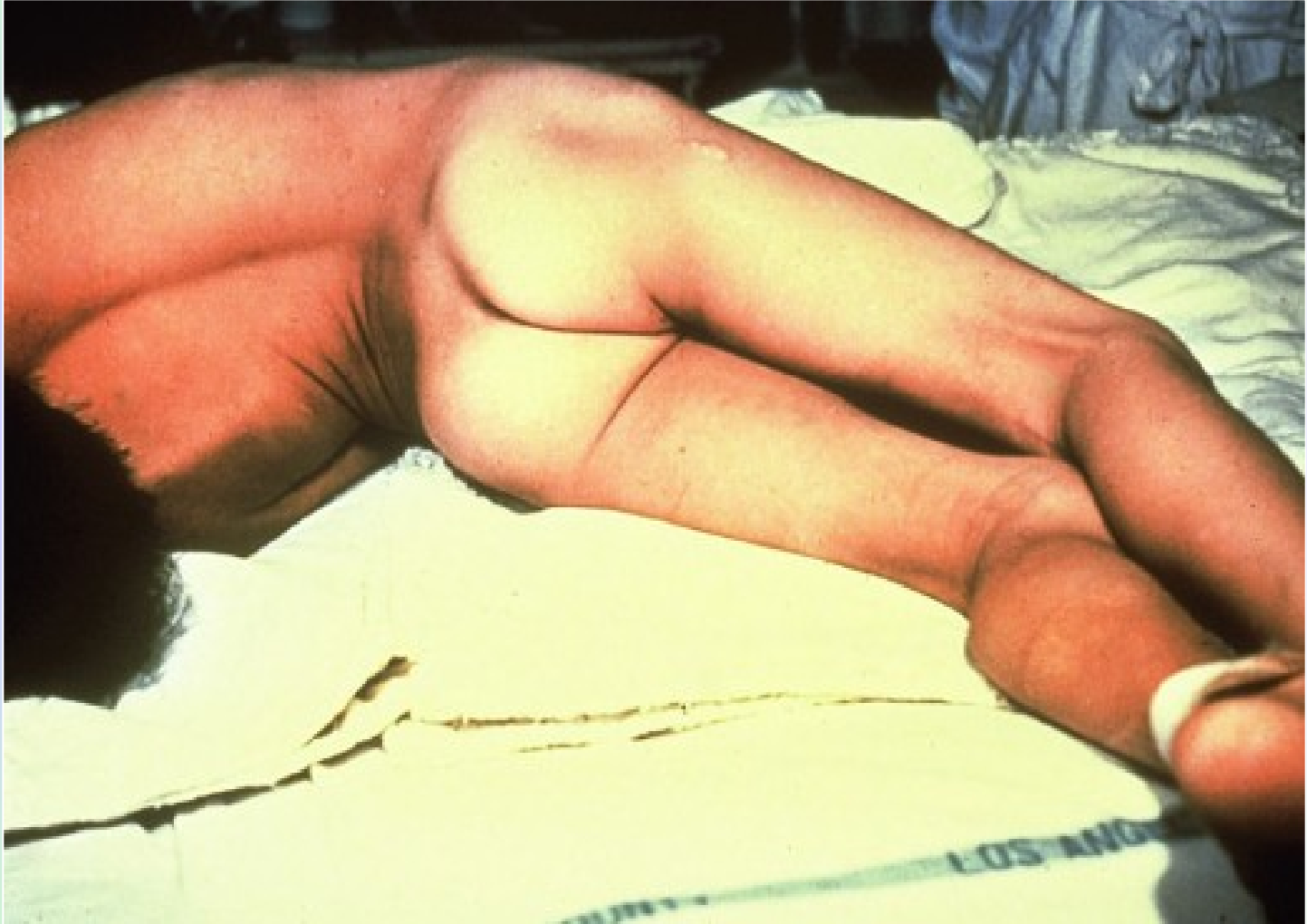Mikroskopie+kultivace: G+tyčinky, terminálně uložené spory (paličky na buben), nejasné okraje, slabá hemolýza

Patogenita+patogeneze: v zažívacím traktu savců, spory jsou zaneseny do rány (např. vidlemi), vyklíčí a produkují toxiny (tetanolysin a **tetanospasmin** - brání uvolnění inhibičních mediátorů). Klinické příznaky: křeče (mim. svalů-risus sardonicus, lukovité prohnutí těla-opisthotonus, trismus-nemožnost otevřít ústa), svalové ruptury, fraktury

Dg.: mikroskopie, kultivace, demonstrační pokus na myši

Terapie+prevence: antitetanický globulin, myorelaxancia, vakcinace

Tetanus



C. difficile



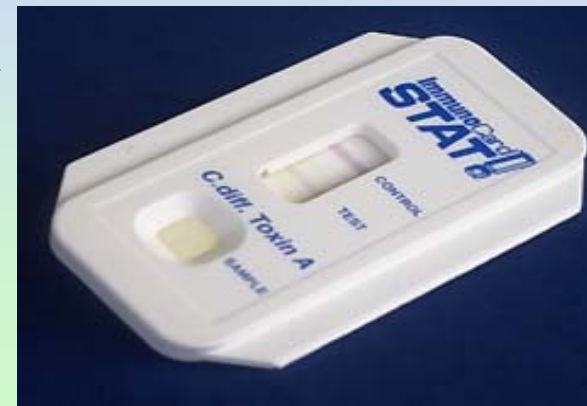Mikroskopie+kultivace: G+tyčinky, subterminální spory, na selektivních půdách tvoří kolonie s drsným povrchem, velké 3-5 mm, bez hemolýzy

Patogenita+patogenese: dlouhodobé užívání antibiotik jako je klindamycin, cefalosporinů vede k potlačení běžné flóry, vznikají ulcerace pokrytých pablánami, průjem, teplota – “pseudomembranózní kolitida”

Faktory virulence: A a B toxiny

Dg.: kultivace na selektivních půdách, detekce toxinu metodou ELISA

Terapie: vankomycin, metronidazol →



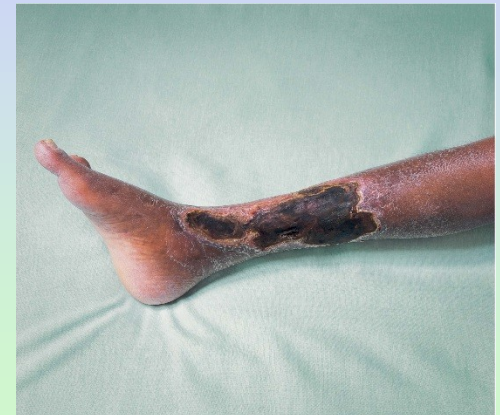Clostridia anaerobních traumat

C. perfringens, novyi, septicum, histolyticum etc.

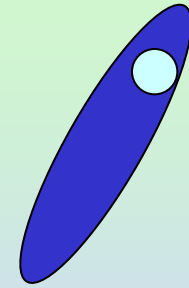
Patogenita: ranné infekce, fascitidy, gangrény s bolestí v ráně, mokváním, bublinkami až třaskáním tkáně

Dg.: mikroskopie, kultivace

Terapie: PNC, linkosamidy, hyperbarická komora, protišoková terapie, chirurgické řešení, antigangrenózní sérum



C. perfringens



Faktory virulence: toxické enzymy – α -toxin (fosfolipasa, lecitinasa), enterotoxin, β -toxin etc.

Dg.: mikroskopie, kultivace, detekce α -toxinu (lecitinasy) - koaguluje vaječný lecitin, specifitu lecitinasy prokazujeme inhibicí precipitace

Anaerostat

Kyselina citrónová + NaHCO_3 + O_2 + N_2

Pd katalyzátor *kapka* H_2O

CO_2 + H_2O + H_2 + N_2

Anaerobní prostředí



Foto: MiÚ

