

**Mikrobiologický ústav LF MU Brno**

**Miroslav Votava, Vladana Woznicová**

# **Infekce kůže**

# Infekce s projevy na kůži

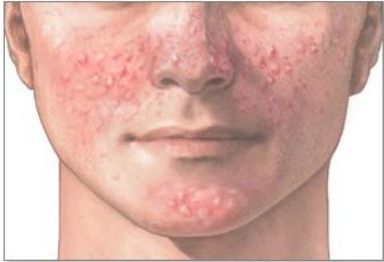
- **primární kožní infekce**
- **sekundární infekce porušené kůže**
- **kožní symptomy systémových infekcí**

**Etiologie:** - bakteriální  
- virová  
- mykotická  
- parazitární

# Bakteriální infekce kůže

# Primární akutní – I

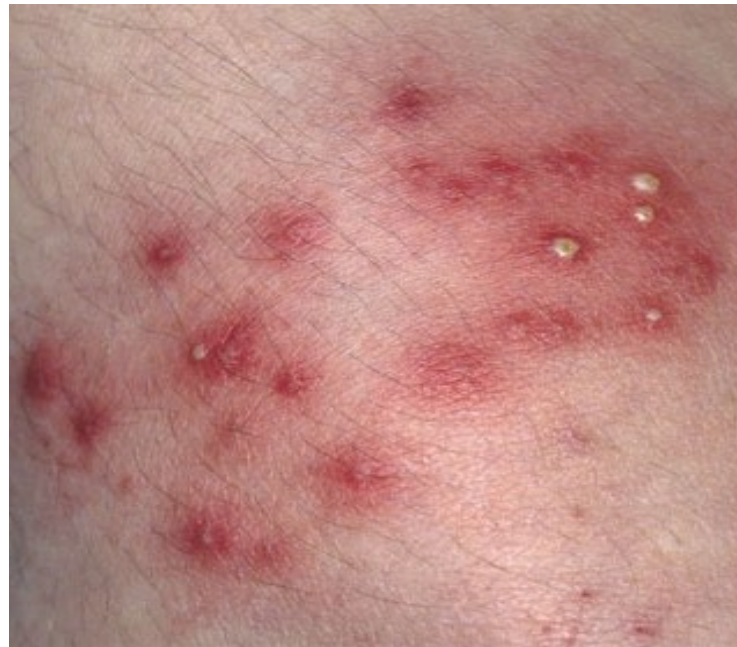Adult facial acne



***Propionibacterium acnes* – acne vulgaris**

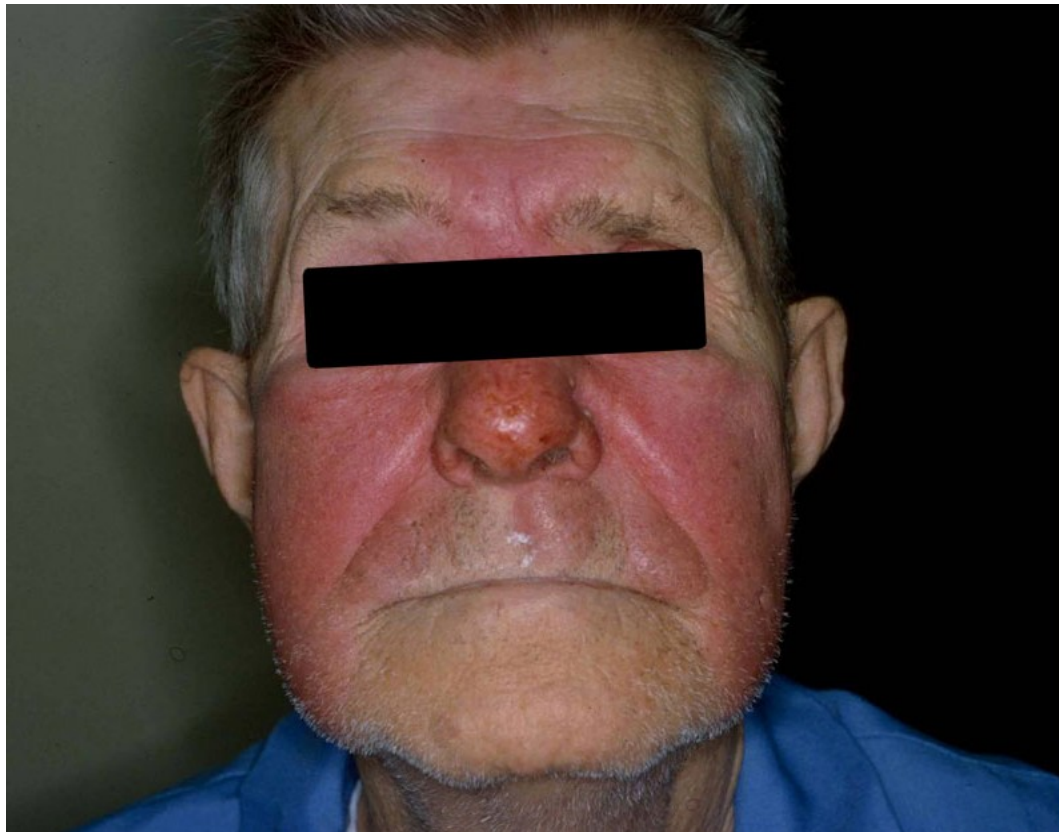***Staphylococcus aureus* - folliculitis**

ADAM.



## Primární akutní – II

**erysipel** – *Streptococcus pyogenes* (A)



# Primární akutní – III

**hordeolum** (ječné zrno)

– *S. aureus*

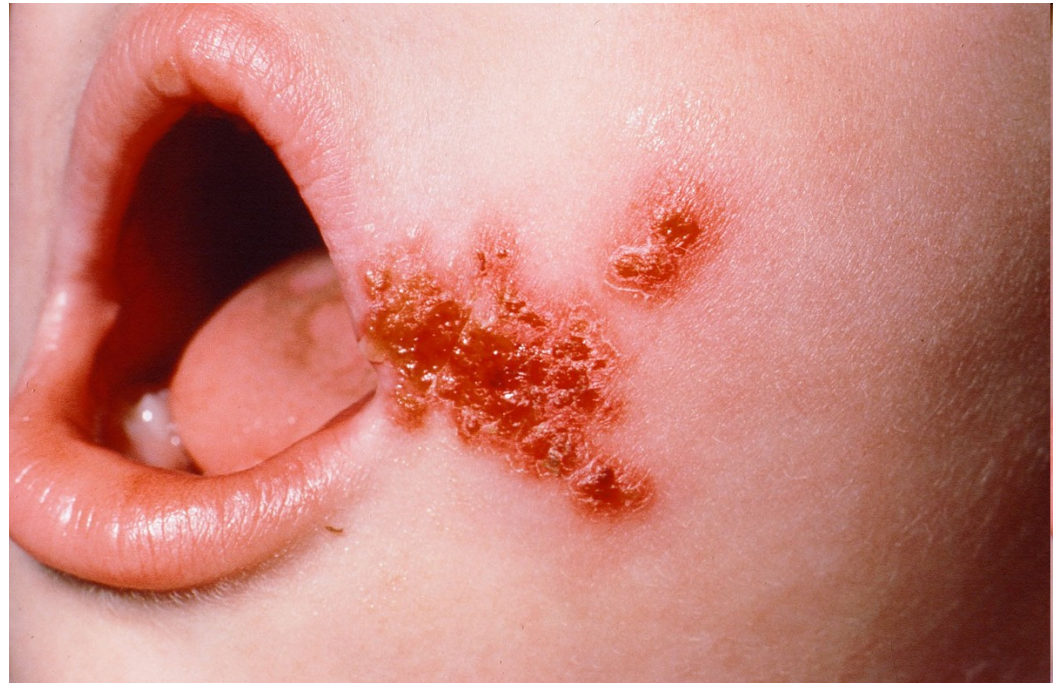**Impetigo** →

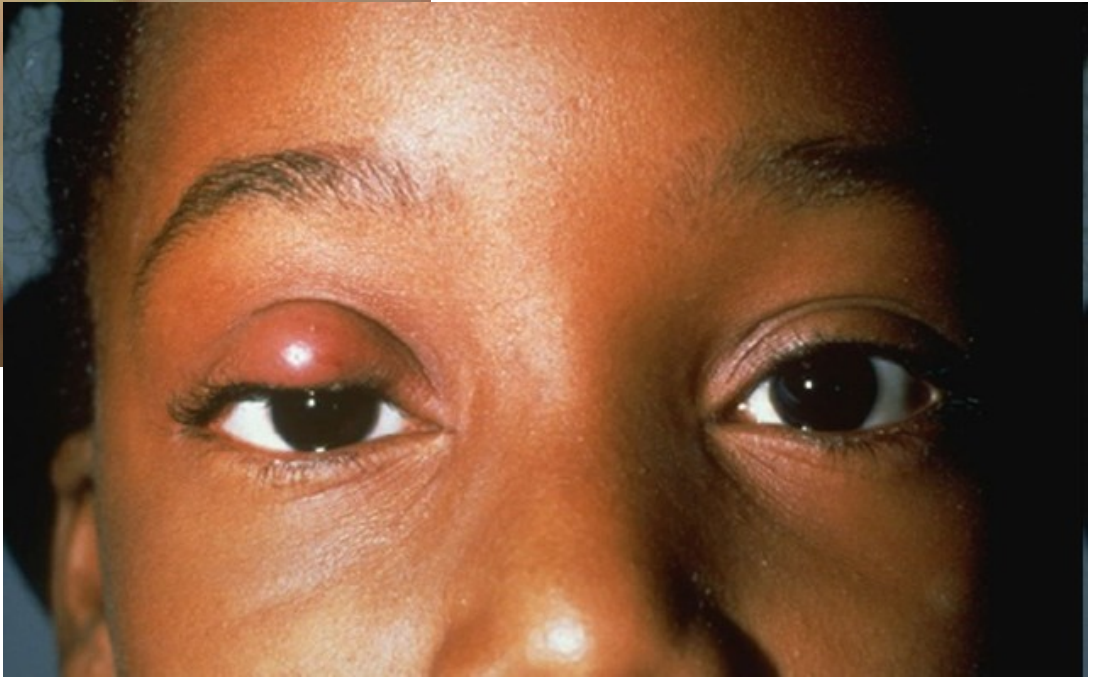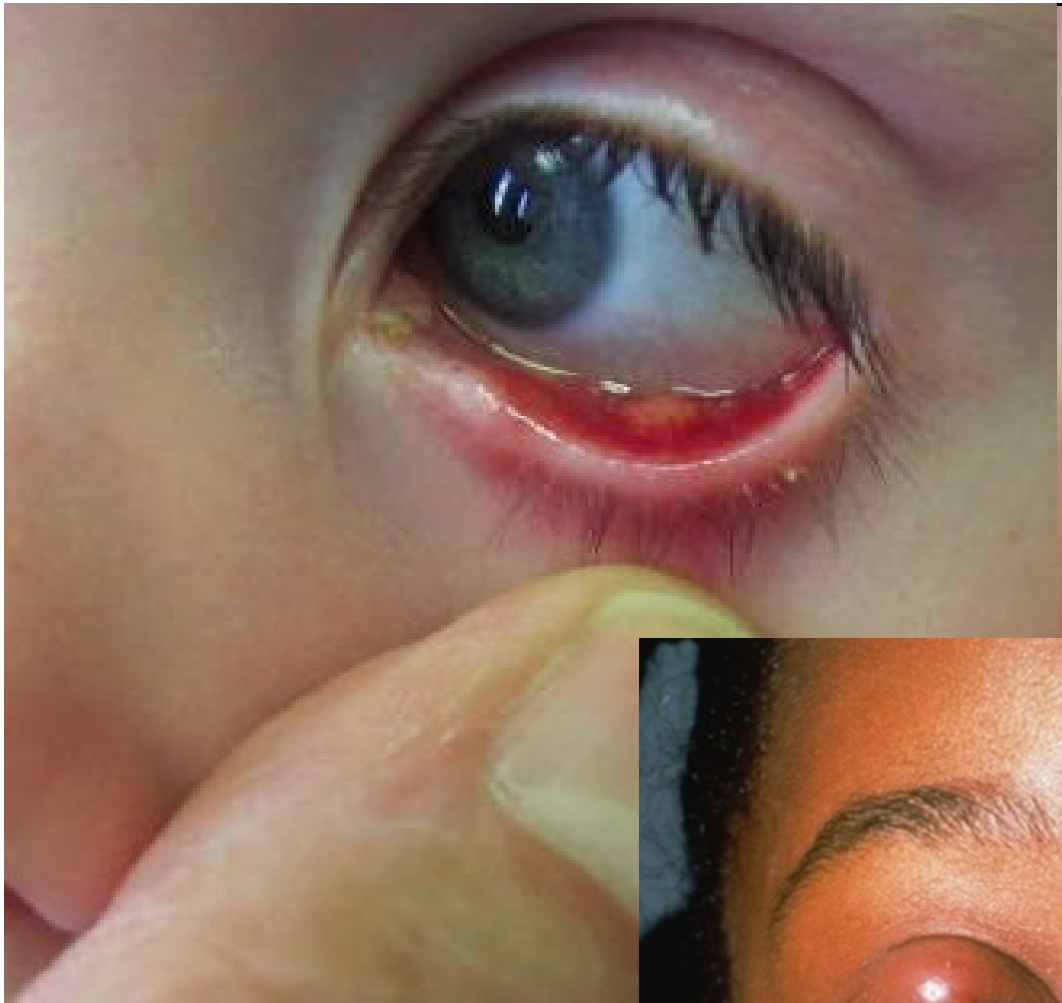- *S. aureus*,

- *S. pyogenes*

**lymphangoitis**

– *S. pyogenes*







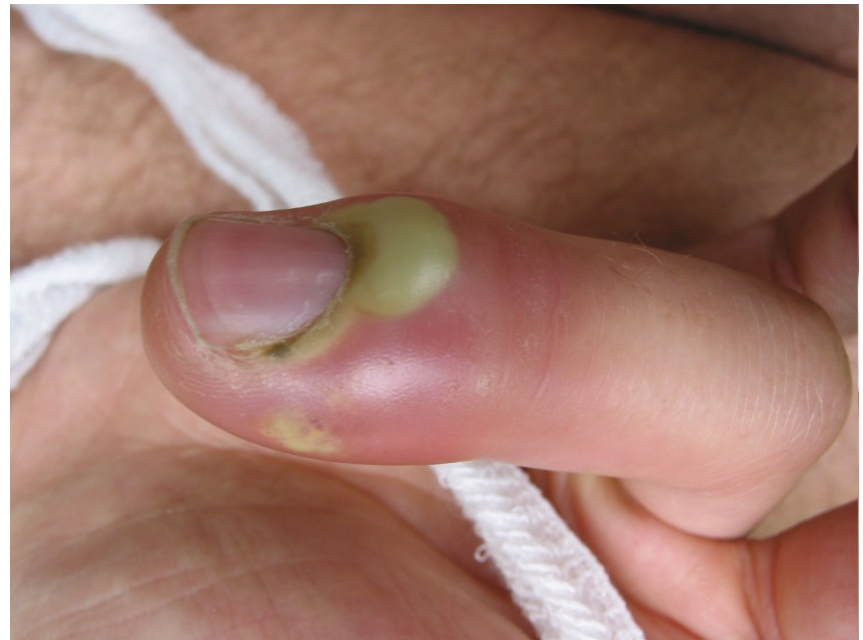# Primární akutní – IV

**Panaritium**

*Staphylococcus aureus*

**Paronychium**

*Staphylococcus aureus*

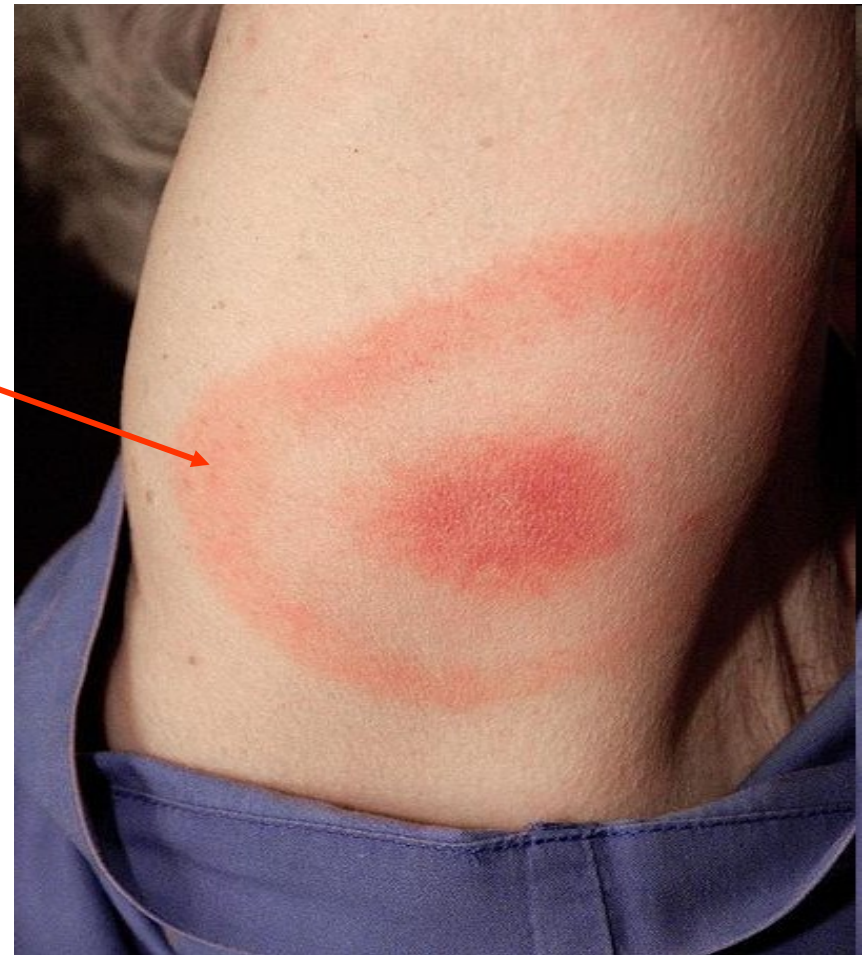



# Primární akutní – V

## **erythema migrans –** *Borrelia burgdorferi*

- klíště (*Ixodes ricinus*)
- sérologie, PCR
- doxycyklin



# Primární chronické bakteriální infekce

- aktinomykóza - *Actinomyces israelii*

- chronický podkožní absces -

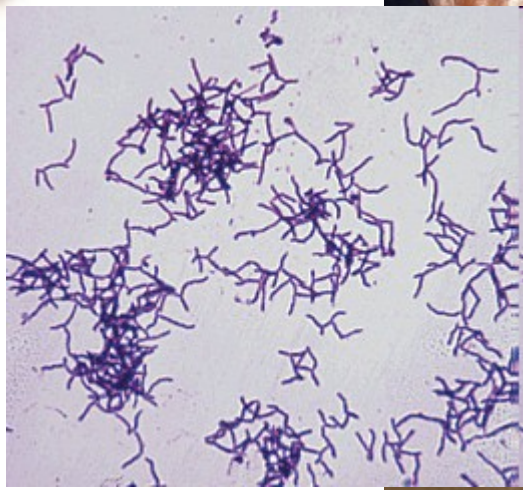
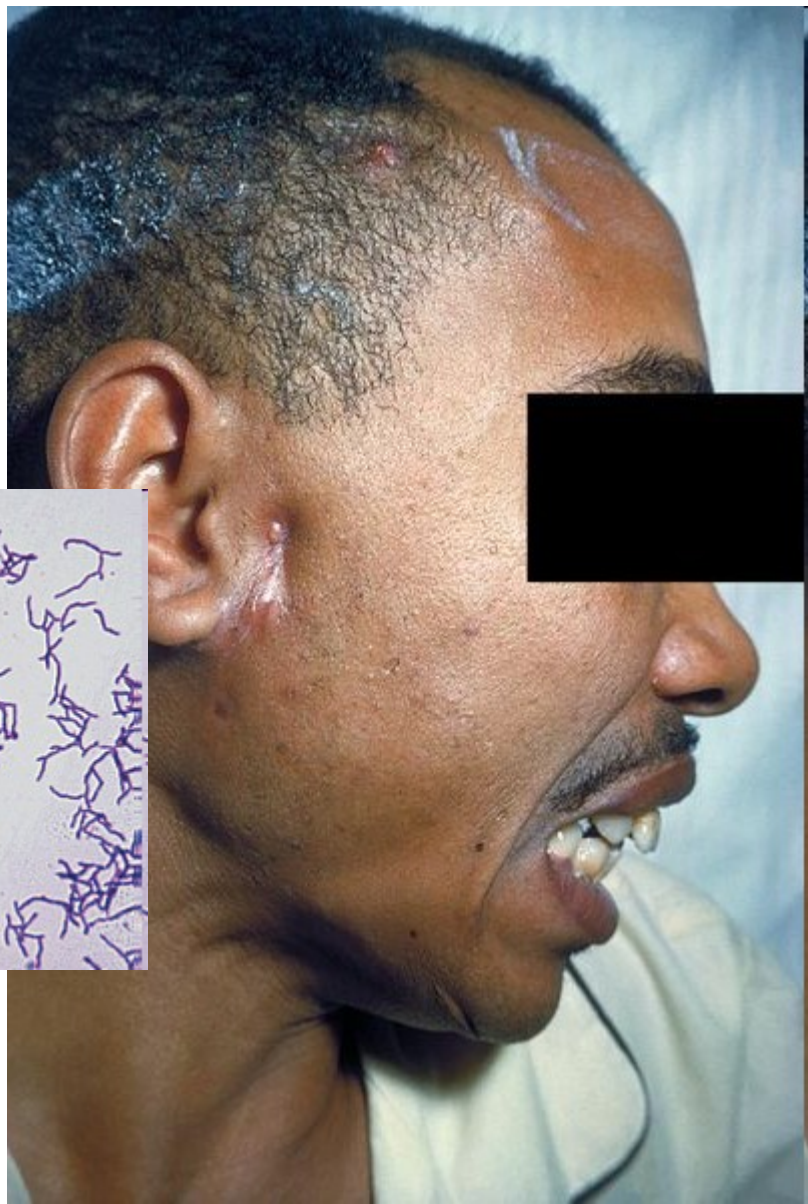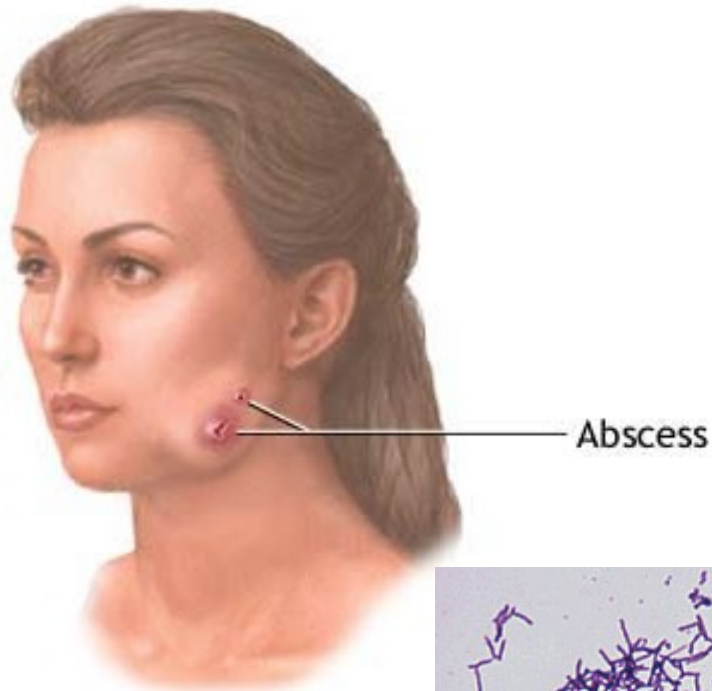
*A. israelii, Nocardia asteroides, Rhodococcus equi*

- kožní granulomata -

*Mycobacterium marinum, M. haemophilum, M. chelonae*

- lepra - *Mycobacterium leprae*

- *Mycobacterium tuberculosis*



**actinomycosis** – *Actinomyces israelii*

# Kožní příznaky u systemových bakteriálních infekcí

roseola u břišního tyfu – *Salmonella Typhi*

diseminovaná kapavka – *Neisseria gonorrhoeae*

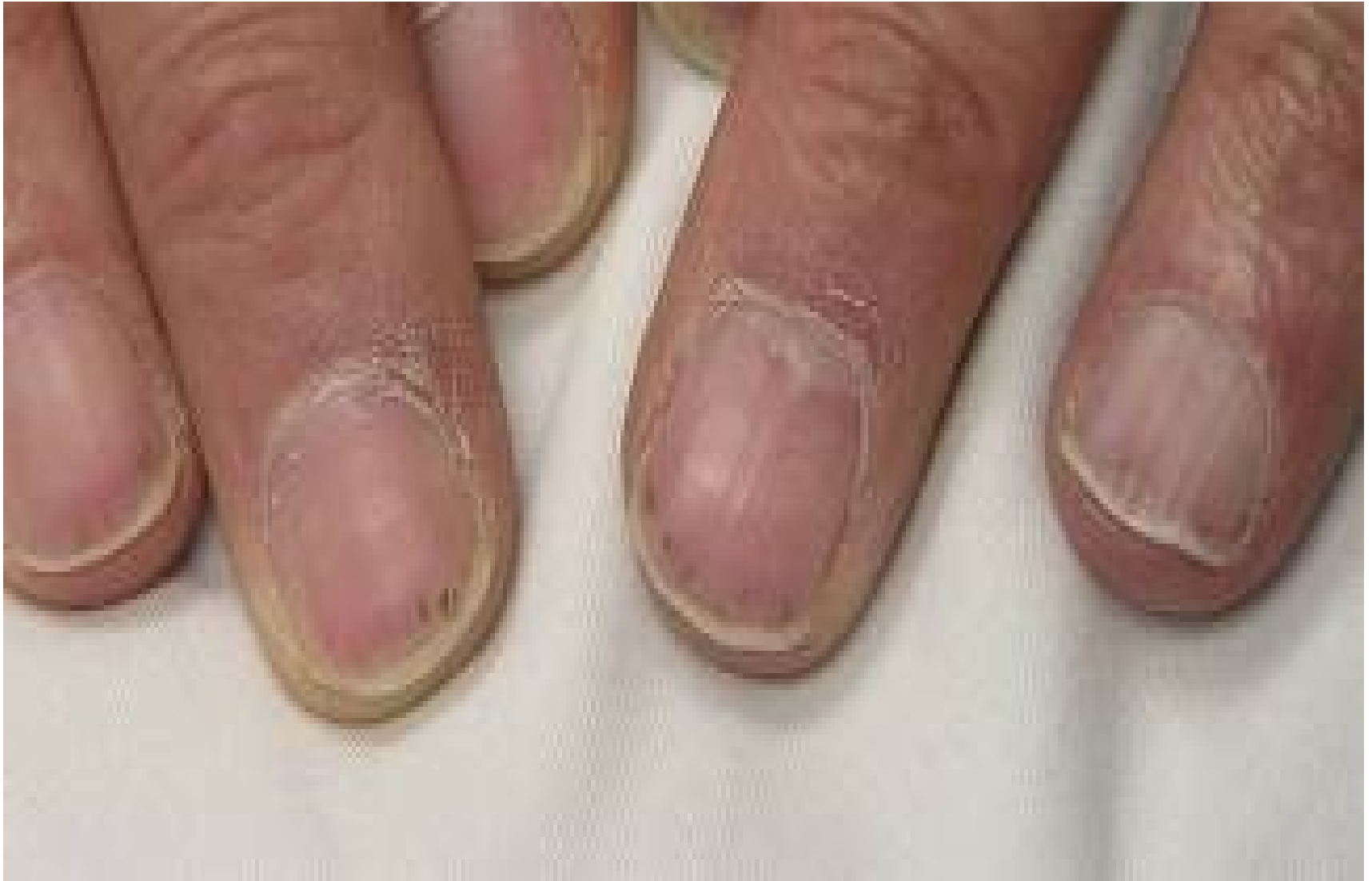infekční endocarditis – třískové hemoragie

meningococemia – *Neisseria meningitidis*

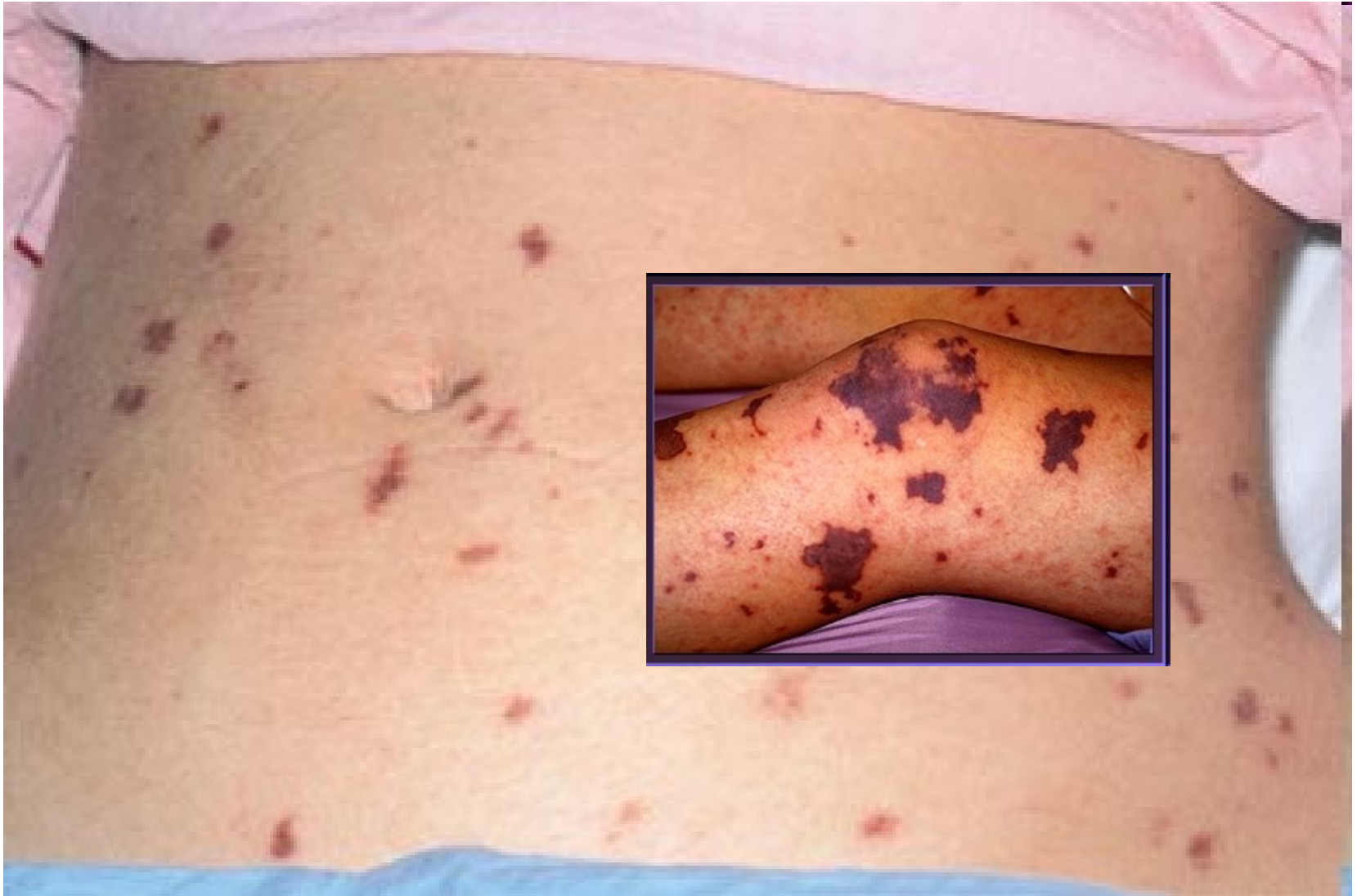spála (scarlatina) – *Streptococcus pyogenes*

syndrom toxického šoku – *S. aureus*, *S. pyogenes*

syphilis – *Treponema pallidum*

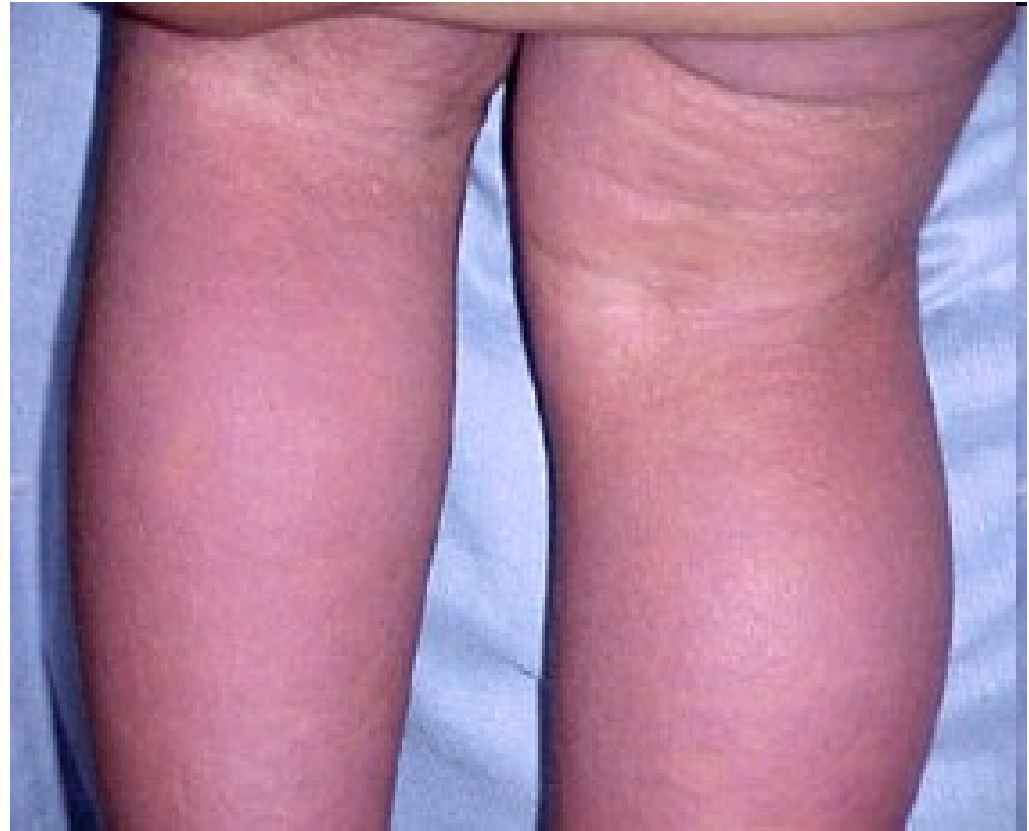
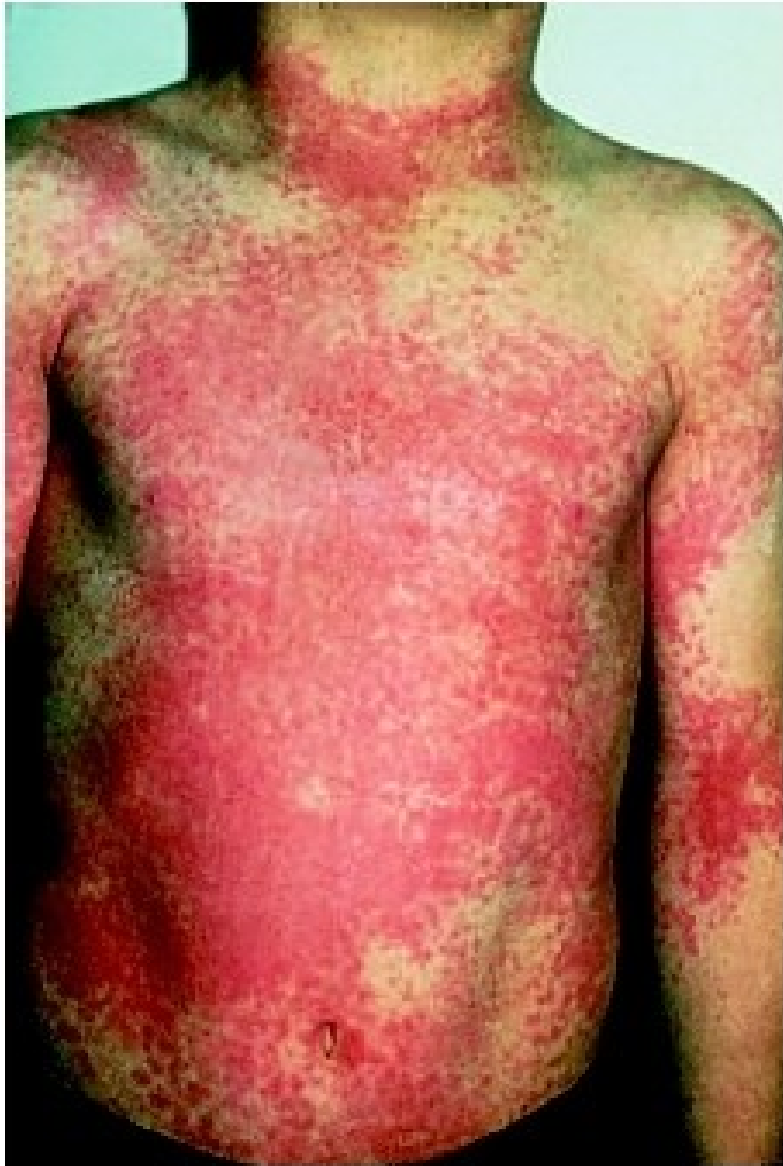
hopkinsvasculitis.org  
g



**Rash - meningococemia – *Neisseria meningitidis***

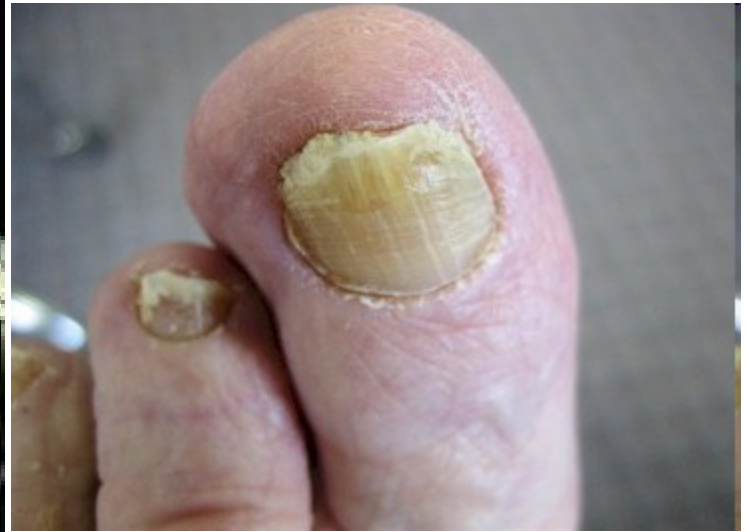
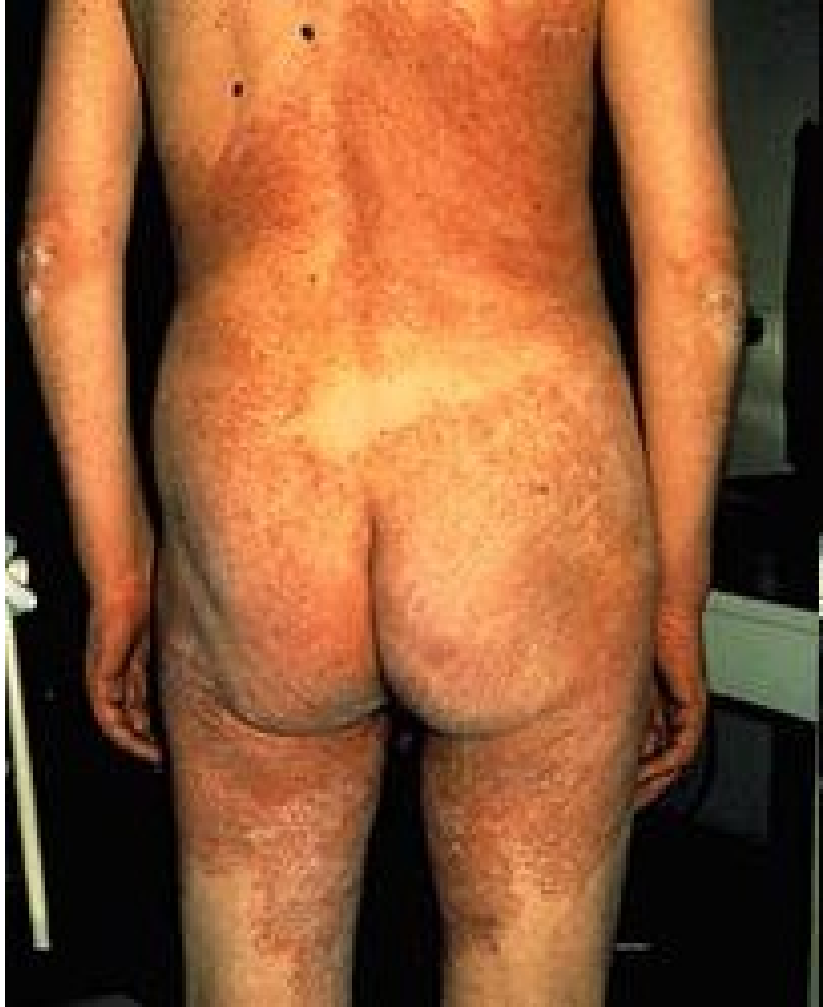


**spála** (scarlatina) – *Streptococcus pyogenes*



# Mykotické infekce



**cutaneous mycoses**

# Kožní mykózy

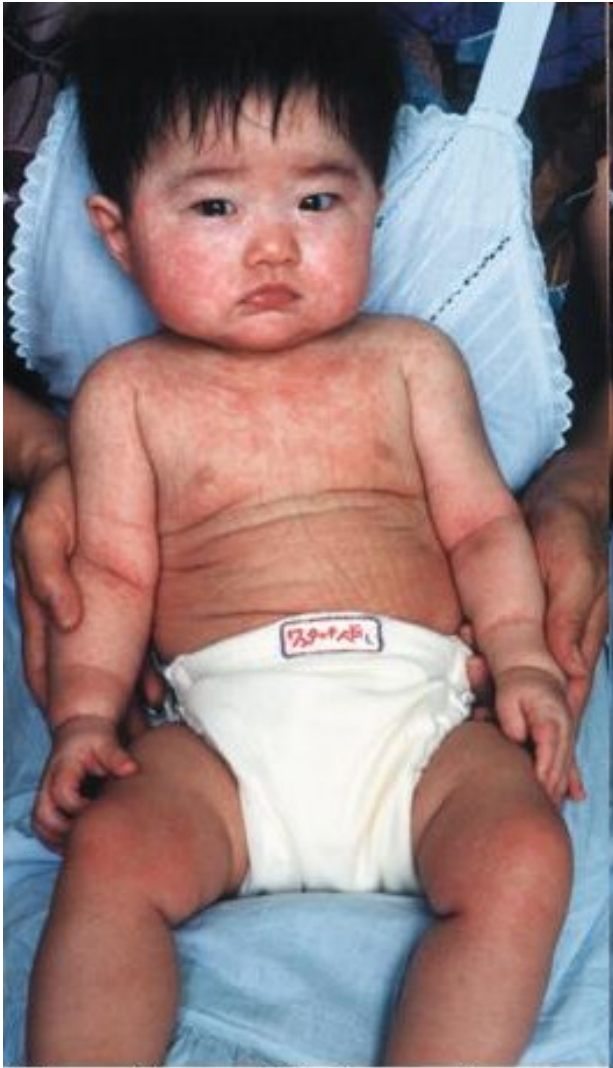**Tinea pedis** – *Trichophyton rubrum*,  
*Trich. mentagrophytes* var. *interdigitale*,  
*Epidermophyton floccosum*

**Onychomycosis** – *T. rubrum*, *E. floccosum*

**Tinea corporis** – *T. rubrum*, *Microsporum canis*,  
*M. gypseum*, *E. floccosum*

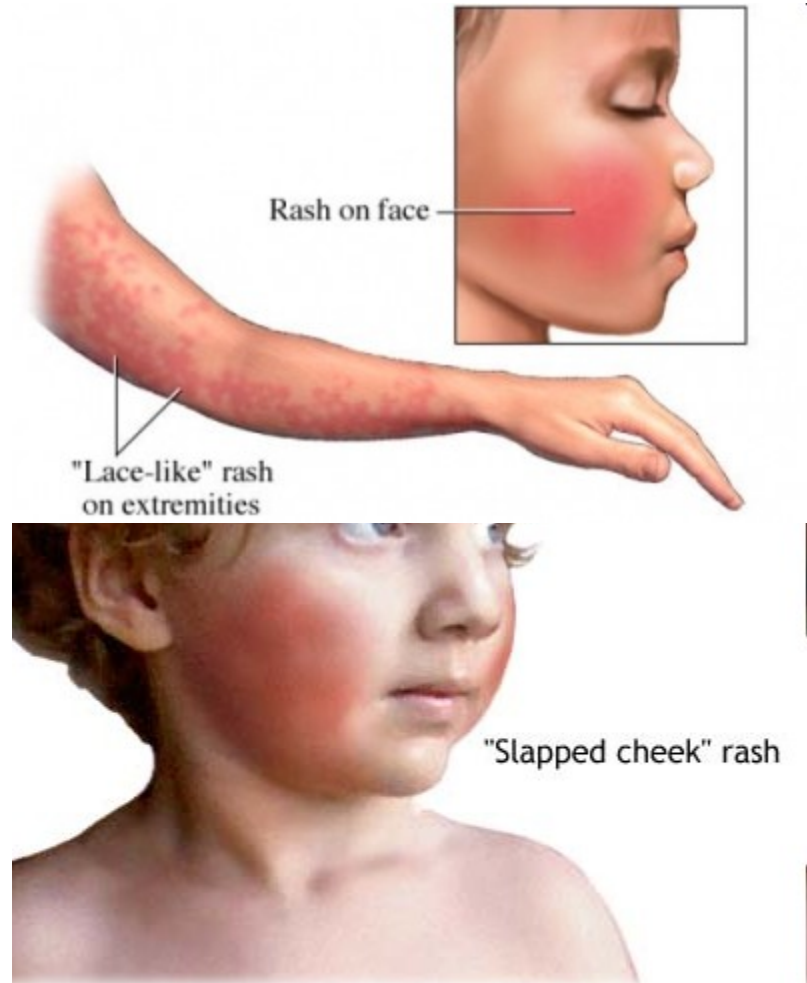
**Tinea capitis** – *M. gypseum*, *M. canis*, *M. audouinii*

# Virové infekce



Medscape® <http://www.medscape.com>

**Exanthem subitum, Roseola infantum**



ADAM.

**Erythema infectiosum -  
Erythrovirus (Parvovirus) B19**

# Kožní příznaky virových infekcí – I

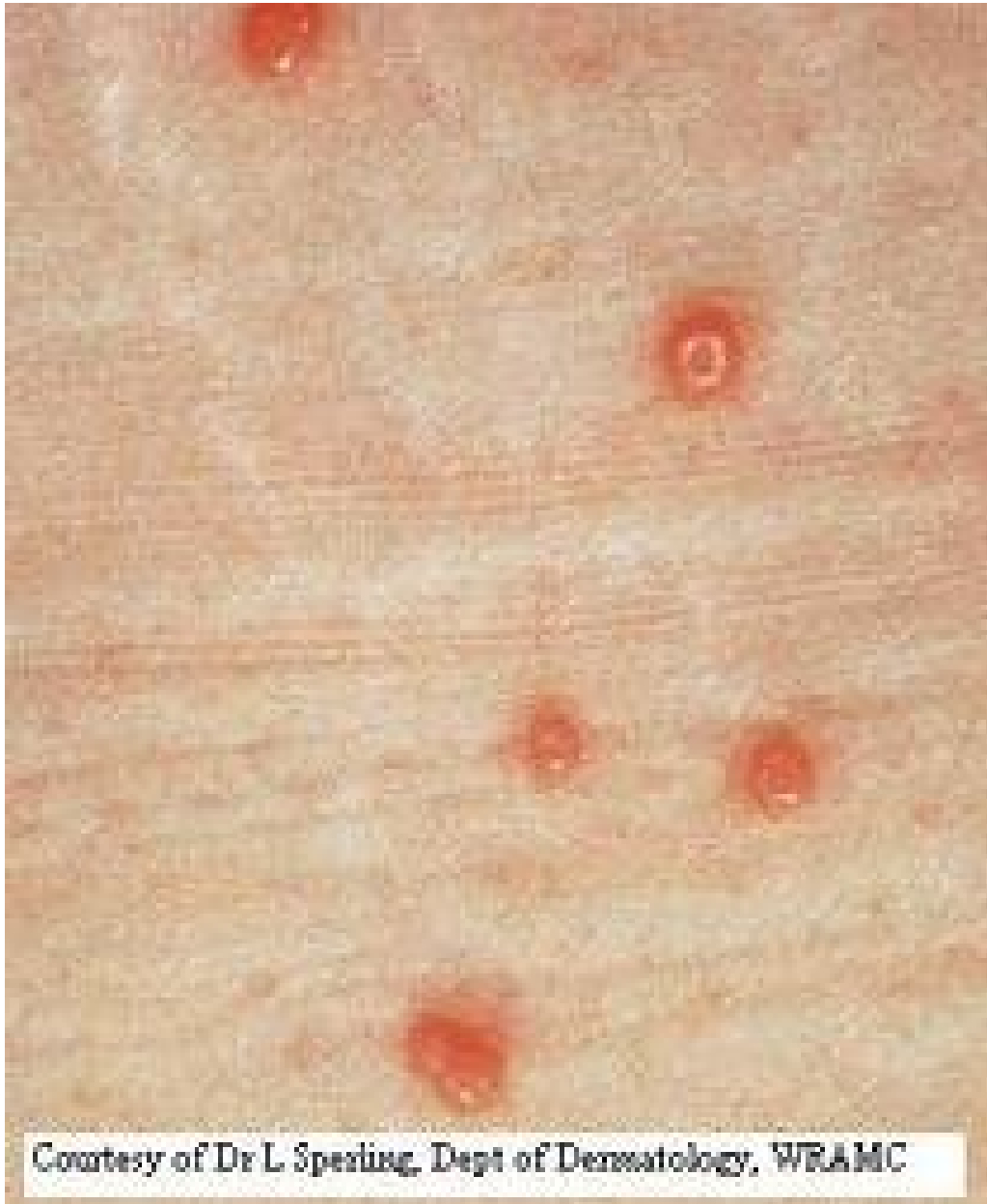**morbilli** – *Morbillivirus*

**rubeola** – *Rubivirus*

**erythema infectiosum** – parvovirus B19,  
*Erythrovirus*

**exanthema subitum** (roseola infantum) – HHV-6,  
*Roseolovirus*

**molluscum contagiosum** – molluscum contagiosum  
virus, *Molluscipoxvirus*

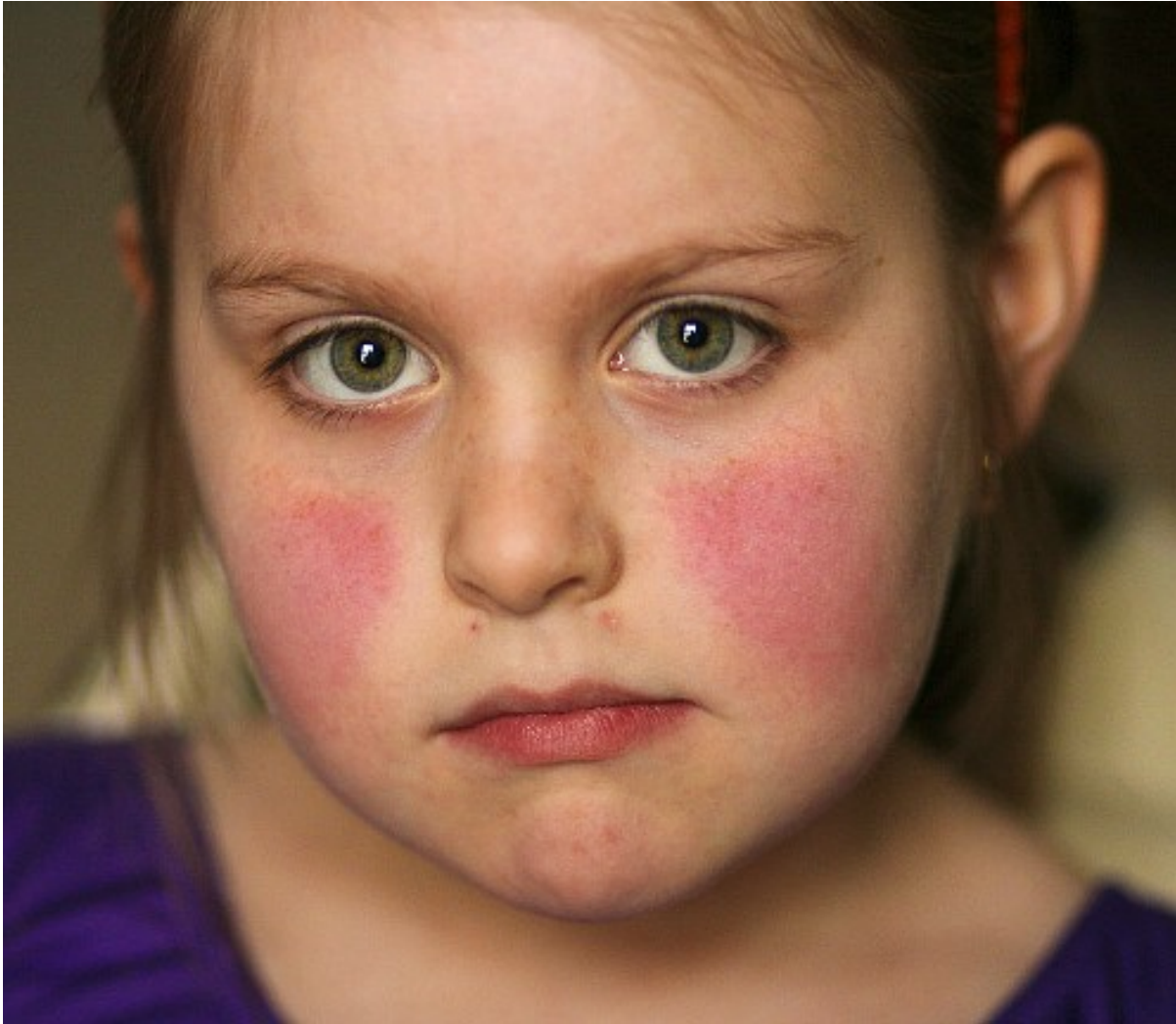

cdc.go

v



# Erythema infectiosum



<http://img405.imageshack.us>

# Kožní příznaky virových infekcí – II

**herpes simplex (opar) – HSV-1**

**herpes genitalis – HSV-2**

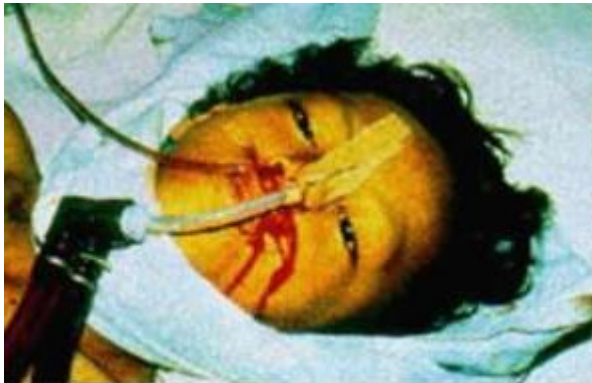**varicella (plané neštovice) – varicella-zoster virus**

**herpes zoster (pásový opar) – VZV**


***“hand, foot and mouth disease” – coxsackievirus***

# Kožní příznaky virových infekcí – III

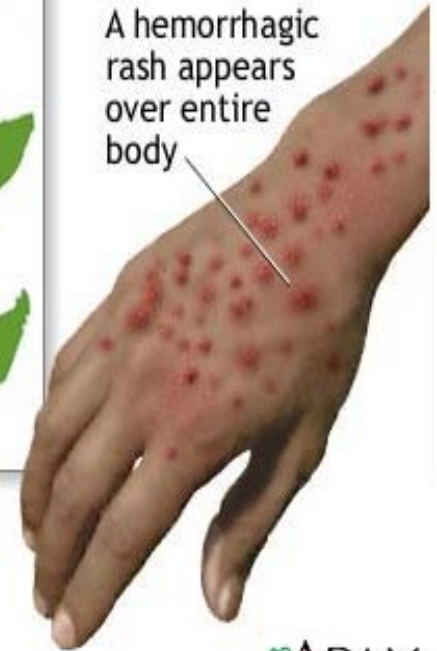**Hemorrhagické horečky –**  
**Ebola, virus Ebola**  
**Marburg, virus Marburg**  
**Lassa, virus Lassa**



Ebola Patient (Intensive Care)



A hemorrhagic rash appears over entire body



ADAM.

# Parazitární infekce

# Kožní parazitózy – I

**scabies** – *Sarcoptes scabiei*

**pediculosis capitis** – *Pediculus capitis*

**pediculosis corporis** – *Pediculus humanus* (syn.  
*Pediculus corporis*)

**pediculosis pubis (phthiriasis)** – *Phthirus pubis*

# Kožní parazitózy – III

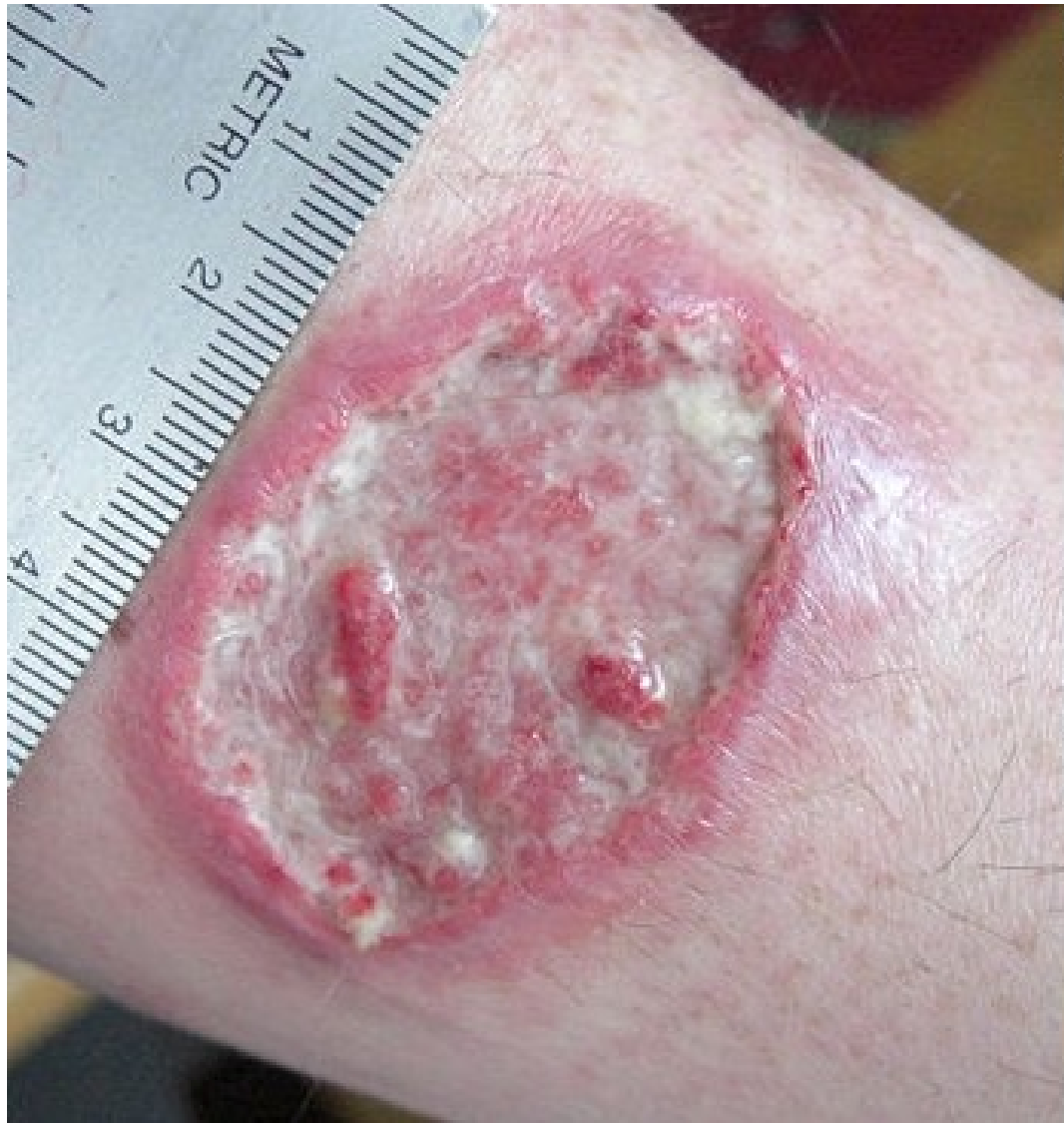**ulcus humidum** – *Leishmania major*

**ulcus siccum** – *Leishmania tropica*

**dermatitis cercariosa** – *Schistosoma*, *Bilharziella*  
a *Trichobilharzia*

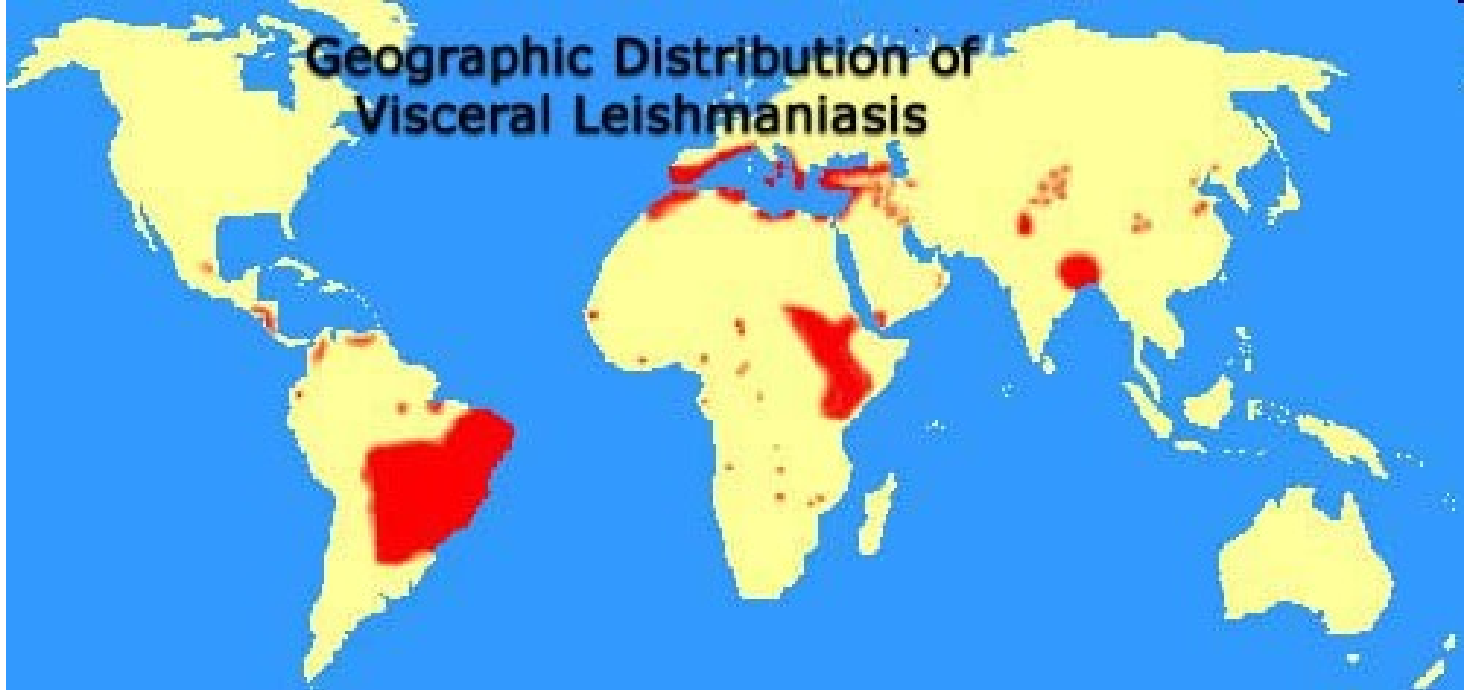**dracunculosis** – *Dracunculus medinensis*

**filariosis** – filarie *Loa loa* a *Onchocerca volvulus*

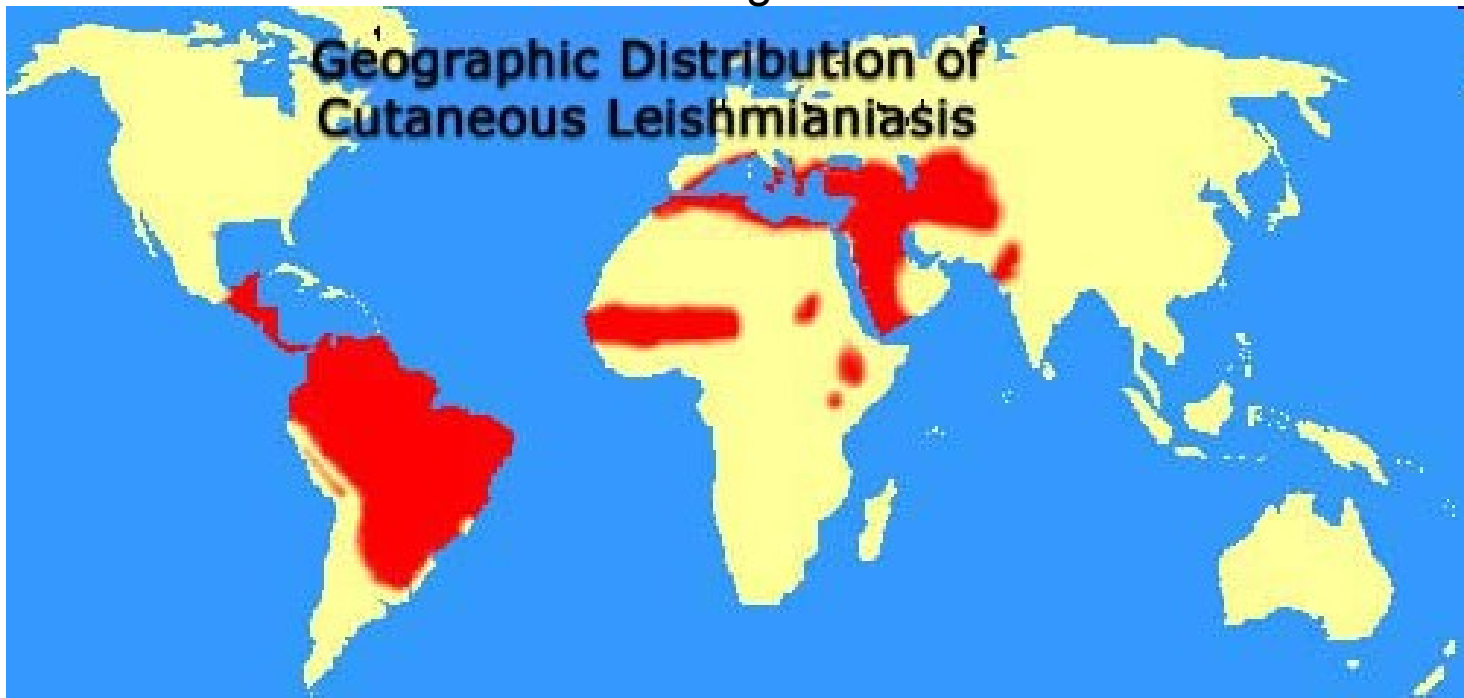


**Leishmaniasis**





[www.vet.uga.edu](http://www.vet.uga.edu)



# Edvard Munch (1863-1944): Death in a Room

