

Akutní stavy v očním lékařství

Z. Rozkydal

Cizí tělísko

První pomoc:

- ve spojivkovém vaku: Ophtalmo- septonex kapky
everze víčka a odstranit
navlhčenou štětičkou
- v oku: aplikovat mast (bacitracin, neomycin)
kompresivní obvaz či náplast

Léčba: dilatace zorničky skopolaminem
aplikovat anestetikum
vyjmout speciálním kopíčkem

Kontuze oka

- krvácení do přední komory nebo do sítnice
- poškození duhovky
- luxace čočky

První pomoc: tišit bolest, sterilní obvaz

Léčba: odsátí krve, operační výkon, antibiotika

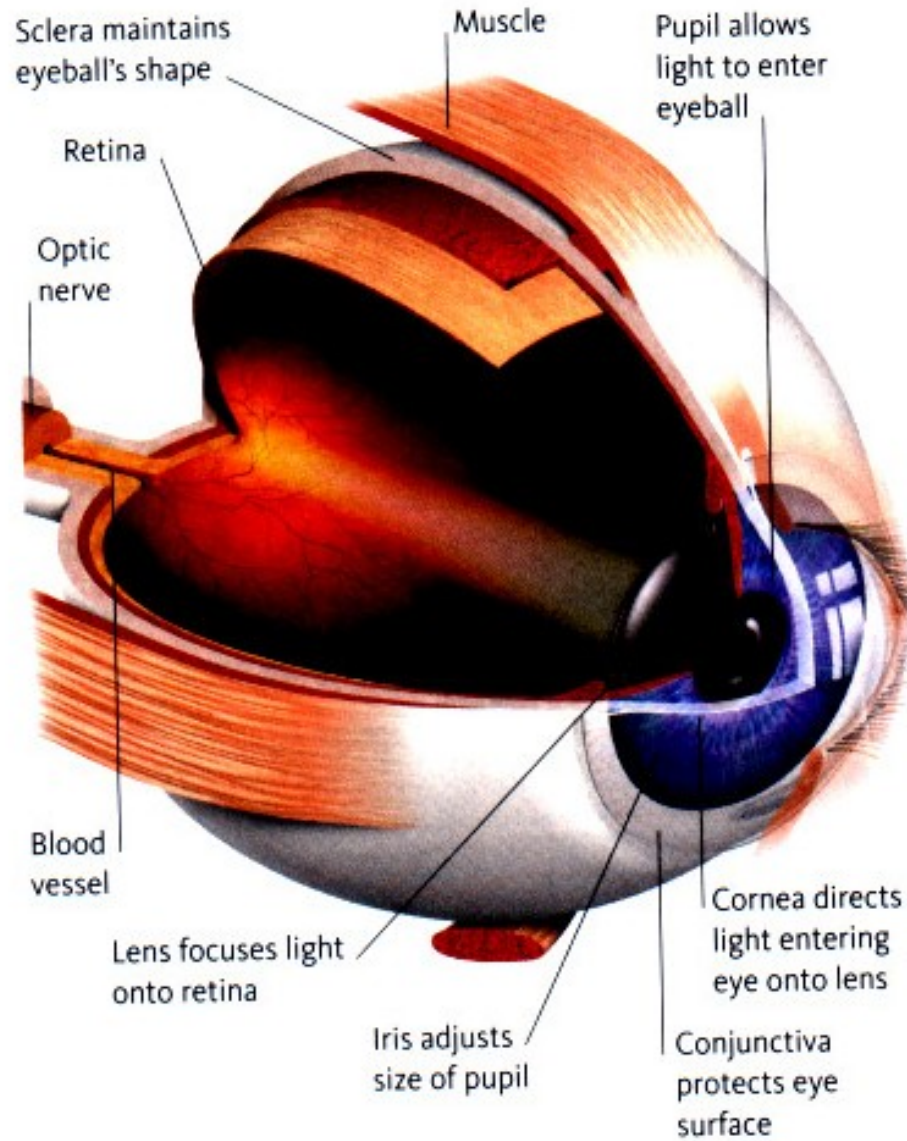
Perforující poranění

První pomoc: krytí sterilním obvazem

Léčba: aplikovat antibiotika celkově i lokálně

operační výkon

krytí oční mušlí



Popáleniny

První pomoc:

výplach fyziologickým roztokem, antibiotická mast, sterilní obvaz

Poleptání

První pomoc:

výplach fyziologickým roztokem, lokální anestetikum

sterilní obvaz

atropin jako oftalmoplegikum

analgetika celkově

Conjunctivitis acuta - akutní zánět spojivky

Symptomy:

pálení a řezání oka, slzení, bolesti hlavy

První pomoc:

Ophtalmo-septonex, Ophtalmo-framykoin kapky
sterilní krytí oka

Léčba:

antibiotika v kapkách (Gentamycin), čistota, hygiena
u alergické konjunktivitidy přidat kortikoidy

Amotio retinae- odchlípení sítnice

Odchlípení sítnice od pigmentového epitelu

Symptomy:

náhlé zhoršení vizu, zákaly, zamlžení, clona
nejsou bolesti

První pomoc:

tělesný a duševní klid, transport na oční oddělení

Léčba:

kryokoagulace, kryopexie
cerkláž a silikonová plomba, fotokoagulace
intravitreální chirurgický zákrok

Okluze a. centralis retinae

Je způsobena embolií nebo trombózou oční tepny

Symptomy: bezbolestná náhlá jednostranná slepota

První pomoc: tělesný a duševní klid, transport na oční oddělení

Léčba: digitální masáž, paracentéza přední komory
inhalace CO₂

Okluze v. centralis retinae

Je způsobena trombózou oční žíly

Symptomy: bezbolestná, jednostranná slepota
s pomalejším rozvojem

Léčba: fotokoagulace

Glaukom - zelený zákal oka

Stav se zvýšením nitroočního tlaku

Nerovnováha mezi produkcí a odtokem komorové vody

Vede ke zhoršení vizu až slepotě

Akutní glaukom

Symptomy:

náhlý záchvat bolestí oka i hlavy, ztráta vizu

bolest hlavy v oblasti n. trigeminus

nauzea, zvracení, slzení, dilatovaná plegická zornice

Nitrooční tlak 40–70 mm Hg. Je obvykle jednostranný

První pomoc:

uklidnit nemocného, transport na oční oddělení

Léčba: pilocarpin 4% po 15 minutách, manitol

operace: iridektomie, laserová iridotomie