

# Akutní leukémie

Kissová J., Buliková A.  
Oddělení klinické hematologie  
FN Brno

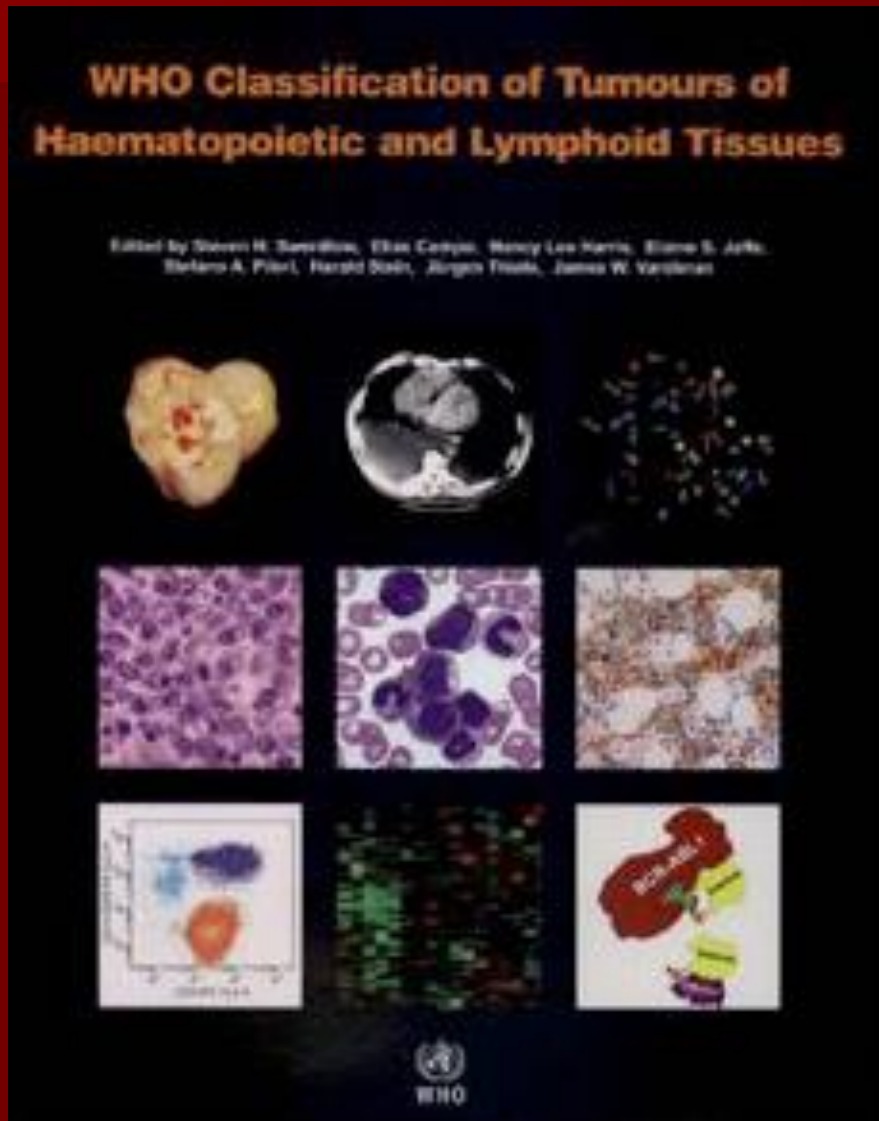
# Akutní leukémie

tvorí heterogenní skupinu maligních hematologických onemocnění, v níž je možné z pohledu dnešních poznatků vyčlenit řadu podskupin s různým klinickým i laboratorním nálezem, prognózou a odpovědí na terapii.

# Klasifikace akutních leukémií

1. **FAB 1976** - založená na morfologii a cytochemii, opakovaně revidována (1982, 1985, 1990)
2. **MIC 1985** - Morphology, Immunology and Cytogenetic Cooperative Group
3. **REAL 1994** - zařazeny leukémie z lymfatické řady
4. **EGIL 1995** - European Group of immunofenotyping leukemia
5. **WHO 2001** - revize všech klasifikací
6. **WHO 2008** - revize předchozí klasifikace

# WHO klasifikace





# Akutní leukémie ve WHO klasifikaci

WHO klasifikace zahrnuje morfologickou, cytochemickou, imunofenotypickou, cytogenetickou a molekulárně genetickou identifikaci leukemických blastů.

Určení homogenních kategorií v heterogenní skupině akutních leukémií má umožnit přesnější nasměrování léčebné strategie.

# Akutní myeloidní leukémie- porovnání FAB a WHO klasifikace

- *počet blastů* - ve **FAB** počítán z nonerytroidních buněk, ve **WHO** ze všech jaderných buněk dřeně (rozpočet na 500 buněk ve dřeni, na 200 buněk v periferní krvi)
- *počet blastů ve dřeni či periferní krvi* - ve **FAB** nutné 30%, ve **WHO** 20%
- **!!!**diagnóza AML může být stanovena i u stavů s méně než 20% blastů ve dřeni či periferní krvi, je-li prokázána *rekurentní genetická abnormalita* (viz dále)

# Nálezky v periferní krvi

- obvykle anémie, trombocytopenie
- změny počtu bílých krvinek- leukopenie i leukocytóza
- blasty v periferní krvi

# Vyšetření kostní dřeně

- **Aspirační biopsie**- sternální punkce, punkce z lopaty kosti kyčelní → cytologie, cytochemie, imunofenotypizace, cytogenetika, histologie z koagula, molekulární genetik
- **Trepanobiopsie** → kromě výše uvedeného histologie, imunohistochemie, otiskový preparát

# Morfologie kostní dřeně

- barvení May-Grünwald-Giemsa
- **myeloblasty**
  - velikost od bb. lehce větších než zralé lymfocyty až po bb. velikosti monocytů nebo i větších
  - bazofilní nebo šedomodrá cytoplazma, úzký lem
  - kulaté nebo oválné jádro s jemným jaderným chromatinem
  - obvykle několik jadérek
  - azurofilní granula (granulované) nebo bez granulí (negrulované myeloblasty)
  - Auerova tyč- specifické pro myeloidní linii

# Morfologie kostní dřeně

## ■ lymfoblasty

- bb. velikosti zralých lymfocytů až k bb. větším než neutrofilny
- min. množství středně bazofilní cytoplazmy, neobsahuje granula
- jaderný chromatin od jemně granulárního až po kondenzovaný
- nenápadná nebo až prominující jádérka

# Morfologie kostní dřeně

- **patologické promyelocyty** u APL  
(promyelocyty – bb. s excentricky uloženým jádrem, Golgiho zónou, hrubším chromatinem, zachovalé zřetelné jadérko, početné granulace a nižší poměr N/C, cytoplazma vyjma Golgiho zóny je bazofilní)
- **monoblasty a promonocyty** u AML M5
- **megakaryoblasty** u AML M7 jsou považovány za ekvivalenty blastů pro účely stanovení dg. AL
- **erytroblasty** nejsou zahrnovány do počtu blastů

# Cytochemické vyšetření

- Průkaz substancí (Fe, glykogen) nebo přítomnosti enzymů pomocí mikroskopicky hodnotitelných reakcí
  - fixace
  - vlastní cytochemická reakce
  - dobarvování jader
- Barvení železa
- Myeloperoxidáza (MPOX)
- Sudanová čerň B (SBB)
- Nespecifická esteráza (NSE)
- PAS reakce
- Chloracetátesteráza



# Cytochemická vyšetření u AL

- Myeloperoxidáza – odlišení AML od ALL či monoblastické leukémie
- Nespecifická esteráza (s blokádou fluoridem) – k odlišení akutní myelomonocytární a monoblastické leukémie (AML M4-M5)
- PAS reakce- k odlišení akutní lymfoblastické leukémie (hrubší granula až bloková pozitivita bez difuzního pozadí)

# Cytochemie- MPOX

- specifická pro myeloidní diferenciaci
- myeloperoxidázová aktivita u myeloblastů je granulární a často koncentrovaná v Golgiho zóně
- monoblasty negativní nebo pozitivní s rozptýlenými jemnými granuly
- lymfoblasty a megakaryoblasty- MPOX negativní

# Cytochemie – nespecifická esteráza

- specifická pro monocyty, makrofágy a krevní destičky- v těchto buňkách reakci inhibuje fluorid sodný (pozitivita je poté nulová nebo snižená)
- monoblasty a lymfoblasty pozitivita bez blokády
- erytroblasty slabě pozitivní reakce

# Cytochemie- PAS

- reakce kys.jodisté se Schiffovým činidlem
- pozitivita téměř ve všech krevních buňkách vyjma erytroblastů
- pozitivita difuzní, granulární, blokovaná pozitivita
- lymfocyty mají hrubší granula až blokovanou pozitivitu bez difuzního pozadí

# Ostatní laboratorní vyš.metody u akutních leukémií

- Imunofenotypizace- charakterizuje určité populace buněk pomocí jejich specifických membránových či cytoplazmatických antigenů monokl. protilátkami
- Cytogenetika- stanovení karyotypu buněk
- Molekulární genetika- patologie na úrovni DNA či RNA buněk

# Panel monoklonálních protilátek pro dg. akutní leukémie

- Hematopoetické prekurzory: CD34, HLA-Dr, TdT, CD45
- B-linie: CD19, CD 20, CD22, CD79a
- T-linie: CD2, CD3, CD5, CD7
- Myeloidní: CD13, CD33, CD15, MPO, CD117
- Megakaryocytární: CD41, CD61

# Akutní leukémie -epidemiologie

- incidence AL 4/100 000 obyvatel za rok
- 70% tvoří AML
- převážná většina AML vzniká u dospělých, medián věku 60 let
- ALL predominantně on. dětského věku
- 75% případů ALL obvykle pod 6 let věku

# Akutní leukémie - etiologie

- genetické on. u 5% pac. s AL (Downův sy)
- viry- EBV, HIV, HTLV
- ionizační záření
- cytotoxická chemoterapie
- průmyslová expozice-benzen, pesticidy
- jen 1-2% diagnostikovaných je spojeno s těmito agens



# Klinické projevy akutní leukémie

- krvácivé projevy- trombocytopenie, koagulopatie
- infekční komplikace
- projevy anemického syndromu
- lymfadenopatie
- hepatosplenomegalie
- jiné vyplývající z poruchy funkce postiženého orgánu

# Akutní myeloidní leukémie (AML)

- AML s rekurentní genetickou abnormalitou
- AML spojená s myelodysplázií
- AML související s léčbou (therapy-related)
- AML jinak neklasifikovatelné
- Myeloidní sarkom
- Myeloidní proliferace spojené s Downovým syndromem
- Neoplázie z blastických plazmocytoidních dendritických buněk

# AML s rekurentní genetickou abnormalitou

- vznik predominantně u mladších nemocných
- všeobecně spojeny s relativně příznivou odpovědí na terapii

# AML s rekurentní cytogenetickou abnormalitou

AML s balancovanými translokacemi/inverzemi

- AML s  $t(8;21)(q22;q22)$ ; (*RUNX1-RUNX1T1*)
- AML s  $inv(16)(p13q22)$  nebo  $t(16;16)(p13;q22)$ ; (*CBFB-MYH11*)
- Akutní promyelocytární leukémie - AML s  $t(15;17)(q22;q12)$ ; (*PML/RAR $\alpha$* ) a varianty
- AML s  $t(9,11)(p22,q23)$ , (*MLLT3-MLL*)
- AML s  $t(6,9)(p23,q34)$  (*DEK-NUP214*)
- AML s  $inv(3)$  nebo  $t(3,3)(q21,q26,2)$  (*RPN1-EVI1*)
- AML (megakaryocytární) s  $t(1,22)(p13,q13)$  (*RBM15-MKL1*)

# AML s t(8;21)(q22;q22)

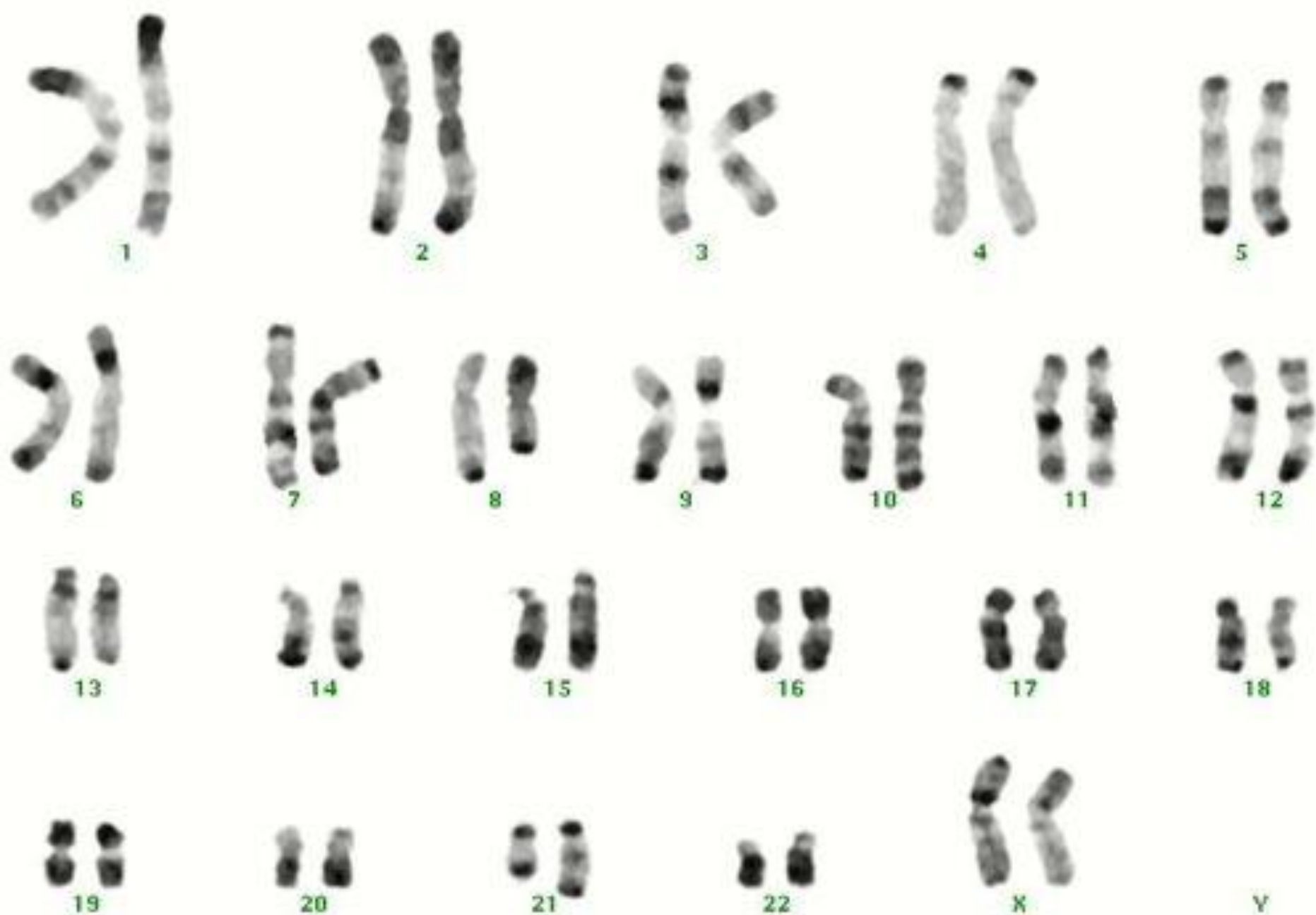- 5-12% mezi AML
- cca 1/3 mezi AML s vyzríváním
- může být < 20% blastů v kostní dřeni nebo periferní krvi, je-li prokázána cytogenetická odchylka uzavíráme jako AML ne jako RAEB
- někdy pod obrazem myeloidního (granulocytárního) sarkomu

# Morfologie – AML s t(8,21)

- větší blasty s bazofilní cytoplazmou
- četná azurofilní granula
- velká granula- pseudo Chediak-Higashiho granula
- Auerovy tyče- dlouhé a tenké se zahrocenými okraji (i ve zralých neutrofilech)
- některé malé blasty, hl. v periferní krvi
- dysplazie granulopoezy- pseudopelgeroidní anomálie, abnormality barvení cytoplazmy
- někdy zvýšení eozinofilů

# Imunofenotypizace

- pozitivita myeloidních markerů
  - CD34 a CD33
- často ko-exprese lymfoidních markerů
  - CD19, méně často CD56



**46,XX,t(8;21)(q22;q22)**



# Molekulární genetik

- Detekce fúzního transkriptu AML1/ETO
  - AML1 (nebo též core binding factor - CBF $\alpha$ ) lokalizovaný na 21q22
  - ETO lokalizovaný na 8q22

# AML s $\text{inv}(16)(\text{p13q22})$ nebo $\text{t}(16;16)(\text{p13;q22})$

- vyzrává do monocytární a myeloidní linie, je přítomna abnormální eozinofilní komponenta
- nazývána akutní myelomonocytární leukémie s eozinofilií
- 10-12% AML
- predominantně u mladších pacientů

# Morfologie AML s inv(16)

- morfologické znaky akutní leukémie myelomonocytární
- různý počet eozinofilů ve všech stádiích zrání
- nezralá eozinofilní granula, evidentní hl. u stádia promyelocytů a myelocytů
- eozinofilní granula jsou větší než normálně u nezralých eozinofilů
- zralé eozinofily- hyposegmentace jader

# Imunofenotypizace

- pozitivita myeloidních markerů CD 13 a CD33
- není definován specifický marker monocytární linie, ale může být pozitivita CD14, CD15, CD4, CD11b a/nebo CD11c jako indikátor monocytární diferenciaci
- prokázána ko-exprese CD2



1



2



3



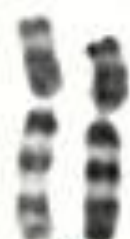4



5



6



7



8



9



10



11



12



13



14



15



16



17



18



19



20



21



22



X

Y

**46,XX,inv(16)(p13q22)**

# Molekulární genetika

- Průkaz fúzního transkriptu CBF $\beta$ /MYH11
  - CBF $\beta$  gen na 16q22 kódující Core Binding Factor beta podjednotku
  - MYH11 - gen pro těžký řetězec myosinu na 16p13

# Akutní promyelocytární leukémie

- 5-8% AML
- klasická a mikrogranulární (hypogranulární) varianta  $t(15;17)(q22;q12)$
- variantní translokace:
  - $t(11;17)(q23;q21)$
  - $t(5;17)(q32;q12)$
  - $t(11;17)(q13;q21)$

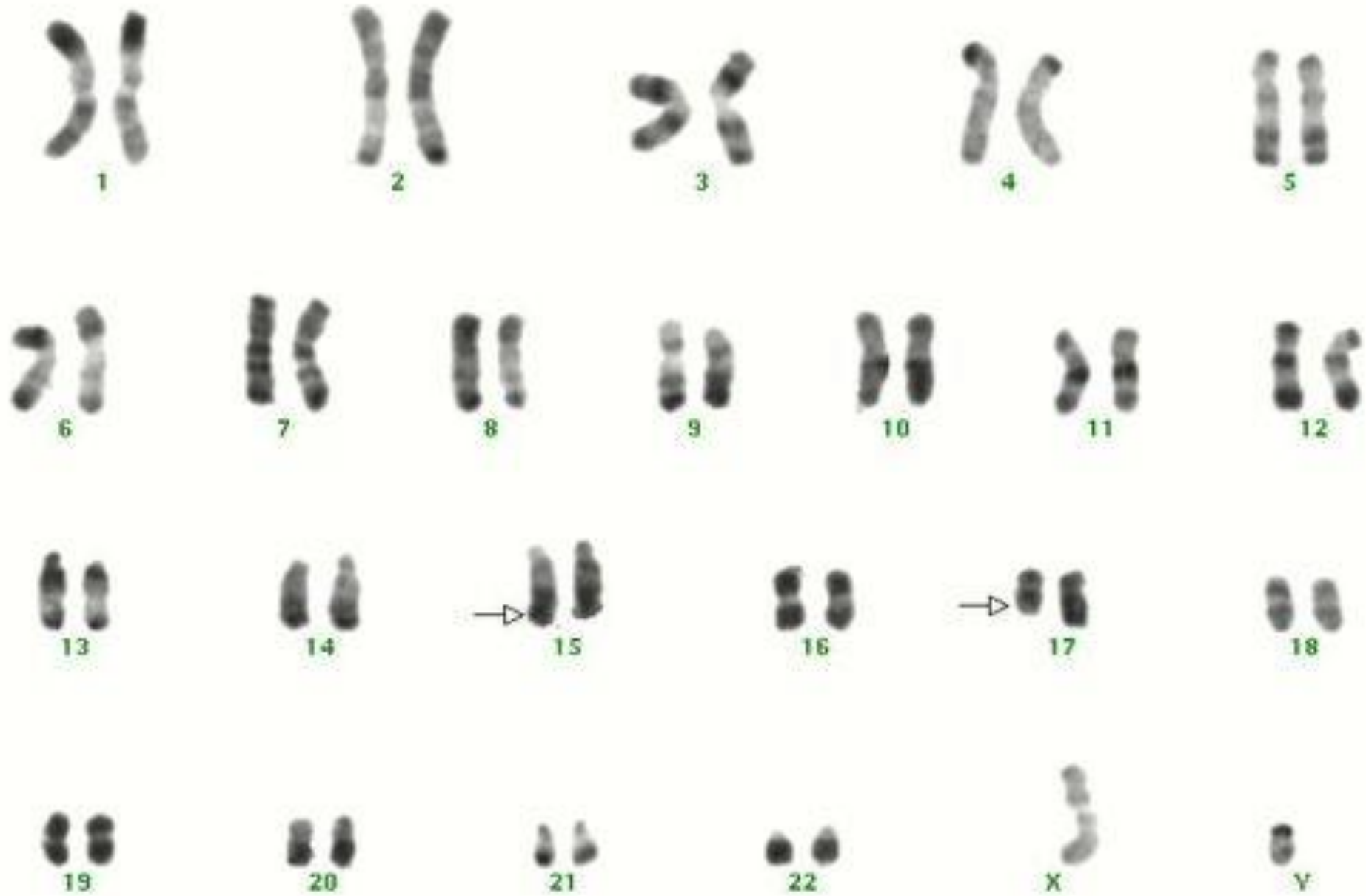
# Morfologie akutní promyelocytární leukémie

- atypické promyelocyty– velké elementy, jejichž cytoplazma je naplněna tmavě růžovými, červenými či purpurovými granuly
- není patrna Golgiho zóna
- jádro nepravidelné či štěpené
- snopce Auerových tyčí- „faggot cell“
- mikrogranulární varianta-hluboce štěpená jádra, dvoulaločnaté segmenty, cytoplazma až agranulární



# Imunofenotypizace

- pozitivita myeloidních markerů CD13 a CD33 bez nálezu CD34 a HLA-DR u klasické formy, u variantní formy s leukocytózou je CD34 pozitivní
- častý je přídatný náleznostivity lymfoidních markerů CD2 a CD19, méně často CD16, výjimečně CD56



**46,XY,t(15;17)(q22;q21)**

# Molekulární genetika

- Fúzní genový produkt PML/RAR $\alpha$ 
  - RAR $\alpha$  gen pro  $\alpha$ -receptor kyseliny retinové na 17q21
  - PML - gen promyelocytární leukémie na 15q22

# Morfologie variantní APL

t(11,17)

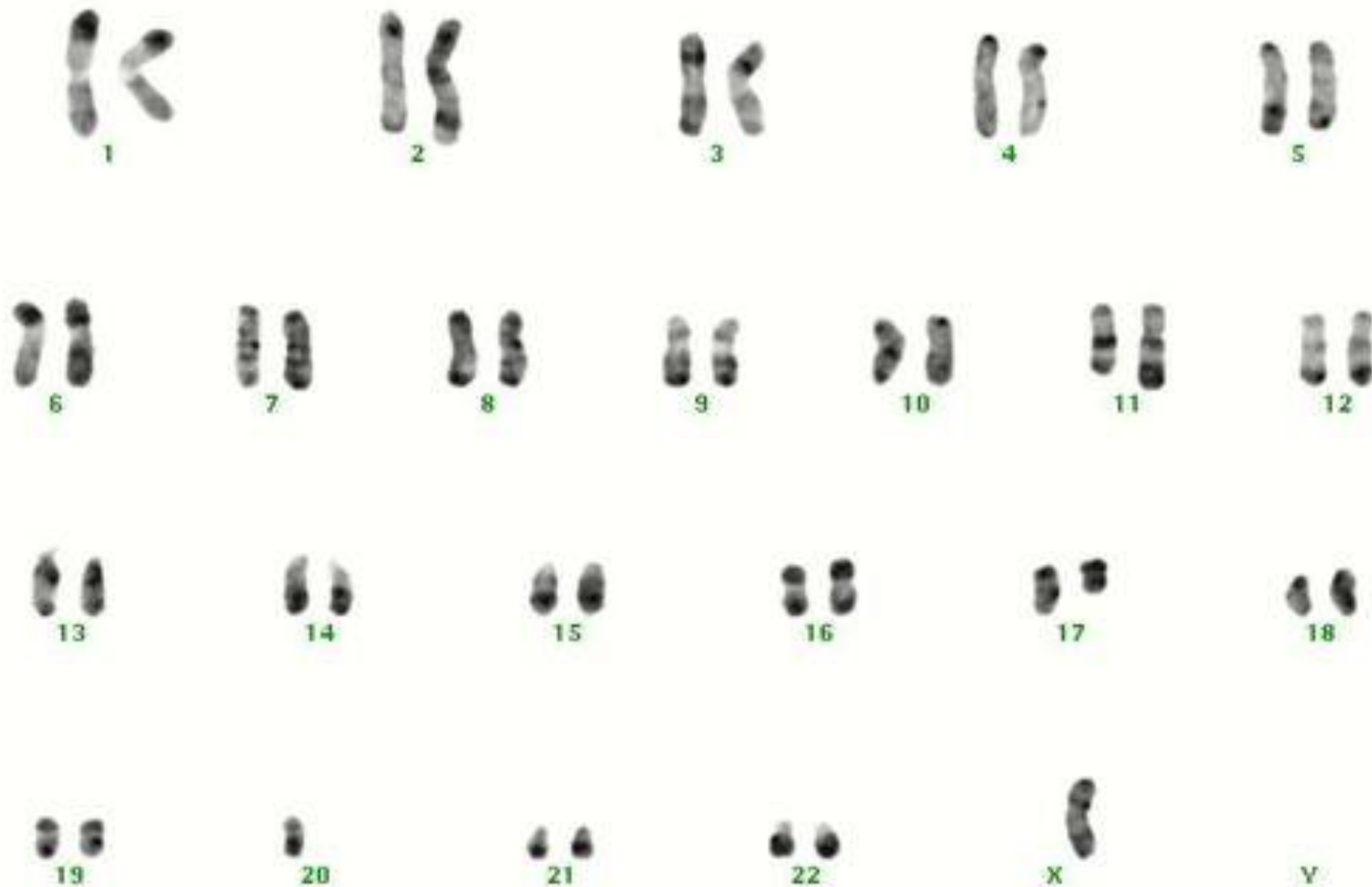
- blasty s pravidelnými jádry, mnoha granuly, obvykle absence Auerových tyčí
- zvýšené množství pseudopelgeroidních změn
- silná pozitivita MPO

t(5,17)

- hypergranulární promyelocyty, menší populace hypogranulárních promyelocytů

# Imunofenotypizace

- pozitivita myeloidních markerů CD 33 a CD13 bez positivity CD34 a HLA Dr
- častá ko-exprese lymfoidních markerů CD56



**45,X,-Y,add(2)(q33),t(11;17)(q23;q21)**  
 monosomy 21: not clonal

# Molekulární genetik

## ■ Fúzní gen PLZF/RAR $\alpha$

- gen „promyelocytic leukemia zinc finger“ na 11q23
- RAR $\alpha$  gen pro  $\alpha$ -receptor kyseliny retinové na 17q21

Tento typ leukémie je rezistentní na ATRA in vitro i in vivo.

# Akutní myeloidní leukémie

- AML s rekurentní genetickou abnormalitou
- AML spojená s myelodysplázií (AML s multilineární dysplázií)
- AML související s léčbou (therapy-related)
- AML jinak neklasifikovatelné
- Myeloidní sarkom
- Myeloidní proliferace spojené s Down. syndromem
- Neoplazma z blastických plazmacytoidních dendritických buněk



# AML s multilineární dysplázií

- de novo
- vznikající z MDS nebo MDS/MPN
- nejméně 20% blastů a multilineární dysplázie (dysplázie ve dvou nebo více myeloidních liniích včetně megakaryocytů)
- hlavně u starších pacientů, zřídka u dětí

# AML spojená s myelodysplázií

- dříve AML s multilineární dysplázií
  - dysplázie > 50% buněk dvou a více hematopoetických linií (universálně akceptovaná známka s myelodysplázií spojených rysů)
- nově navíc další MDS-like rysy
  - nepříznivý cytogenetický nálezn
  - dříve dokumentovaná myelodysplázie

# Multilineární dysplázie

Definována dle standardních kriterií (> 50% buněk, nejméně dvě vývojové řady, většinou mgk!)

**DysG:** porucha granulace, hyposegmentace jader, bizardně segmentovaná jádra

**DysE:** megaloidie, karyorhexe, jaderná fragmentace a vícejadernost, prstenčité sideroblasty, PAS pozitivita

**DysM:** mikro-mgk, separovaná vícečetná jádra, nesegmentovaná jádra velkých mgk

# Molekulární genetika

- často přídavné chromozomy nebo ztráty chromozomů: -7/del (7q), -5/del (5q), +8, +9, +11, del(11q), del(12p), -18, +19, del(20q), +21
- méně často specifické translokace t(2;11), t(1;7) a translokace zahrnující 3q21 a 3q26
- inv(3)(q21q26), t(3;3)(q21;q26) nebo ins (3;3) jsou spojeny se zvýšenou tvorbou trombocytů

# Akutní myeloidní leukémie

- AML s rekurentní genetickou abnormalitou
- AML spojená s myelodysplázií
- AML související s léčbou (therapy-related)
- AML jinak neklasifikovatelné
- Myeloidní sarkom
- Myeloidní proliferace spojené s Down. syndromem
- Neoplazma z blastických plazmocytoïdních dendritických buněk

# AML se vztahem k léčbě (therapy related)

- vznikají jako výsledek cytotoxické léčby nebo radiační terapie

# S léčbou spojené myeloidní neoplázie

- nejsou rozlišovány subkategorie dříve určené
  - po alkylačních látkách
  - po inhibitech topoizomerázy II
- obě látky jsou používány v chemoterapeutických režimech současně
- je-li současně zjištěna rekurentní cytogenetická abnormalita, mají nemocní horší průběh, proto jsou kategorizovány oběma skutečnostmi např.
  - therapy-related AML s  $t(9^{\circ}11)(p22;q23)$

# Akutní myeloidní leukémie

- AML s rekurentní genetickou abnormalitou
- AML s myelodysplasií příbuznými změnami (AML s multilineární dysplázií)
- AML související s léčbou (therapy-related)
- AML jinak neklasifikovatelné
- Myeloidní sarkom
- Myeloidní proliferace spojené s Down. syndromem
- Neoplazma z blastických plazmacytoidních dendritických buněk



# AML jinak neklasifikovatelné

- nesplňují kriteria předchozích skupin
- prokázáno nejméně 20% blastů v periferní krvi nebo v kostní dřeni
- promonocyty AML s monocytární diferenciací jsou počítány jako ekvivalenty blastů

# AML jinak nekategorizovatelné

- AML s minimální diferenciací (FAB AML M0)
- AML bez vyzrávání (FAB AML M1)
- AML s vyzráváním (FAB AML M2)
- Akutní myelomocytární leukémie (FAB AML M4)
- Akutní monoblastické leukémie a akutní monocytární leukémie (FAB AML M5)
- Akutní erytroidní leukémie (FAB AML M6)
  - erytroleukémie (erytroidní/myeloidní) > 50% erytropoézy, nejméně 20% blastů z non erytroidních
  - čistá erytroidní leukémie - nezralé buňky z erytroidní linie > 80% jaderných buněk dřeně
- Akutní megakaryobl.leukémie ( FAB AML M7)
- Akutní bazofilní leukémie
- Akutní panmyelóza s myelofibrózou

# WHO klasifikace AML dle morfologických a imunologických kriterií

AML s minimální diferenciací	MPOX negativní blasty ve světelném mikroskopu imunofenotyp: negativní lymfoidní markery, pozitivní myeloidní
AML bez vyžívání	blasty > 90% NEC, > 3% blastů je MPOX pozitivní
AML s vyžíváním	blasty > 20% ANC, ≥ 10% vyžívající neutrofilní řady, > 3% blastů MPOX pozitivní
AML myelocytární	podobná M2, ale > 20% buněk je monocytárních a/nebo je více než $5 \times 10^9/l$ z monocytární řady v periferní krvi
AML monoblastická a monocytární	80% leukemických buněk je z monocytární řady, neutrofilní řada < 20%
Erytroleukémie	erytroleukémie: erytroblasty tvoří > 50% ANC, blasty jsou > 20% z NEC čistá erytroleukémie: nezralé bb.erytroidní linie > 80%
AML megakaryocytární	blasty > 20%, nad 50% z nich megakaryoblasty

# Akutní myeloidní leukémie

- AML s rekurentní genetickou abnormalitou
- AML spojená s myelodysplastickými změnami
- AML související s léčbou (therapy-related)
- AML jinak neklasifikovatelné
- Myeloidní sarkom
- Myeloidní proliferace spojené s Down. syndromem
- Neoplazma z blastických plazmocytoïdních dendritických buněk

# Akutní leukémie nejasného původu

- akutní leukémie, u kterých morfologické, cytochemie a imunofenotypizační rysy proliferujících blastů nedovolují jasné přiřazení k myeloidní nebo lymfoidní linii
- mají morfologické a imunofenotypizační charakteristiky jak myeloidní, tak lymfoidní linie nebo jak B, tak i T lymfoidní linie

# Akutní leukémie nejasného původu

Zahrnují:

- akutní nediferencovaná leukémie
- smíšený fenotyp akutní leukémie s t(9,22) (BCR/ABL1)
- smíšený fenotyp akutní leukémie s t(v,11q23)-MLL genem
- smíšený fenotyp akutní leukémie B/myeloidní, NOS
- smíšený fenotyp akutní leukémie T/myeloidní, NOS
- smíšený fenotyp akutní leukémie, NOS- vzácné typy
- ostatní leukémie nejasného původu

# Požadavky na hodnocení více než jedné linie blastické populace

## ■ Myeloidní linie

MPO(flowcytometrie, imunohistochemie nebo cytochemie)  
nebo

monocytární diferenciaci (nejméně 2 z násled.: NSE, CD11c, CD14, CD64, lysozym)

## ■ T-linie

cytoplazm. CD3 (flowcytometrie, imunohistochemie)  
nebo

povrchový CD3

## ■ B-linie (jsou vyžadovány vícečetné antigeny)

silně CD19 s nejméně 1 z násled. silně exprim.: CD79a, cytopl. CD22, CD10

nebo

slabě CD 19 s nejméně 2 z násled. silně exprimovaných: CD79a, cytoplazm. CD22, CD10

# Akutní nediferencovaná leukémie

- Neexprimuje znaky specifické pro lymfoidní nebo myeloidní linii.
- **Morfologie:** blasty nemají morfologii specifickou pro myeloidní linii
- **Cytochemie:** blasty MPO negativní
- **Imunofenotypizace:** chybí specifické markery pro T nebo myeloidní řadu (cCD3 a MPO) a nejsou exprimovány B-znaky (cCD22, cCD79a, CD19), též chybí specifické znaky megakaryocytů nebo plazmacytoidních dendritických buněk.



# Akutní lymfoblastické leukémie

- FAB klasifikace L1 - L3 nemá ve WHO klasifikaci žádnou analogii (termíny se ruší)
- jsou současně s lymfomy z prekurzorových buněk považovány za stejná onemocnění s různou klinickou manifestací (lymfomy mají primární manifestaci v lymfatických uzlinách nebo i extranodálně)

# Akutní lymfoblastické leukémie

Rozlišujeme:

- B lymfoblastické leukémie resp. lymfoblastické lymfomy , jinak nespecifikované
- B lymfoblastické leukémie/lymfomy s rekurentní genetickou abnormalitou
- T lymfoblastické leukémie resp. lymfoblastické lymfomy

# B-ALL/LBL - morfologie a cytochemie

- obraz kolísá od malých blastů s jasnou cytoplazmou, kondenzovaným jaderným chromatinem a nezřetelnými jádérky po velké buňky se středně bohatou světle modrou až šedomodrou cytoplazmou, příležitostně vakuolizovanou
- jemná azurofilní granula jsou přítomna v cytoplazmě u 10% případů
- MPOX je negativní, SBB většinou negativní výjimečně lehce pozitivní (slaběji než myeloblasty)

# Molekulární genetik

Genetické abnormality jsou důležitým prognostickým faktorem

- t(9;22) (q34;q11) - BCR/ABL 3-4% nepříznivé
- 11q23 - MLL 2-3% nepříznivé
- t(1;19) (q23;p13) - E2A/PBX 6% příznivé
- t(12;21) (p13;q22) - TEL/AML1 16-29% příznivé
- hyperdiploidita > 50 20-25% příznivé
- hypodiploidita 5% nepříznivé

# T-ALL/LBL - morfologie a cytochemie

- morfologie je obdobná jako u B-ALL/LBL, část případů je spojeno s eozinofilií a myeloidní hyperplazií
- negativní MPOX, častá je fokální pozitivita kyselé fosfatázy

# Terapie akutní leukémie

- indukční léčba – úvodní (chemoterapeutické režimy)
- postindukční léčba- s cílem buď vyléčení či dlouhodobého udržení remise
- chemoterapie v konvenčním dávkování
- udržovací chemoterapie
- intenzivní chemoterapie
- vysokodávková chemoterapie s podporou autologními či alogenními krvetvornými bb.
- imunoterapie

# Kompletní remise

- Periferní krev:

neutrofily  $>1,5 \times 10^9$  na  $l$ , trombocyty nad  $100 \times 10^9$  na  $l$ , Hb  $>100$  g/ $l$ , leukemické blasty nejsou přítomny

- Kostní dřeň:

dostatečná buněčnost,

blasty méně než 5%,

není přítomnost Auerových tyčí

erytropoeza nad 15%, granulopoeza nad 25%

# Parciální remise

- jsou naplněna všechna kritéria kompletní remise, ale blasty mezi 5-25%
- blasty pod 5%, ale přítomnost Auerových tyčí



# Relaps onemocnění

- Periferní krev:  
opětovný výskyt blastů
- Kostní dřeň:  
více než 5% blastů, které nelze vysvětlit jiným způsobem (regenerace dřeně)