

KATEDRA OPTOMETRIE A ORTOPTIKY, LÉKAŘSKÁ FAKULTA, MASARYKOVA UNIVERZITA
BRNO

Vyšetření okulomotorické rovnováhy – Lancasterův a Hessův test

Instruktažní publikace k práci s testy pro
vyšetření okulomotorické rovnováhy

Autoři: Mgr. Petr Veselý, DiS., Ph.D., Mgr. Gabriela Spurná, doc. MUDr. Svatopluk Synek, CSc.

1.1.2016

Recenze: MUDr. Karolína Skorkovská, Ph.D.



Publikace obsahuje popis okulomotorického vyšetření se zaměřením na vyšetření pomocí
Lancasterova testu. Podpořeno z projektu MUNI/FR/1483/2015

Obsah

Úvod.....	3
1 Okohybné svaly a jejich funkce.....	4
1.1 Anatomie okohybných svalů.....	4
1.2 Inervace okohybných svalů.....	5
1.3 Funkce okohybných svalů.....	5
2 Lancaster test.....	7
2.1 Úvod.....	7
2.2 Testovací prostředí.....	7
2.3 Metodika testování.....	7
2.4 Testovací sekvence – ukázka.....	7
2.5 Další využití testu.....	9
3 Hessův štít.....	10
3.1 Úvod.....	10
3.2 Postup vyšetření.....	10
3.3 Interpretace vyšetření.....	11
3.4 Kasuistiky.....	12
Závěr.....	17
Seznam zkratk.....	18
Seznam obrázků.....	19
Literatura.....	20

Úvod

Tato instruktážní publikace je určena pro studenty a praktiky z řad optometristů, ortoptistů a oftalmologů, kteří používají ke své práci Hessův nebo Lancasterův test. Tyto testy slouží ke zhodnocení správné funkce okohybných svalů. Spolu se zakrývacími testy jsou výše uvedené testy velmi důležité pro určení typu poruchy funkce okohybných svalů.

V úvodní části publikace jsou specifikovány okohybné svaly včetně jejich začátků, průběhů, úponů, jejich inervace a funkce. V další části jsou popsány oba testy (Lancaster a Hess) sloužící k vyšetření okohybných svalů a jejich interpretace. V poslední části publikace uvádíme příklady typických očních patologií.

Publikace vychází také v anglické jazykové verzi, neboť je určena také jako studijní publikace pro zahraniční studenty oboru Optometry.

1 Okohybné svaly a jejich funkce

Pro pohyb oka jsou důležité tyto svaly: Musculus rectus superior (MRS), musculus rectus inferior (MRI), musculus rectus lateralis (MRL), musculus rectus medialis (MRM), musculus obliquus superior (MOS) a musculus obliquus inferior (MOI).

1.1 Anatomie okohybných svalů

Nejdelším okohybným svalem je musculus obliquus superior. Čtyři přímé svaly tvoří svými úpony tak zvanou Tillauxovu spirálu. Nejbliže k limbu se upíná MRM a nejdále od limbu MRI.

1.1.1 Musculus rectus superior (MRS)

Začátek: Začíná na šlachovitém prstenci anulus tendineus ve hrotu očnice.

Průběh: Probíhá při horním stropu očnice.

Úpon: Upíná se do horní poloviny bulbu asi 7,7 mm od limbu rohovky. Šířka svalového úponu je přibližně 11 mm.

1.1.2 Musculus rectus inferior (MRI)

Začátek: Začíná na šlachovitém prstenci anulus tendineus ve hrotu očnice.

Průběh: Probíhá po spodině orbity.

Úpon: Upíná se do dolní poloviny bulbu asi 6,5 mm od limbu rohovky, úpon svalu je široký přibližně 10 mm

1.1.3 Musculus rectus lateralis (MRL)

Začátek: Začíná na šlachovitém prstenci anulus tendineus ve hrotu očnice.

Průběh: Probíhá po temporální straně orbity.

Úpon: Upíná se do laterální poloviny bulbu asi 7 mm od limbu rohovky svalových úponem o šířce 9,5 mm.

1.1.4 Musculus rectus medialis (MRM)

Začátek: Začíná na šlachovitém prstenci anulus tendineus ve hrotu očnice.

Průběh: Probíhá po mediální straně orbity.

Úpon: Upíná se do mediální poloviny bulbu asi 5,5 mm od limbu rohovky. Svalový úpon je široký přibližně 10,5 mm.

1.1.5 Musculus obliquus superior (MOS)

Začátek: Začíná na šlachovitém prstenci anulus tendineus ve hrotu očnice.

Průběh: Je nejdelším okohybným svalem. Včetně šlachovité aponeurózy má délku celkem 7 cm. Probíhá pod stropem orbity až ke kladce (trochlea), kde se otáčí směrem zpět do orbity.

Úpon: Upíná se na bulbus před ekvátor (blíže ke hrotu očnice) do zadního horního temporálního kvadrantu bulbu.

1.1.6 Musculus obliquus inferior (MOI)

Začátek: Začíná na crista lacrimalis slzní kosti na mediální straně očníce.

Průběh: Probíhá po spodině orbity.

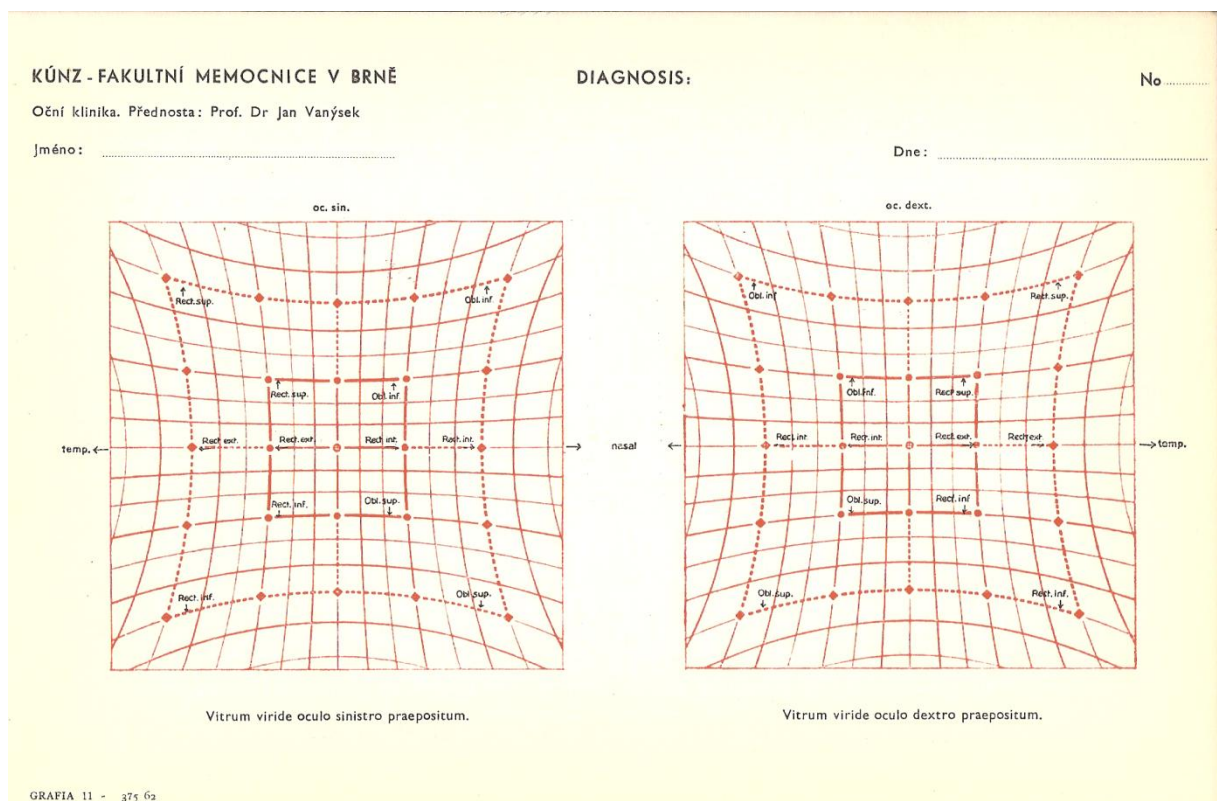
Úpon: Upíná se před ekvátor (blíže ke hrotu očníce) do zadního dolního temporálního kvadrantu bulbu, pod MRL.

1.2 Inervace okohybných svalů

Nervus oculomotorius (N.III) je motorický hlavový nerv, který inervuje musculus rectus medialis, musculus rectus superior, musculus rectus inferior a musculus obliquus inferior. Nervus trochlearis (N.IV) je motorický hlavový nerv, který inervuje musculus obliquus superior. Posledním důležitým hlavovým nervem, který inervuje musculus rectus lateralis je nervus abducens (N.VI).

1.3 Funkce okohybných svalů

Okohybné svaly pracují podle dvou hlavních zákonů. Heringův zákon hovoří o tom, že stejně veliký impuls, který je veden ke svalu jednoho oka, je veden i k jeho spolupracujícímu svalu druhého oka (druhostranný synergista). Podle Sheringtonova zákona o reciproké inervaci je stejně veliký impuls veden pro akci svalu jednoho oka a relaxaci (útlum) jeho antagonisty (sval, který má opačnou funkci).



Obr. 1: Funkce okohybných svalů na Hessově plátně dle prof. Vanýska

1.3.1 Musculus rectus superior (MRS)

Funkce: Elevace, incyklotorze, addukce.

1.3.2 Musculus rectus inferior (MRI)

Funkce: Deprese, excyklotorze, addukce.

1.3.3 Musculus rectus lateralis (MRL)

Funkce: Abdukce.

1.3.4 Musculus rectus medialis (MRM)

Funkce: Addukce.

1.3.5 Musculus obliquus superior (MOS)

Funkce: Incyklotorze, deprese, abdukce.

1.3.6 Musculus obliquus inferior (MOI)

Funkce: Excyklotorze, elevace, abdukce.

2 Lancaster test

2.1 Úvod

Lancasterův test se používá k hodnocení postavení očí a očních pohybů. Je možné vyšetřovat horizontální a vertikální deviace očí a také cyklodeviace u dětských i dospělých pacientů. Směr a velikost odchylky od normálního postavení očí je snadno detekována pomocí laserových ukazovátek. Vyšetřujeme nejdříve pravé oko a následně oko levé.

Hlavní rozdíl mezi Lancaster testem a Hessovým plátnem spočívá v tom, že u Hessova plátna promítáme bod a u Lancaster testu promítáme malou přímku. Testování tak dostává třetí rozměr.

Testovací sada Lancaster testu obsahuje červené a zelené laserové ukazovátko. Ukazovátka promítají asi 20 cm dlouhou přímku na vzdálenost 1 m. Plátno, na které se promítají tyto přímkové, má rozměr 140 x 140 cm. Vyšetřovací mříž, vytištěná na plátno, není viditelná pro pacienta. Při vyšetření se používají červeno-zelené brýle.

2.2 Testovací prostředí

Lancaster test provádíme v místnosti s nízkou hodnotou osvětlení. Pacientova hlava by se měla nacházet asi 1 m od vyšetřovacího plátna. Pacient by měl používat korekční pomůcku na vzdálenost 1 m a zároveň červeno-zelené brýle, které mají za úkol rozdělit vjem pravého a levého oka. Pacientův primární pohled by měl směřovat do centra vyšetřovacího plátna. Pacient používá jedno laserové ukazovátko, druhé používá vyšetřující. Pacient je vyzván, aby obrazem svého ukazovátko překryl obraz ukazovátko vyšetřujícího. Během vyšetření nesmí pacient hýbat hlavou. Před vlastním vyšetřením je dobré provést u pacienta vyšetření zrakové ostroty, zorného pole a barvocitu, abychom předešli špatné interpretaci testu.

2.3 Metodika testování

Vyšetřující promítá obraz jednoho laserového ukazovátko na plátno a žádá po pacientovi, aby svým ukazovátkem překryl tento obraz. Výsledky překrytí jsou zaznamenány v každém bodě. Pokud má pacient červený filtr na pravém oku, zelený na levém oku a drží zelené ukazovátko, je pravé oko fixující a levé vyšetřované. Vyšetřující drží červené ukazovátko, které promítá fixační značky. Pacient se pak v průběhu vyšetření snaží překrýt červené značky svým zeleným ukazovátkem. V další části vyšetření se ukazovátko nebo barvené filtry vymění.

Vyšetření se doporučuje provádět minimálně v 8 hlavních bodech. Vyšetřující ukazuje na tyto hlavní body svým ukazovátkem a pacient se jeho obrázek snaží překrýt svým ukazovátkem. Pro každé oko používáme jiný záznamový arch.

2.4 Testovací sekvence – ukázka

Pacient sedí 1 metr před vyšetřovacím plátnem. Fixuje střed vyšetřovacího plátna a má nasazené červeno-zelené brýle. Vyšetřující ukazuje zeleným laserovým ukazovátkem. Pacient ukazuje červeným laserovým ukazovátkem, které drží v dominantní ruce. Začínáme testovat

pravé oko, které nese červený filtr. Musíme se ujistit, že pacient je schopen vidět obě barevné přímky.

Vyšetřující ukazuje zeleným ukazovátkem na střední sloupec nahoru do vzdálenosti 56 cm a vyzývá pacienta, aby zelenou přímkou překryl svou červenou přímkou, kterou generuje červené ukazovátko.

Následně vyšetřující ukazuje zeleným ukazovátkem na střední sloupec 32 cm nahoru a vyzývá pacienta, aby zelenou přímkou překryl svou červenou přímkou.

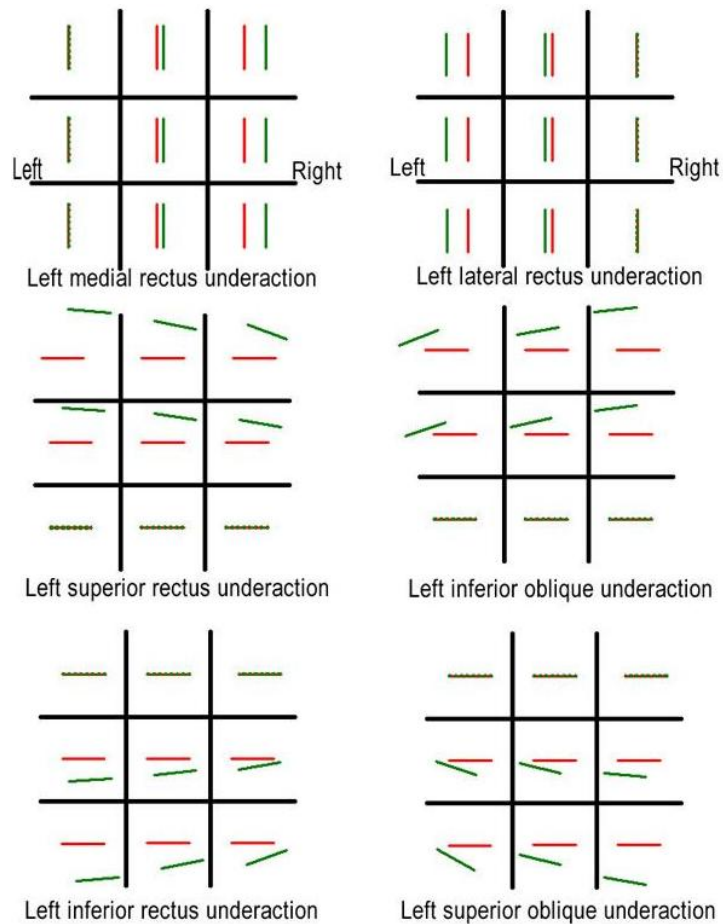
V další fázi vyšetřující ukazuje zeleným ukazovátkem na střední sloupec 16 cm nahoru a vyzývá pacienta, aby zelenou přímkou překryl svou červenou přímkou.

Dále vyšetřující ukazuje zeleným ukazovátkem na střed středního sloupce (0 cm) a vyzývá pacienta, aby zelenou přímkou překryl svou červenou přímkou.

Vyšetření pokračuje směrem dolů 16, 32 a 56 cm. Následně stejné vyšetření probíhá od horních 56 cm do dolních 56 cm na pravé straně (pravý sloupec). Vyšetření končíme na levém sloupci.

Pro vyšetření levého oka můžeme vyměnit laserová ukazovátká nebo barevné filtry v červeno-zelených brýlích.

Ukázka záznamu vyšetření na Lancaster testu



Obr. 2: Červený filtr na pravém oku. Horizontální orientace přímek lépe vystihuje vertikální a torzní separaci obrazů.

2.5 Další využití testu

Lancaster test je možné dále použít v rámci behaviorální optometrie nebo sportovní optometrie ke zrakovému tréninku. Pacient s poruchou v motorické části binokulárního vidění zde může monokulárně nebo binokulárně trénovat sledovací pohyby oka (pursuits) nebo sakády.

3 Hessův štít

3.1 Úvod

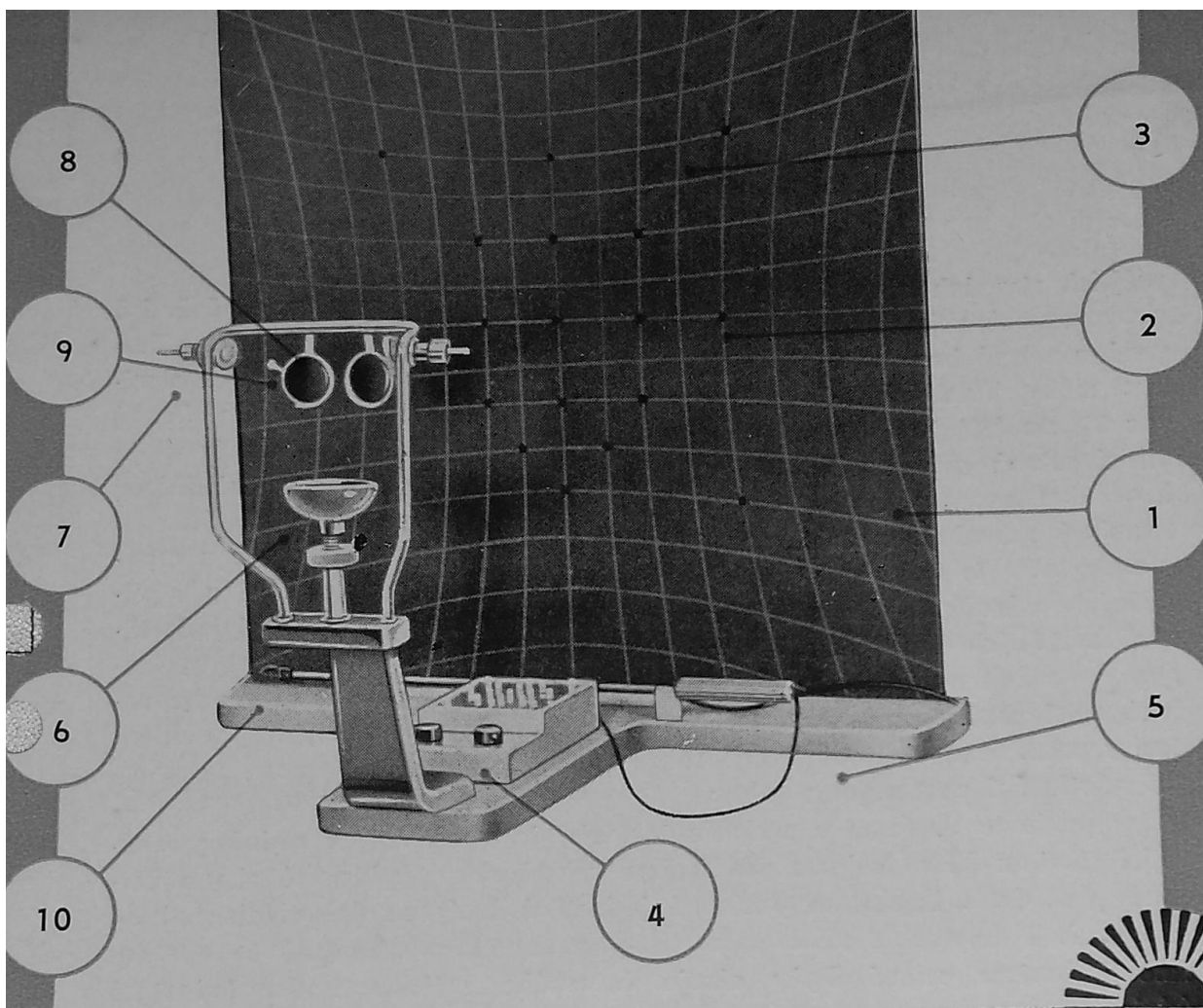
Hessův štít slouží k vyšetření poruch svalové rovnováhy a motility a k diagnóze jednoduchých i složitých obrn okohybných svalů. Testovou plochu přístroje tvoří čtvercová deska, jejíž přední plocha je kryta černou barvou. Na této ploše je vyznačená tangentská síť. Ve středu a v kardinálních bodech na 10° a 20° jsou otvory v průměru 10 mm, do nichž jsou zapuštěna červená světla. Jednotlivé body je možné rozsvěcovat v libovolném pořadí a ovládat panelovým spínačem. Přístroj obsahuje opěrku hlavy. Oči vyšetřovaného by měly být ve středu štítu. Na opěrce hlavy jsou dvě dvoudrážkové objímky. Zde se zasouvají barvené filtry (červený a zelený). Do předních drážek je možné zasunout hranoly k eliminaci velkých horizontálních úchylek. Přístroj obsahuje také ukazovátko, na jehož konci je zelená šipka.

3.2 Postup vyšetření

Hlava pacienta je fixována k držáku hlavy. Oči se nacházejí ve středu plátna. Nejprve předradíme zelený filtr před pravé oko a červené před levé oko. Následně zapínáme jednotlivé červené body ve vzdálenosti 20° a následně ve vzdálenosti 10° od bodu fixace. Vyšetřovaný se má dotknout hrotem zelené šipky červeného svítícího bodu. Jednotlivé údaje zaznamenáváme ihned vbodnutím špendlíku s černou hlavičkou do plsti plátna. Po ukončení zkoušky výsledek zapíšeme do formuláře.

V případě, že chceme vyšetřit sekundární odchylku (odchylku vedoucího oka), vyměníme barvené filtry a provádíme stejné vyšetření jako při vyšetření primární odchylky (odchylka uchýleného oka).

Pomocí reostatu můžeme měnit intenzitu červených značek na plátně a můžeme tak vyšetřovat i pacienty s tupozrakostí.



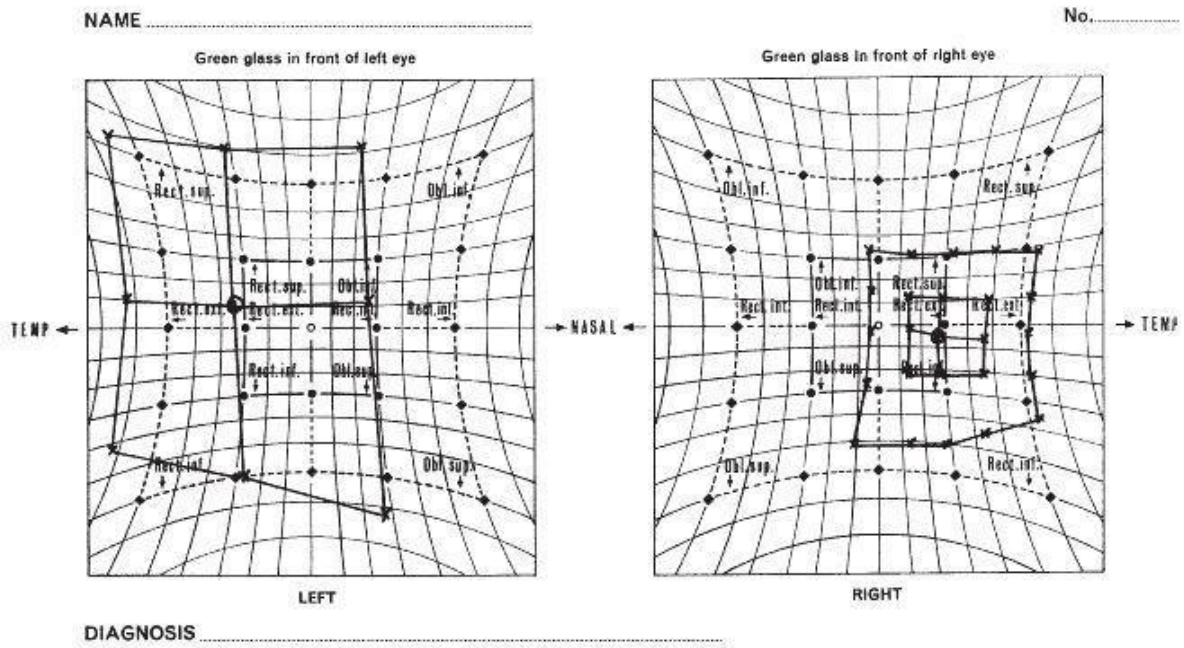
Obr. 3: Popis Hessova plátna: 1-čtvercová deska, 2-tangentová síť, 3-otvory 10mm, 4-panelový spínač, 5-základna tvaru T, 6-opěrka brady, 7-opěrka k fixaci hlavy pacienta, 8-značka pro výškové seřízení hlavy pacienta, 9-dvoudrážkové objímky, 10-černé ukazovátko se zelenou šipkou.

3.3 Interpretace vyšetření

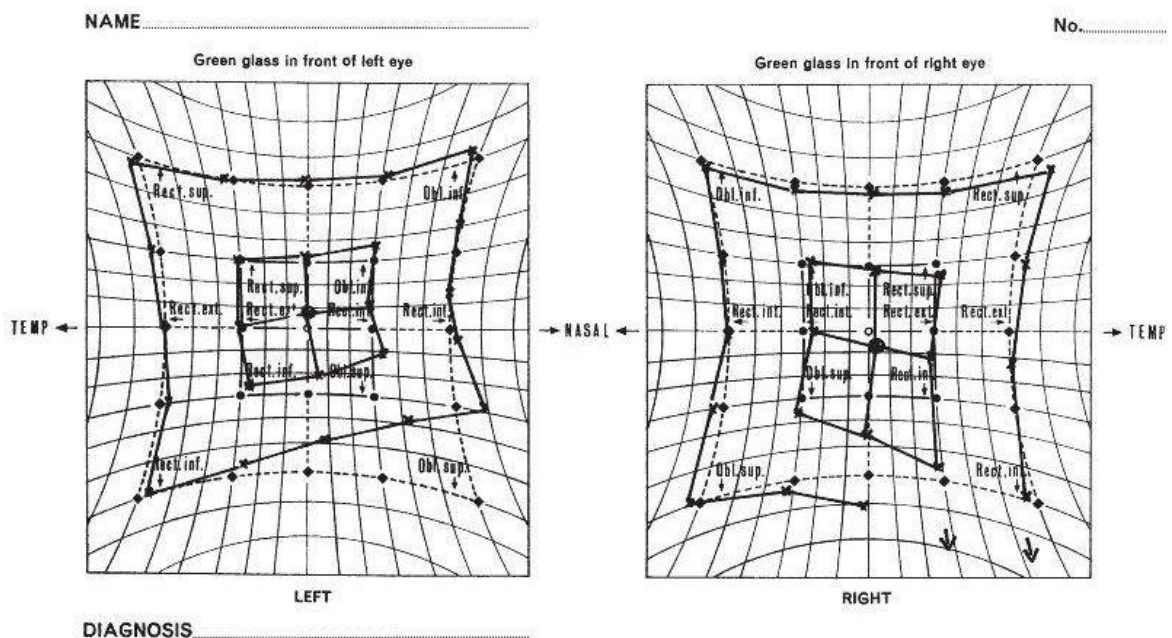
Každé oko má být vyšetřeno v rozsahu 30° a 15°. Po vyšetření se záznamy vyhodnocují. Pokud jsou záznamy obou očí podobné, jedná se o normální nález. Pokud jsou záznamy stranově posunuté, ale stejně velké a tvarově nezměněné, jedná se o konkomitující strabismus. Posunutí obrazů dovnitř znamená konvergentní úchylku a posun směrem ven divergentní úchylku. Můžeme diagnostikovat také hypertropii, hypotropii a cyklotropii.

V případě, že obrazy pravého a levého oka mají rozdílnou velikost a tvar, jedná se o paralytický strabismus. Menší obrazec obvykle patří oku s parézou. Zmenšení v konkrétním směru určuje obrnu daného svalu, který má v tomto směru maximální akci. Zvětšení pole ukazuje na hyperfunkční sval.

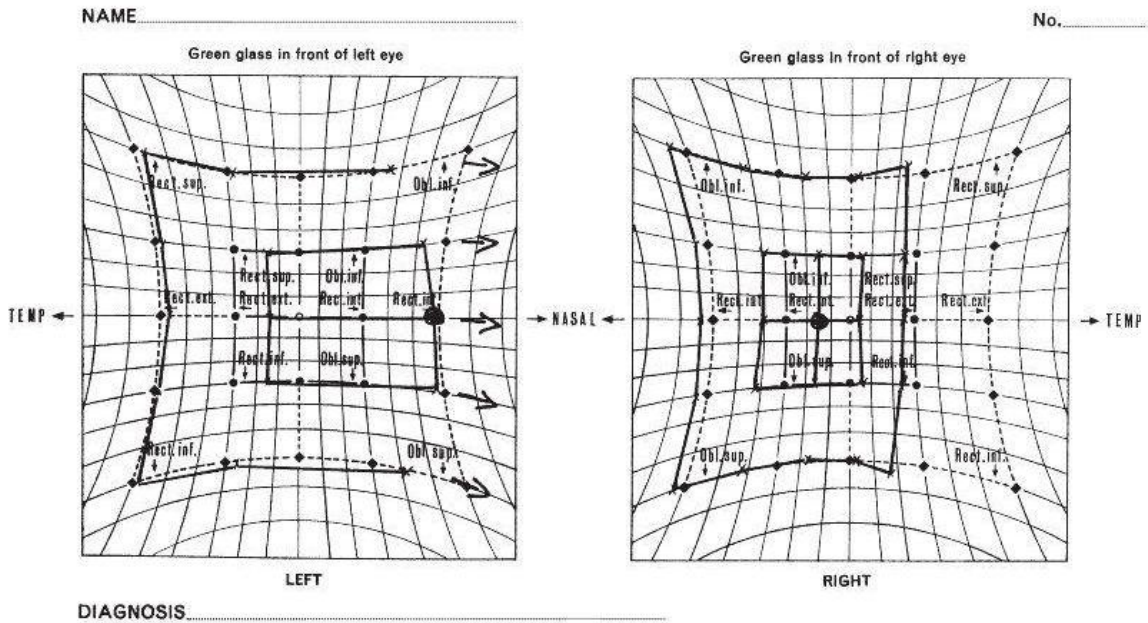
3.4 Kasuistiky



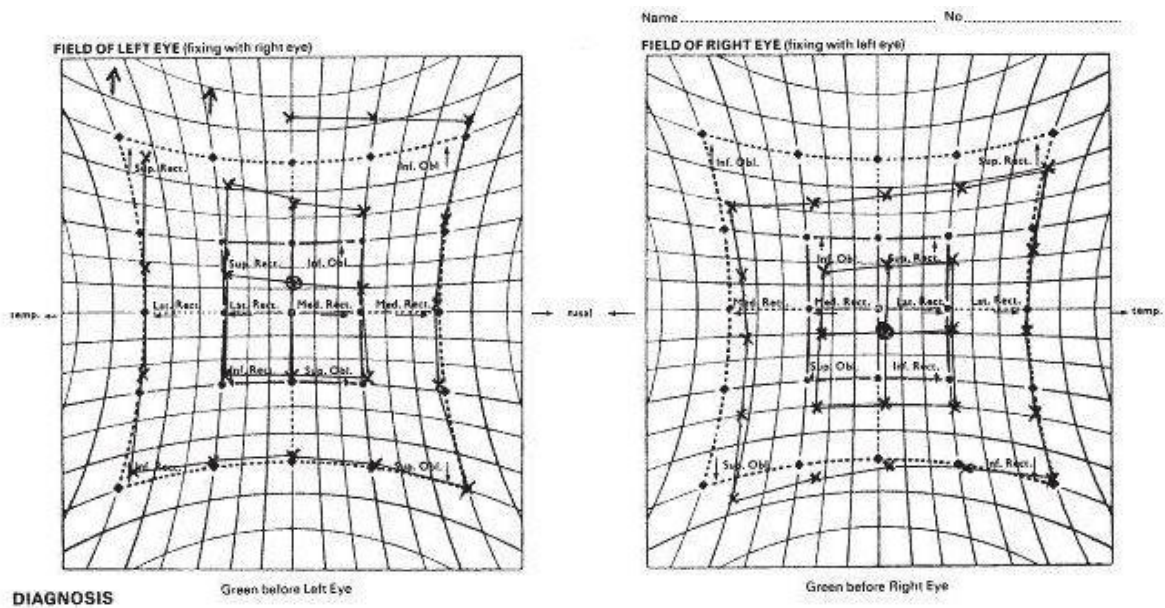
Obr. 4: Obrna třetího hlavového nervu (N.III) s poškozením funkce musculus rectus medialis (MRM), musculus rectus superior (MRS), musculus rectus inferior (MRI) a musculus obliquus inferior (MOI) na pravém oku (OD). Na levém oku (OS) je vidět hyperfunkce musculus rectus lateralis (MRL) a musculus rectus superior (MRS).



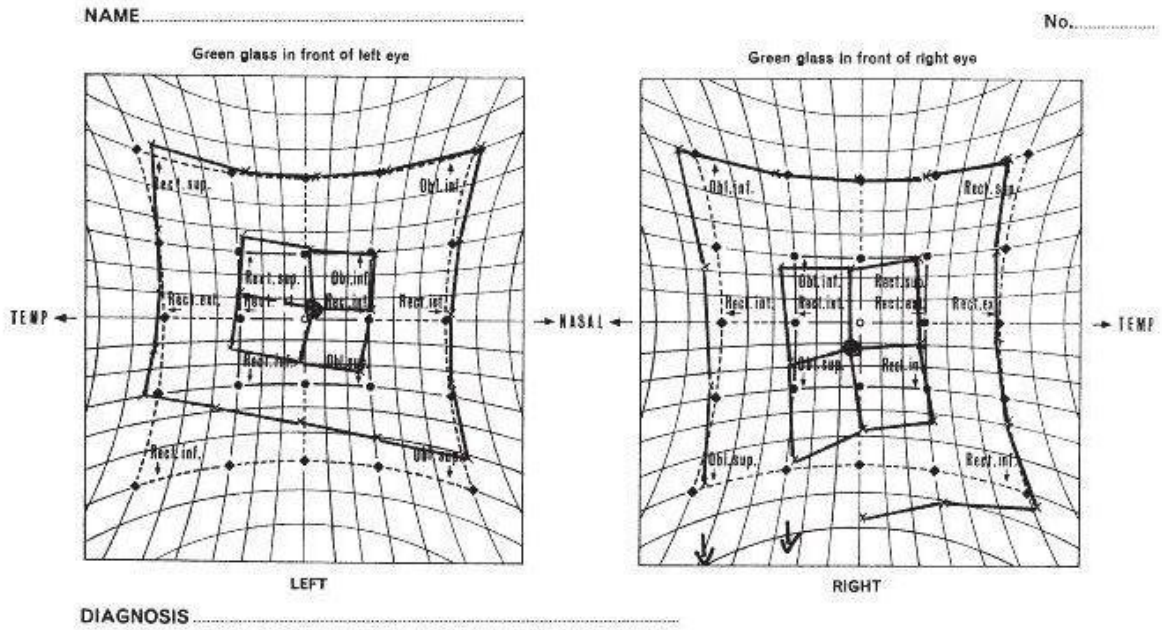
Obr. 5: Obrna čtvrtého hlavového nervu (N.IV) s poškozením funkce musculus obliquus superior (MOS) na levém oku (OS). Na pravém oku (OD) můžeme vidět hyperfunkci musculus rectus inferior (MRI).



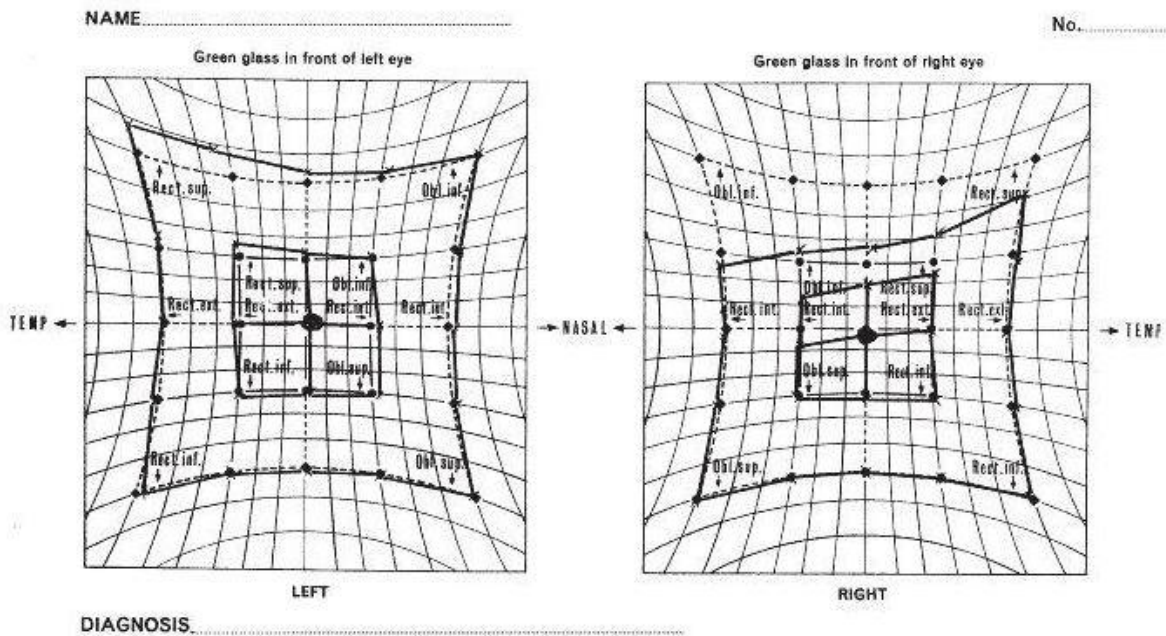
Obr. 6: Obrna šestého hlavového nervu (N.VI) s poškozením funkce musculus rectus lateralis (MRL) na pravém oku (OD). Na levém oku můžeme vidět hyperfunkci musculus rectus medialis (MRM).



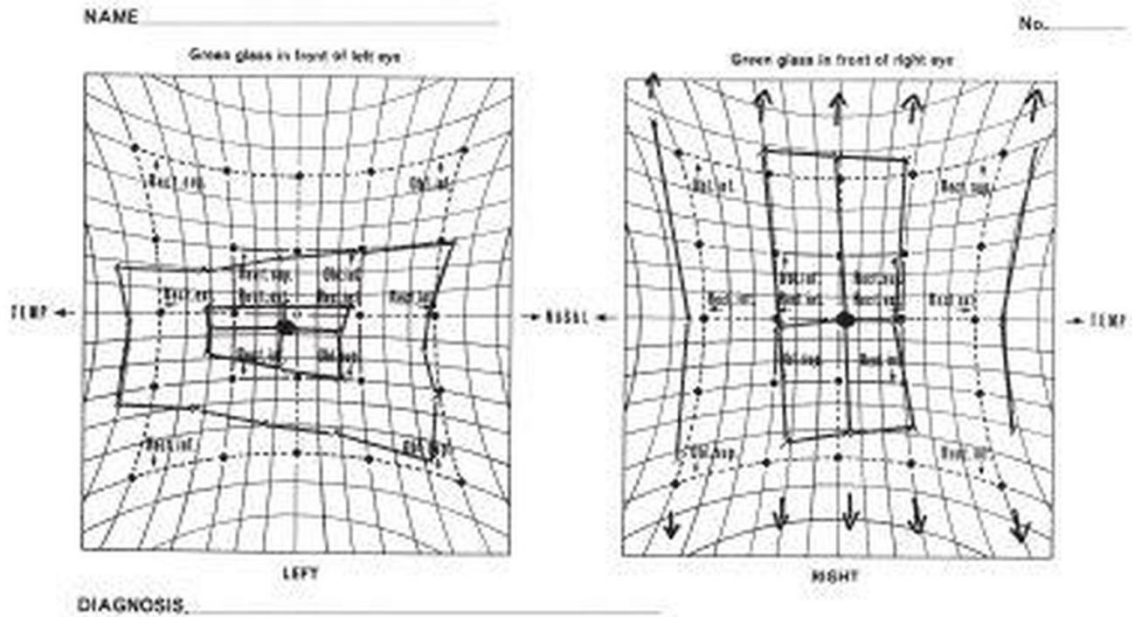
Obr. 7: Izolovaná obrna musculus obliquus inferior (MOI) na pravém oku (OD). Na levém oku (OS) můžeme vidět hyperfunkci musculus rectus superior (MRS).



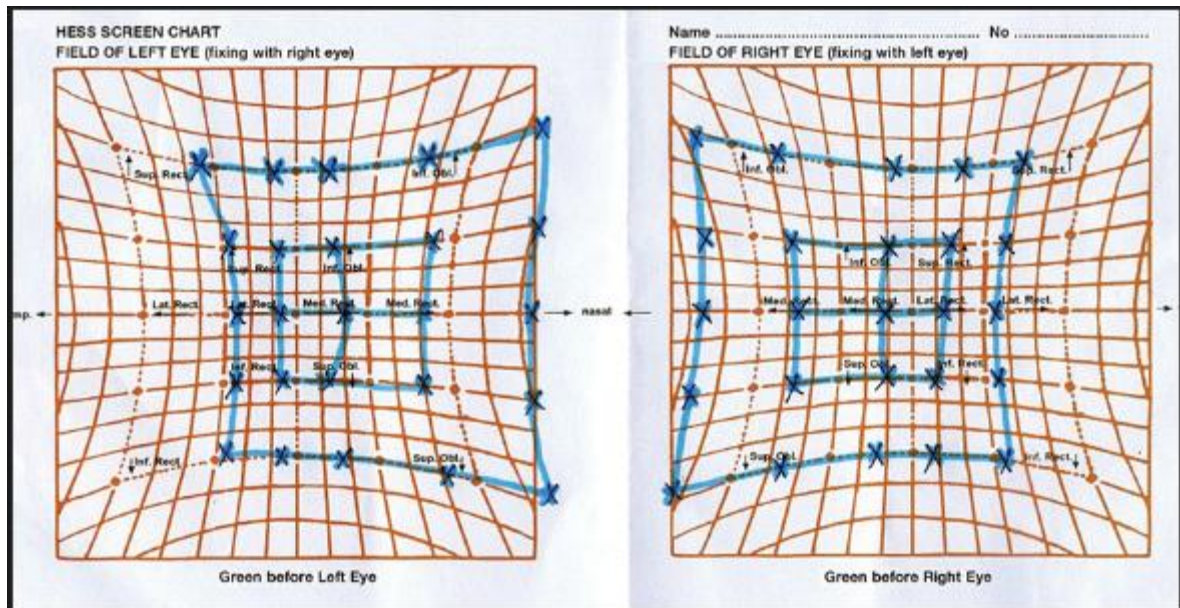
Obr. 8: Izolovaná obrna musculus rectus inferior (MRI) na levém oku (OS) s hyperfunkcí musculus rectus inferior (MRI) na pravém oku (OD).



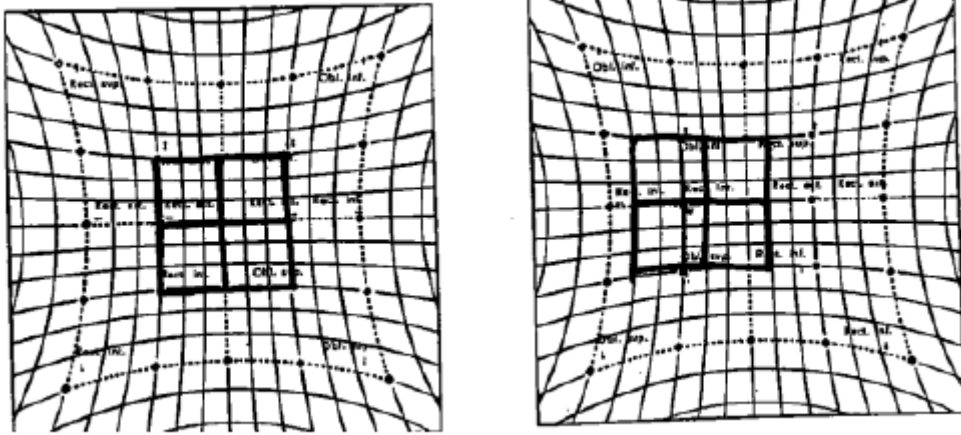
Obr. 9: Brownův syndrom – vrozená anomálie svalu a šlachy musculus obliquus superior (MOS). Při pohledu nahoru se oko nezvedá. Na poškozeném oku (OD) je blokována činnost musculus obliquus inferior (MOI) a na druhém oku je patrná hyperfunkce musculus rectus superior (MRS).



Obr. 10: Hydraulická zlomenina spodiny očnice na OS s uskřínutím musculus rectus inferior (MRI). Je omezena činnost musculus rectus superior (MRS) na OS. Na pravém oku vidíme hyperfunkci MRI i MRS.



Obr. 11: Bilaterální Duanův syndrom typ I. Na obou očích vidíme omezení funkce musculus rectus lateralis (MRL) a zvýšení funkce musculus rectus medialis (MRM).



Obr. 12: Konkomitující konvergentní strabismus OD.

Závěr

V publikaci jsme popsali základní fyziologické funkce okohybných svalů a metody vyšetření těchto svalů – Hessův test a Lancaster test. V poslední části publikace je možné nalézt několik kasuistik. Díky těmto kasuistikám lze snadno rozlišit nejen rozdíl mezi paralytickou a konkomitantní odchylkou, ale i odlišit typ paralytické poruchy s identifikací postiženého svalu.

Seznam zkratek

MRM	musculus rectus medialis
MRS	musculus rectus superior
MRI	musculus rectus inferior
MRL	musculus rectus lateralis
MOS	musculus rectus superior
MOI	musculus rectus inferior
OD	oculus dexter
OS	oculus sinister
N.III	nervus oculomotorius
N.IV	nervus trochlearis
N.VI	nervus abducens

Seznam obrázků

Obr. 1: Funkce okohybných svalů na Hessově plátně dle prof. Vanýska

Obr. 2: Červený filtr na pravém oku. Horizontální orientace přímek lépe vystihuje vertikální a torzní separaci obrazů.

Obr. 3: Popis Hessova plátna: 1-čtvercová deska, 2-tangentová síť, 3-otvory 10mm, 4-panelový spínač, 5-základna tvaru T, 6-opěrka brady, 7-opěrka k fixaci hlavy pacienta, 8-značka pro výškové seřízení hlavy pacienta, 9-dvoudrážkové objímky, 10-černé ukazovátko se zelenou šipkou.

Obr. 4: Obrna třetího hlavového nervu (N.III) s poškozením funkce musculus rectus medialis (MRM), musculus rectus superior (MRS), musculus rectus inferior (MRI) a musculus obliquus inferior (MOI) na pravém oku (OD). Na levém oku (OS) je vidět hyperfunkce musculus rectus lateralis (MRL) a musculus rectus superior (MRS). (Rowe 2012)

Obr. 5: Obrna čtvrtého hlavového nervu (N.IV) s poškozením funkce musculus obliquus superior (MOS) na levém oku (OS). Na pravém oku (OD) můžeme vidět hyperfunkci musculus rectus inferior (MRI). (Rowe 2012)

Obr. 6: Obrna šestého hlavového nervu (N.VI) s poškozením funkce musculus rectus lateralis (MRL) na pravém oku (OD). Na levém oku můžeme vidět hyperfunkci musculus rectus medialis (MRM). (Rowe 2012)

Obr. 7: Izolovaná obrna musculus obliquus inferior (MOI) na pravém oku (OD). Na levém oku (OS) můžeme vidět hyperfunkci musculus rectus superior (MRS). (Rowe 2012)

Obr. 8: Izolovaná obrna musculus rectus inferior (MRI) na levém oku (OS) s hyperfunkcí musculus rectus inferior (MRI) na pravém oku (OD). (Rowe 2012)

Obr. 9: Brownův syndrom – vrozená anomálie svalu a šlachy musculus obliquus superior (MOS). Při pohledu nahoru se oko nezvedá. Na poškozeném oku (OD) je blokována činnost musculus obliquus inferior (MOI) a na druhém oku je patrná hyperfunkce musculus rectus superior (MRS). (Rowe 2012)

Obr. 10: Hydraulická zlomenina spodiny očnice na OS s uskřínutím musculus rectus inferior (MRI). Je omezena činnost musculus rectus superior (MRS) na OS. Na pravém oku vidíme hyperfunkci MRI i MRS. (Rowe 2012)

Obr. 11: Bilaterální Duanův syndrom typ I. Na obou očích vidíme omezení funkce musculus rectus lateralis (MRL) a zvýšení funkce musculus rectus medialis (MRM). (Rowe 2012)

Obr. 12: Konkomitující konvergentní strabismus OD. (Rowe 2012)

Literatura

1. Herůfková Š. Ortoptická diagnostika pacienta s paralytickým strabismem. Bakalářská práce. 2016. Masarykova univerzita Brno. Vedoucí práce Mgr. Andrea Jeřábková.
2. Kanski Jack J. Clinical Ophthalmology: A Systematic Approach. Edinburgh: Butterworth-Heinemann/Elsevier, 2007.
3. Kolektiv autorů. Lancaster test. Operační manuál. Richmond Products. 2016.
4. Kolektiv autorů. Štít Hessův s elektrickým osvětlením 1383. Operační manuál. Ocula. 1983.
5. Kuchynka Pavel a kolektiv. Oční lékařství, Grada Publishing a.s., 2007. ISBN 9788024711638.
6. Rowe FJ. Clinical Orthoptics. Wiley-Blackwell, 3rd Edition, March 2012, 488 p. ISBN: 978-1-4443-3934-5.

DEPARTMENT OF OPTOMETRY AND ORTHOPTICS, MEDICAL FACULTY, MASARYK UNIVERSITY,
BRNO

EXAMINATION OF OCULOMOTOR BALANCE – LANCASTER TEST AND HESS SCREEN

MGR. PETR VESELÝ, DIS., PH.D., MGR. GABRIELA SPURNÁ, DOC. MUDR. SVATOPLUK SYNEK, CSC

2016

PEER REVIEW: MUDR. KAROLÍNA SKORKOVSKÁ, PH.D.



THIS PUBLICATION CONTAINS A DESCRIPTION OF EXAMINATION OF THE OCULOMOTOR
BALANCE, ESPECIALLY LANCASTER TEST. IT IS SUPPORTED BY PROJECT
MUNI/FR/1483/2015.

Table of content

Preface	23
1. Extraocular muscles	24
1.1. Anatomy of extraocular muscles.....	24
1.2. Innervation of extraocular muscles.....	25
1.3. Function of extraocular muscles	25
2. Lancaster test.....	27
2.1. Introduction	27
2.2. Test conditions	27
2.3. Methodology.....	27
2.4. Example of testing	27
2.5. Other uses of Lancaster test	29
3. Hess screen.....	30
3.1. Introduction	30
3.2. Methodology.....	30
3.3. Interpretation of examinations.....	31
3.4. Case studies.....	32
Conclusion	37
Register of abbreviations	38
Figures.....	39
References.....	40

Preface

This instructional text about Hess screen and Lancaster test is intended for students and practitioners of optometry, orthoptics and ophthalmology. These tests are used to assess the proper function of eye muscles and are very important in determining the type of extraocular muscle dysfunction.

In the first part of the publication we describe the properties of extraocular muscles including their origin, courses, insertion, innervation and function. The next parts are devoted to the particular test of ocular motility, including case studies.

1. Extraocular muscles

For eye movement the following muscles are important: medial rectus muscle (MRM), lateral rectus muscle (LRM), superior rectus muscle (SRM), inferior rectus muscle (IRM), superior oblique muscle (SOM) and inferior oblique muscle (IOM).

1.1. Anatomy of extraocular muscles

The longest extraocular muscle is the superior oblique muscle. The muscle insertions of four rectus muscles form the so called Tillaux spiral. The closest to the limbus inserts MRM and the furthest from the limbus IRM.

1.1.1. Superior rectus muscle (SRM)

Origin: This muscle arises from the superior portion of the Annulus of Zinn.

Course: Superiorly, it is in close contact with levator muscle

Insertion: 7,7 mm from the limbus in the upper half of the globe and has a width of 11 mm.

1.1.2. Inferior rectus muscle (IRM)

Origin: The muscle arises from the inferior portion of the Annulus of Zinn.

Course: It runs along the ventral aspect of the globe

Insertion: 6,5 mm from the limbus in the lower half of the globe. The width of insertion is 10 mm.

1.1.3. Medial rectus muscle (MRM)

Origin: This muscle originates at the orbital apex from the medial portion of the Annulus of Zinn in close contact with optic nerve.

Course: It runs along the medial wall of the orbit.

Insertion: 5,5 mm from the limbus with a width of 10,5 mm.

1.1.4. Lateral rectus muscle (LRM)

Origin: This muscle arises with two heads from the upper and lower portions of the Annulus of Zinn.

Course: It runs along the temporal wall of the orbit.

Insertion: 7 mm from the limbus with a width of 9,5 mm.

1.1.5. Superior oblique muscle (SOM)

Origin: This muscle originates from the orbital apex, from the Annulus of Zinn.

Course: SOM is the longest muscle. Its length is about 7 cm. It runs along the medial wall of the orbit to the trochlea (trochlea is attached to the frontal bone).

Insertion: It inserts in the upper temporal quadrant of the globe ventral to the superior rectus. Its insertion is fanned out in a curved line 10 – 12 mm in length.

1.1.6. Inferior oblique muscle (IOM)

Origin: This muscle arises from the floor of the orbit from the lacrimal bone.

Course: It runs along the floor of the orbit.

Insertion: This muscle attaches to the globe under the attachment of the lateral rectus muscle just anterior to the macular area.

1.2. Innervation of extraocular muscles

Medial rectus muscle, superior rectus muscle, inferior rectus muscle and inferior oblique muscle are innervated by the third cranial nerve (oculomotor). The fourth nerve (trochlear) supplies the superior oblique muscle. And the sixth cranial nerve (abducens) supplies the lateral rectus muscle.

1.3. Function of extraocular muscles

Extraocular muscles work according to two major laws of ocular motor innervation. The Hering's law – whenever an impulse for the performance of an eye movement is sent out, corresponding muscles of each eye receive equal innervations to contract or relax. Sherrington's law is law of reciprocal innervation. Whenever an antagonist receives an impulse to contract, an equivalent inhibitory impulse is sent to its antagonist which relaxes.

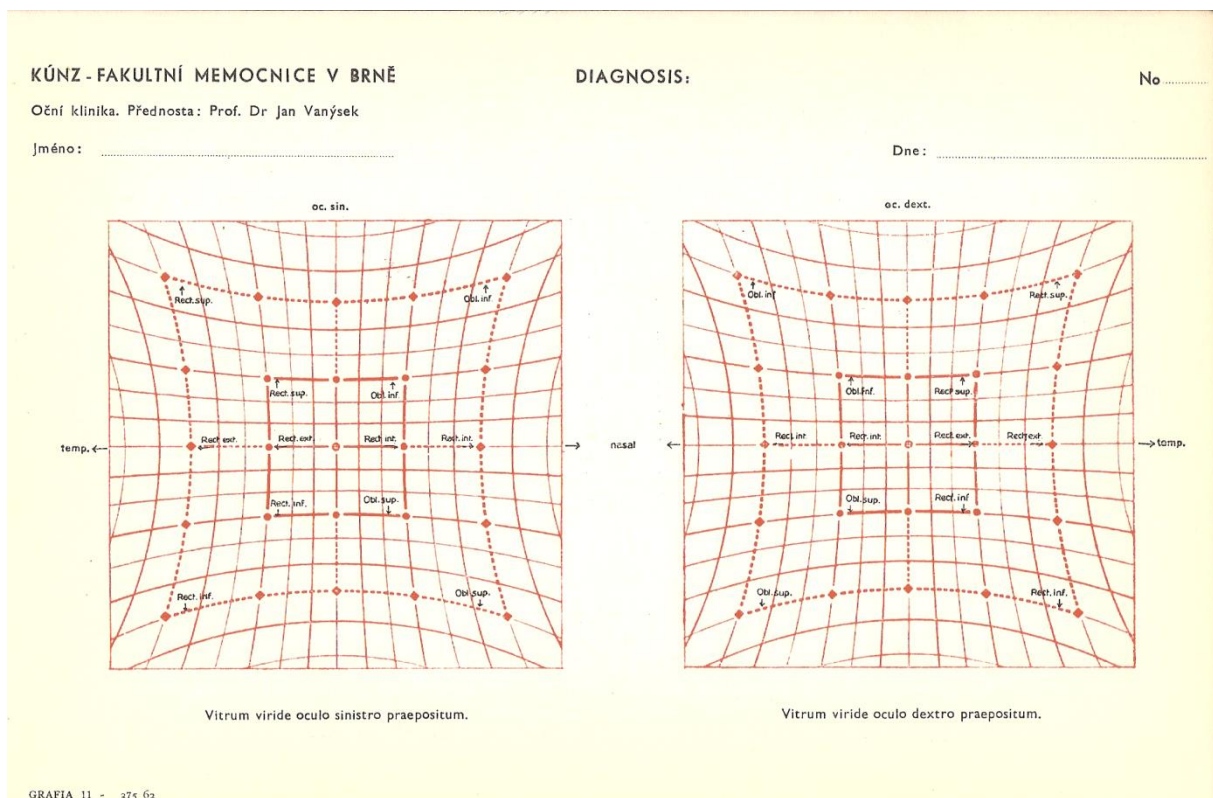


Figure 1: The function of extraocular muscles by Vanýsek

1.3.1. Superior rectus muscle (SRM)

Its functions are elevation, intorsion and adduction of the eye.

1.3.2. Inferior rectus muscle (IRM)

Its functions are depression, extorsion and adduction of the eye.

1.3.3. Lateral rectus muscle (LRM)

Its function is abduction of the eye.

1.3.4. Medial rectus muscle (MRM)

Its function is adduction of the eye.

1.3.5. Superior oblique muscle (SOM)

Its functions are intorsion, depression and abduction of the eye.

1.3.6. Inferior oblique muscle (IOM)

Its functions are extorsion, elevation and abduction of the eye.

2. Lancaster test

2.1. Introduction

Lancaster test is used to evaluate the position of the eyes and eye movements. Investigation of horizontal and vertical deviations of eyes and cyclodeviations in pediatric and adult patients is possible. The direction and magnitude of deviation from the normal position of the eyes is easily detected using laser pointers. We usually investigate first the right eye and then the left eye.

The main difference between the Lancaster test and Hess screen is in the fact that in Hess screen we project a point and in Lancaster test we project a small line. So testing gets a third dimension.

The test kit of Lancaster test includes red and green laser pointers. Pointers project a line of about 20 centimetres on the screen at a distance of 1 m which has a size of 140 x 140 cm. Investigative grating printed on the screen, is not visible to the patient. In the course of testing red-green glasses are used.

2.2. Test conditions

Lancaster test should be carried out in a room with low illumination value. The patient's head should be at about 1 m from the investigative screen. Patients should wear correction for a distance of 1 m and red-green glasses are designed to divide the perception of right and left eyes. The patient's primary view should be targeted to the centre of the examination screen. The patient uses one laser pointer and the investigator uses the other laser pointer. The patient's task is to overlap the image of the investigator's pointer by his image pointer. The patient is not allowed to move his head during the examination. Before testing, it is appropriate to perform testing of visual acuity, visual field and color vision in order to avoid misinterpretation of the test.

2.3. Methodology

The investigator projects image of his laser pointer on the screen and the task of the patient is to overlap the image with his pointer. The results of overlap are recorded at each point. If a patient has a red filter over the right eye, green filter over left eye and holding green pointer, then the right eye is called the fixing and the left is the examined eye. The investigator holds the red pointer to present fixation marks. During the examination the patient is trying to overlap the red marks with his green pointer. In the next part of the examination either the pointers or the colour filters are switched.

It is recommended to perform the examination at minimum of 8 major points. The investigator points to the main points by his laser and the patient is trying to overlap the image with his laser. For each eye a different record sheet is used.

2.4. Example of testing

The patient is seated at a distance of one meter from the investigation screen. He is wearing red-green glasses and fixes the centre of screen. The investigator uses green laser pointer to mark the points. The patient uses his red laser pointer (held in the dominant hand) to overlap the image. The test usually starts with red filter over the right eye. We must make sure that the patient is able to see both colored lines.

The investigator points with green laser pointer at the central column up to a distance of 56 cm from the fixation point. And the patient overlaps the green line with his red line.

After that the investigator points by green laser pointer at the middle column up to a distance of 32 cm and after that to a distance of 16 cm from the point of fixation. The patient's task is to overlap every green line with his red line.

After that the investigator points with green laser pointer at the centre of the middle column (0 cm) and the patient tries to overlap the green line with his red line.

The examination continues downward to a distance of 16, 32 and 56 cm and after that up to 56 cm and to the lower 56 cm at the right side (right column)

The examination finishes in the left column

For examination of the left eye we can either replace the laser pointer or the coloured filters in red-green glasses.

The example of record of Lancaster test examination.

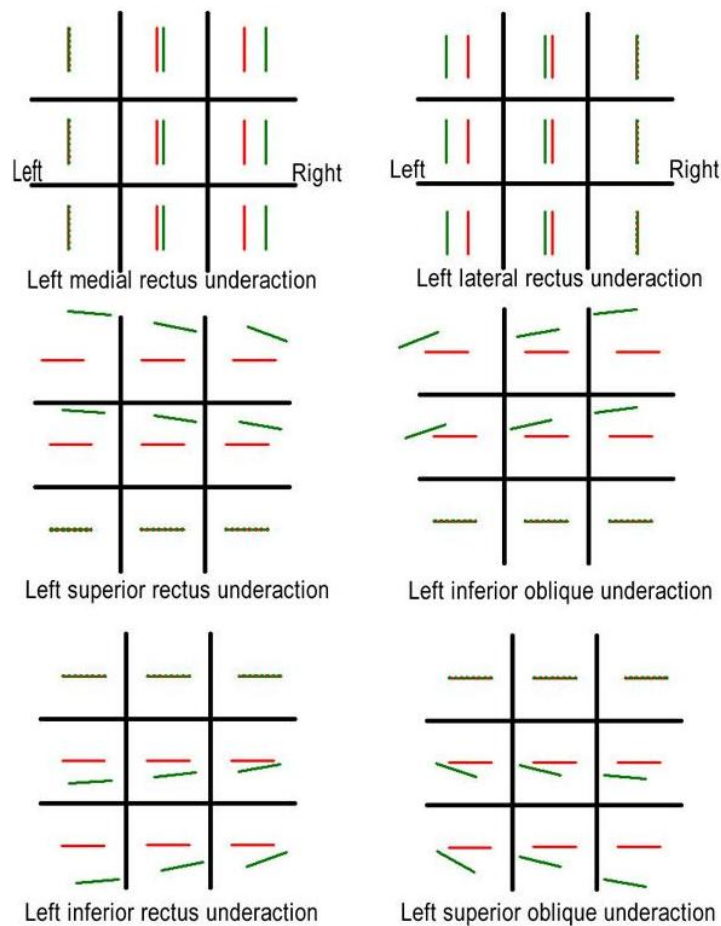


Figure 2: Red filter over right eye.

2.5. Other uses of Lancaster test

Lancaster test can be used for visual therapy in behavioural optometry or sport optometry. And patients with motor disorder can exercise eye tracking movement or saccades monocular or binocular.

3. Hess screen

3.1. Introduction

Hess Shield is used for investigations of disorders of balance and muscle motility and the diagnosis of simple and complex paralysis of ocular muscles. The Hess screen consists of a square plate whose front surface is covered by black paint with painted tangent network. In the centre and the cardinal points at 10 ° and 20 ° from the centre there are holes of the 10 mm in diameter, where red lights are situated. Every point can be illuminated individually. The Hess screen also includes a headrest with colored filters (red and green) inserted into a hoop. Into the front slot prisms can be inserted to eliminate large horizontal deviations. The device also contains a pointer with green arrow at its end.

3.2. Methodology

The patient's head is placed on the head holder. Eyes should be located in the middle of the screen. First, right eye wears the green filter and left eye wears red filter. Subsequently, we switch on the red dots individually first at a distance of 20 ° and then at 10 ° from the fixation point. The patient is asked to touch the red luminous point with his green pointer. The results are recorded on the special chart.

For the examination of secondary deviations, we replace the coloured filters. In case we want to investigate the secondary angle of deviation (the deviation when fixing with the affected eye in paralytic incomitant strabismus), colored filters are replaced and the test is carried out like in the examination of primary angle of deviation (the deviation when fixing with the unaffected eye in paralytic incomitant strabismus).

We can change the intensity of the red marks on the screen, so that we can also investigate patients with amblyopia.

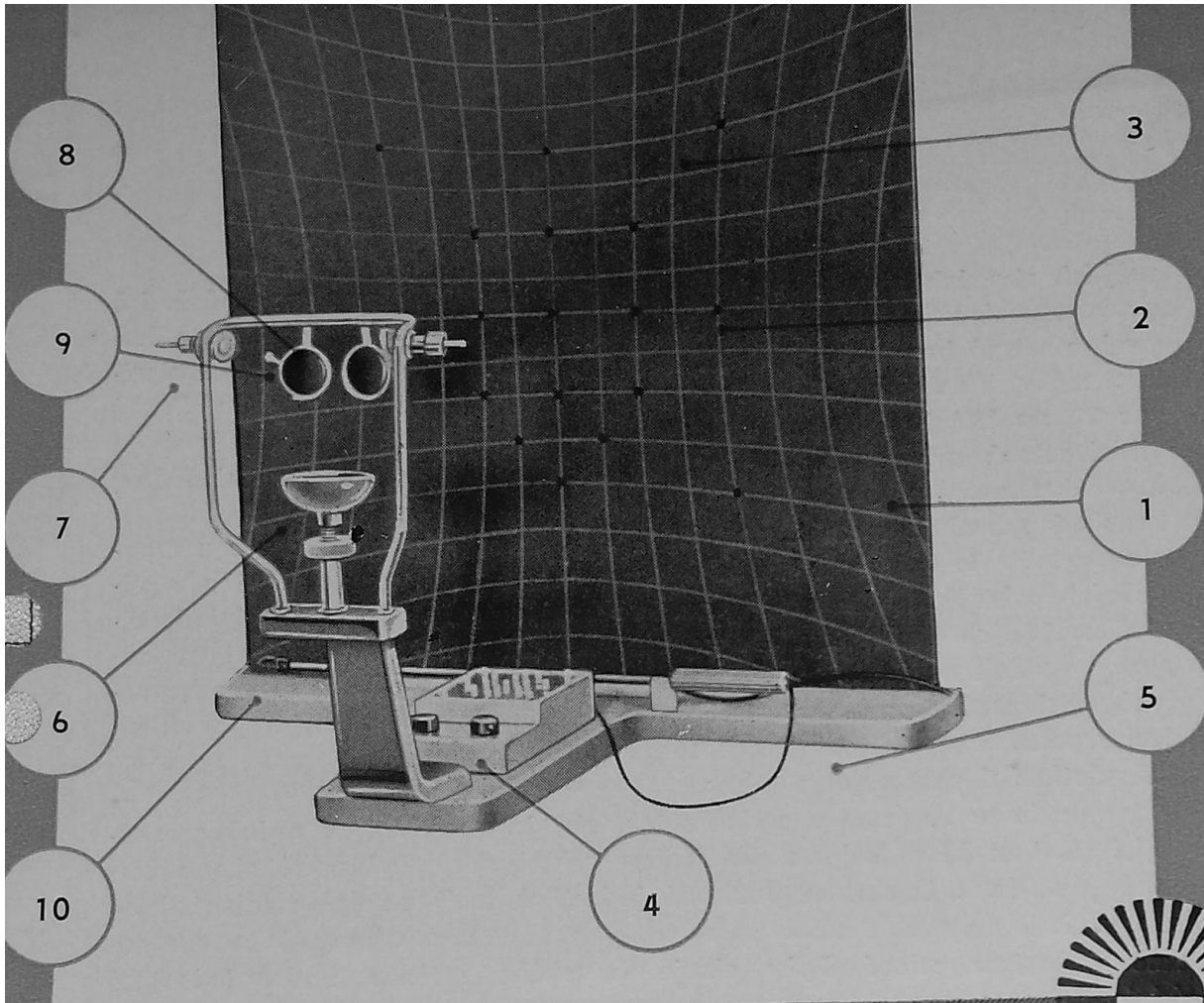


Figure 3: : Description of Hess screen: 1- square plate, 2-tangent network, 3- hole, 4-panel switch, 5-T-shape base, 6-chinrest, 7-headrest for the fixation of patient's head, 8-mark for height adjustment of the patient's head, 9-hoop, 10-black pointer with green arrow

3.3. Interpretation of examinations

Each eye should be investigated in the scale between 30° and 15°. After the examinations, records are evaluated. If the records of both eyes are similar, it is a normal result. If the records are laterally shifted but their shape and size is the same, this is concomitant strabismus. Shift of records of deviation inwards is convergent deviation and shift outwards is divergent deviation. We can also diagnose hypertropia, hypotropia and cyclodeviation. If the record of either eye has a different size and shape, it is paralytic strabismus. The drawing recorded in the eye with palsy is usually smaller than in the healthy eye. An inward displacement of the dots (shrinkage of image) indicates paralysis of the extraocular muscle with maximum action in this direction. On the contrary outward displacement of the dots (enlargement of the image) indicates overreaction of the muscle in action.

3.4. Case studies

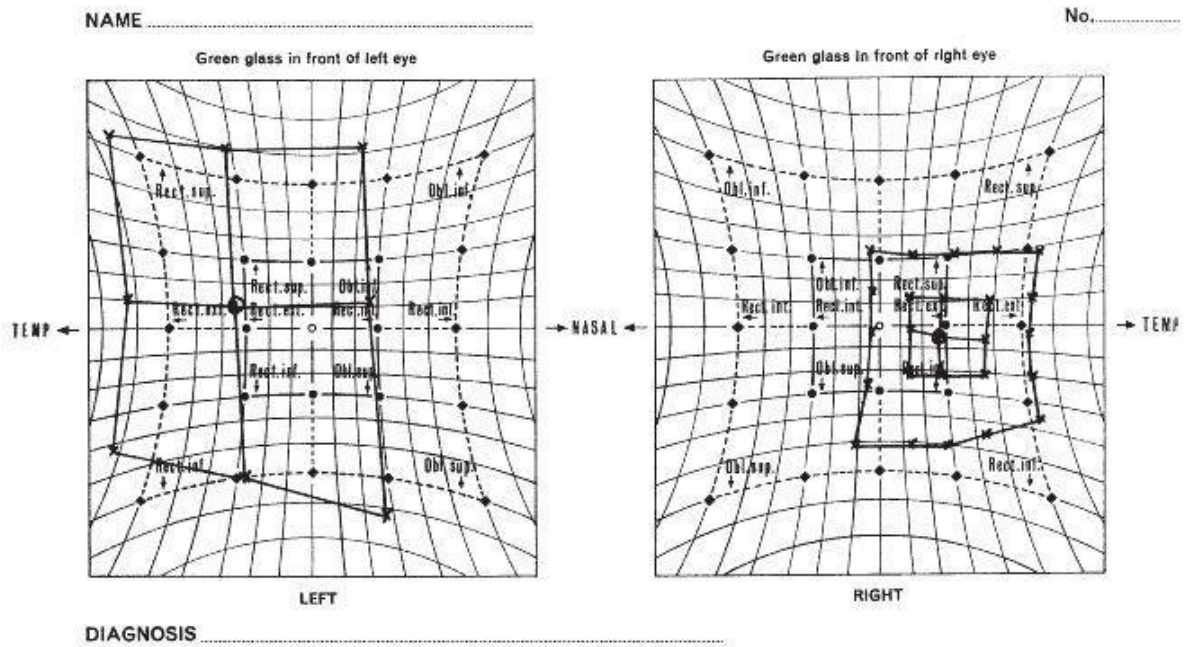


Figure 4: Hess chart of right III nerve palsy with underaction of medial rectus muscle, superior rectus muscle, inferior rectus muscle and inferior oblique muscle of the right eye. There is overaction of lateral rectus muscle and superior rectus muscle of the left eye.

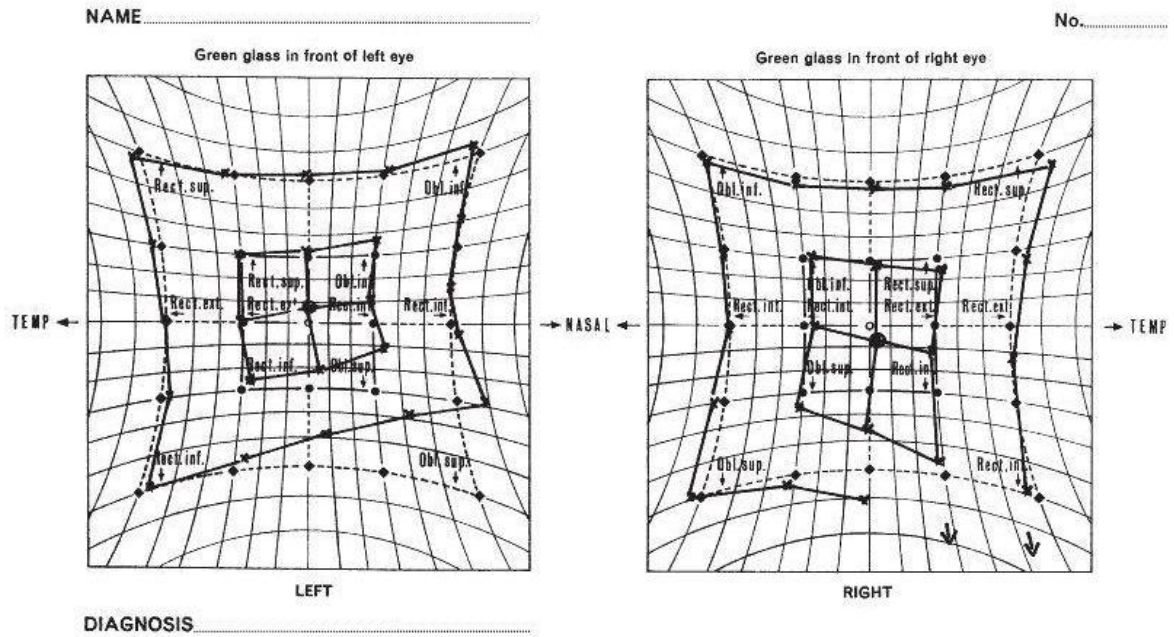


Figure 5: Hess chart of left IV nerve palsy. There is primary underaction of the affected superior oblique muscle of the left eye. There is overaction of inferior rectus muscle of right eye.

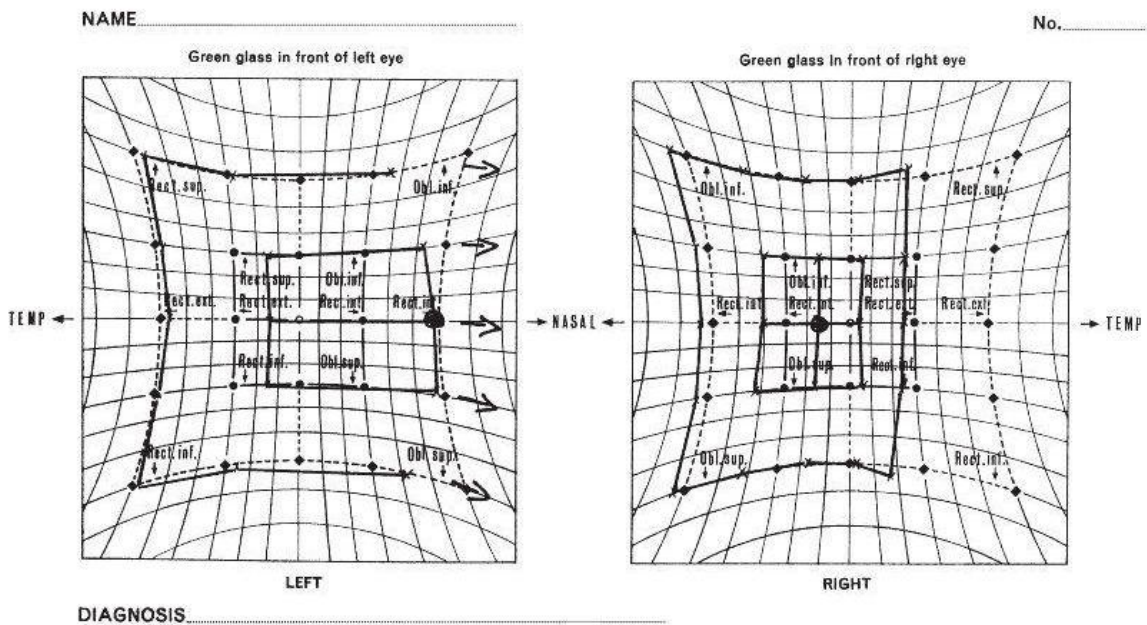


Figure 6: Hess chart of right VI nerve palsy with under action of lateral rectus muscle of right eye. There is overaction of medial rectus muscle of left eye.

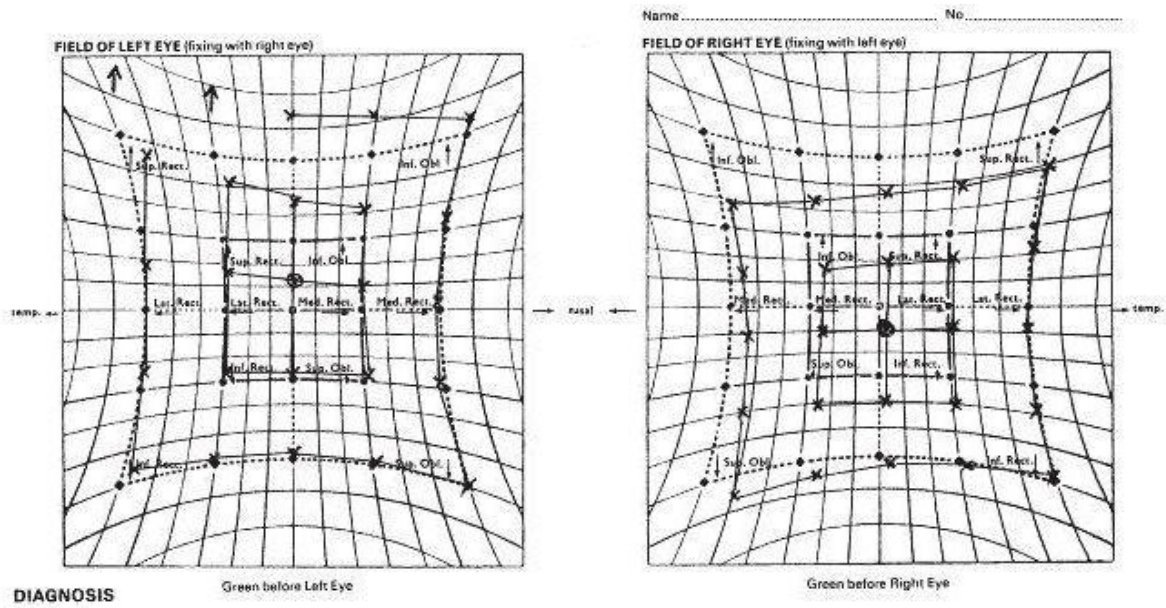


Figure 7: Hess chart of right inferior oblique palsy. There is overaction of superior rectus muscle of left eye.

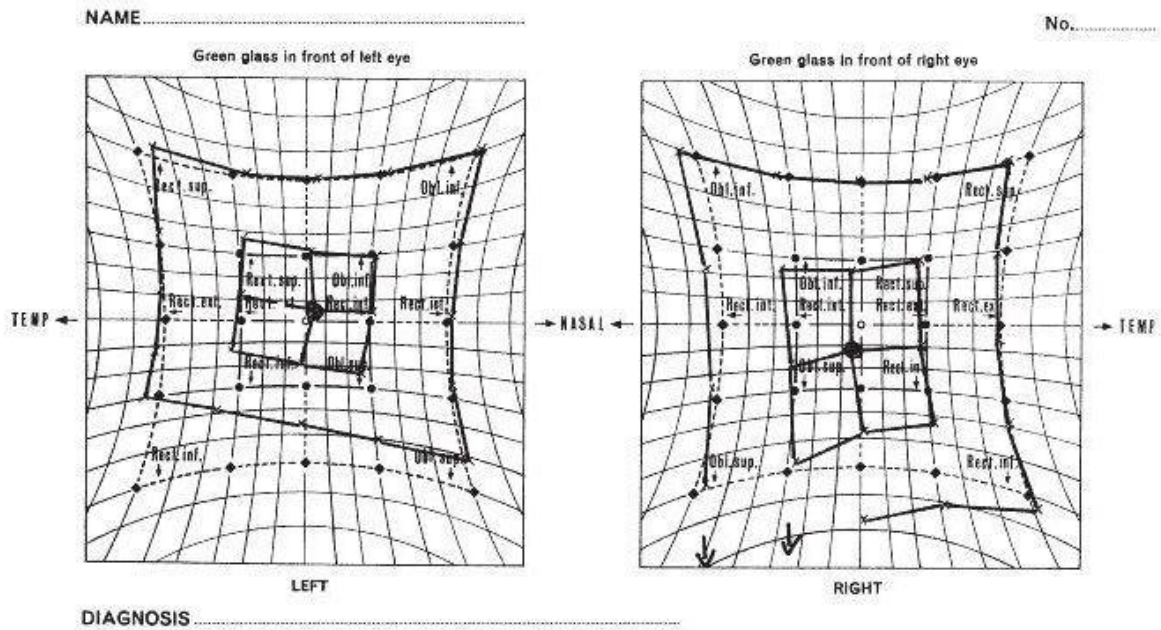


Figure 8: Hess chart of left inferior rectus palsy with overaction of inferior rectus muscle of right eye.

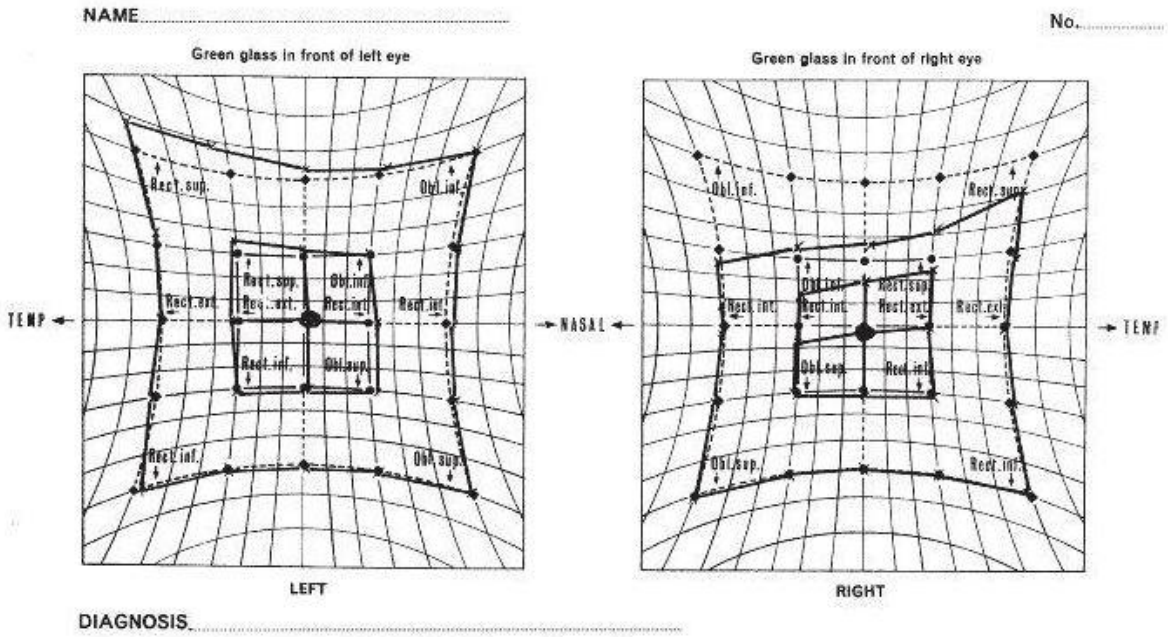


Figure 9: Hess chart of right Brown's syndrome. In this congenital anomaly of the muscle and tendon of the superior oblique muscle there is limitation of the affected eye (right eye) on elevation in adduction and often the eye cannot be elevated beyond the midline. Muscle function is limited to overaction of the contralateral synergist (left eye)

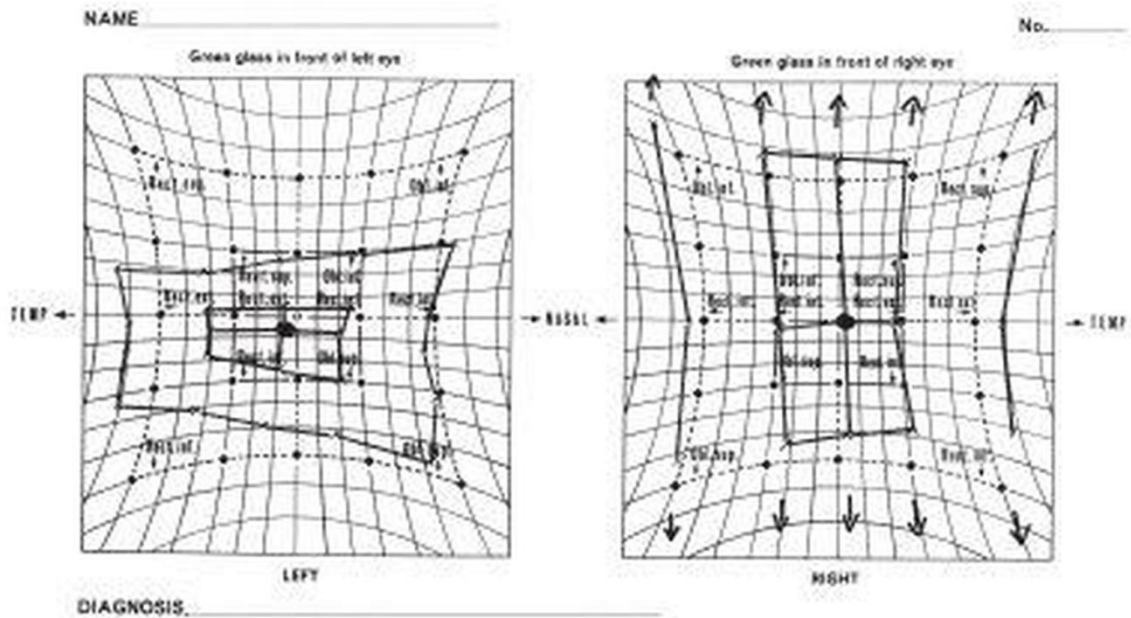


Figure 10: Hess chart of left orbital floor fracture - Blow-out fracture. There is underaction of superior rectus muscle of left eye and overaction of inferior rectus muscle and superior rectus muscle.

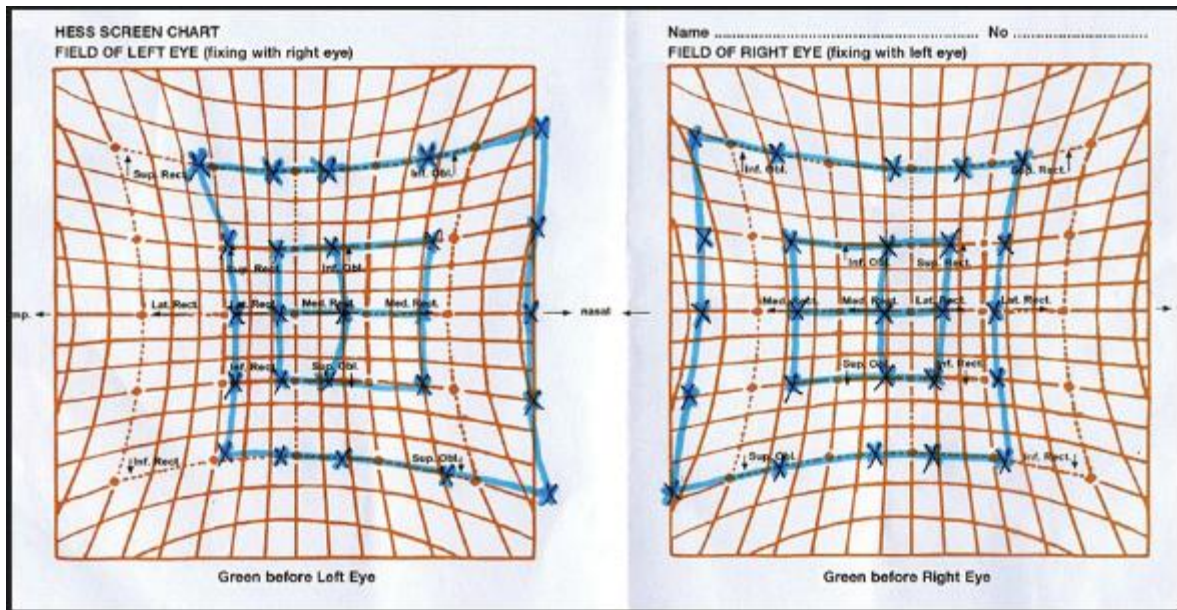


Figure 11: Bilateral Duane’s retraction syndrome typ I. There is bilateral underaction of lateral rectus muscle and overaction of medial rectus muscle.

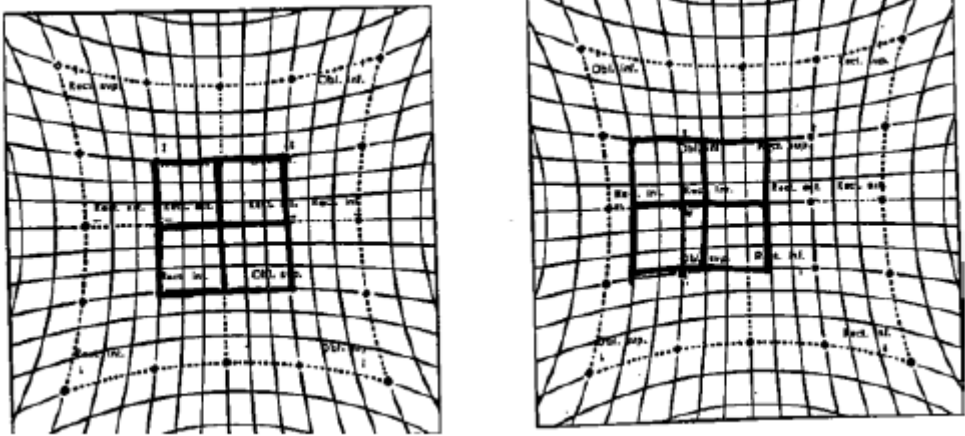


Figure 12: Concomitant convergent strabismus of right eye.

Conclusion

This publication describes the basics of function of extraocular muscles and examination methods of these muscles – Hess screen and Lancaster test. In the last part of the text, there are also described case studies which help to easily distinguish not only the difference between paralytic and concomitant deviation, but also to distinguish the type of paralytic disorder and affected muscle.

Register of abbreviations

MRM	medial rectus muscle
SRM	superior rectus muscle
IRM	inferior rectus muscle
LRM	lateral rectus muscle
SOM	superior oblique muscle
IOM	inferior oblique muscle

Figures

Figure 1: The function of extraocular muscles by Vanýsek

Figure 2: Red filter over the right eye.

Figure 3: : Description of Hess screen: 1- square plate, 2-tangent network, 3- hole, 4-panel switch, 5-T-shape base, 6-chinrest, 7-headrest to fixation of patient's head, 8-mark for height adjustment of the patient's head, 9-hoop, 10-black pointer with green arrow

Figure 4: Hess chart of right III nerve palsy with underaction of medial rectus muscle, superior rectus muscle, inferior rectus muscle and inferior oblique muscle of right eye. There is overaction of lateral rectus muscle and superior rectus muscle of the left eye. (Rowe 2012)

Figure 5: Hess chart of left IV nerve palsy. There is primary underaction of the affected superior oblique muscle of the left eye. There is overaction of inferior rectus muscle of right eye. (Rowe 2012)

Figure 6: Hess chart of right VI nerve palsy with under action of lateral rectus muscle of right eye. There is overaction of medial rectus muscle of left eye. (Rowe 2012)

Figure 7: Hess chart of right inferior oblique palsy. There is overaction of superior rectus muscle of left eye. (Rowe 2012)

Figure 8: Hess chart of left inferior rectus palsy with overaction of inferior rectus muscle of right eye. (Rowe 2012)

Figure 9: Hess chart of right Brown's syndrome. It is congenital anomaly of muscle and tendon superior oblique muscle. There is limitation of the affected eye (right eye) on elevation in adduction and often eye cannot elevate beyond the midline. Muscle sequelae are limited to overaction of the contralateral synergist (left eye) (Rowe 2012)

Figure 10: Hess chart of left orbital floor fracture - Blow-out fracture. There is underaction of superior rectus muscle of left eye and overaction of inferior rectus muscle and superior rectus muscle. (Rowe 2012)

Figure 11: Bilateral Duane's retraction syndrome typ I. There is bilateral underaction of lateral rectus muscle and overaction of medial rectus muscle. (Rowe 2012)

Figure 12: Concomitant convergent strabismus of right eye. (Rowe 2012)

References

1. Herůfková Š. Ortoptická diagnostika pacienta s paralytickým strabismem. Bakalářská práce. 2016. Masarykova univerzita Brno. Vedoucí práce Mgr. Andrea Jeřábková.
2. Kanski Jack J. Clinical Ophthalmology: A Systematic Approach. Edinburgh: Butterworth-Heinemann/Elsevier, 2007.
3. Kolektiv autorů. Lancaster test. Operační manuál. Richmond Products. 2016.
4. Kolektiv autorů. Štít Hessův s elektrickým osvětlením 1383. Operační manuál. Ocula. 1983.
5. Kuchynka Pavel a kolektiv. Oční lékařství, Grada Publishing a.s., 2007. ISBN 9788024711638.
6. Rowe FJ. Clinical Orthoptics. Wiley-Blackwell, 3rd Edition, March 2012, 488 p. ISBN: 978-1-4443-3934-5.