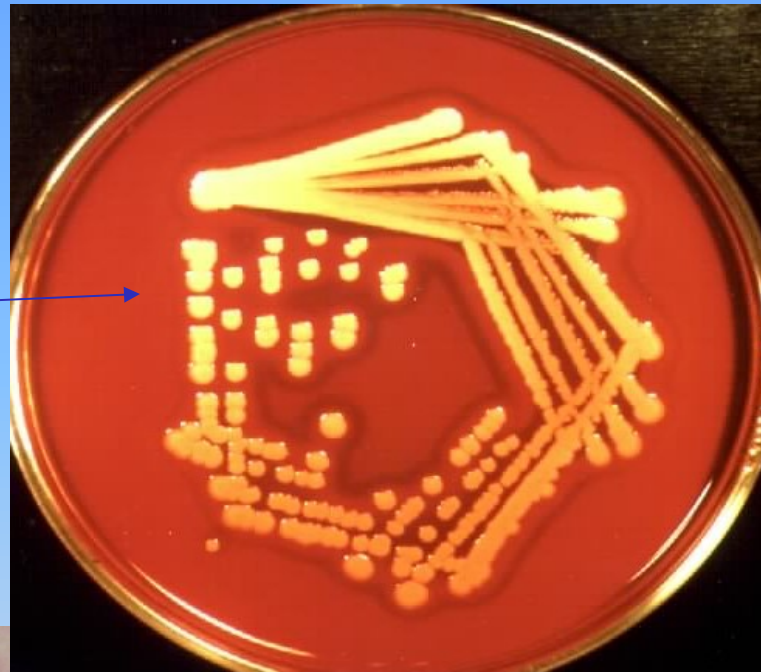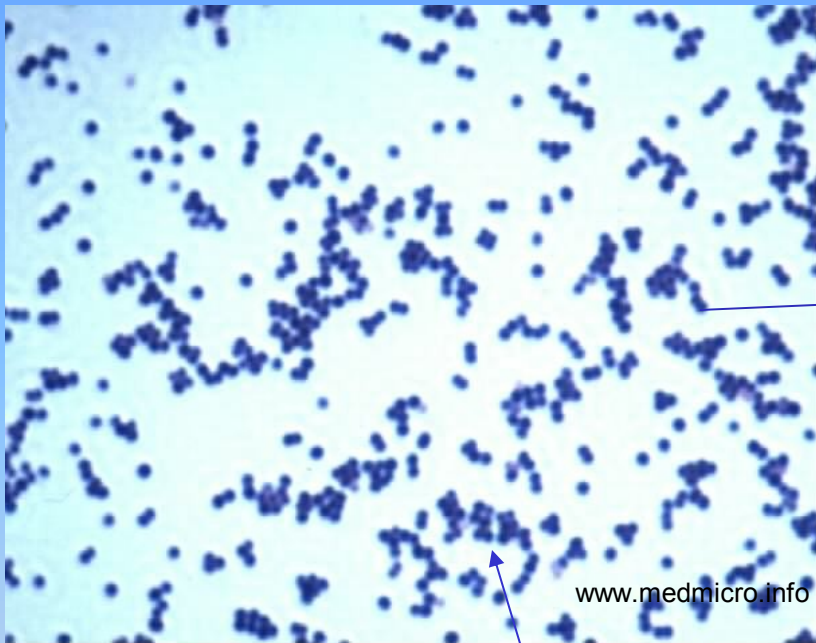

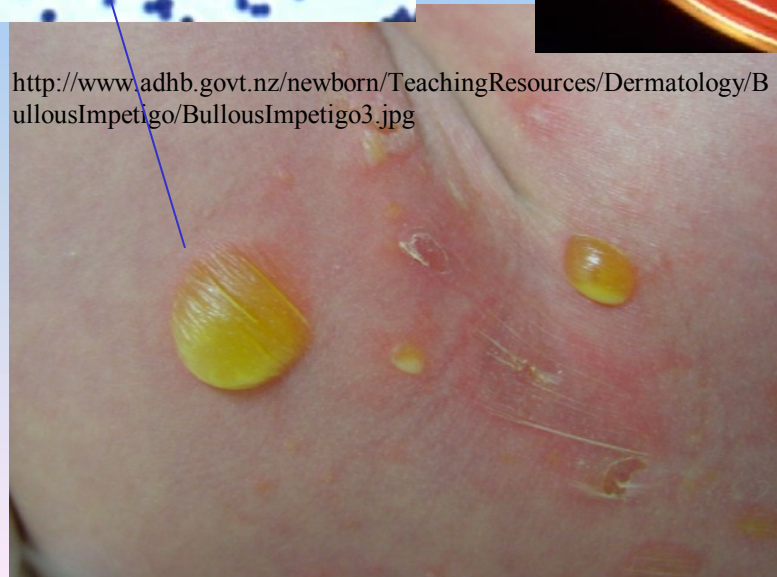
# Stafylokoky

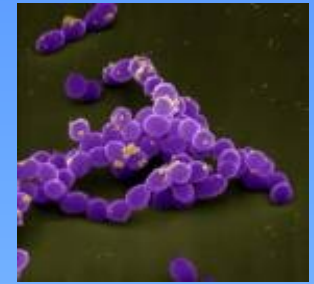Stafylokoky: *název z řeckého staphylé = hrozen*



<http://www.adhb.govt.nz/newborn/TeachingResources/Dermatology/BullousImpetigo/BullousImpetigo3.jpg>



# Stafylokoky



## Koaguláza pozitivní

*S. aureus*

*S. intermedius*

*S. schlieferi*

*S. sciuri*

## Koaguláza negativní

*S. epidermidis*

*S. hominis*


*S. haemolyticus* aj. (40 druhů)

*S. aureus* 

**Mikroskopie:** G+koky ve shlucích

stafylokoky koag. negativní

**Mikroskopie:** G+koky ve shlucích 

**Kultivace:** krevní agar s hemolýzou  
10% NaCl 

**Morfologie:** žlutý pigment

**Faktory virulence:**


vázaná koaguláza (clumping faktor)

volná koaguláza

kataláza, hyaluronidáza

toxiny – enterotoxiny

hemolyziny, TSST 1, exfoliatiny

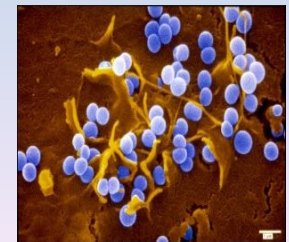**Kultivace:** krevní agar bez hemolýzy  
10% NaCl 

**Morfologie:** spíše bílý pigment

**Faktory virulence:**

sliz - biofilm

kataláza



## *S. aureus*

### Patogenita:

onemocnění kůže (opouzdřené abscesy, furunkly aj.)  
infekce ran, kostí, sepse

enterotoxikóza, syndrom toxického šoku  
exfoliativní dermatitidy

### Terapie: běžná ATB

oxacilin, cefalotin, septrin, erytromycin, (ampicilin)

*MRSA* (methicilin rezistentní)

vankomycin, teicoplanin, rifampicin

*VRSA* (vankomycin rezistentní) - linezolid

### Diagnostika:

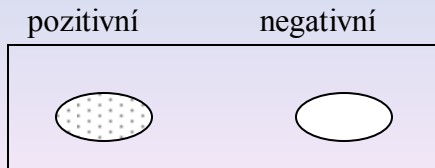
**Mikroskopie:** G+koky ve shlucích

**Kultivace:** **krevní agar** s hemolýzou  
10% NaCl, **žlutý** pigment

**Biochemie:** kataláza +

**Průkaz enzymů:** provádíme tzv. latex test (sklíčko)

Koagulóza vázaná (clumping faktor)+



## stafylokoky koag. negativní

### Patogenita: oportunní patogeny

častěji postiženi: i.v narkomani,  
imunokompromitovaní pacienti, pacienti  
s implantáty

endokarditidy, sepse, tzv. infekce z katetrů

### Terapie: běžná ATB

oxacilin, cefalotin, septrin, erytromycin, (ampicilin)  
– často rezistentní – zbývá vankomycin, rifampicin,  
teicoplanin

### Diagnostika:

**Mikroskopie:** G+koky ve shlucích

**Kultivace:** **krevní agar** bez hemolýzy  
10% NaCl, spíše **bílý** pigment

**Biochemie:** kataláza +

**Průkaz enzymů:** provádíme tzv. latex test (sklíčko)

Koagulóza vázaná (clumping faktor)-

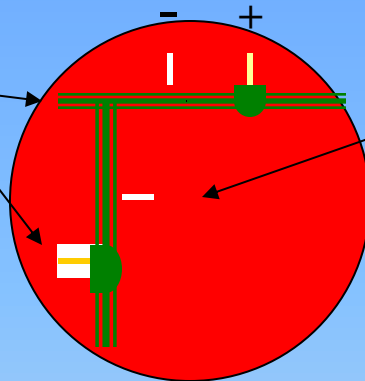
**Volná + (zkumavka)**  
provádíme méně často



**volná – negativní**



**Hyaluronidáza pozitivní**  
pomocí *Streptococcus equi*



**Hyaluronidáza negativní**

V případě nejasností biochemicky  
dourčíme **Stafytestem, MALDI**

Stafytest/ pestrá řada (trehalóza aj.)

**Dourčení** v NRL pro stafylokoky (Praha):  
fagotypizace, průkaz DNAzy  
PCR, průkaz toxinů

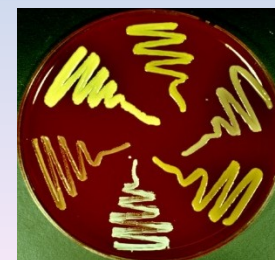**Speciální metody:**  
průkaz slizu fenotypickými metodami  
průkaz slizu genotypickými metodami

**Ostatní kataláza pozitivní koky**

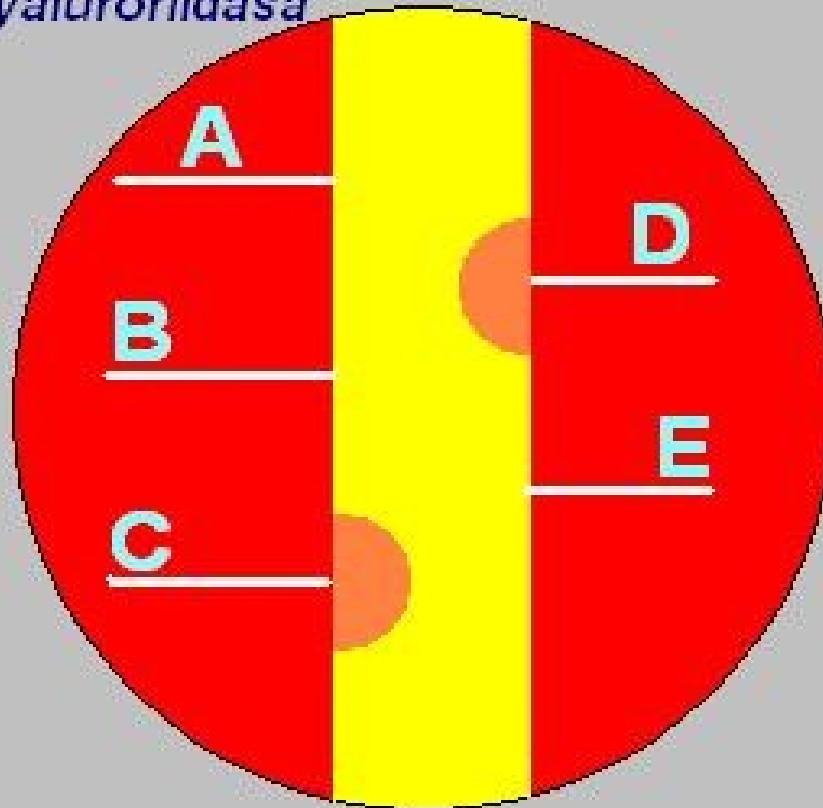
*Micrococcus*  
*Kocuria, Kytococcus* aj. }

Jsou součástí běžné kožní flóry, jsou to oportunní  
patogeny, schopné vyvolávat sepse a endokarditidy u  
oslabených jedinců

[www.medmicro.info](http://www.medmicro.info)



# Hyaluronidasa




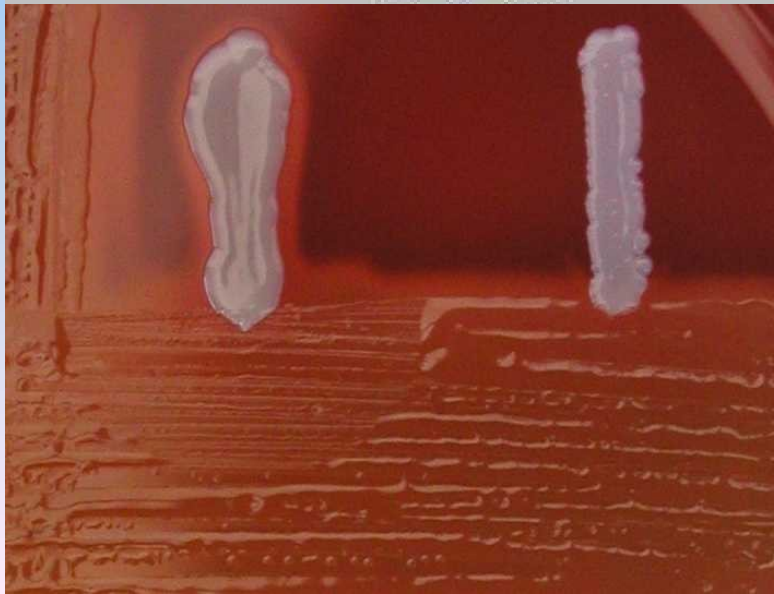
Žlutě "soplovitý" nárůst,  
oranžově suché kolonie.


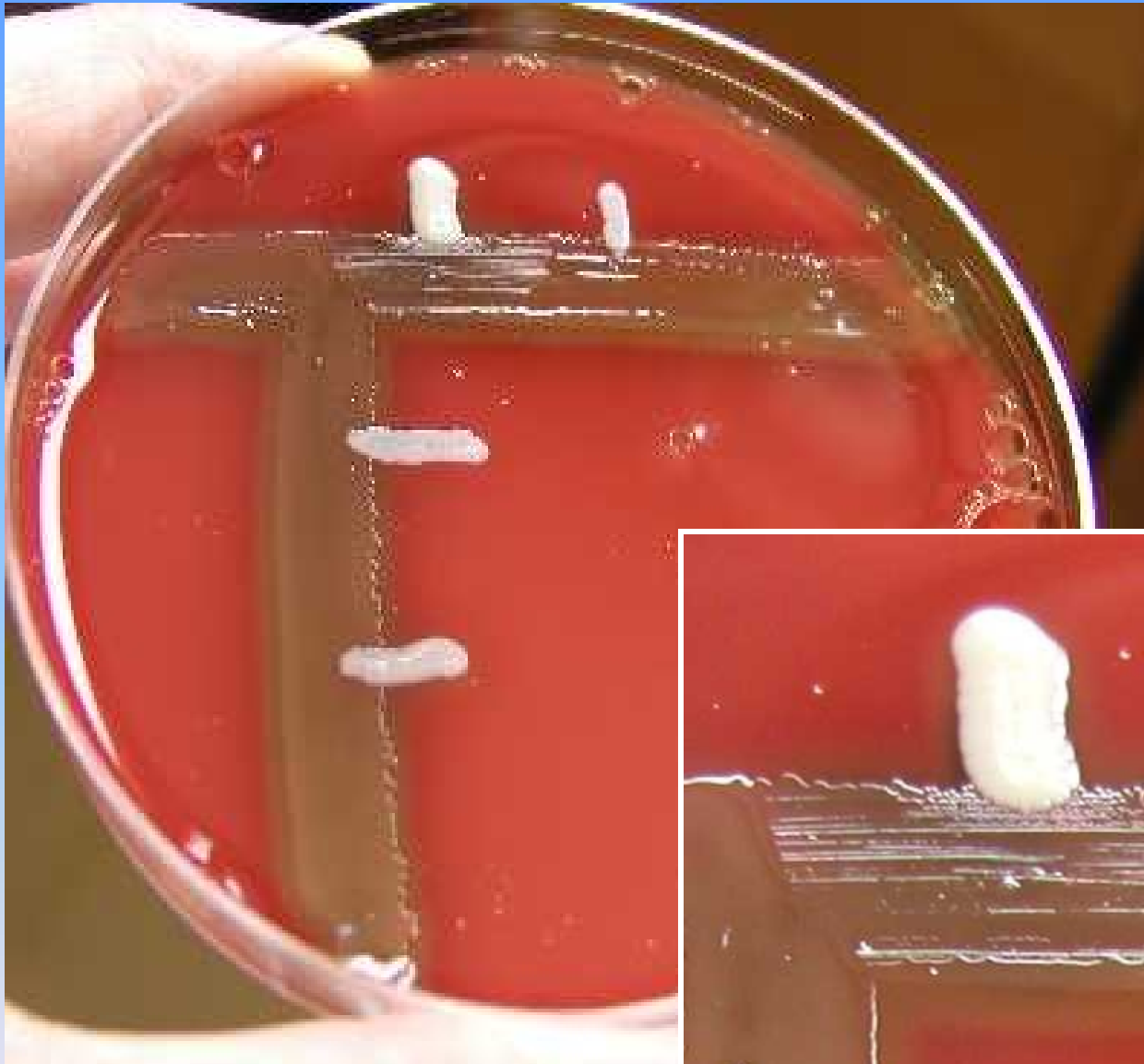
Bíle testované kmeny  
stafylokoků.

Hodnocení:

Kmeny C, D patří k druhu  
*Staphylococcus aureus*

Kmeny A, B, E patří mezi  
koagulázanegativní  
stafylokoky

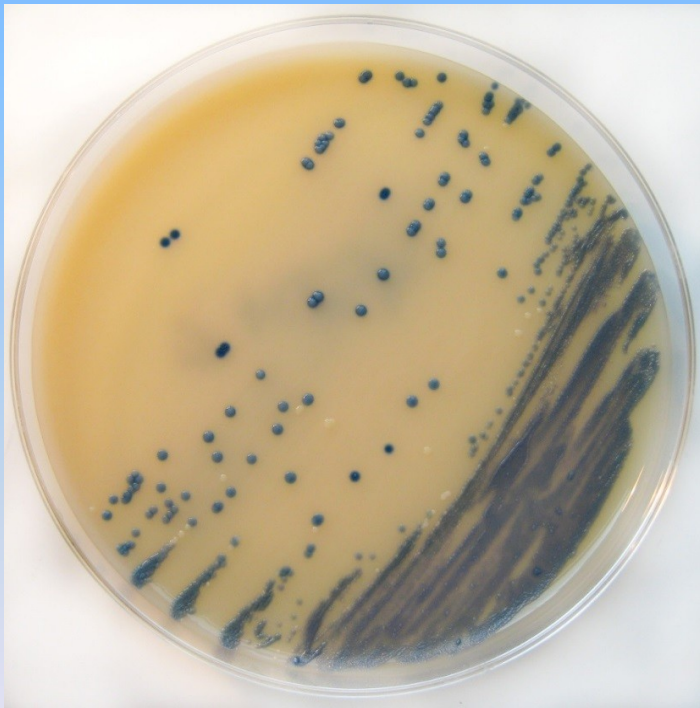




Hyaluronidáza detail

# Detekce MRSA

- MRSA půda (chromogenní půda) - kolonie MRSA jsou modré, příčinou je změna tzv. **penicilin binding proteins (PBP)**, ostatní bílé nebo narůžovělé



[http://upload.wikimedia.org/wikipedia/commons/d/d5/MRSA\\_on\\_Brilliance\\_MRSA\\_Chromogenic\\_Agar.jpg](http://upload.wikimedia.org/wikipedia/commons/d/d5/MRSA_on_Brilliance_MRSA_Chromogenic_Agar.jpg)

[http://www.dermatology.co.uk/media/images/Infection\\_staphylococcus\\_crusting\\_chin\\_closeup.jpg](http://www.dermatology.co.uk/media/images/Infection_staphylococcus_crusting_chin_closeup.jpg)

