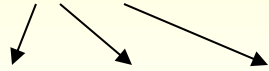


# Spirochety

## Borelie

### Původci lymeské boreliózy

*B. burgdorferi sensu lato* (latus - široký)



*B. burgdorferi sensu stricto, afzelii, garinii*



**Mikroskopie:** v zástinu, jemné spirály, el. mikroskopie

**Kultivace:** Barbourova-Stoenner-Kellyho

**Antigeny vyvolávající tvorbu protilátek:** **flagelin, Osp C** (stimulují časnou odpověď)  
**p18, 39, 100** (stimulují pozdní odpověď), jiné (Osp A,B)

**Patogenita:** rozeznáváme 3 stadia:

**I. časně lokalizované** - 3-30 dní po sání klíštěte se objeví erytém (alespoň 5 cm velký), objeví-li se další ložiska jinde po těle, hovoříme o erytema migrans, bolest hlavy, kloubů

**II. časně disseminované** – boreliový lymfocytom (kožní projev), neurologické projevy, kardiální

**III. pozdní** – acrodermatitis chronica atrophicans (kožní projevy), artritida, kardiitida, polyneuritidy

**Epidemiologie:** přenos klíšťaty (*Ixodes ricinus*)

**Diagnostika:****přímá:** kultivace, PCR, ELM, mikroskopie v zástinu

**Nepřímá:** ELISA screeningově, v případě positivity WB konfirmačně

za 3-4 týdny od začátku onemocnění se objeví IgM (protilátky proti **flagelinu, Osp C**)

za 4-6 týdnů IgG (vyvolány **p18, 39, 100**)

**Terapie:** PNC, doxycyklin, ceftriaxon

# Původci návratných horeček

## *B. recurrentis*



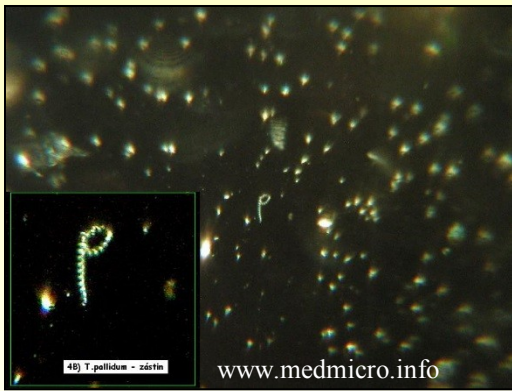<http://www.skudci.com/files/ves-1.jpg>

**Patogenita:** opakované horečky

**Epidemiologie:** přenos vší šatní

**Diagnostika:** přímá: mikroskopie v zástinu, nepřímá: aglutinace

**Terapie:** doxycyklin



# Treponemy

*T. pallidum*



Foto převzato z prezentace dr. Zahradníčka

**Mikroskopie:** v zástinu, spirály

**Kultivace:** na um. půdách nelze, pouze na králíkovi

**Patogenita:** rozeznáváme stádia - **časná**

**primární** – ulcus durum, ulcerace na genitálu, zhojí se samo, p.l. asi za 4 týdny po vředu

**sekundární** – horečka, condylomata lata, zhojí se, serologie už je vše +

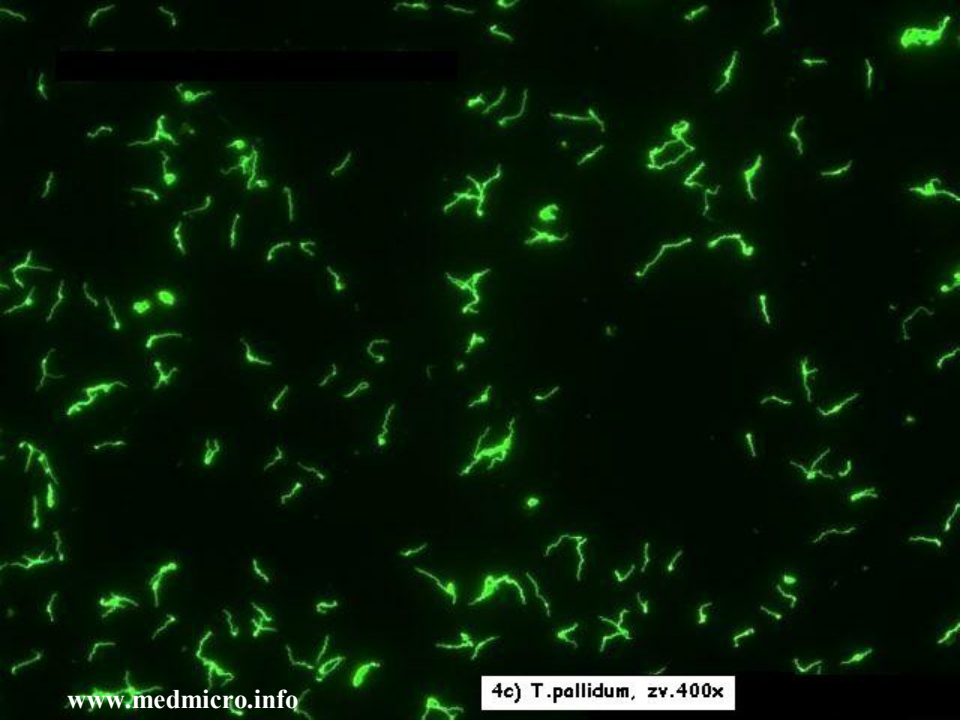
**časná latentní** – asymptomatická, asi rok po sekundární lues

**pozdní** - **pozdní latentní doba** do vypuknutí stadia 3 (různě dlouhá)

**terciární** – gummata (na kůži, kostech), neurosyfilis (progresivní paralýza, atrofie mozku), kardiovaskulární syfilis (aneurysma aj.)

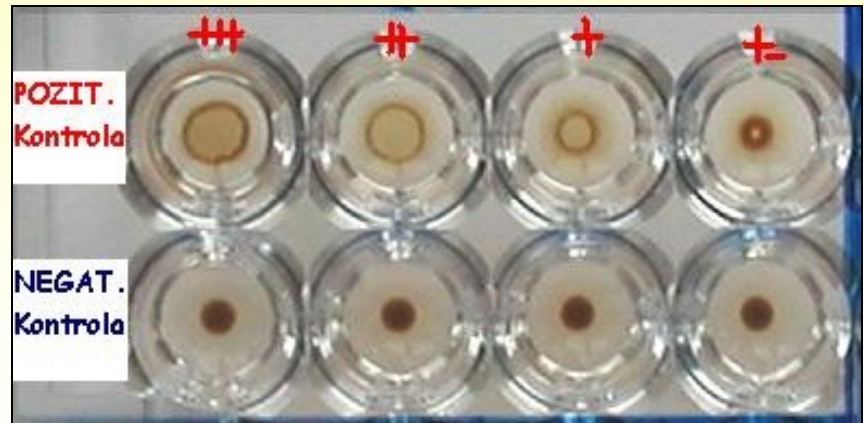
**Vrozená:** **časná kongenitální lues** - hepatosplenomegalie, periostidida

**latence, pozdní kongenit. stadium** (po více než 2 letech trvání) - malformace, hluchota, sedlovitý nos, soudkovité řezáky, plod často umírá



www.medmicro.info

4c) T.pallidum, zv.400x



www.medmicro.info

**Diagnostika: přímá:** mikroskopie v zástinu, PCR, králík (složitě), imunofluorescence, stříbření

**nepřímá:** screeningově vždy 2 reakce, nejčastěji **RRR** a **TPHA**, v případě positivity konfirmace pomocí **FTA-ABS**, **ELISA** a **WB** (platí pro IgM i IgG), **TPIT** (Treponema Pallidum Imobilizační Test) už neprovádíme

**RRR** - netreponemová reakce, antigenem je kardiolipin, proto bývá doplněna **TPHA**

**Terapie a epidemiologie:** přenos sex. stykem, prevence – těhotenský screening, screening dárců krve aj., bezpečný sex, PNC, makrolidy, doxycyklin

# Leptospiry

*L. icterohaemorrhagiae, grippotyphosa, sejroae* aj.

**Mikroskopie:** spirály zahnuté na obou koncích

**Kultivace:** na speciálních médiích, je dlouhá

**Patogenita:** 2 formy:

ikterická – krvácení, ikterus, renální selhávání - **Weilova nemoc** (*L. icterohaemorrhagiae*)

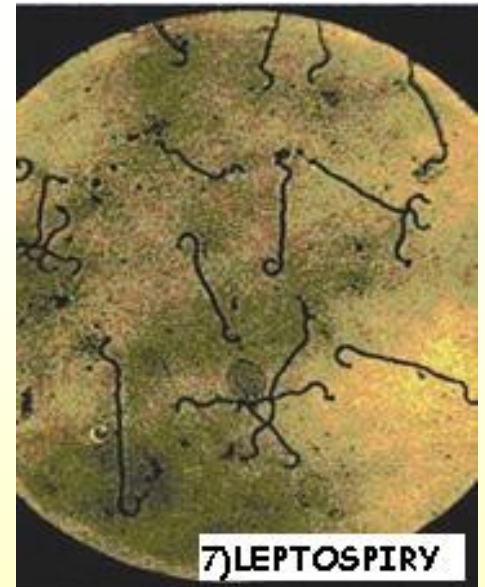
anikterická – horečka **polní, blat'ácká** (*L. grippotyphosa*)

**Epidemiologie:** kontakt se zvířaty (prasata, koně, ježci, hlodavci  
– hlavně křasy, !na polích, kanály)

**Terapie:** PNC, doxycyklin

**Diagnostika:** *přímá:* mikroskopie, kultivace

*nepřímá:* MAT (mikroskopický aglutinační test),  
pouze ve specializovaných laboratořích



7) LEPTOSPIRY