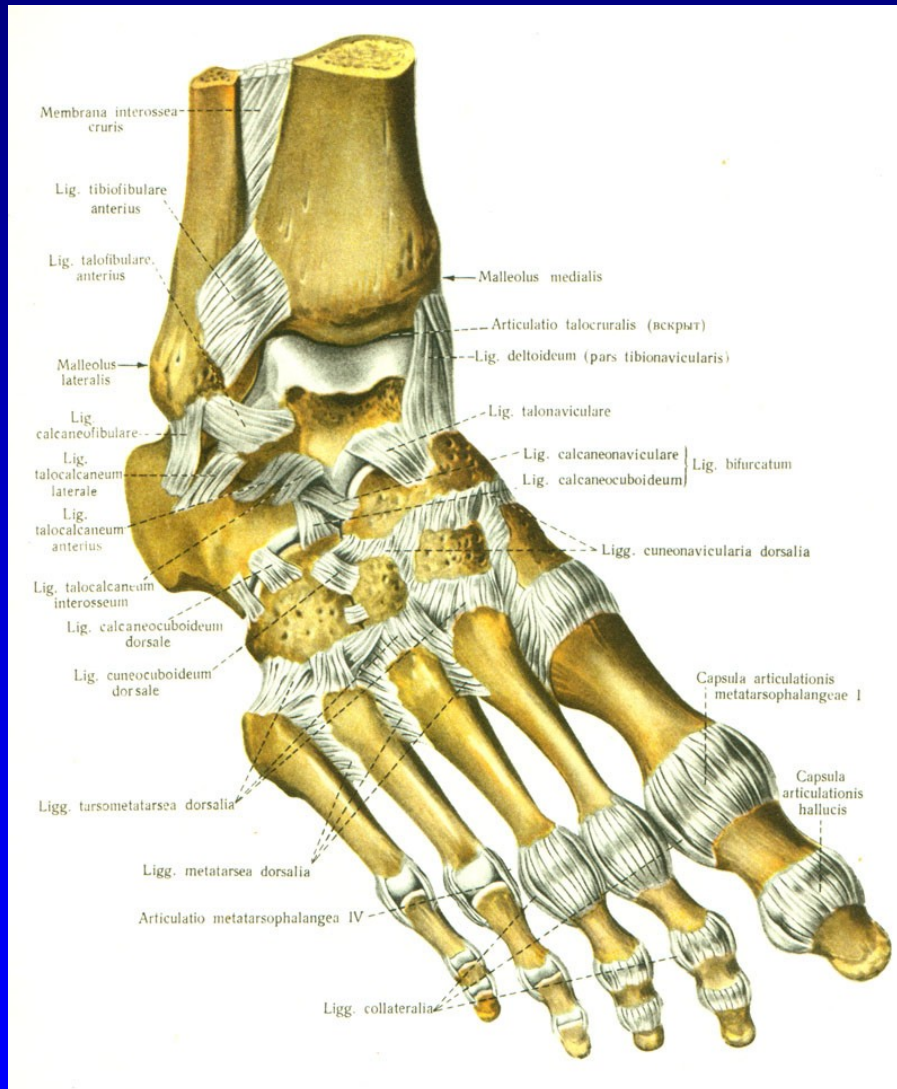


# Onemocnění nohy

Rozkydal. Z.

# Anatomie nohy



Art. talocruralis

Art. talocalcanearis

Art. Choparti

Art. Lisfranci

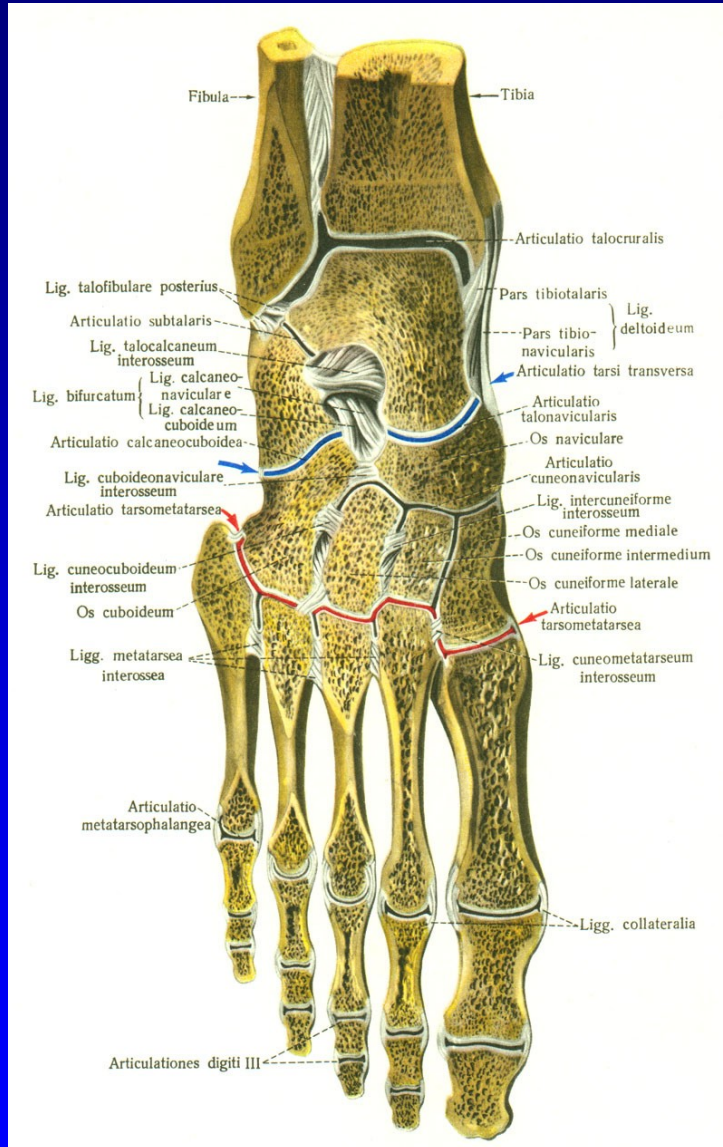
Art. metatarsophalangealis

Art. IP proximalis

Art. IP distalis

Obr. 1

# Anatomie nohy



Art. talocruralis

Art. talocalcanearis

Art. Choparti

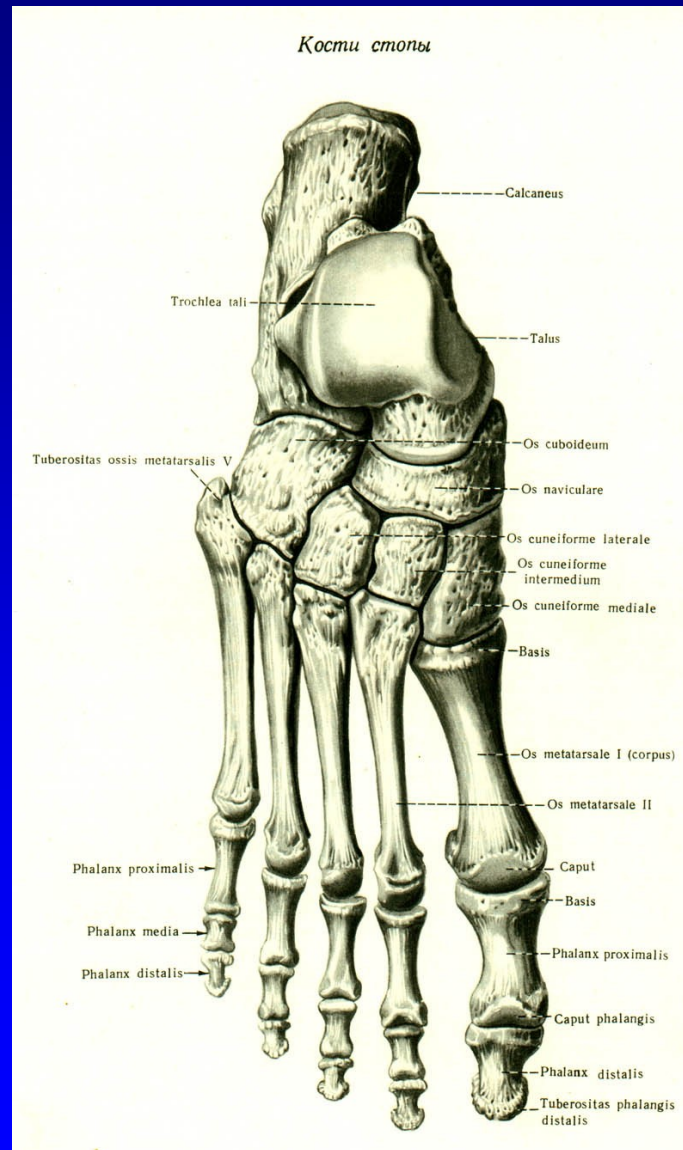
Art. Lisfranci

Art. metatarsophalangealis

Art. IP proximalis

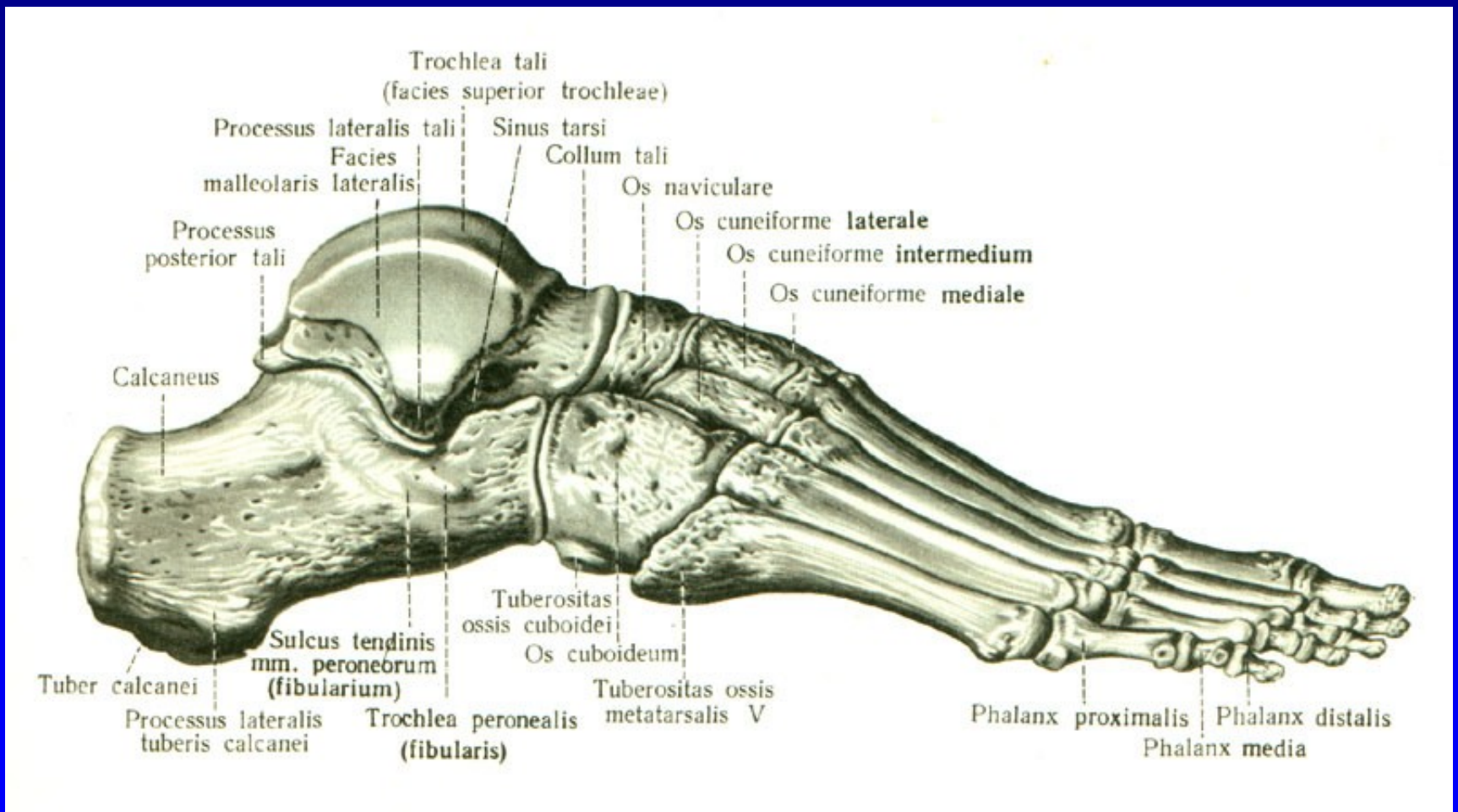
Art. IP distalis

# Anatomie nohy



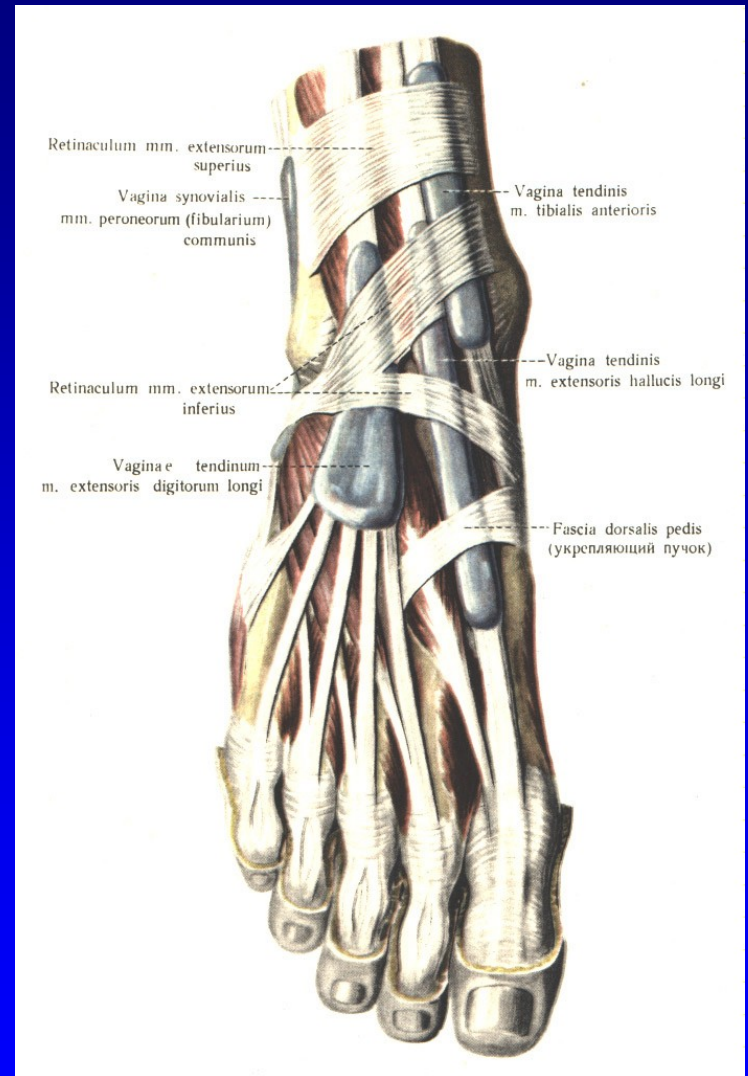
Obr. 3

# Anatomie nohy



Obr. 4

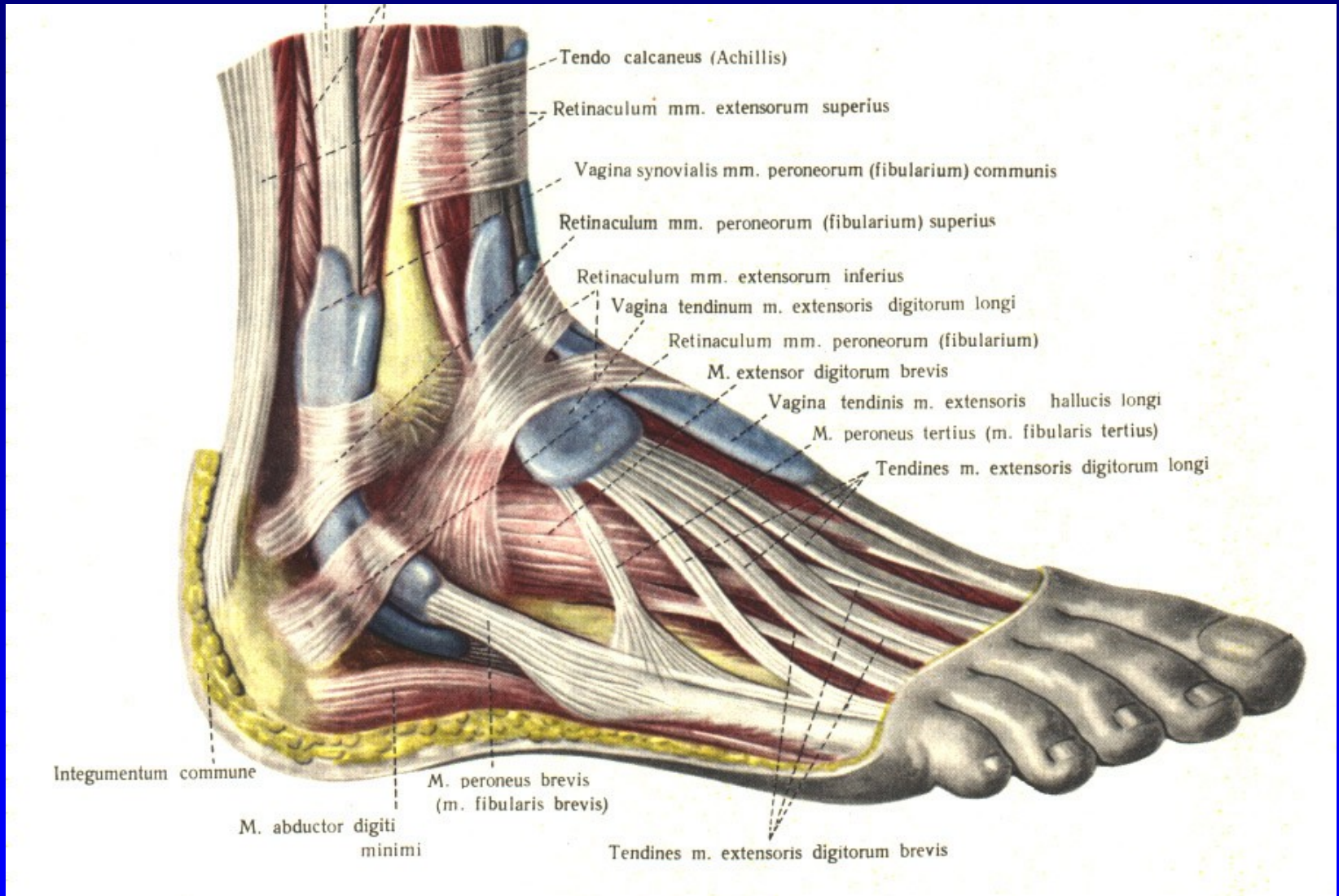
# Anatomie nohy



Obr. 5

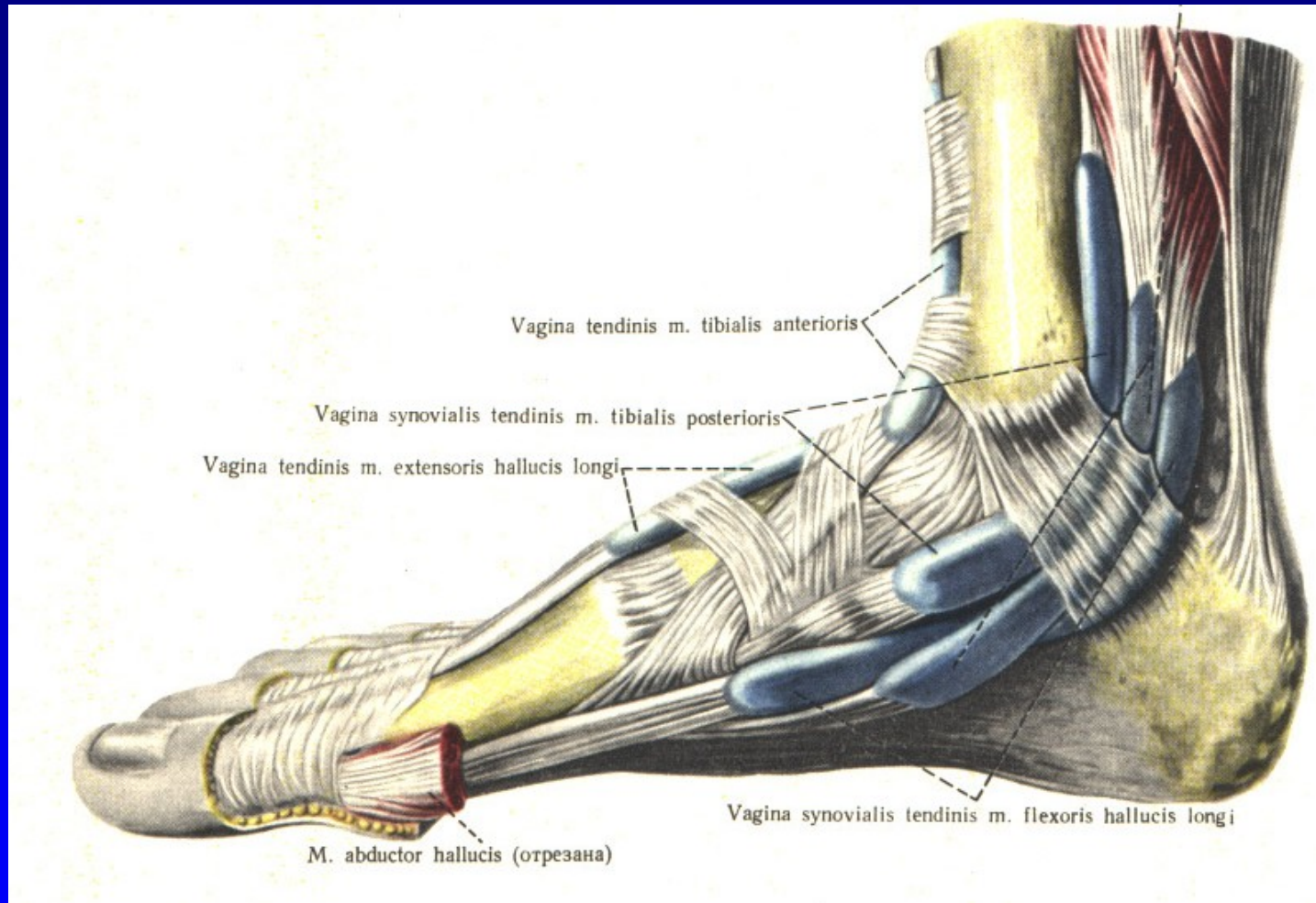
Vaginae mm. extensorum pedis

# Anatomie nohy



Obr. 6 Vaginae mm. peroneorum

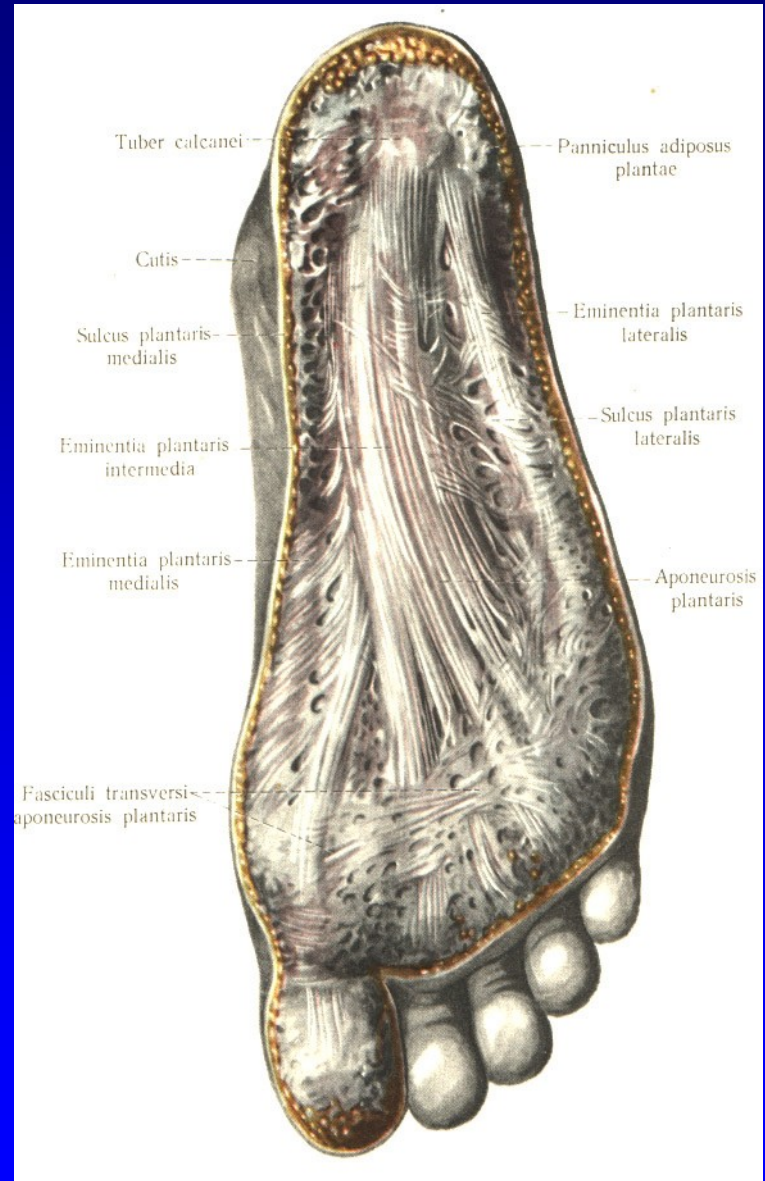
# Anatomie nohy



Obr. 7 Vaginae mm. flexorum pedis

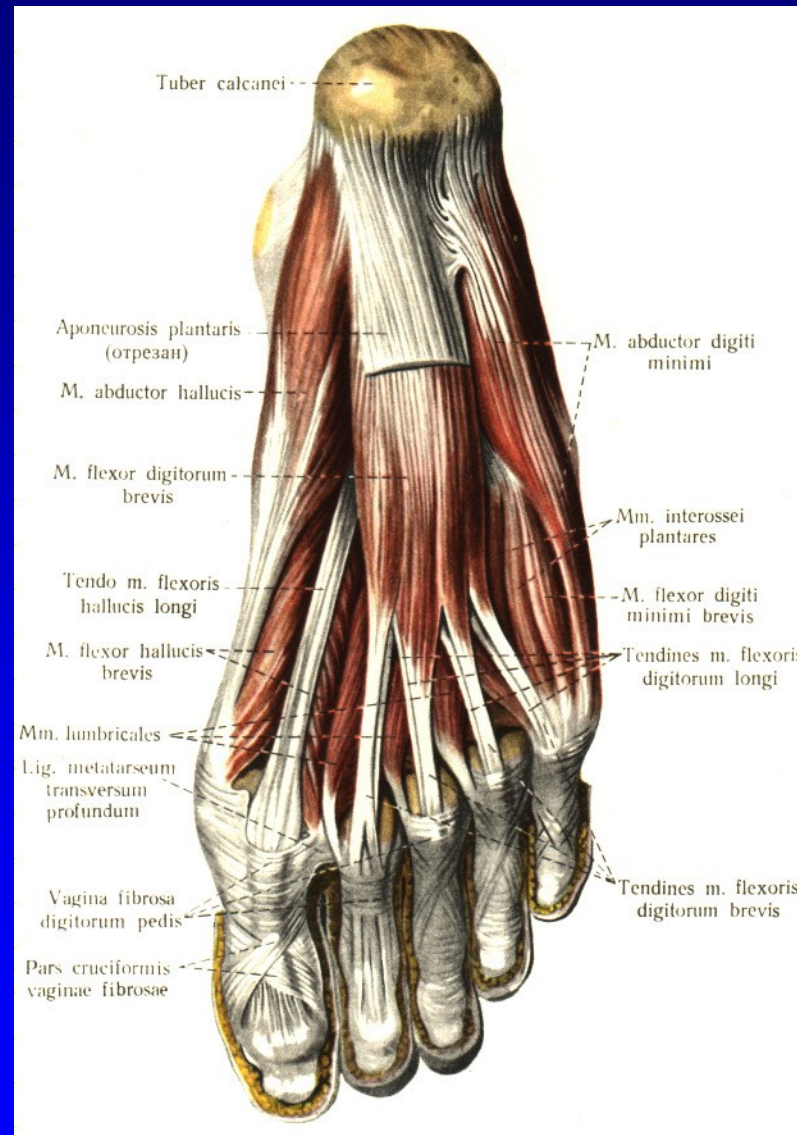


# Anatomie nohy



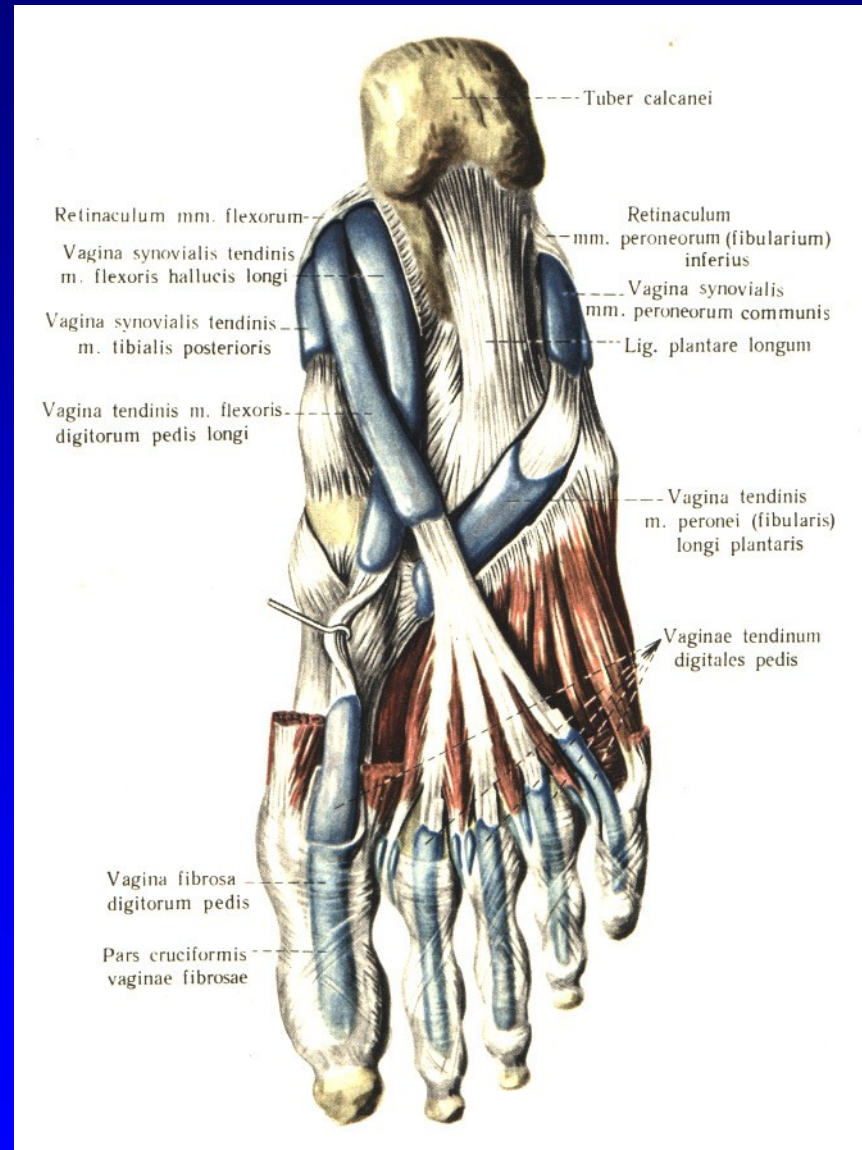
Obr. 8 Aponeurosis plantaris

# Anatomie nohy



Obr. 9 Flexory planty

# Anatomie nohy



Obr. 10 Flexory planty

# Art. talocruralis

Synovialitis

Artróza

Úrazy

Poúrazové stavy

Statické deformity

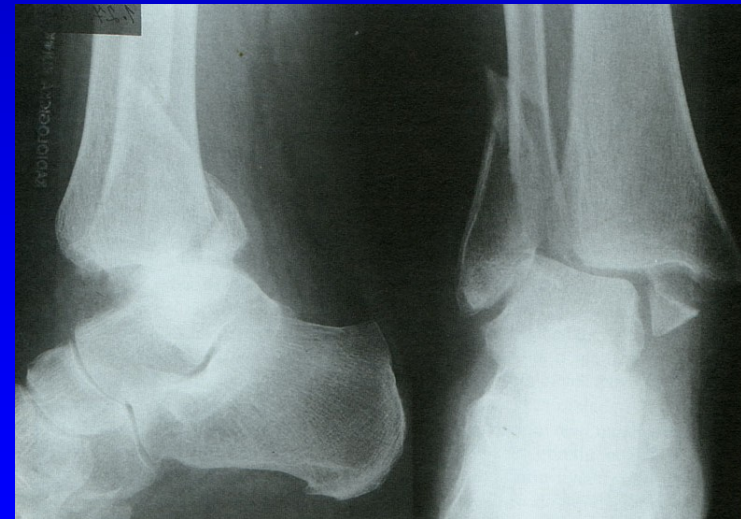
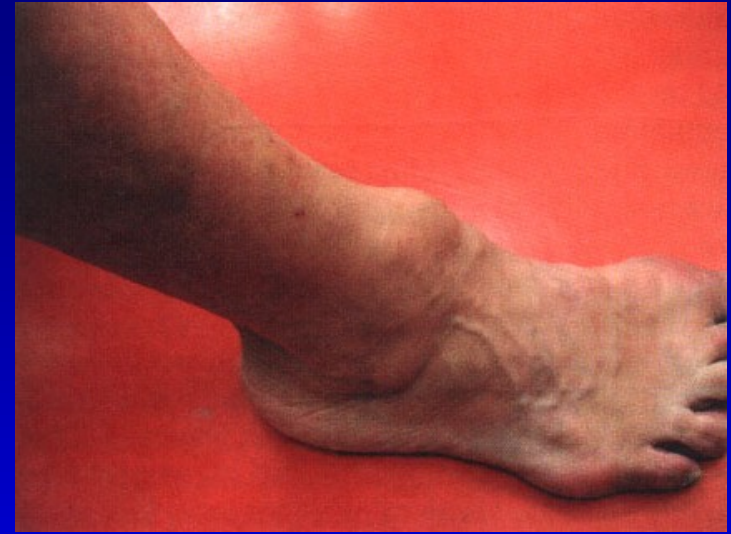Vrozené vady

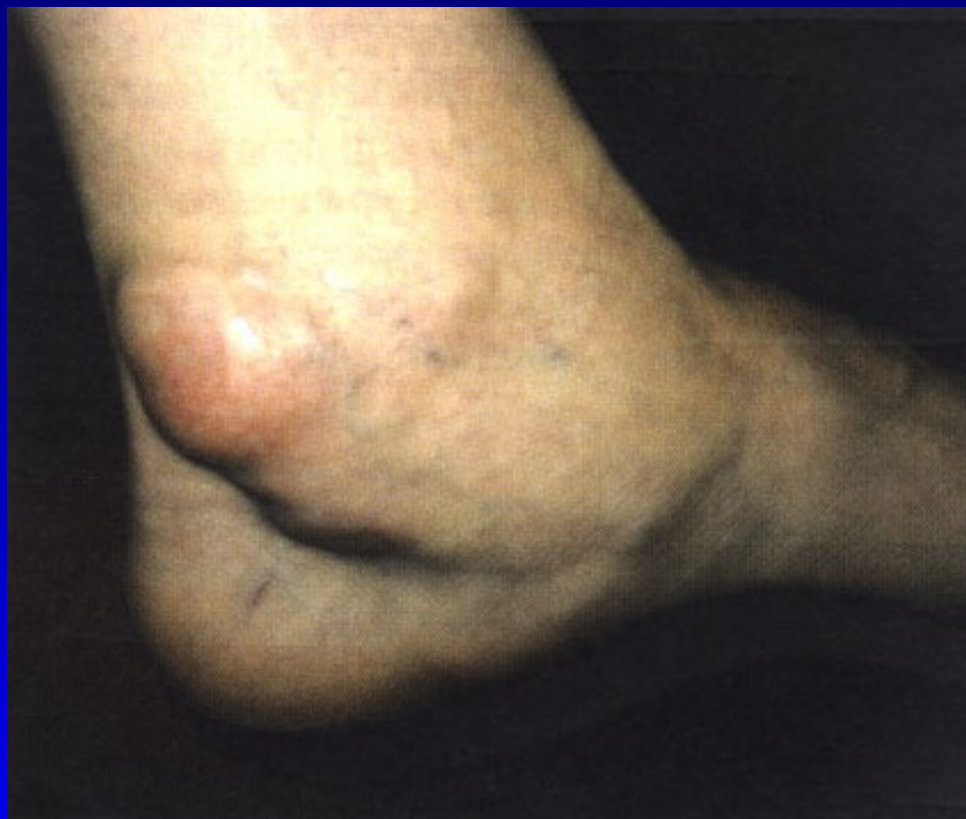Revmatoidní arthritida

Disekující osteochondróza talu

Stenosující tenosynovialitis

Syndrom tarzálního tunelu





Synovialitis za vnitřním kotníkem

# Postranní vazy hlezna

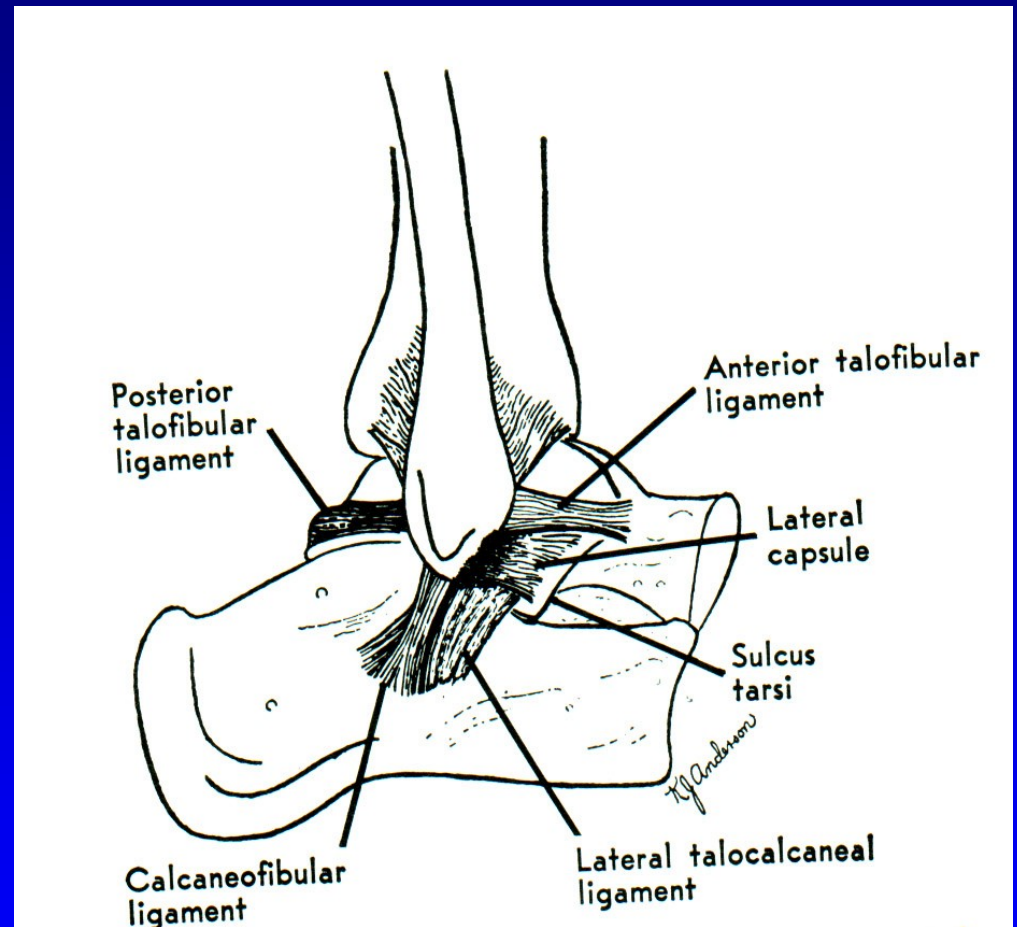
Zevní kolaterální vaz

Lig. deltoideum

Distenze kolaterálního vazu

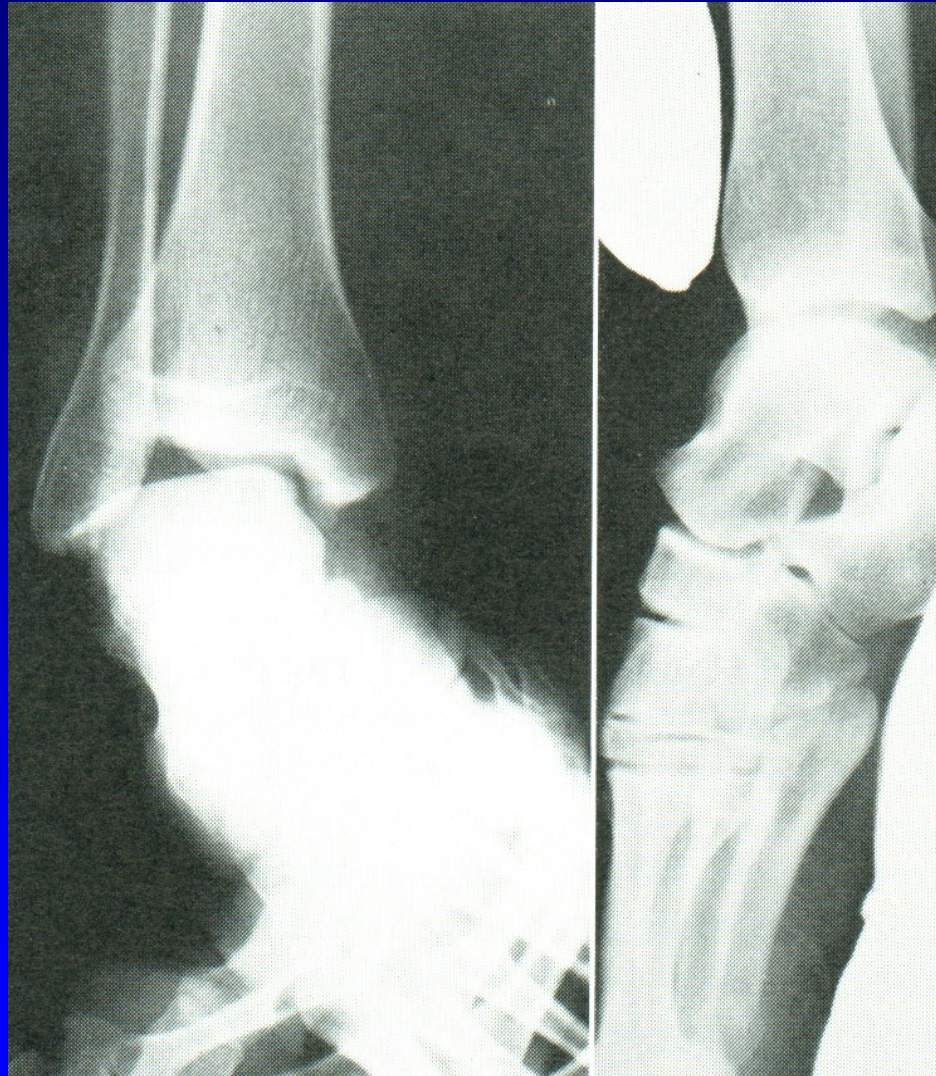Parciální ruptura

Totální ruptura



Obr. 12 Lig. collaterale lat.

# Držený rtg snímek



Obr. 13

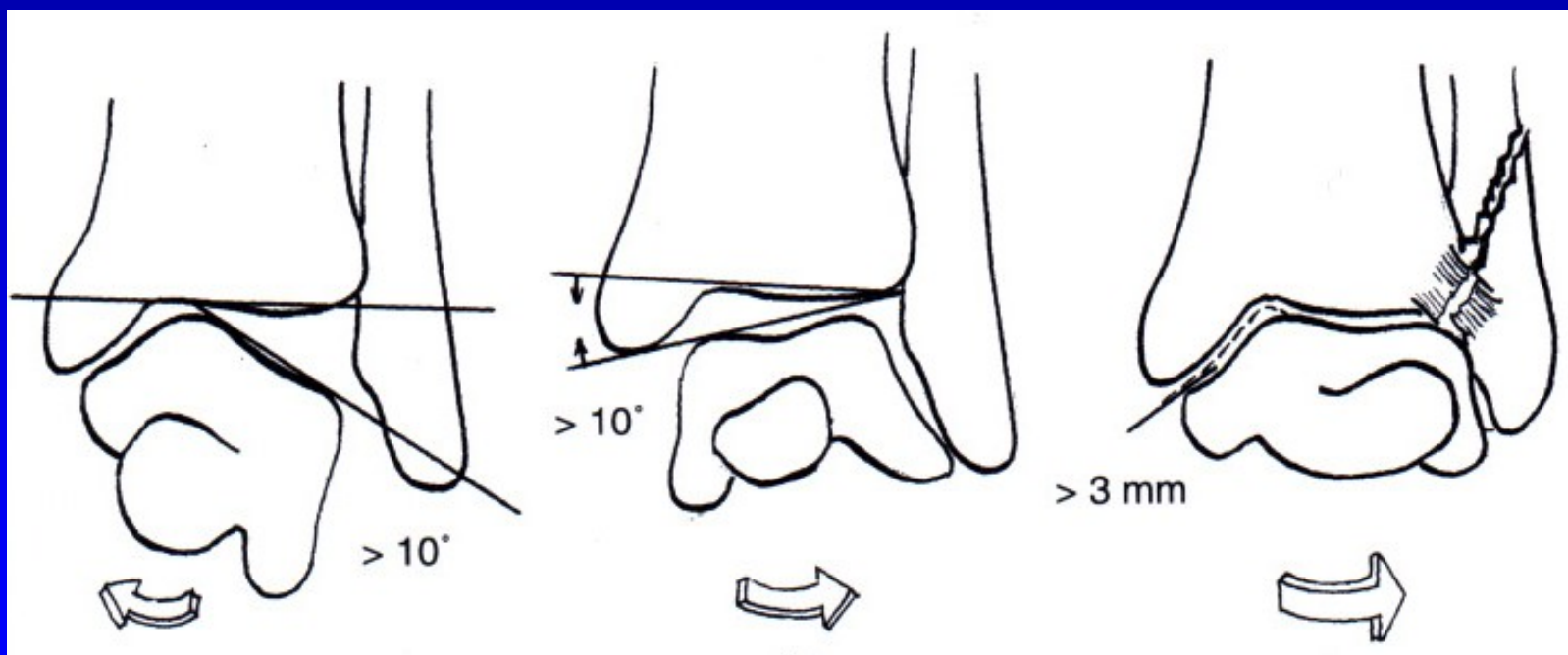
# Držené rtg snímky hlezna

Léčba:

Distenze kolaterálního vazů: el. bandáž, ortéza

Parciální ruptura: ortéza

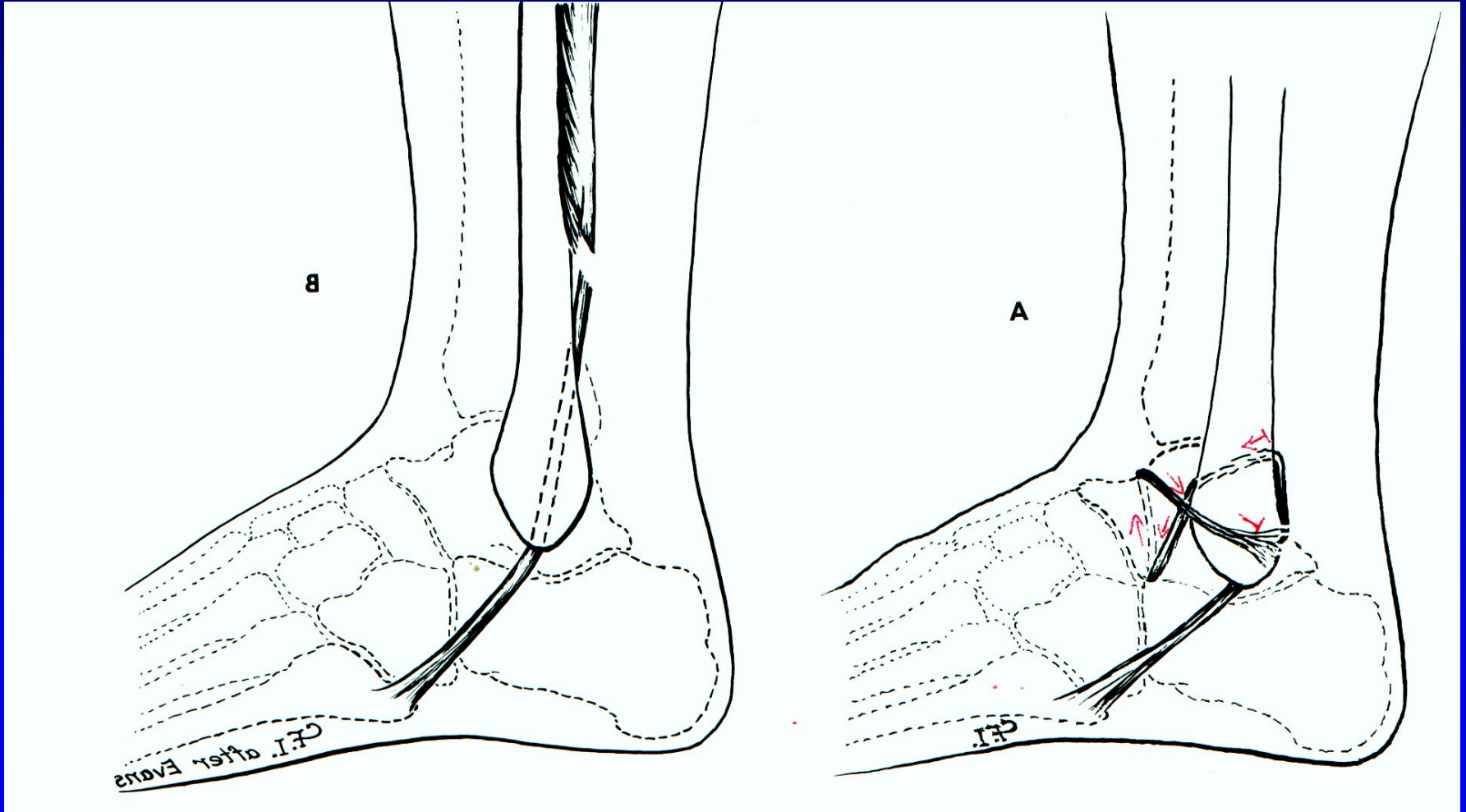
Totální ruptura: sutura ev ortéza nebo sádrová fixace



Obr. 14



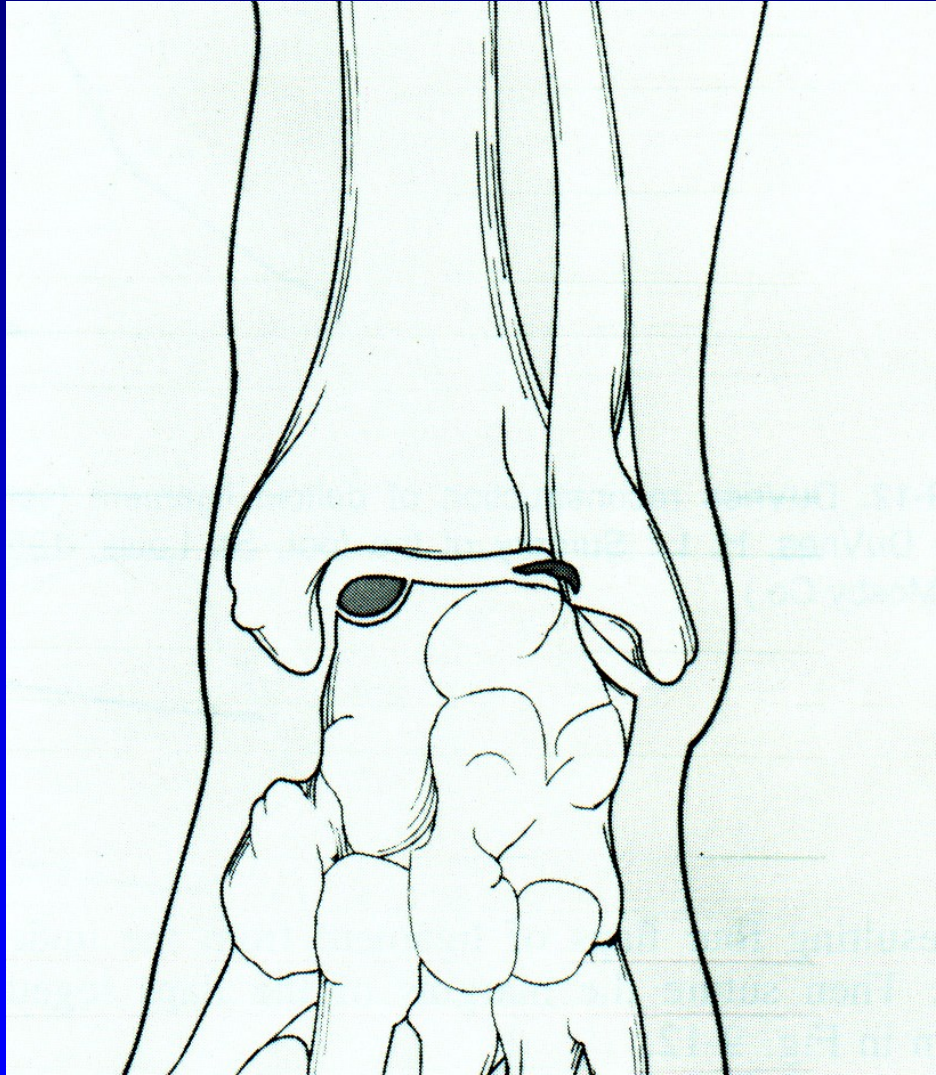
# Chronická instabilita



Obr. 15 Plastika sec. Evans

Plastika sec. Watson Jones

# Osteochondrosis dissecans tali

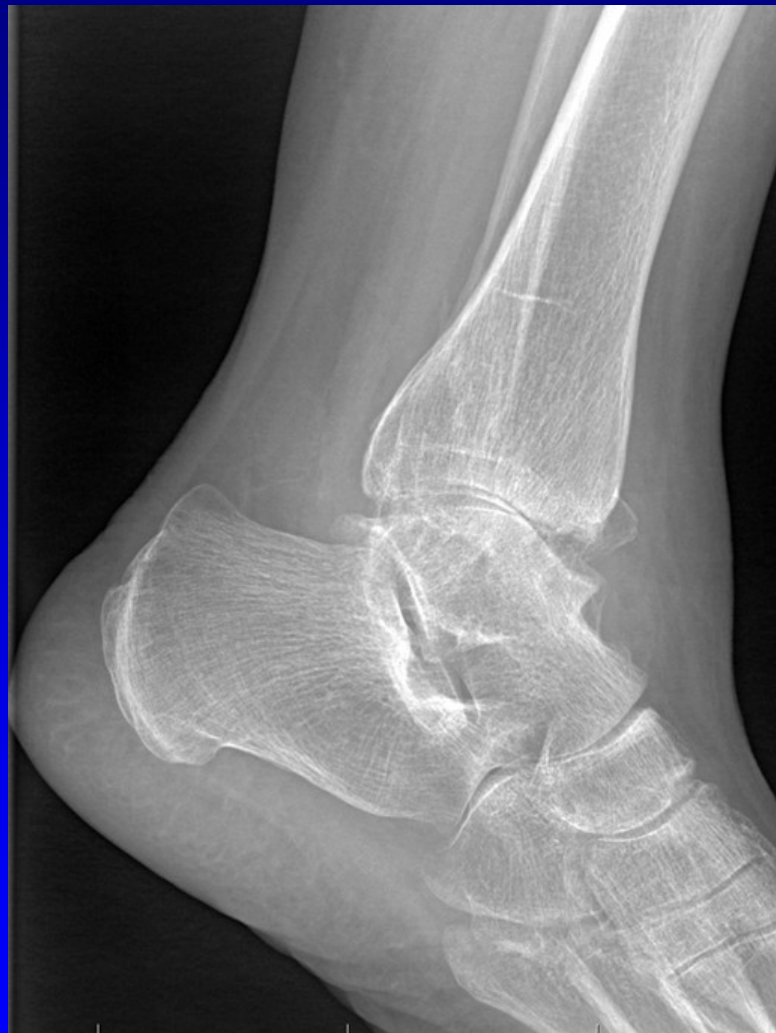
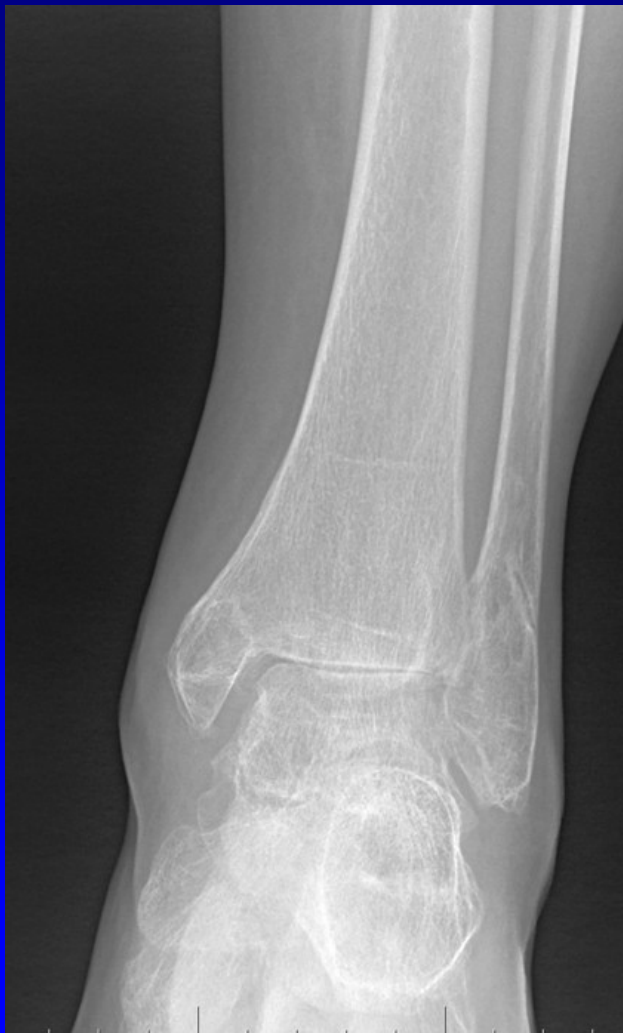
Laterální – traumatolog.  
původu

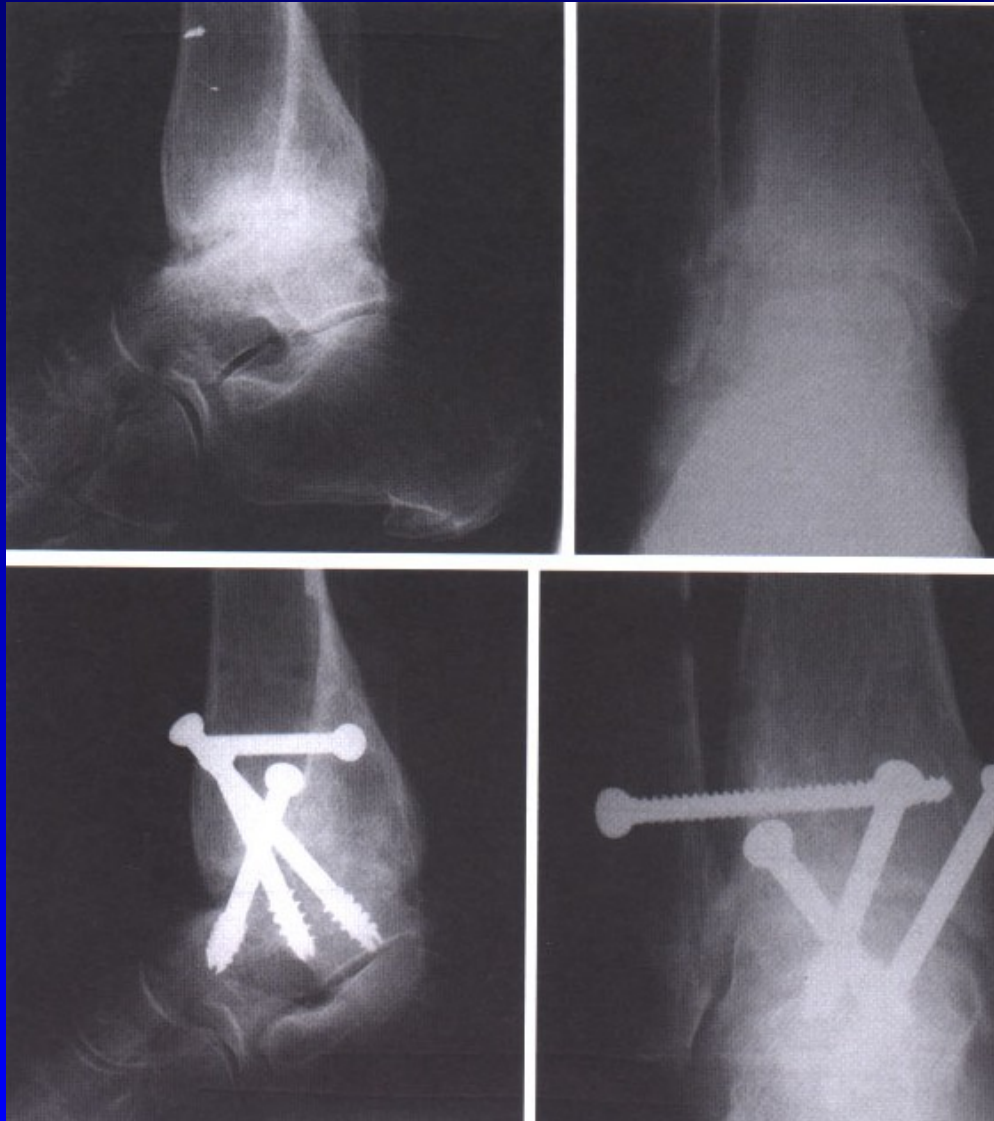Mediální – bez úrazového  
děje

Obr. 16

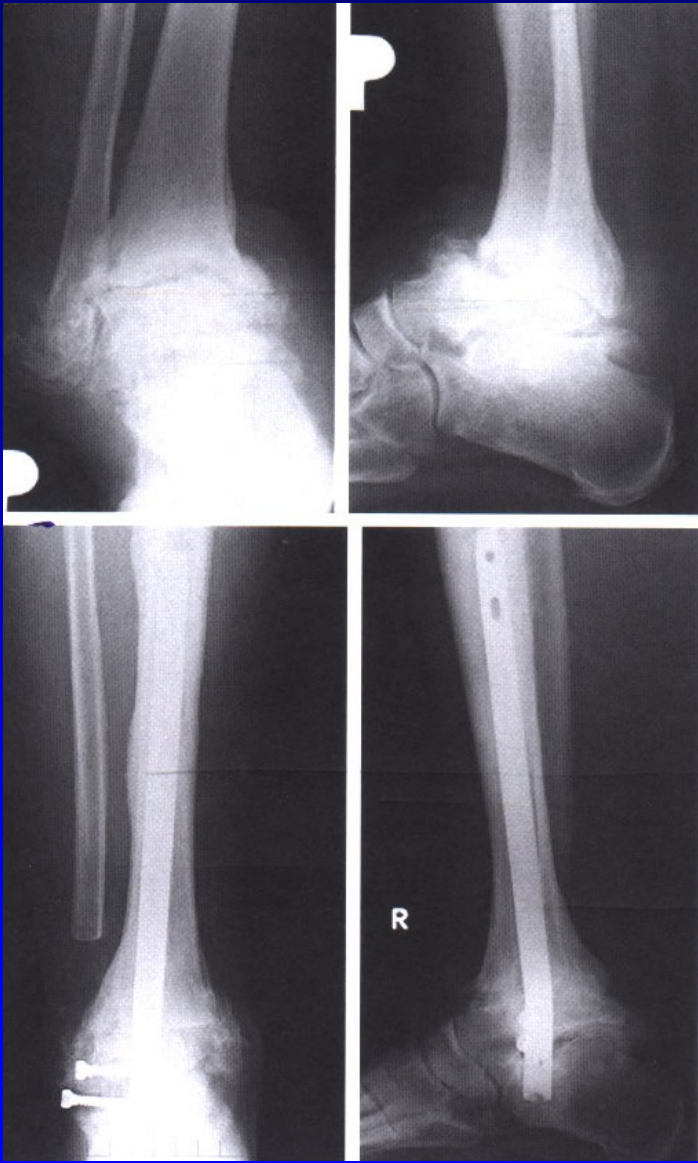
# Arthrosis art. talocruralis



Obr. 18

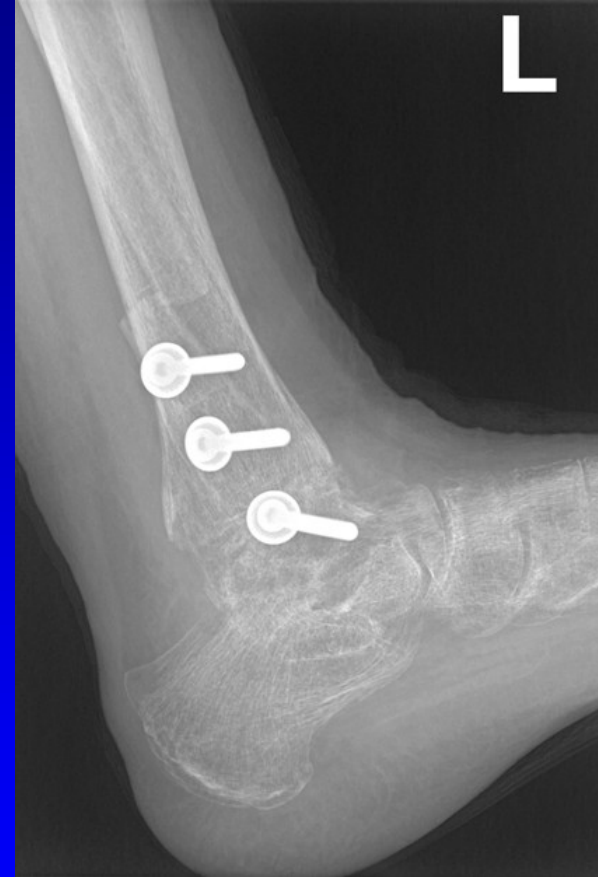
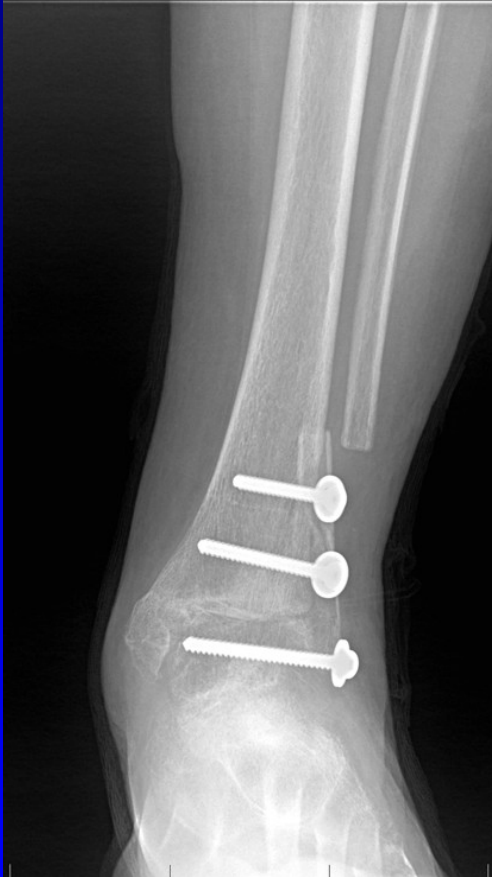
ASK- artrodéza



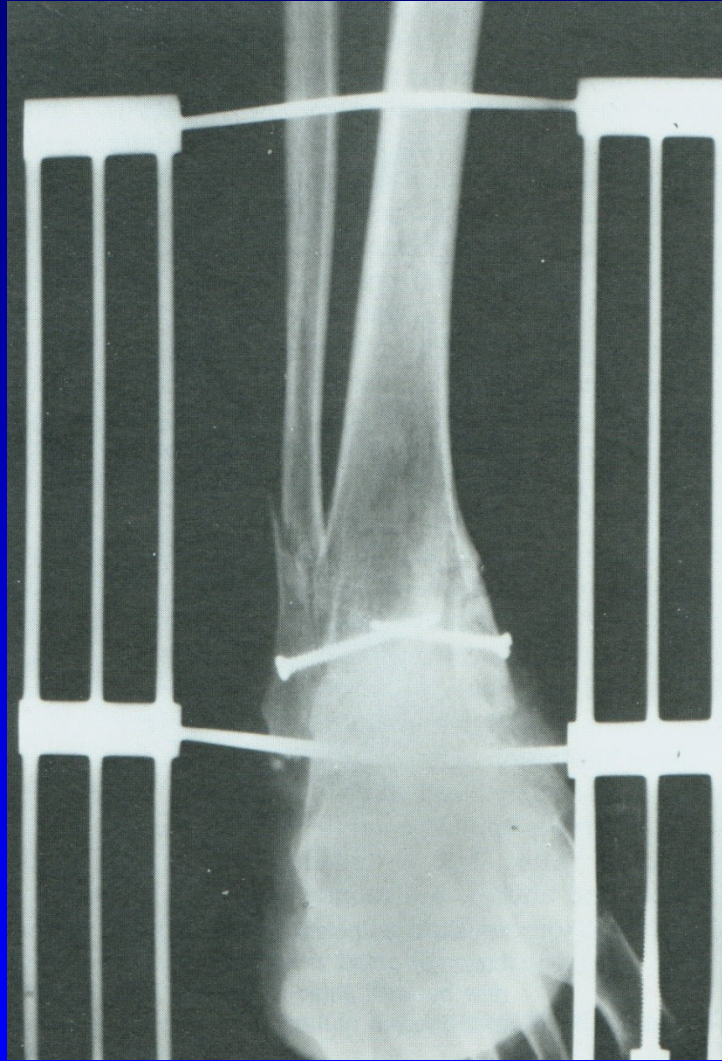
Artrodéza retrográdním hřebem

# Arthrodesis art. talocruralis



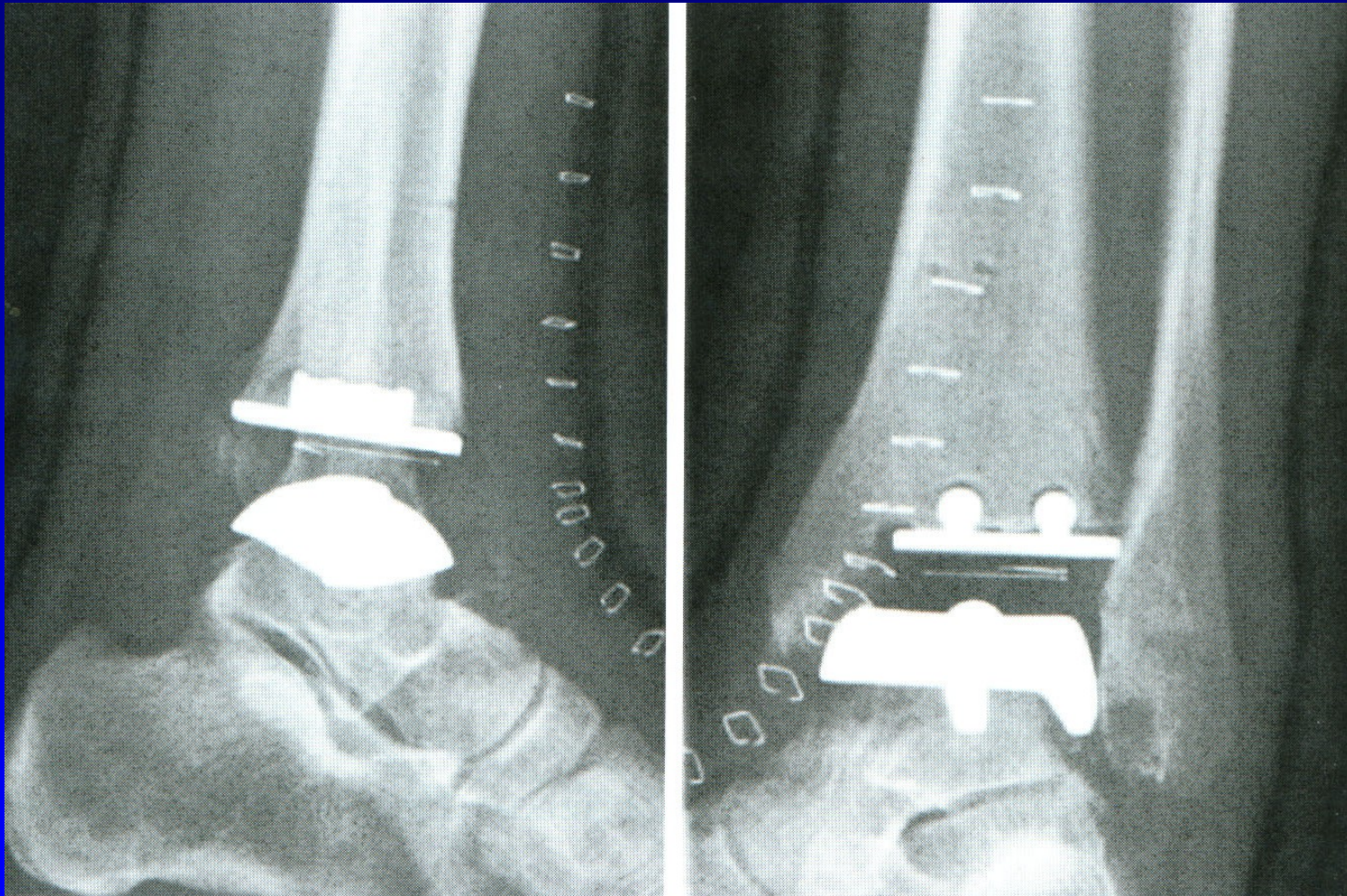
Obr. 19 Artrodéza sec. Adams- Horwitz

# Artrodéza horního hlezna



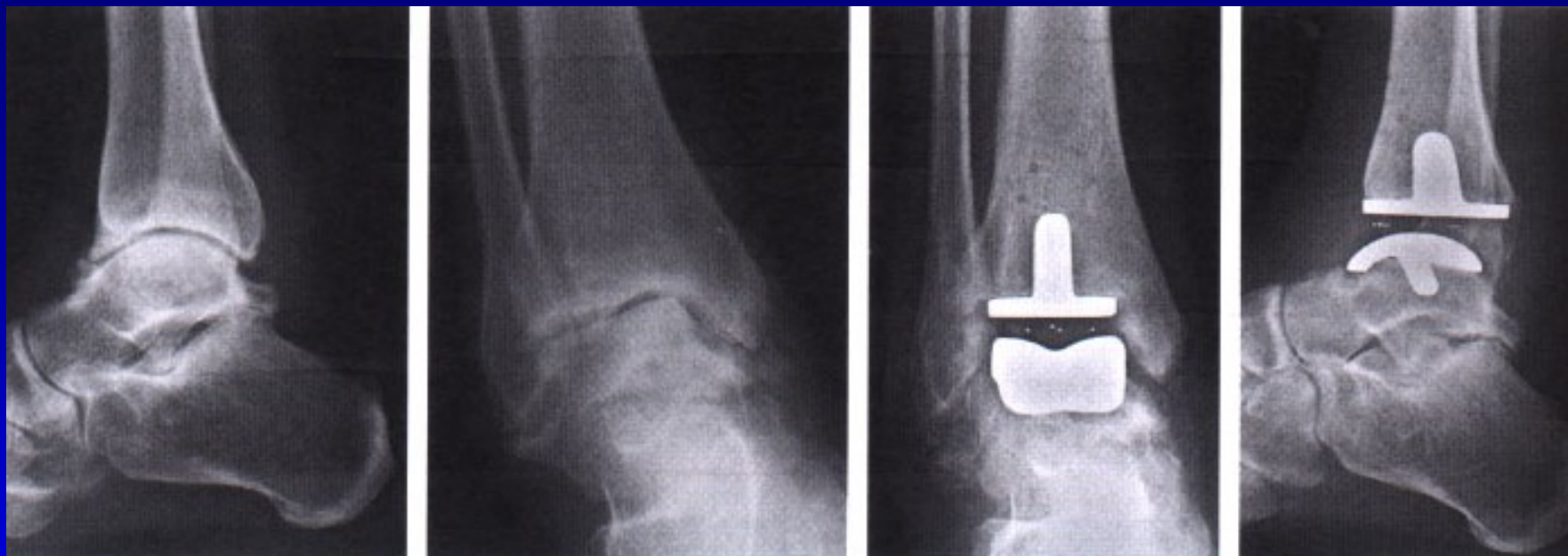Obr. 20 Artrodéza sec. Charnley

# Totální náhrada talokrurálního kloubu



Obr. 21





Totální náhrada horního hlezna

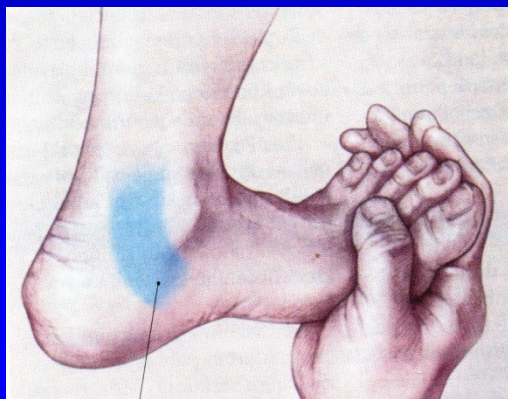
# Syndrom tarzálního tunelu

Kompresní neuropatie n. tibialis

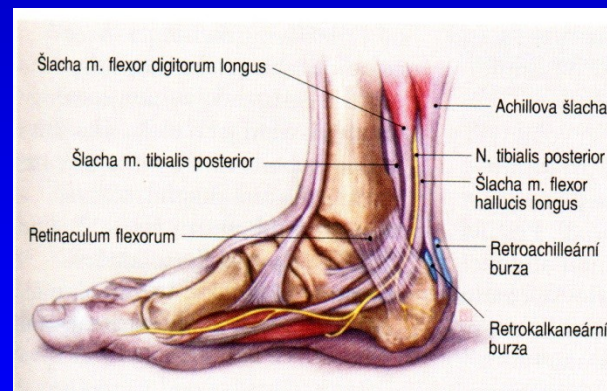
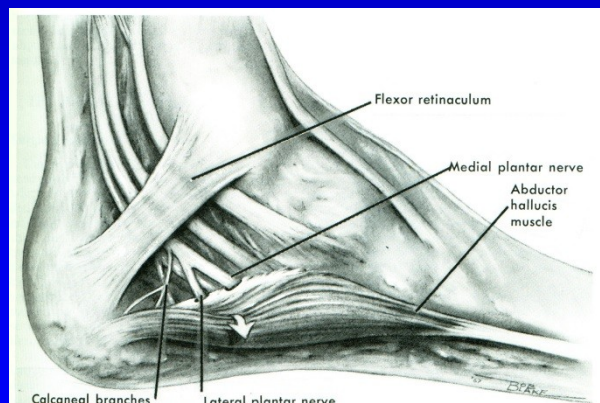
Pálivá bolest, parestezie

Svalová slabost krátkých svalů nohy

Hypestezie v inervační oblasti.

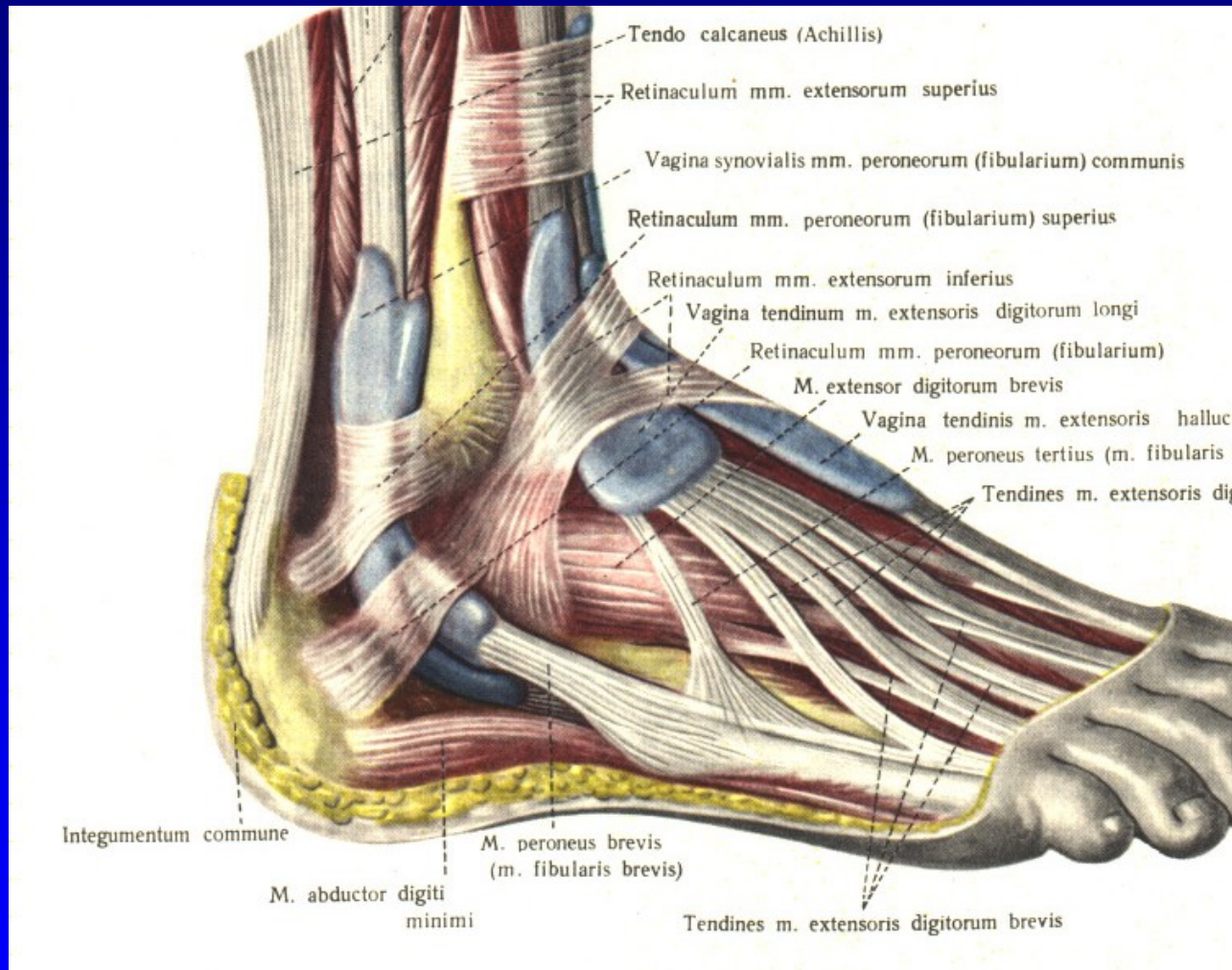


Obr. 22



Obr. 23

# Tenosynovialitis mm. peroneorum

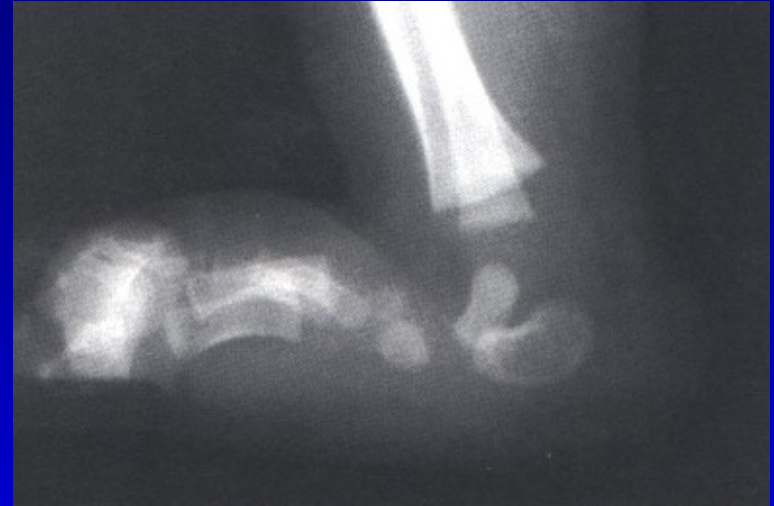

# Pes planus

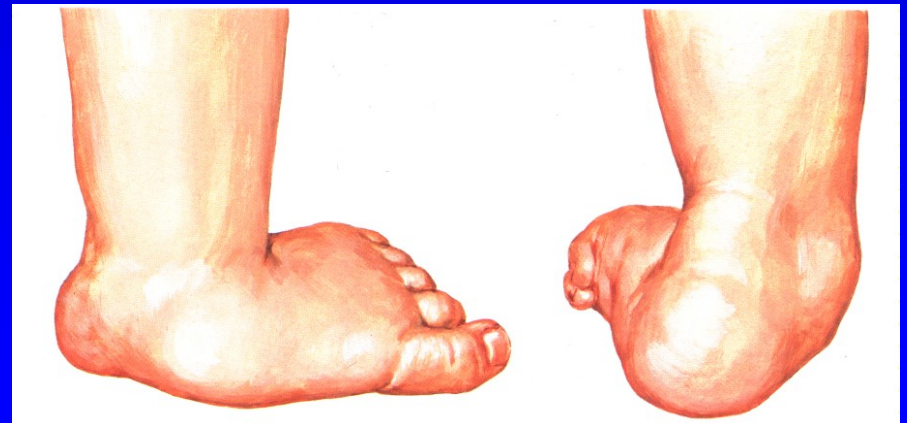I. Vrozeně plochá noha:

Rigidní: Vertikální talus

Flexibilní: pes calcaneovalgus



Obr. 28 Vertikální talus



Obr. 29

# Pes planus

## II. Získaná plochá noha:

Chabost vazů

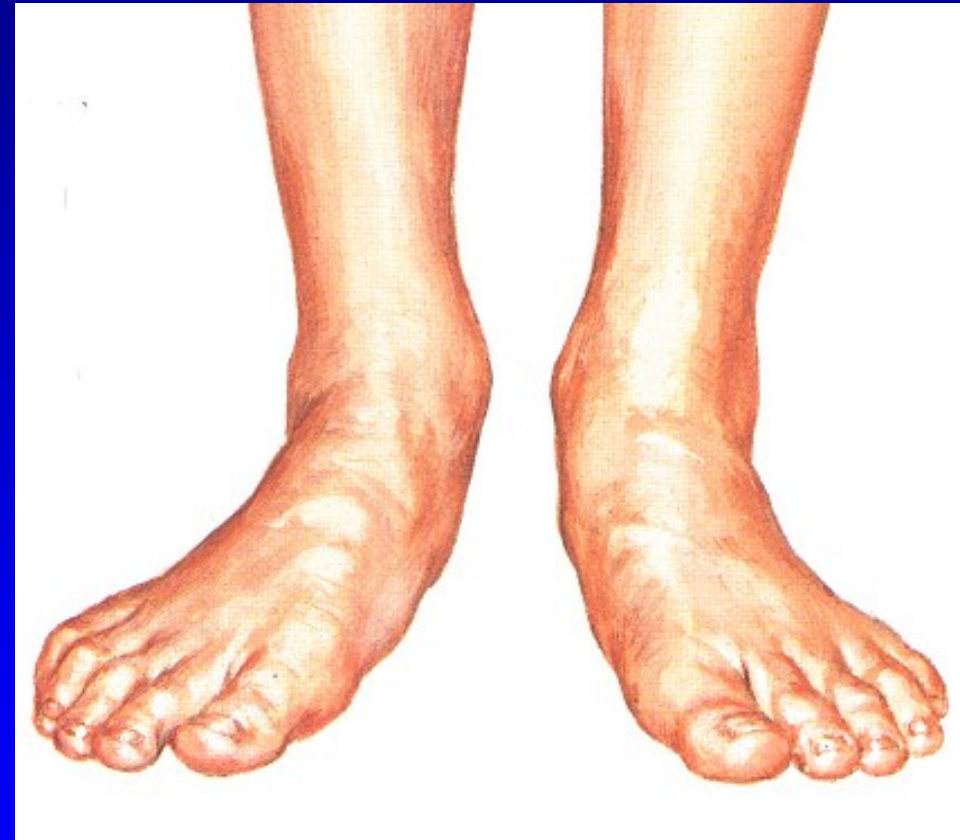Generaliz. choroby – Marfan sy,  
Ehlers- Danlos sy, Down sy

Svalová slabost a dysbalance –  
DMO, myopatie, poruchy míchy

Artritická noha – R.A.

Z kontraktur

- peroneálních svalů
- m. triceps surae



Pohle zepředu

# Pes planus

## II. Získaná plochá noha:

Chabost vazů

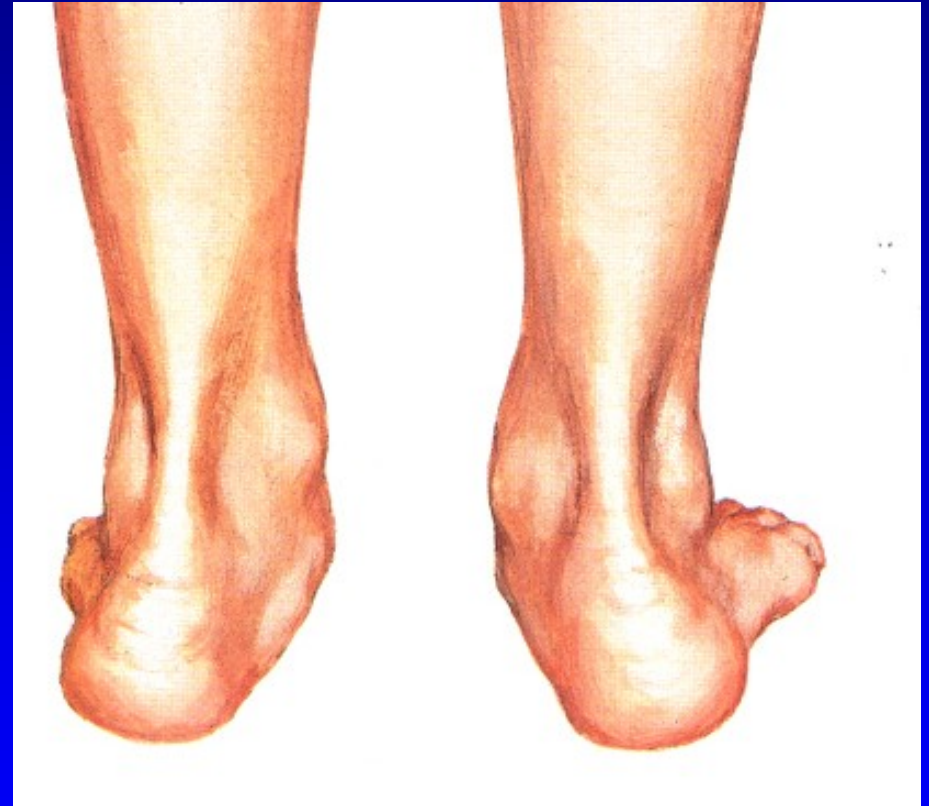Generaliz. choroby – Marfan sy,  
Ehlers- Danlos sy, Down sy

Svalová slabost a dysbalance –  
DMO, myopatie, poruchy míchy

Artritická noha – R.A.

Z kontraktur

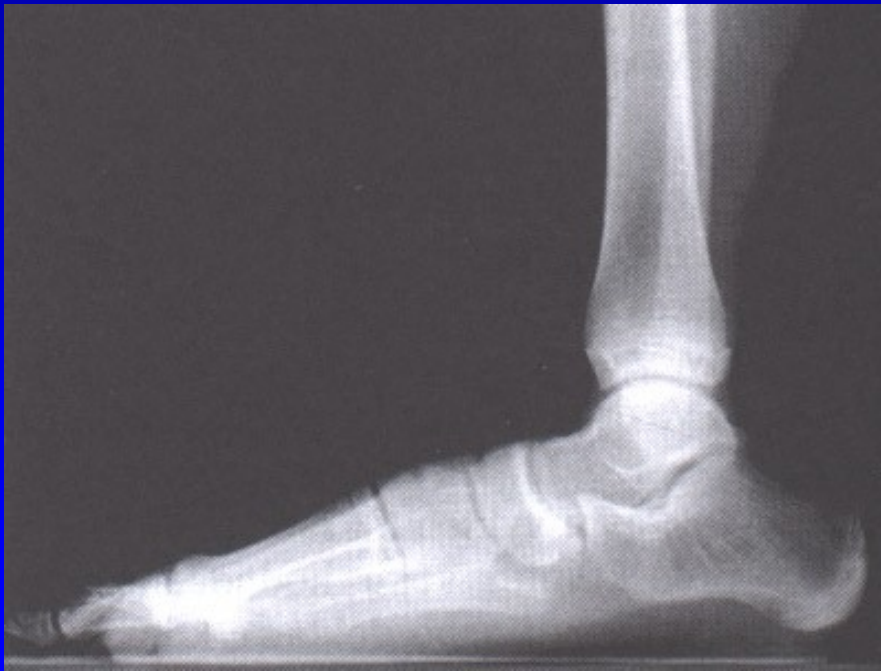- peroneálních svalů
- m. triceps surae



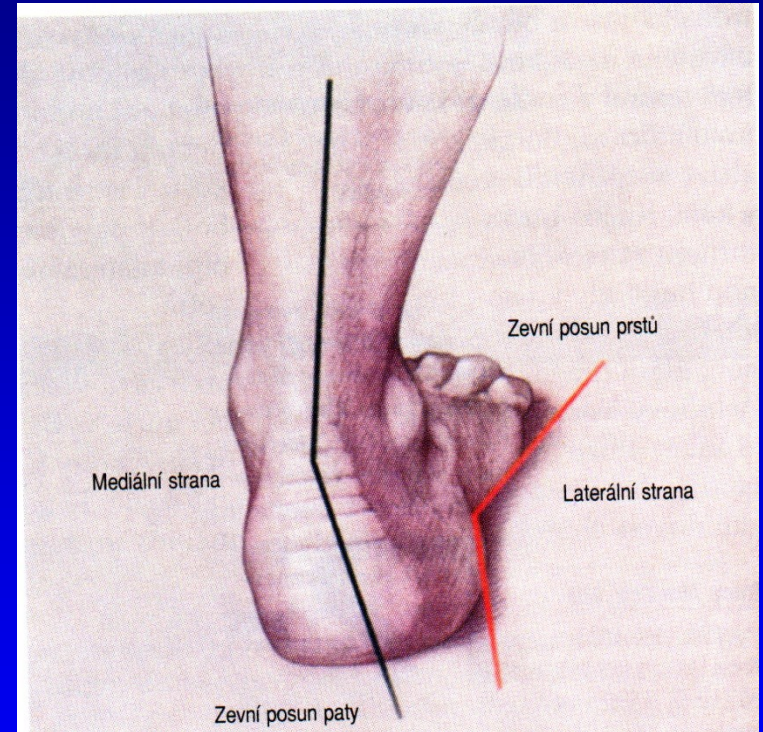
Pohled zezadu

# Pes planus - stupně

1. Pokleslá klenba
2. Mizí v zatížení
3. Konvexní plantárně

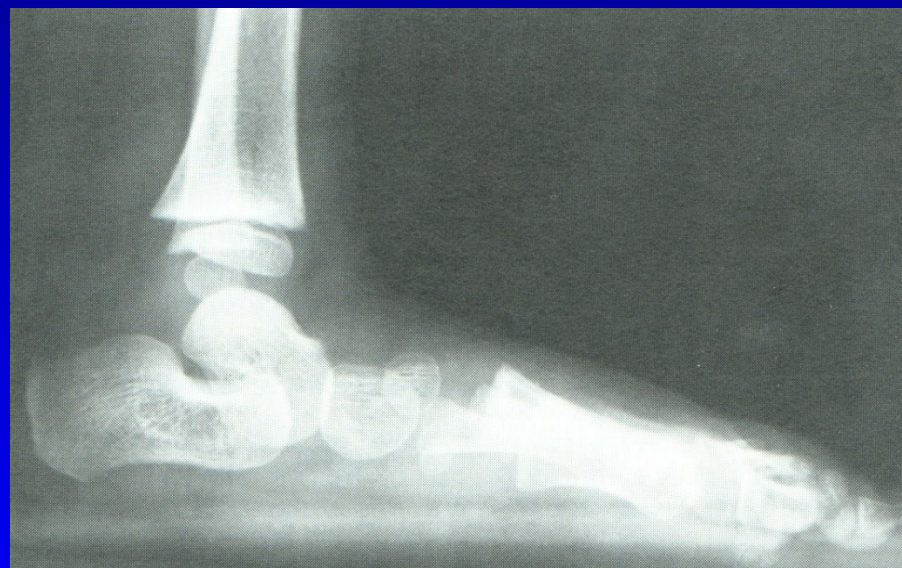
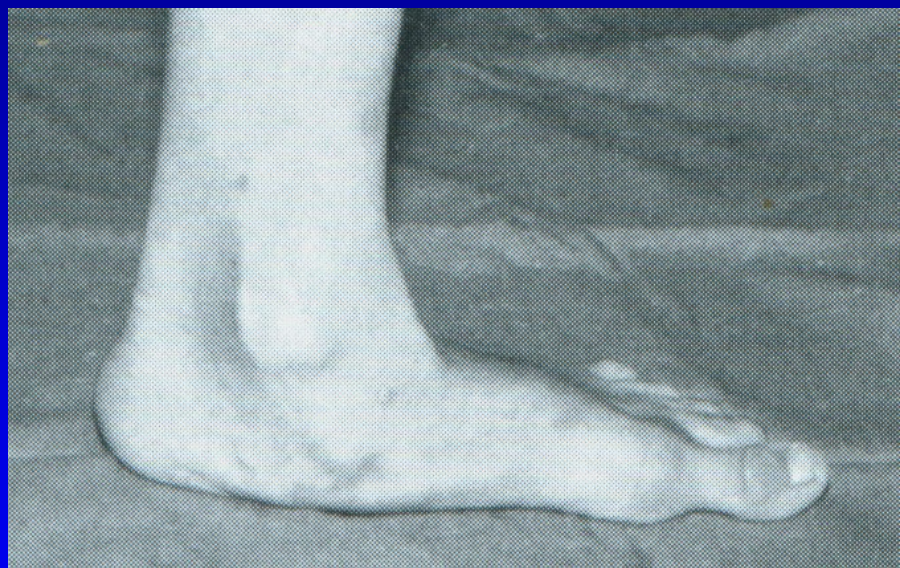

Obr. 32



Obr. 33 Valgozita paty

# Pes planus



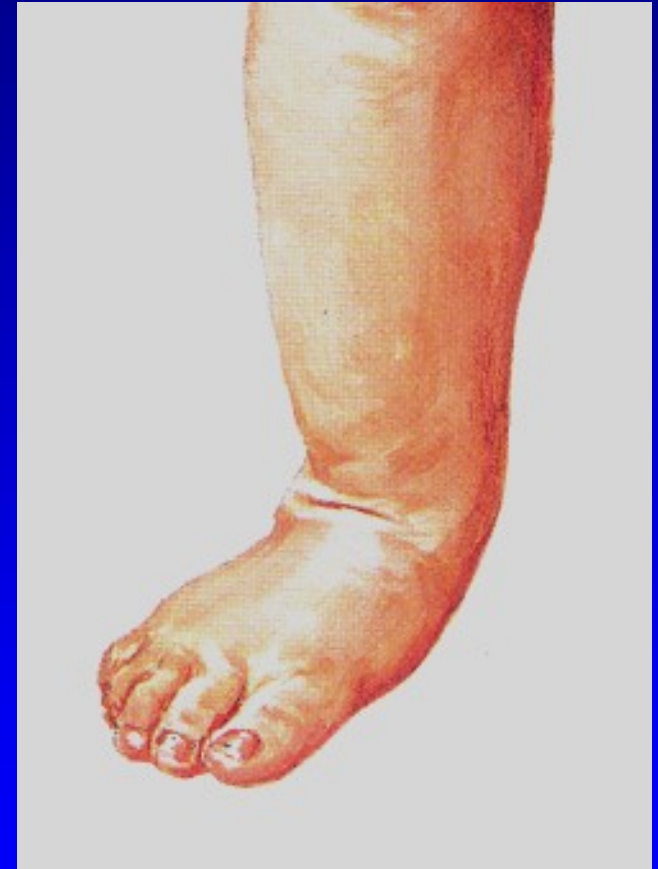Obr. 34 Pes planus 3. stupně



# Dětská plochá noha

## Pes planovalgus

- Valgozita paty
- Vnitřní rotace hlezna
- Pokles talu mediálně a plantárně  
(tzv. druhý kotník)
- Abdukce přednoží
- Os naviculare je sublaxována  
proti hlavici talu laterálně
- Při narození je tzv. dětská plná noha
- Zvýšená ligamentózní laxita  
(5% populace má generaliz. laxitu)



Obr. 35

# Dětská plochá noha

## Klinický obraz

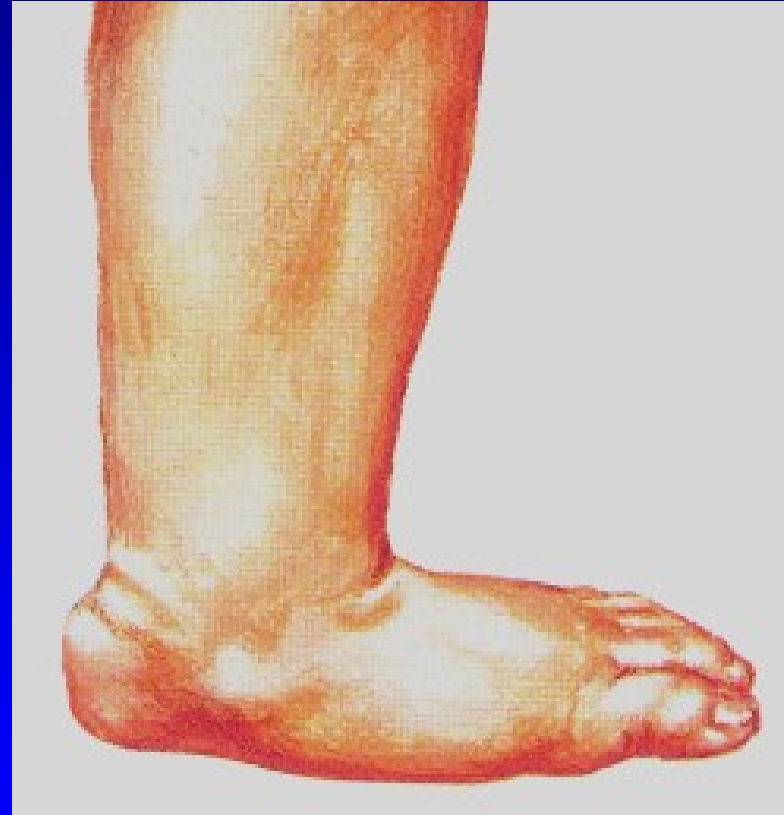Asymptomatická

U obézních děti- bolesti  
na mediální straně nohy

Snadno se unaví

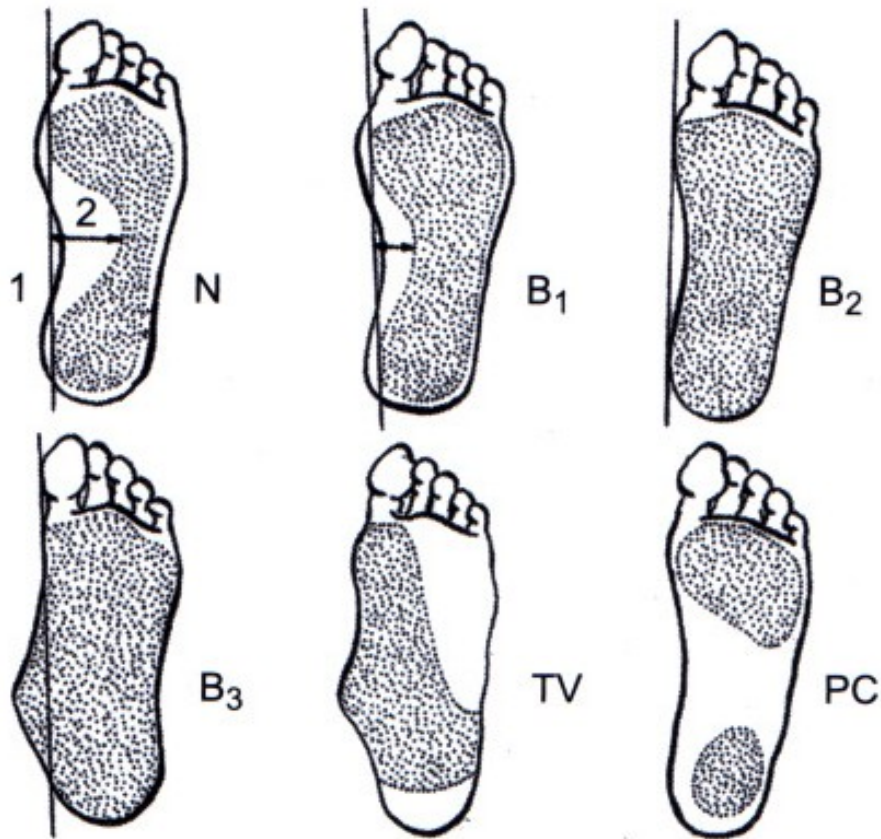
Kontraktura m. triceps surae

Bolesti lýtka



Obr. 36

# Vyšetření - plantogram nohy



- N normální
- B1 lehký pokles
- B2 podélná klenba chybí
- B3 mediální okraj konvexní
- TV talus verticalis
- PC pes cavus

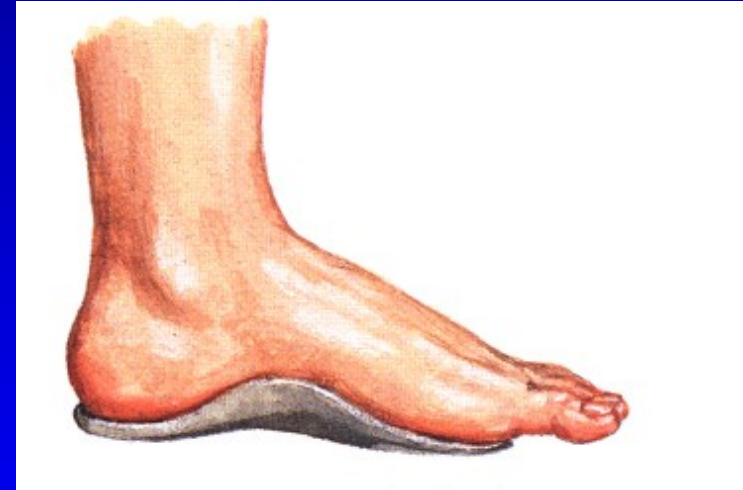
Obr. 37

# Léčení

Většina se upraví spontánně růstem  
Zdravotně nezávadná obuv- + 1cm vpředu  
Pevné vedení paty  
Chůze na boso  
Chránit před přetížením

1. a 2. stupeň – speciální léčby netřeba

Vložky obvykle nejsou nutné  
Stretching kontrahovaného  
m. triceps surae



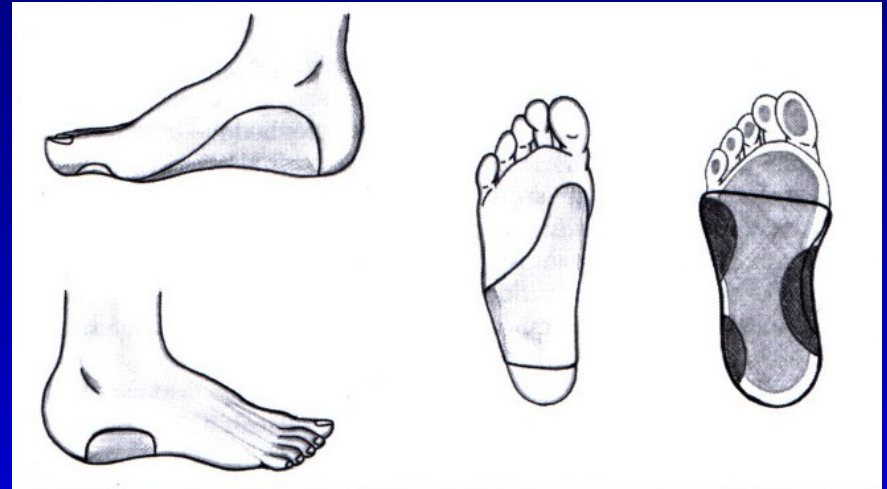
Obr. 38

# Léčení

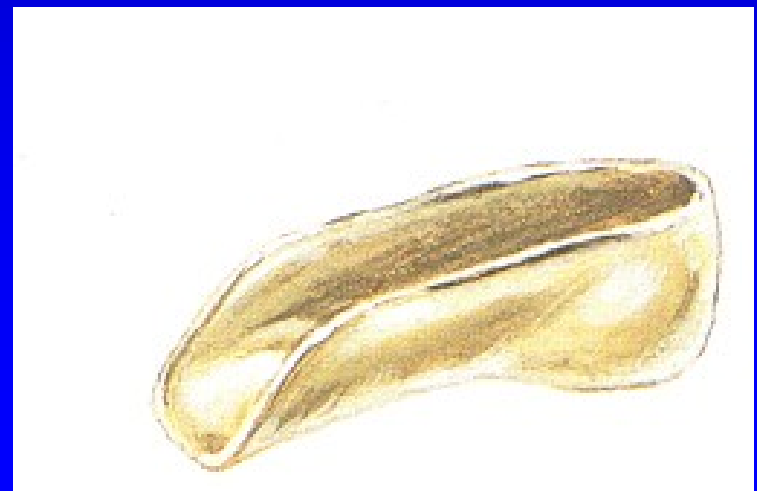3. stupeň:

Udržet patu v inverzním postavení

- skořepinové vložky
- patní skořepinové vložky
- cvičení



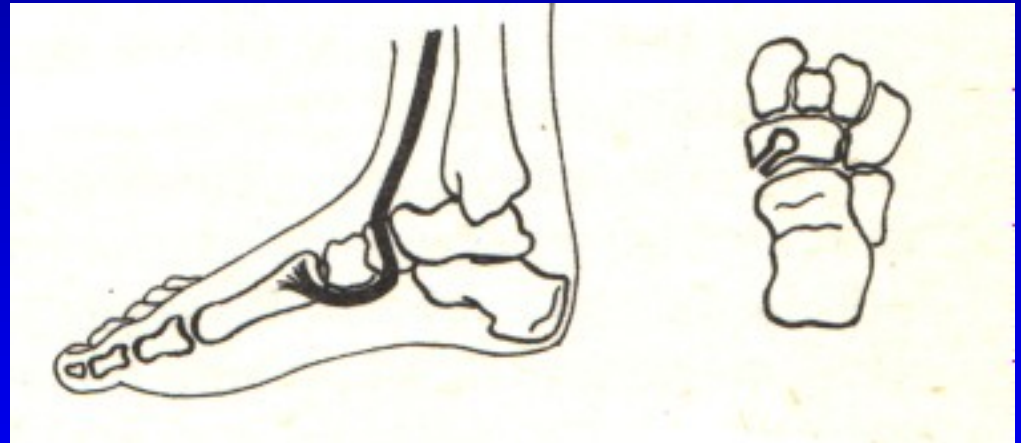
Obr. 39



Obr. 40

# Operace- vyjíměčně

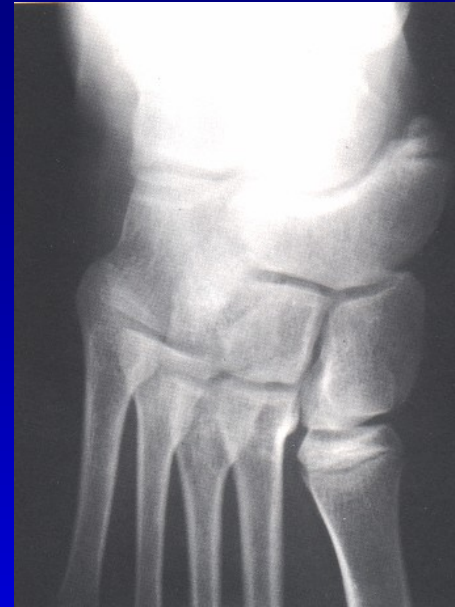Šlachové přenosy  
Artrodézy tarzálních kostí  
Osteotomie tarzálních kostí  
Kombinace výkonů



Obr. 41 Op. sec. Young

# Plochá noha při os tibiale externum

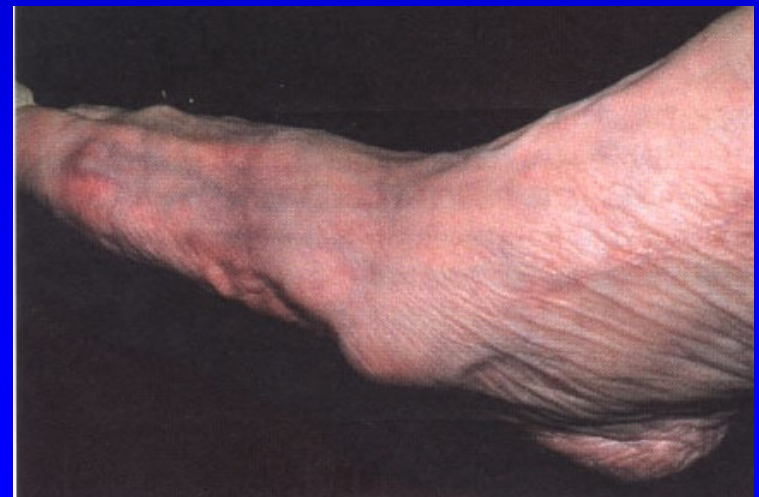Šlaha m. tibialis post.  
probíhá mediálně od akcesorní  
kosti místo pod ní  
Ztrácí se tak jeho podpůrná funkce  
+ iritace burzy  
+ tenosynovialitis m. tibialis post.



Terapie:  
Excise akcesorní kůstky

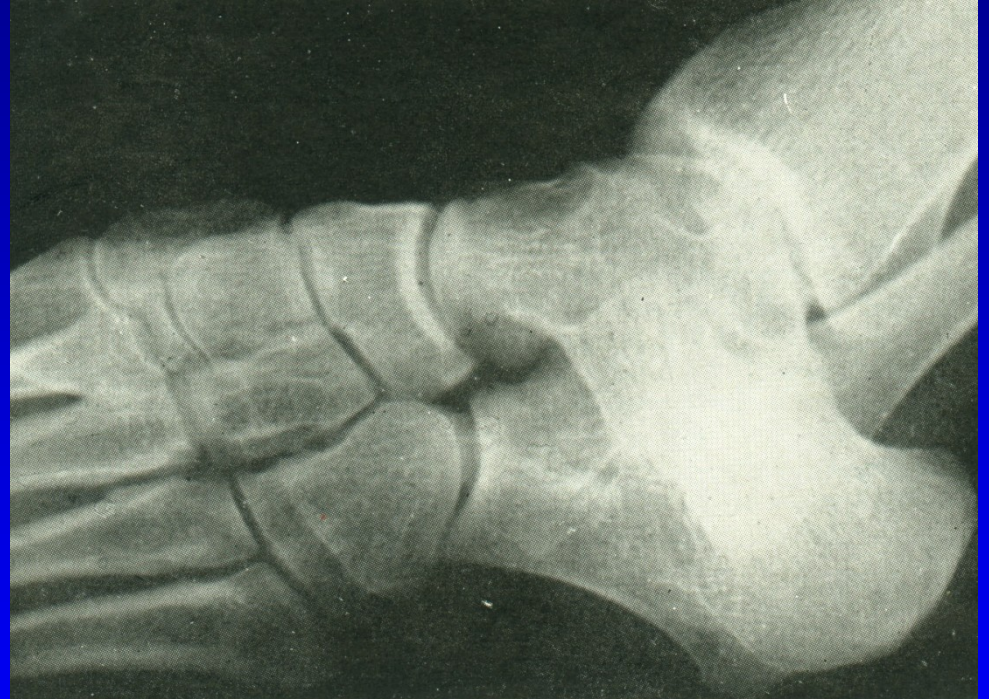Snesení prominující části

Přešití šlachy  
m. tibialis post. plantárně



# Plochá noha při tarzální koalici

Noha se staví do spastického valgózního postavení



Obr. 44 Tarzální koalice



# Plochá noha při tarzální koalici

Bolest v zatížení

Noha zůstává v everzi

Pasivní inverze je bolestivá

Pohyb sub talo je omezen

Léčba:

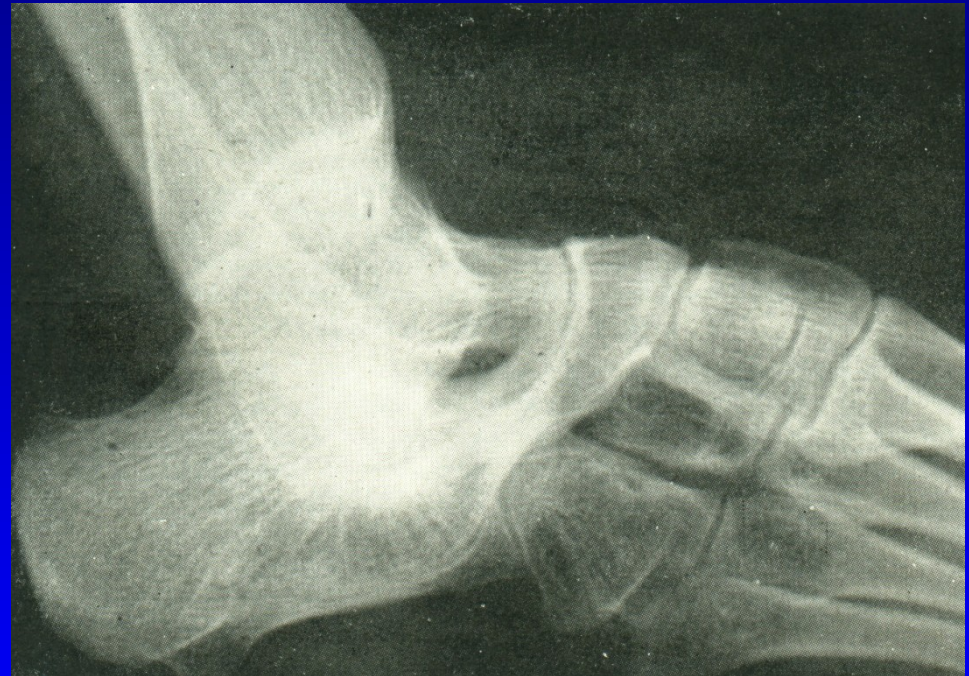Vložka podle sádrového odlitku

Sádrová imobilizace

Kortikoid do sinus tarsi

Odstranění koalice

Artrodéza sub talo

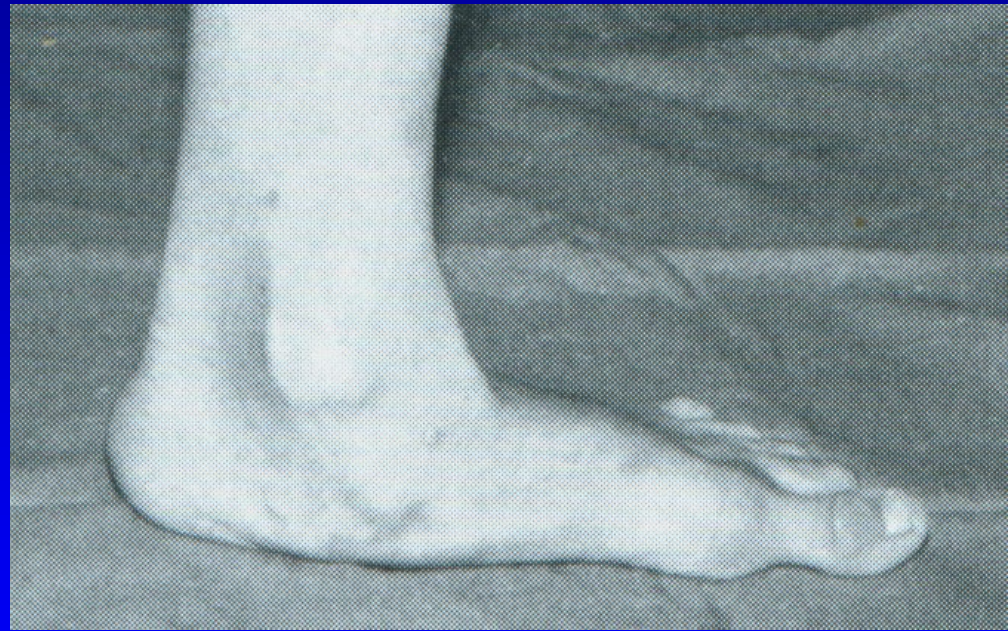

Obr. 45

# Plochá noha u dospělých

Bolest při stání a chůzi  
Držení nohy v pronaci  
v subtalárním kloubu  
Bolestivá pasivní supinace  
Valgózní pata  
Zevní okraj nohy je nadzdvižen

Negativní faktory:  
Zvýšená profesní zátěž  
Nošení těžkých břemen  
Obezita  
Nevhodná obuv  
Varikózní komplex -  
- městnání, zvýšená potivost



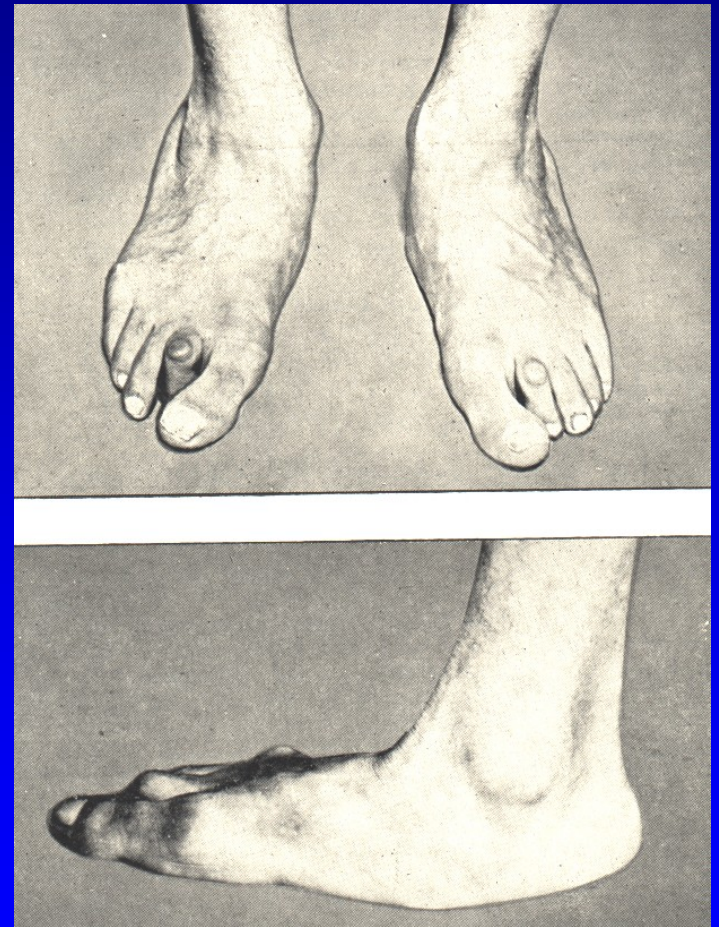
Obr. 46

# Plochá noha u dospělých - dělení podle Frejky

Volná plochá noha –  
není bolestivá, nezatížená má  
normální tvar, volný pohyb

Ztuhlá plochá noha –  
bolest při zatížení, nemožnost  
supinace

Deformovaná plochá noha –  
bolestivá chůze,



Obr. 47

# Plochá noha u dospělých

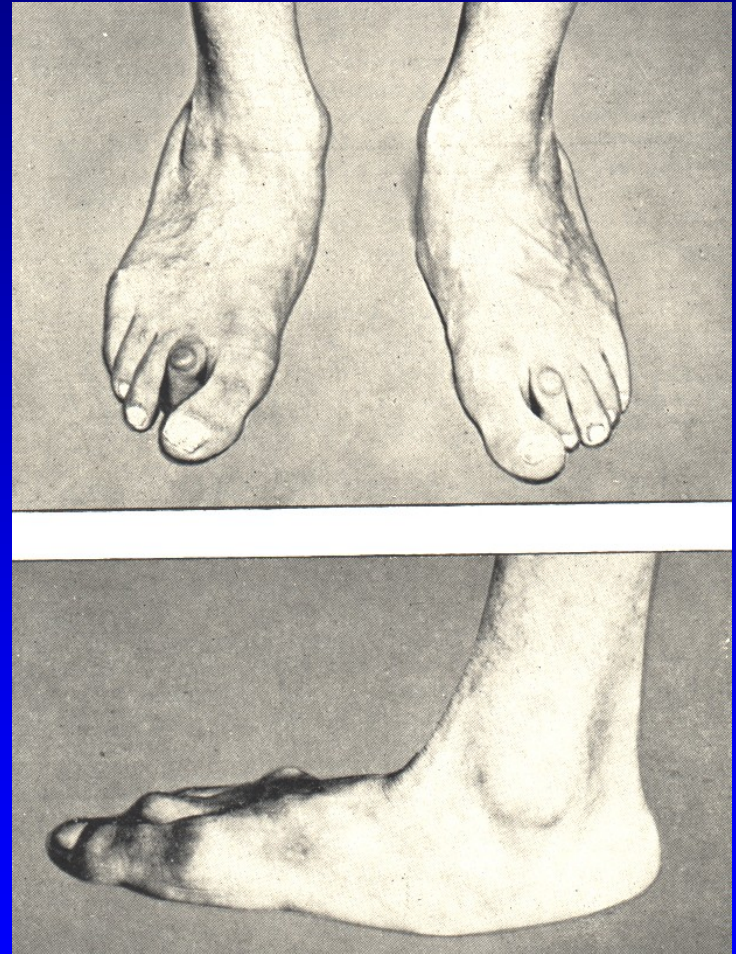
Vyřazení z pracovního procesu

Modelovaný sádrový obvaz  
na 6 týdnů

Individuální vložky

NSAID

Artrodéza sub talo

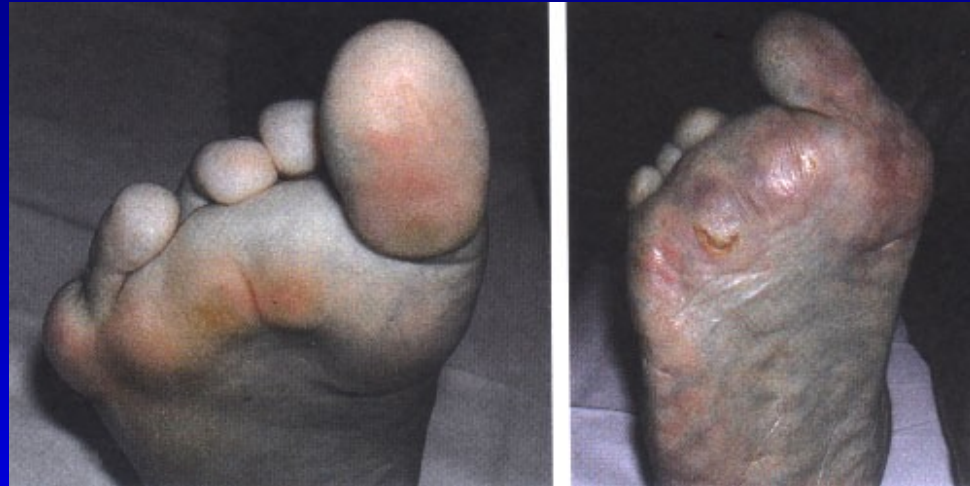

Obr. 48

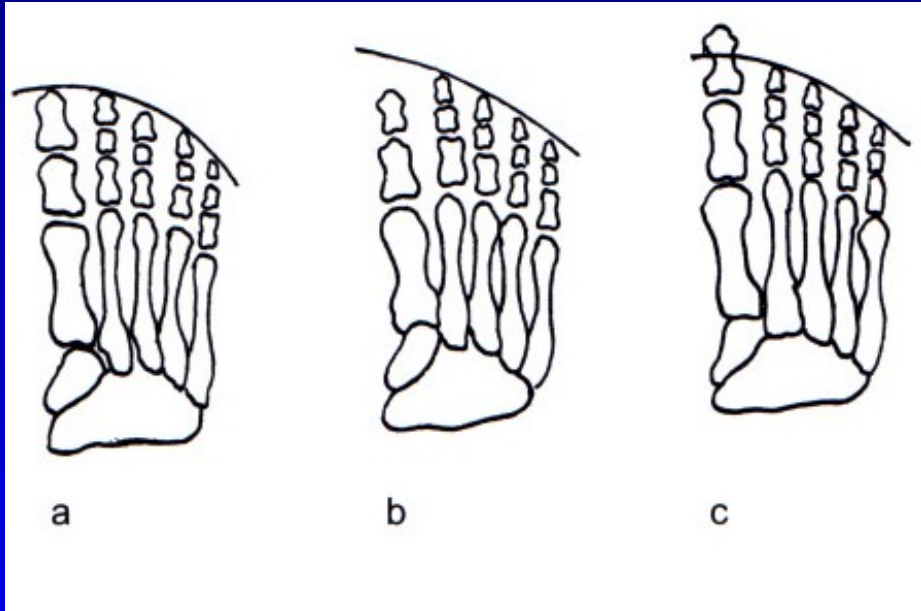
# Pes transversoplanus

Snížení příčné klenby  
Konvexní oblouk plantárně  
Prominence hlaviček MTT  
Bolestivé kalozity

Symptomy:  
Bolestivé přednoží

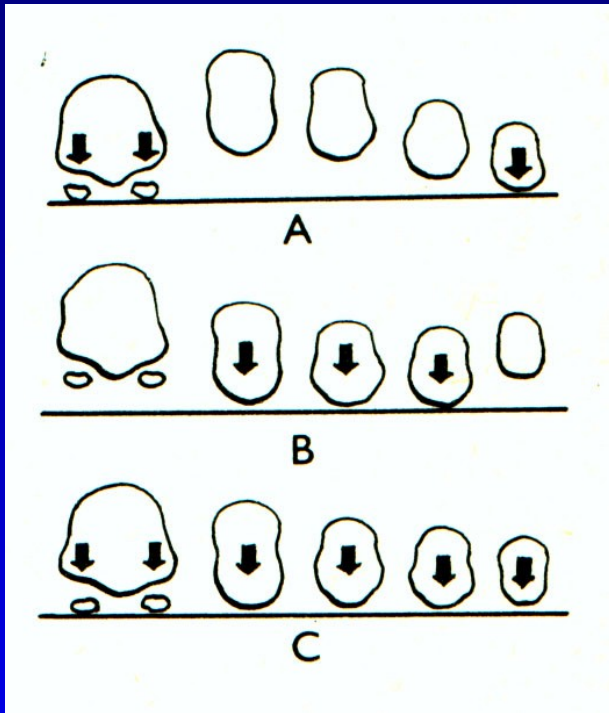


# Formule nohy



- a kvadratická
- b řecký typ
- c egyptský typ

# Příčná klenba



A- norma

B- příčně plochá noha

C- předonoží v zátěži u normální nohy

Obr. 51

Tripodní systém zátěže nohy: hrbol kalkanea, hlavička 1. a 5. metatarzu  
Norma- všechny hlavičky metatarzů spočívají na podložce.

# Léčba

Snížení zátěže

Vhodná obuv

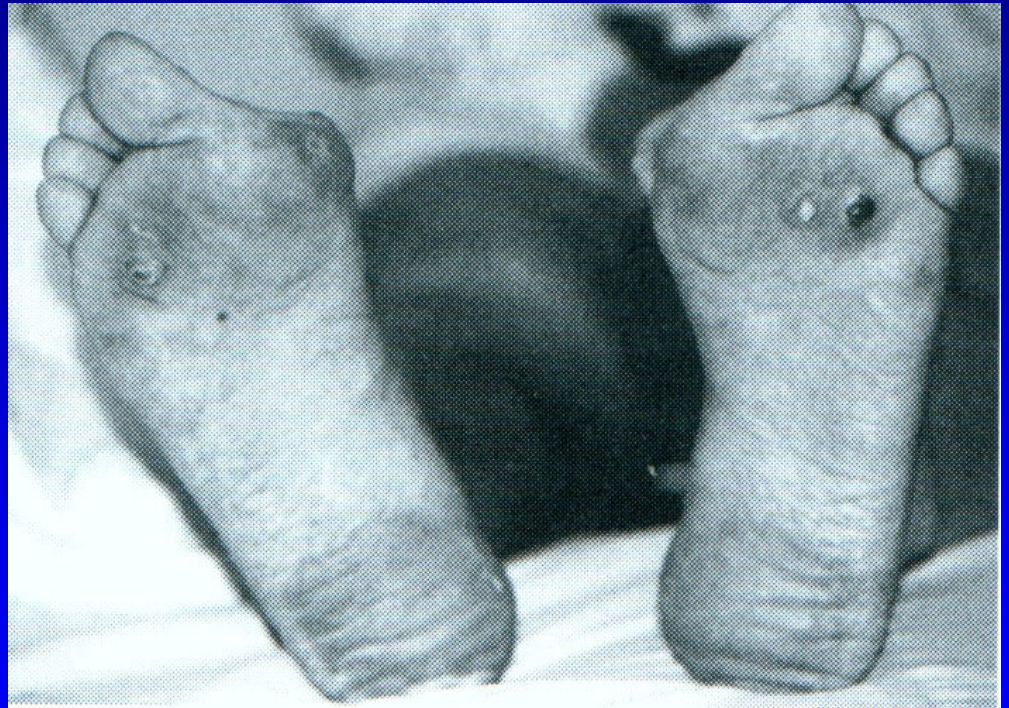Cvičení

Srdíčkové vložky

Redukce váhy

Léčba varixů

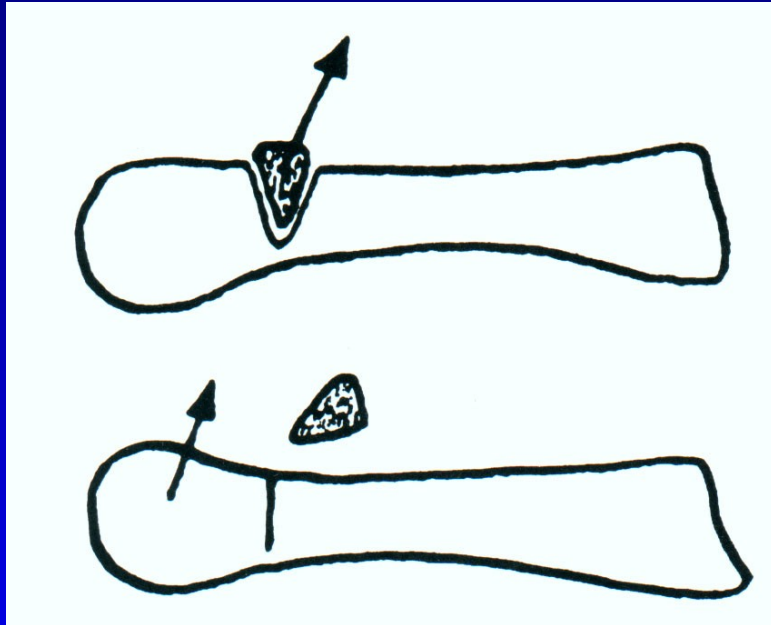
Operační řešení



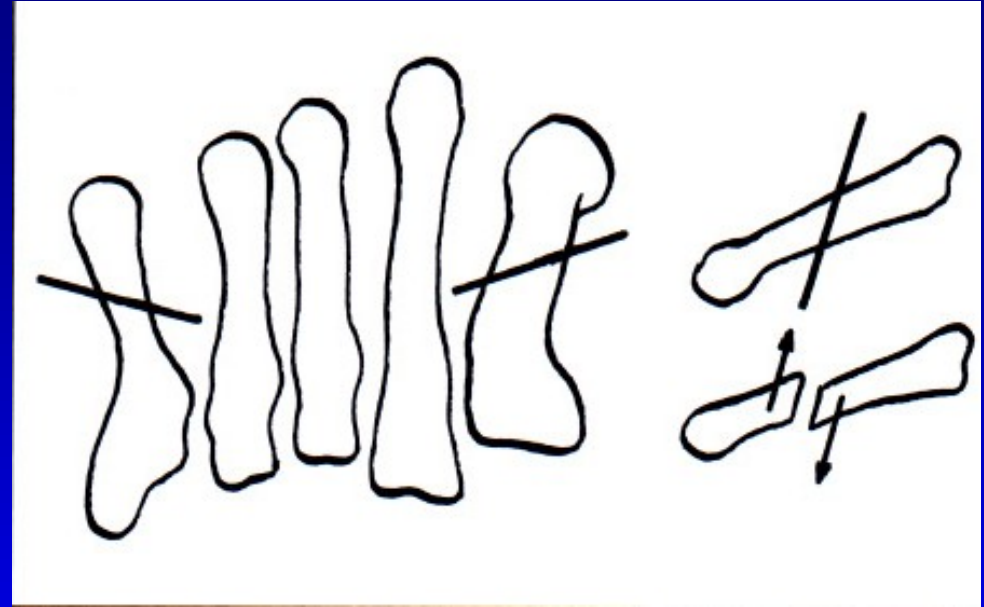
Obr. 52



# Operace pro bolesti přednoží

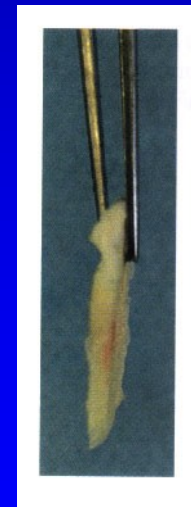
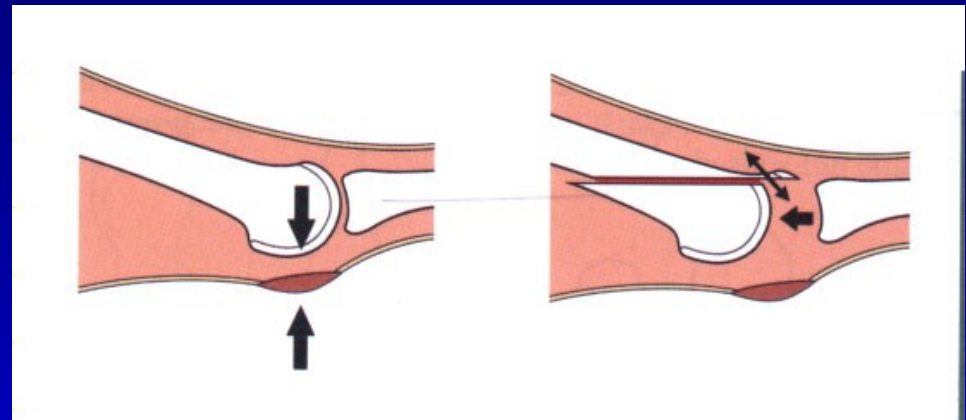
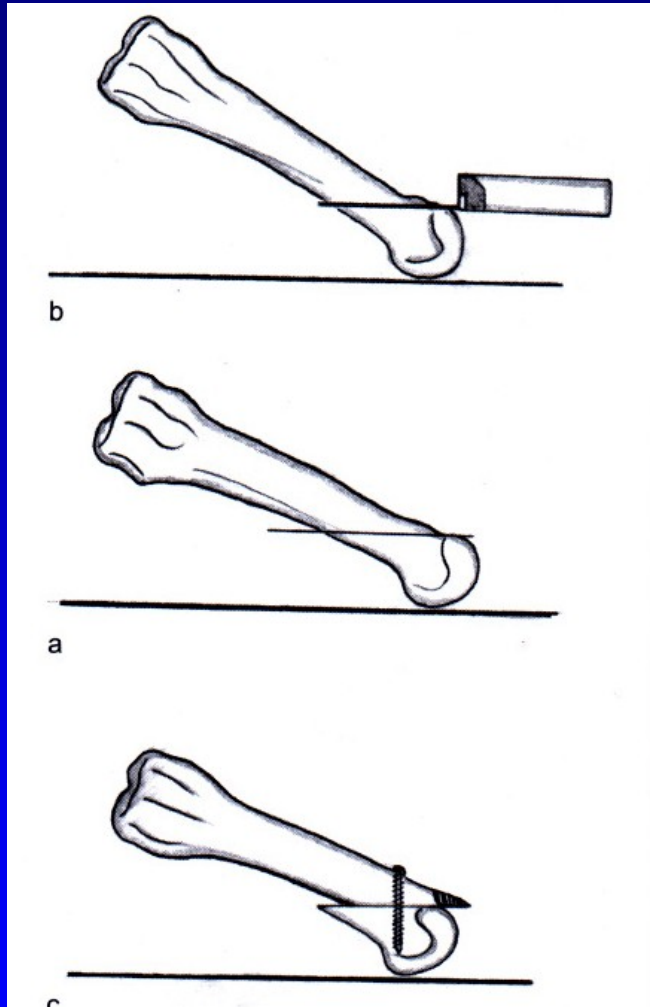


Obr. 53 Op. sec. Wolf



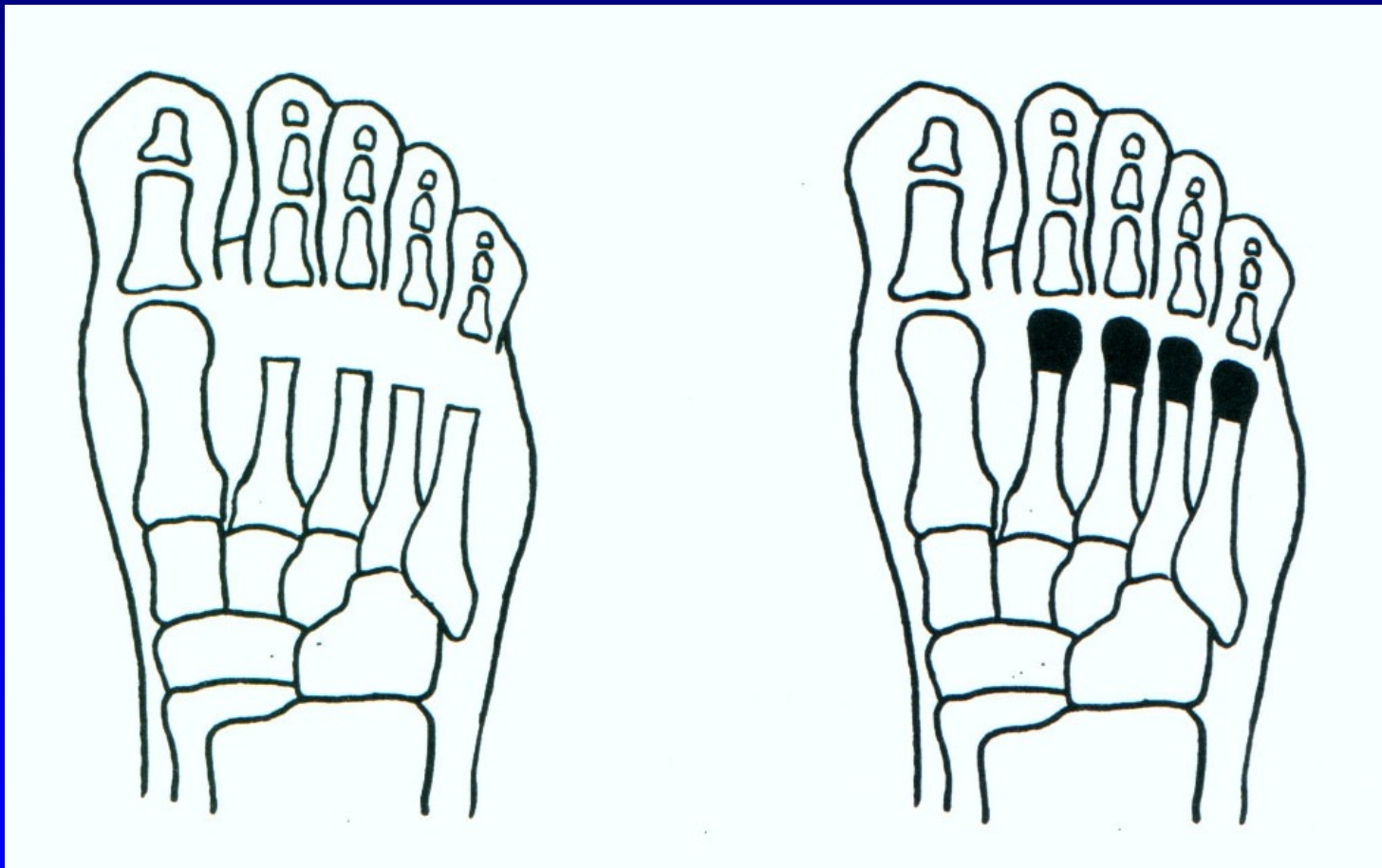
Obr. 54 Osteotomie sec. Helal

# Weilova osteotomie



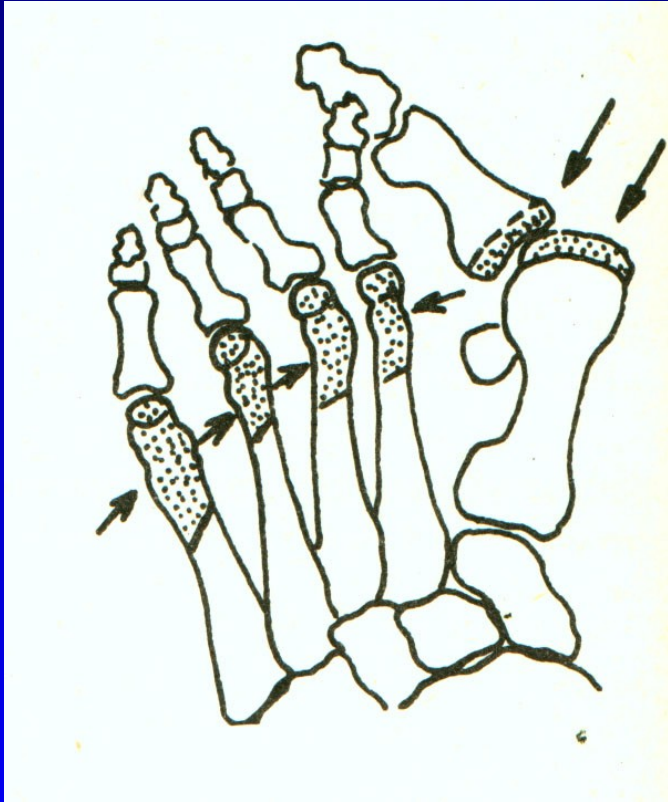
Obr. 55

# Resekce hlaviček metatarzů

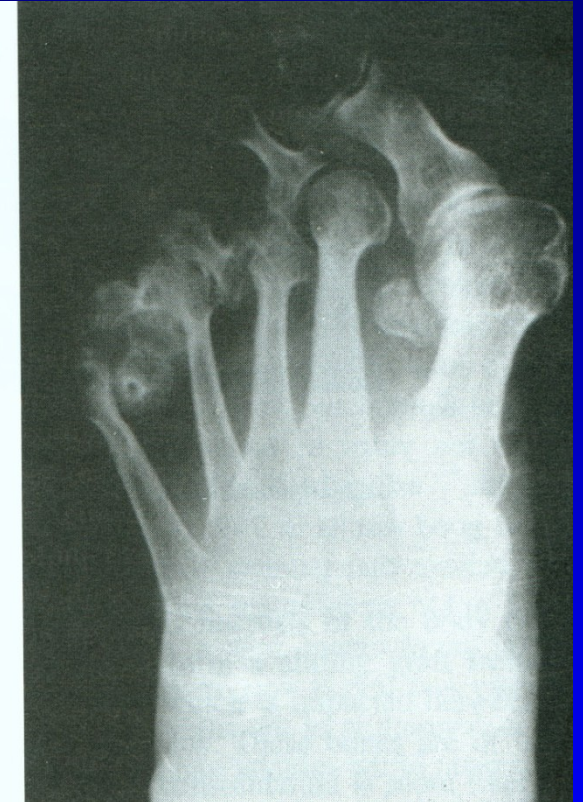
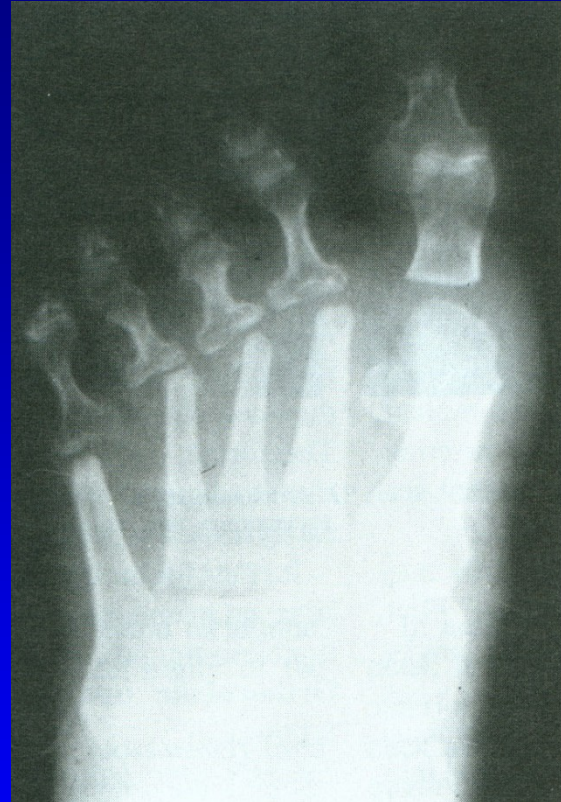
Obr. 56

# Op. sec. Hoffmann



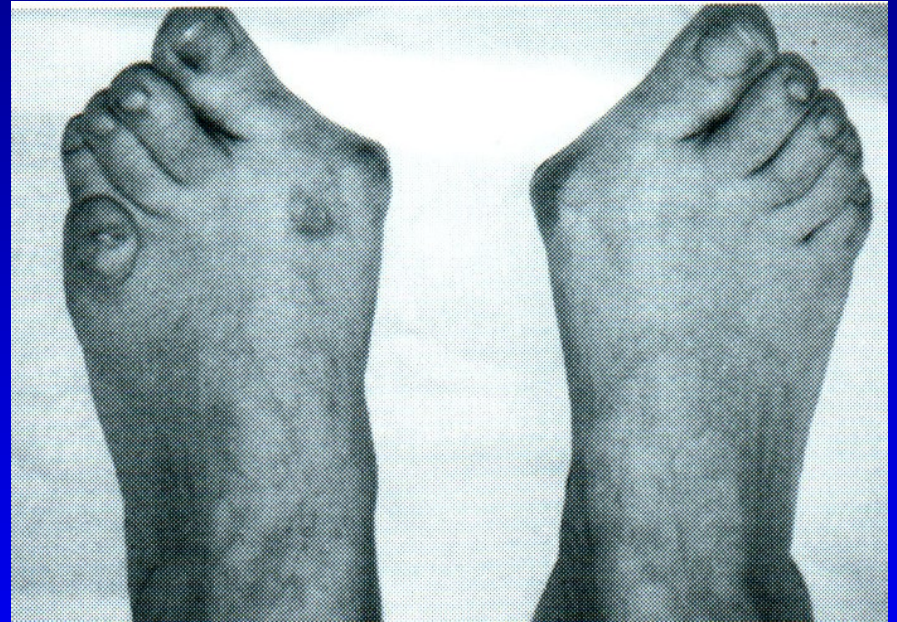Obr. 57



Obr. 58

# Hallux valgus

Bursa hlavičky 1. MTT  
Prominence hlavičky  
1. MTT mediálně  
Valgozita palce  
Varozita 1. metatarzu  
Vnitřní rotace palce  
Laterální posun ses. kůstek



Obr. 59

# Hallux valgus

Prominence hlavičky

1. MTT mediálně

Valgozita palce

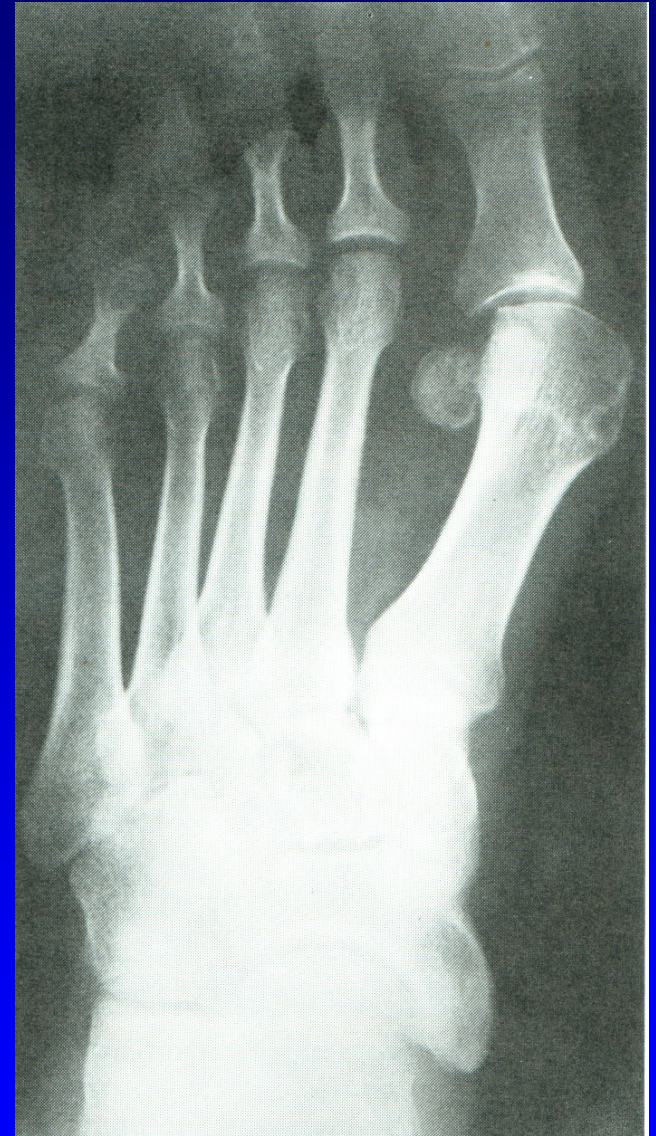Varozita 1 metatarzu

Intermetatarz. úhel  $>11^{\circ}$

Vnitřní rotace palce

Laterální posun ses. kůstek

Artróza 1. MTP<sub>h</sub> kloubu



Obr. 60

# Operační výkony

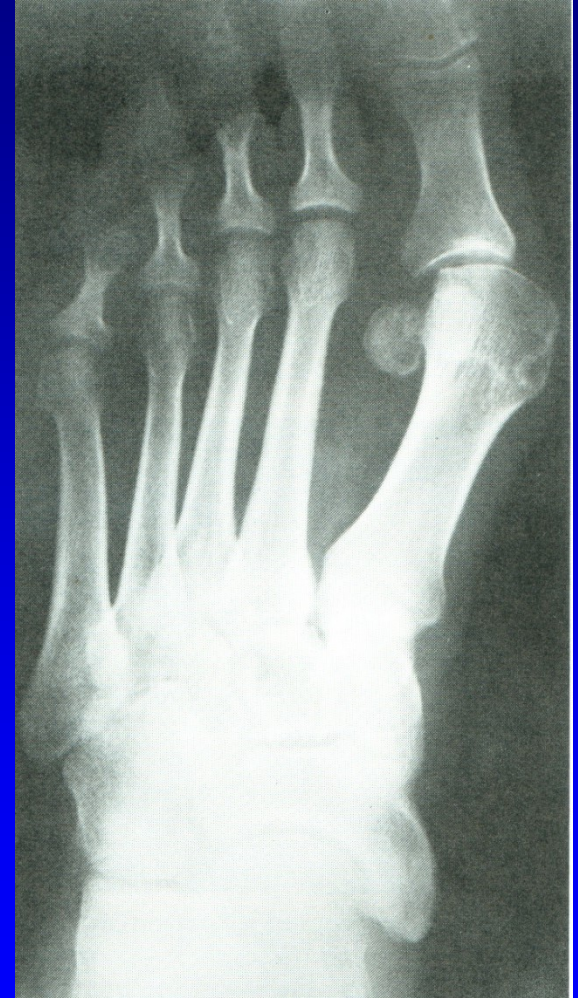Výkony na měkkých tkáních

Osteotomie

Resekční artroplastiky

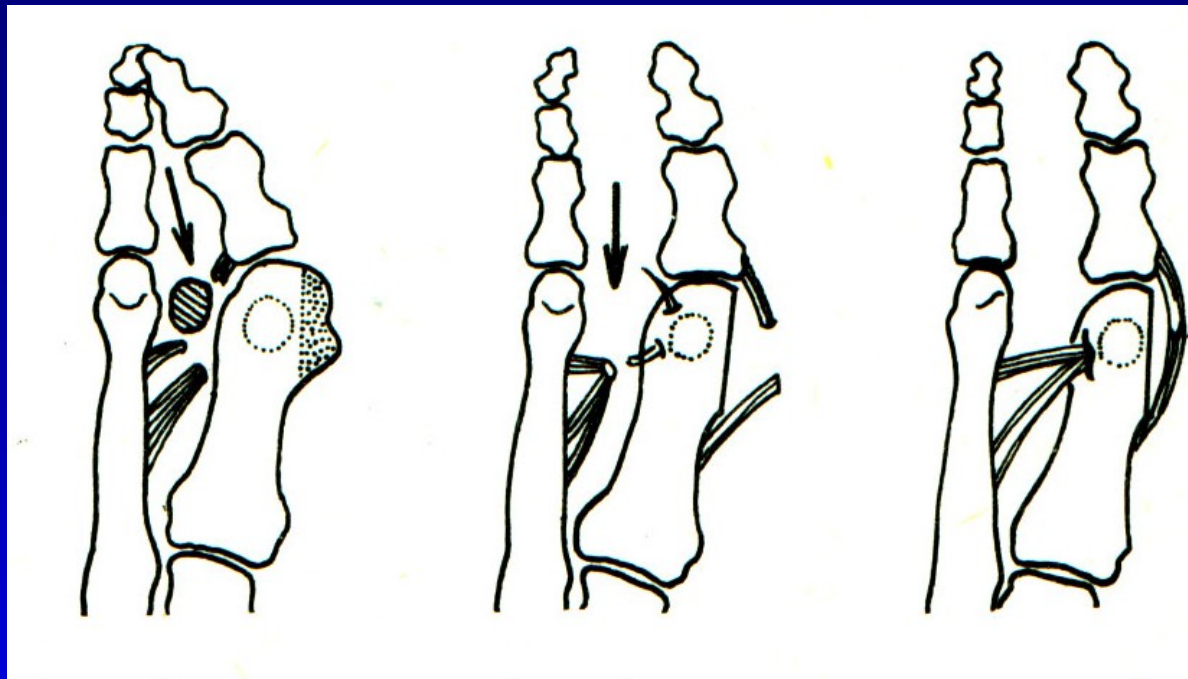
Artrodézy

Náhrady kloubní



Obr. 61

# Op. sec. Mc Bride



Obr. 62

Snesení mediální exostózy

Odklopení kloubního pouzdra

Kapsulotomie

Odtěť šlachy adduktoru palce

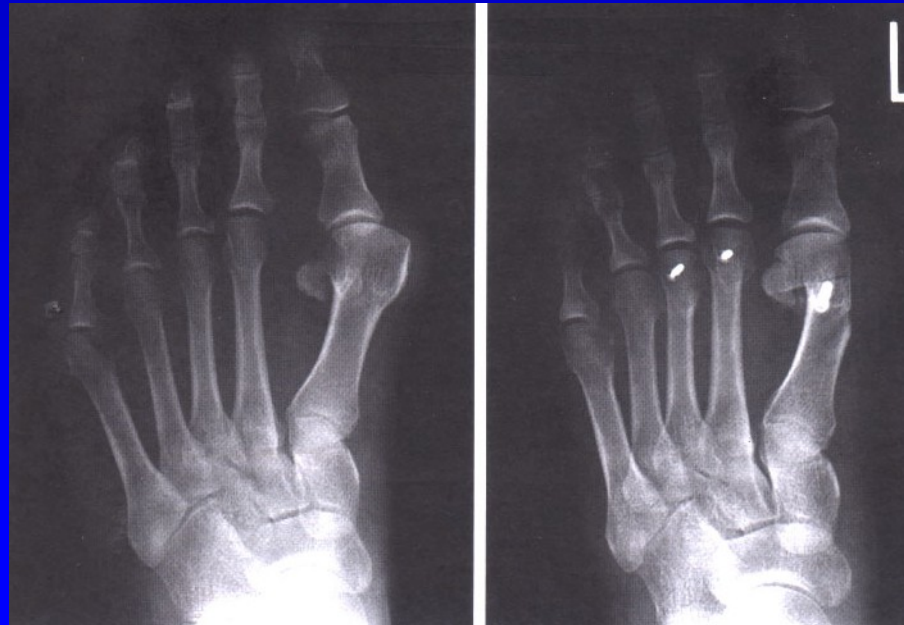
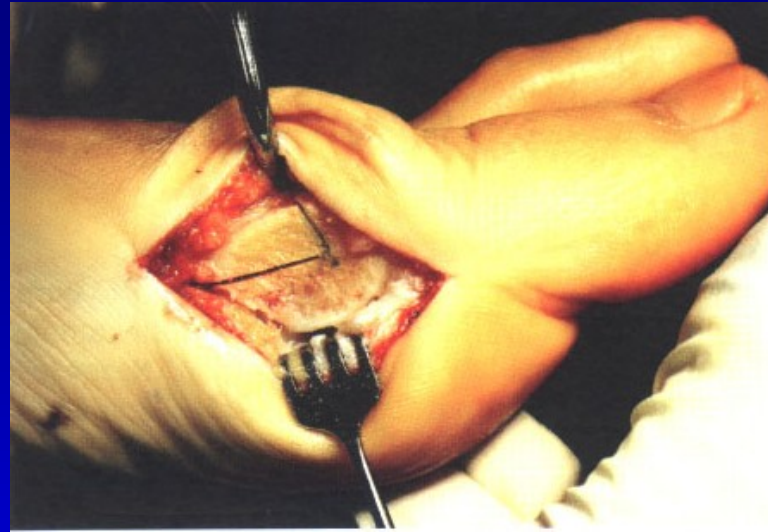
Přišití adduktoru kr kčku 1 MTT

Sbližovací steh mezi 1-2. MTT

Napnutí mediálního kloubního pouzdra

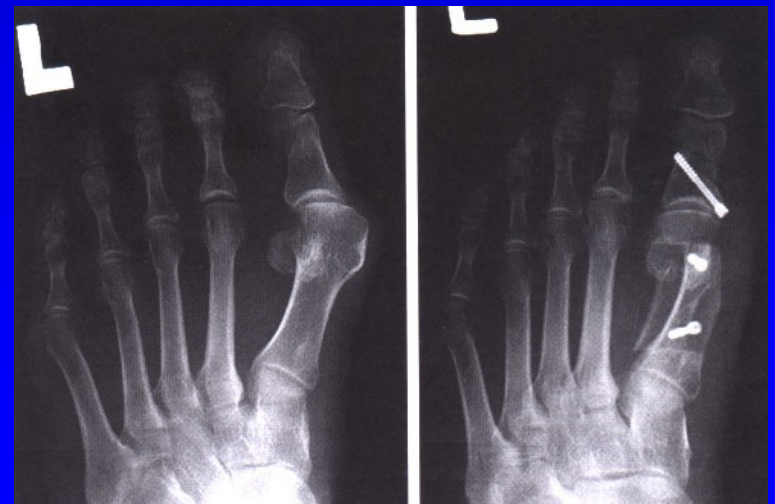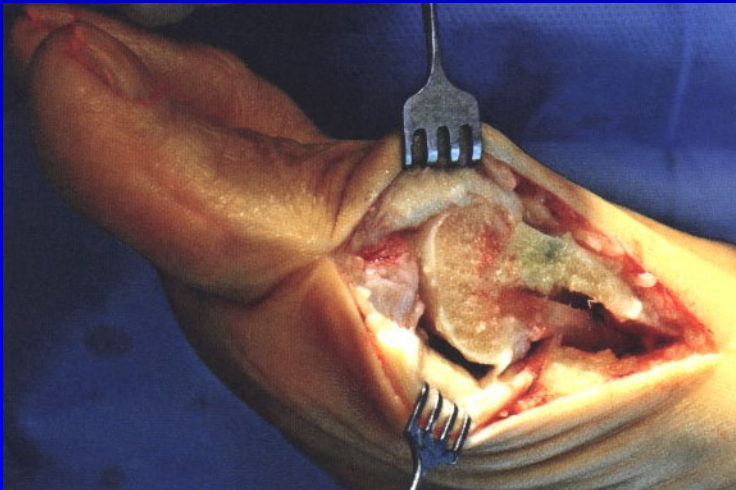
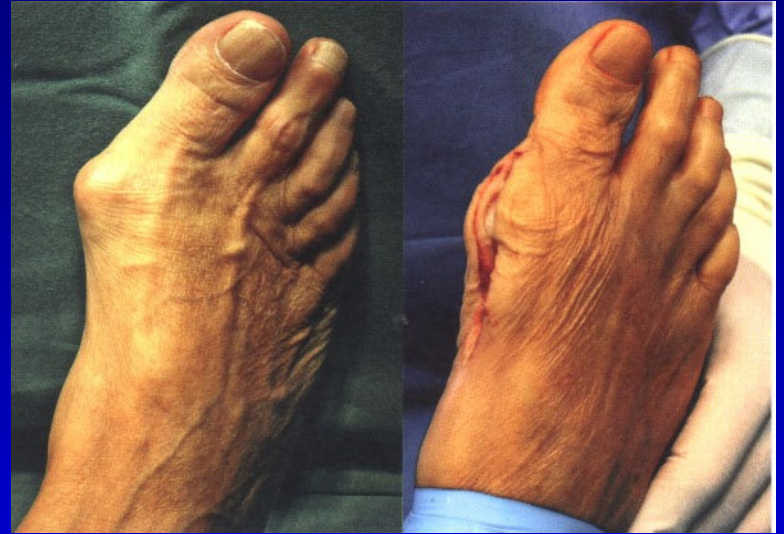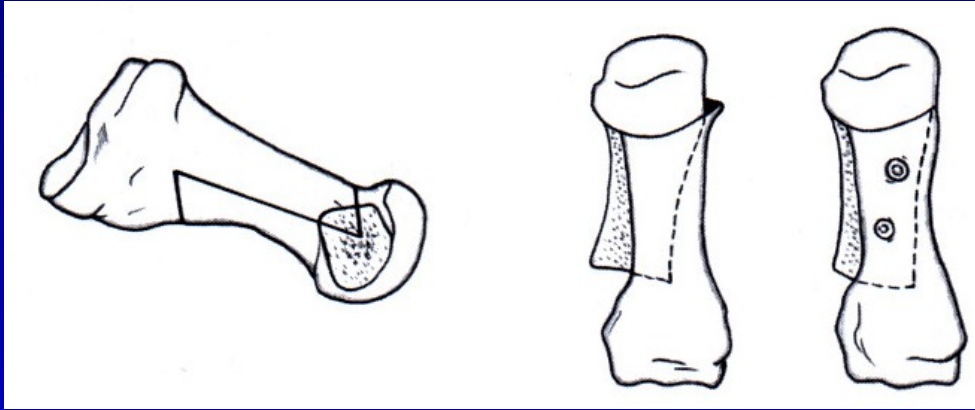


# Osteotomie 1. metatarzu



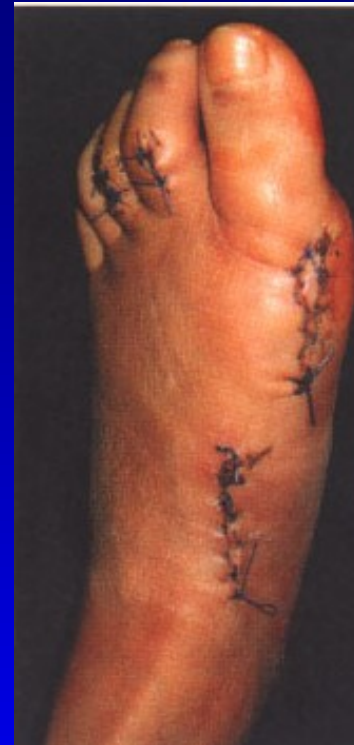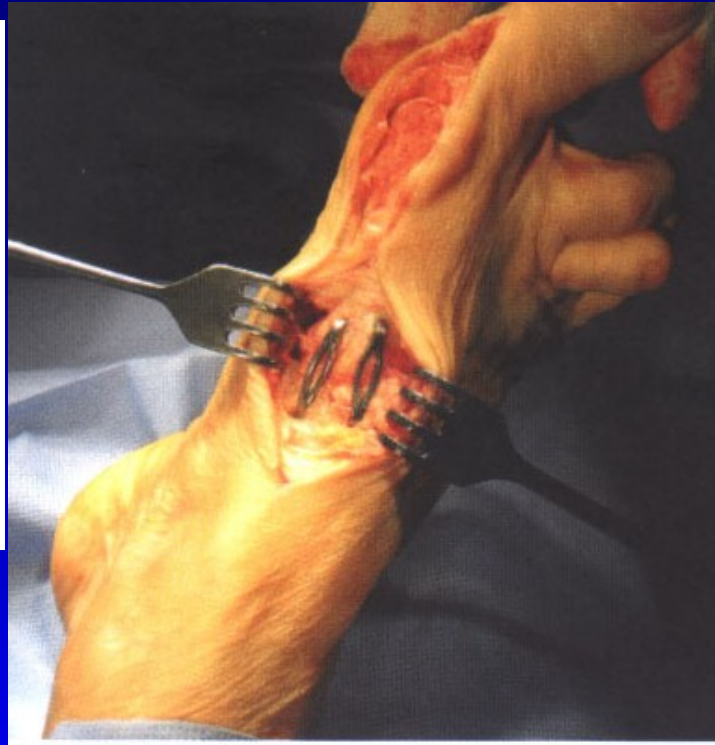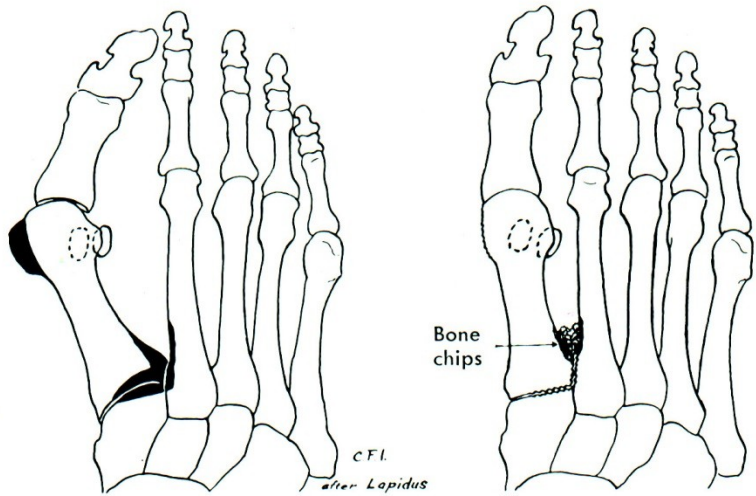
Obr. 63  
Chevron osteotomie

# Osteotomie 1. metatarzu



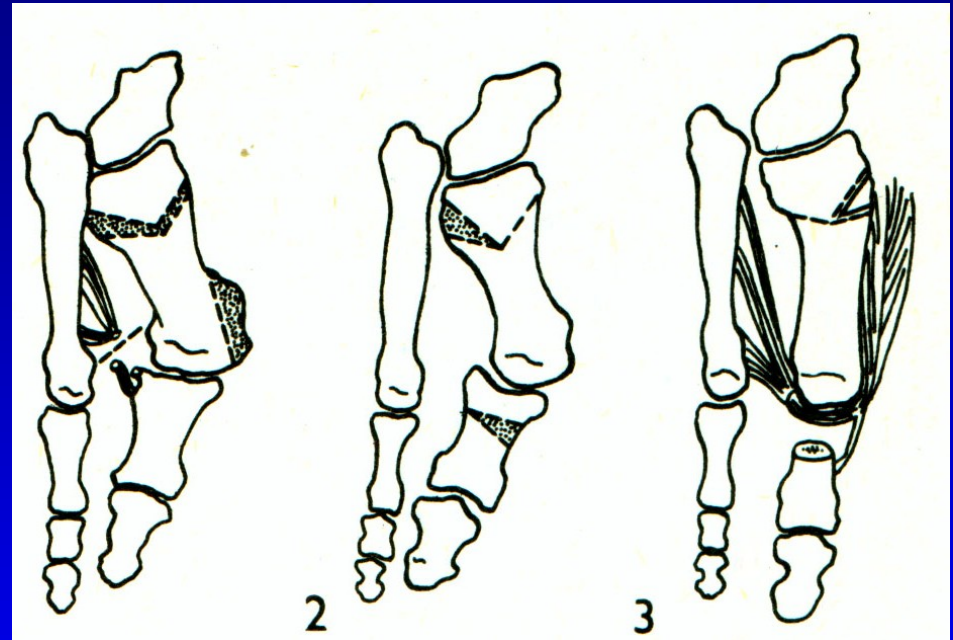
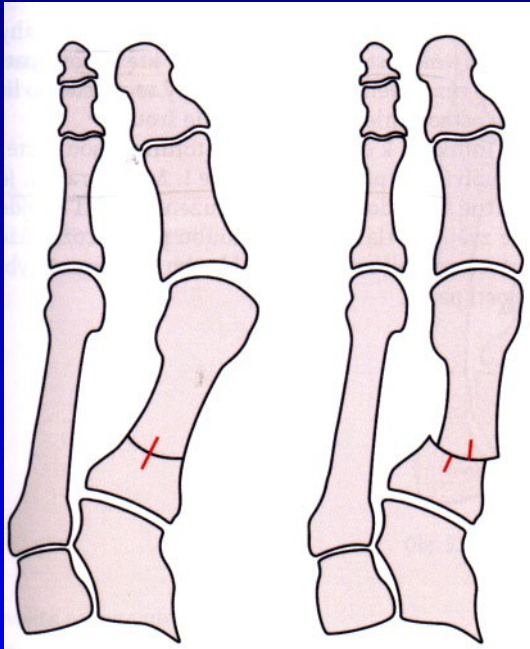
Obr. 64 Scarf osteotomie

# Op. sec. Lapidus

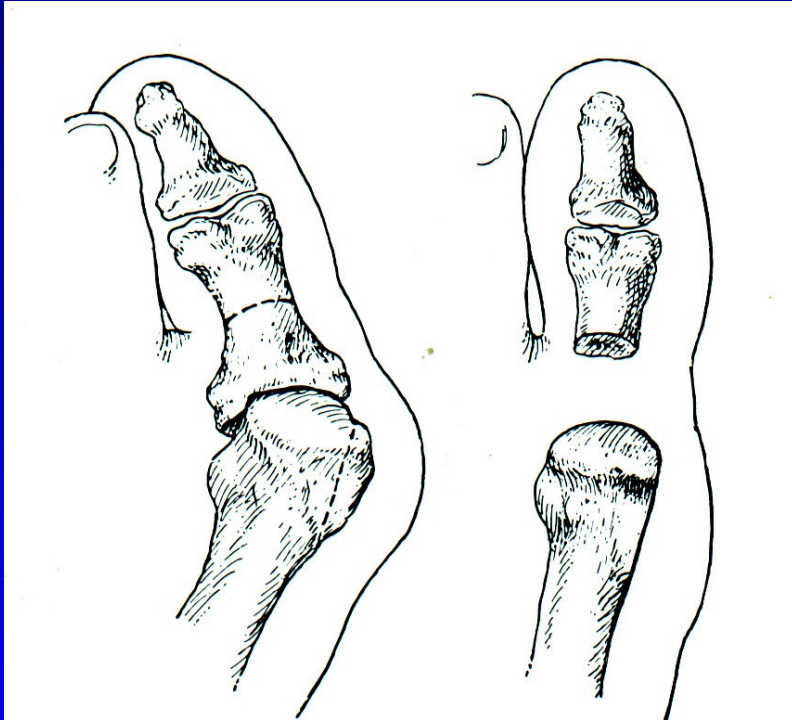


Obr. 65

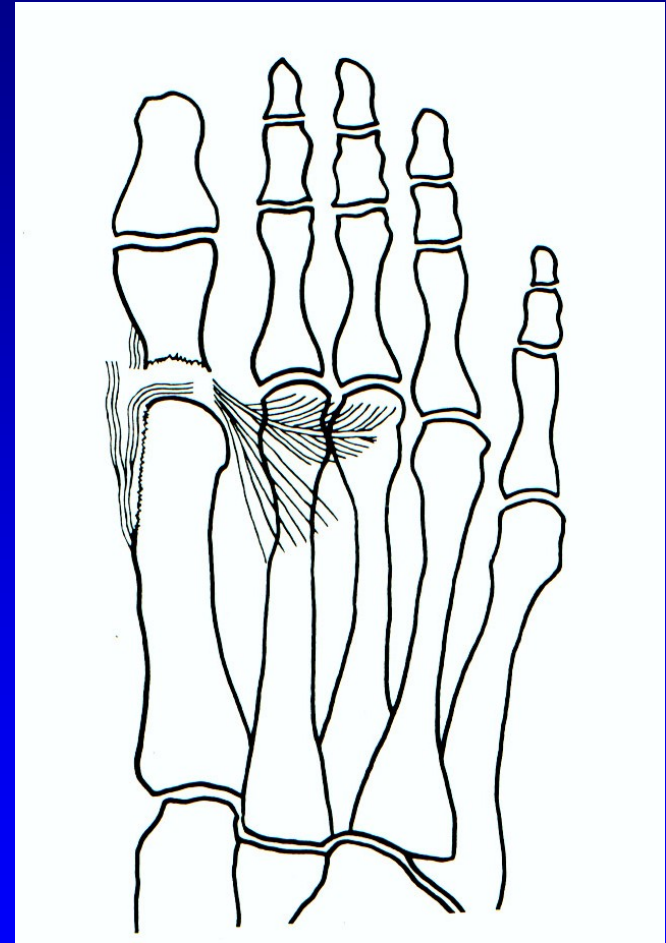
# Osteotomie baze 1. MTT



# Op. sec. Keller - resekční artroplastika

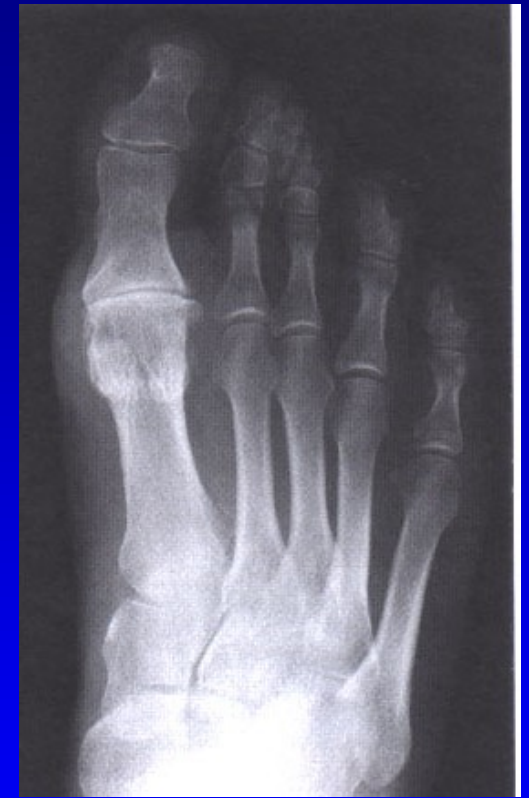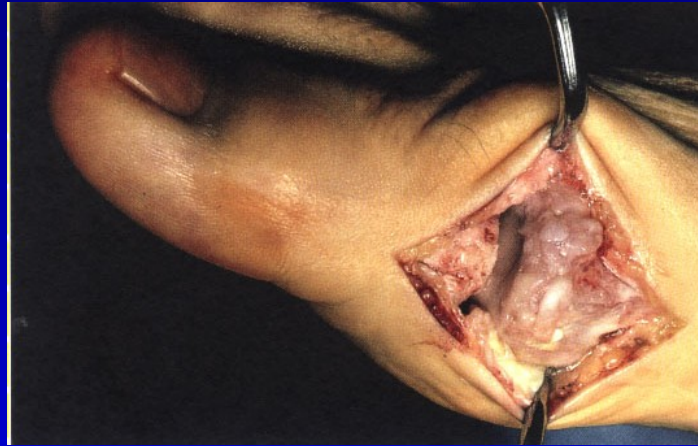

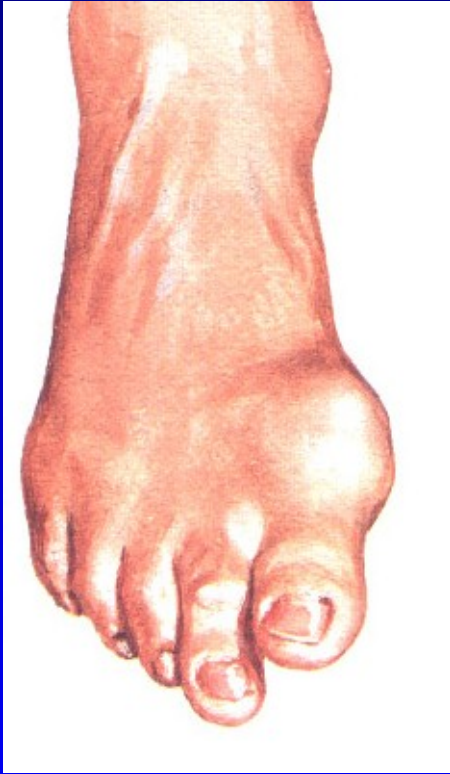
Obr. 67



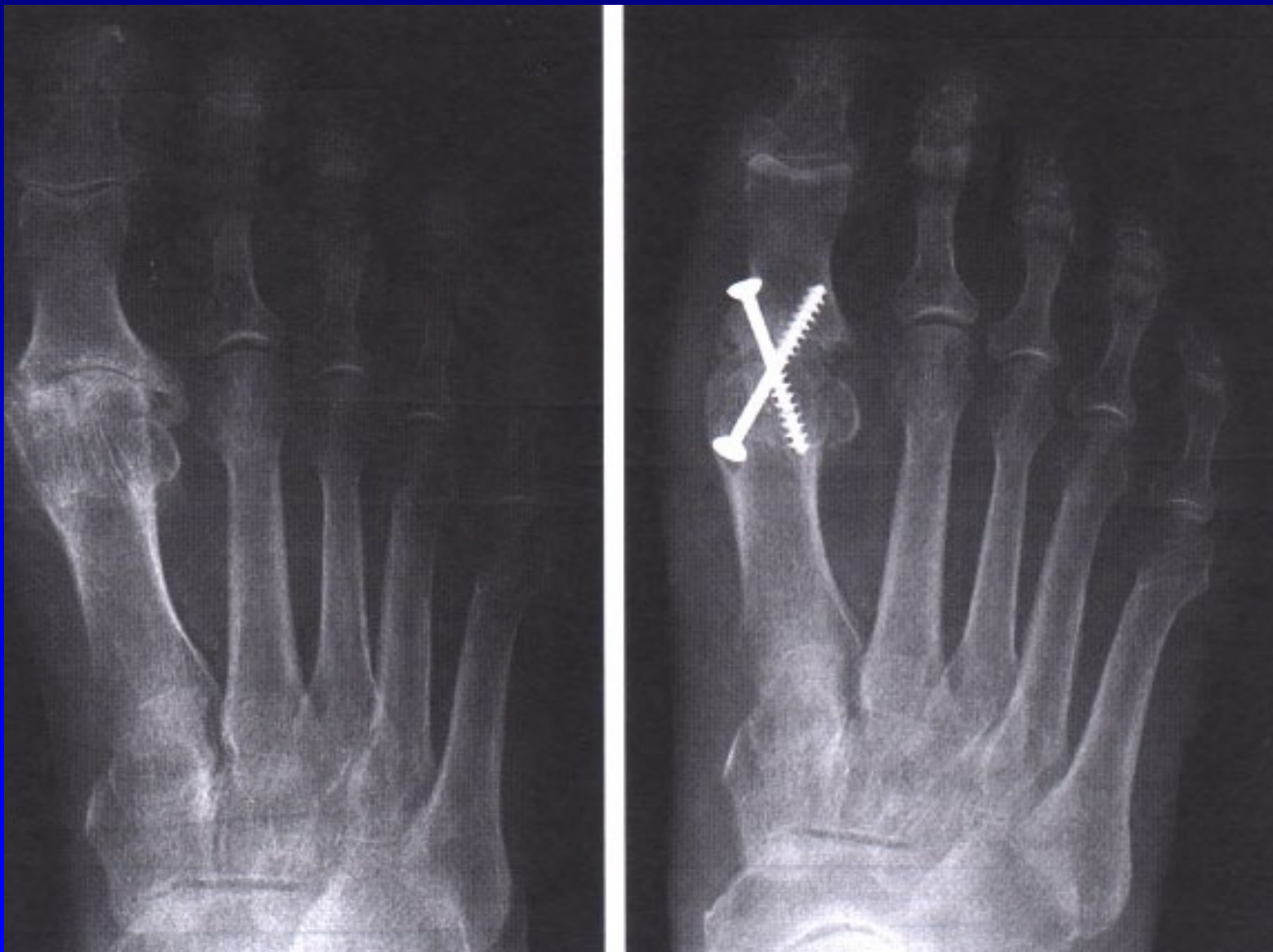Obr. 68

# Hallux rigidus

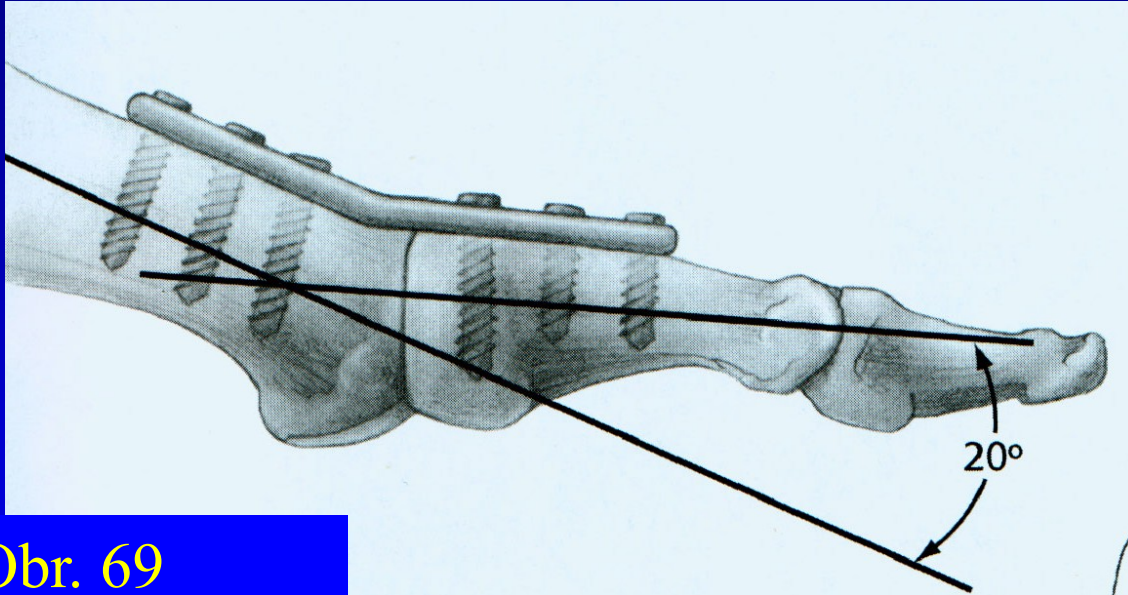


Arthrosis art. MTP Ph. I.

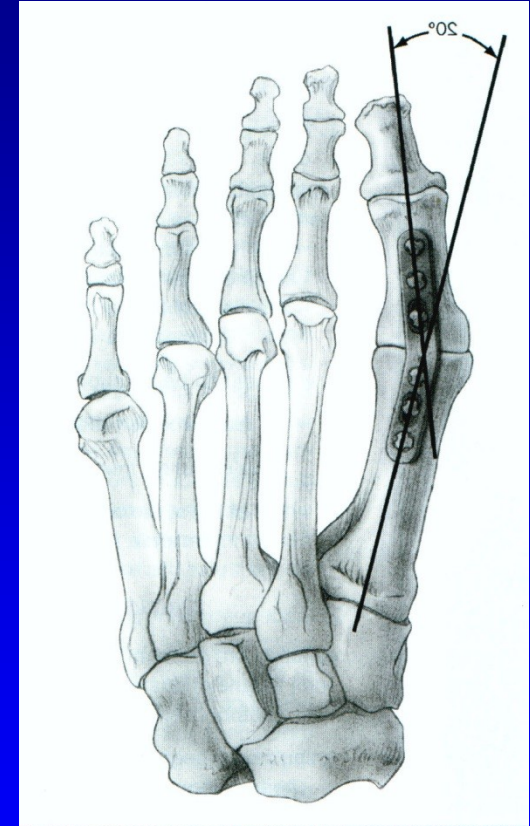
# Artrodéza MTP<sub>1</sub> kl. palce



# Artrodéza palce



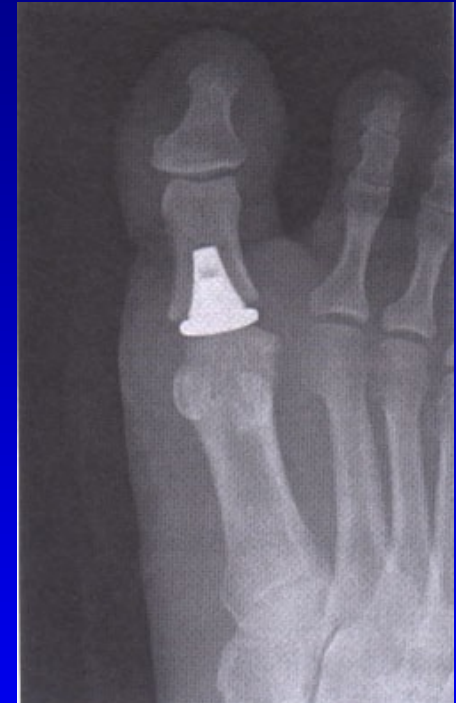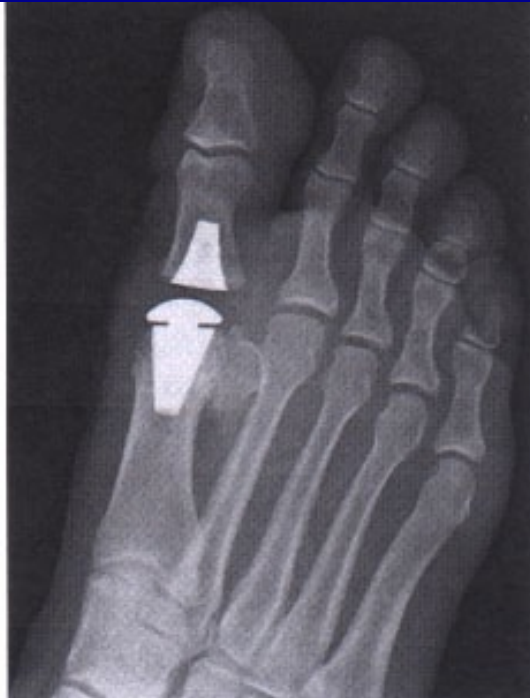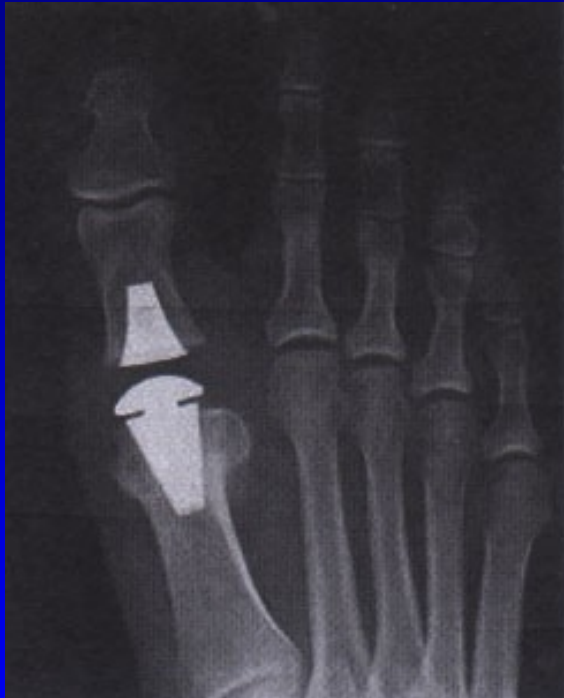Obr. 69



Obr. 70



# Náhrada MTPPh. kloubu palce



# Deformity nohy

Pes varus

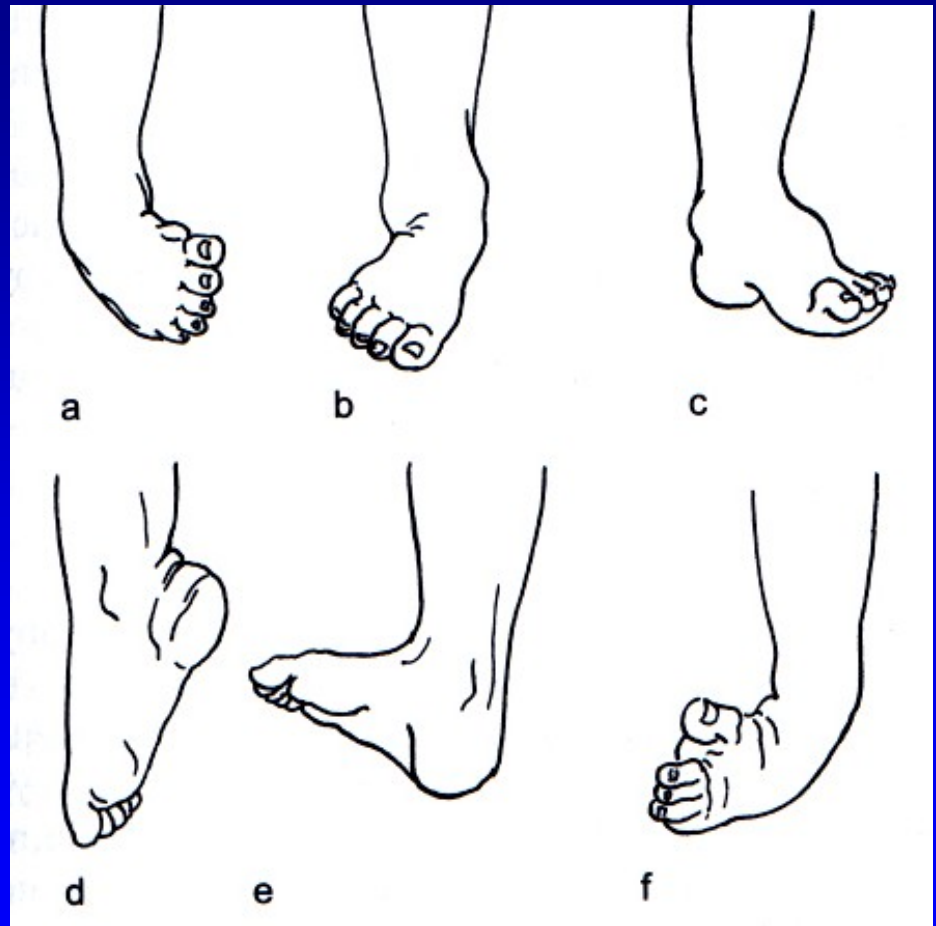
Pes valgus

Pes cavus

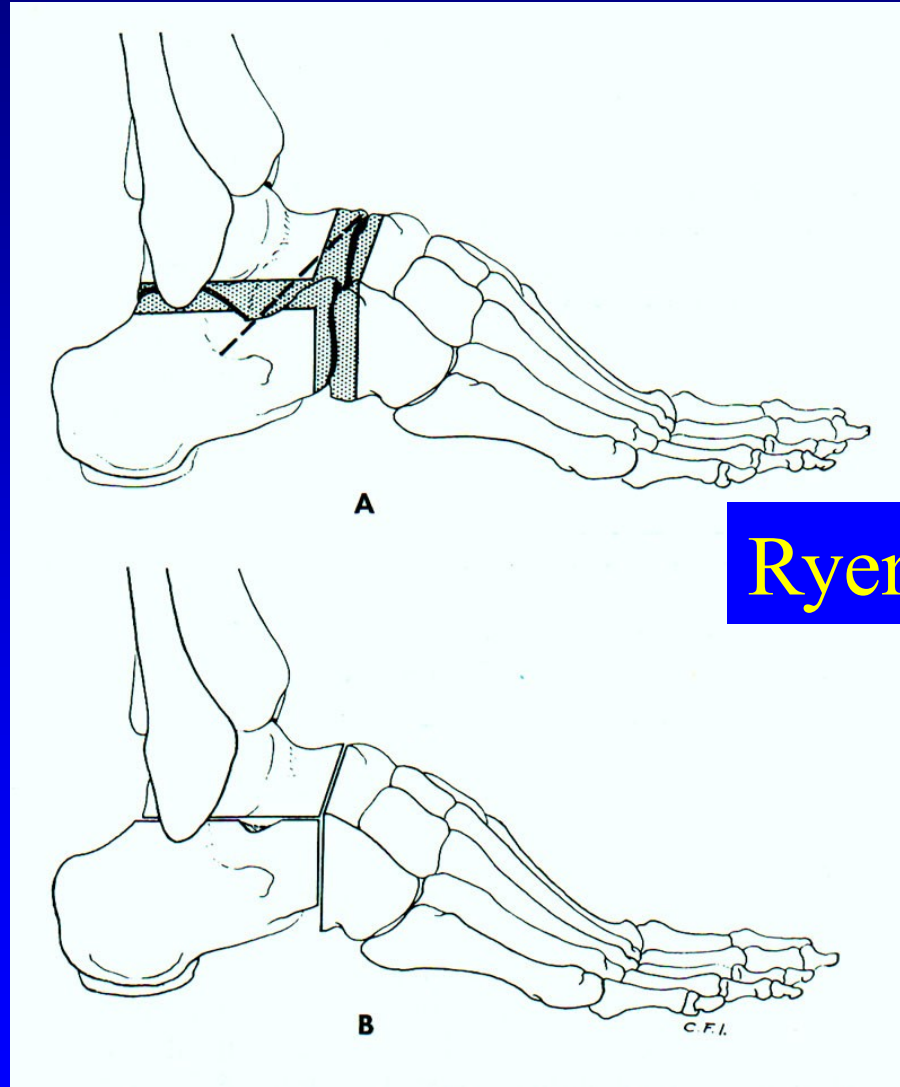
Pes equinus

Pes calcaneus

Pes equinovarus



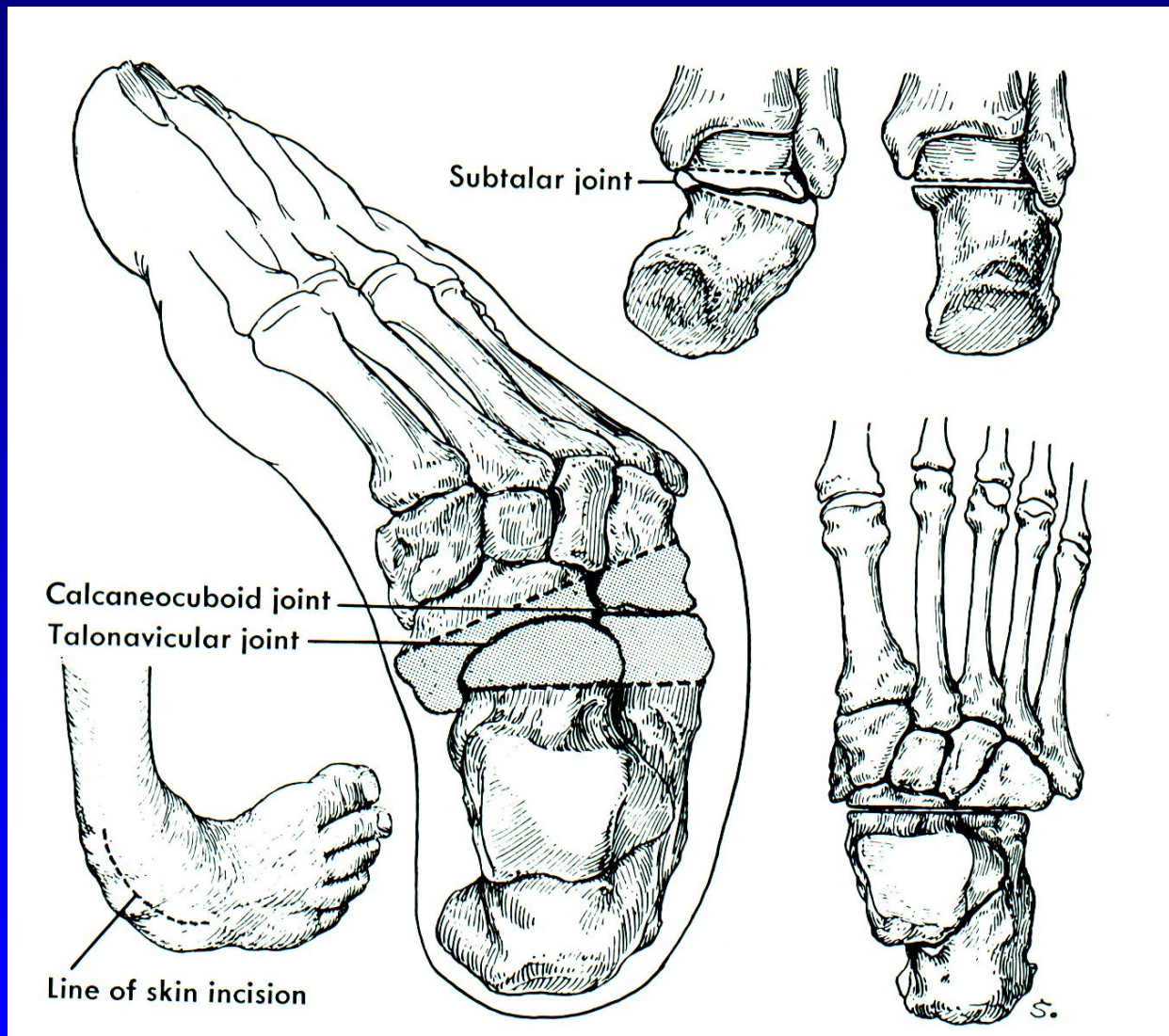
# Resekce sub talo- triple arthrodesis



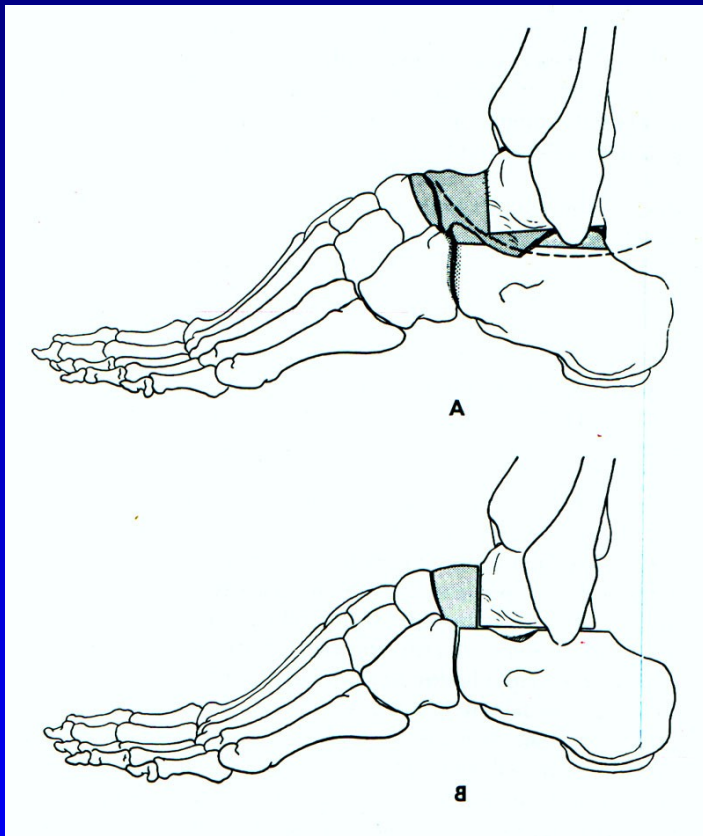
Ryerson

Obr. 74

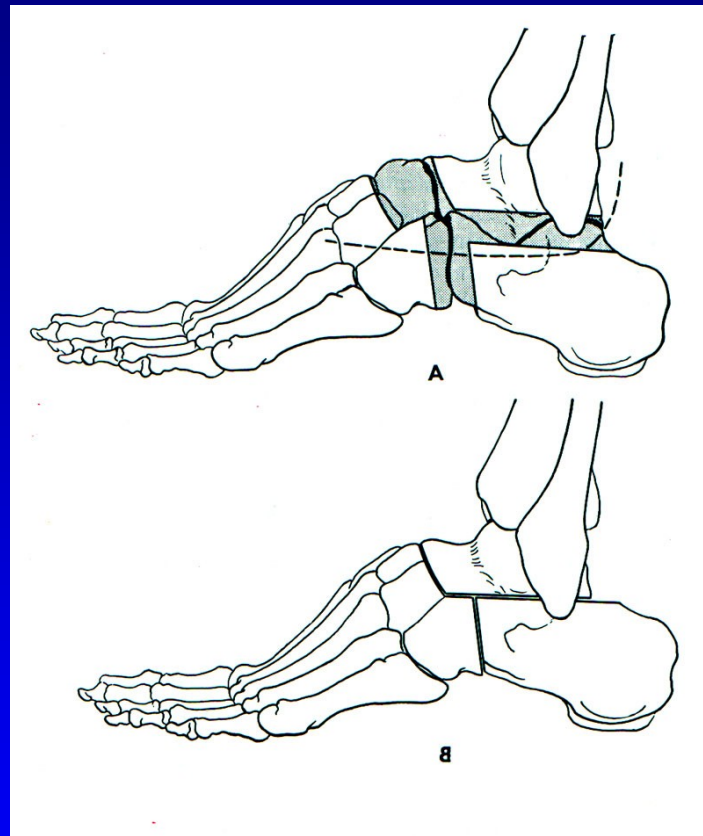
# Resekce sub talo - pes equinovarus



# Resekce sub talo- triple arthrodesis

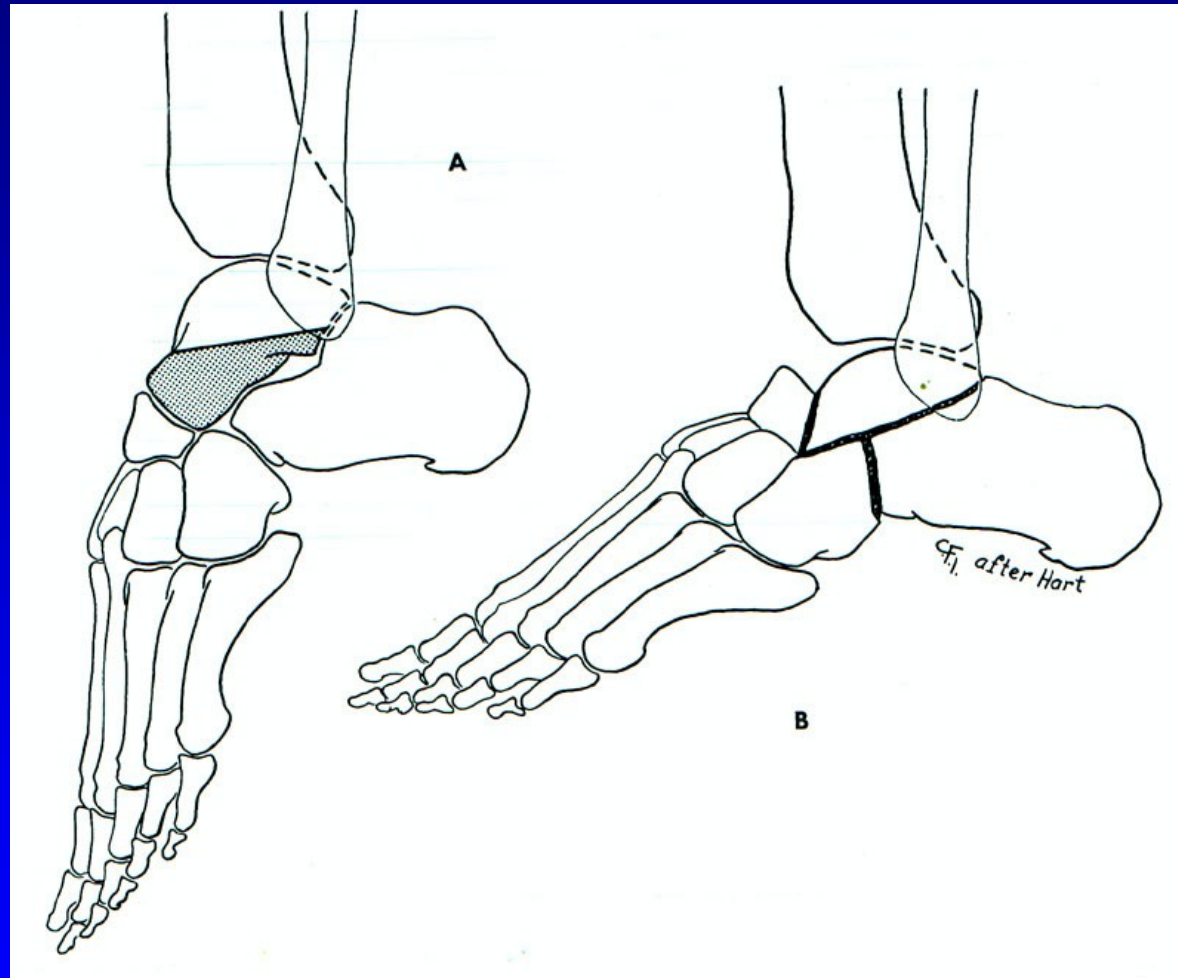


Obr. 75 Dunn



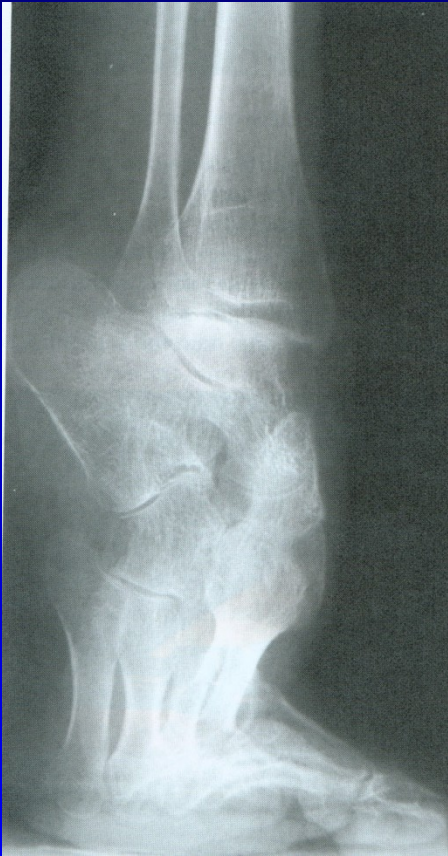Obr. 76 Hoke

# Resekce sub talo- triple arthrodesis

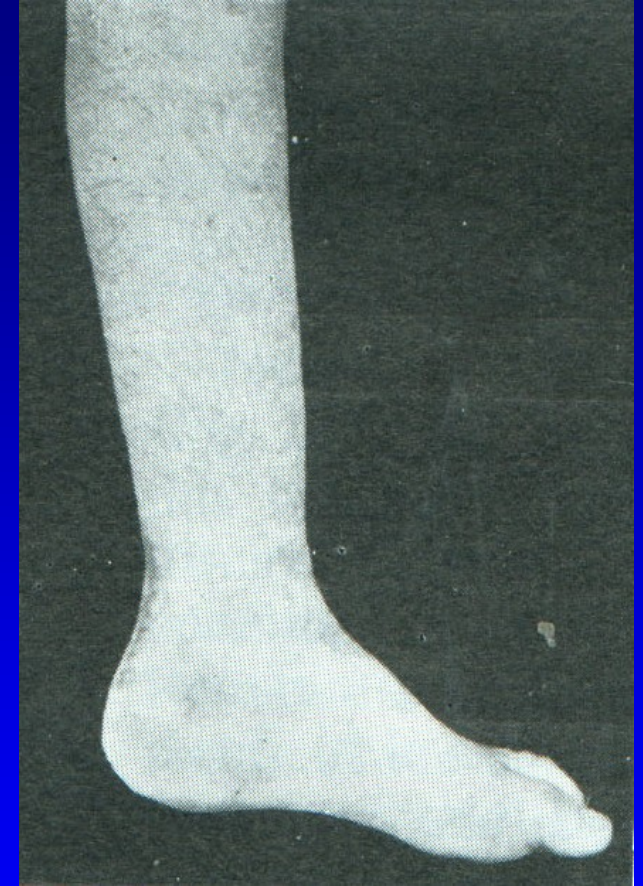
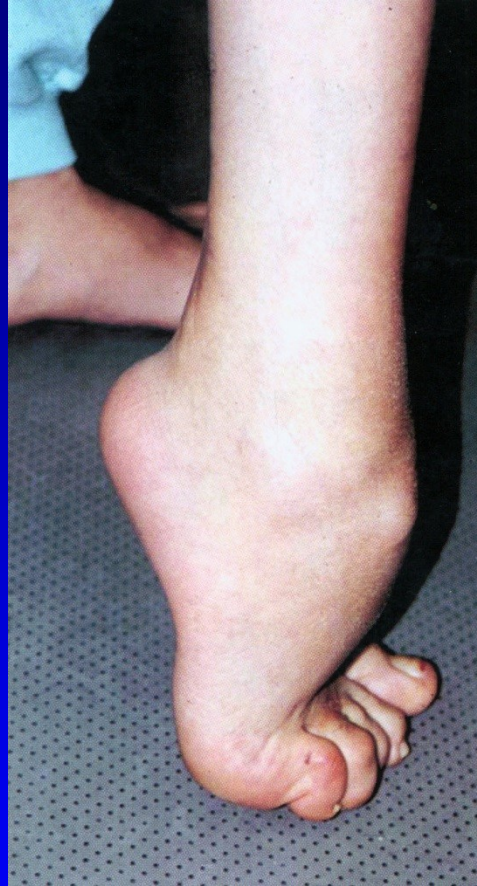
Obr. 77 Lambrinudi

# Pes equinus



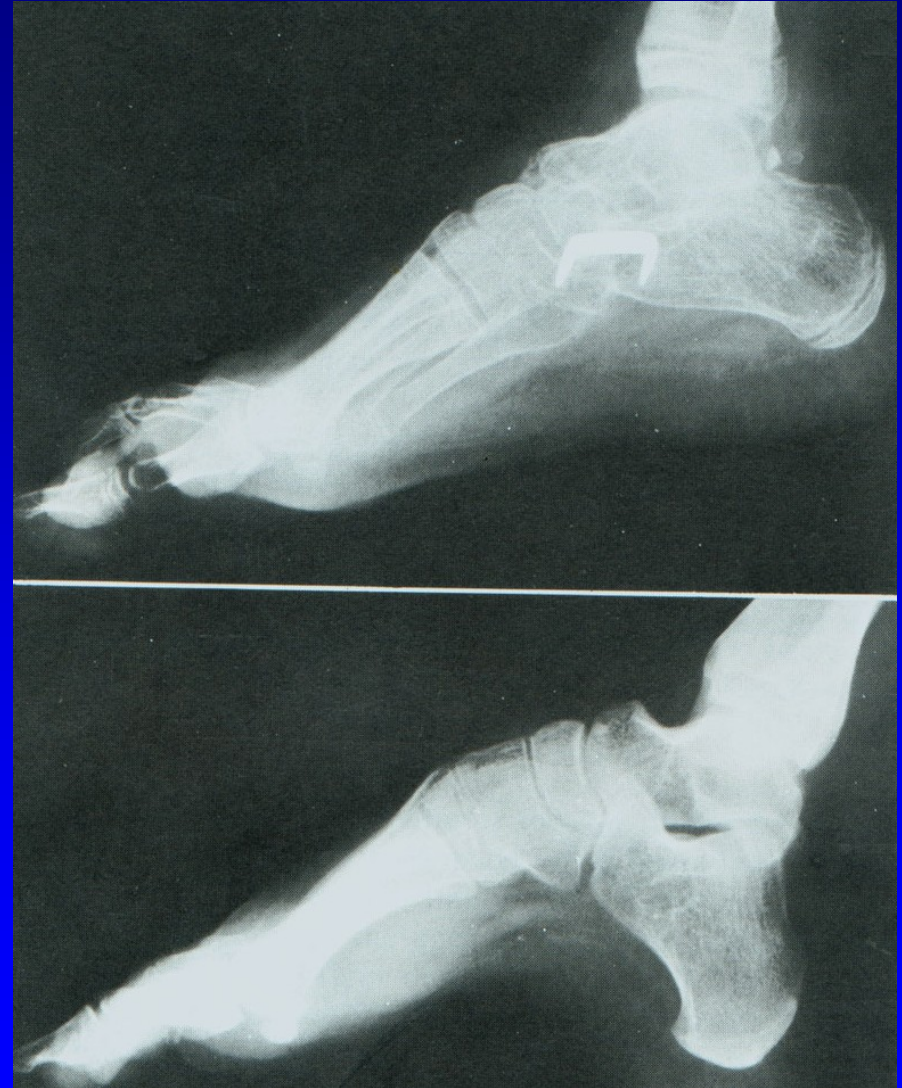Obr. 78



Obr. 79

# Resekce sub talo- triple arthrodesis

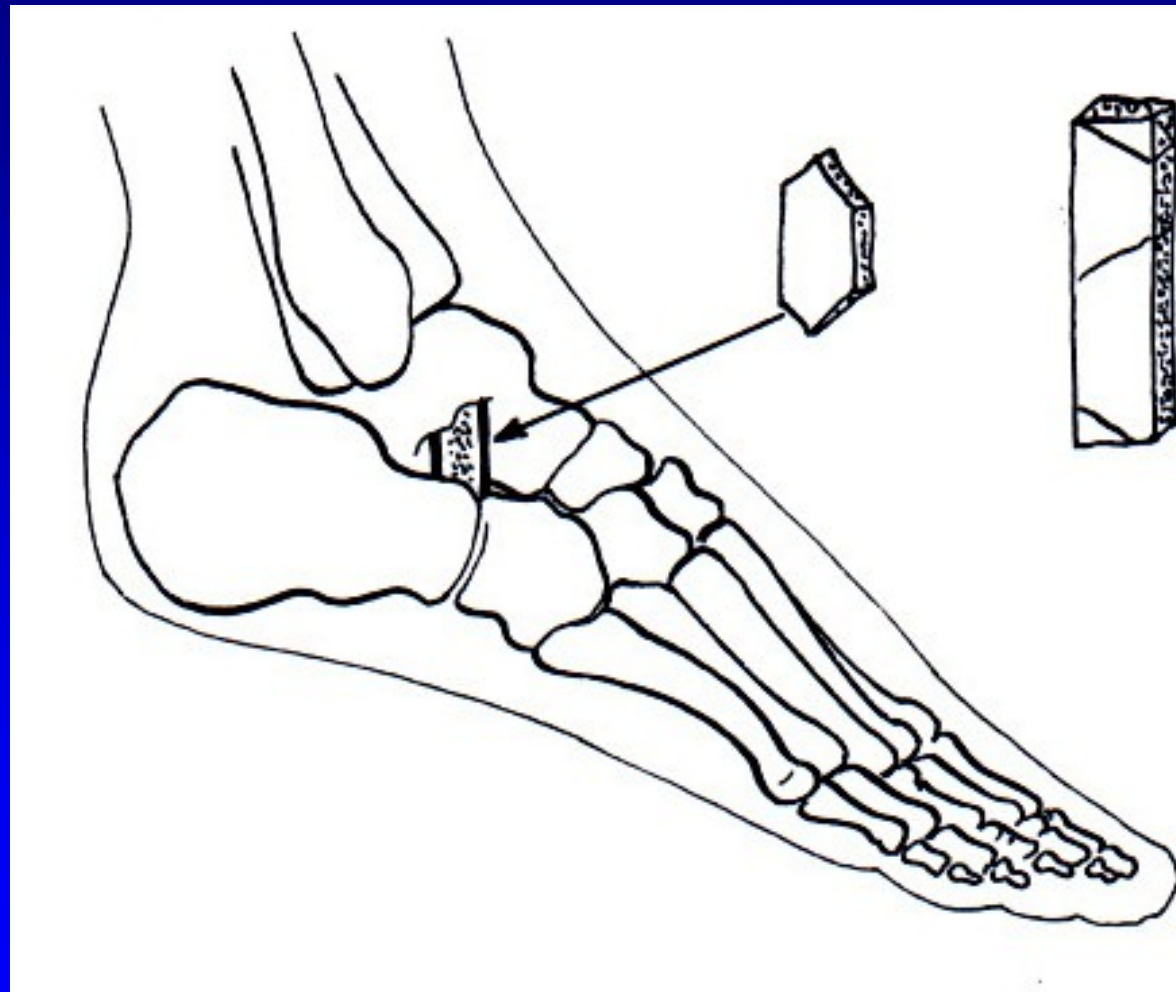
Pes excavatus



Obr. 82




# Artrodéza sec. Grice

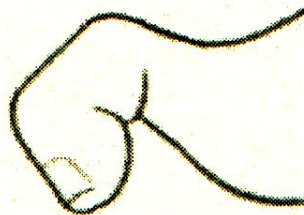


Obr. 87


# Deformity prstců



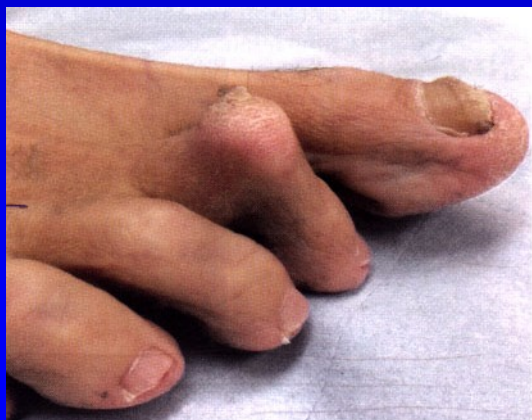*Obr. 13 Kladívkovitý prst*



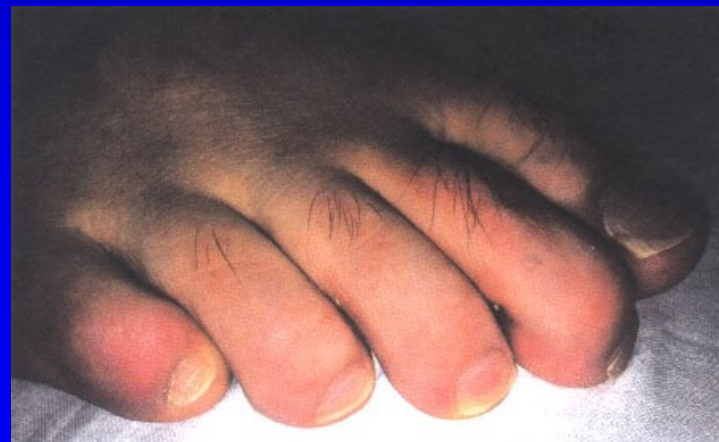
*Obr. 14 Drápovitý prst*



*Obr. 15 Paličkový prst*

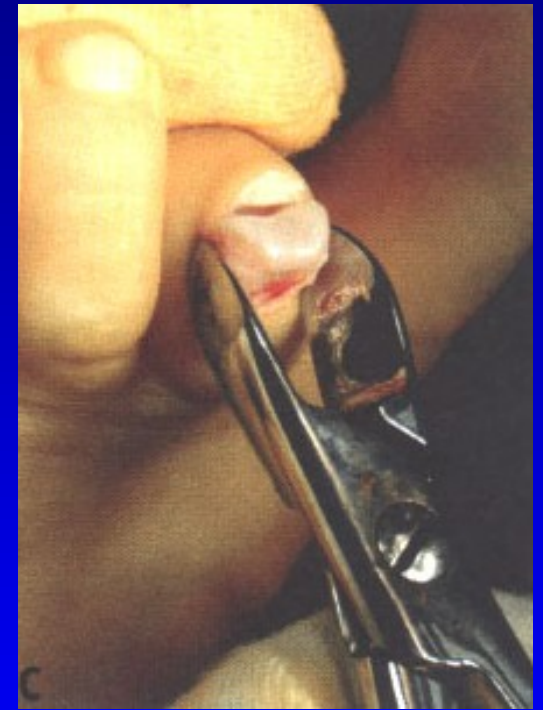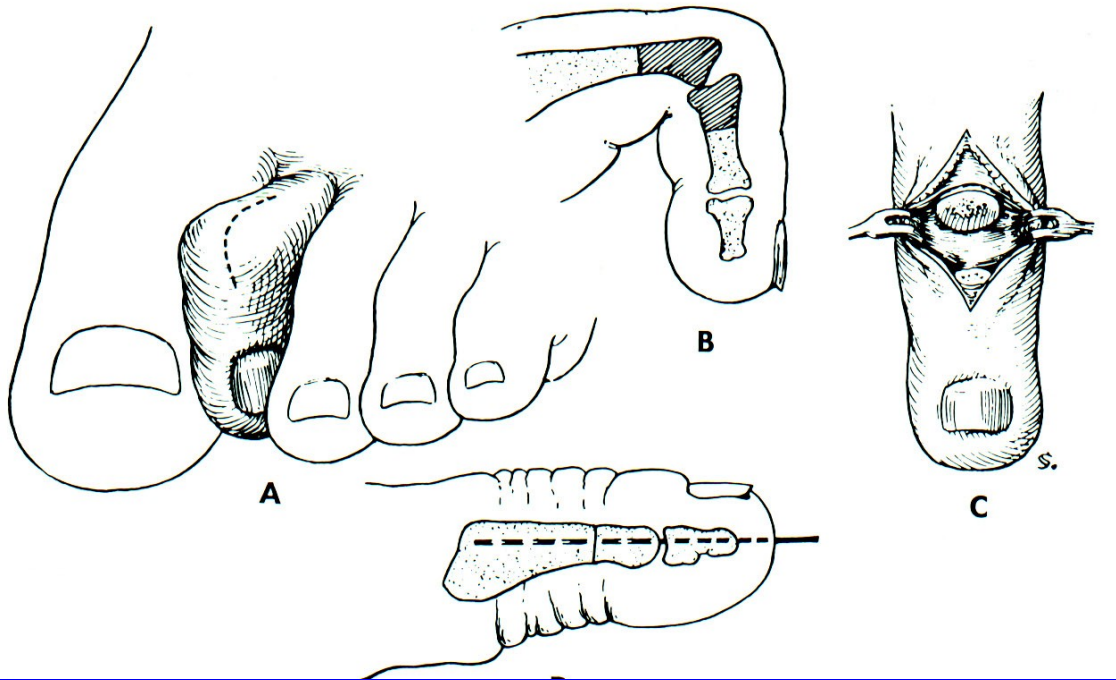


*Dig. hamatus*



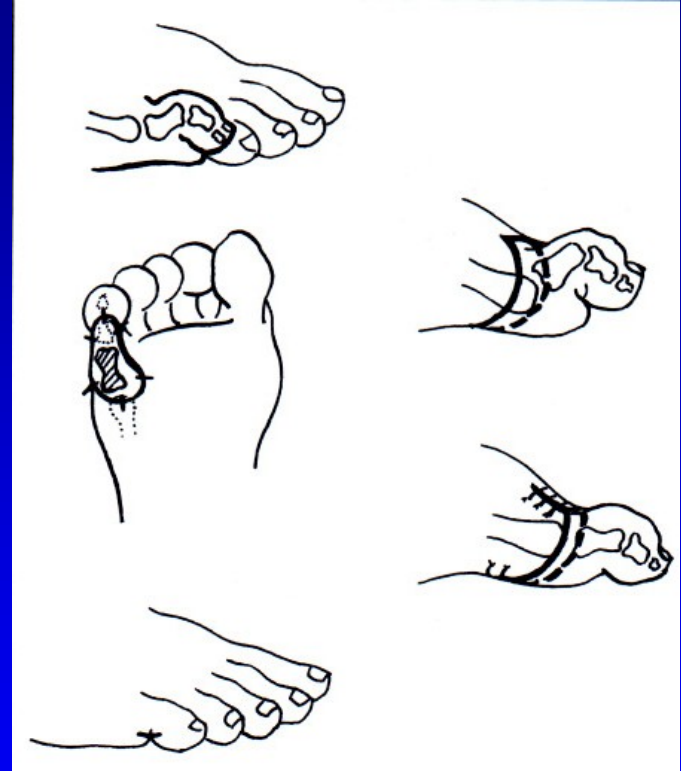
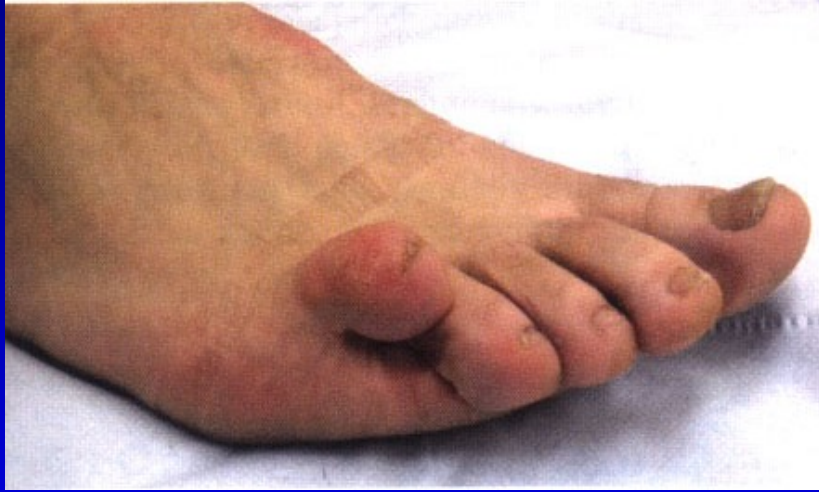*Dig. malleus*

# Dig. hamatus

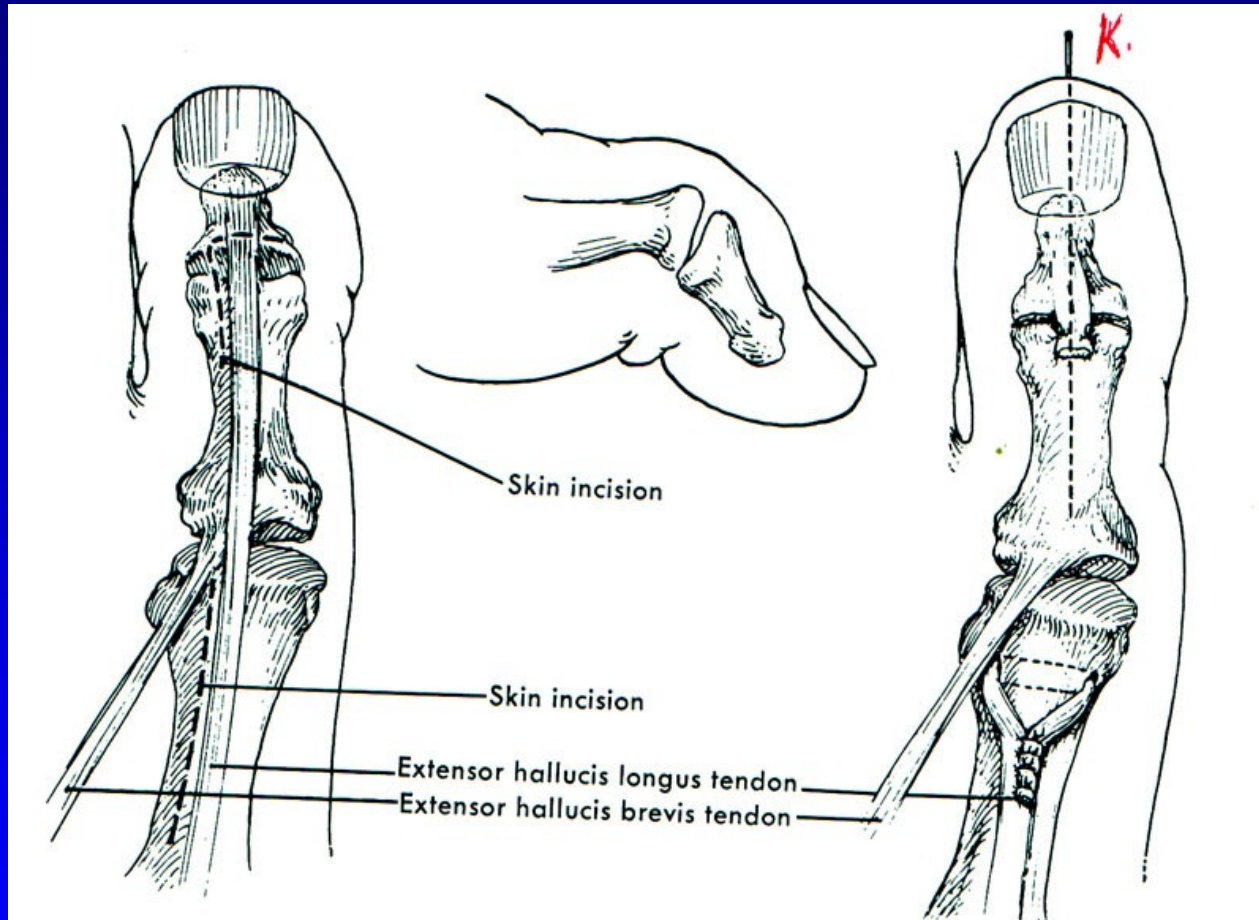


Obr. 91

# Dig. superductus



# Drápvité postavení palce nohy



Obr. 93 Operace sec. Jones

# Aseptické nekrózy kostí nohy

m. Köhler I.

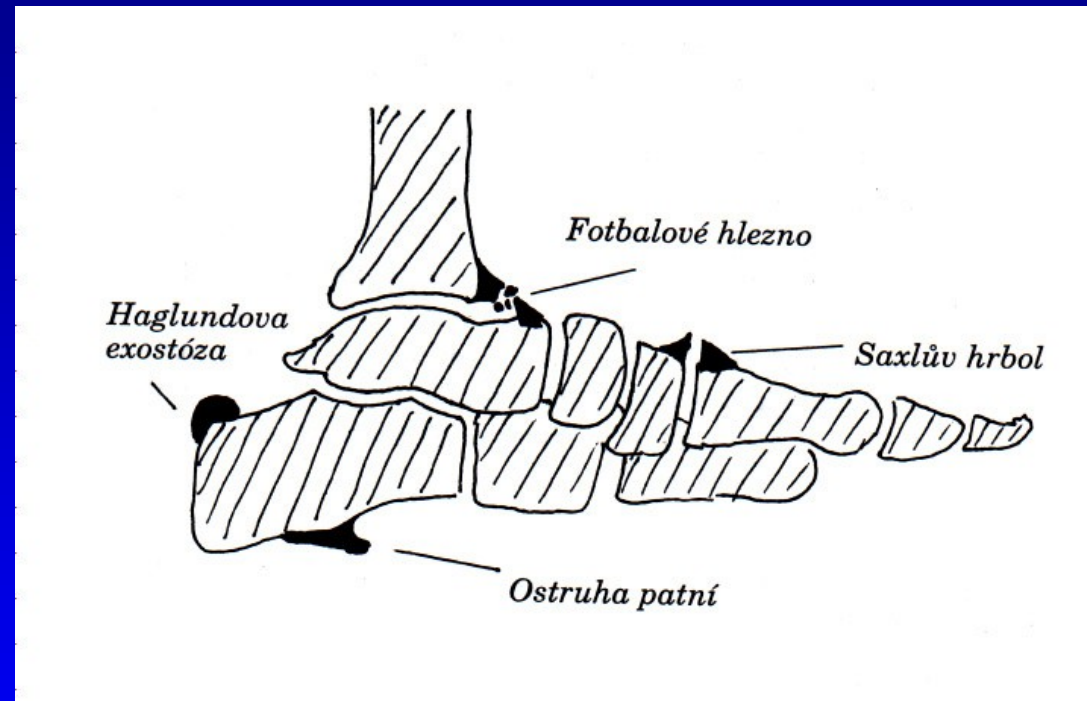
m. Köhler II.

m. Haglund- Sever – apofýza kalkanea (8-13 let)

Osteochondropatie sesamských kůstek

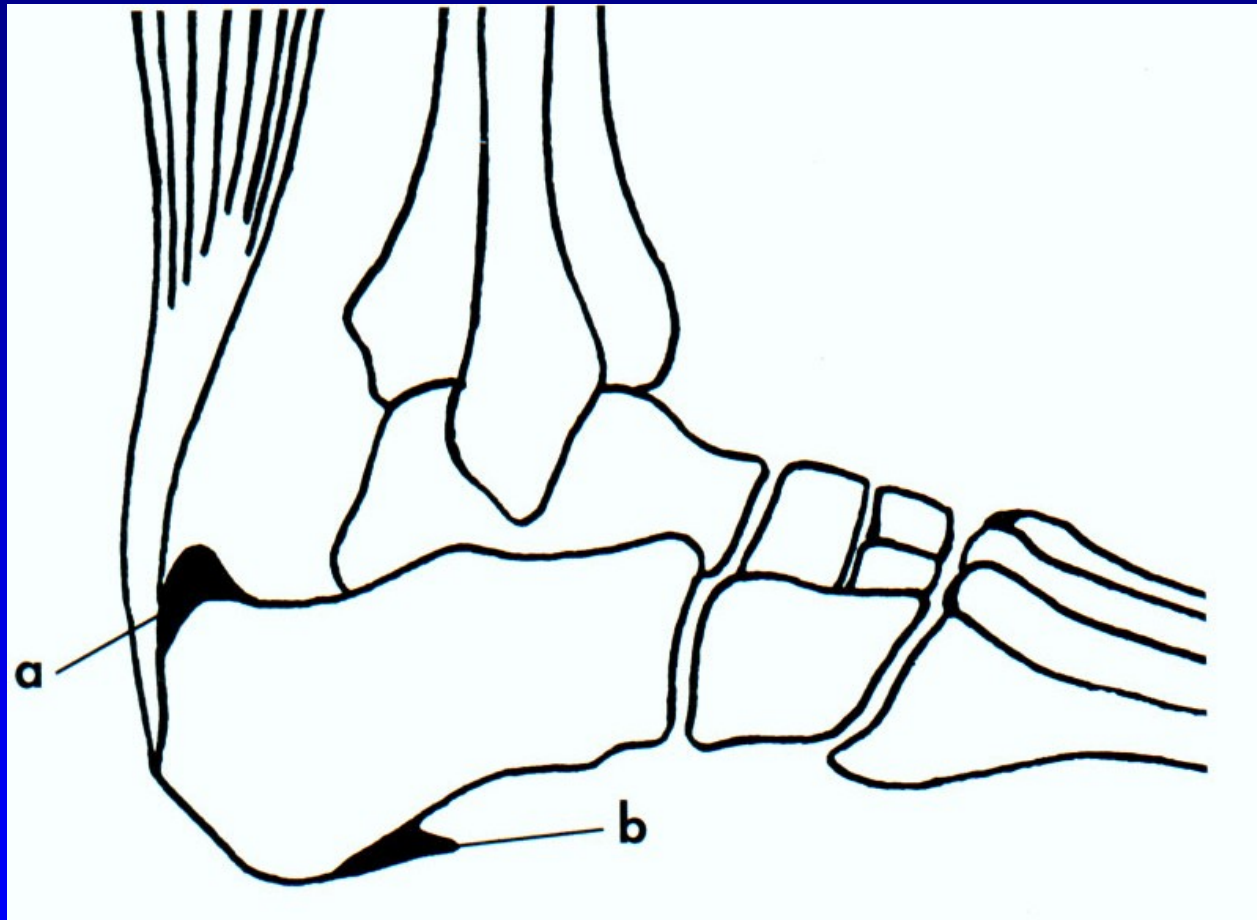
# Bursitidy a entezopatie a v oblasti nohy

Achillodynia  
Calcar calcanei  
Saxlův hrbol  
Haglundova exostóza  
Fotbalové hlezno  
Os tibiale externum



Obr. 94

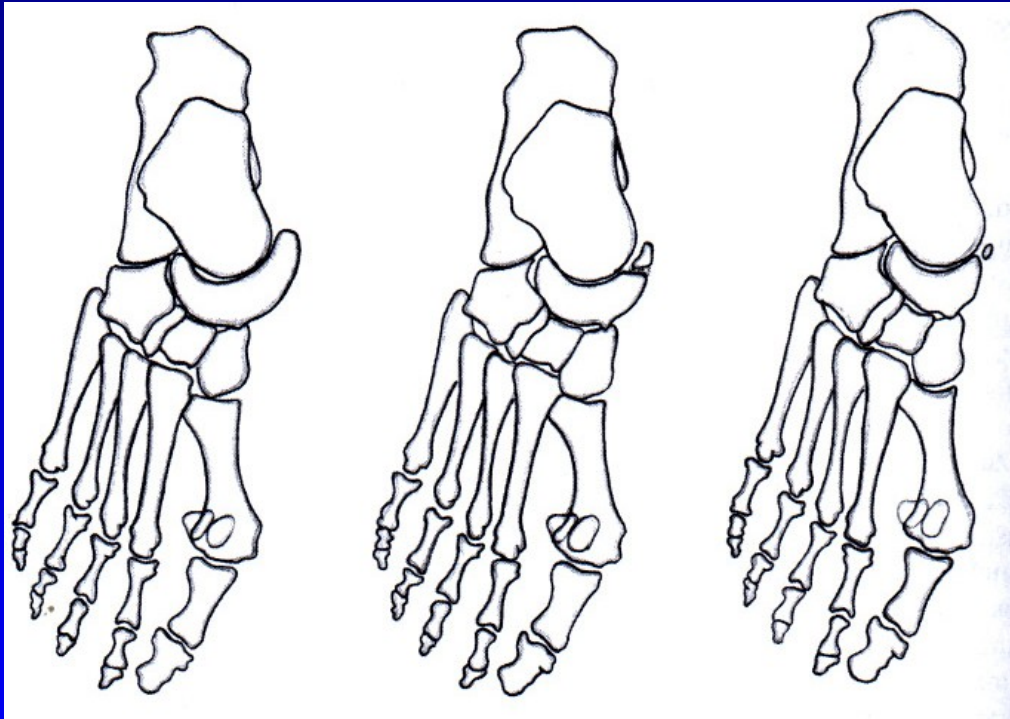
# Calcar calcanei - ostruha patní kosti



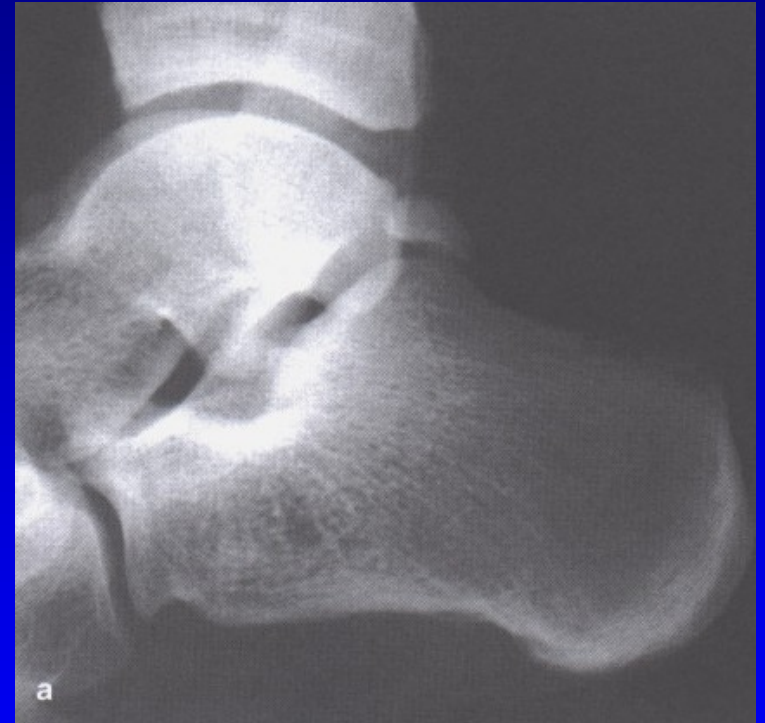Obr. 95



# Aksesorní kůstky nohy

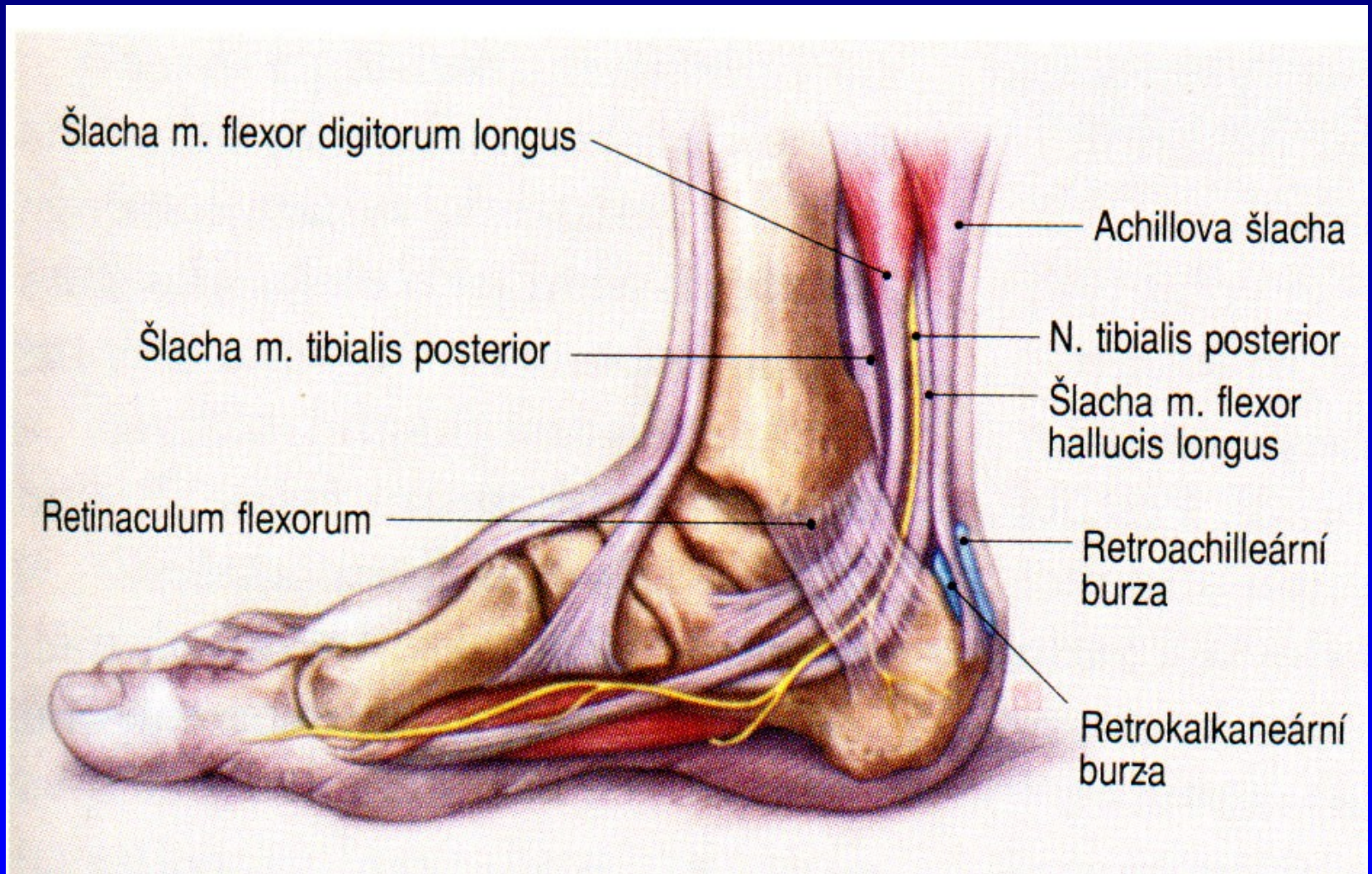


Obr. 97 Os tibiale externum



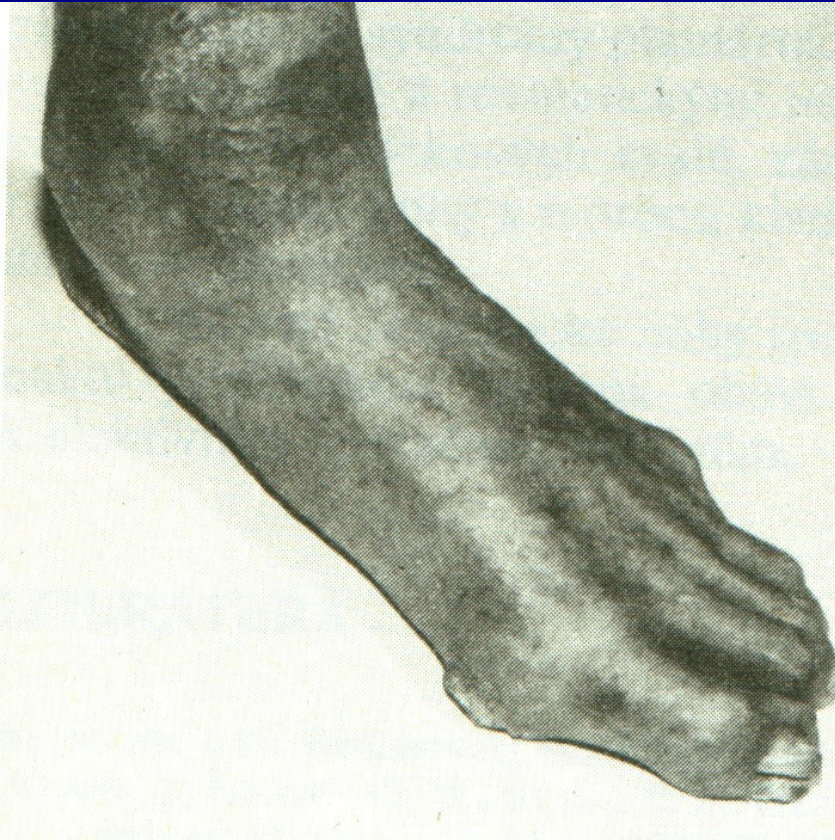
Obr. 98 Os trigonum

# Bursitis retrocalcanearis



Obr. 99

# Diabetická noha



7-15 % diabetiků

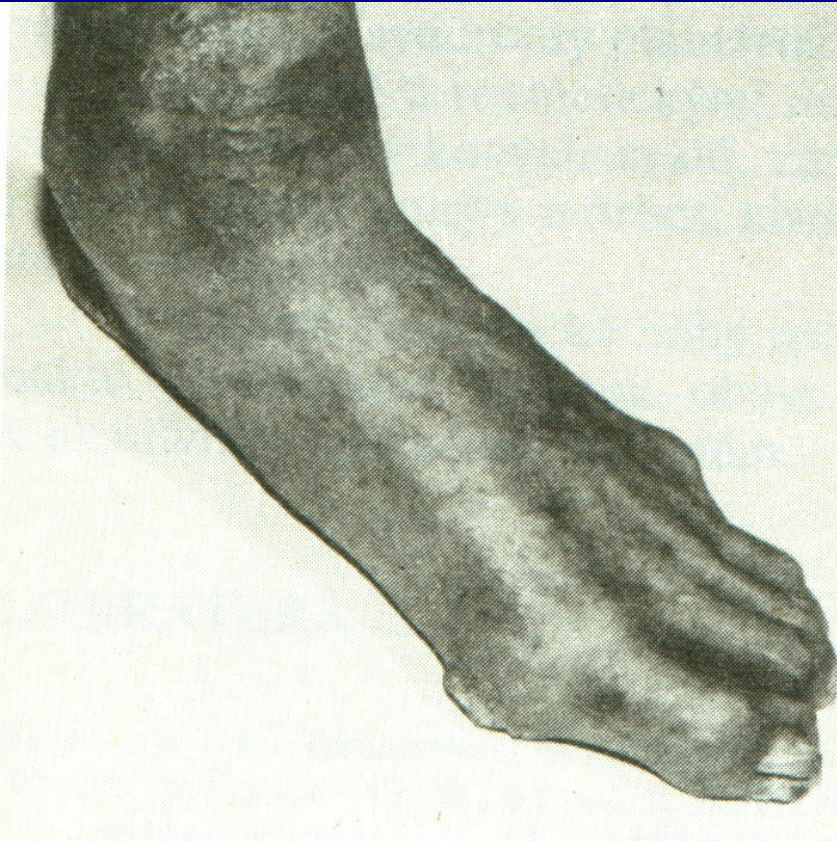Diabetická neuropatie

Ischemická choroba cév DK

Diabetická mikroangiopatie

Obr. 100

# Diabetická noha



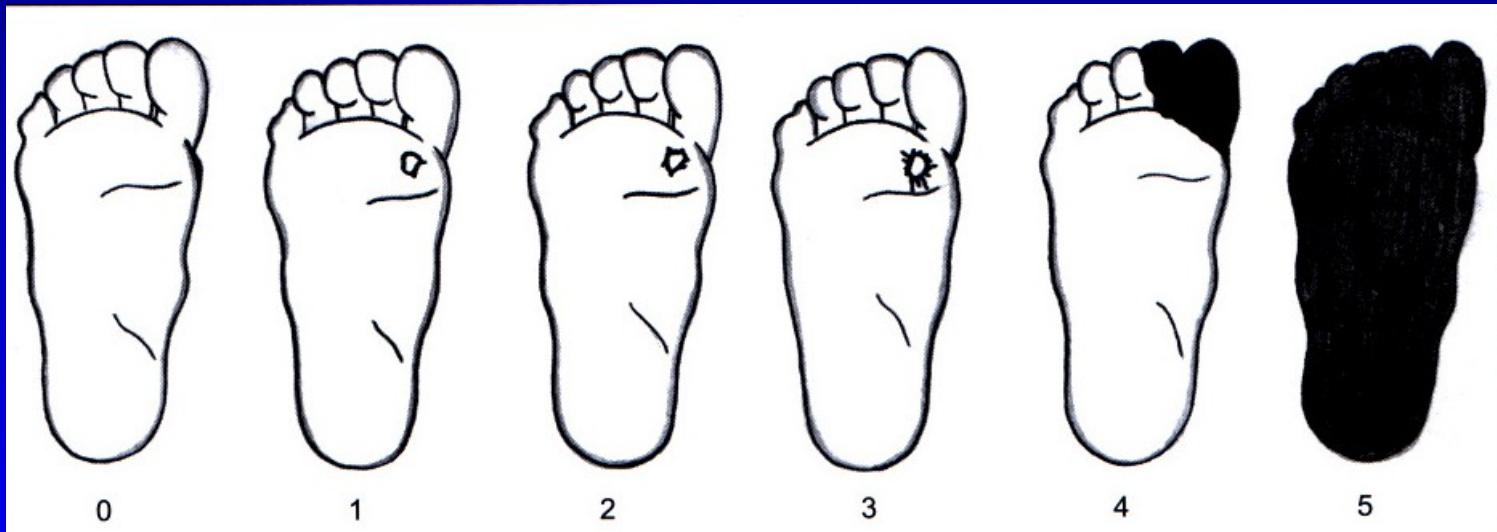
Charcotův neuropatický kloub

Hluboké infikované ulcerace

Obr. 101

# Diabetická noha

## Wagnerova klasifikace



Obr. 102

Bez  
poruchy  
kůže

Povrchová  
ulcerace

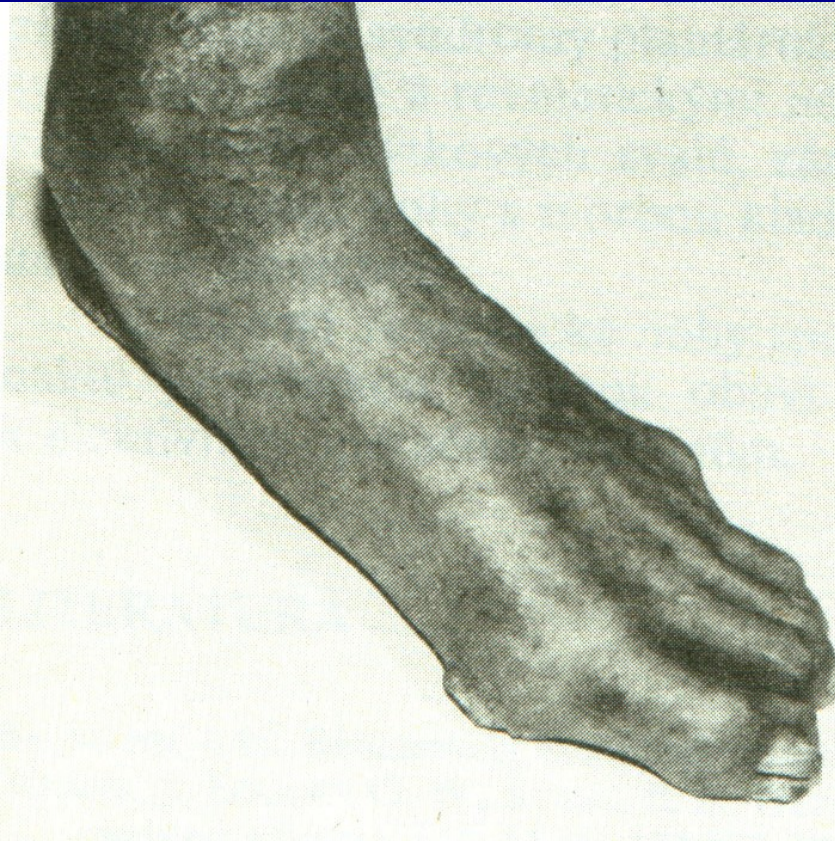
Hlubší  
ulcerace

Hluboká  
Ulcerace  
Postižení  
Kosti  
a kloubu

Lokaliz.  
gangréna

Gangréna  
Celé nohy

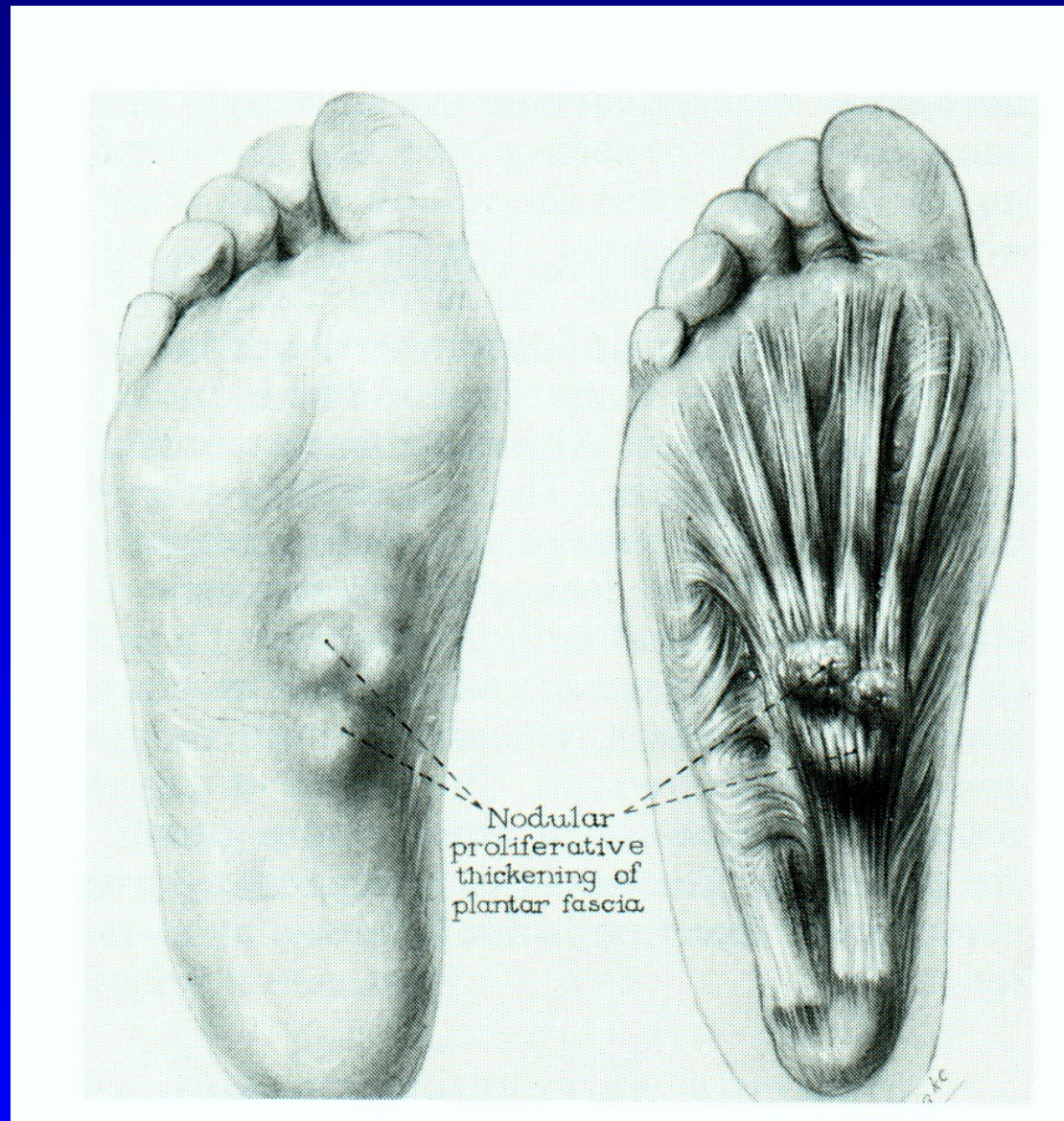
# Léčba



Obr. 103

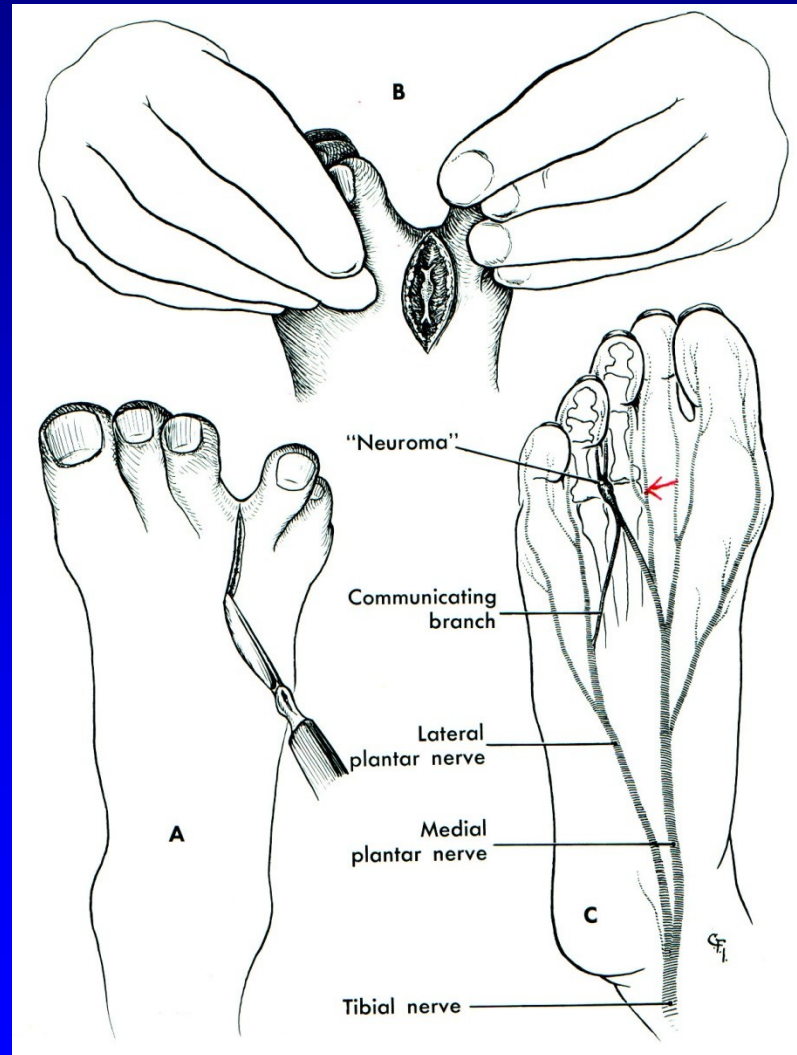
Multidisciplinární  
Pravidelné kontroly  
Inzulinoterapie  
Dezinfekce  
Proteolytická th.  
Antibiotika  
Vasodilatancia, vit E  
Perkut. transluminální  
angioplastika  
Bypass  
Hyperbarická komora  
Imobilizace  
Arthrodézy  
Amputace (15 %)

# Plantární fibromatosis



Obr. 104

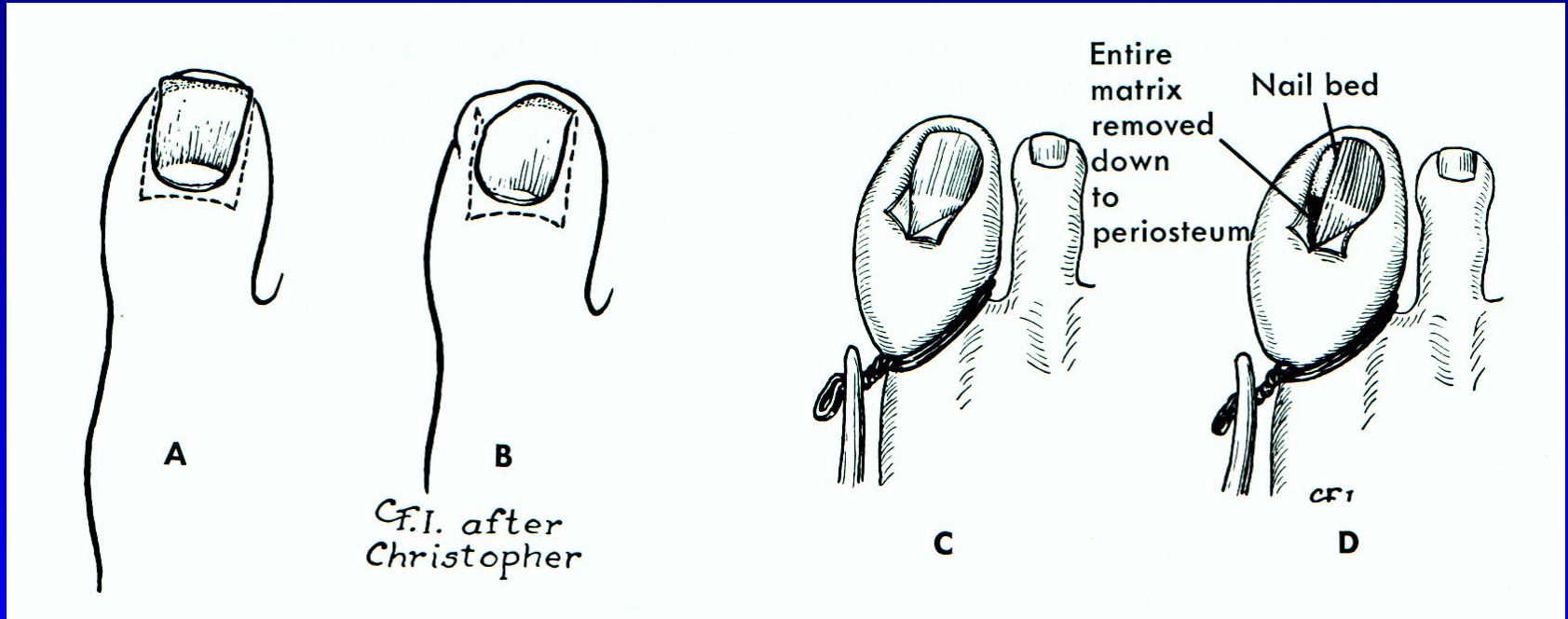
# Mortonova neuralgie



Obr. 105



# Unquis incarnatus



Obr. 106

# Další příčiny bolestí nohou

Neurogenní (LS syndrom, spinální stenóza, aj.)

Cévní (varixy, chronická venózní insuficience, ICHDK)

Stress fraktury

Synovialitis MTP<sub>h</sub> kloubů

Nemoci sesamských kůstek

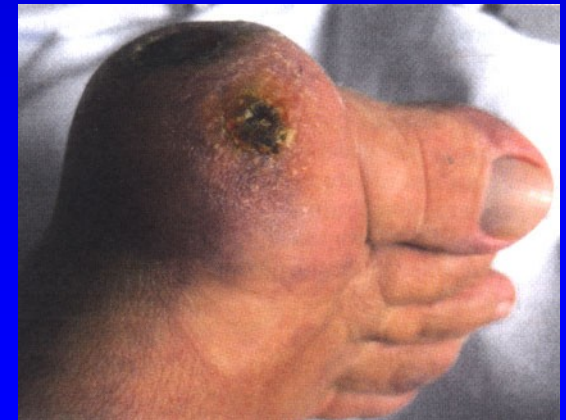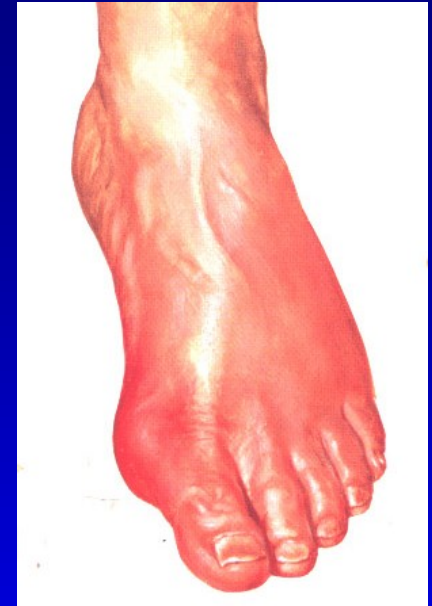
Tumory

Osteomyelitis

Záněty (bakteriální, R.A., psoriatické, dnavé)

Tenosynovialitis

Neurogenní artropatie



# Použitá literatura

Janíček, P.: Ortopedie. Lékařská fakulta MU v Brně, 2001.

Popelka, S.: Chirurgie nohy a hlezna, 2014.

# Ilustrace použity z těchto publikací

Netter, F.: The CIBA collection of medical illustrations  
Vol. 8, part. I, II., Ciba- Geigy Corporation, 1990.

Sosna, A., Vavřík, P., Krbec, M., Pokorný, D.: Základy  
Ortopedie. Triton. 2001.

Sinělnikov, P.D.: Atlas anatomie člověka.  
Gosudarstvennoje izdatelstvo medicinskoj literatury,  
Moskva 1963.

# Ilustrace použity z těchto publikací

Edmonson A.S., Crenshaw, A.H. : Campbell's Operative Orthopaedics. Sixth Edition, The C.V. Mosby Company, 1980.

Dungl, P.: Ortopedie. Grada publishing. 2005.

Turek, S.: Orthopaedics. J.B. Lippincott Company, Third Edition, 1977

Janíček, P.: Ortopedie. Masarykova univerzita, 2001.

Turek, S.: Orthopaedics. J.B. Lippincott Company, Third Edition, 1977

Frejka, B.: Základy ortopedické chirurgie. Avicenum Praha, 1970

Popelka, S. : Chirurgie nohy a hlezna, 2014.