

TRAUMATOLOGIE PÁTEŘE

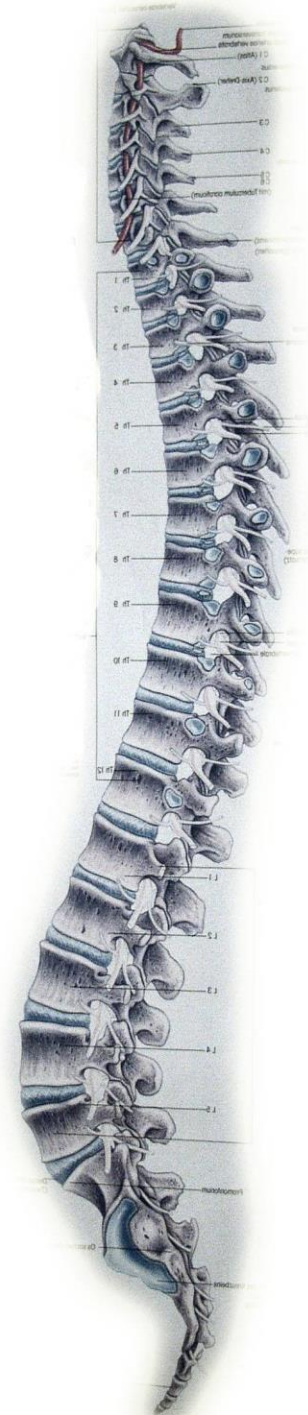
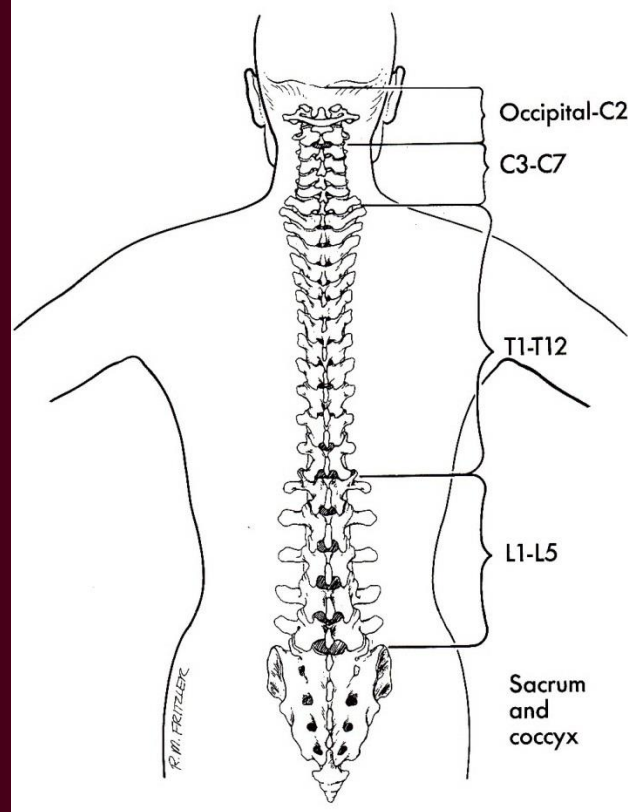
M. Krbec, M. Repko, M. Rouchal,
L. Ryba, R. Chaloupka



PÁTEŘ

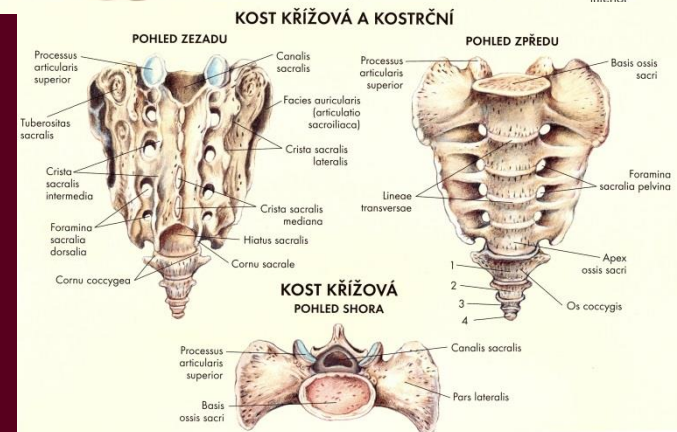
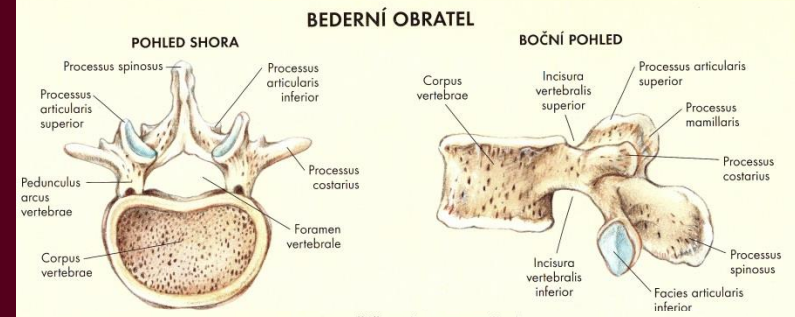
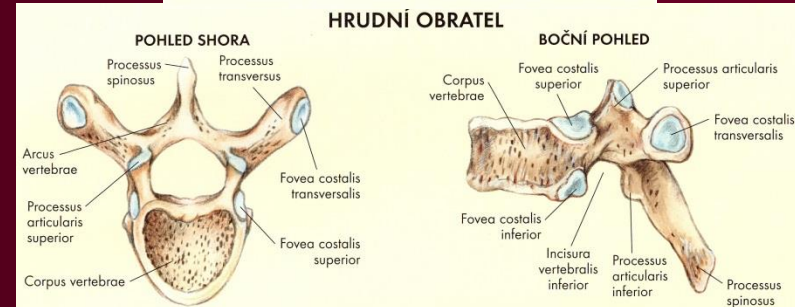
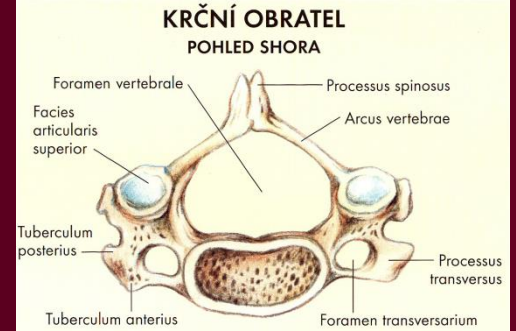
- krční C
- hrudní T
- bederní L
- kost křížová
- kostrč

- podpora těla
- ochrana míchy/dur. vaku



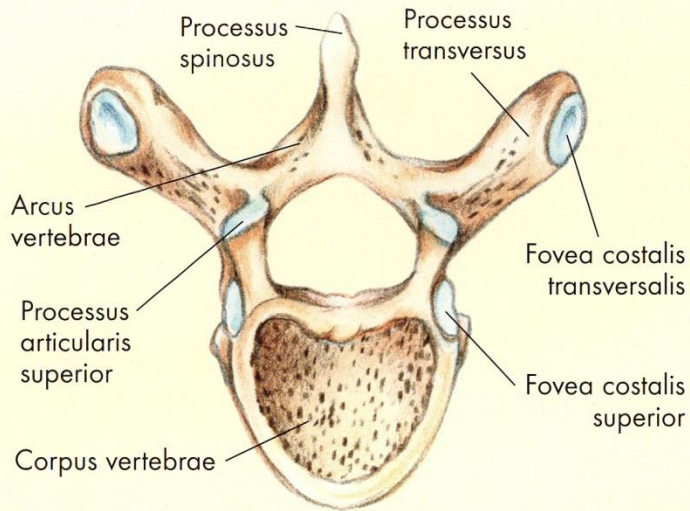
Stavba obratle

- **Obratlové tělo**
- **Pedikly**
- **Oblouk**
- **Kloubní výběžky**
 - horní
 - dolní
- **Postranní výběžky**
- **Trnový výběžek**

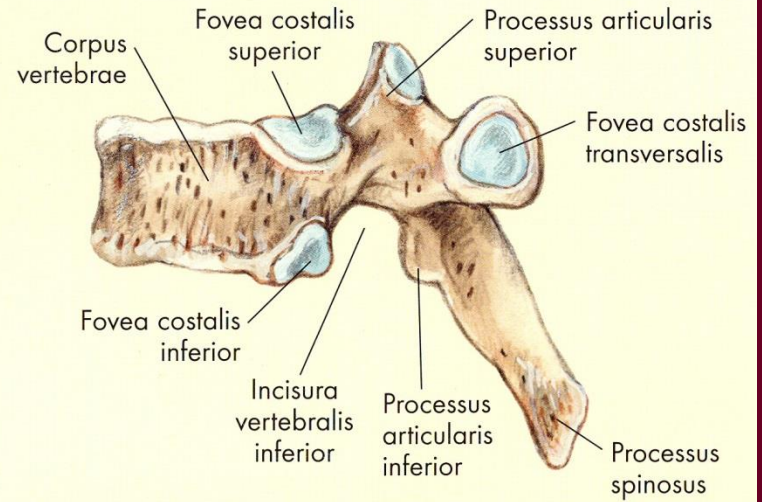


HRUDNÍ OBRATEL

POHLED SHORA

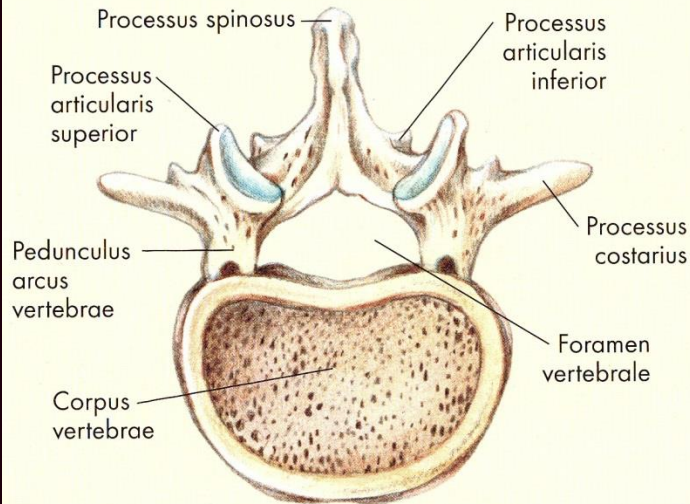


BOČNÍ POHLED

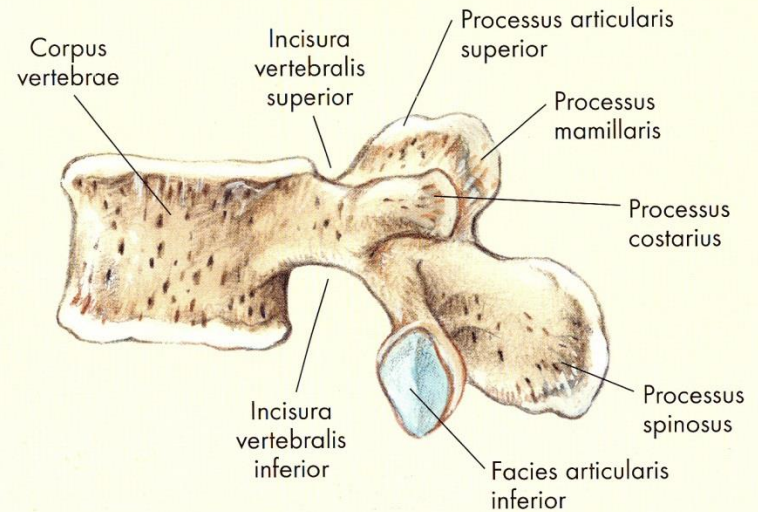


BEDERNÍ OBRATEL

POHLED SHORA

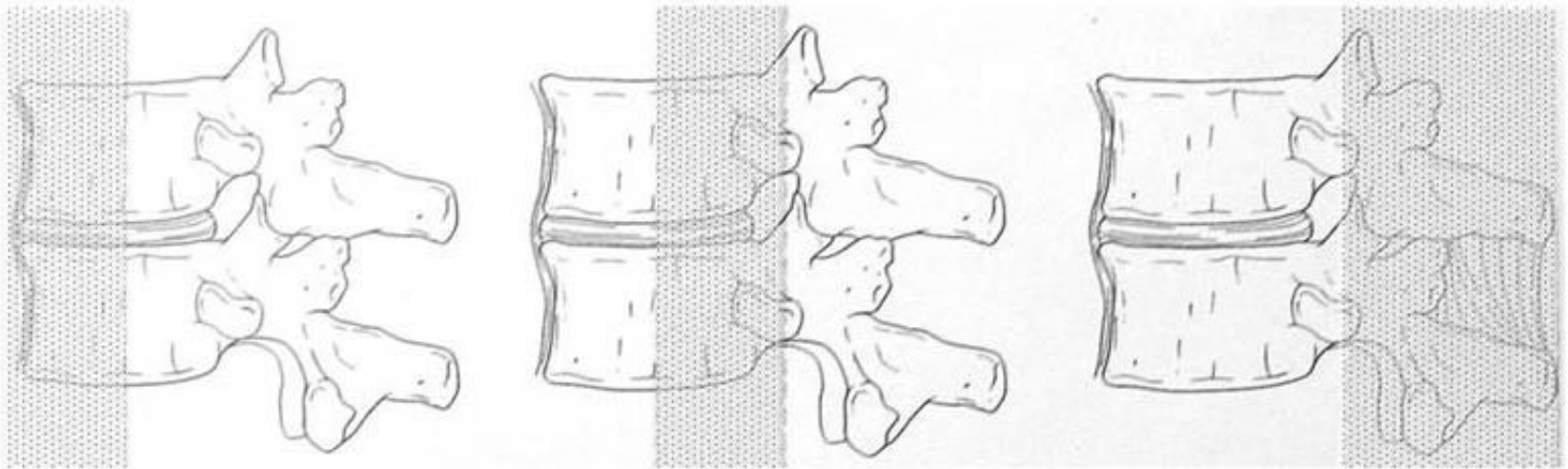


BOČNÍ POHLED



Denisova tříslupcová teorie

Denis 3-column theory



Anterior column

Middle column

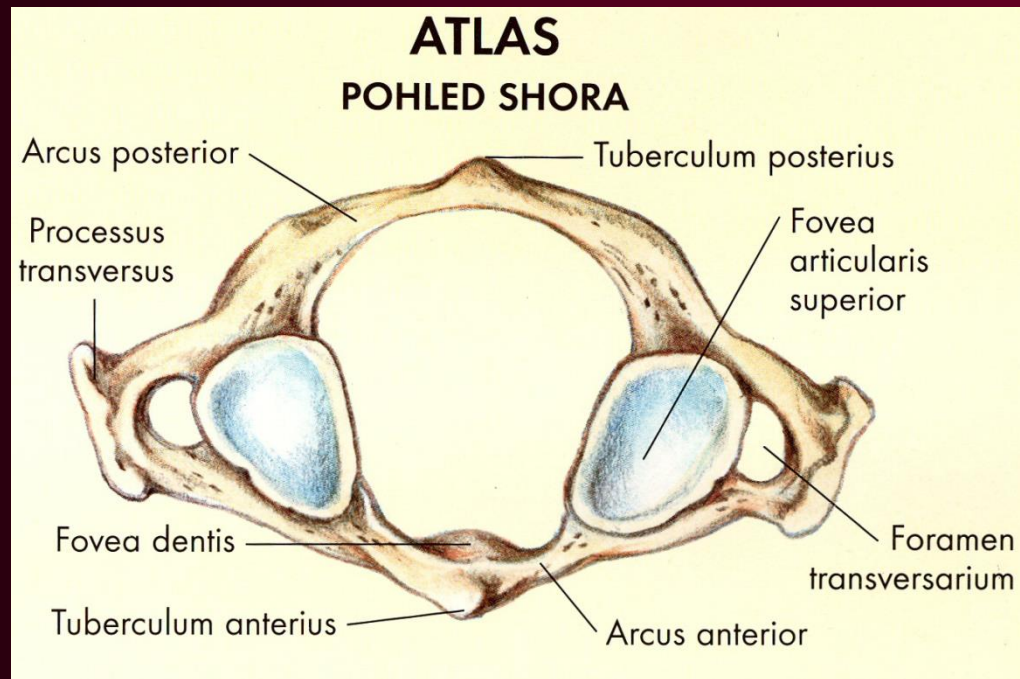
Posterior column

Nyní dvouslupcová(Magerl)

C1

C1 = atlas

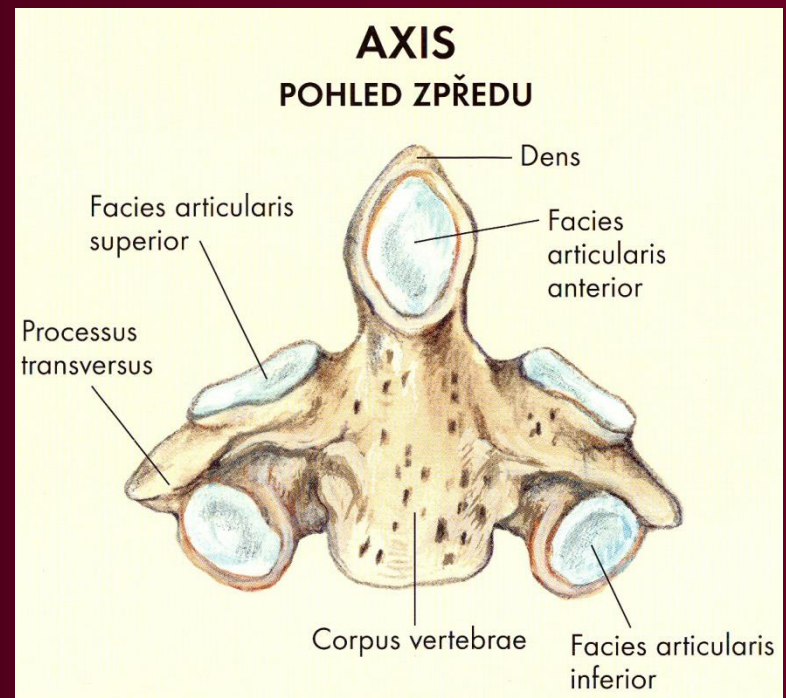
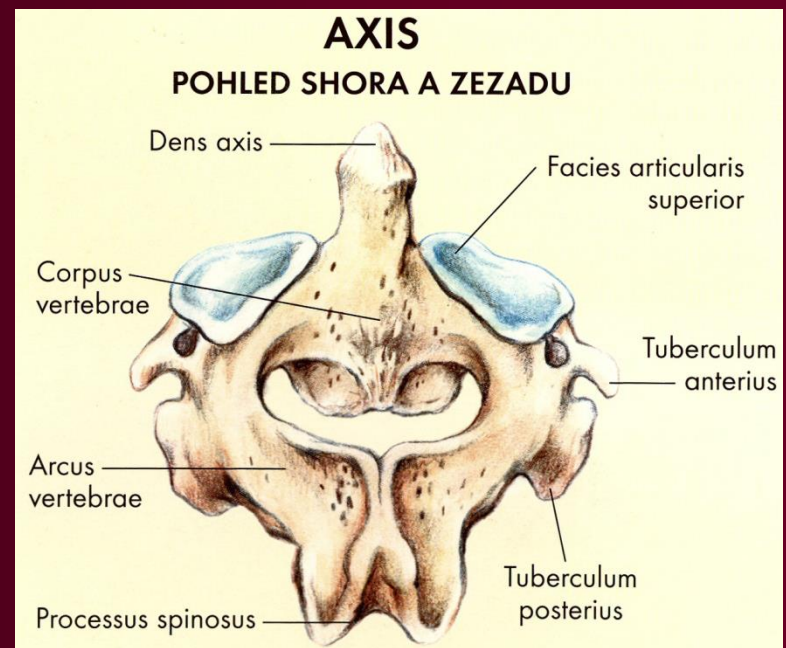
Oblouky + kloubní výběžky



C2

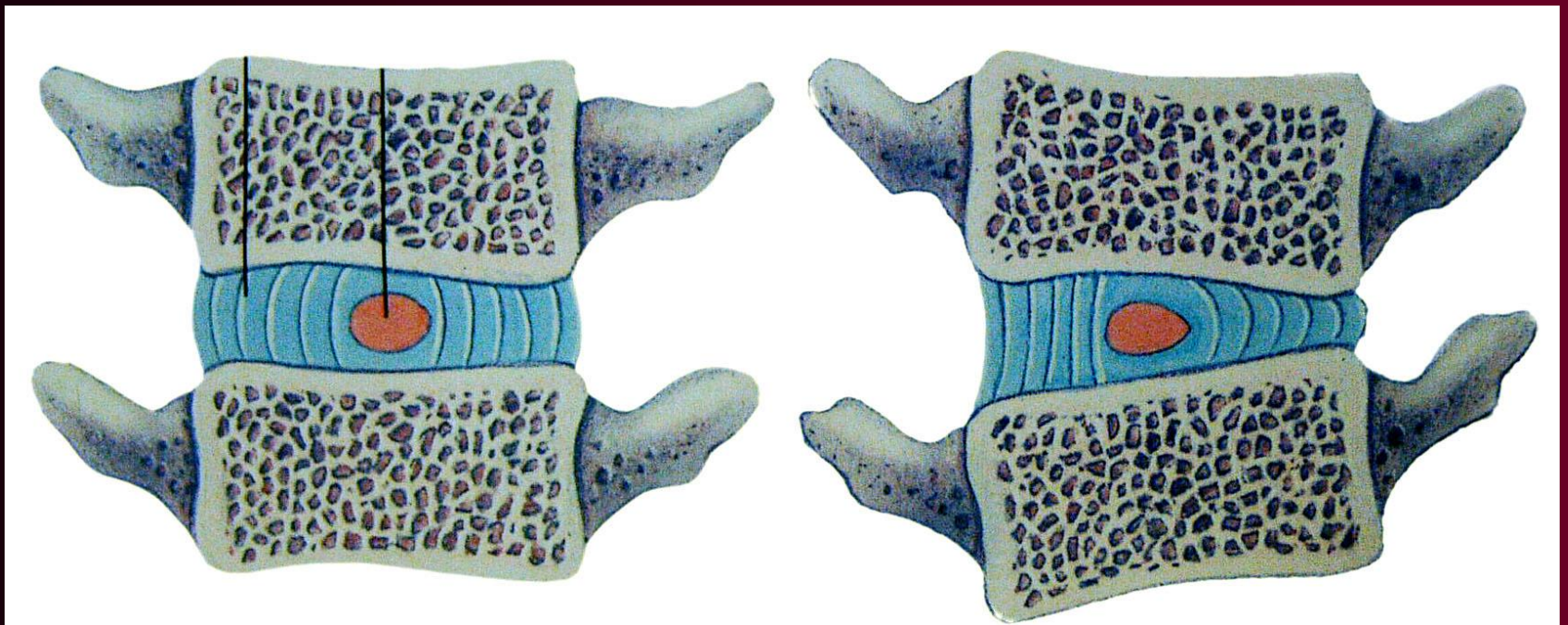
axis, čepovec

- Tělo
- Zub
- Kloubní výběžky



Meziobratlová ploténka

discus intervertebralis



VYŠETŘENÍ

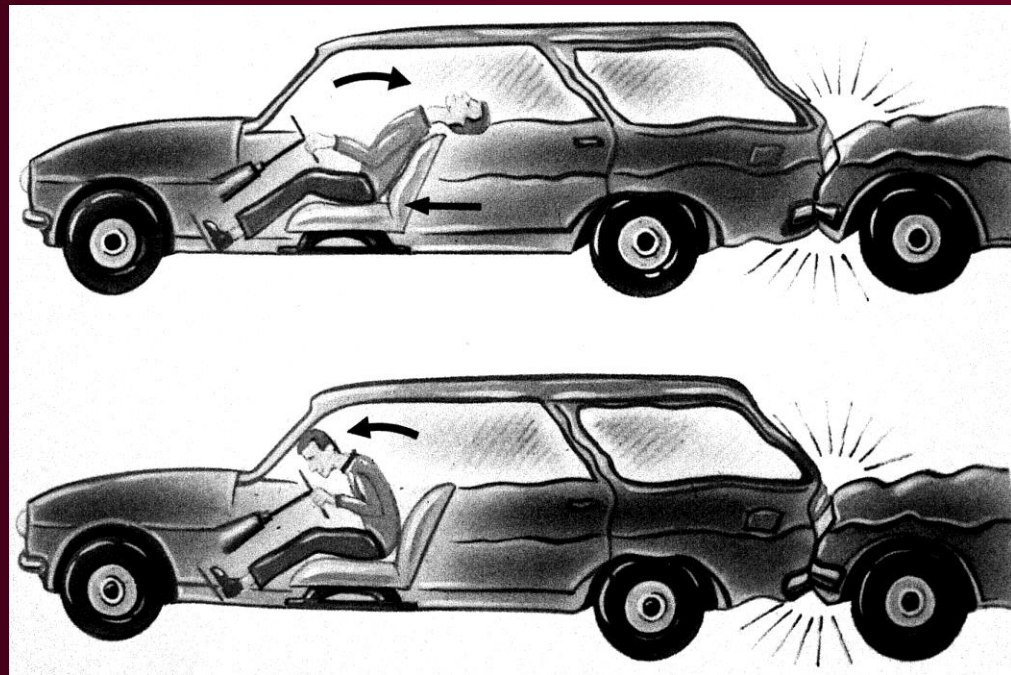

- **Anamnéza**
- **Klinické vyšetření**
- **RTG**
- **Neurologie**
- **CT**
- **MRI**

TYPY PORANĚNÍ

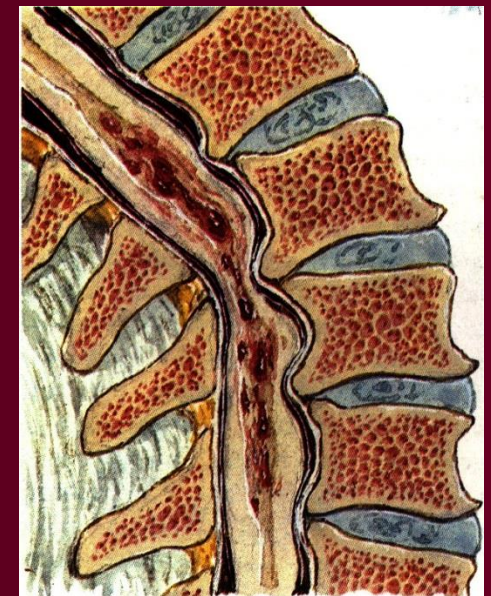

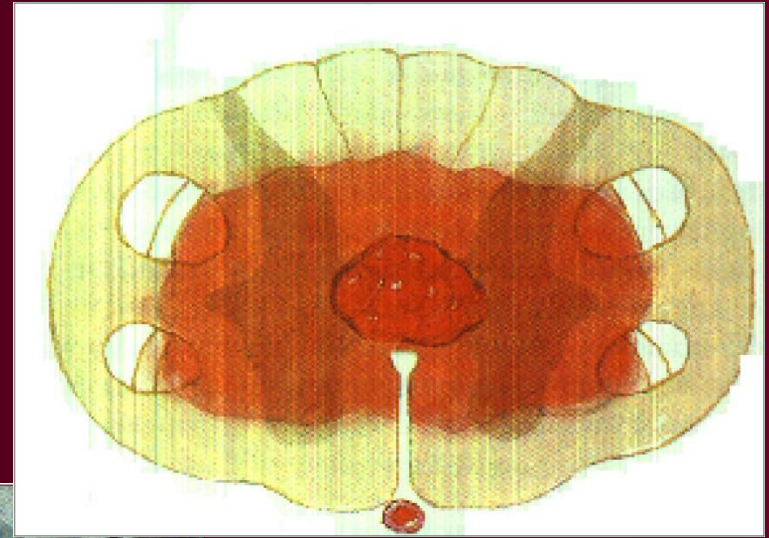
- **Tlak působící v ose páteře**
- **Tlak působící ohyb**
- **Rotace**
- **Kombinace**

MECHANISMUS ÚRAZU

- Pády
- Dopravní nehody
- Sport



Hematomyelie: Centrální míšní syndrom



Denisova klasifikace

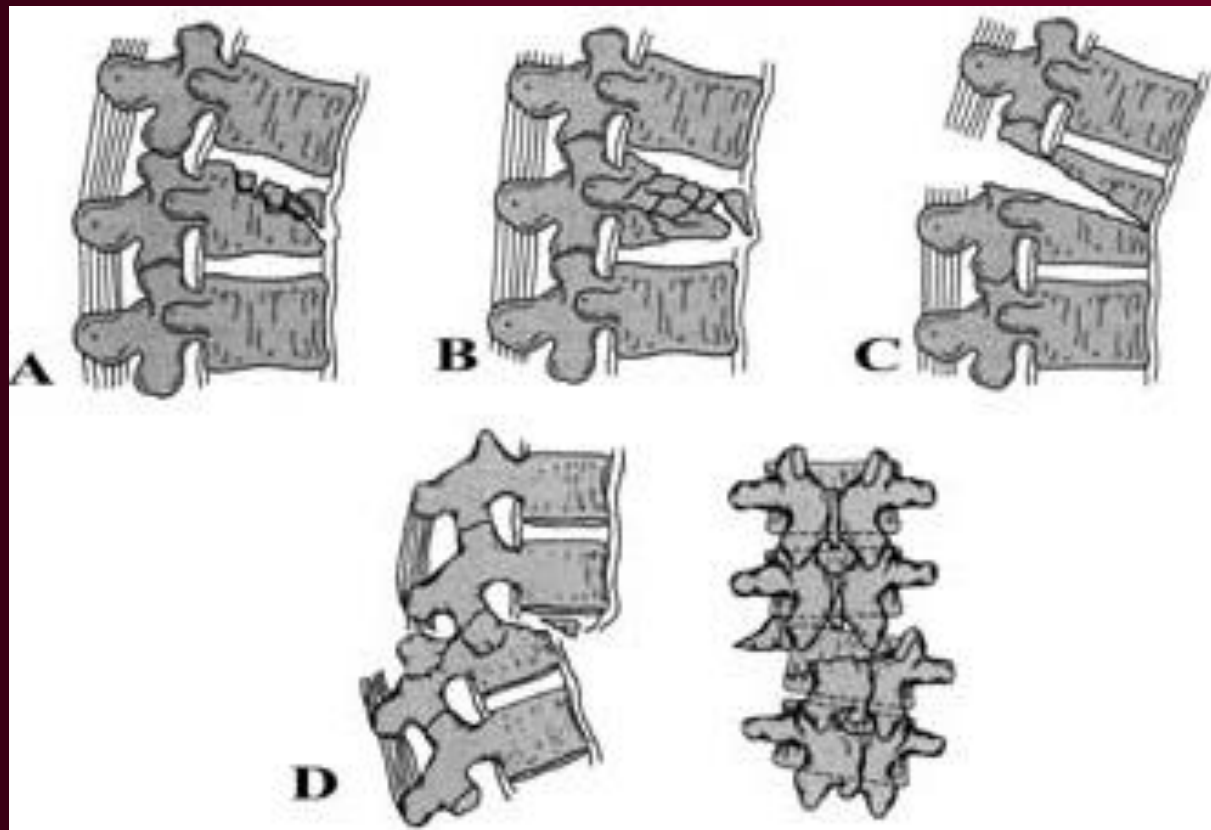
třísloupcová teorie

A kompresivní

B burst

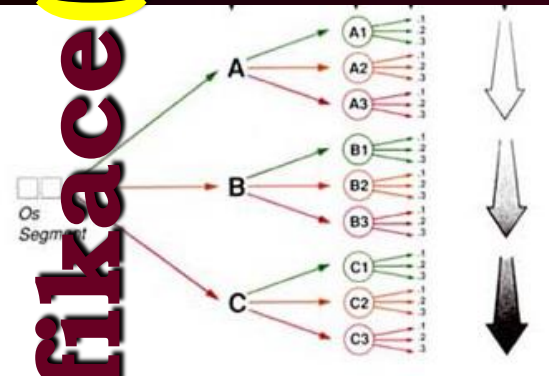
C flekčnědistrakční

D rotační složka



AO klasifikace (Magerl)

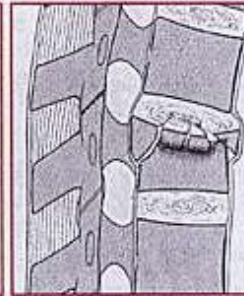
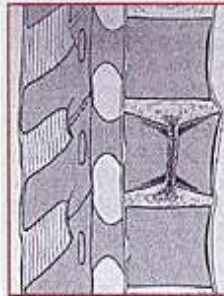
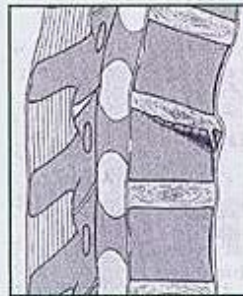
2 sloupce



A1

A2

A3

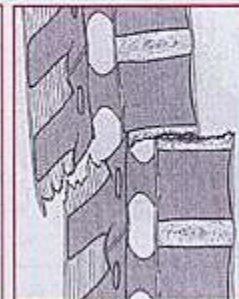
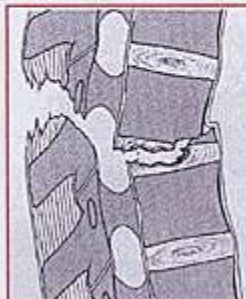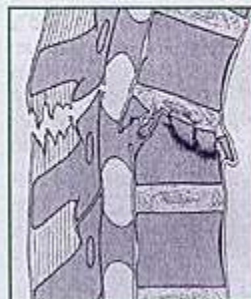


komprese

B1

B2

B3

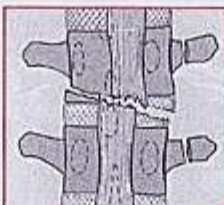
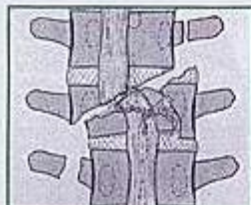


distrakce

C1

C2

C3



A, B s rotací

Frankel (ASIA) klasifikace

- A** **kompletní výpad motoriky i sense**
- B** **motorika chybí, sense zachována**
- C** **zachována neužitečná motorika**
- D** **jistý deficit motoriky**
- E** **normální neurologický nález**

TERAPIE

- **konzervativní**
 - **ortesy, korzety**
 - **klid na lůžku**
- **operační**
 - **zadní výkony**
 - **přední výkony**
 - **kombinované**

PRVNÍ POMOC

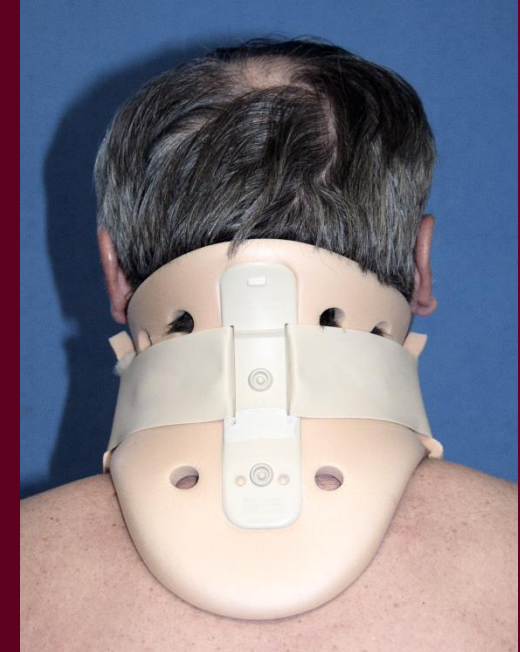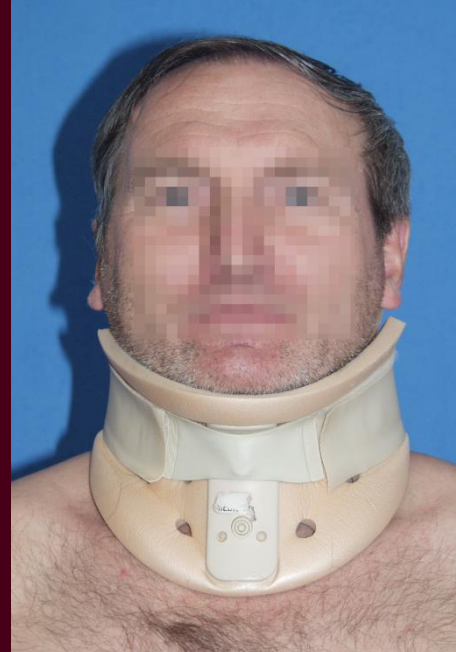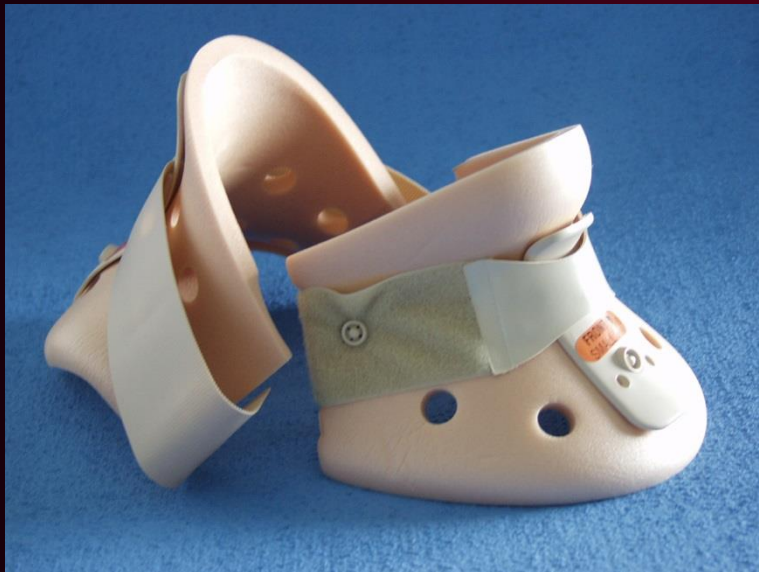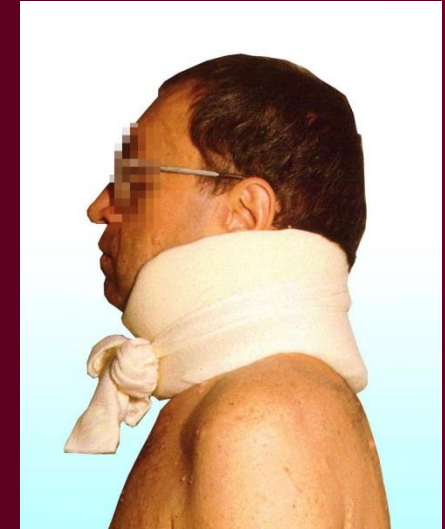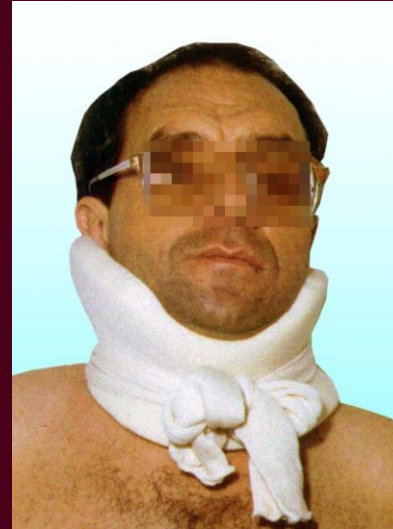- **FIXACE KRČNÍ PÁTEŘE**
- **PŘI MANIPULACI VYLOUČIT POHYB
T A L PÁTEŘE**
- **SPINÁLNÍ JEDNOTKA**

INDIKACE OPERACE

- **NEUROLOGICKÝ DEFICIT**
 - » při těžkém deficitu -
operace do 6 hod !
- **NESTABILITA PÁTEŘE**

KONZERVATIVNÍ LEČENÍ

- Klidový režim
- Límce - molitanový
-Philadelphia



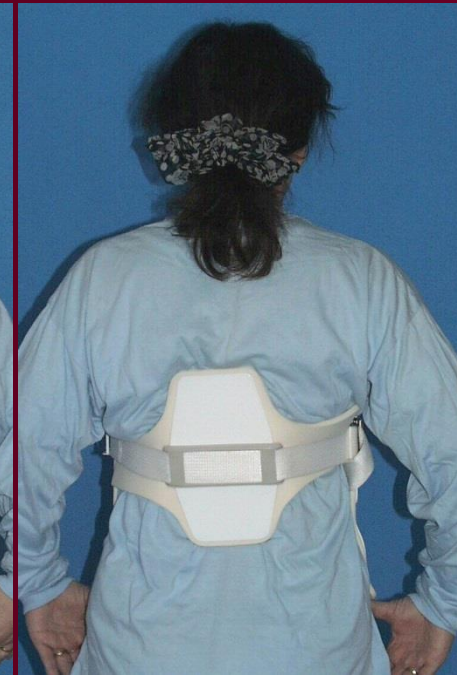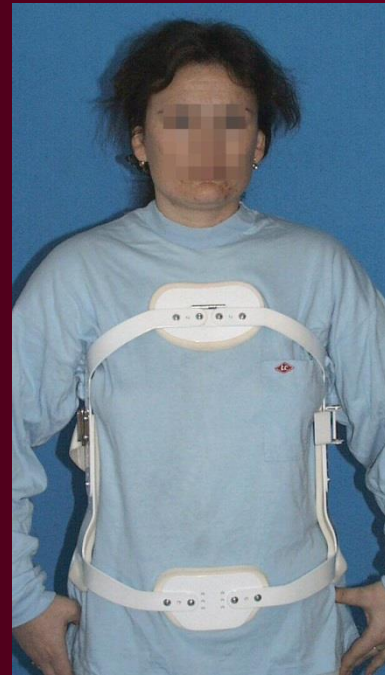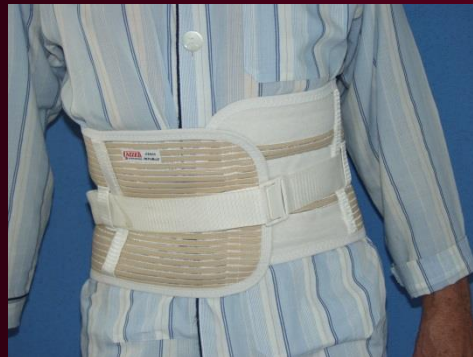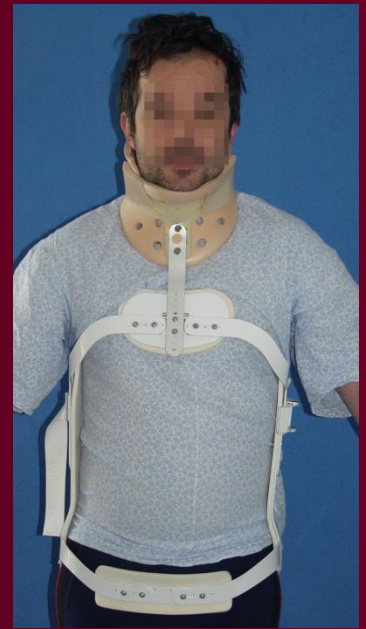KONZERVATIVNÍ LEČENÍ

T páteř

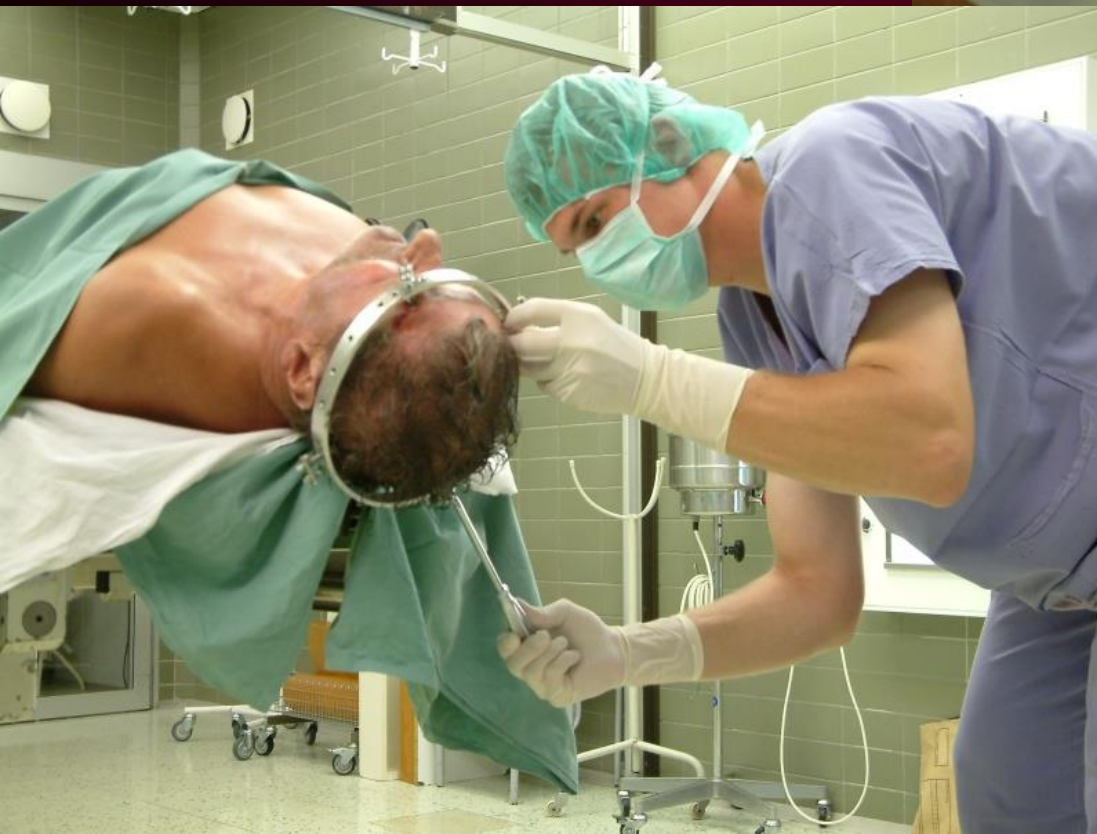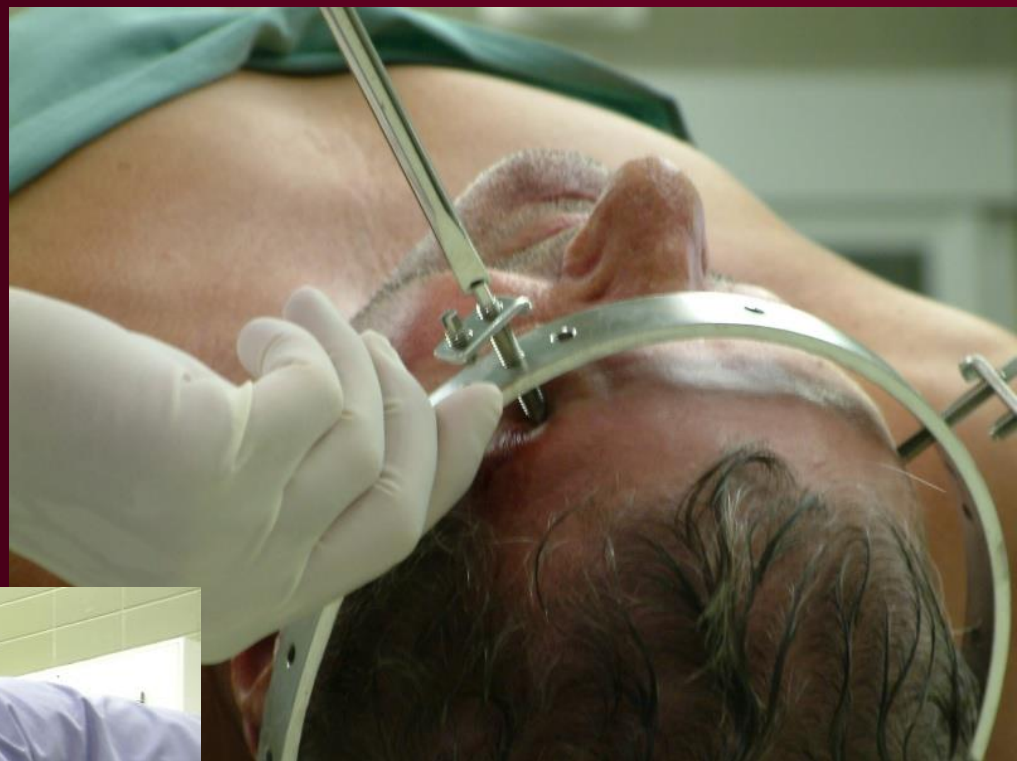- Jewetova ortesa

LS páteř

- Jewetova ortesa
- bederní pás



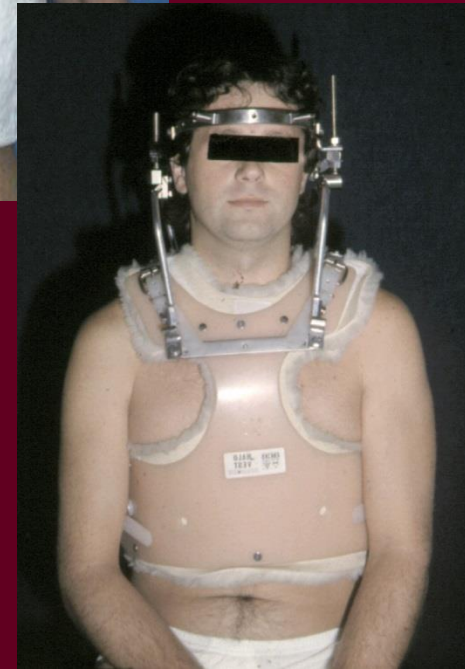
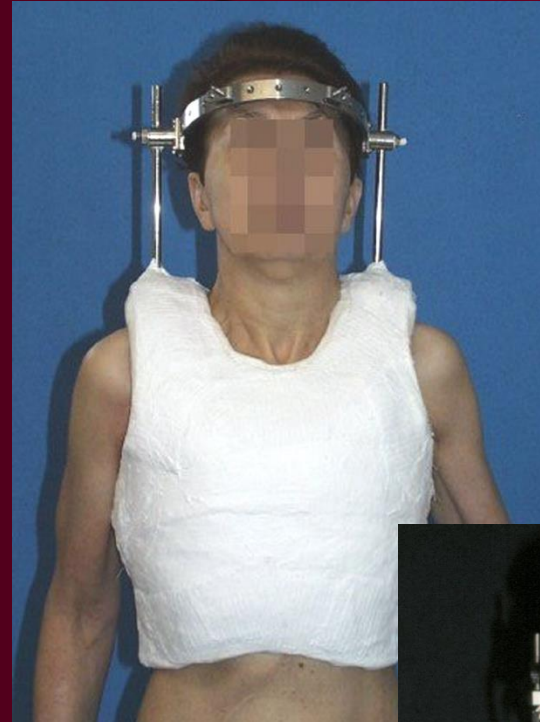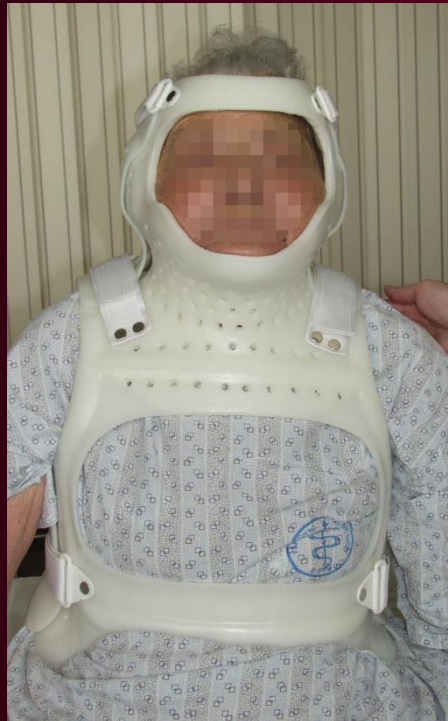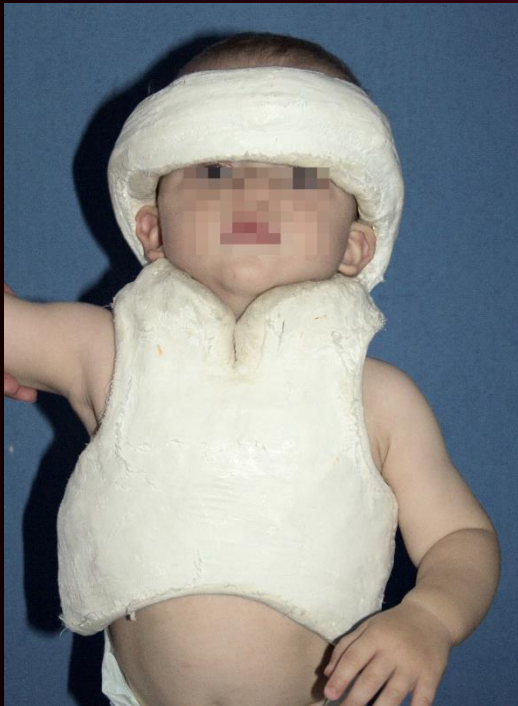HALO TRAKCE



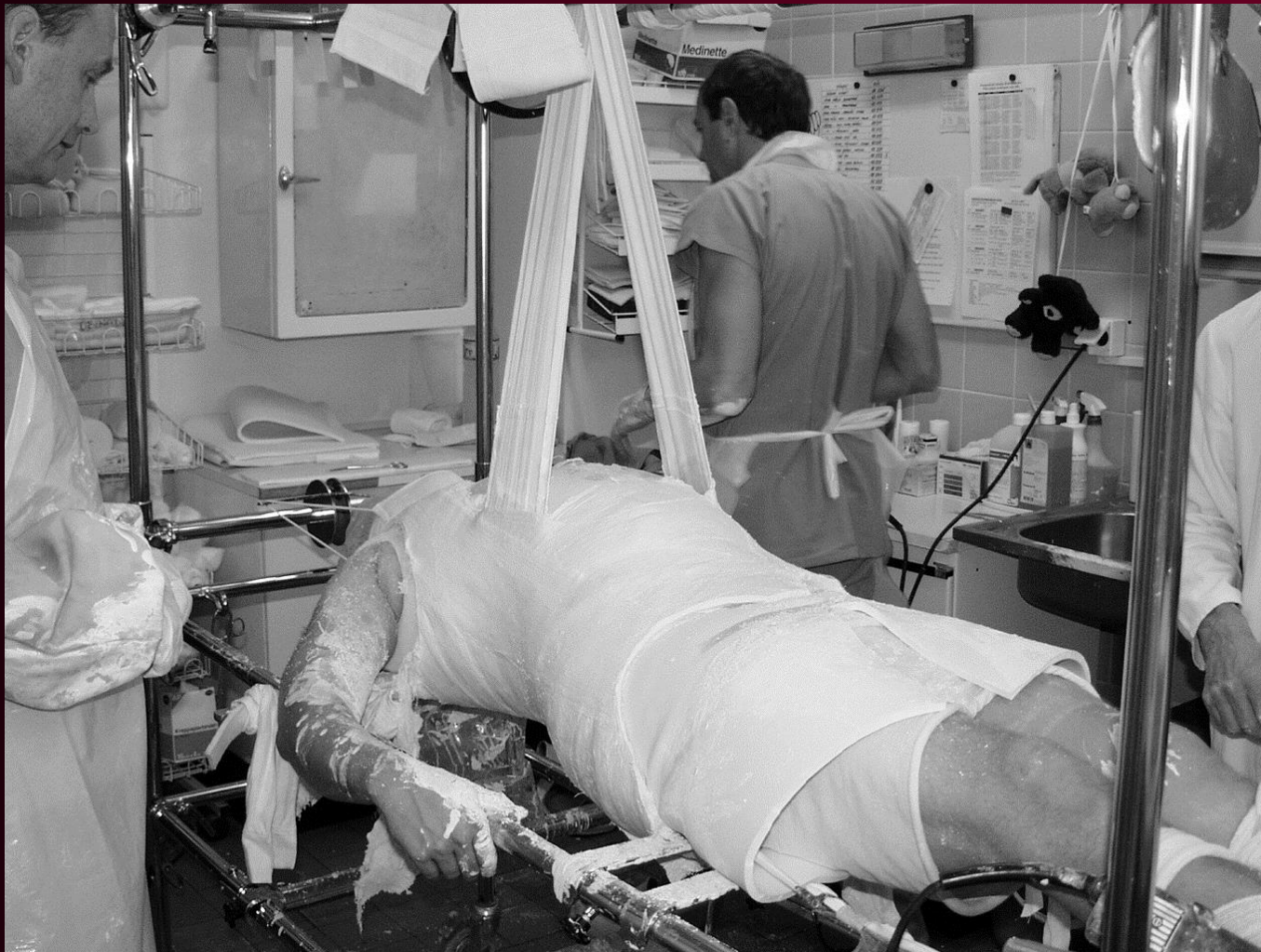
KONZERVATIVNÍ LEČENÍ- sádrové korzety

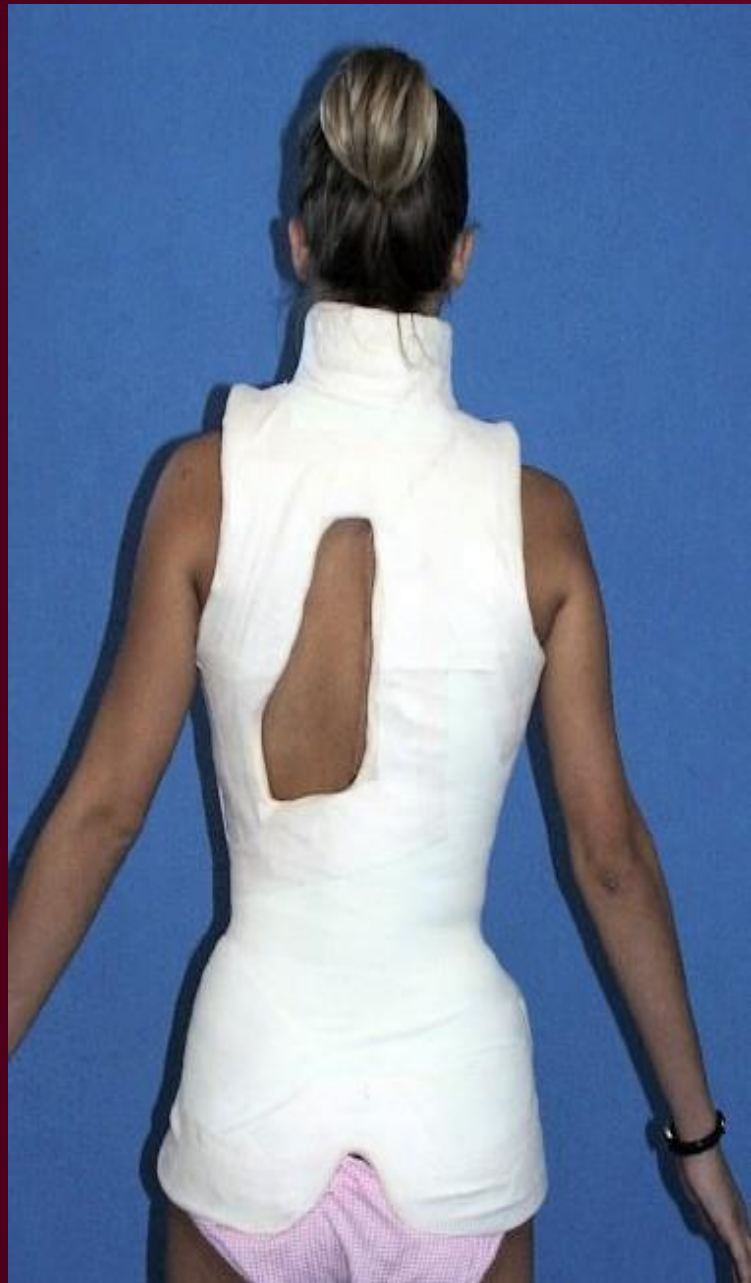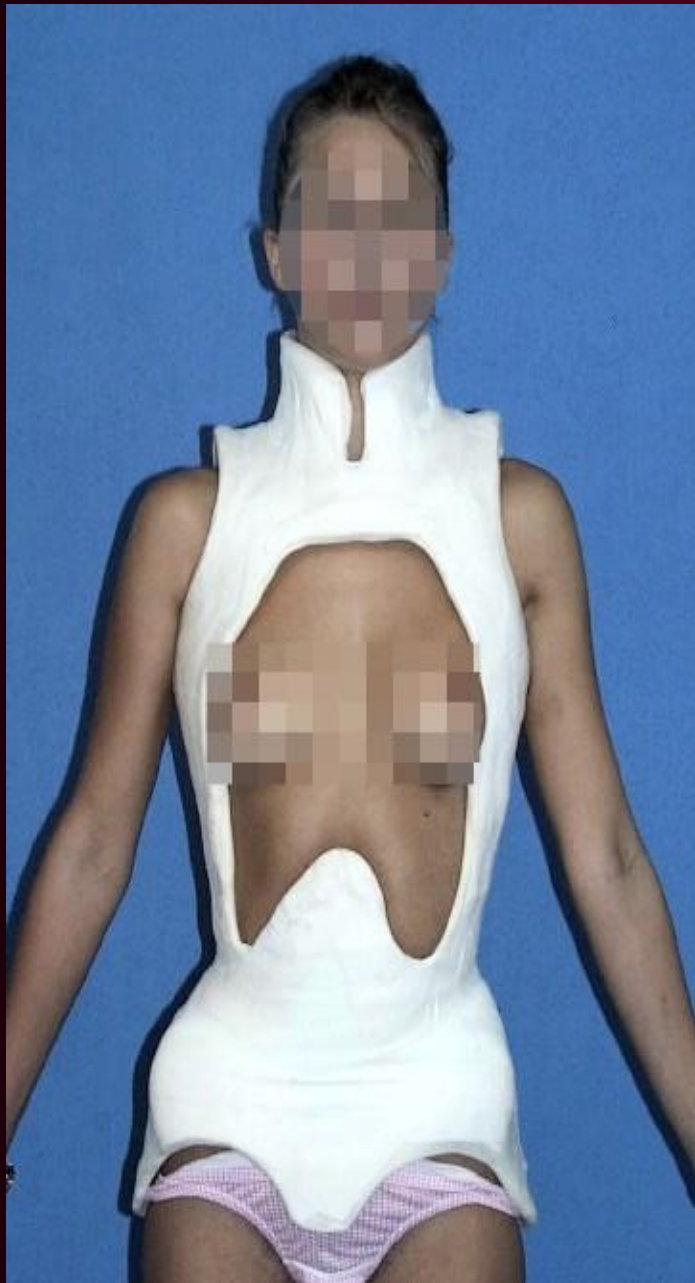C páteř

- halo-cast, halo-vest
- Minerva



KONZERVATIVNÍ LEČENÍ- sádrové korzety





Indikace operace: Nervový nález, nestabilita

- Nervový nález:
- A typ – především burst zlomeniny
- B typ – některé zlomeniny
- C typ – většina poranění

OPERAČNÍ TERAPIE

- **ÚPRAVA DEFORMITY – repozice, stabilizace**
- **DEKOMPRESSE NERVOVÝCH STRUKTUR**
- **VYTVOŘENÍ PEVNÉ FÚZE**

OPERAČNÍ TERAPIE

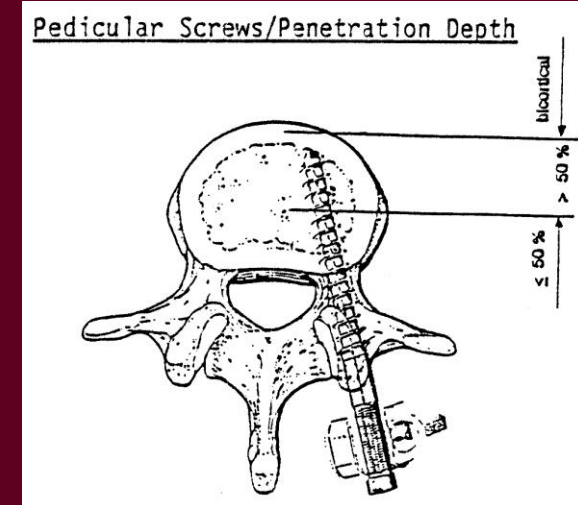
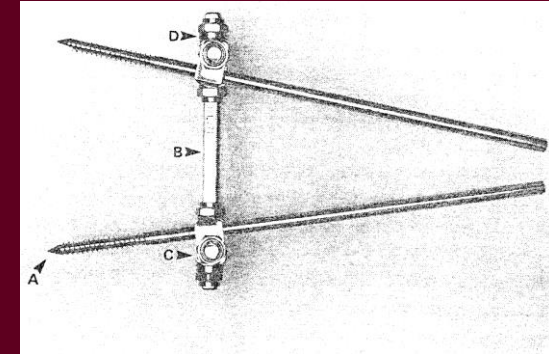
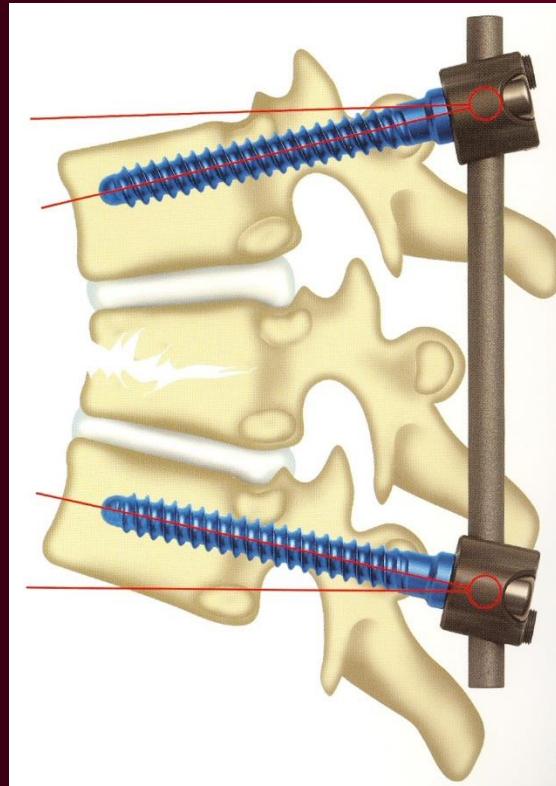
akutní fáze

- **C páteř**
 - **přední výkony**

- **T, L páteř**
 - **zadní výkony**

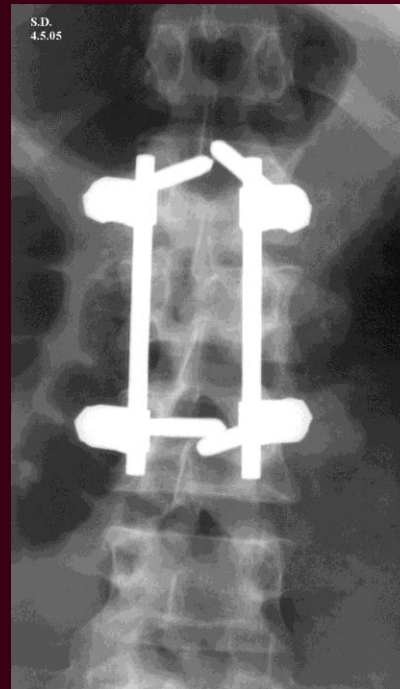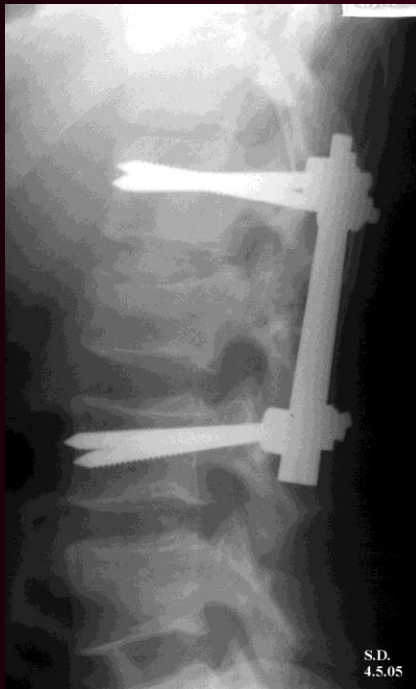
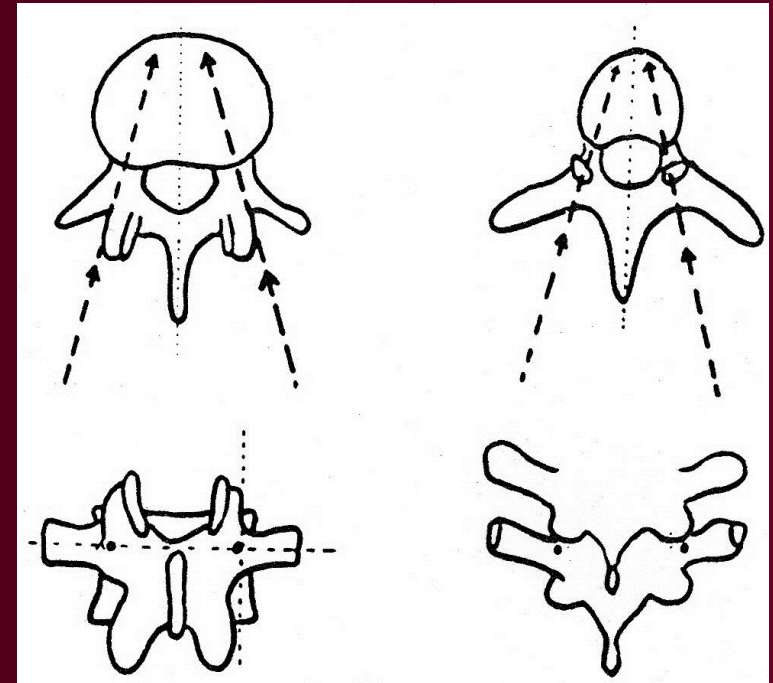
PRINCIPY OPERAČNÍ LÉČBY

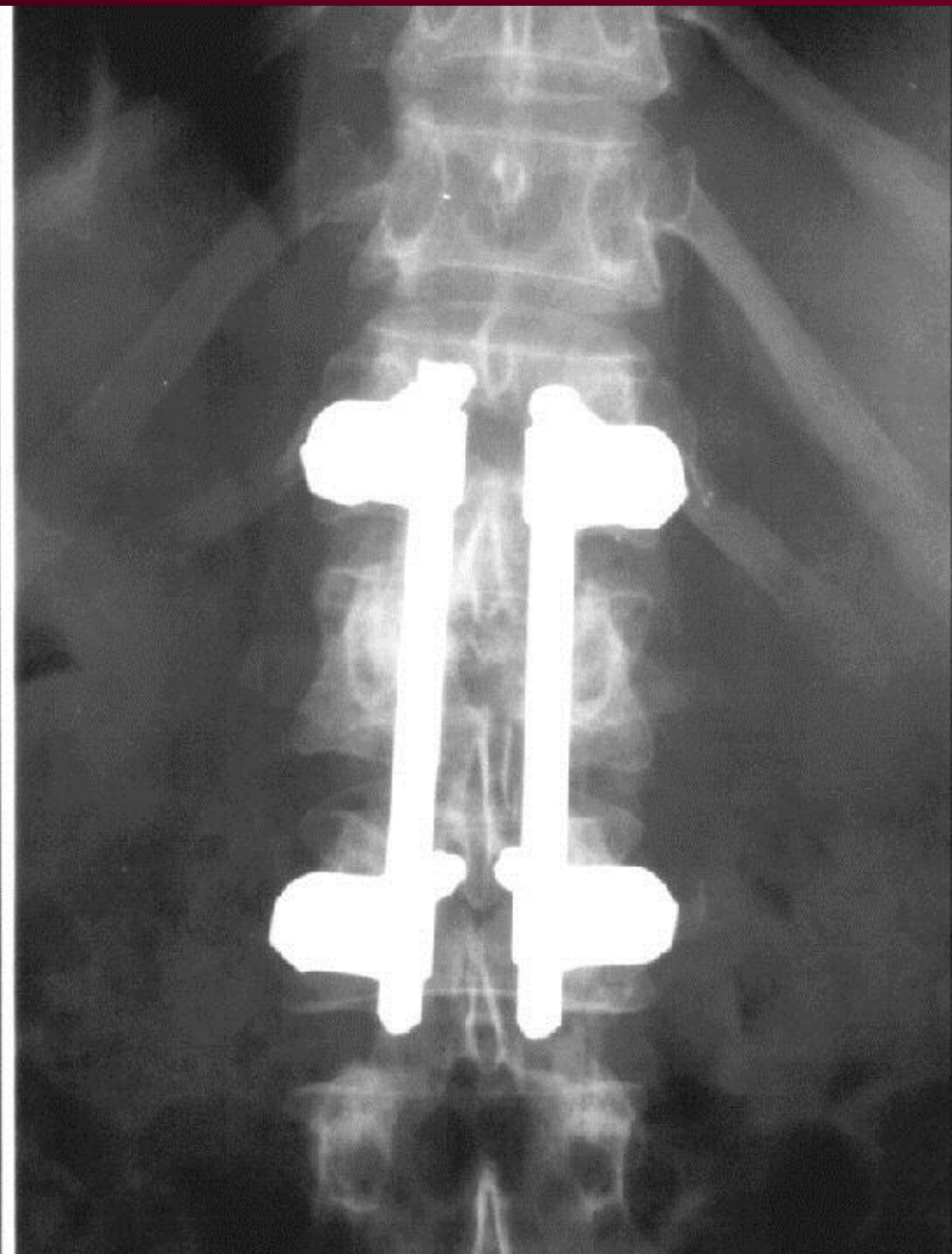
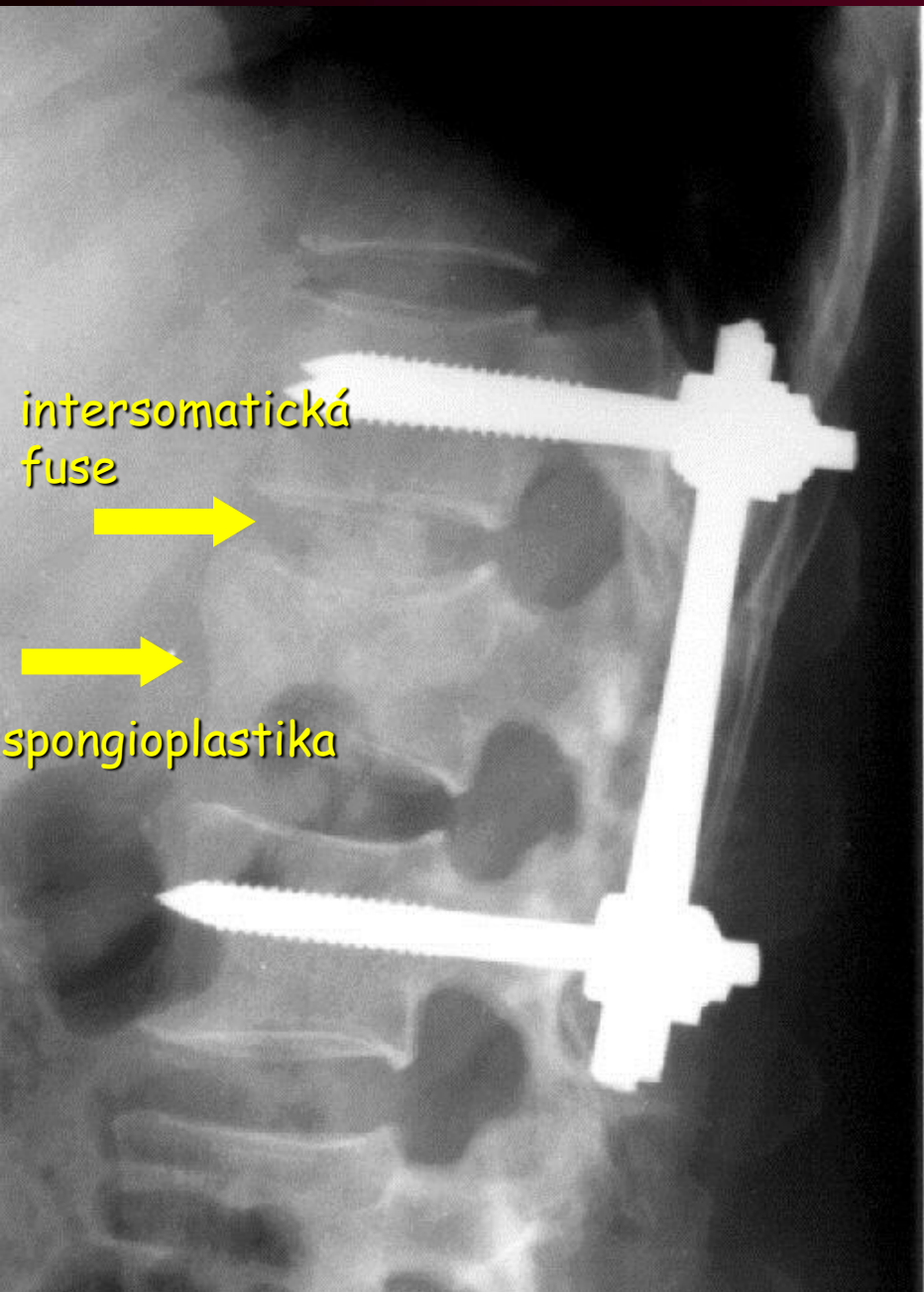
- repozice
- lordotizace
- stabilizace
- fúze



OPERACE TL PÁTEŘE ZE ZADU

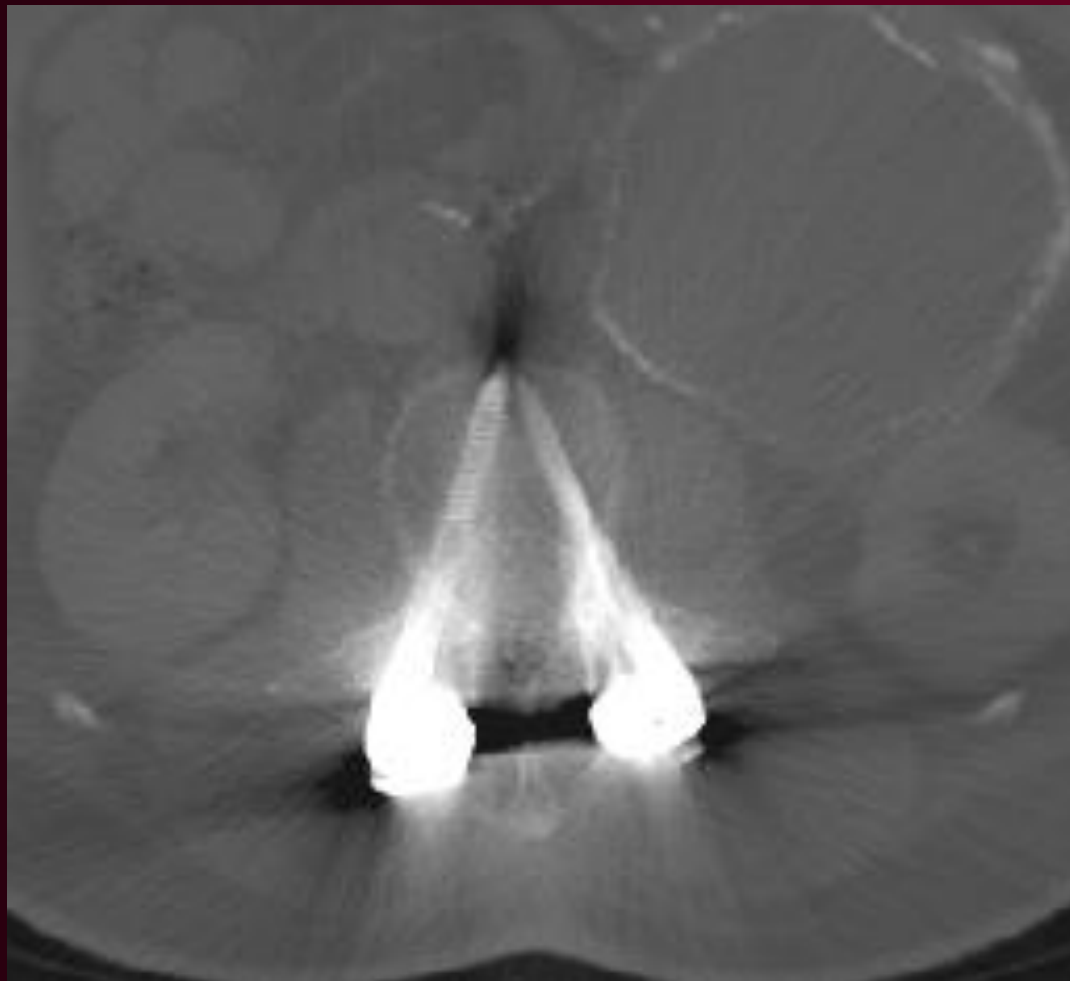- **Transpedikulární šrouby**
- **Kameny**
- **Tyčky**
- **Croslinky**

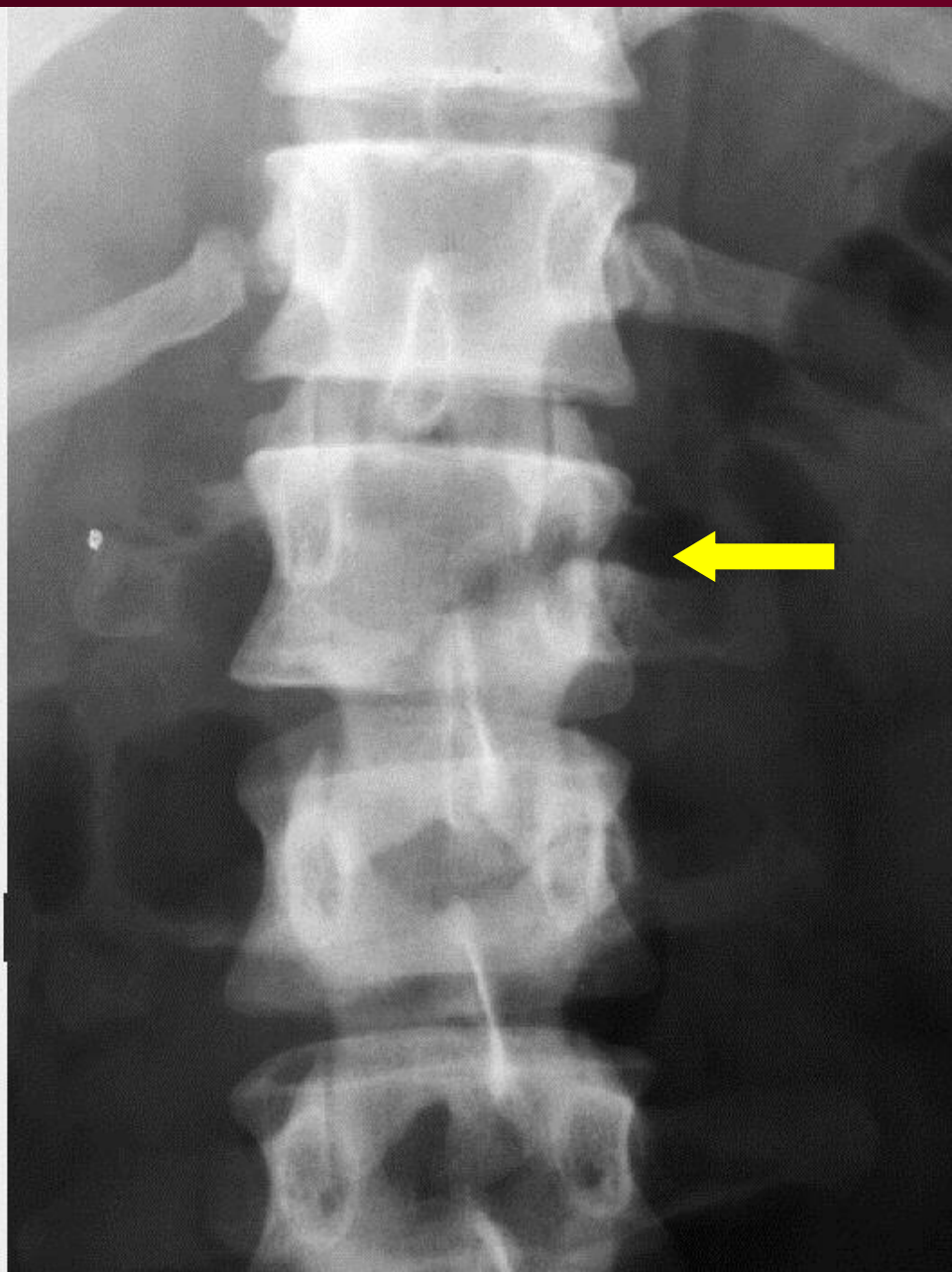
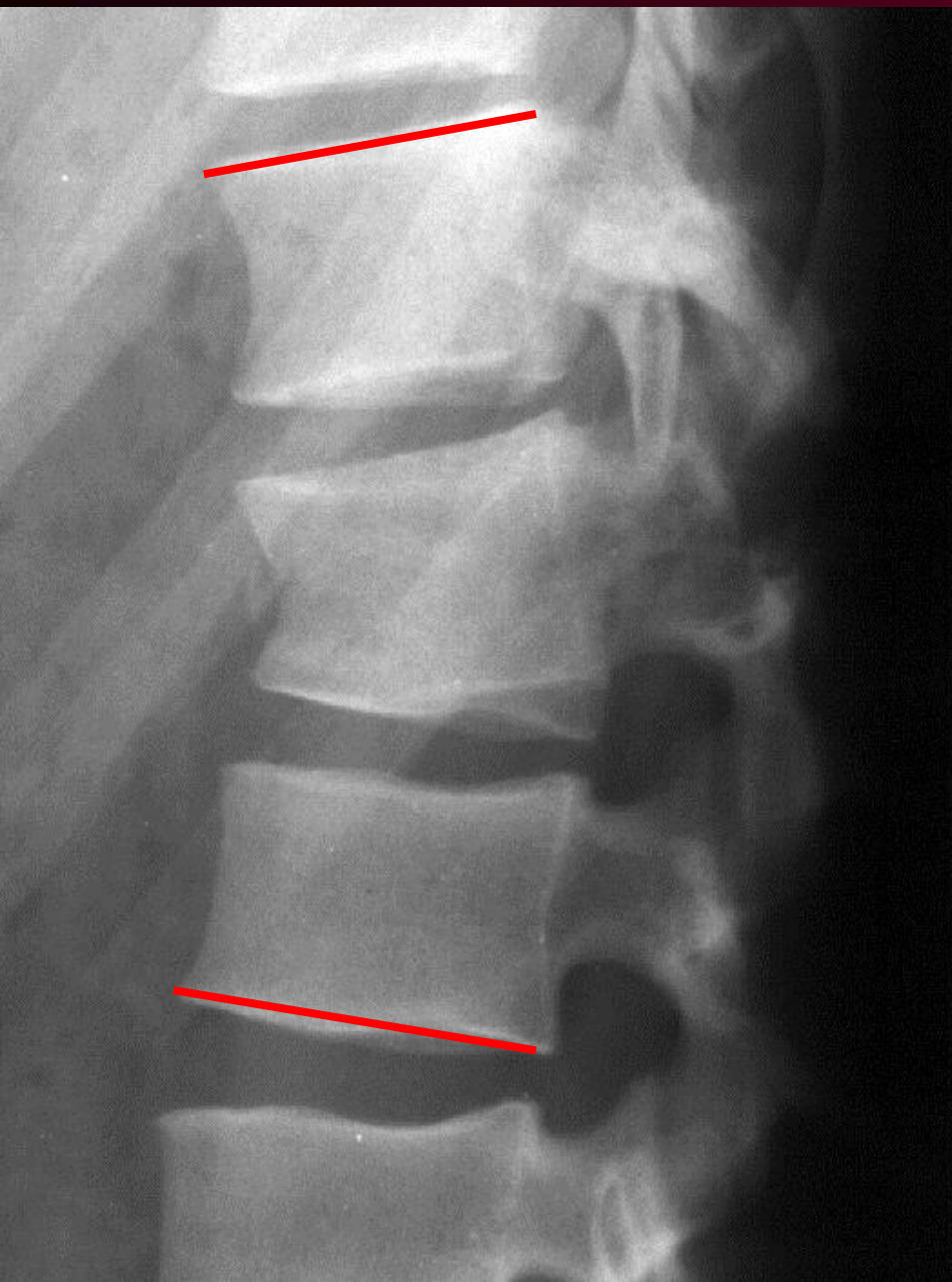


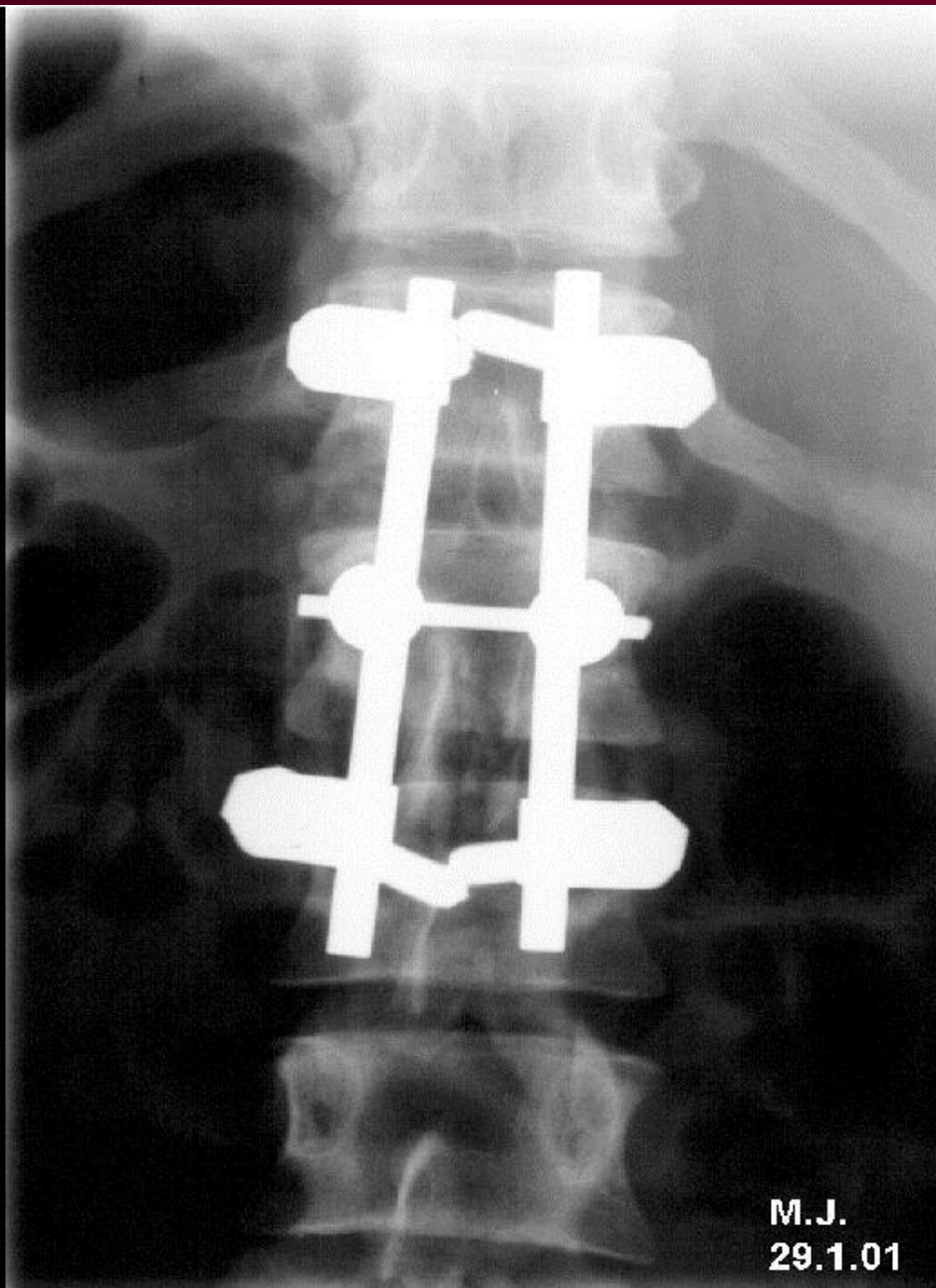
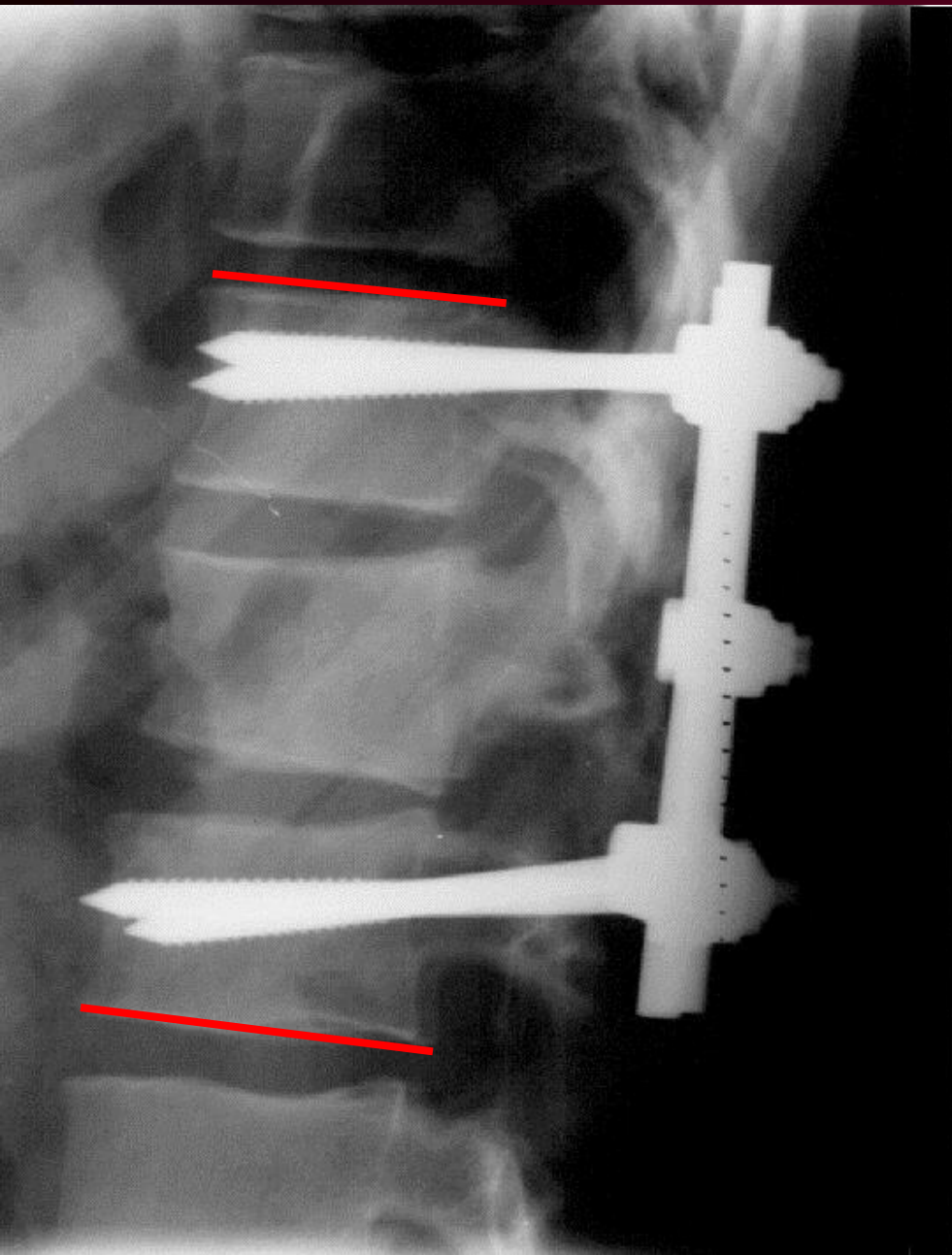


STABILIZACE PÁTEŘE ZE ZADU

CT scan transpedikulárně zavedených šroubů



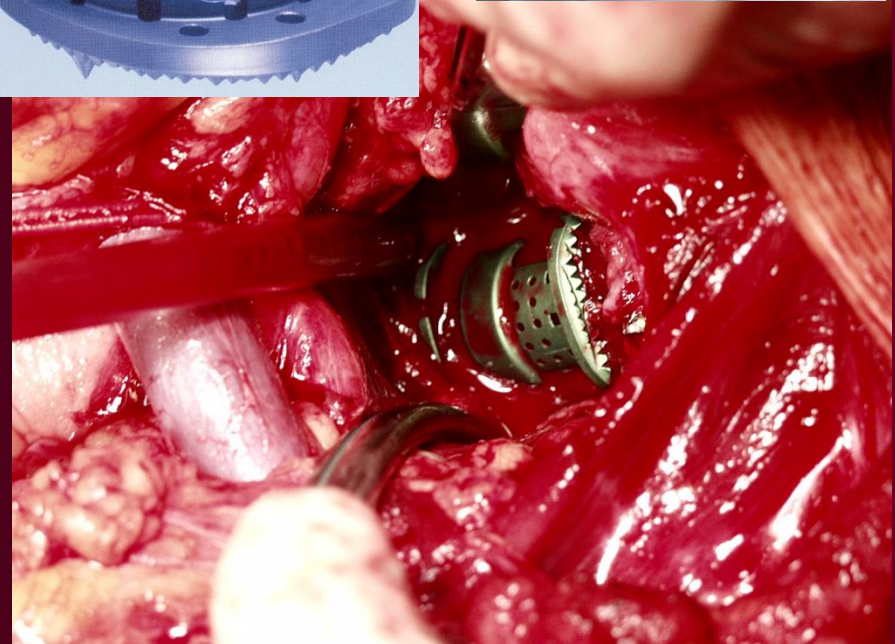
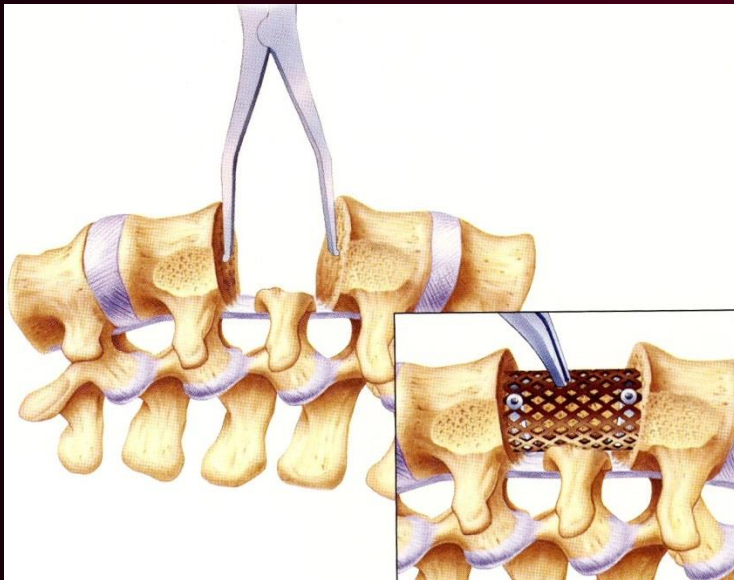
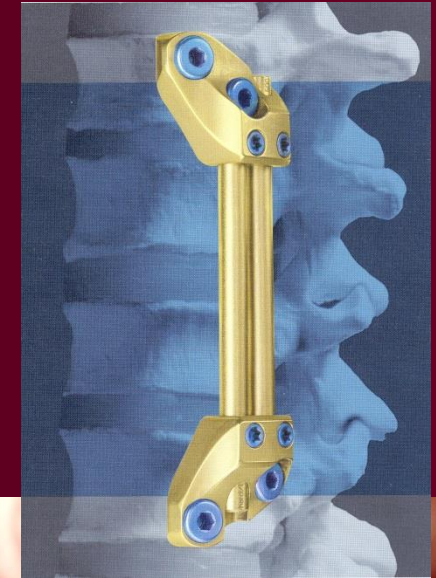


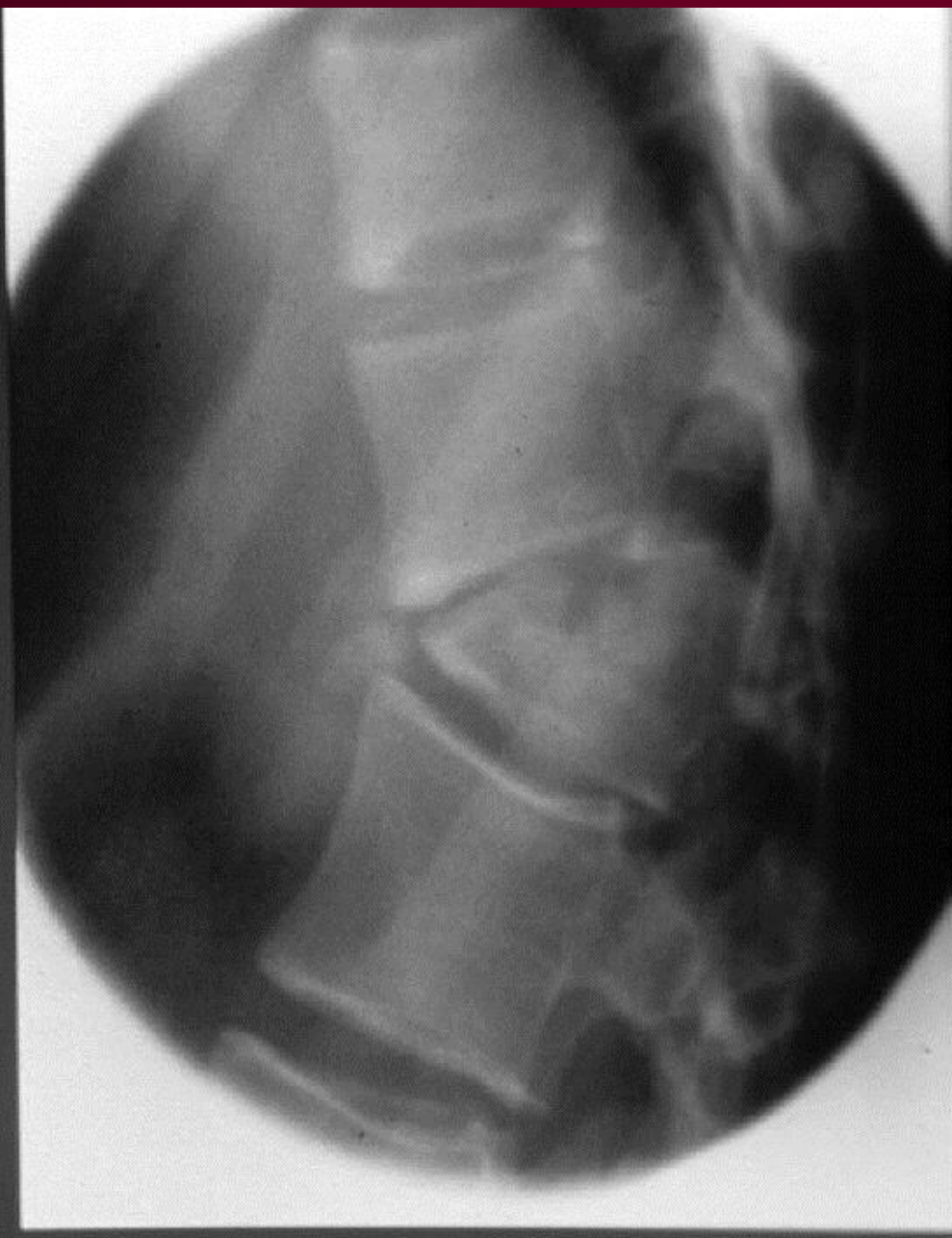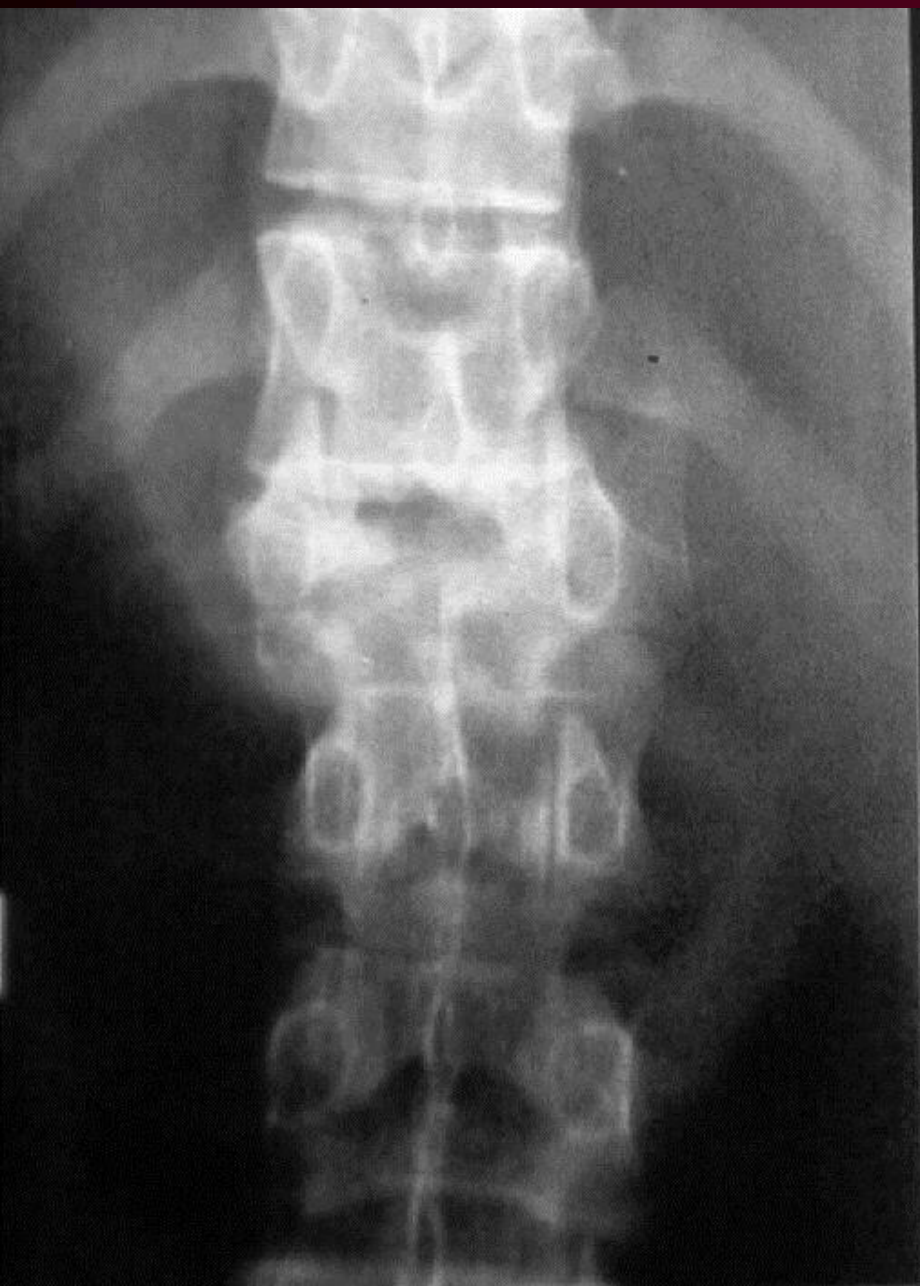


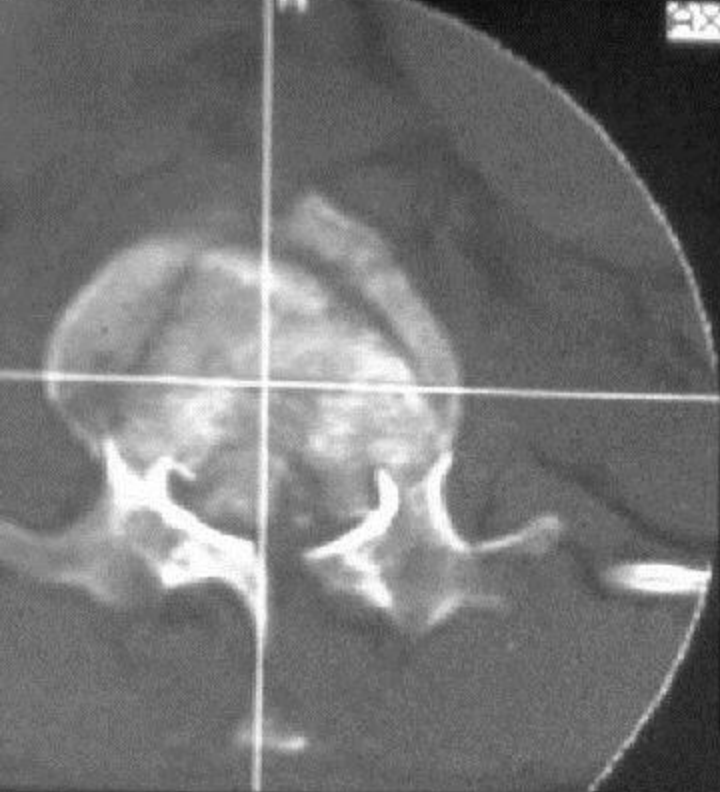
M.J.
29.1.01

TL PÁTEŘ- OPERACE ZEPŘEDU

- náhrada těla
- stabilizace






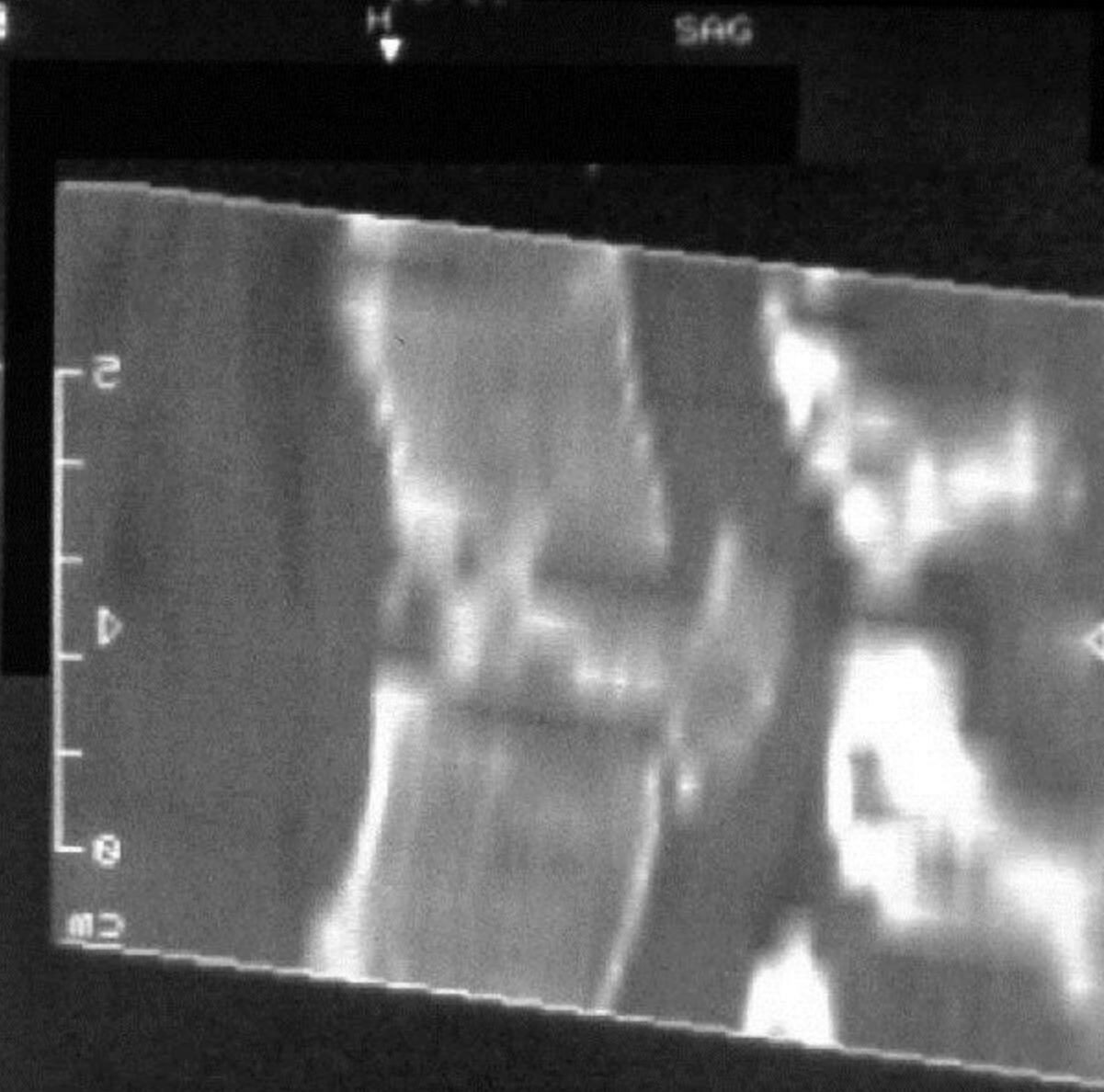


COR

H
▼



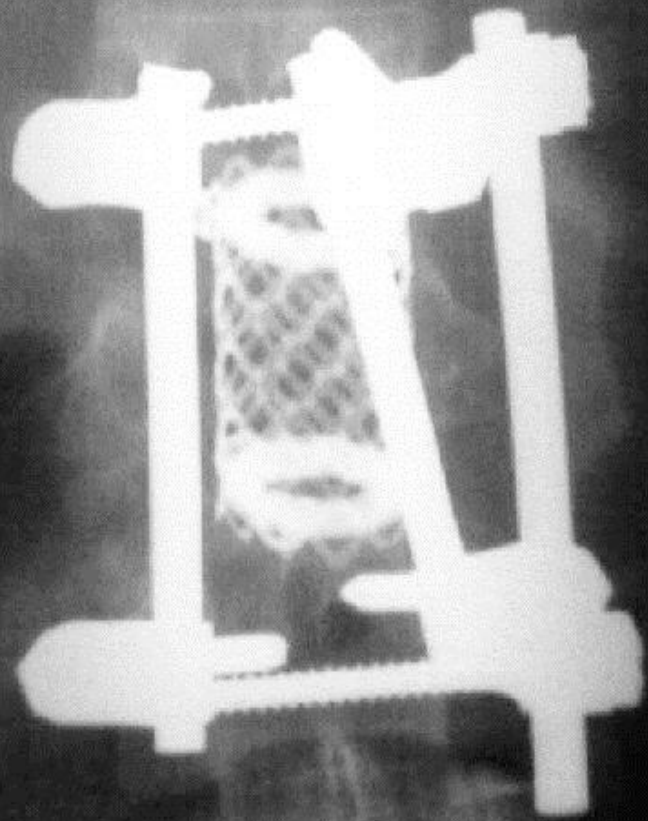
4



SAG

H
▼

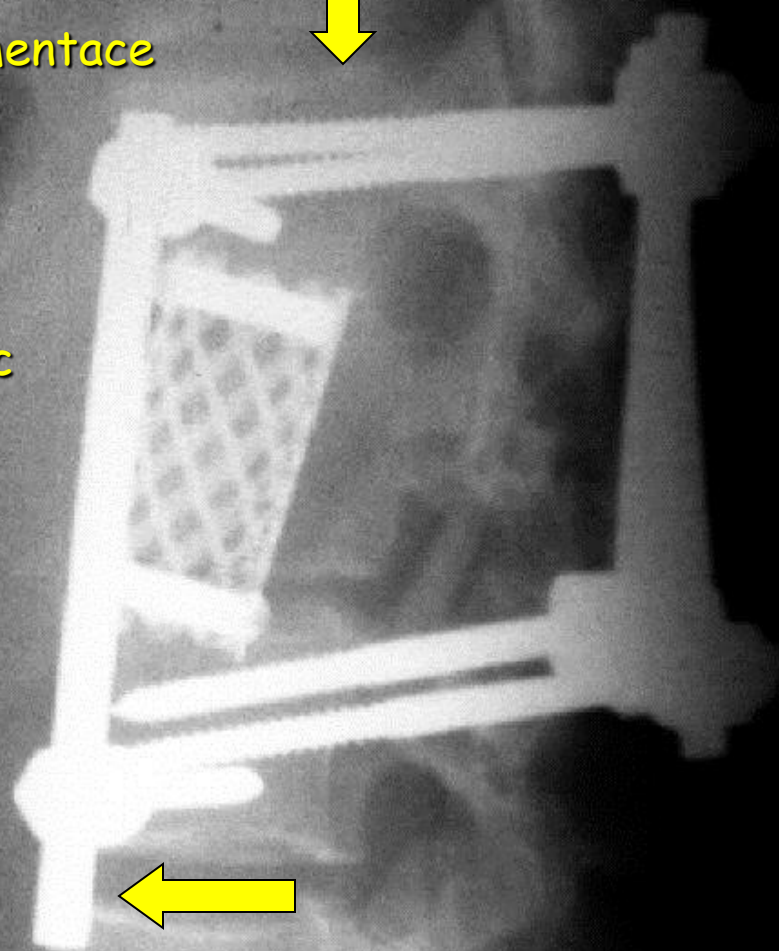
2
4
6
8
cm




Harmsova klec

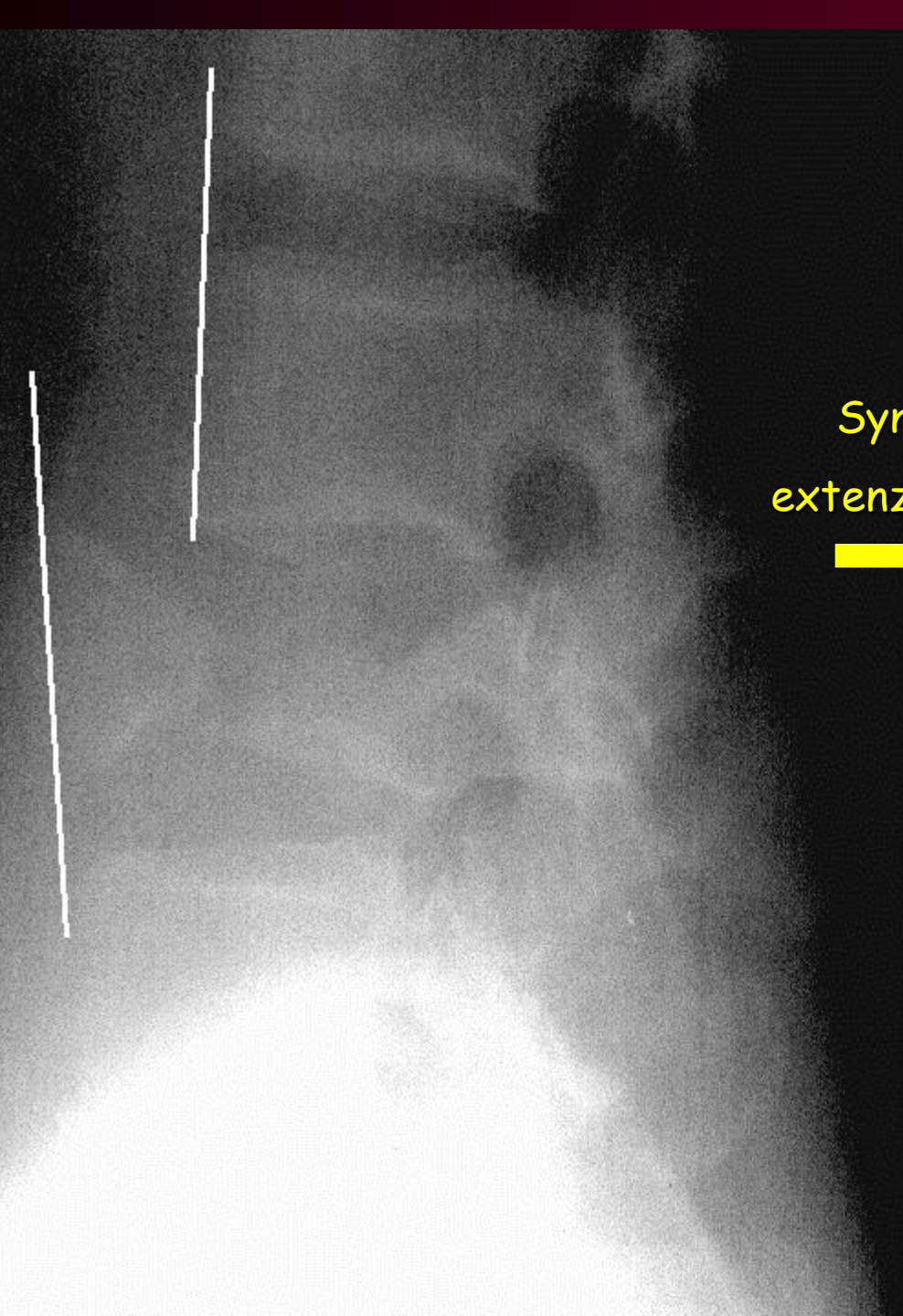


zadní
instrumentace

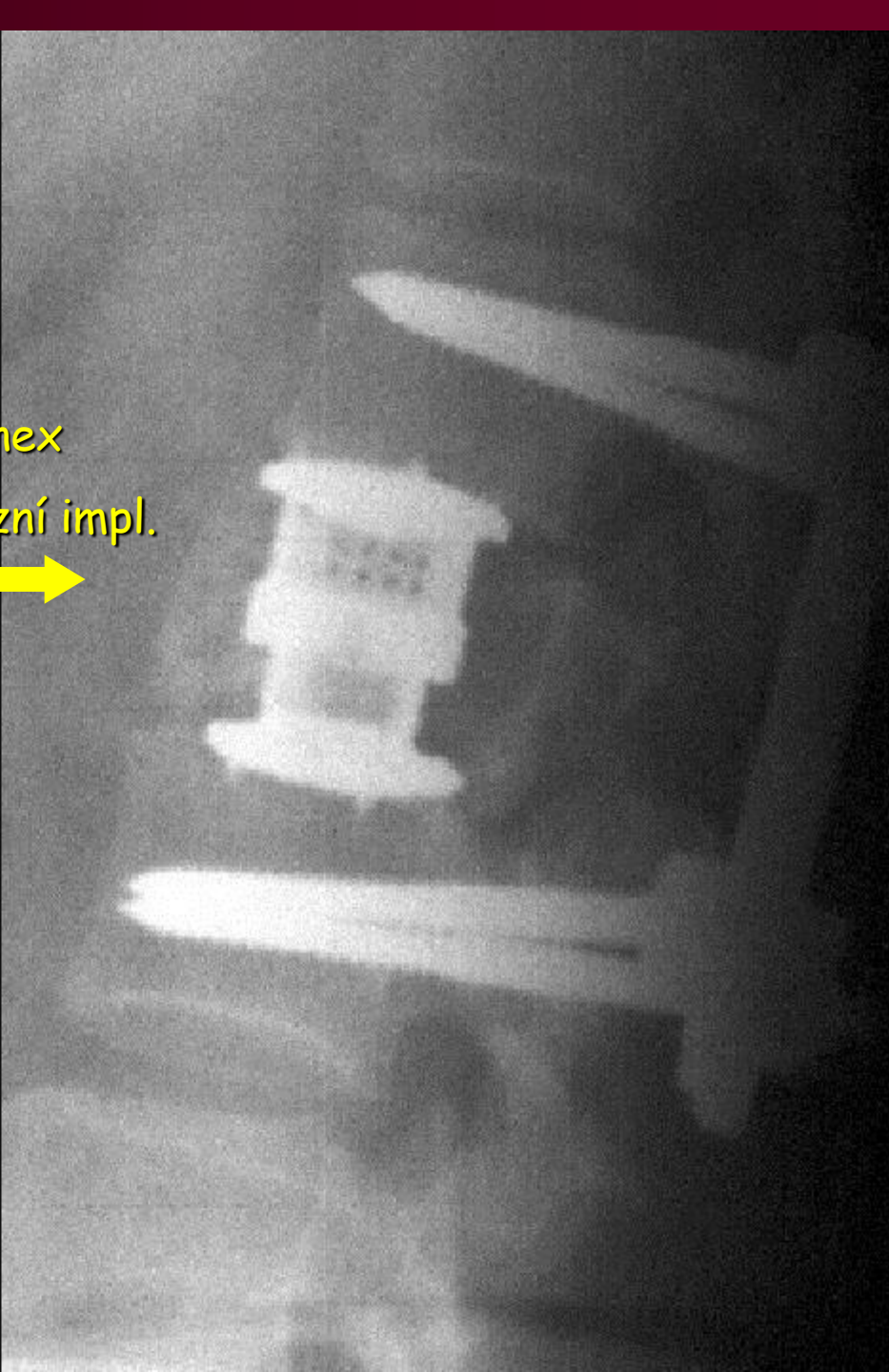


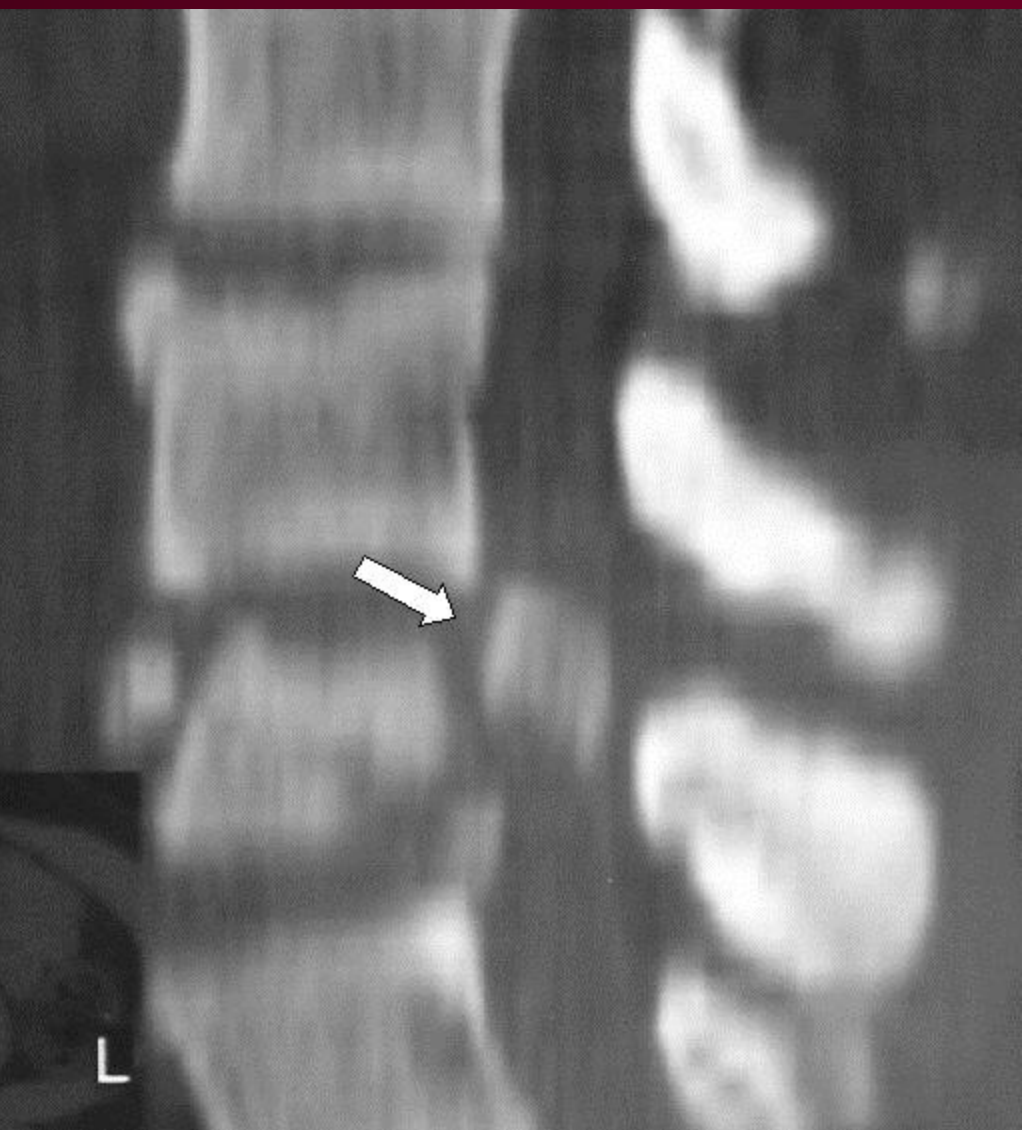
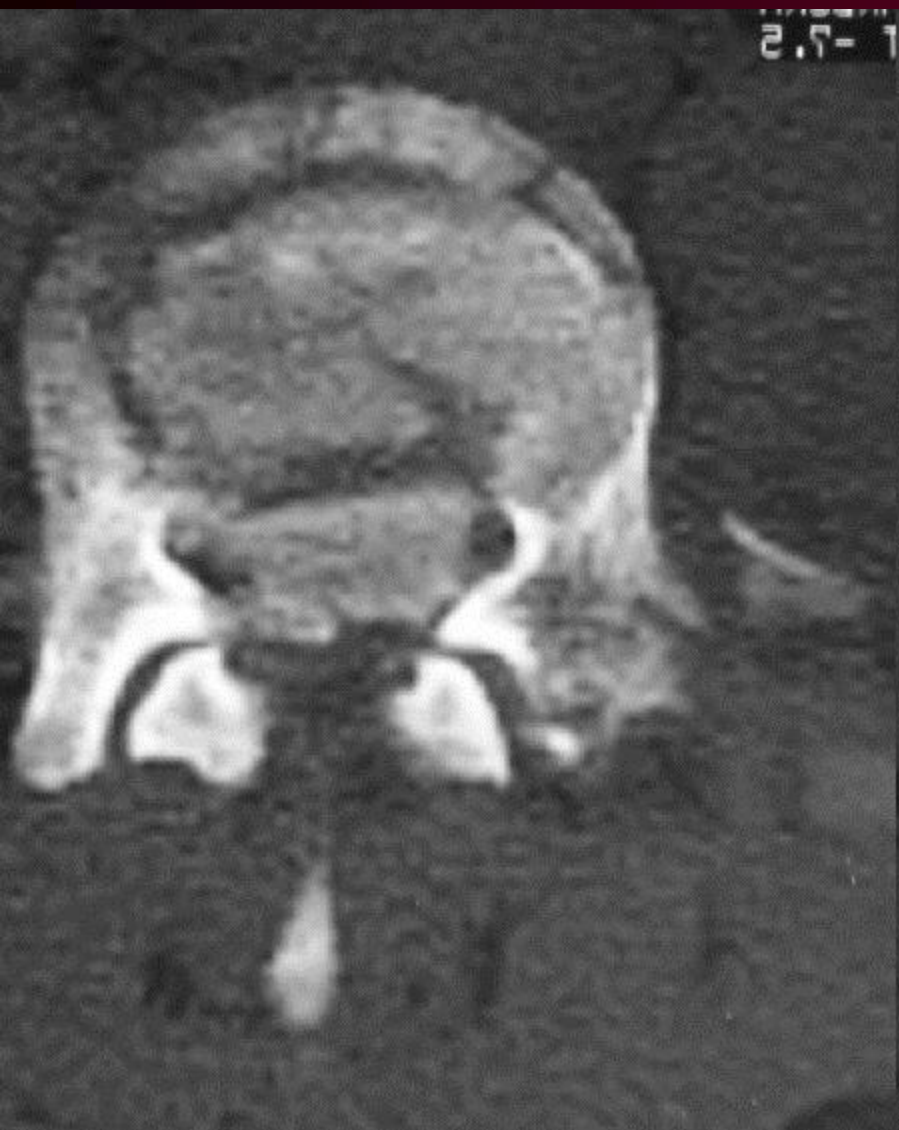přední
instrumentace

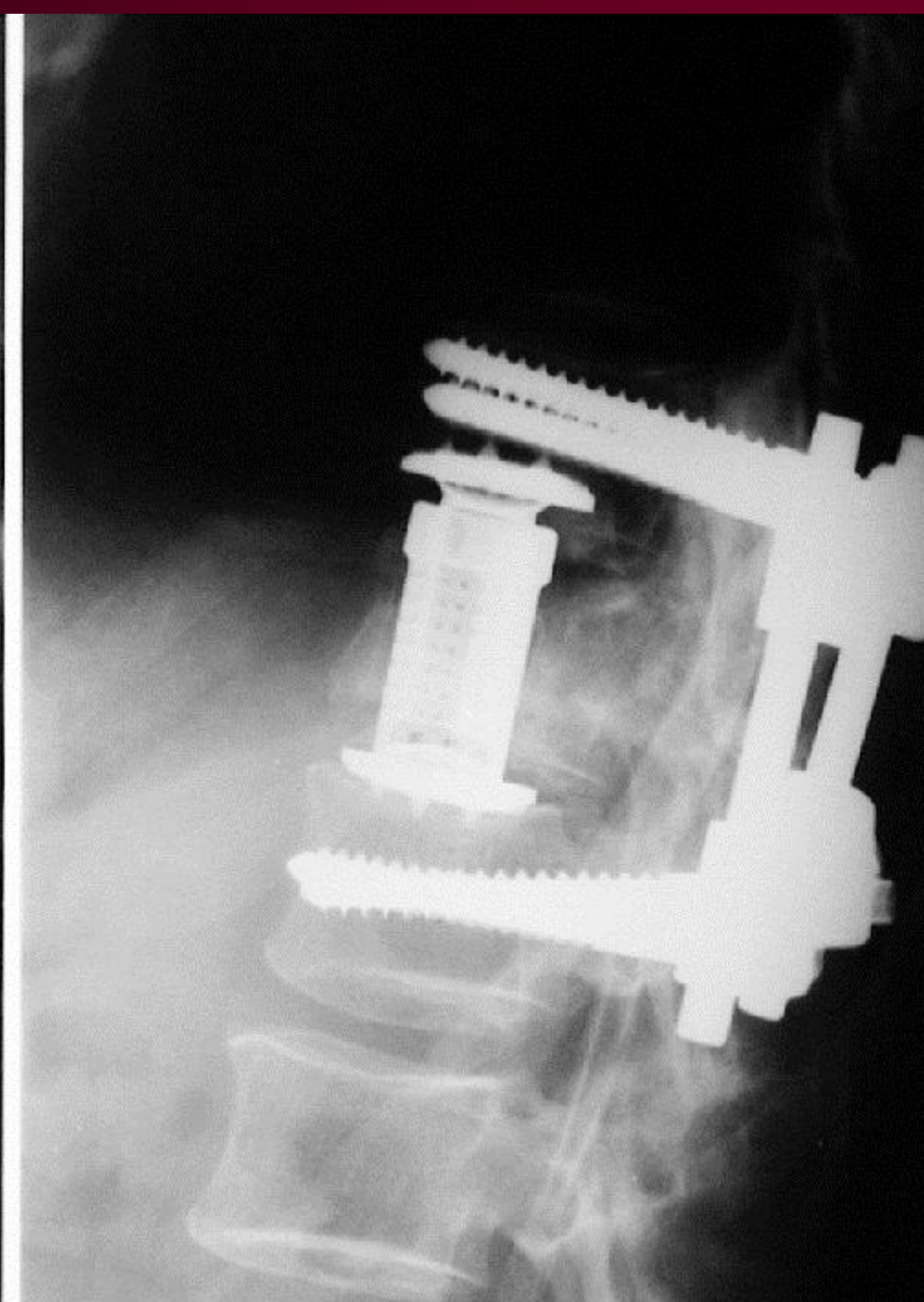
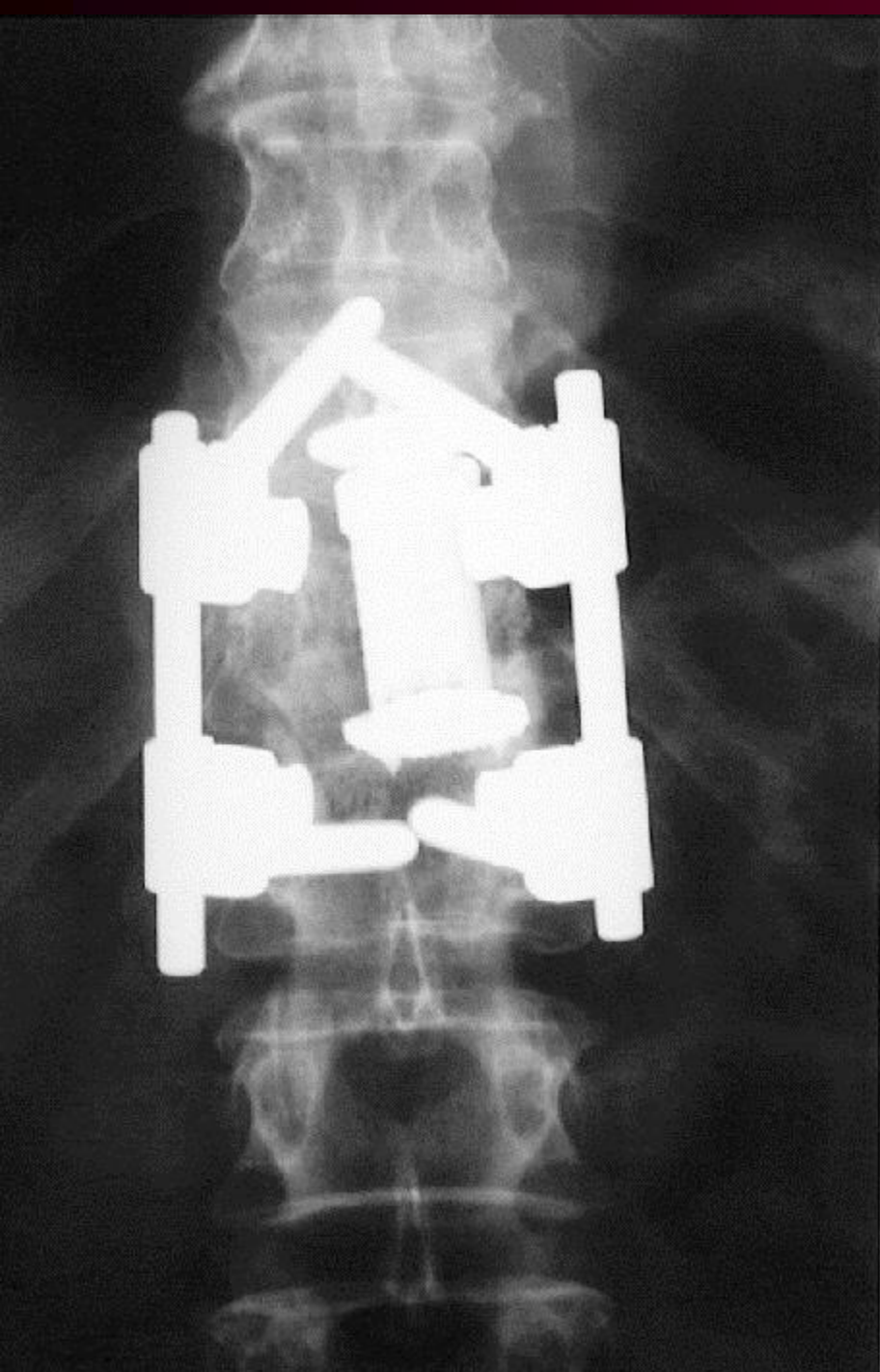




Synex
extenzní impl.







PORANĚNÍ C1,2

Méně časté, velké násilí působící na OC a C

Zlomenina tylní kosti

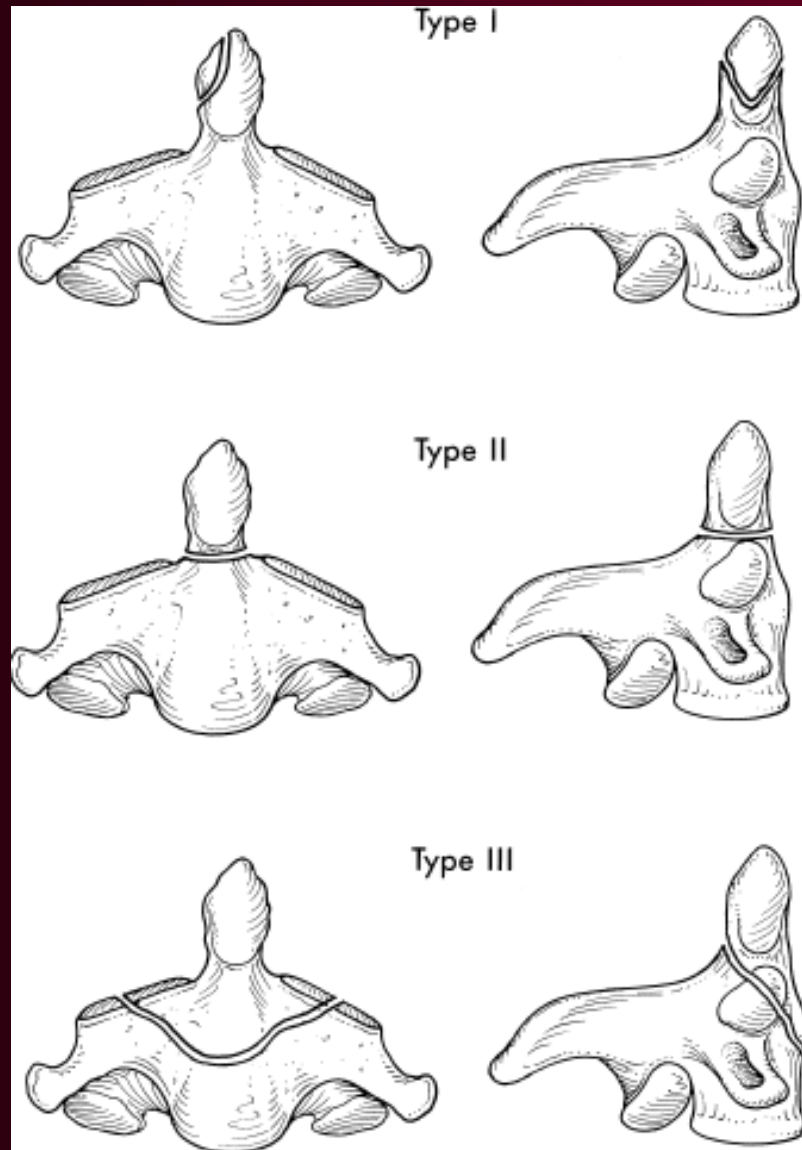
Zlomenina oblouku C1

Odlomení zubu C2

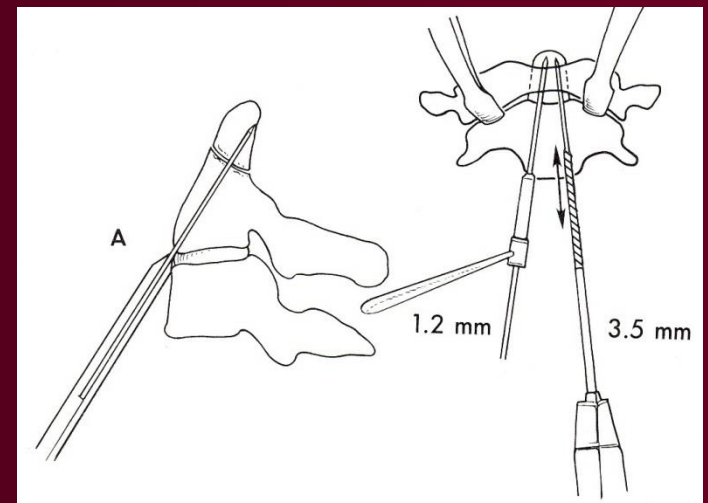
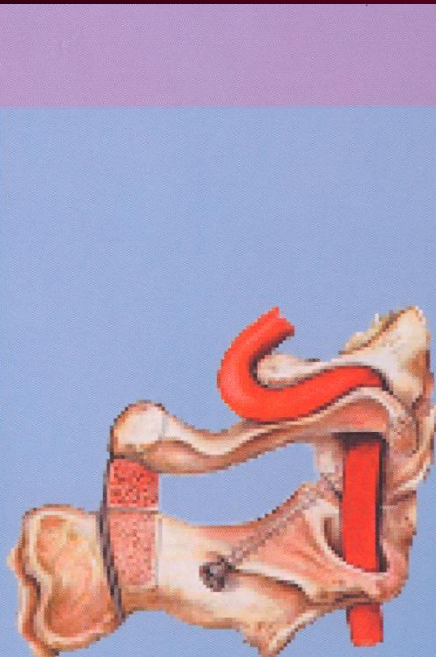
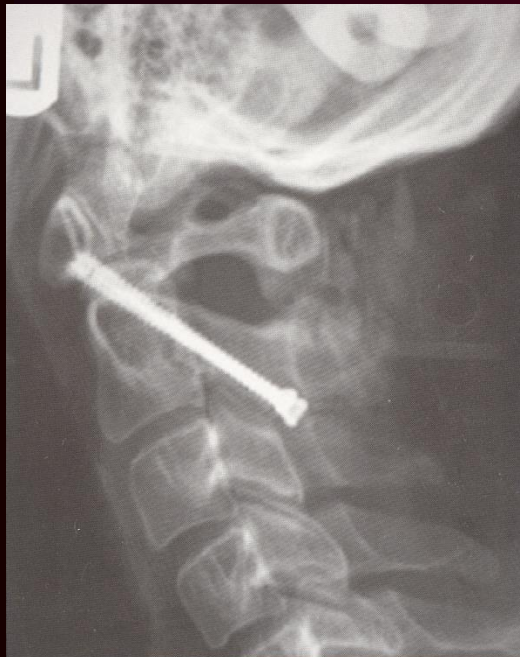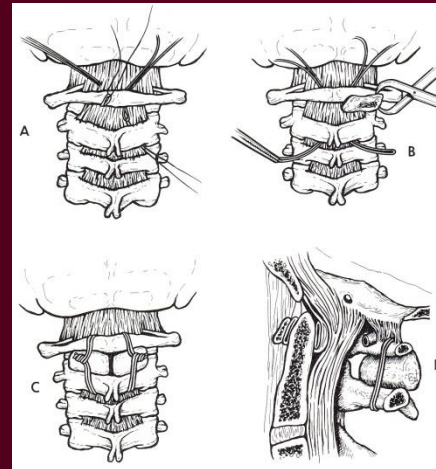
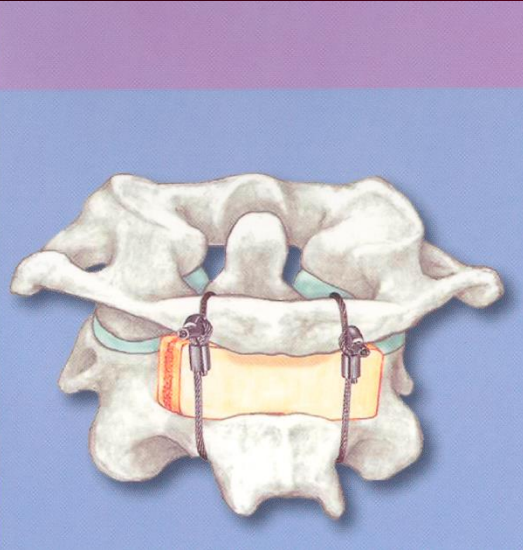
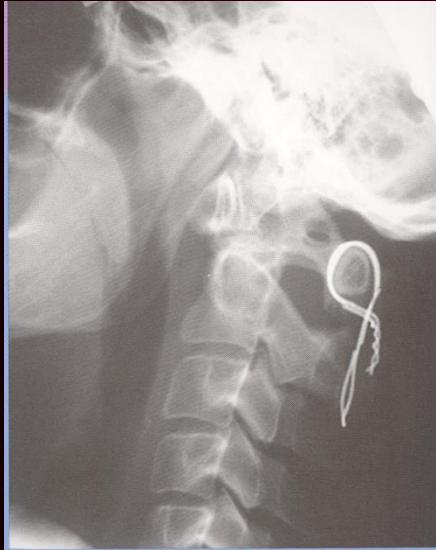Zlomenina těla C2

KONZERVATIVNÍ TERAPIE

ZLOMENINA DENTU

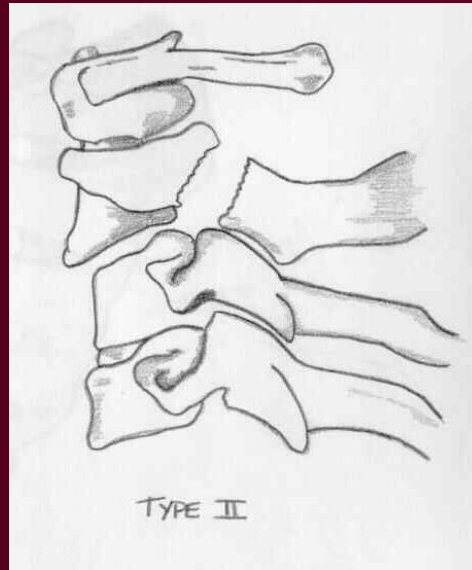
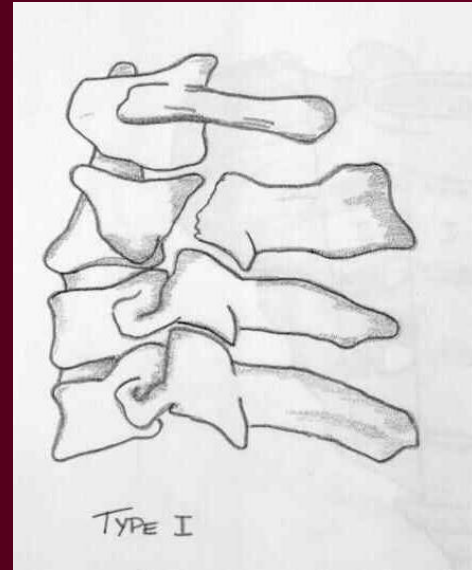
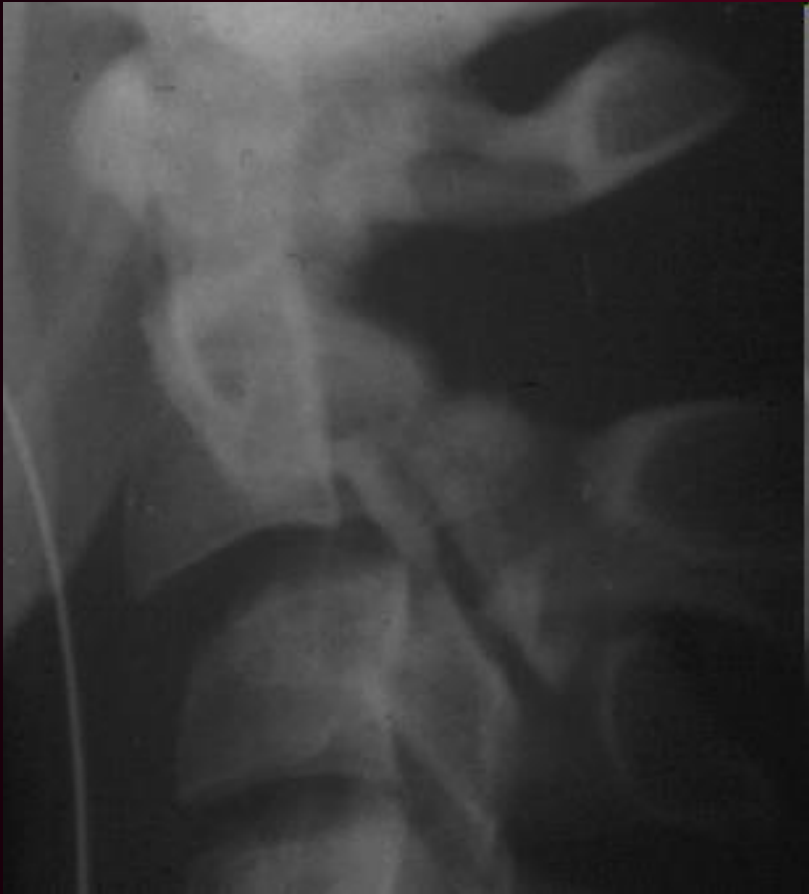

ZLOMENINA DENTU

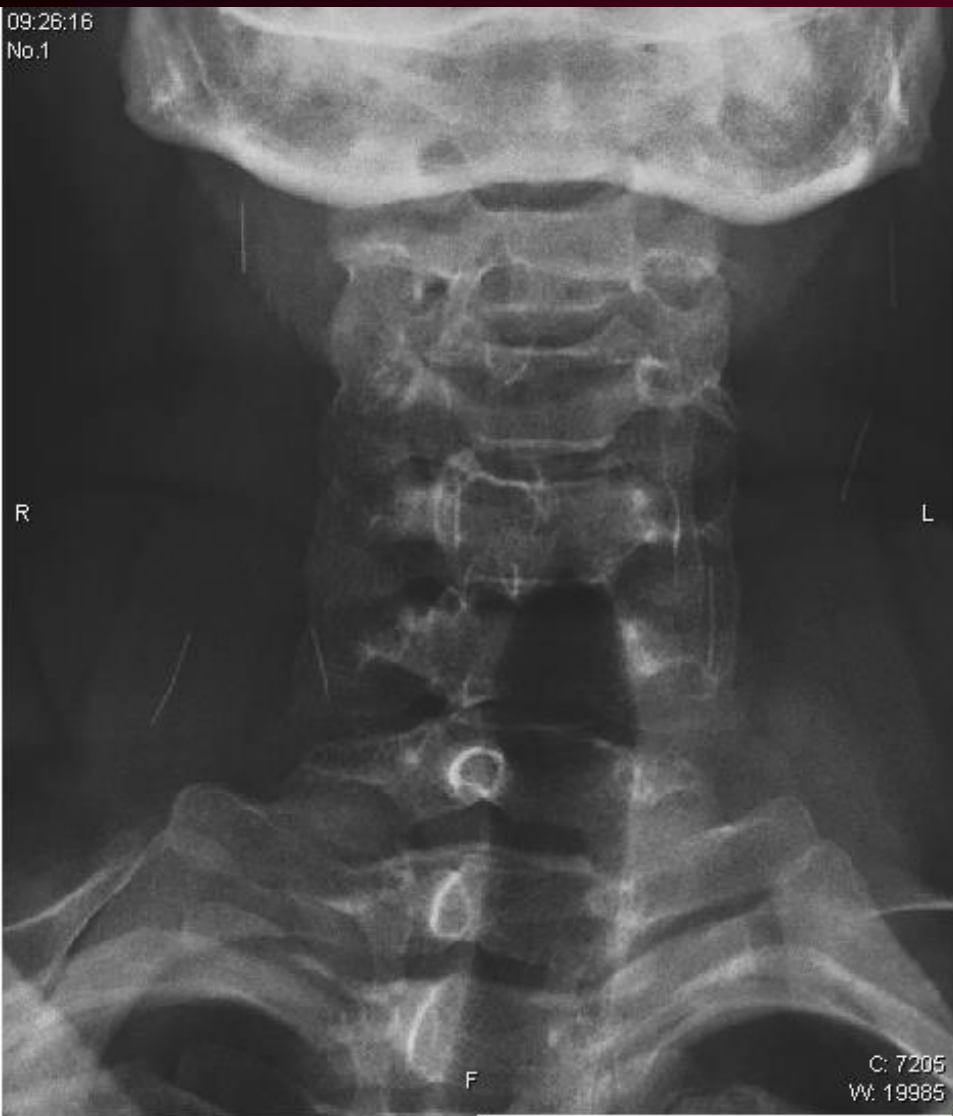

KATOVSKÁ ZLOMENINA

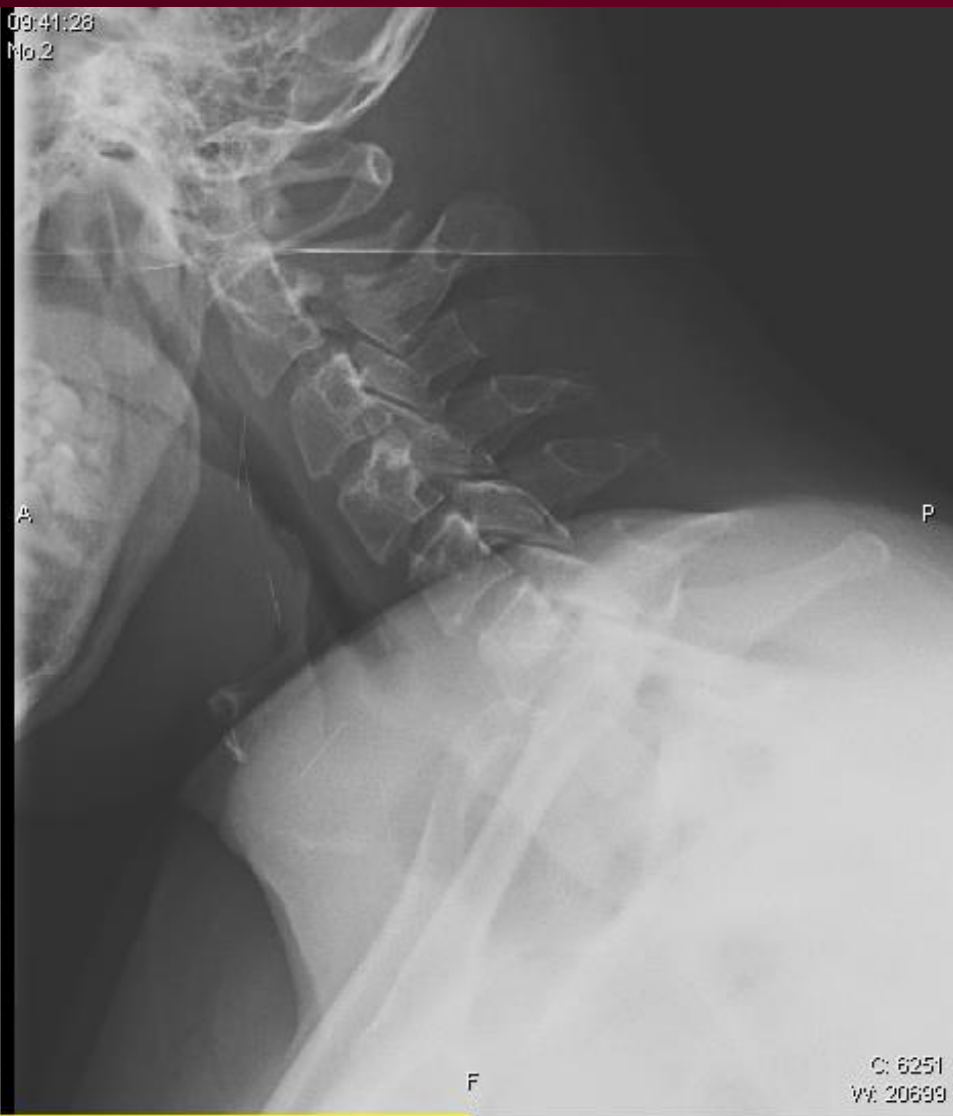traumatická olisthesa C2



09:26:16
No.1

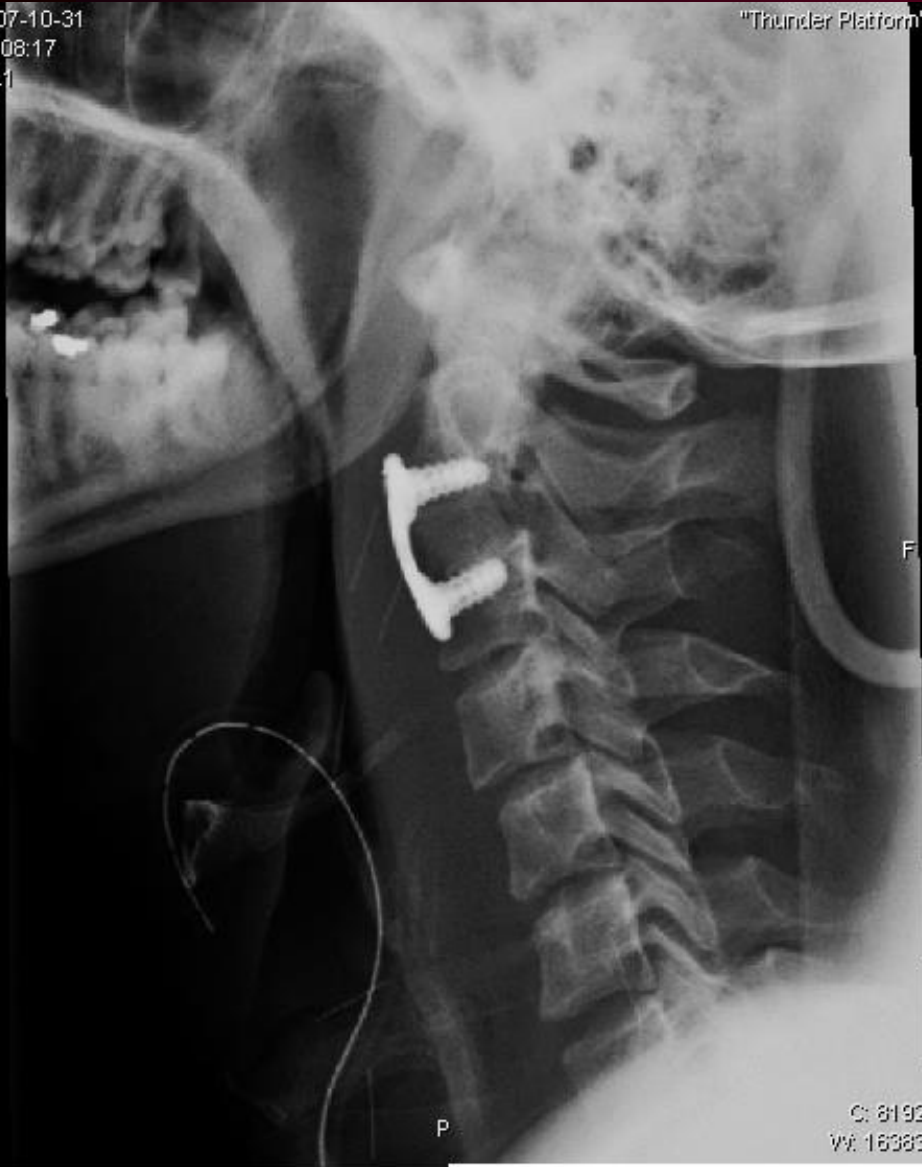

09:41:28
No.2



07-10-31
08:17
1

"Thunder Platform"

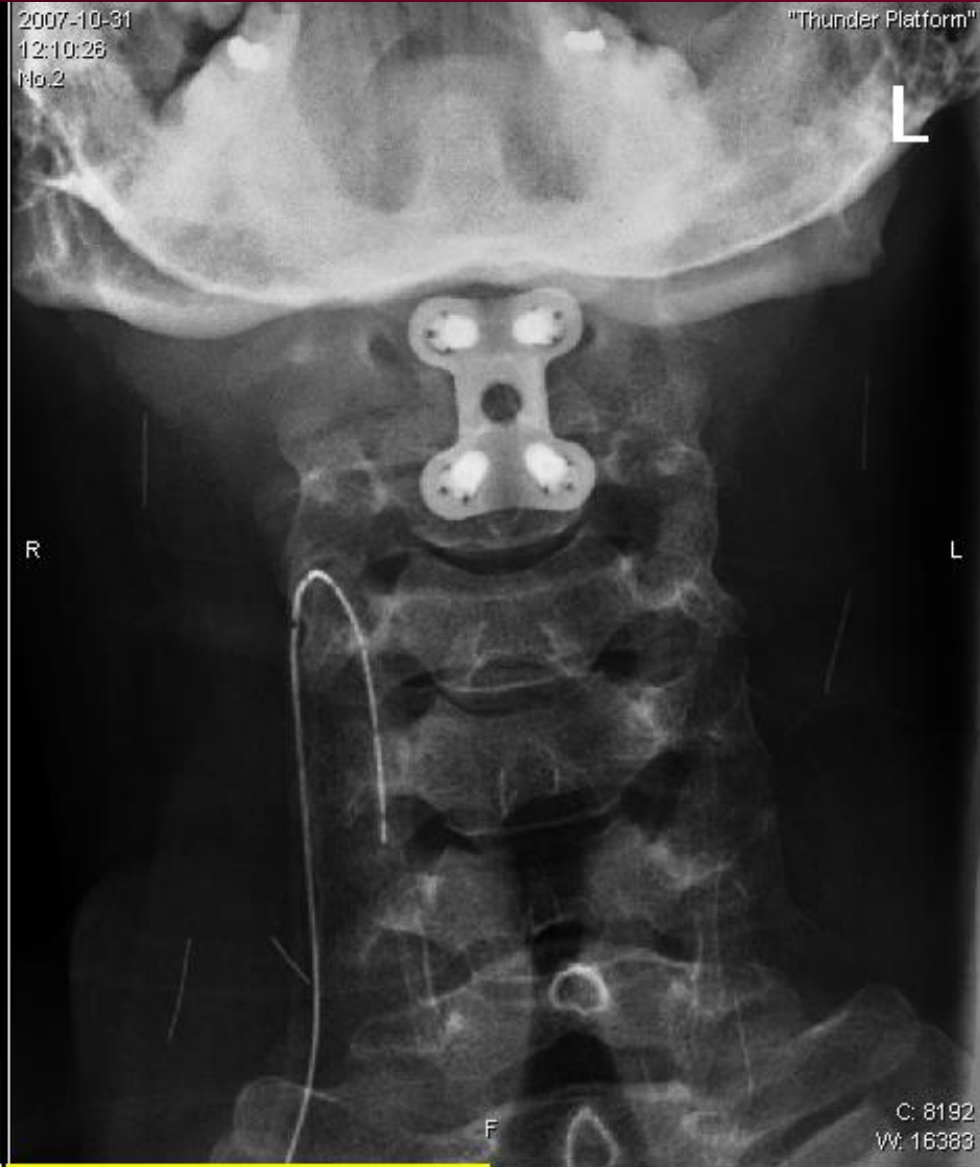

F

C: 8192
W: 16383

2007-10-31
12:10:26
No.2

"Thunder Platform"



R

L

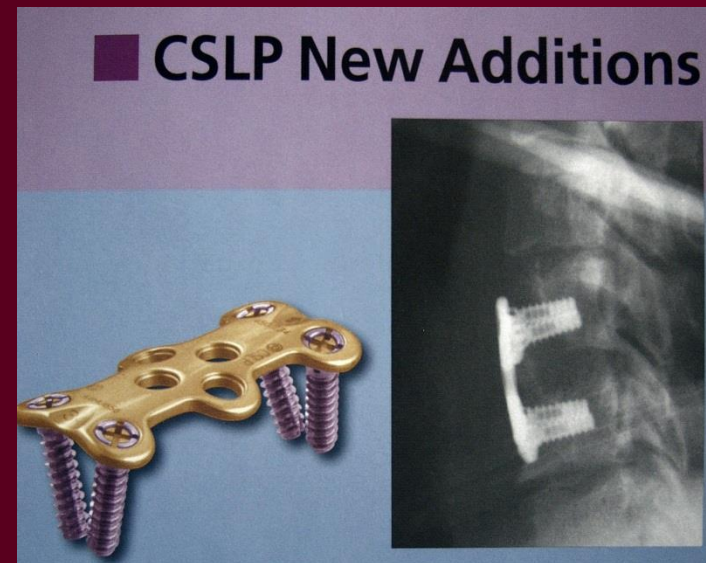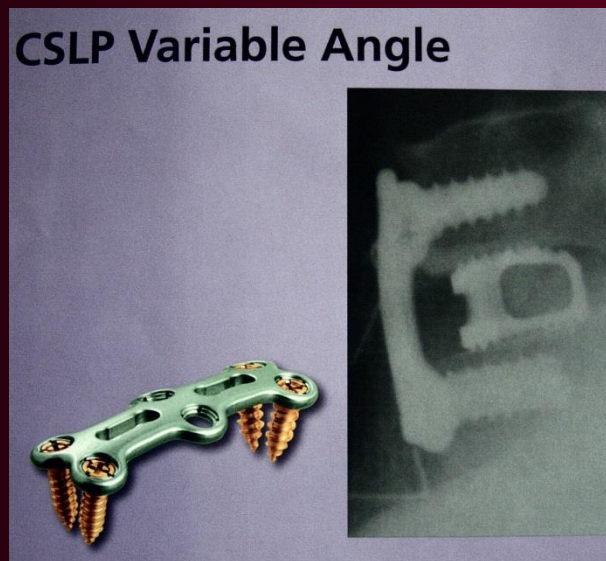
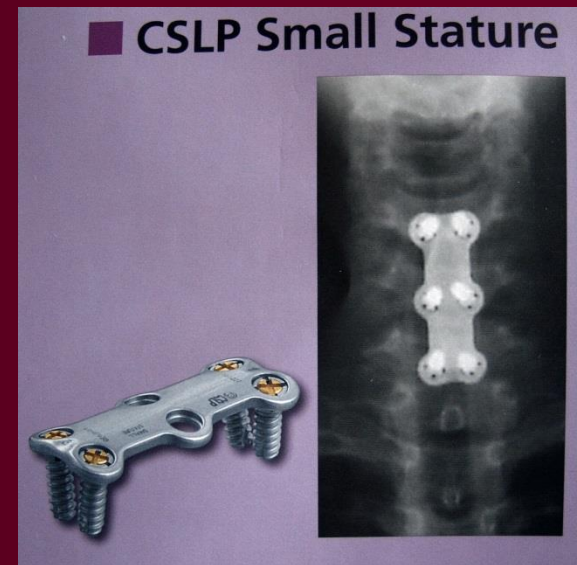C: 8192
W: 16383

PORANĚNÍ C PÁTEŘE

- **Tříštvivé zlomeniny těl**
- **Poranění disků a ligament**
 - **diskoligamentózní léze**
- **Kombinované**
 - **tear drop**

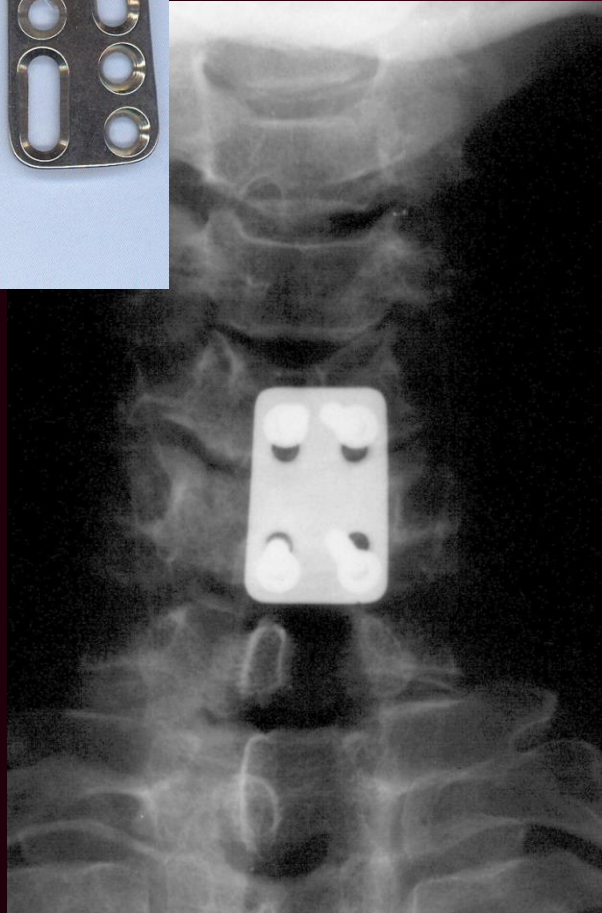
C páteř

- přední výkony
 - náhrada těl
 - náhrada disků
 - stabilizace

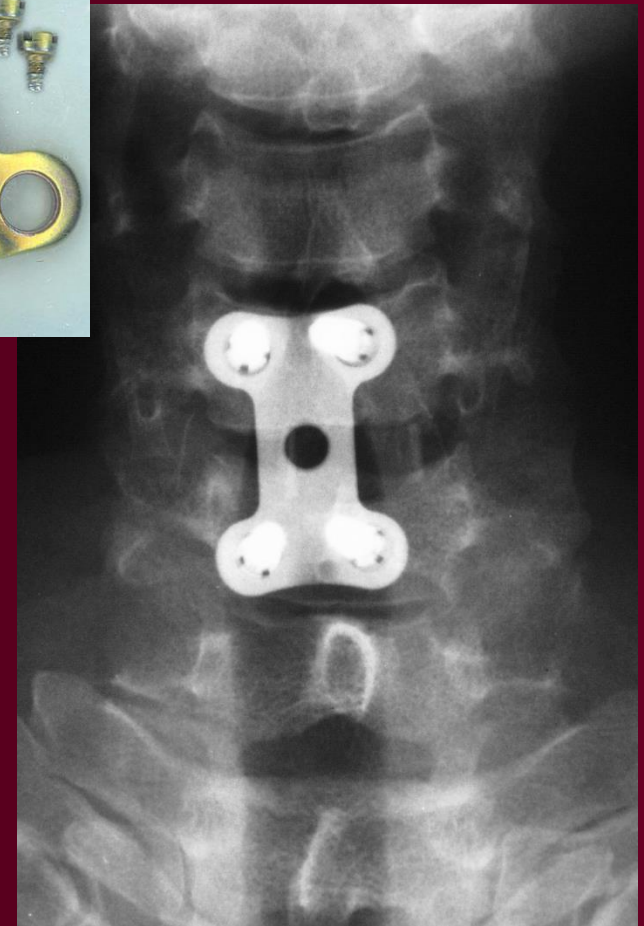

KRČNÍ DLAHY

- CASPAR



- SYNTHES

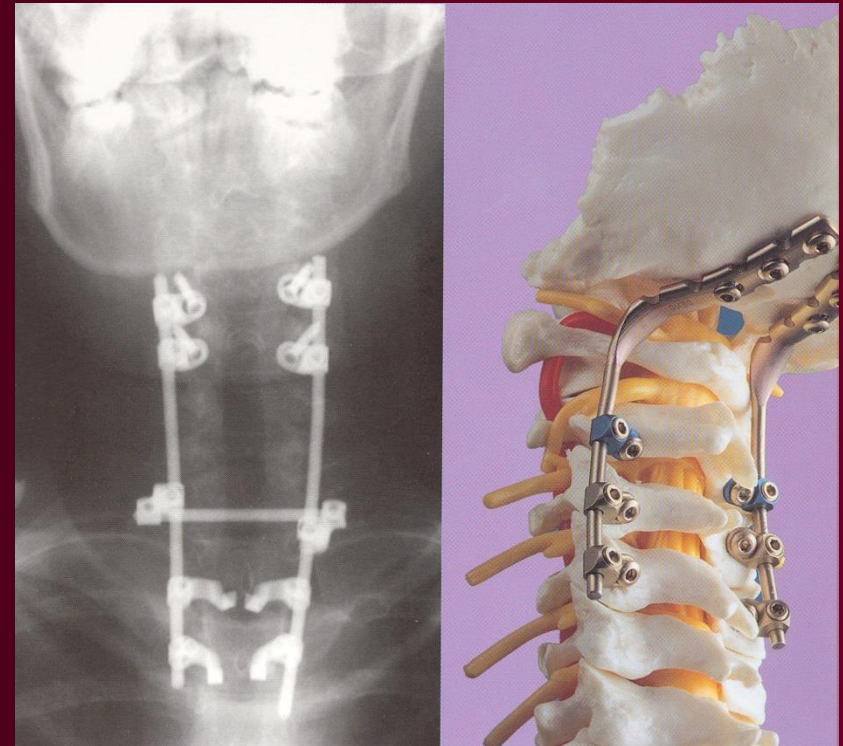
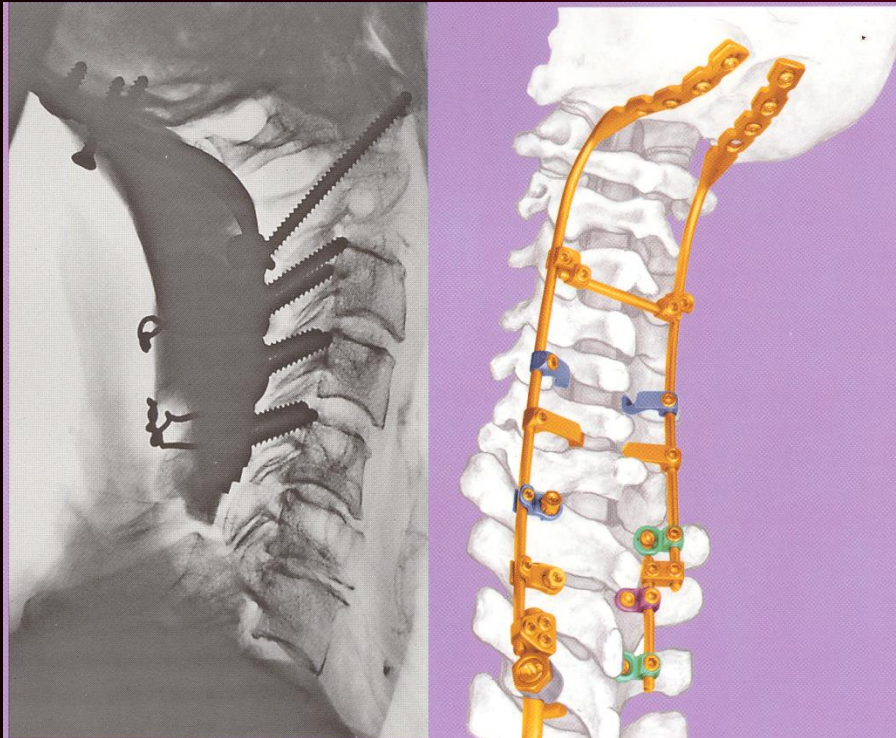


OPERACE ZE ZADU

**šrouby do kloubních masívů
nebo transpedikulární**

STABILIZACE OC přechodu

- Synthes
- Star Lock
- CerviFix



POOPERAČNÍ DOLEČENÍ

- **límeč**
- **Jewet ortéza, bederní pás**
- **sádrový korset**
- **0**