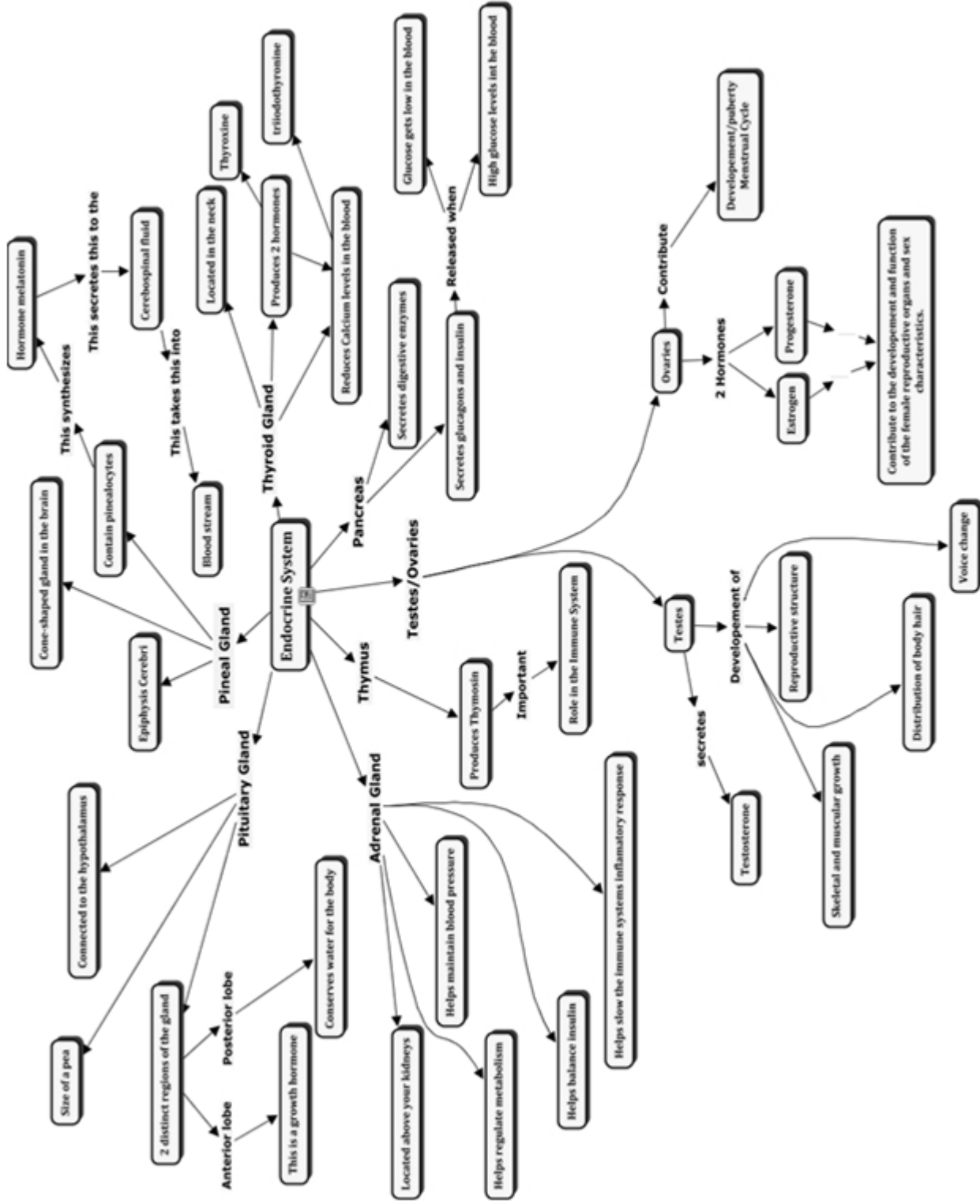
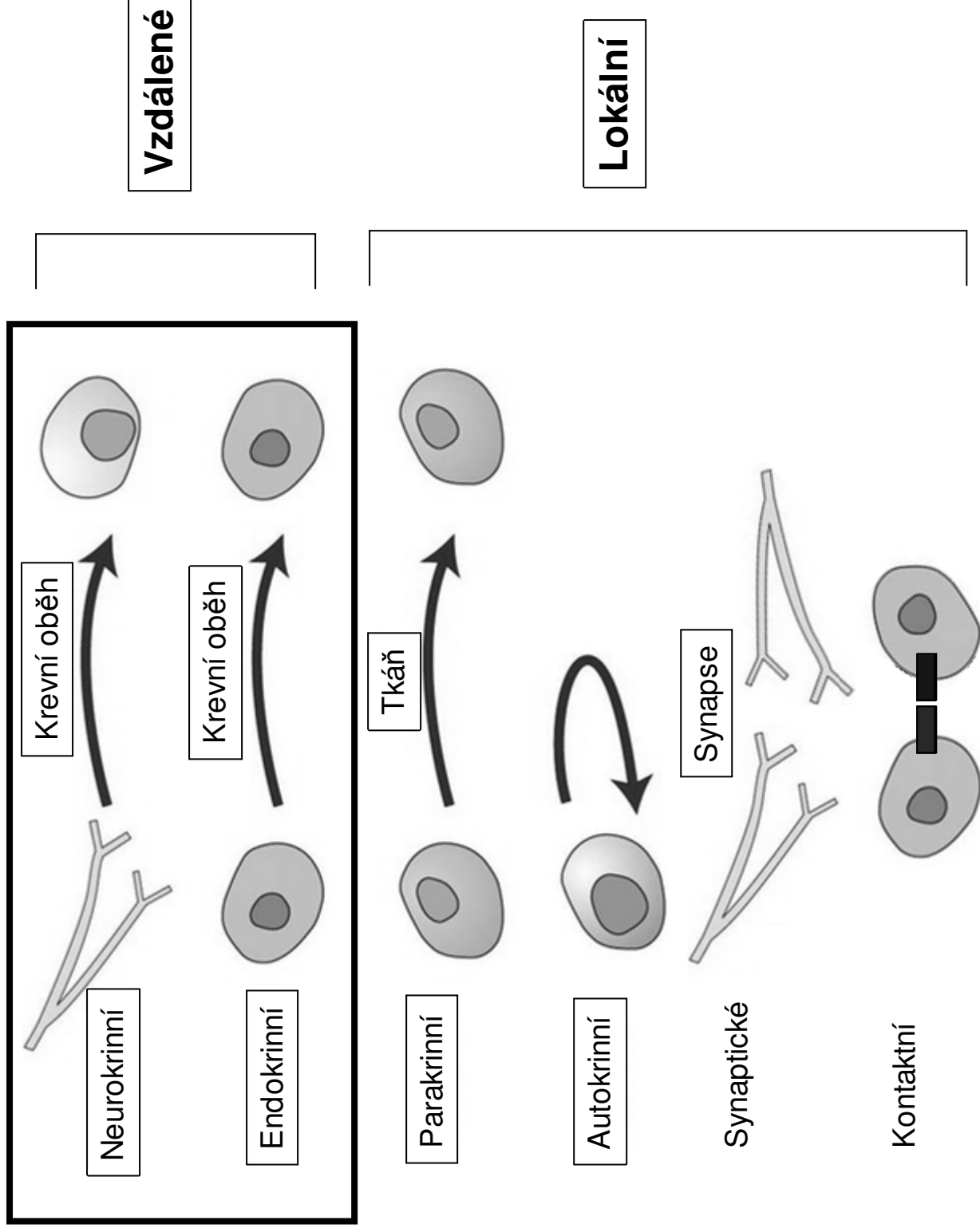


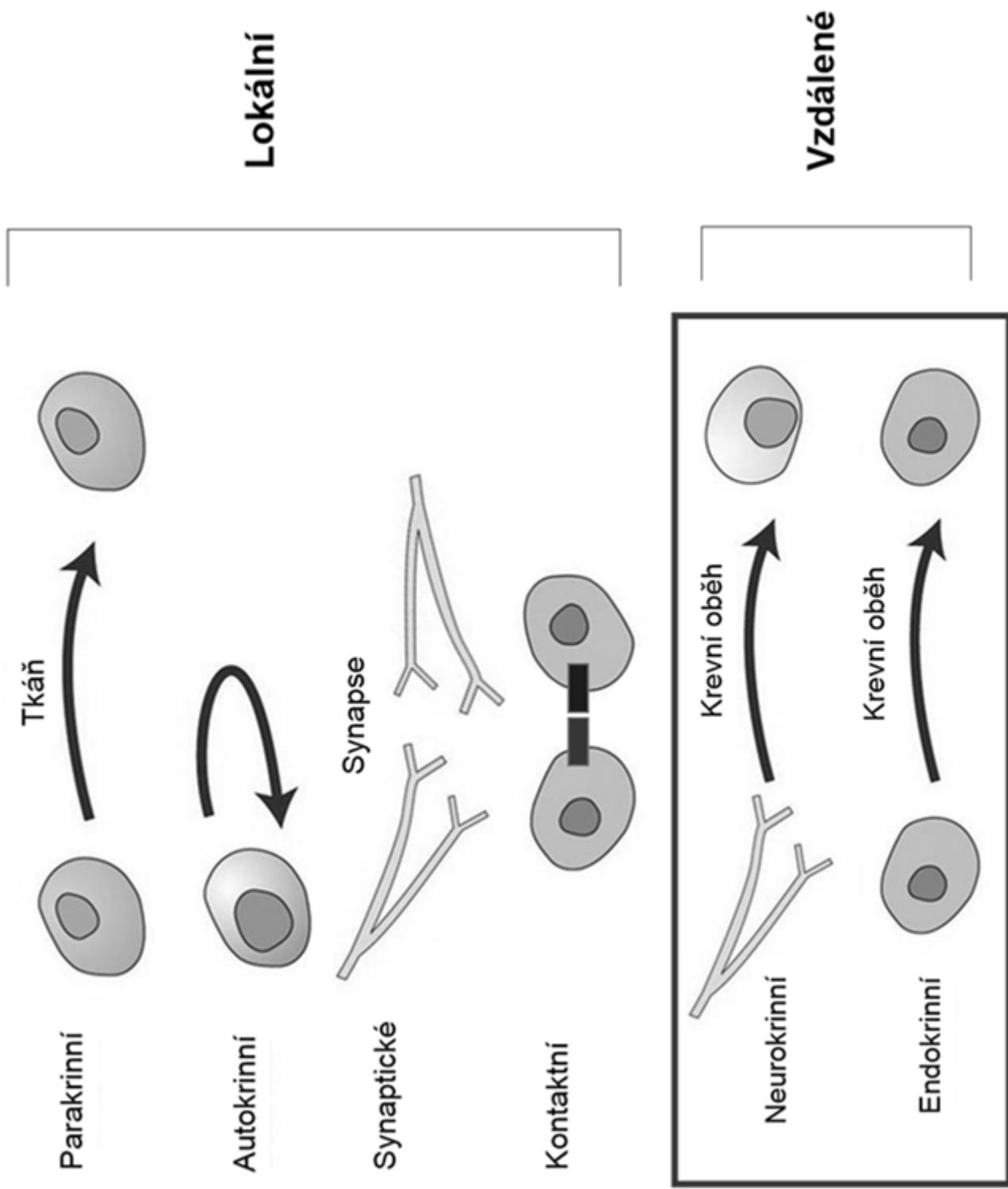
# Endokrinní systém



# Mezibuněčná komunikace

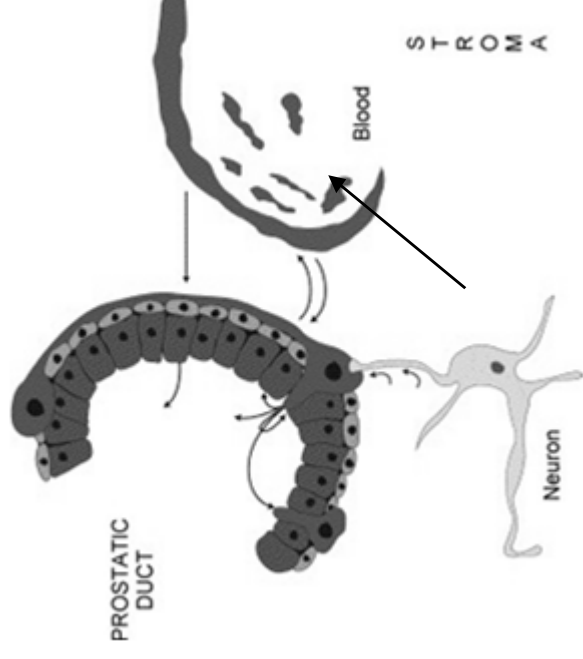
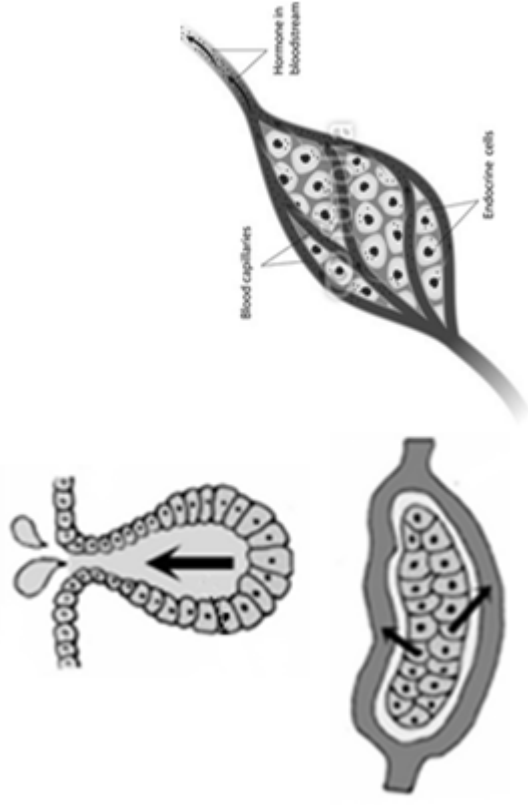


# Mezibuněčná komunikace



# Obecné vlastnosti endokrinního systému

- Endokrinní orgány (např. hypofýza, štítná žláza, příštítná tělíska, nadledviny)
- Endokrinní tkáň jako součást jiných orgánů (pankreas, gonády, ledviny, placenta)
- Izolované endokrinní buňky (DNES, APUD)
- Neuroendokrinní buňky
- Jednotné vývojové schéma
- invaginace různých epitelů, které ztratily kontakt s původní tkání
- na rozdíl od exokrinních žláz nemají vývod

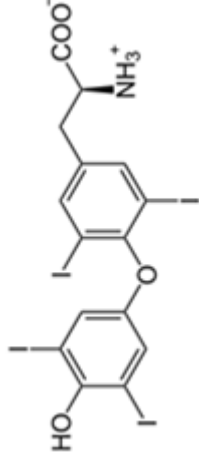
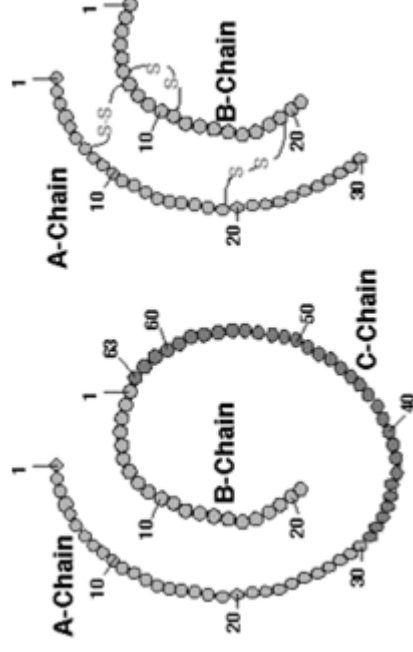
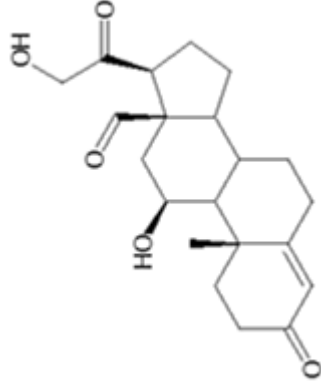


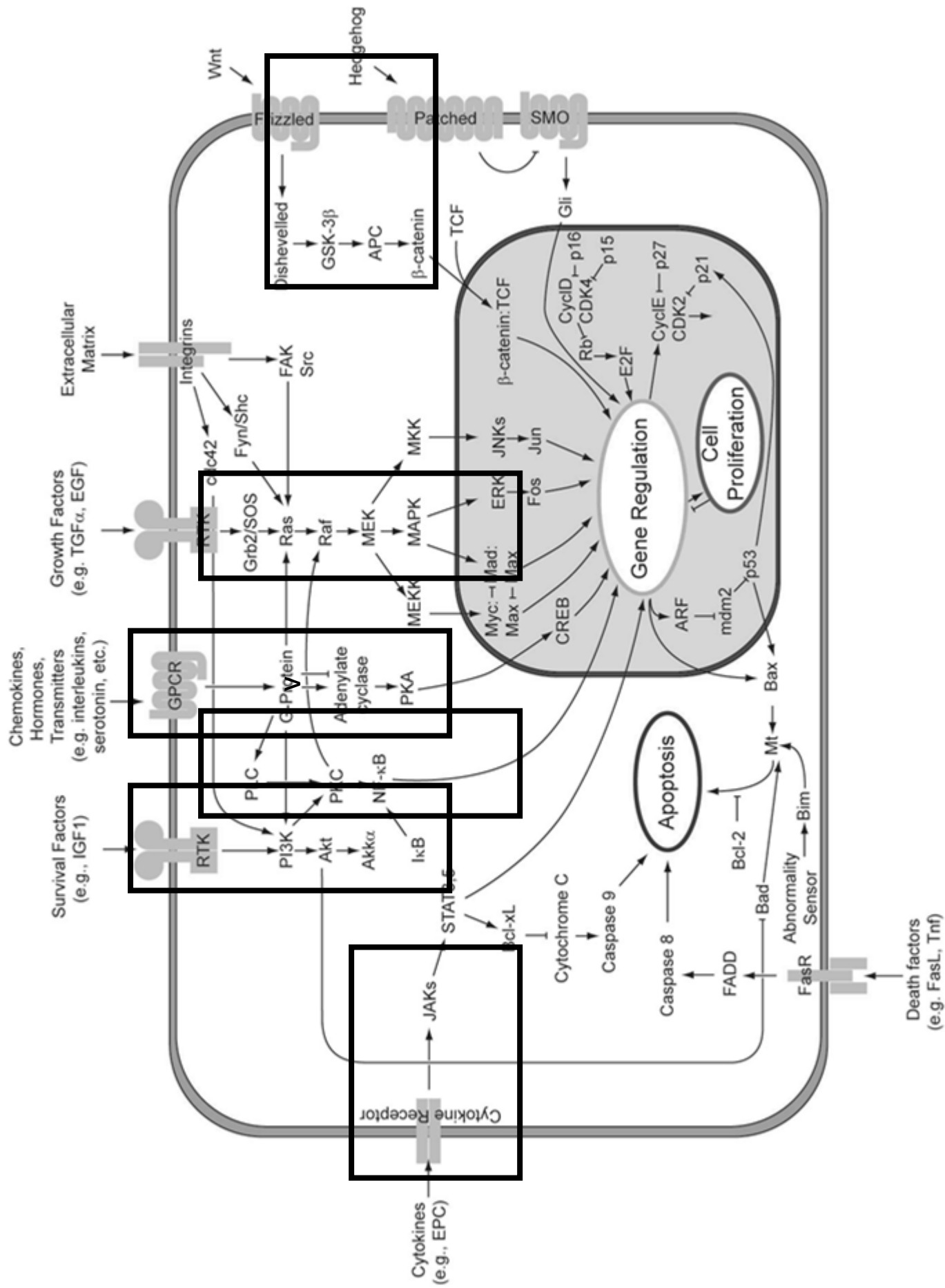
# Obecné vlastnosti endokrinních orgánů

- Vazivové pouzdro + septa
- Trámce žláзовého epitelu, folikuly nebo skupinky žláзовých buněk  
nebo
- Neurosekreční buňky
- Kapilární síť
  - Fenestrované kapiláry
  - Sinusoidy
- Merokrinní způsob sekrece
  - nejen hormony – endokrinní žláza v širším smyslu např. játra

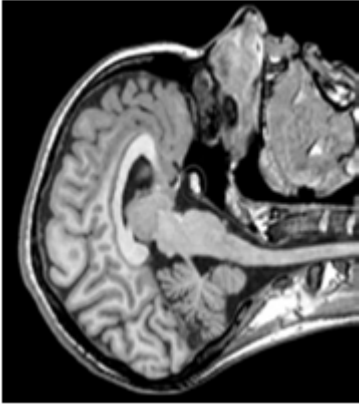
# Obecné vlastnosti hormonů

- **Steroidy** – hydrofobní, intracytoplazmatické nebo jaderné receptory (pohlavní hormony, kortikoidy)
- **Proteiny a polypeptidy** – hydrofilní, receptory na buněčné membráně (insulin, hormon adenohypofýzy, PTH, ...)
- **Malé peptidy** (liberiny)
- **Aminokyseliny** a jejich deriváty (adrenalin, noradrenalin, thyroxin)





# Hypofýza (gl. pituitaria)

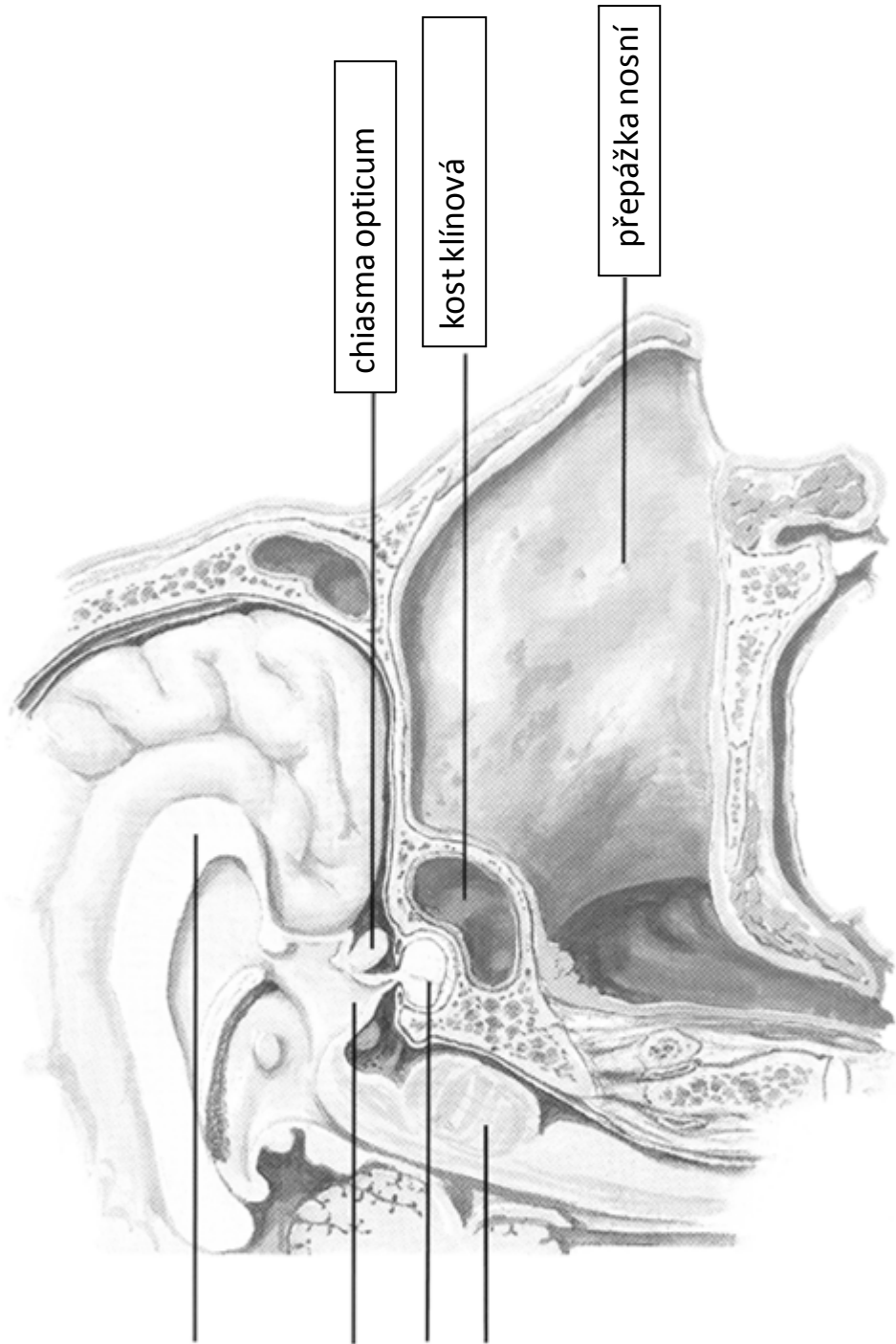


corpus callosum

HYPOTHALAMUS

HYPOFÝZA

pons



chiasma opticum

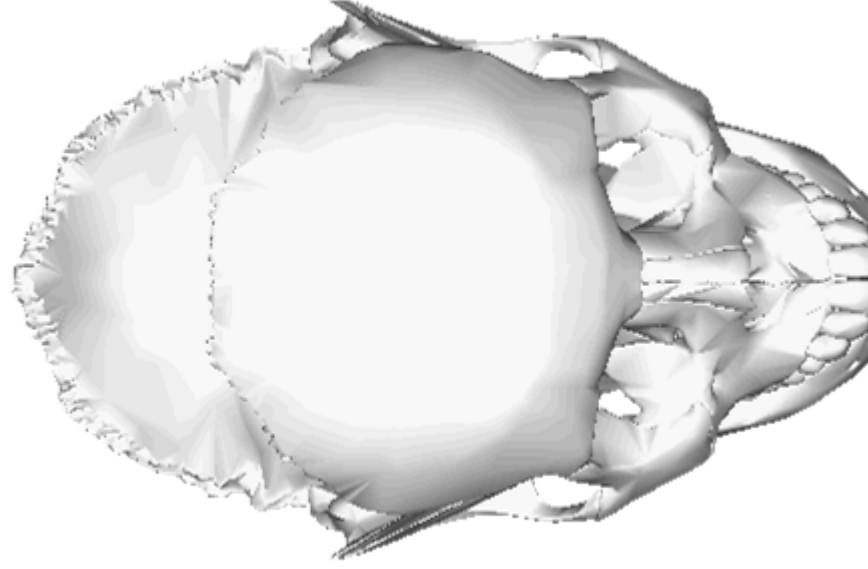
kost klínová

přepážka nosní

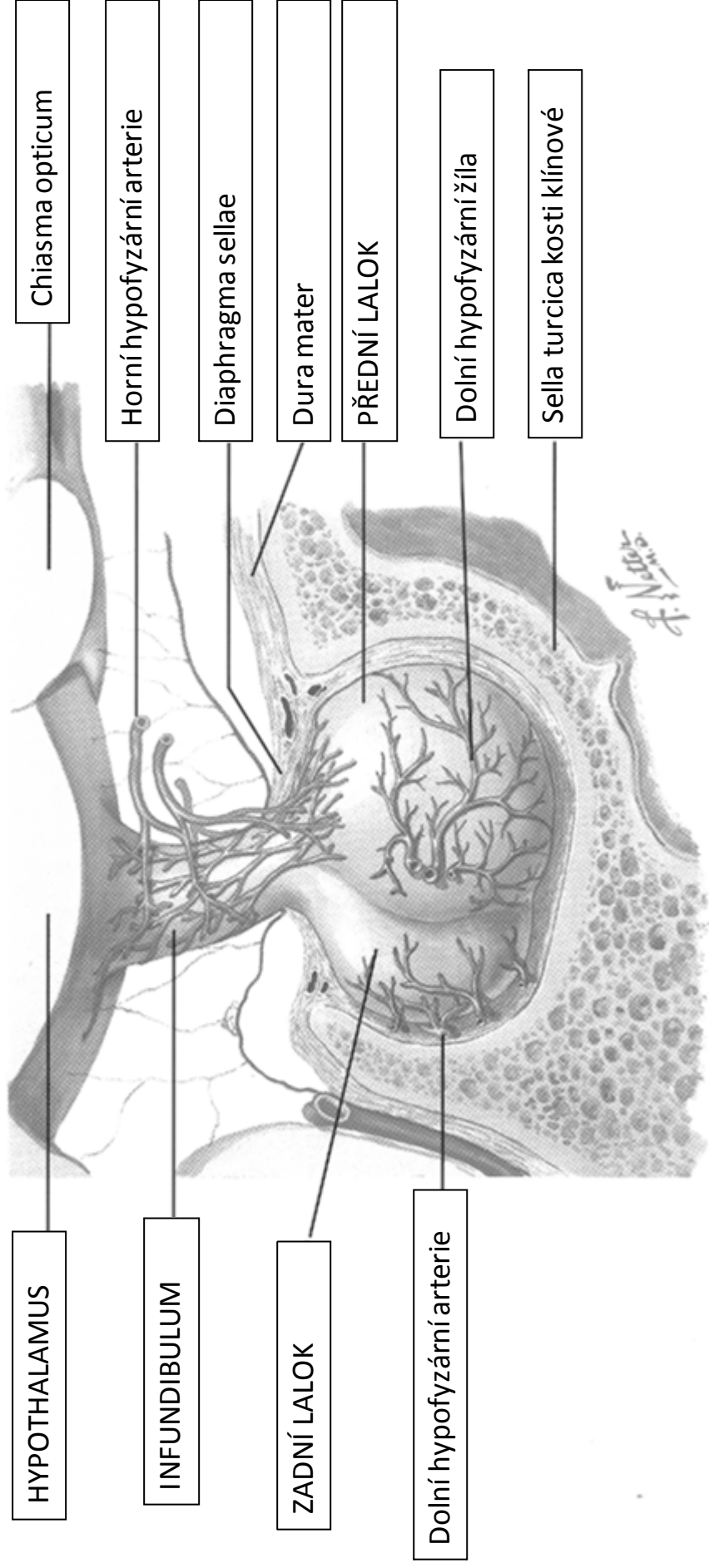
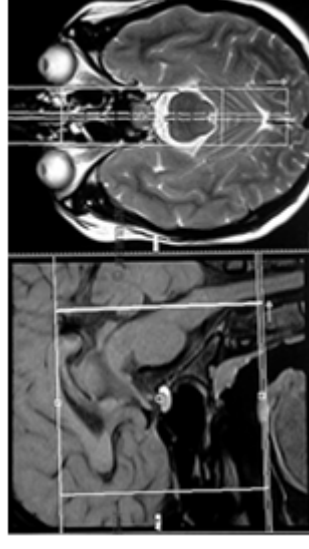


# Hypofýza (gl. pituitaria)

- kost klínová
- sella turcica
- fossa hypophysialis

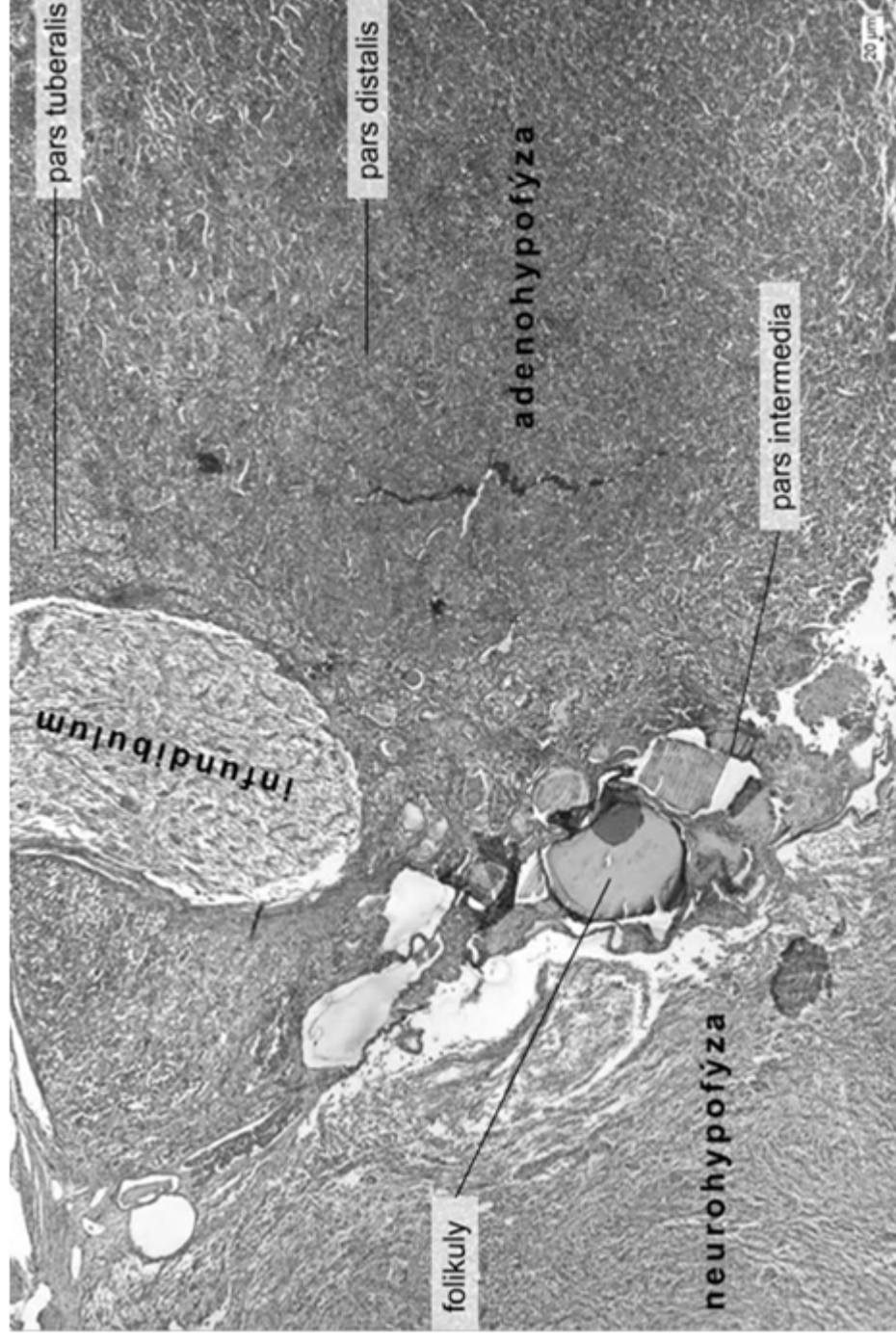


# Hypofýza (gl. pituitaria)



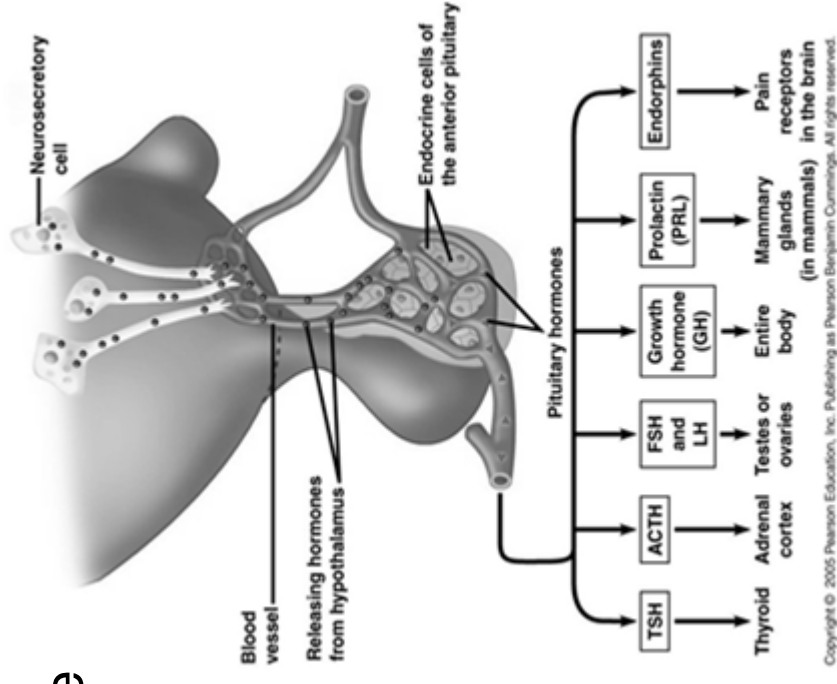
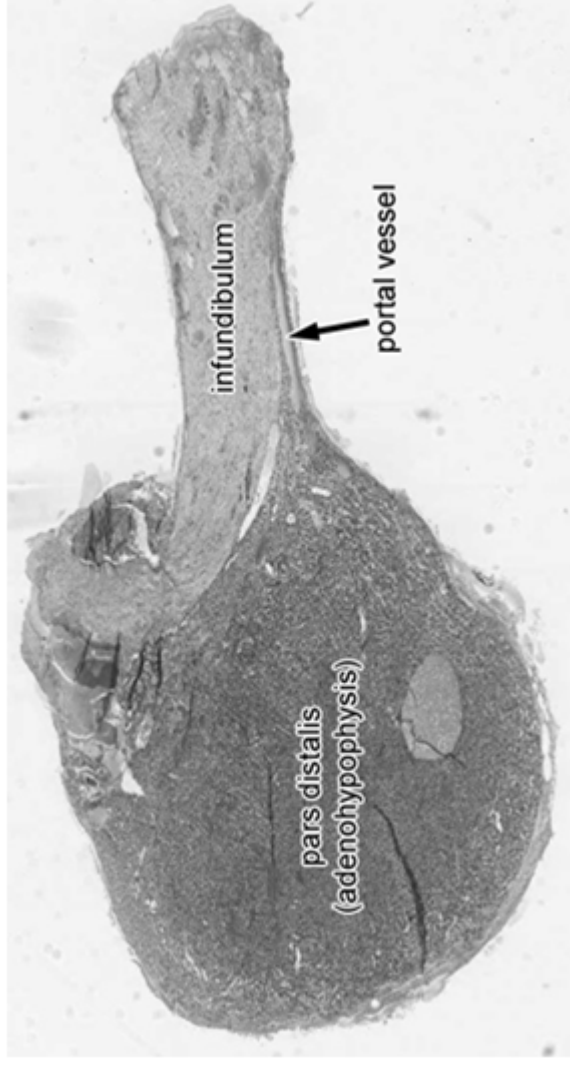
# Hypofýza (gl. pituitaria)

- adenohipofýza (*pars distalis, pars tuberalis, pars intermedia*)
- neurohipofýza (*pars nervosa*)
- *infundibulum, eminentia mediana*



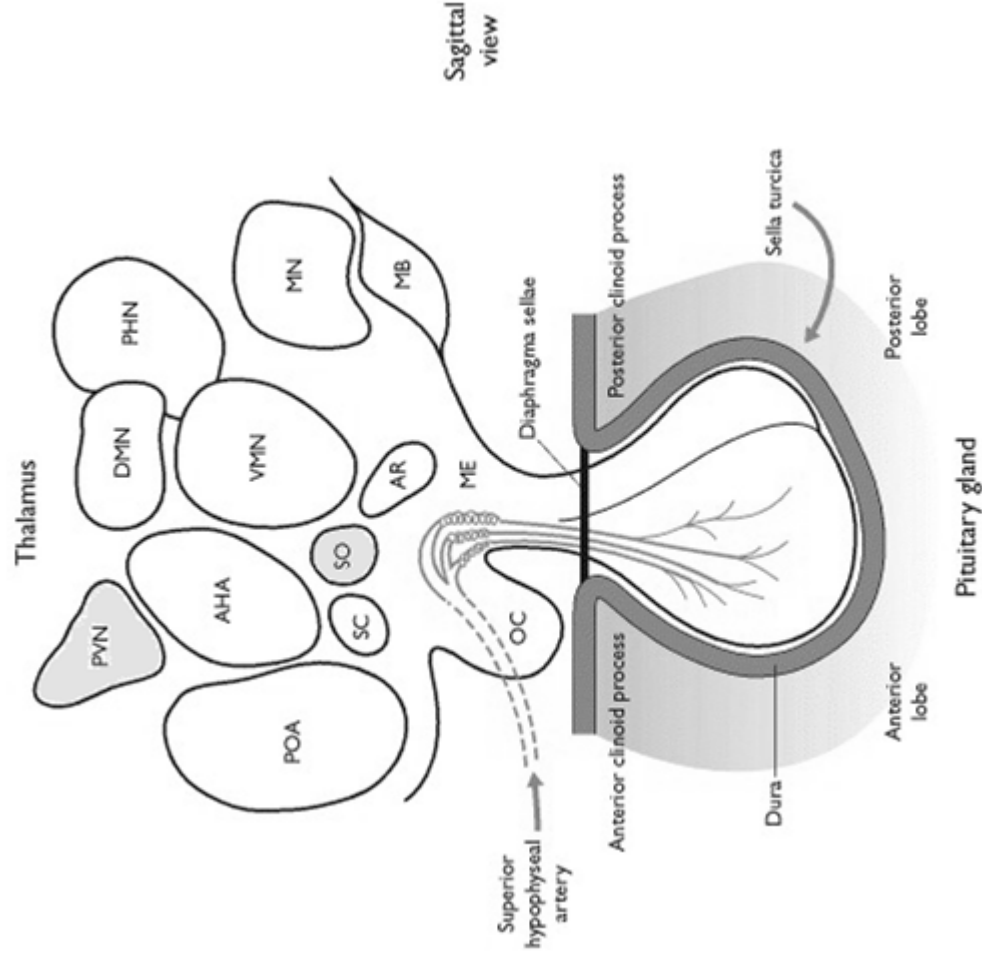
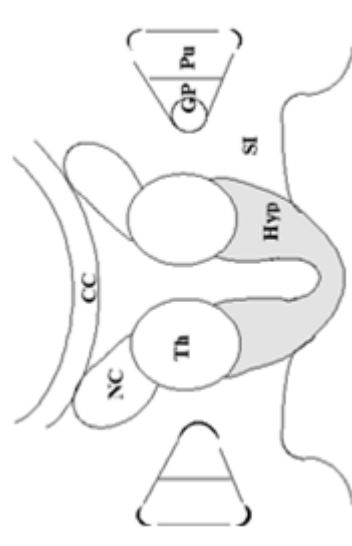
# Hypofýza (gl. pituitaria)

- adenohipofýza - glandotropní hormony, prolaktin, GH
- neurohipofýza - uvolňování hypothalamických hormonů - ADH, oxytocin
- anatomická i funkční asociace s hypothalamem
- kapilární systémy a neuroendokrinní sekrece

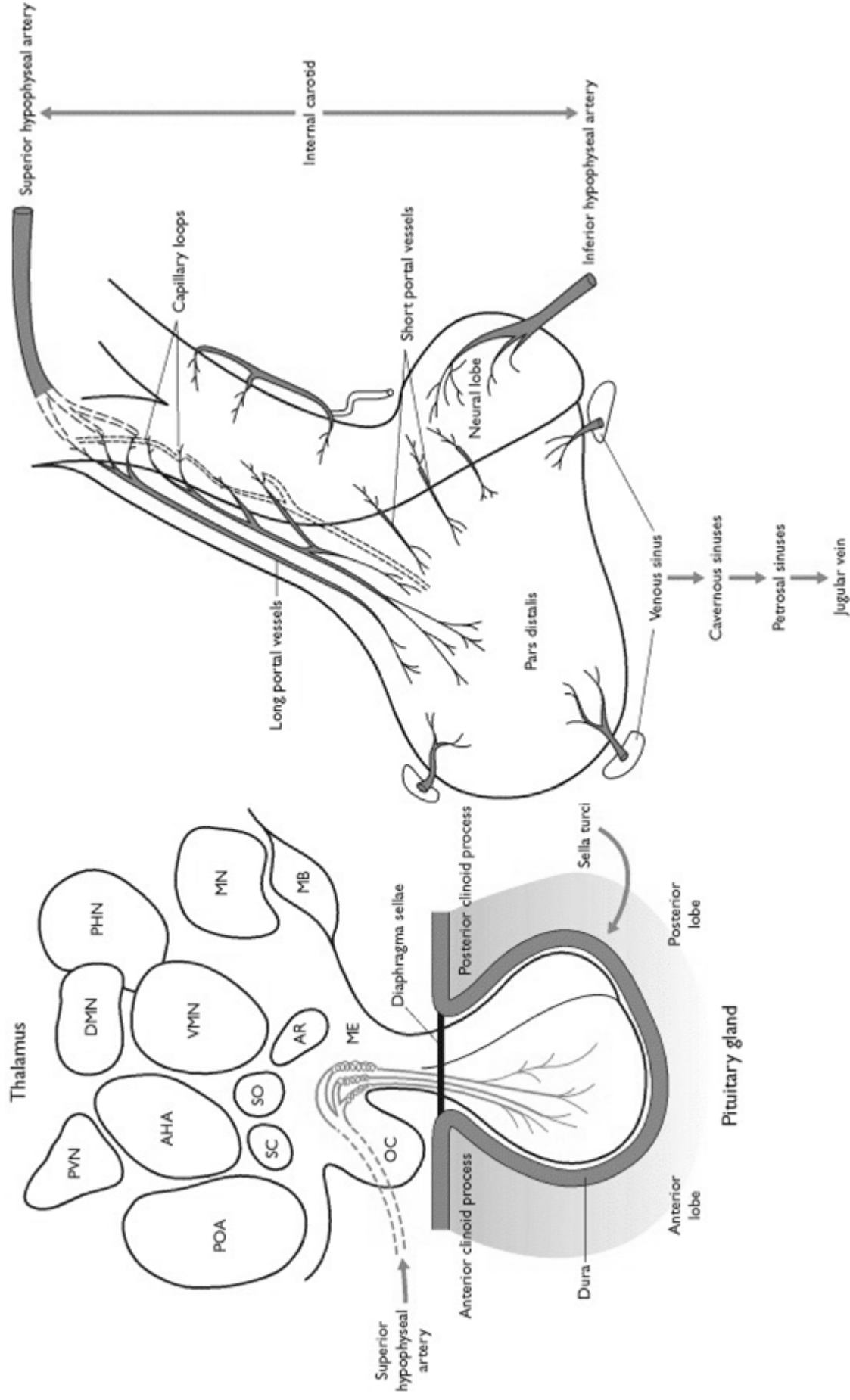


# Hypothalamus

- malá oblast diencephala se složitou neuroarchitekturou, limbický systém
- komplexní funkce
  - regulace teploty, emocí, příjmu potravy, cirkadiálních rytmů
  - hormonální regulace na základě různých podnětů (osmorecepce, koncentrace živin, elektrolytů, systémové funkce - bolest)
- hypothalamická jádra
  - n. supraopticus, n. paraventricularis
  - magnocelulární neurocyty - tractus hypothalamo-hypophysialis
  - parvocelulární neurocyty - kapilární eminentia mediana



# Hypothalamo-hypofyzární systém



# Mechanismus neurosekrece

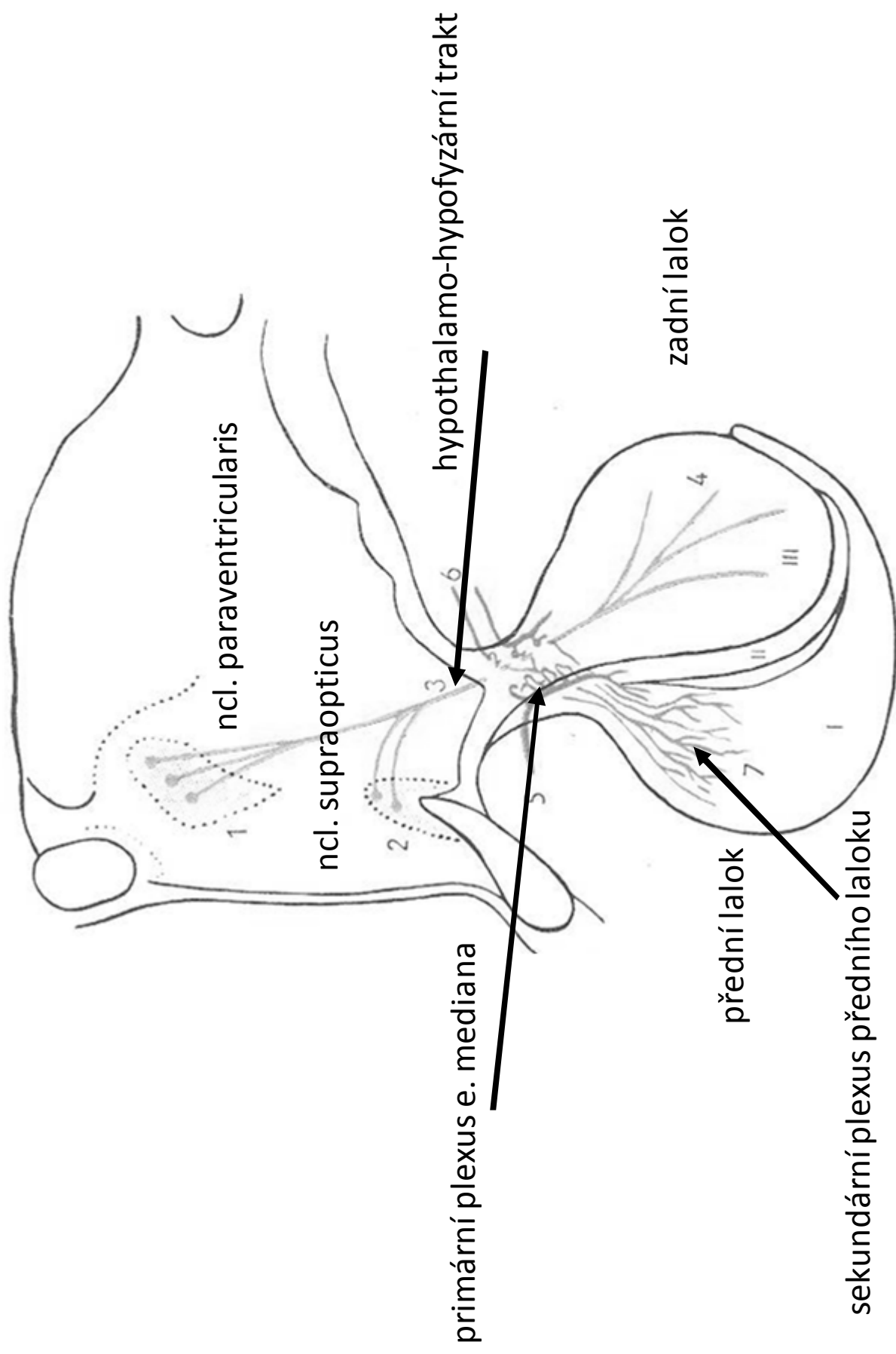
## Tractus hypothalamo-hypophysialis

- axony magnoceleulárních neuronů v nucleus supraopticus a paraventricularis
- zakončení na fenestrováných kapilárách v neurohypofýze
- syntéza prohormonů - během axonálního transportu maturace
- kapilární plexus z *a. hypophysialis inferior* (větve *a. carotis interna*) → *sinus cavernosus*

## Hypofyzální portální systém

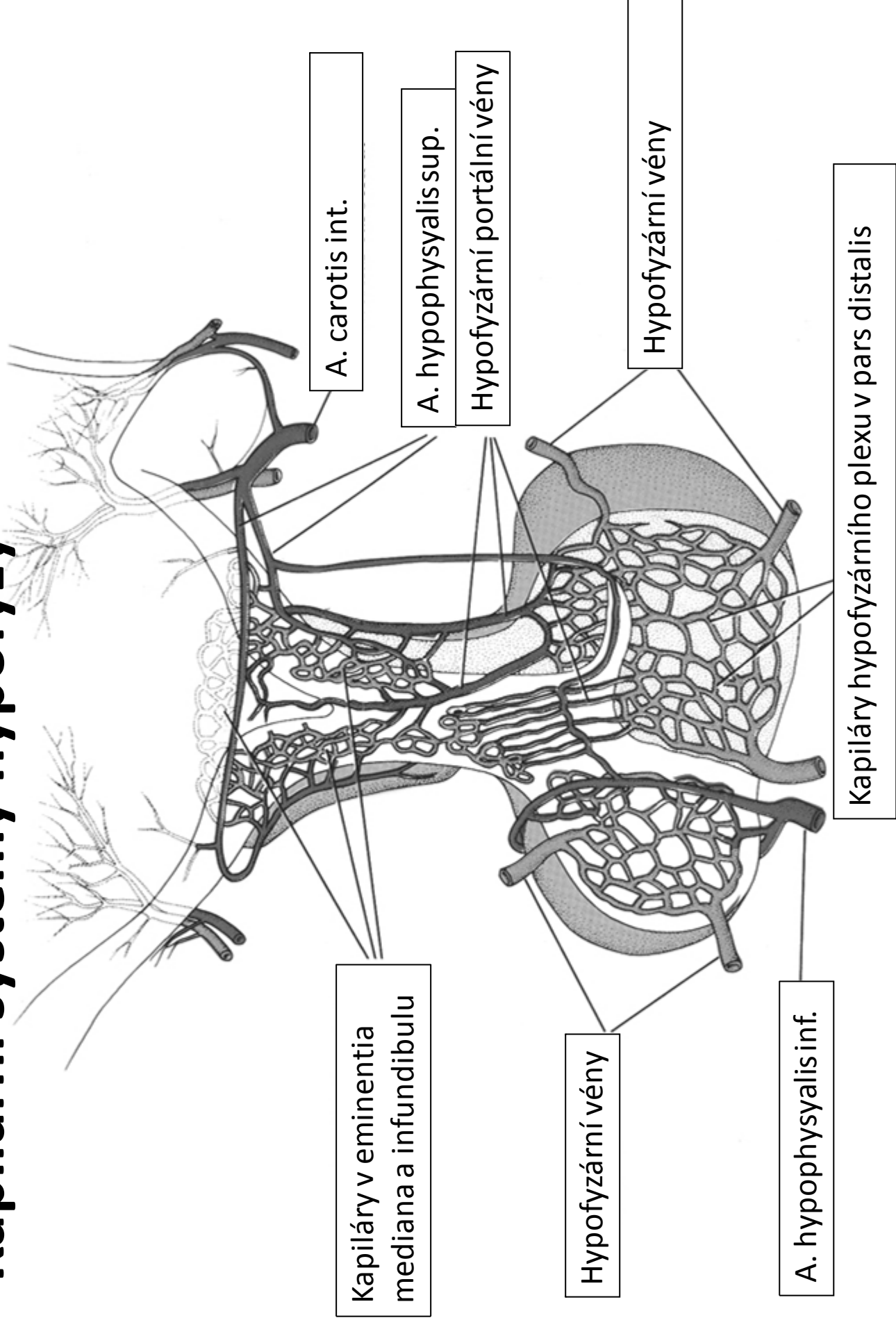
- parvoceleulární neurony např. nucleus arcuatus, preopticus, paraventricularis a nucleus tuberales
- axonální transport na primární kapilární plexus (z předních a zadních *a. hypophysiales superior* - větve *a. carotis interna*; anastomózy s *a. hypophysialis inferior*) v *eminentia mediana* → hypofyzální portální vena (*v. portalis hypophysialis*) → sekundární kapilární plexus v adenohipofýze → *v. lobi anterioris* → *sinus cavernosus* → *v. jugularis interna*

# Kapilární systémy hypofýzy



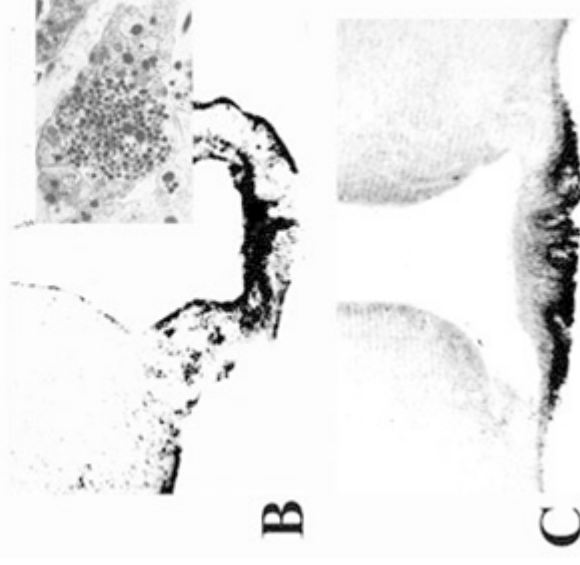
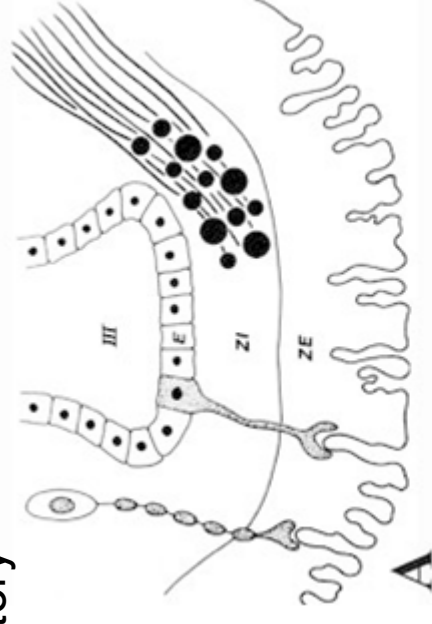
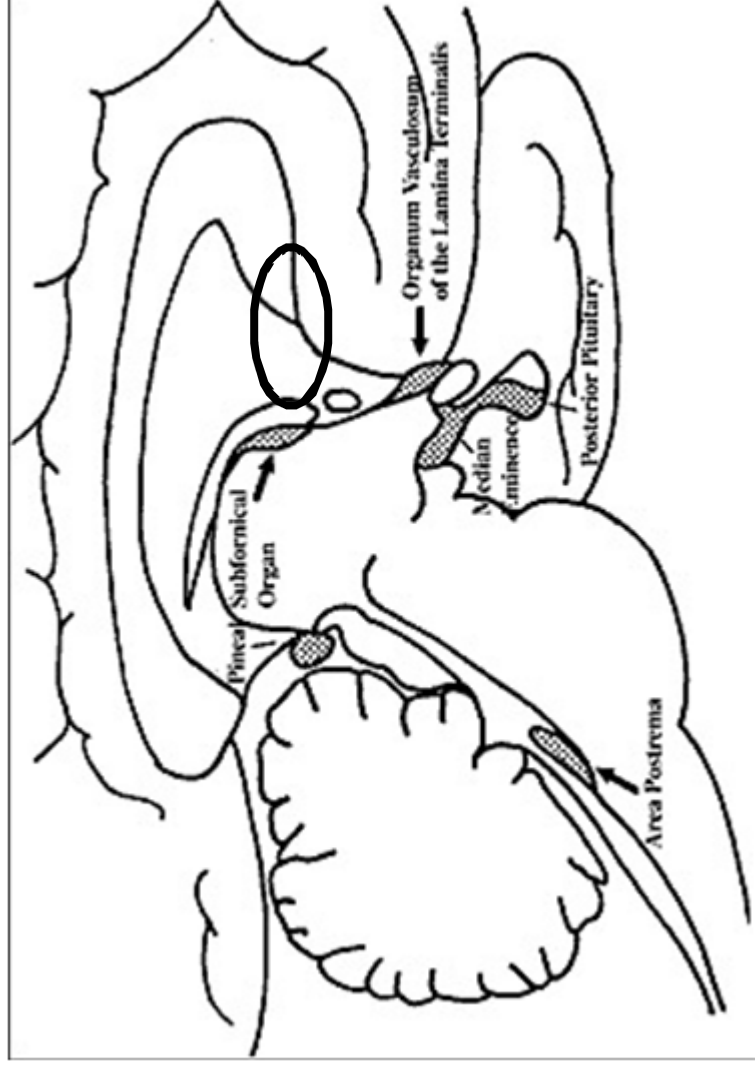


# Kapilární systémy hypofýzy



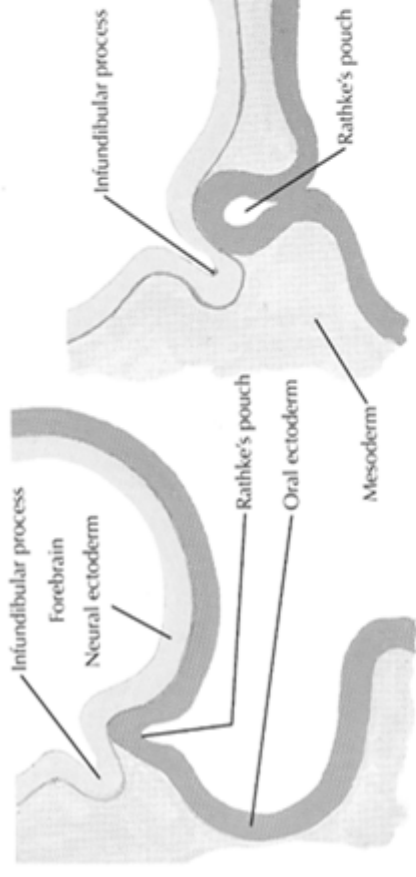
# Eminentia mediana

- vyvýšená část tuber cinereum, kde odstupuje infundibulum p. nervosa
- neurohemální oblast - není vytvořena hematoencefalická bariéra
- fenestrované kapiláry s širokými perivaskulárními prostory

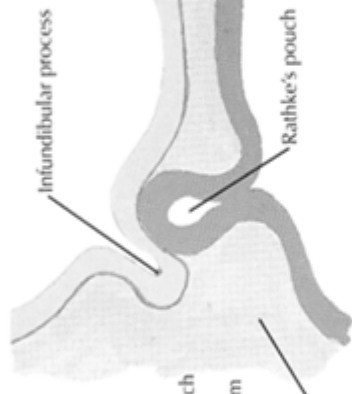


# Embryonální vývoj hypofýzy

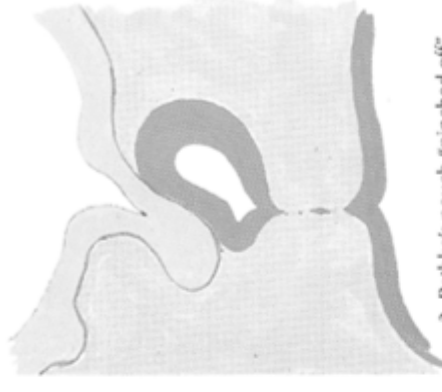
- Ektoderm (Rathkeho výchlípka)
- Neuroektoderm ventrální stěny diencefalonu



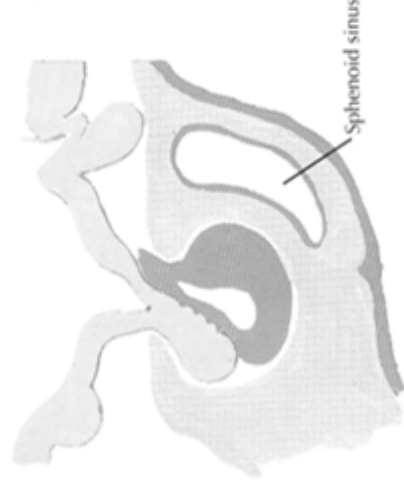
1. Beginning formation of Rathke's pouch and infundibular process



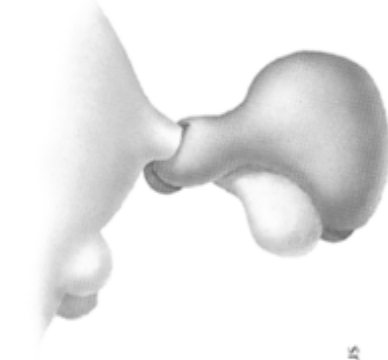2. Neck of Rathke's pouch constricted by growth of mesoderm



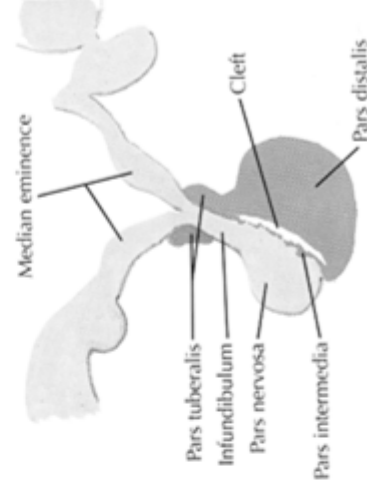
3. Rathke's pouch "pinched off"



4. "Pinched off" segment conforms to neural process, forming pars distalis, pars intermedia and pars tuberalis



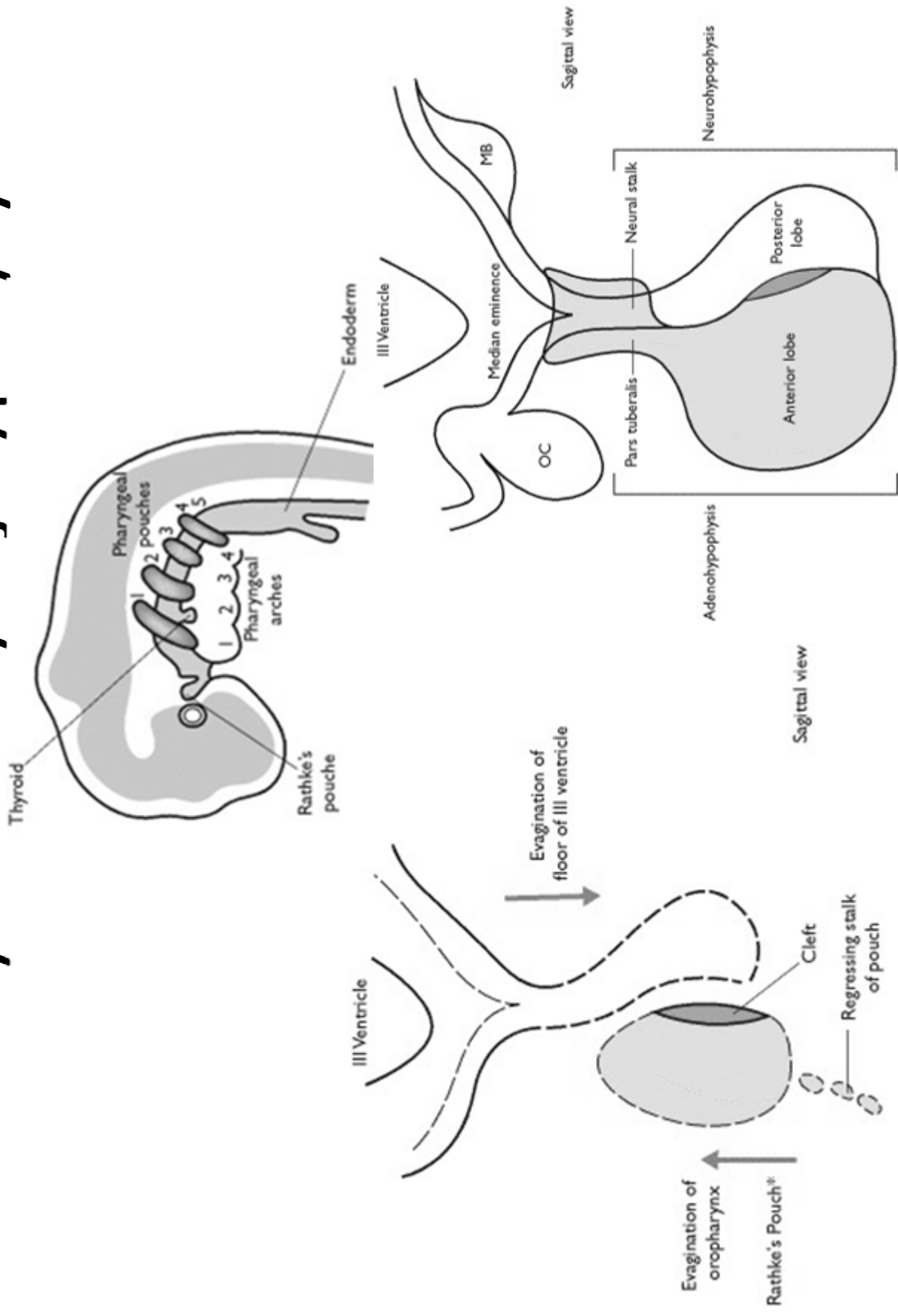
5. Pars tuberalis encircles infundibular stalk (lateral surface view)

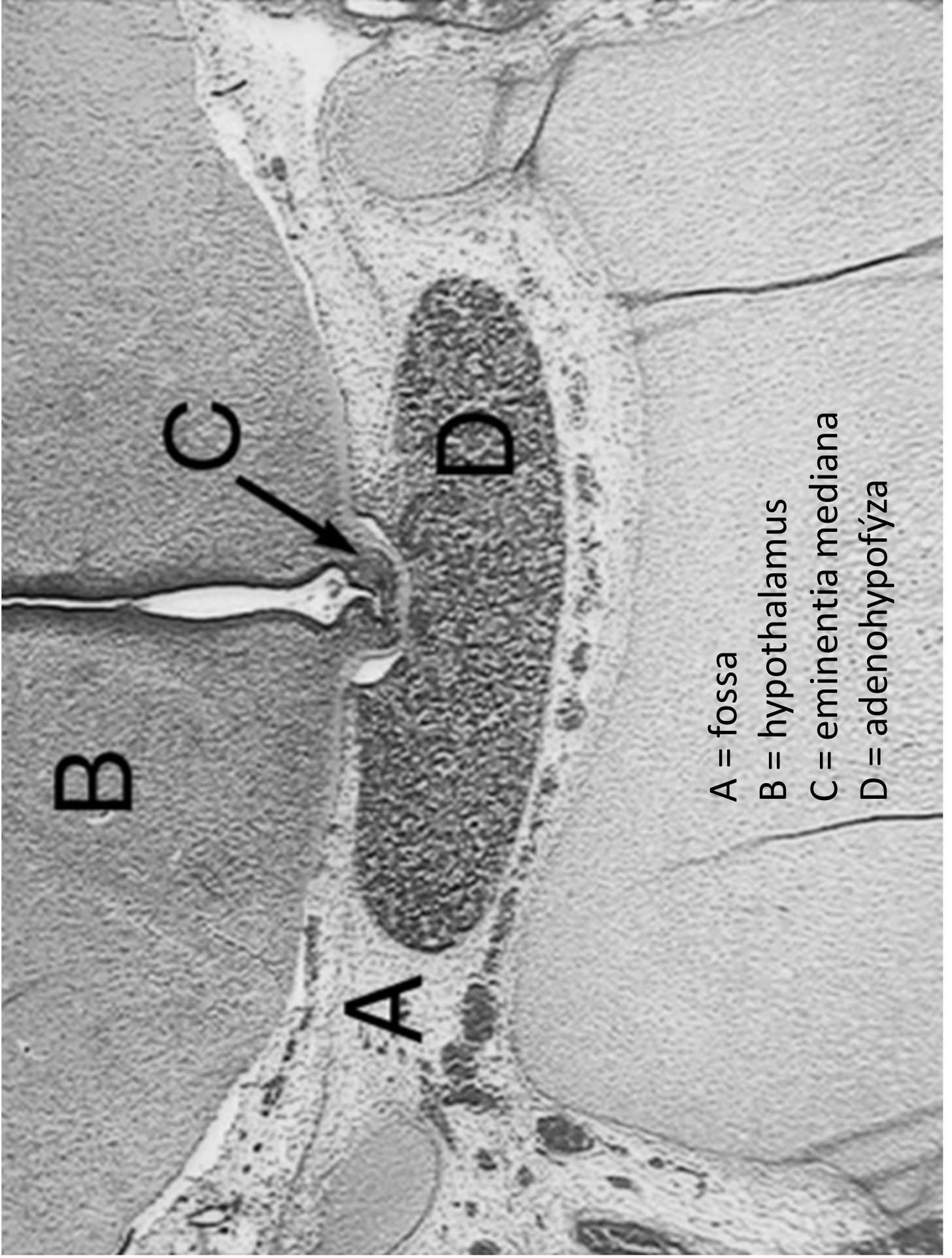


6. Mature form

*F. Netter M.D.*

# Embryonální vývoj hypofýzy





A = fossa

B = hypothalamus

C = eminentia mediana

D = adenohypofýza

# Adenohypofýza

## Chromofilní buňky

### Acidofilní

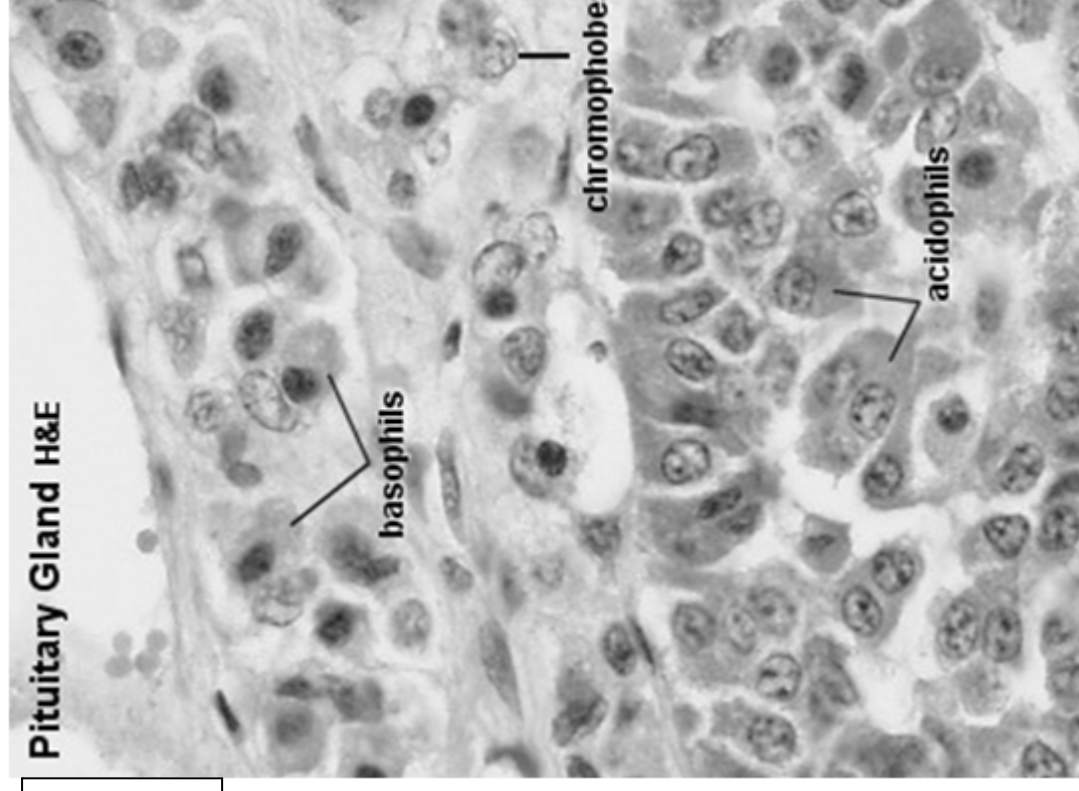
Neglandotropní  
- přímý účinek na cílové tkáně

### Bazofilní

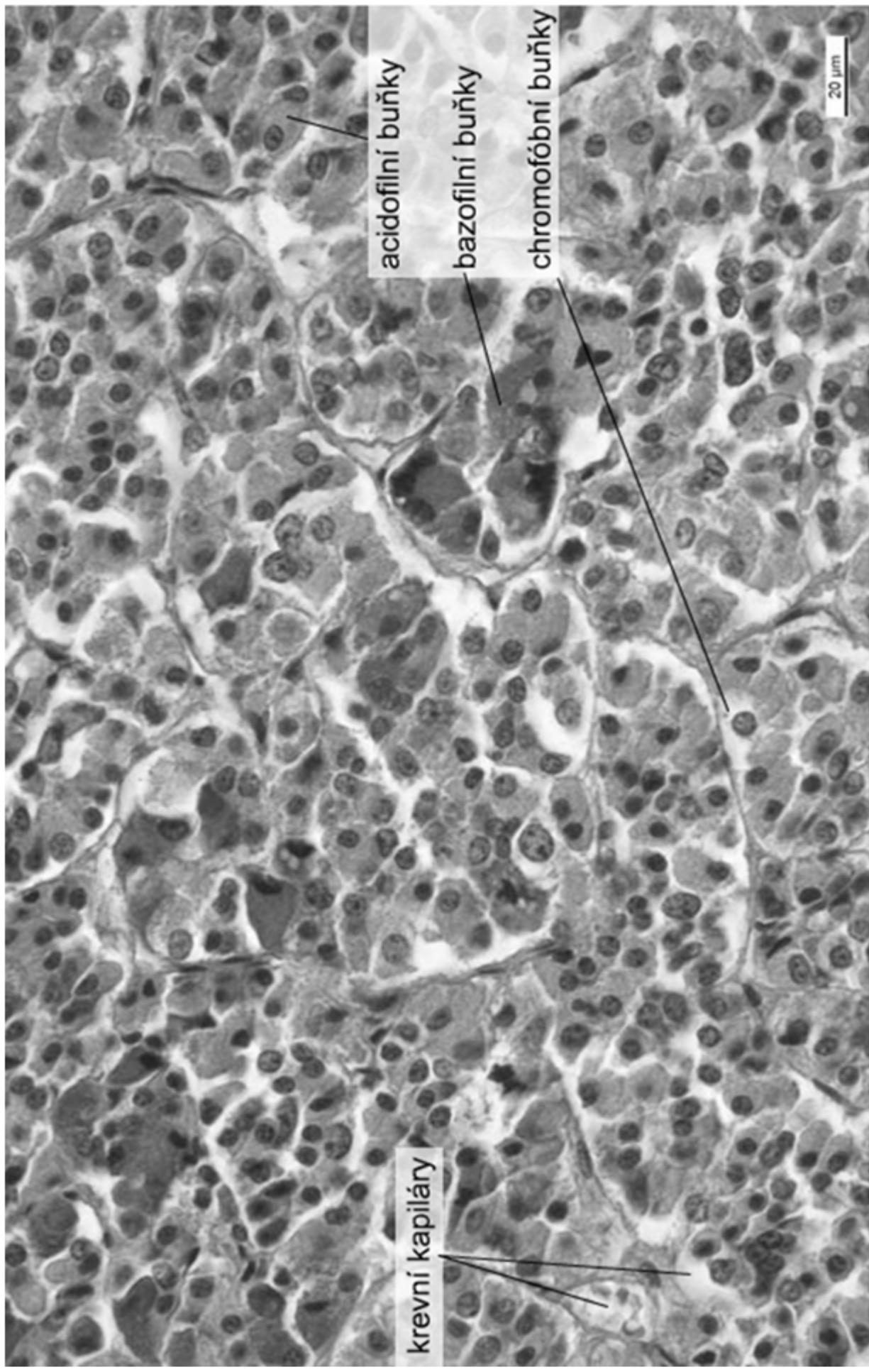
Glandotropní  
- regulace ostatních endokrinních žláz

## Chromofobní buňky

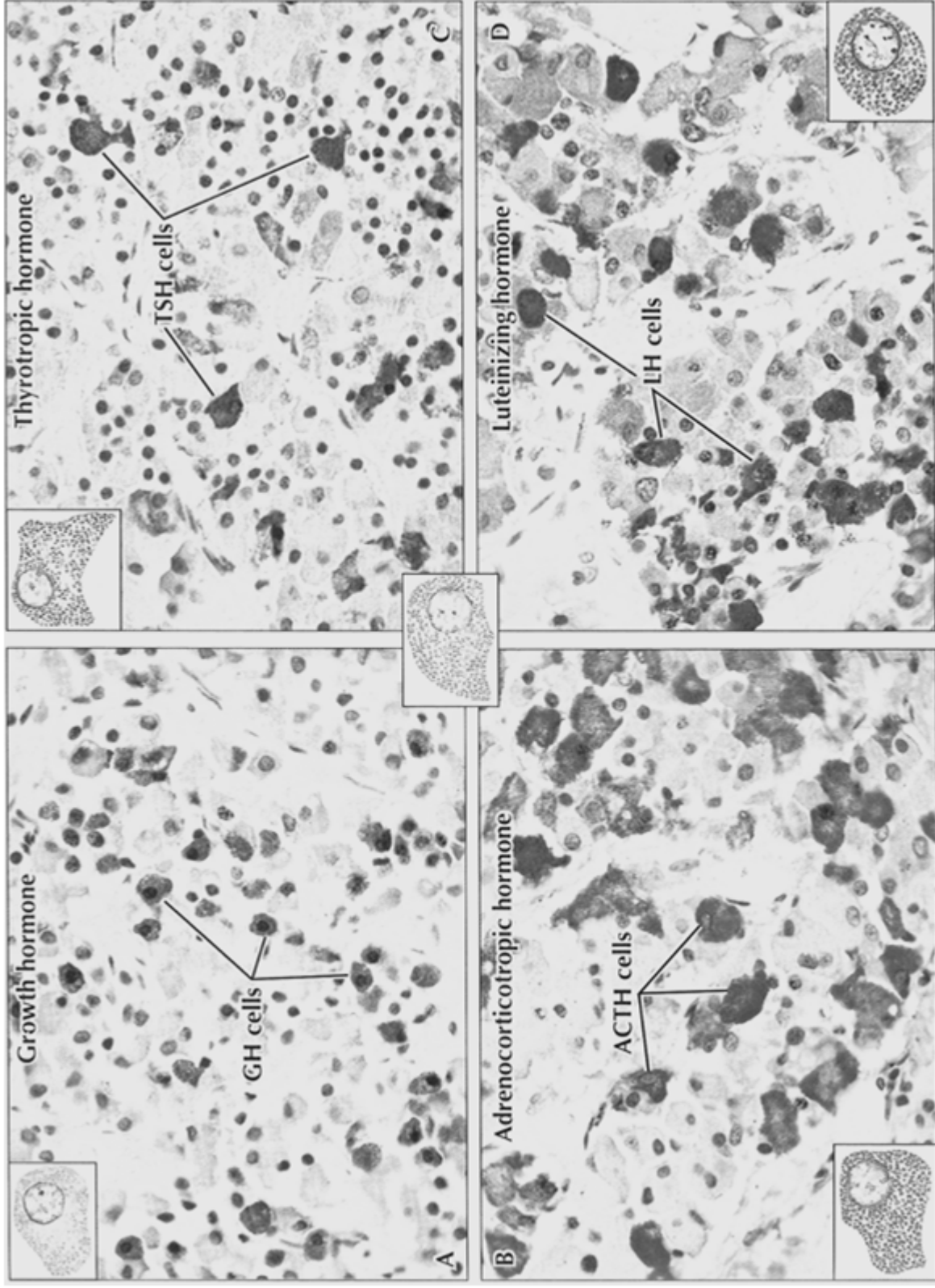
- nediferencované b.
- degranulované chromofilní b.
- stromální b.



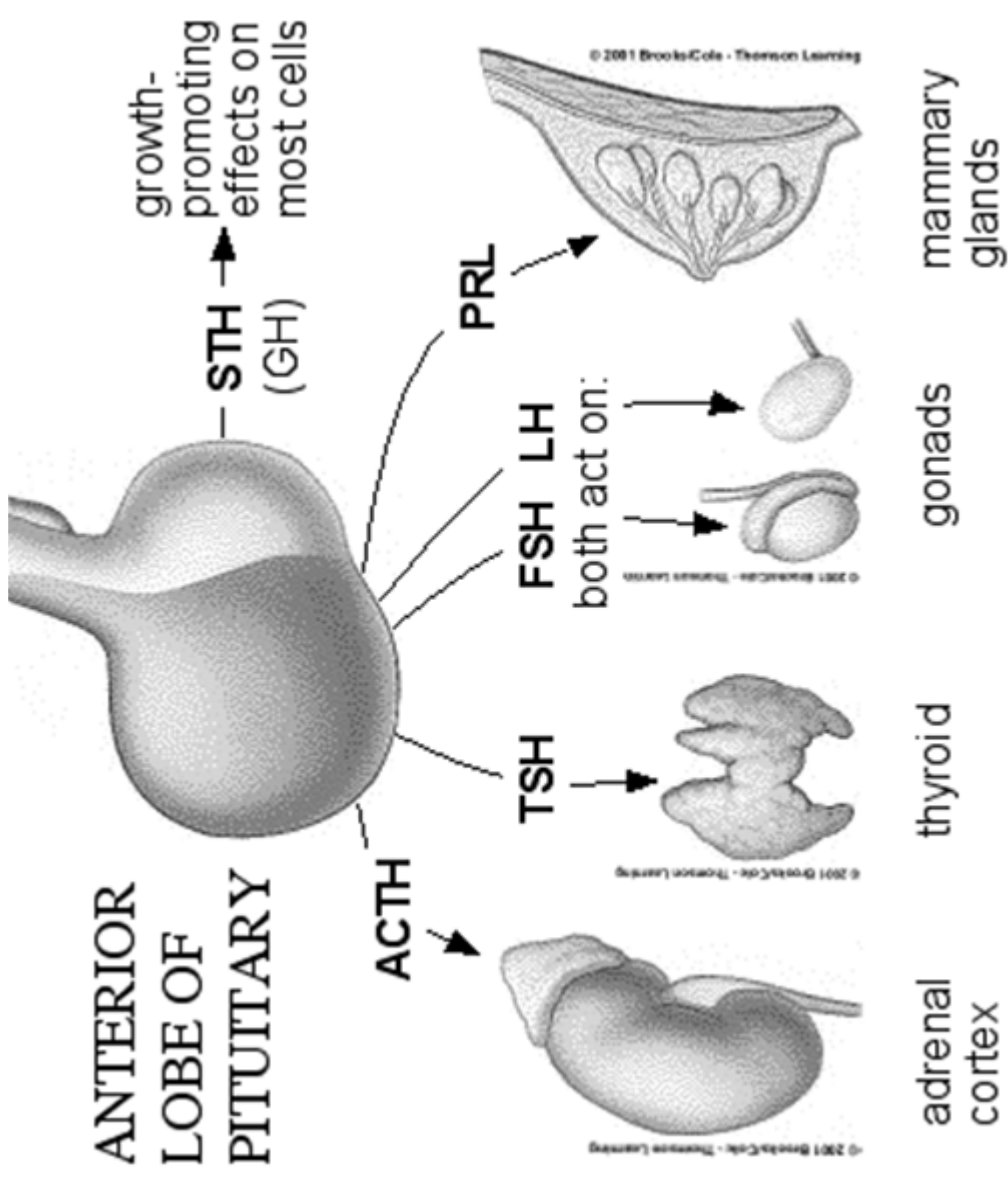
# Adenohypofýza



# Adenohypofýza







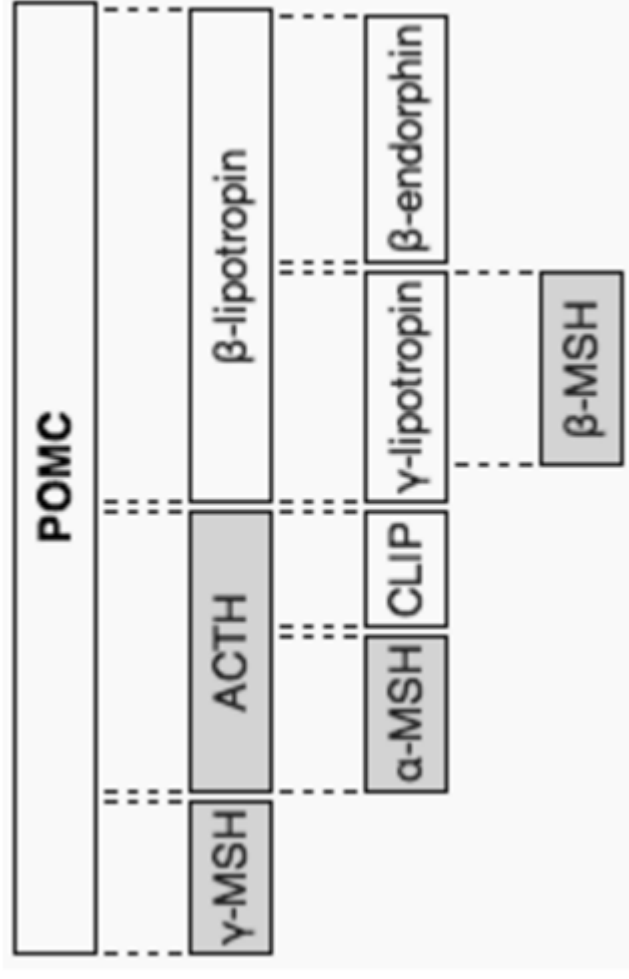
## ”FLAT PEG”

- FSH
- LH
- ACTH
- TSH
- Prolaktin
- Endorfíny
- Růstový hormon (growth)

# Pro-opio-melanocortin (POMC)

drsné ER → pre-prohormon  
různé tkáně

- ACTH (kůra nadledvín → kortisol)
- MSH (melanocyty - zejména parakrinně)
- lipotropin (lipolýza, steroidogenze)
- endorfiny



# FSH (folitropin), LH (lutropin)

- gonadotropní buňky adenohypofýzy v závislosti na GnRH
- glykoprotein, 30kDa
- heterodimer dvou nekovalentně spojených podjednotek (**a/α** - společná pro více hormonů - lh, FSH, TSH, hCG, **b/β** - specifická)
- FSH receptor (testes, ovaria, uterus) asociovaný s G-proteiny
- glykosylovaná extracelulární doména 11 leucine rich repeats specifická vůči FSH
- po vazbě ligandu aktivace G-proteinu a cAMP signální dráhy
- alternativní aktivace MAPK kaskády (ERK)
- komplexní signální odpověď (prostaglandiny a PLPc, NO)

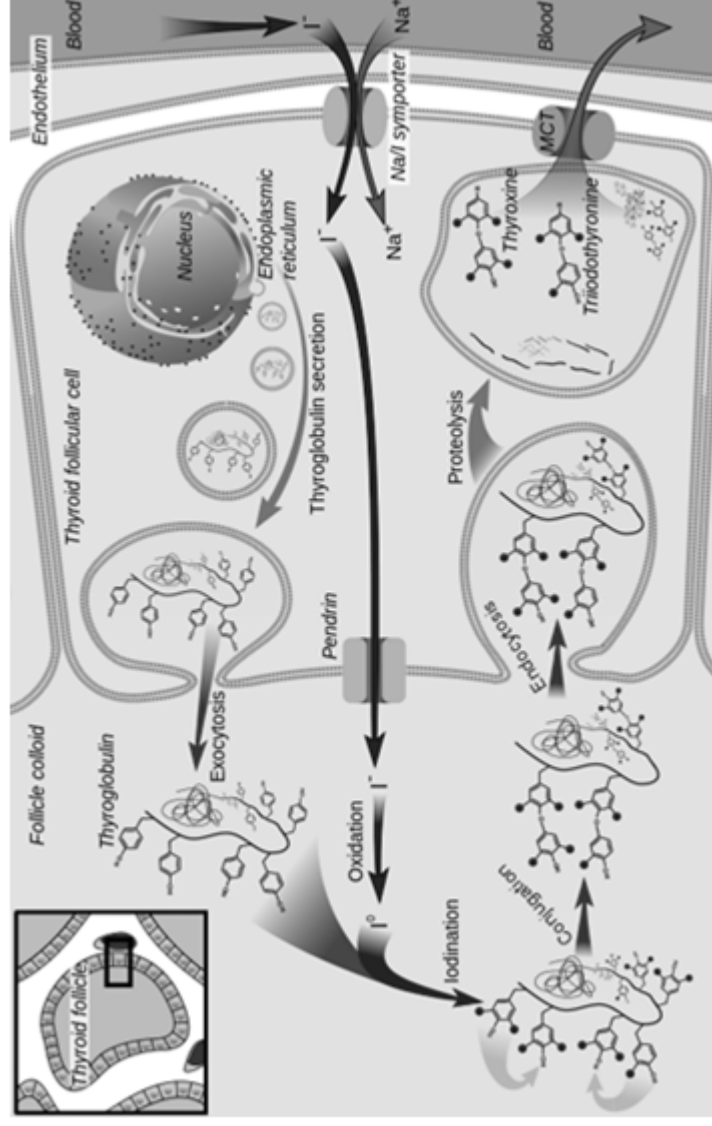
FSH

LH

ovarium	vývoj folikulů (exprese FSHR v buňkách m. <i>granulosa</i> )	ovulace, vývoj corpus luteum, produkce androgenů v buňkách théky
testes	vývoj spermií, FSHR v Sertolihových buňkách	produkce testosteronu v Leydigových buňkách (LHR)
extragona	FSHR v sekrečním endometriu luteální fáze uteru	uterus, seminální váčky,
dální	(endometriální funkce, embryo-endometriální interakce)	prostata, kůže... neznámá funkce

# TSH, thyrotropin

- thyotropní buňky adenohypofýzy v závislosti na TRH
- produkce T4 (thyroxin) a T3 (trijodtyronin)
- glykoprotein, 28,5 kDa, heterodimer nekovalentně spojených podjednotek (a, b)
- TSH receptor na tyroidních folikulárních buňkách
  - G-proteinová signální kaskáda → adenylycykláza
  - cAMP → jodové kanály (pendrin), transkripce thyreoglobulinu, endo- a exocytická dráha
- krosreaktivita s hCG → v těhotenství alterace syntézy thyroideálních hormonů (gestační hyperthyroidismus)



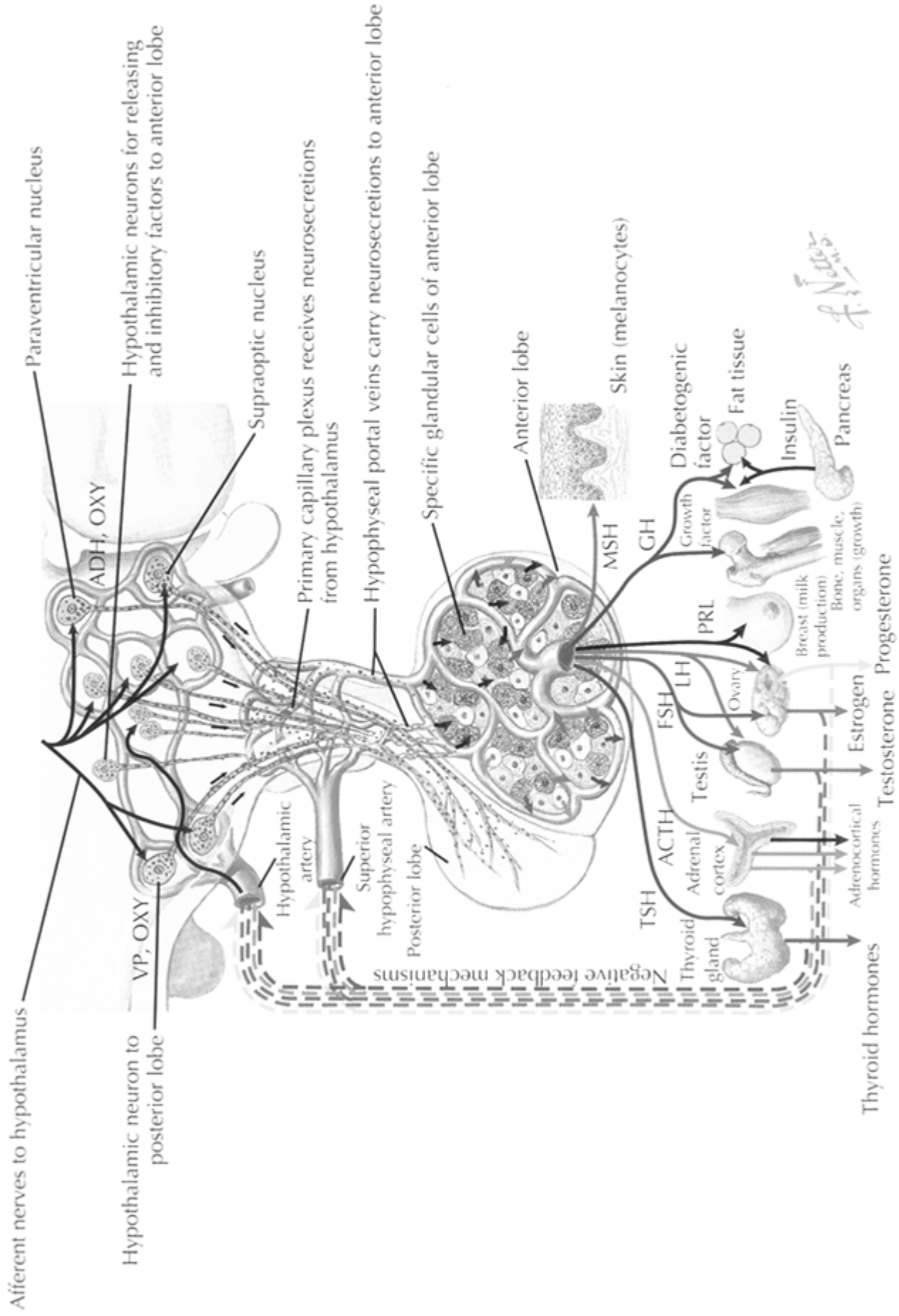
# GH, somatotropin, růstový hormon

- somatotropní buňky adenohypofýzy v závislosti na GHRH (somatokrinin)
- několik molekulárních isoform (alternativní sestřih), ~20-24 kDa
- široké spektrum cílových buněčných typů i fyziologických dějů
  - transkripce DNA, translace RNA, proteosyntéza
  - využití tuků (mobilizace mastných kyselin, konverze na acetyl-CoA)
  - inhibice přímého využití glukózy, stimulace glukoneogeneze
  - transport aminokyselin
  - proteosyntéza v chondrocytech a osteoblastech, proliferace, osteogeneze
- GHR v různých tkáních
  - RTK, JAK-STAT
- somatomediny
  - malé proteiny (MW 7,5 kDa) typu IGF, produkované játry
- rozmanité projevy deregulace GH

**Table 2. Nonclassical Anterior Pituitary Substances and Cell(s) of Origin**

<b>Substances</b>	<b>Cell Types</b>
<b>PEPTIDES</b>	
ACTIVIN B, INHIBIN, FOLLISTATIN	F, G
ALDOSTERONE STIMULATING FACTOR	UN
ANGIOTENSIN II (ANGIOTENSINOGEN, ANGIOTENSIN I CONVERTING ENZYME, CATHESPIN B, RENIN)	C, G, L, S
ATRIAL NATURETIC PEPTIDE	G
CORTICOTROPIN-RELEASING HORMONE-BINDING PROTEIN	C
DYNORPHIN	G
GALANIN	L, S, T
GAWK (CHROMOGRANIN B)	G
GROWTH HORMONE RELEASING HORMONE	UN
HISTIDYL PROLINE DIKETOPIPERAZINE	UN
MOTILIN	S
NEUROMEDIN B	T
NEUROMEDIN U	C
NEUROPEPTIDE Y	T
NEUROTENSIN	UN
PROTEIN 7B2	G, T
SOMATOSTATIN 28	UN
SUBSTANCE P (SUBSTANCE K)	G, L, T
THYROTROPIN RELEASING HORMONE	G, L, S, T
VASOACTIVE INTESTINAL POLYPEPTIDE	G, L, T
<b>GROWTH FACTORS</b>	
BASIC FIBROBLAST GROWTH FACTOR	C, F
CHONDROCYTE GROWTH FACTOR	UN
EPIDERMAL GROWTH FACTOR	G, T
INSULIN-LIKE GROWTH FACTOR I	S, F
NERVE GROWTH FACTOR	UN
PITUITARY CYTOTROPIC FACTOR	UN
TRANSFORMING GROWTH FACTOR ALPHA	L, S, G
VASCULAR ENDOTHELIAL GROWTH FACTOR	F
<b>CYTOKINES</b>	
INTERLEUKIN-1 BETA	T
INTERLEUKIN-6	F
LEUKEMIA INHIBITORY FACTOR	C, F
<b>NEUROTRANSMITTERS</b>	
ACETYLCHOLINE	C, L
NITRIC OXIDE	F

C = corticotroph, F = folliculostellate cell, G = gonadotroph, L = lactotroph, S = somatotroph, T = thyrotroph, UN = unknown



*f. N. 10/10*

# Neurohypofýza

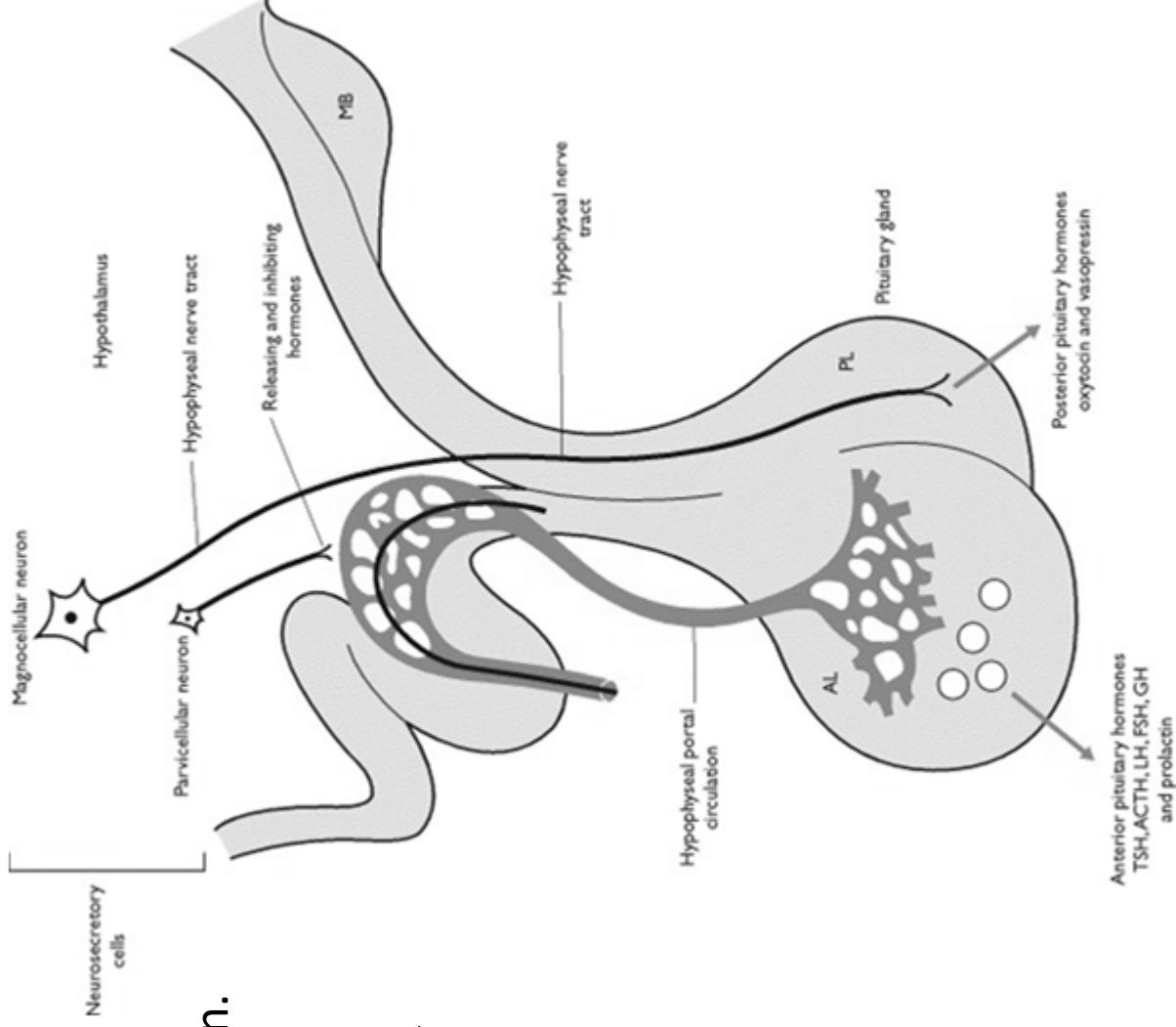
**nemyelinizovaná nervová vlákna**  
– axony neurosekrečních buněk (100000) hypotalamických jader (n. supraopticus a paraventricularis)

**pituicyty** (neuroglie)

- astrocyty, sekrece z neurosekrečních terminí - lokální kontrola
- Herringova tělíska – neurosekreční zakončení – dilatace poblíž kapilár

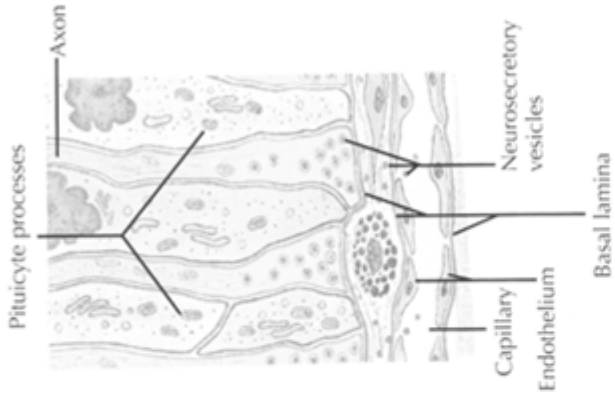
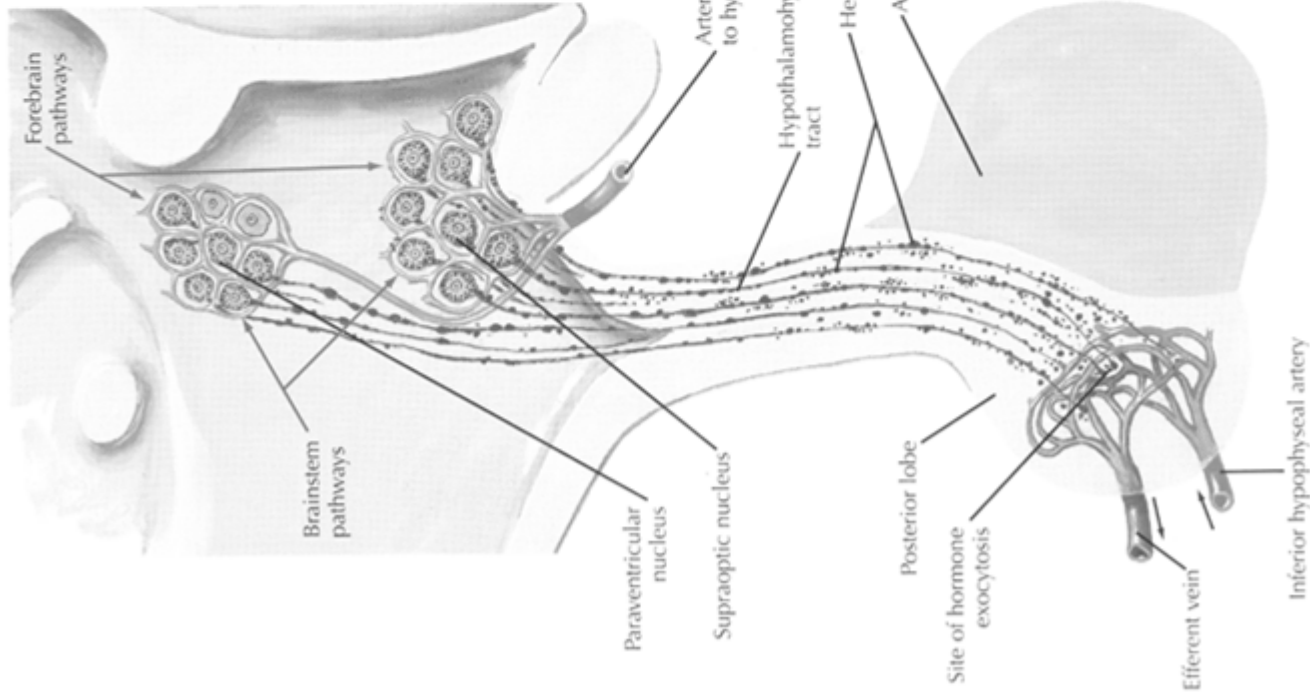
Hormony

- oxytocin (OT)
- antidiuretický hormon (ADH, vasopresin)

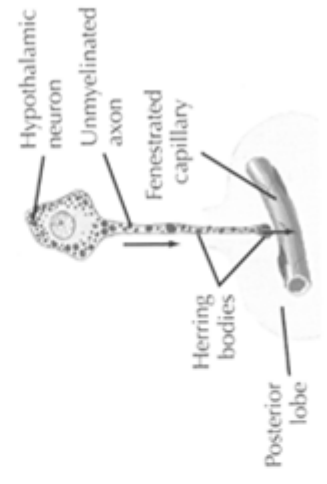




▼ Neurosecretory Ending (posterior pituitary).

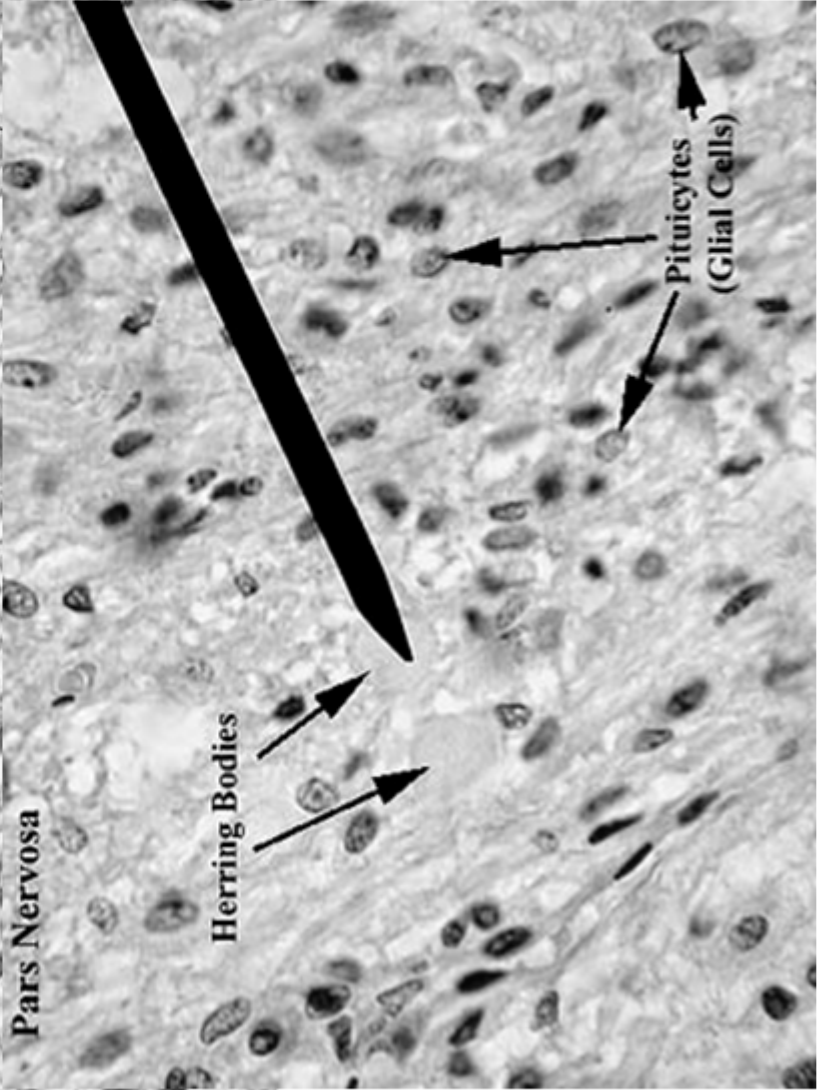
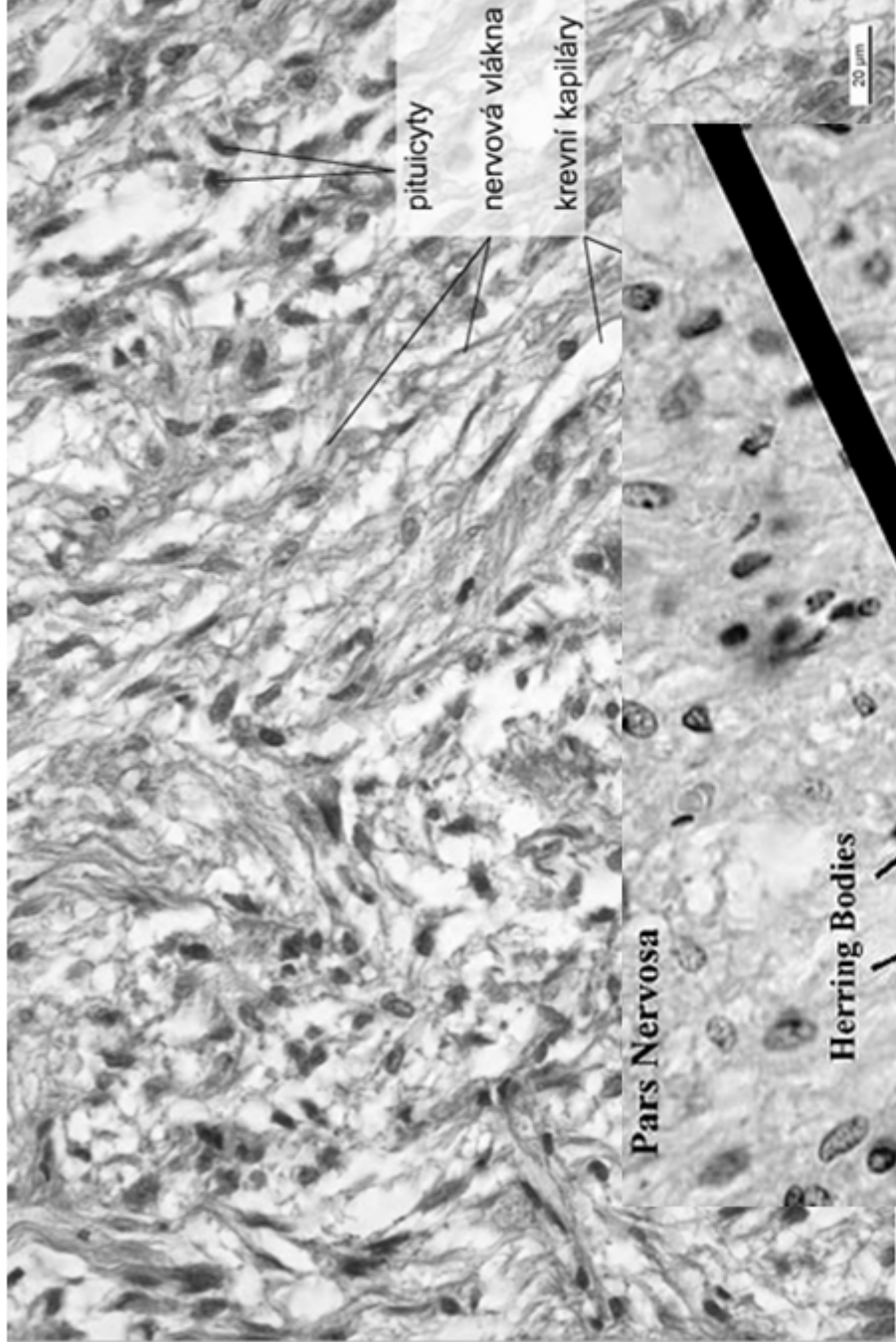
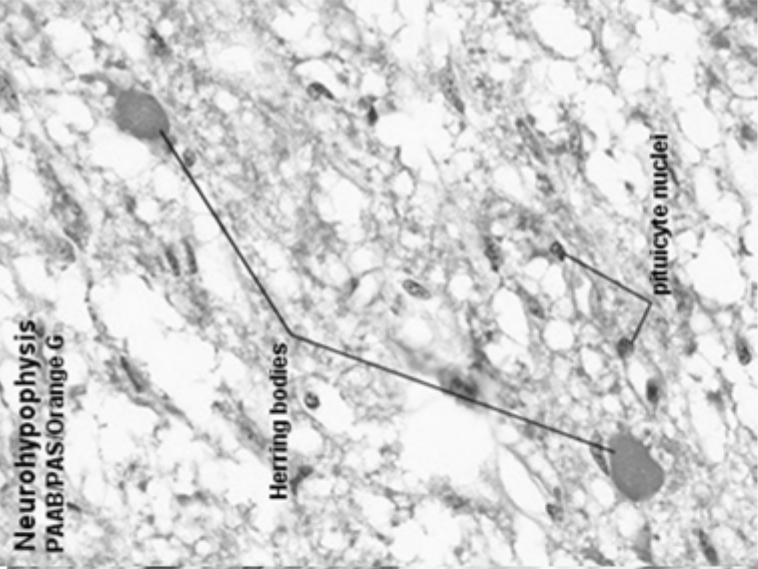


▼ Origin of ADH.



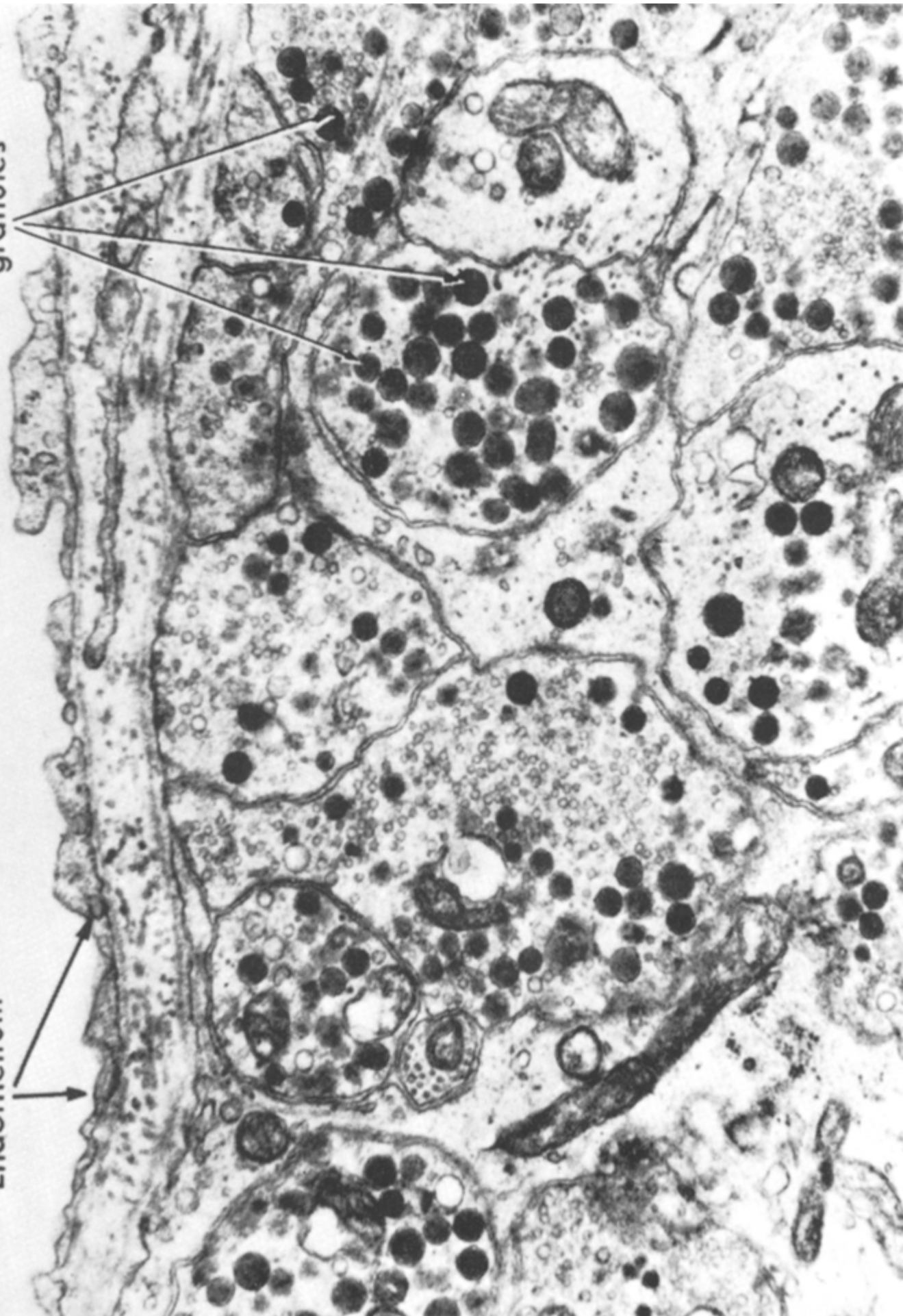Hormone	Principal Action	Principal Nucleus of Origin
<b>Oxytocin (OXY)</b>	Uterine contraction, milk ejection	Paraventricular
<b>Anti-diuretic hormone (ADH)</b>	Water excretion in kidney, arteriolar constriction	Supraoptic

Neurohypophysis  
PAS/PAS/Orange G



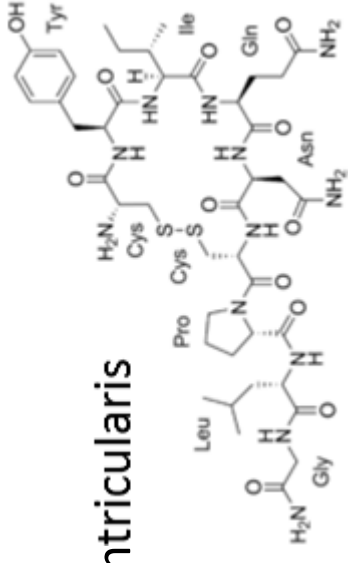
Neurosecretory granules

Endothelium



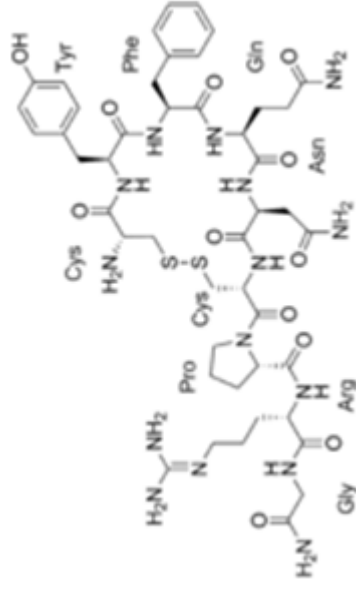
# Oxytocin

- nonapeptid
- magnocellulární neurony n. supraopticus a paraventricularis
- OR - G-protein coupled receptor
- laktace (myoepitelie mléčné žlázy)
- kontrakce myometria
- behaviorální účinek



# Vasopressin

- nonapeptid
- retence vody
- epitelie t. reuniens a d. colligens
- kontrakce svaloviny t. media cév
- diabetes insipidus, hypernatremia, polyuremia



# Klinické souvislosti

## Tumory hypofýzy

útlak okolních struktur  
(optické chiasma)

hyperfunkce endokrinní komponenty

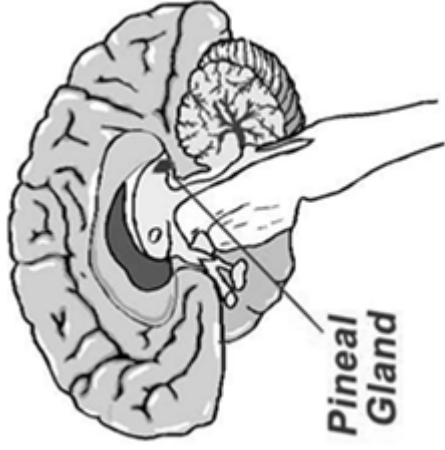
- prolaktinom - galactorrhea
- hypogonadismus (poruchy GnRH)
- gigantismus - akromegalie
- nanismus



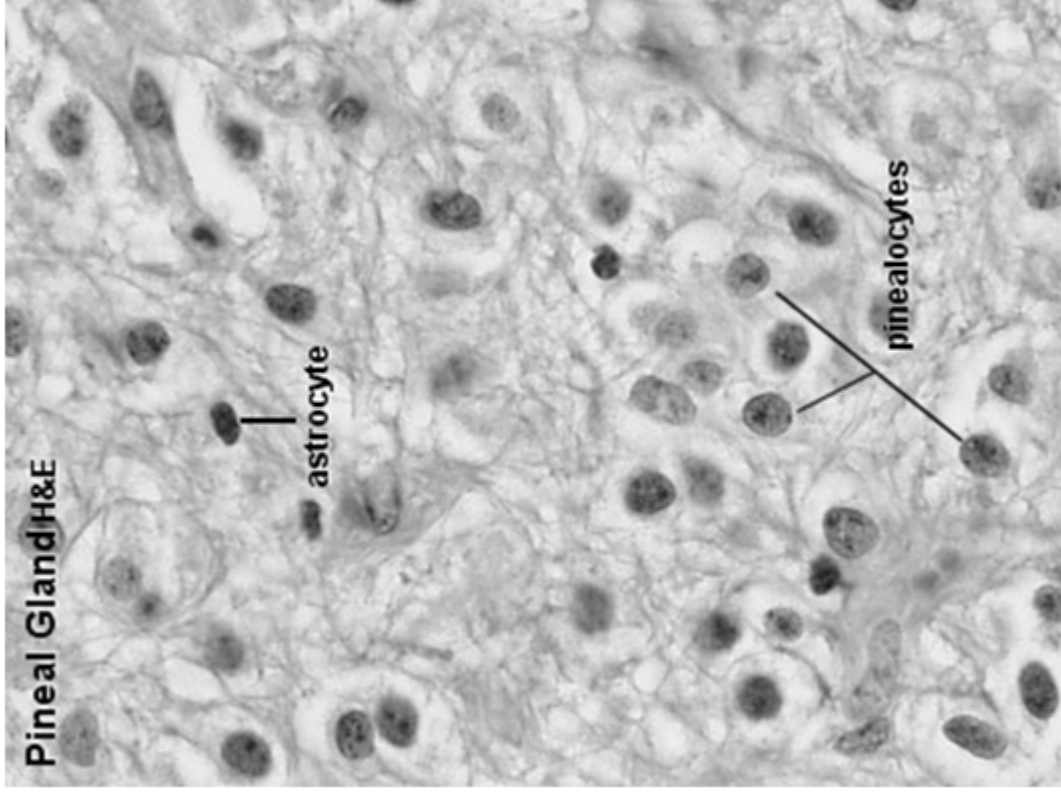
Anatomická stavba		Mikroskopická struktura		Hormony a cílové tkáně	
Přední lalok (adenohypofýza)	pars distalis	hypofyzární portální cévy + dolní hypofyzární arterie →	chromofobní b. nediferencované b. degranulované chromofilní b. stromální b.	nemají hormonální aktivitu	
		sekundární kapilární plexus, sinusoidní kapiláry		mammotropní b.	dopamin (PIH) ⊥ (PRF → prolactin)
	pars tuberalis		acidofilní ne glandotropní	somatotropní b.	somatostatin (GHIH) ⊥ GHRH → somatotropin (STH)
Zadní lalok (neurohypofýza)	pars intermedia	Rathkeho cysty	chromofilní b. bazofilní glandotropní	glykoproteiny	
				kortikotropní b.	CRH → ACTH, MSH
		thyrotropní b.		TRH → TSH	štítná žláza → thyroxin, T3
			gonadotropní b.	GnRH → FSH (ICSH), LH	gonády → androgeny, estrogeny, progesteron
	eminentia mediana → infundibulum	přední zadní horní hypofyzární arterie →	nemyelinizované axony n. paraventricularis (tractus hypothalamohypophysialis), pituicyty	male peptidy	
	pars nervosa	primární kapilární plexus, fenestrované kapiláry		ADH	tubulus reuniens, ductus colligens t. media cév
				oxytocin	myometrium uteru během gravidity myoepithelium mléčné žlázy v laktaci

**PŘESTÁVKA**

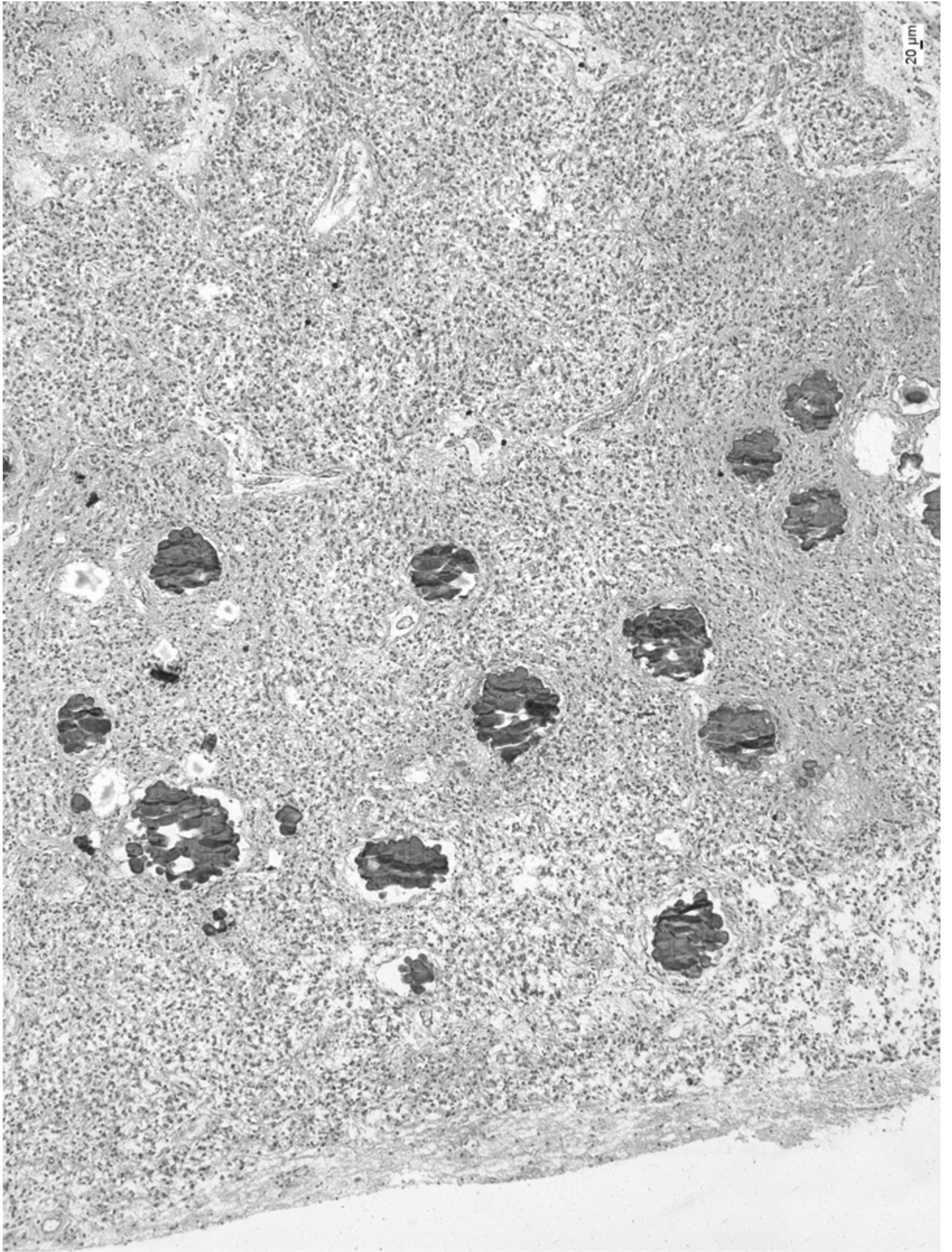
# Epifýza (c. pineale)



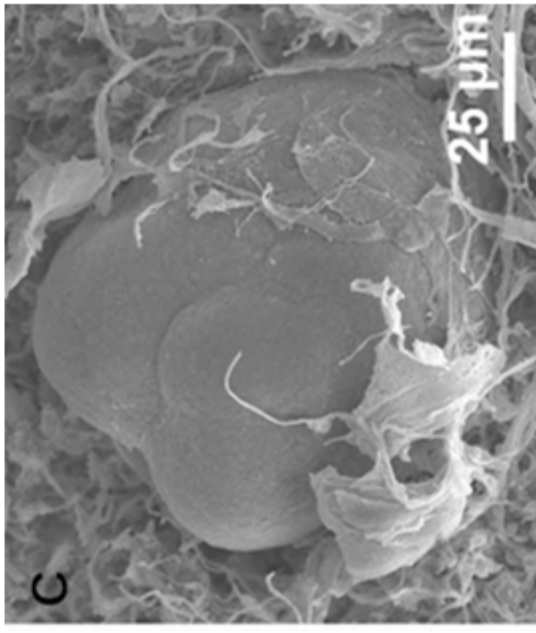
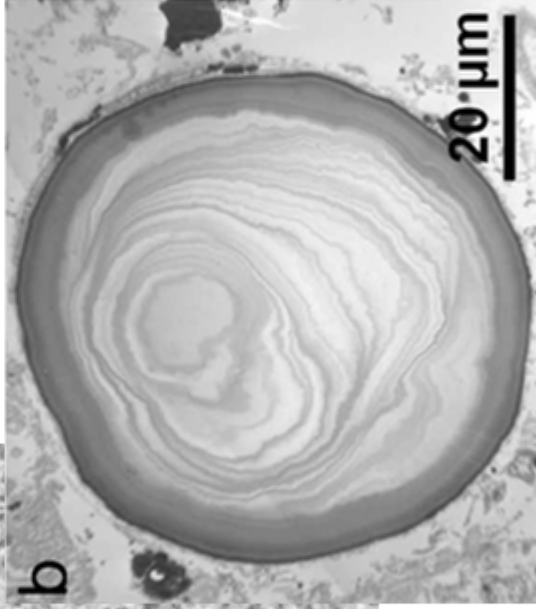
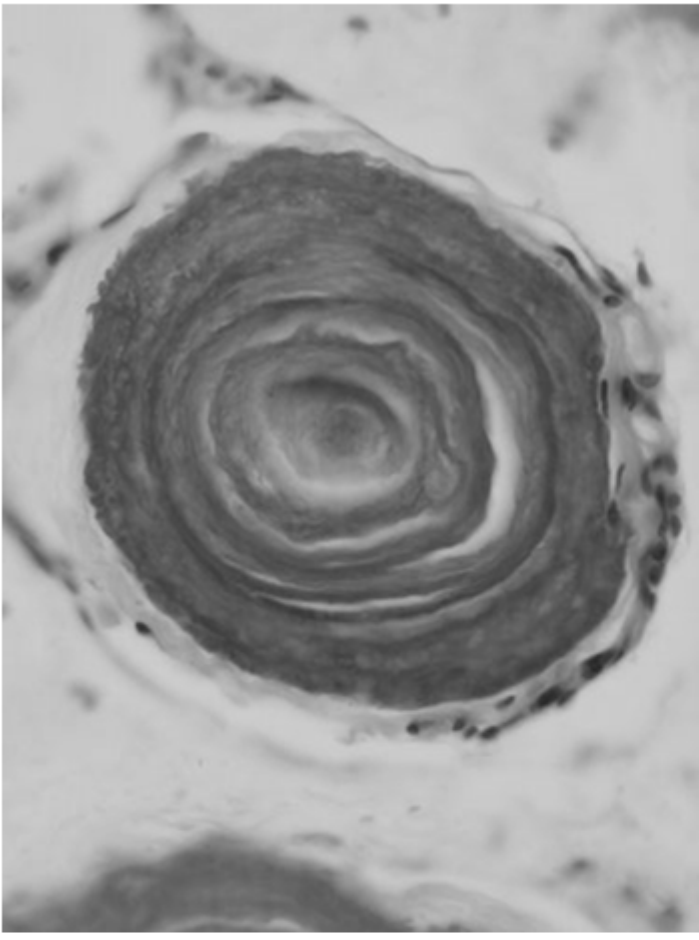
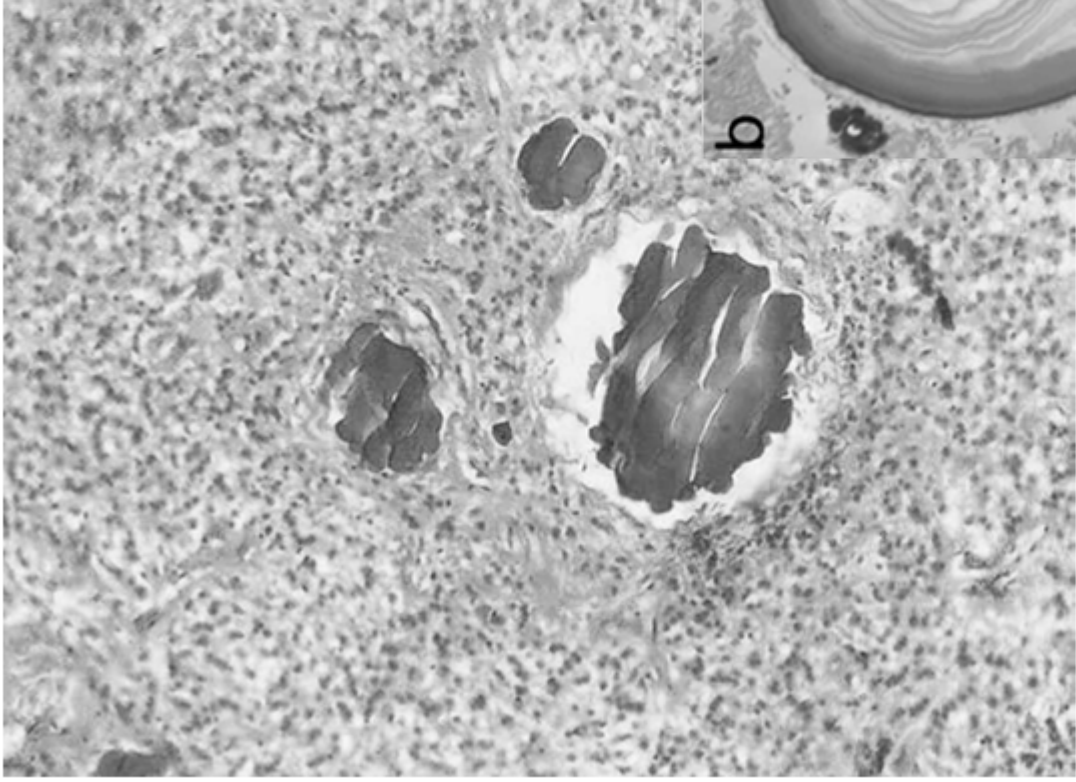
- epithalamus
- vazivové pouzdro navazující na pia mater
- tenká vazivová septa
- nemyelinizovaná nervová vlákna
- pinealocyty (95%, velké, světlé, kulatá jádra)
- intersticiální neuroglie (astrocyty, tmavé, podlouhlá jádra)
- acervulus cerebri
- melatonin





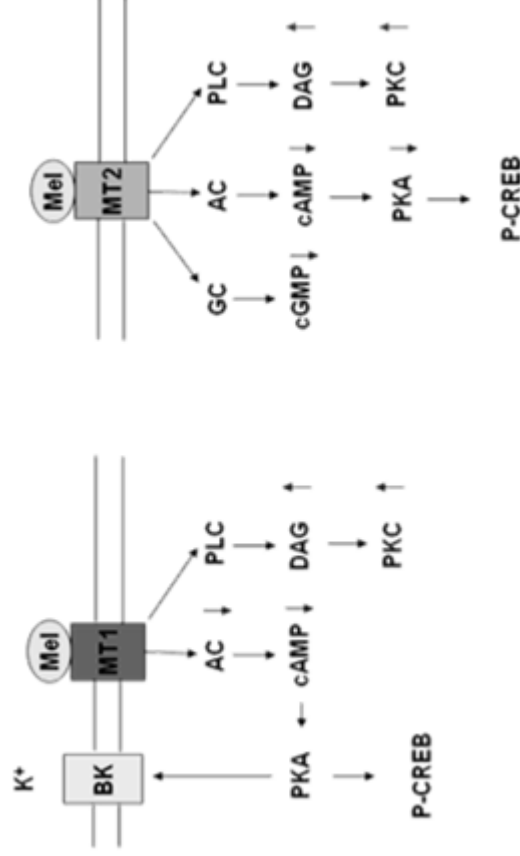
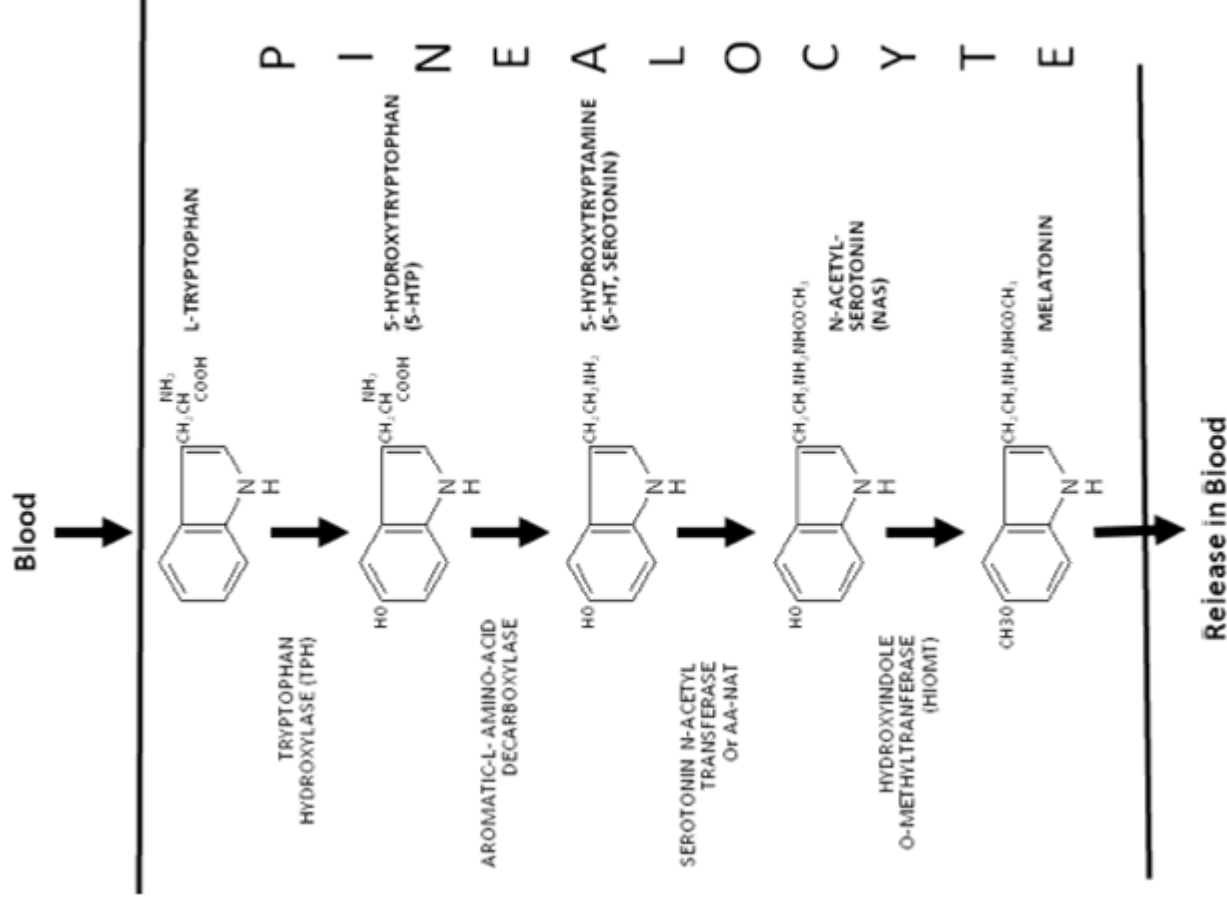


# Acerculus cerebri



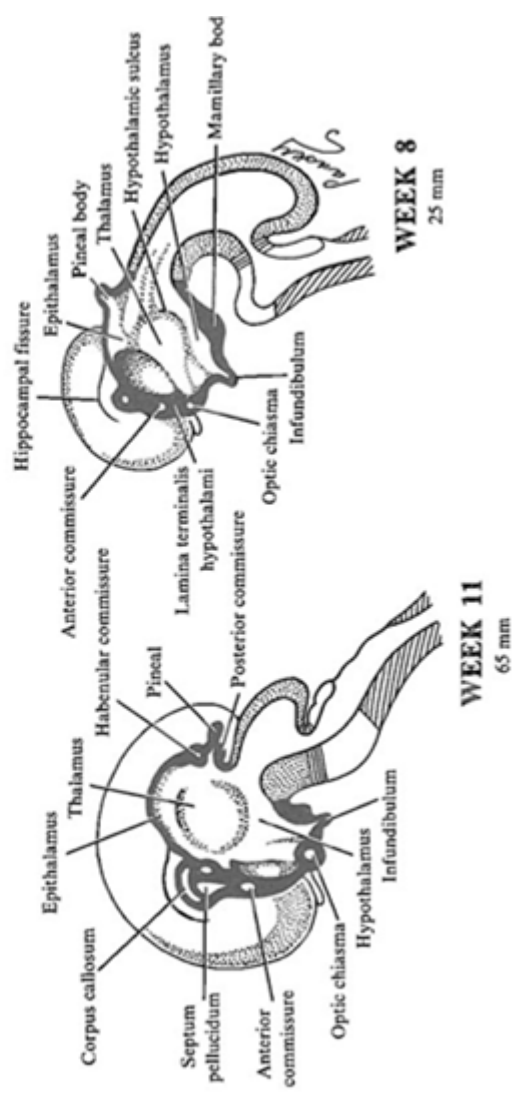
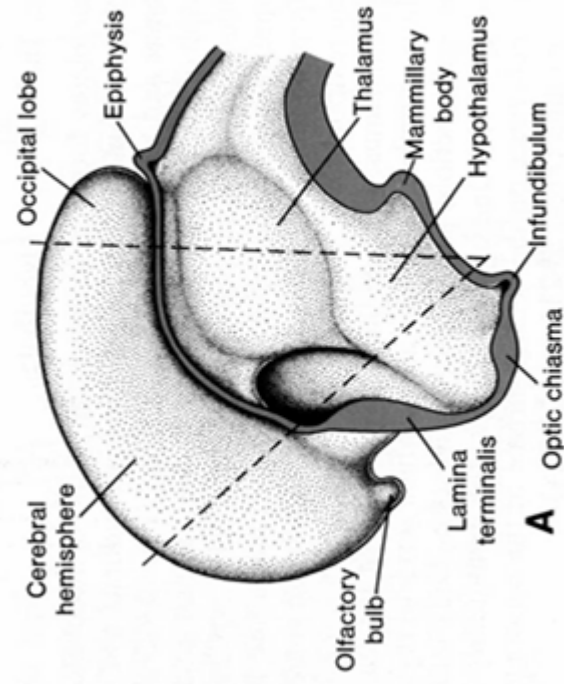
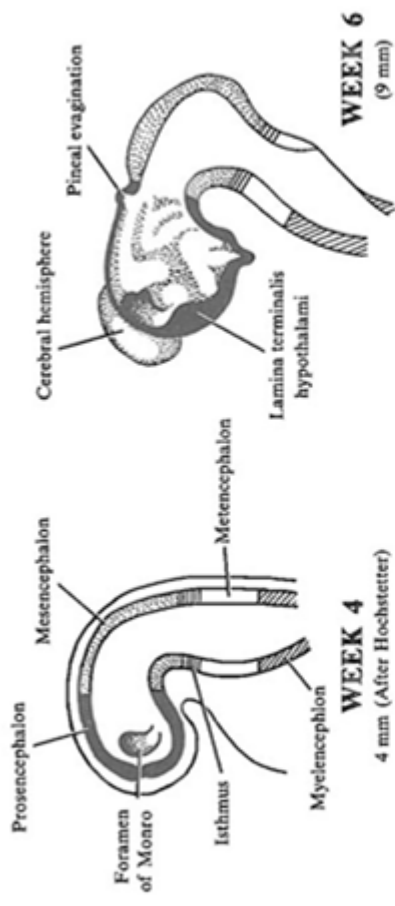
# Epifýza (c. pineale)

- pinealocyty
- hvězdovitě, modifikované neurony v trámčích
- asociace s fenestrovanými kapilárami
- neurosekreční dilatace
- nevizuální fotorecepce
- melatonin – acetylace serotoninu (hydroxytryptaminu)
- cirkadiální rytmy



# Embryonic development of epiphysis (c. pineale)

- thickening of caudal part of ependyma that does not contribute to development of choroid plexus at the roof of diencephalon
- neuroectoderm



# Štítná žláza (gl. thyroidea)

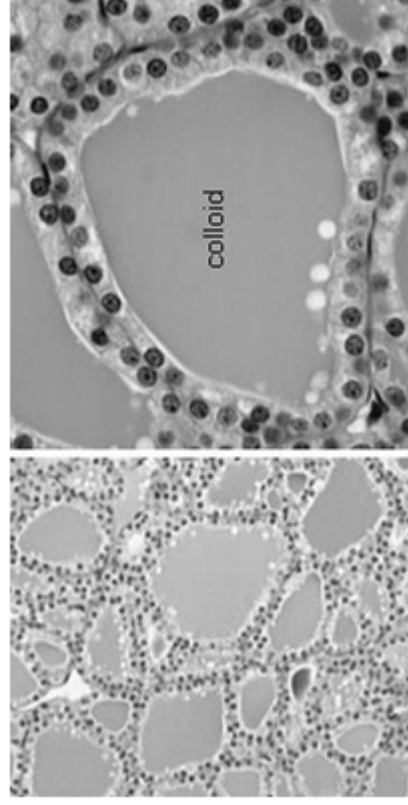
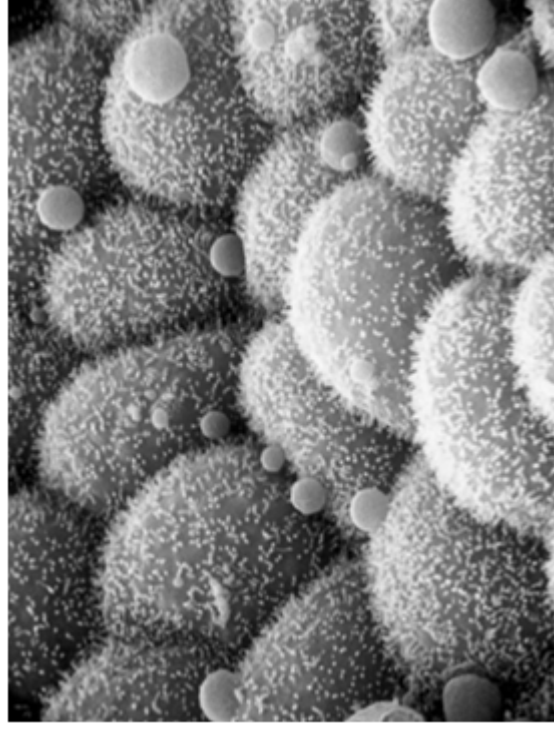
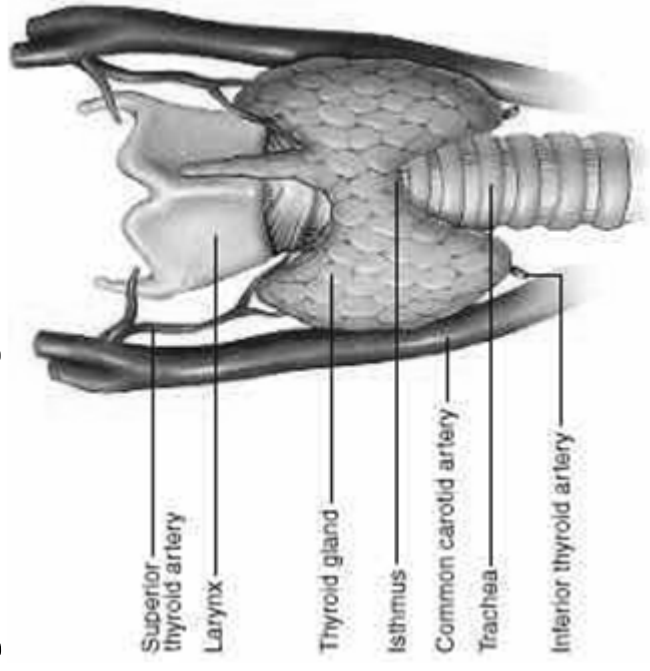
- Thyroidní hormony (T3, T4)
- C buňky *calcitonin*,

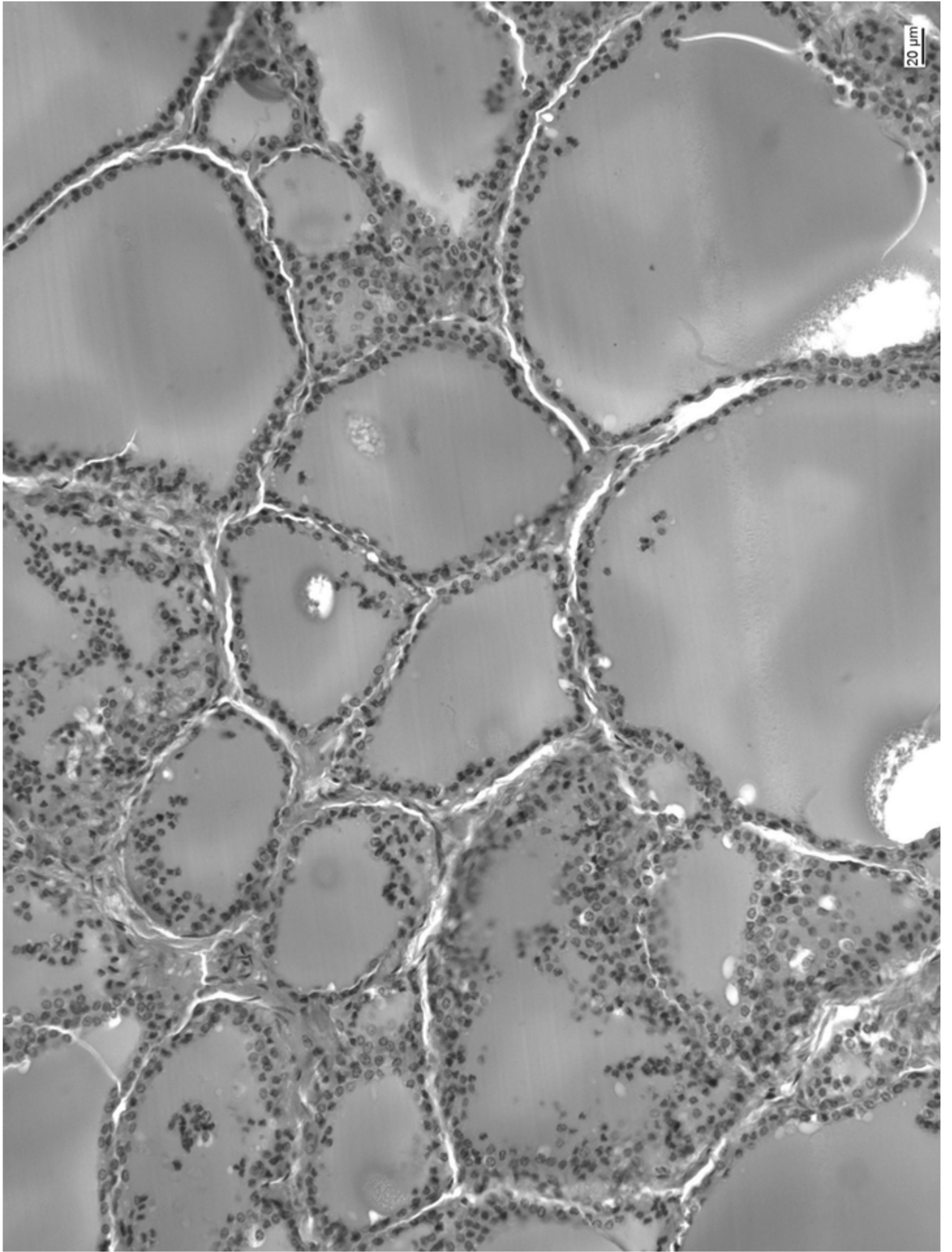
**Vazivový obal + septa**

**Laloky → lalůčky - folikuly**

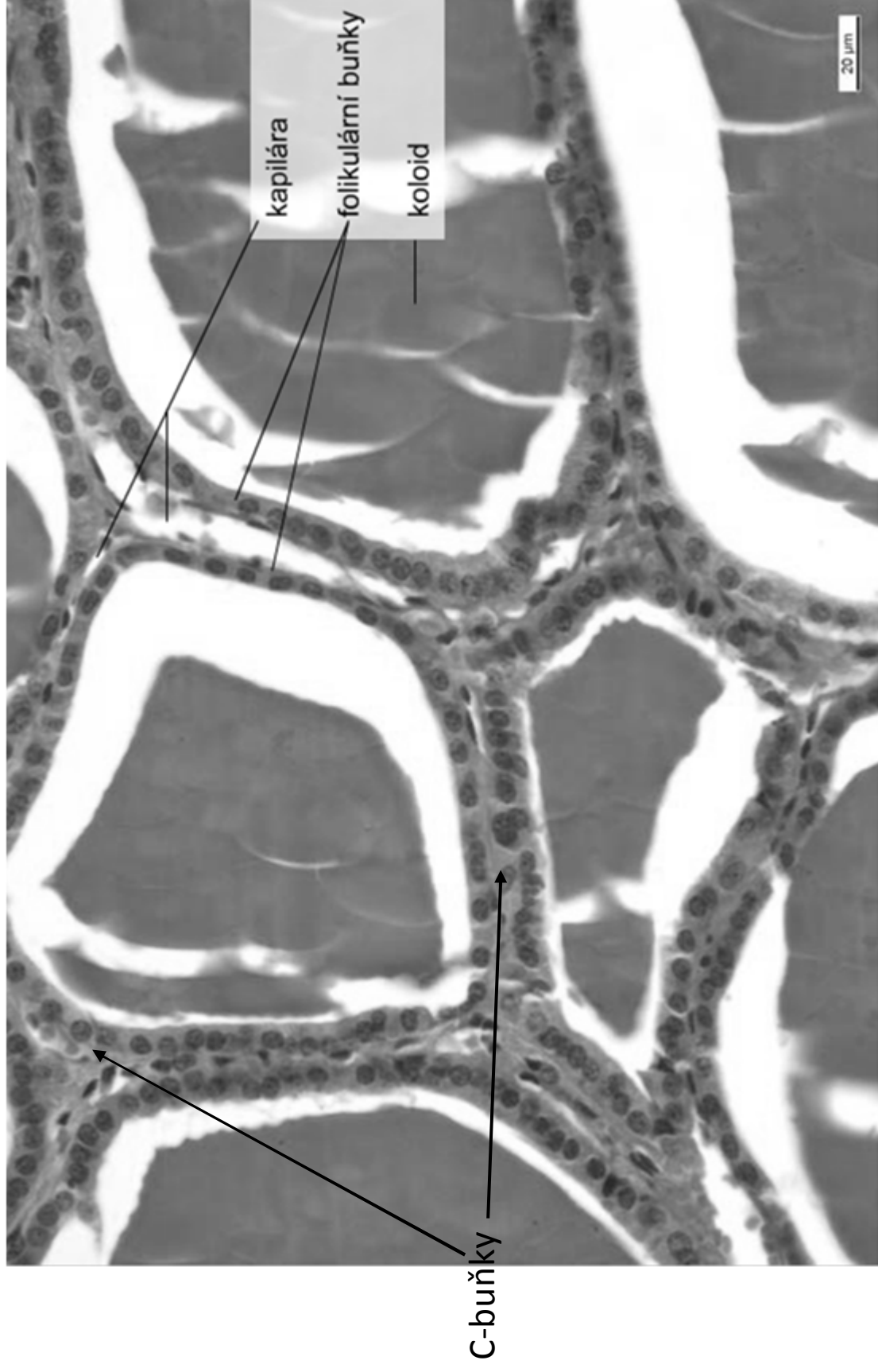
**Folikuly (50  $\mu\text{m}$  -1 mm)**

- Odděleny řídkým vazivem
- Jednoduchý kubický epitel
- Koloid



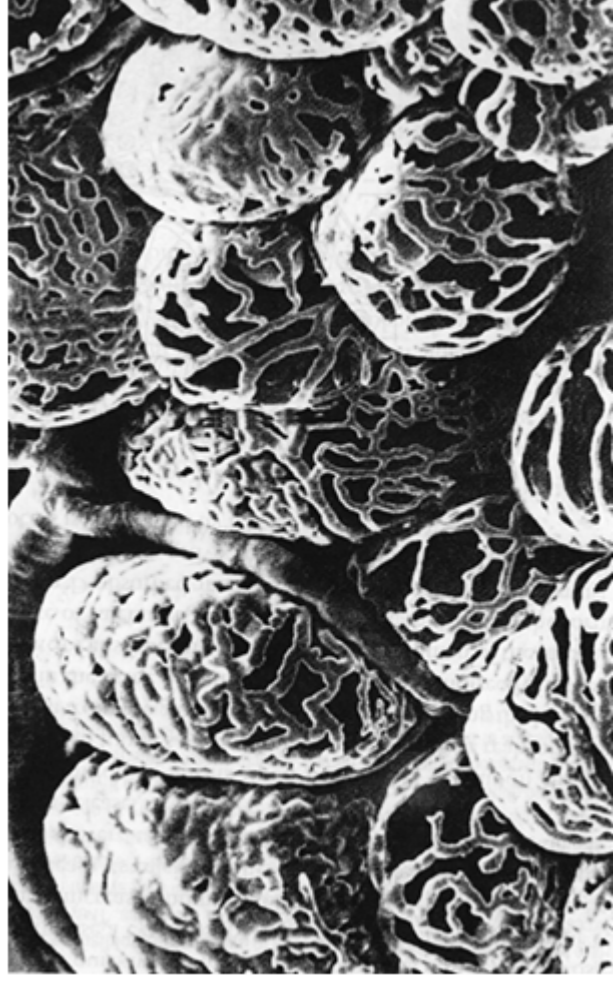
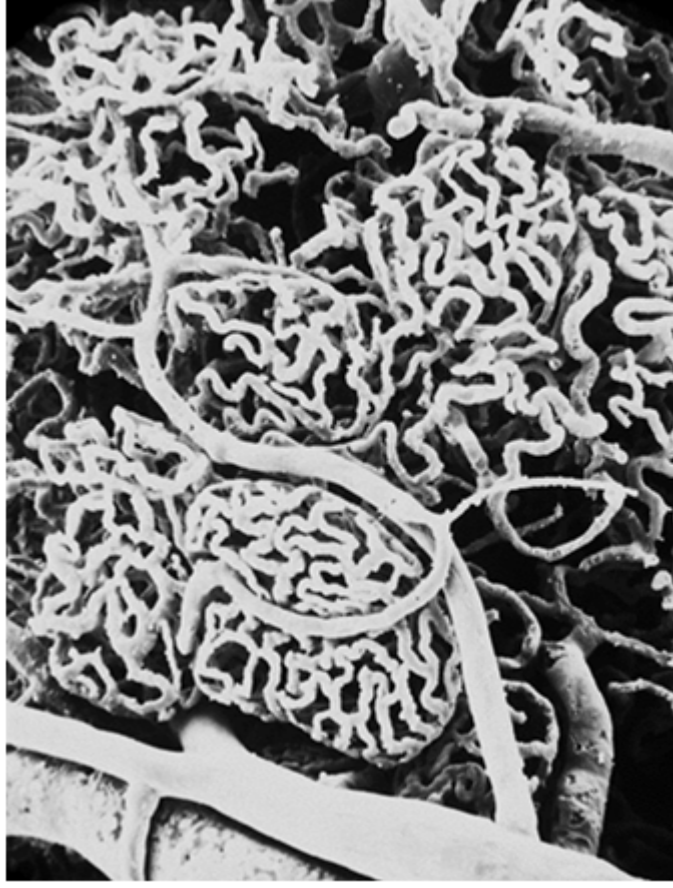
# Folikuly štítné žlázy



*C buňky (parafolikulární)* - báze epitelu, bez kontaktu s koloidem

# Kapilární síť kolem folikulů





# Syntéza T3 a T4 hormonů

## Syntéza T4 ve štítné žláze

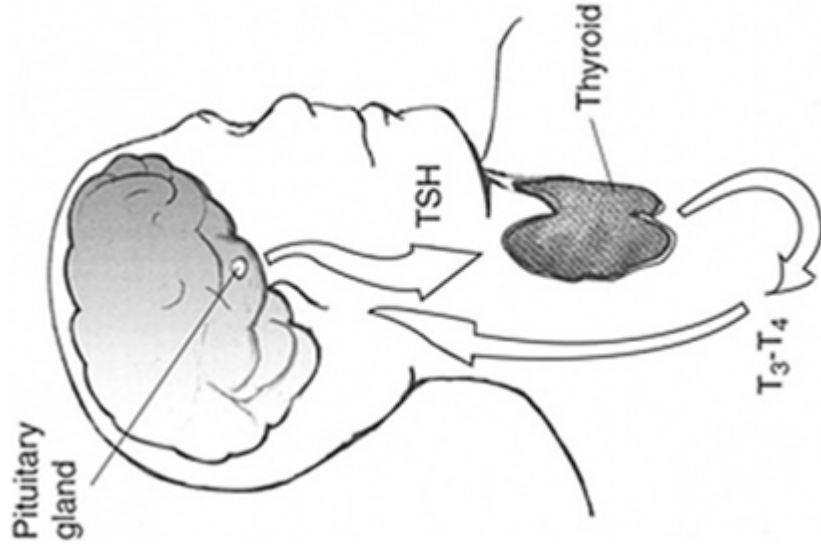
- Na-I symporter přenáší z krevního oběhu 2 Na<sup>+</sup> and 1 I<sup>-</sup> přes membrány
- I transportér (pendrin) přenáší I do koloidu folikulárních buněk
- thyroperoxidasa oxiduje 2 I<sup>-</sup> → I<sub>2</sub>.
- folikulární buňky produkují thyroglobulin (660kDa, <100 Tyr)
- thyroperoxidasa iodinuje tyrosylové zbytky (cca 20) thyroglobulinu
- endocytóza koloidu
- endocytické vesikuly + lysosomy, lysosomální enzymy odštěpují T<sub>4</sub> z molekuly thyroglobulinu
- exocytóza

## Syntéza T3 z T4

- T4 v krevním oběhu ~6.5 dnů, T3 ~2.5
- tkáňově specifické deiodinasy generují T3 T3

## Funkce

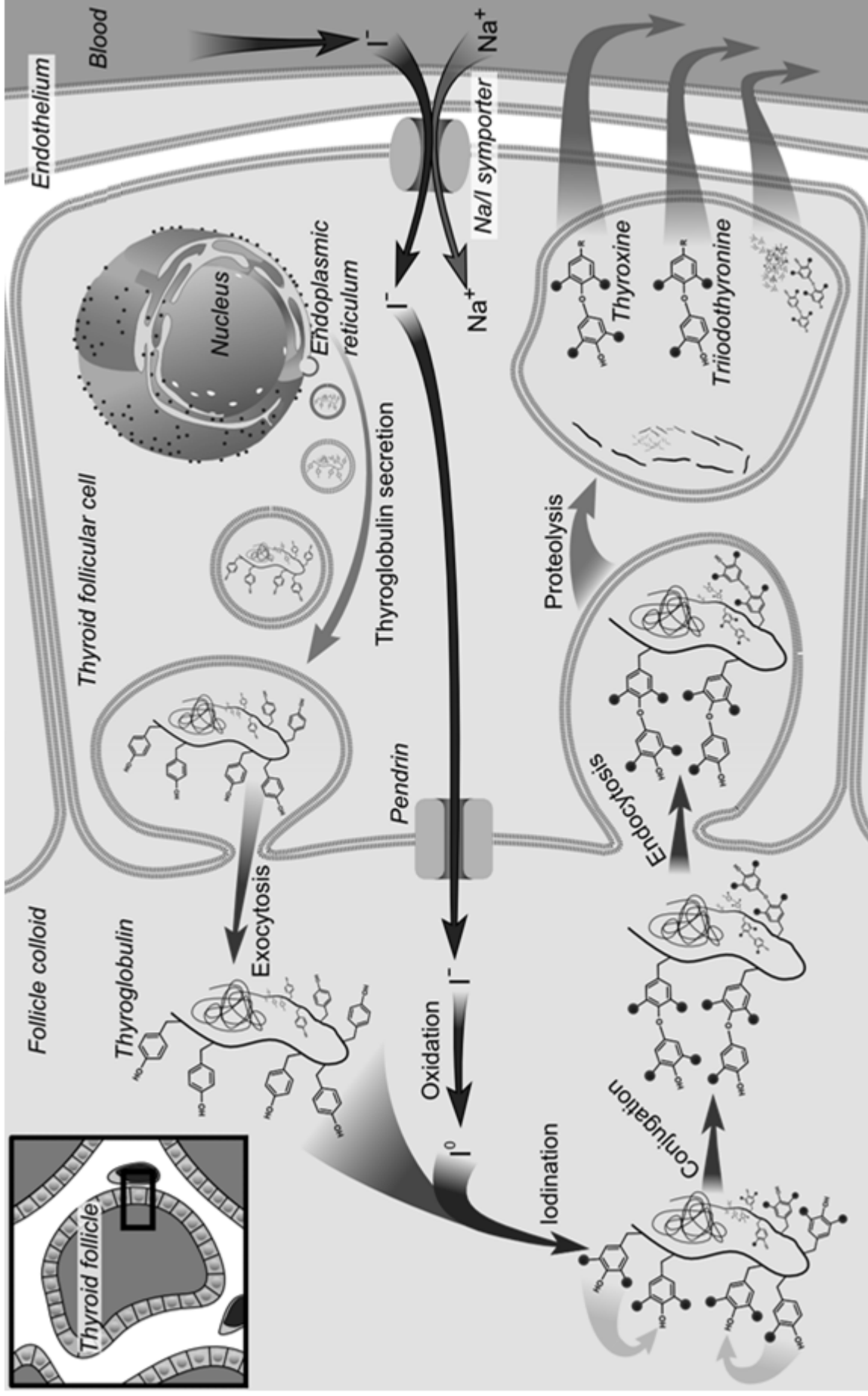
- kritické pro vývoj mozku
- metabolismus (dusíková bilance, proteosyntéza, lipolýza)



thyreoglobulin

trijodothyronin  $T_3$

tetraiodothyronin (thyroxin)  $T_4$

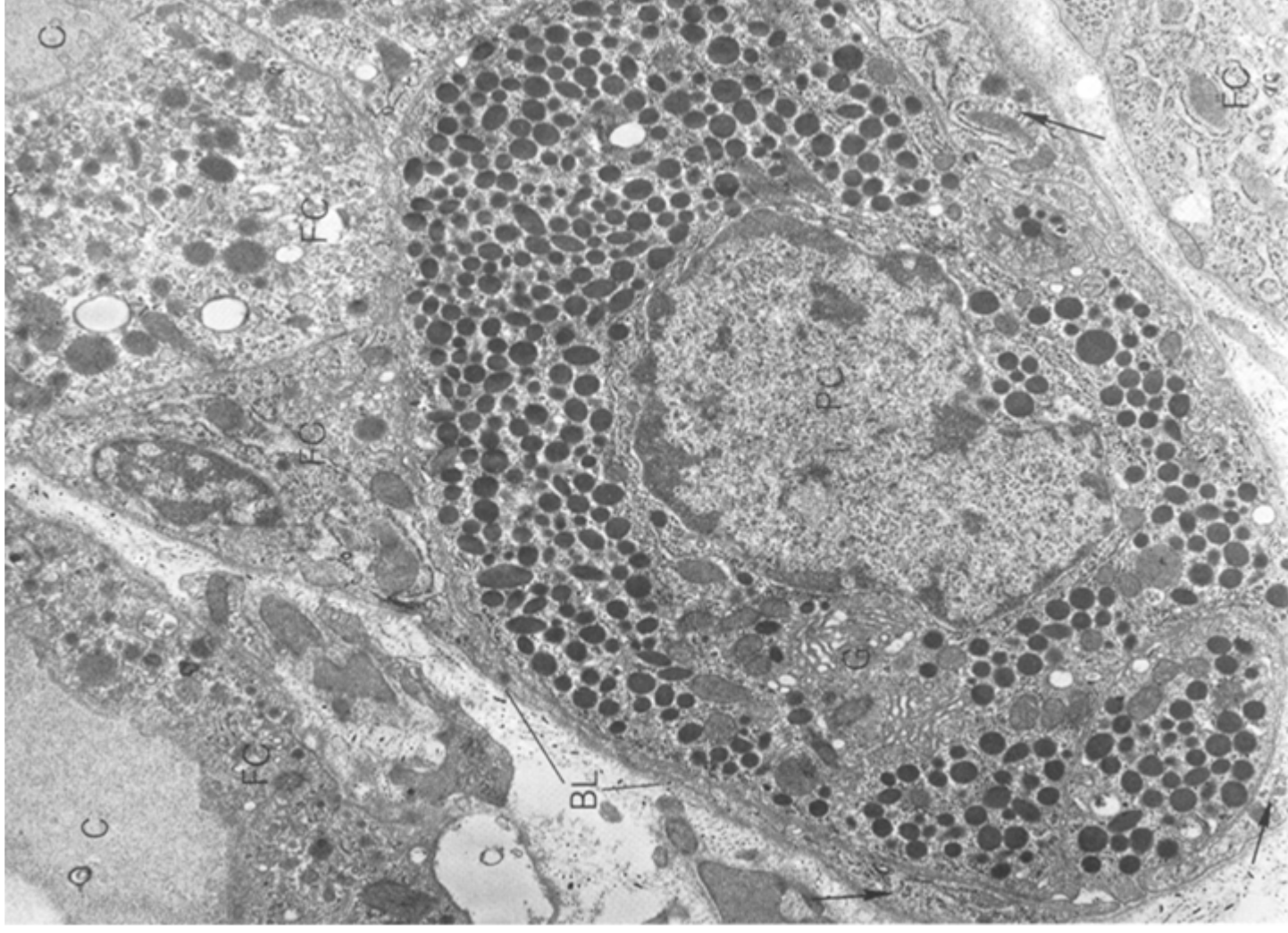


# Parafolikulární (C) buňky

- původ z neurální lišty
- při bázi folikulárního epitelu
- nemají kontakt s koloidem
- deriváty 4. entodermální výchlípky
- rER, Golgi
- sekreční granula

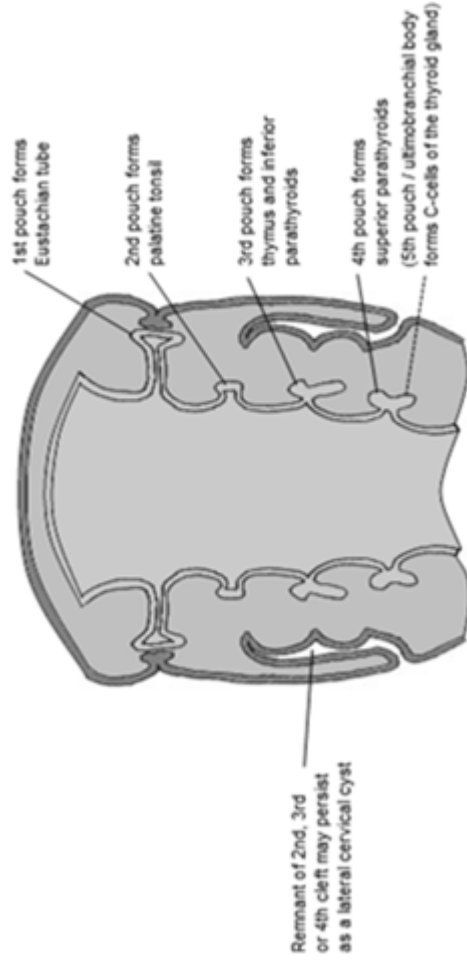
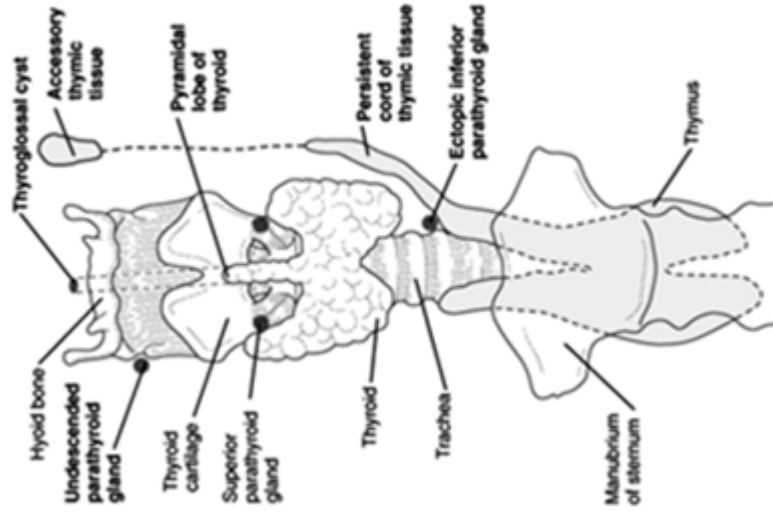
## Calcitonin

- metabolismus  $\text{Ca}^{II+}$



# Vývoj štítné žlázy

- endodermální proliferace epitelu faryngu mezi *tuberculum impar* a copulou
- slepě zakončený epitelový čep, vazivové stroma z neurální lišty
- obliterující *ductus thyreoglossus* → *foramen caecum*
- ektopická tkáň štítné žlázy



# Příštítná žláza (gl. parathyreoidea)

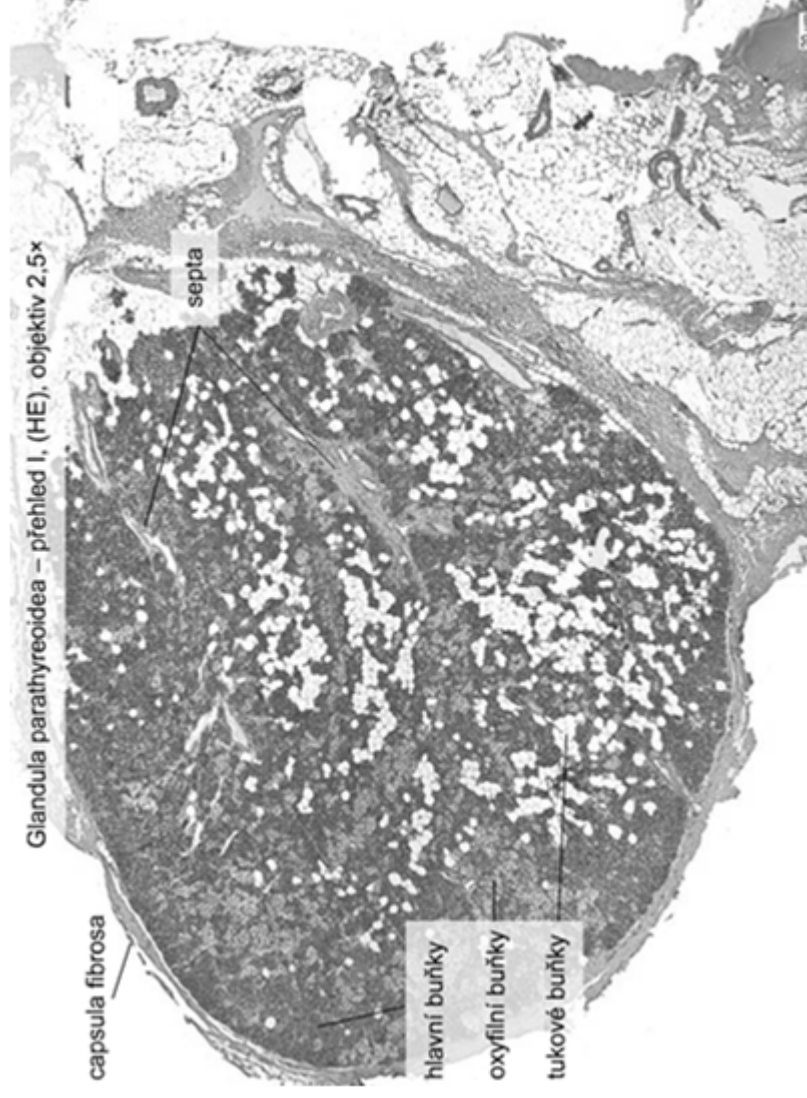
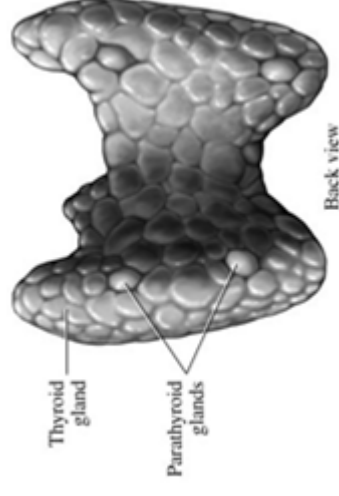
6 mm, 130 mg

Vazivové pouzdro + septa

Kapilární síť

**Trámce nebo skupiny žlázových buněk**

- Hlavní
- Oxyfilní
- Tukové



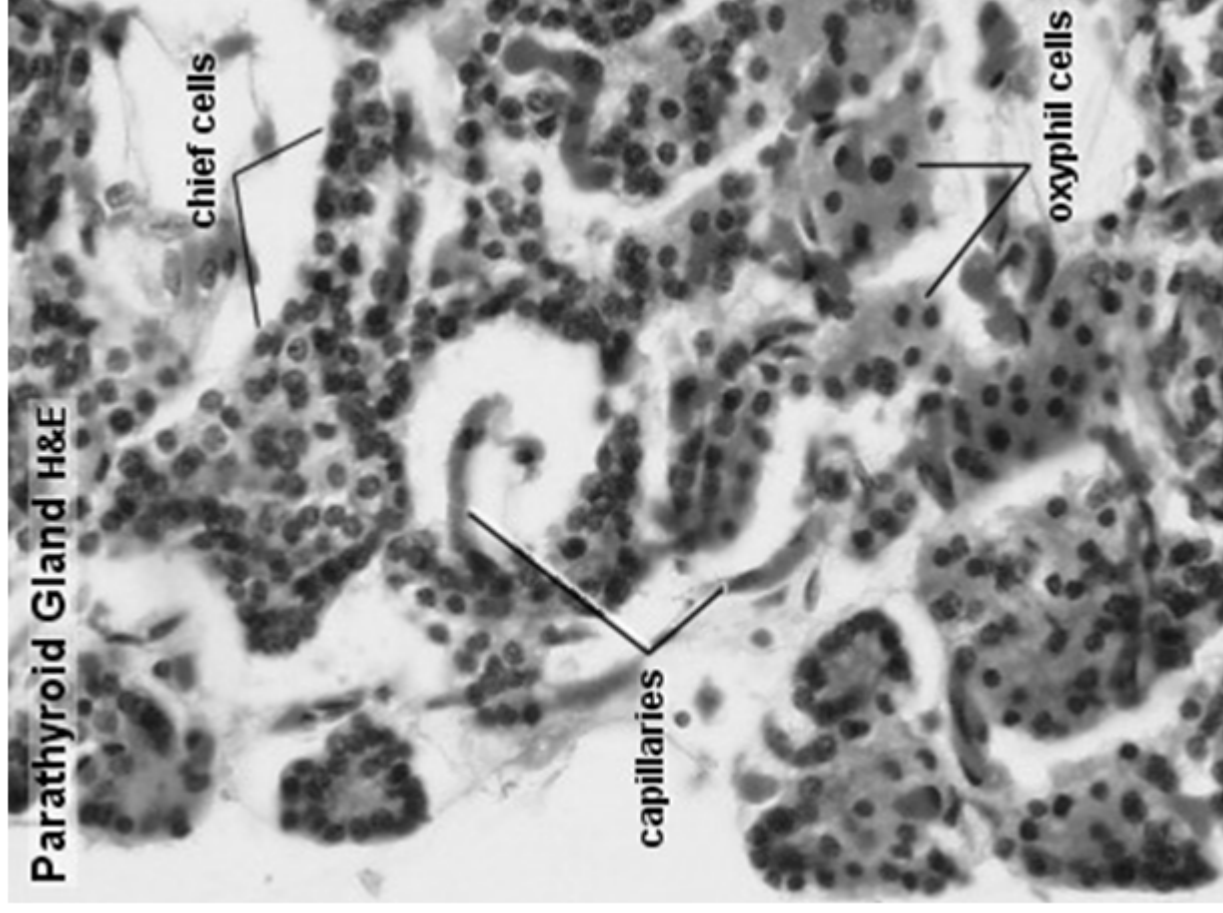
# Příštítná žláza (gl. parathyreoidea)

## *Hlavní buňky*

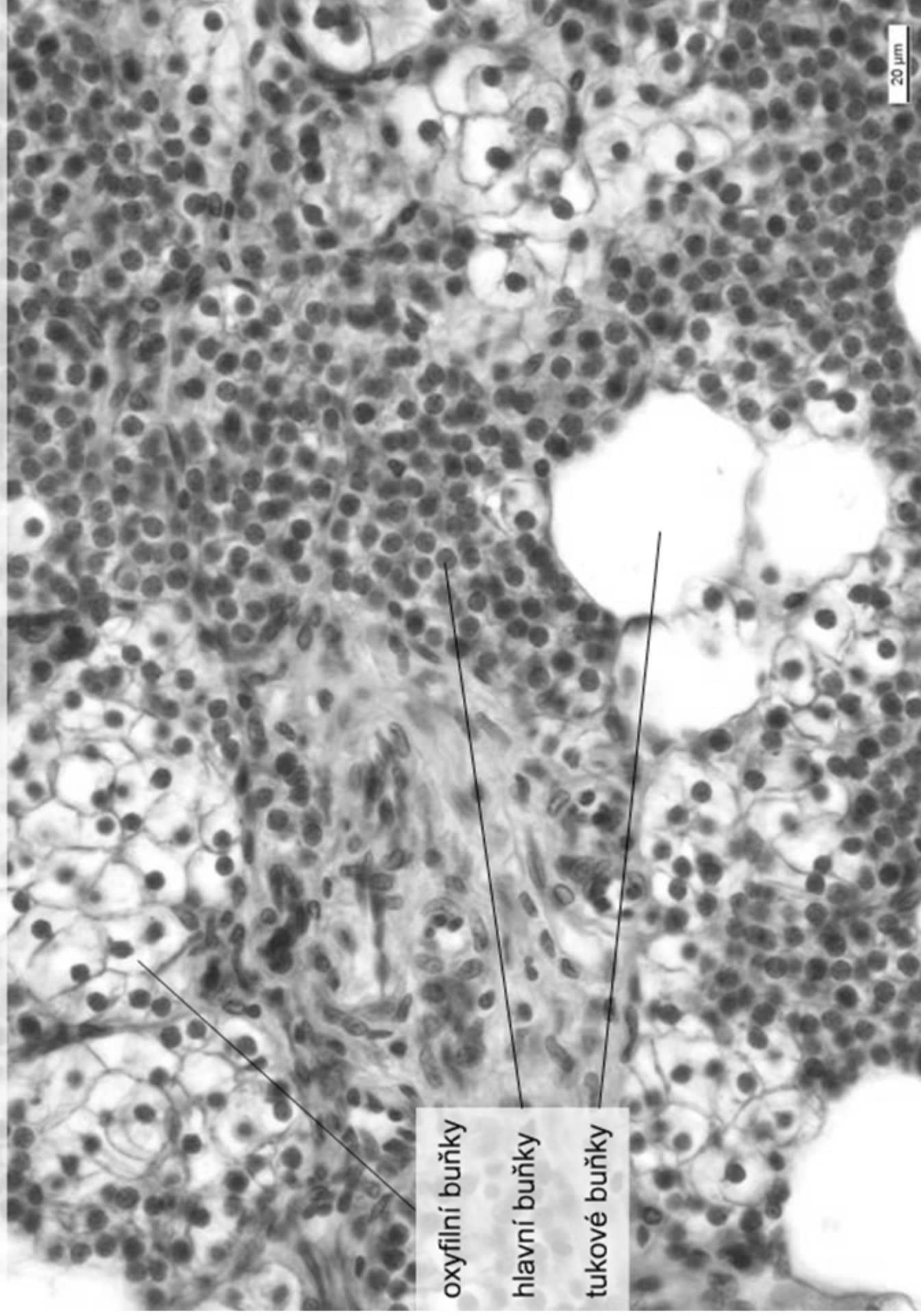
- nejpočetnější
- malé buňky (7-10  $\mu\text{m}$ ) s velkým jádrem
- mírně acidofilní
- PTH – vápníkový metabolismus

## • *Oxyfilní*

- větší, polyedrické,
- silně acidofilní/eozinofilní
- kulaté jádro
- glykogen



Glandula parathyreoidea – přehled II, (HE), objektiv 40x



oxyfilní buňky

hlavní buňky

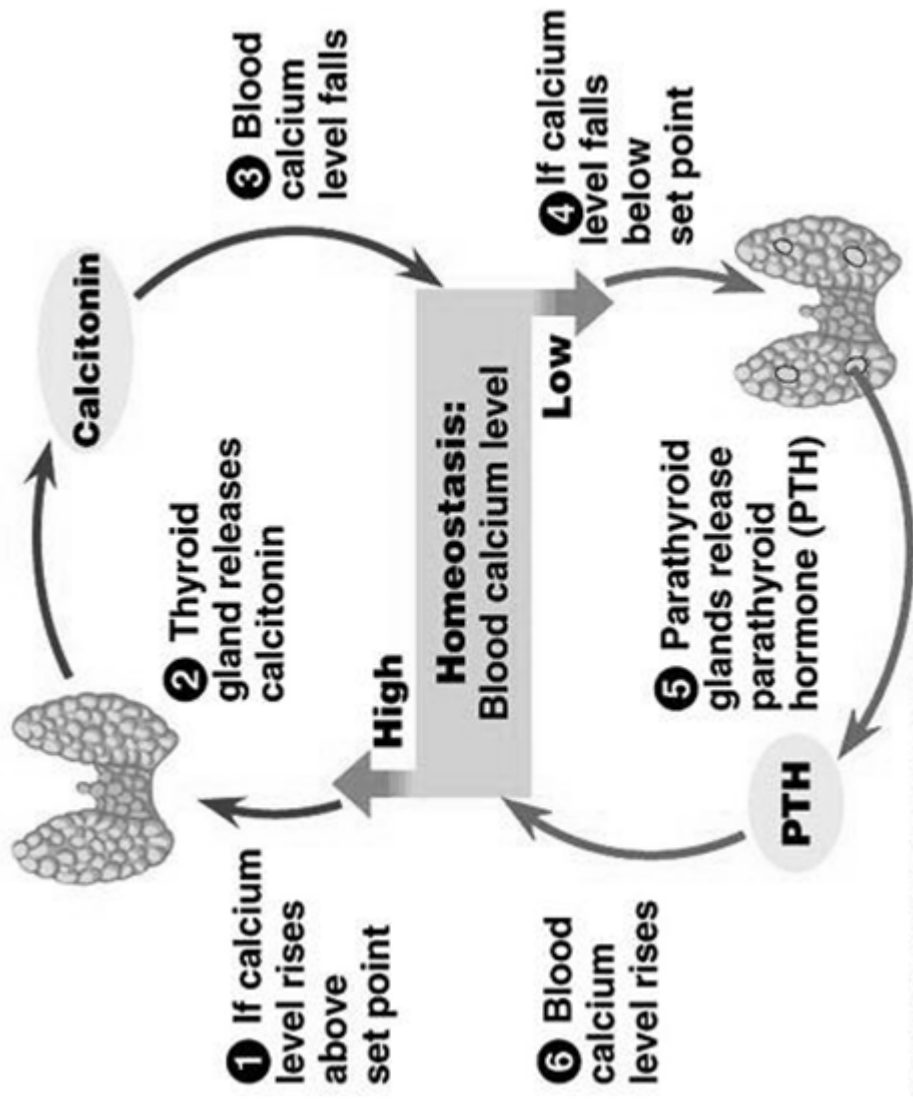
tukové buňky

20 μm



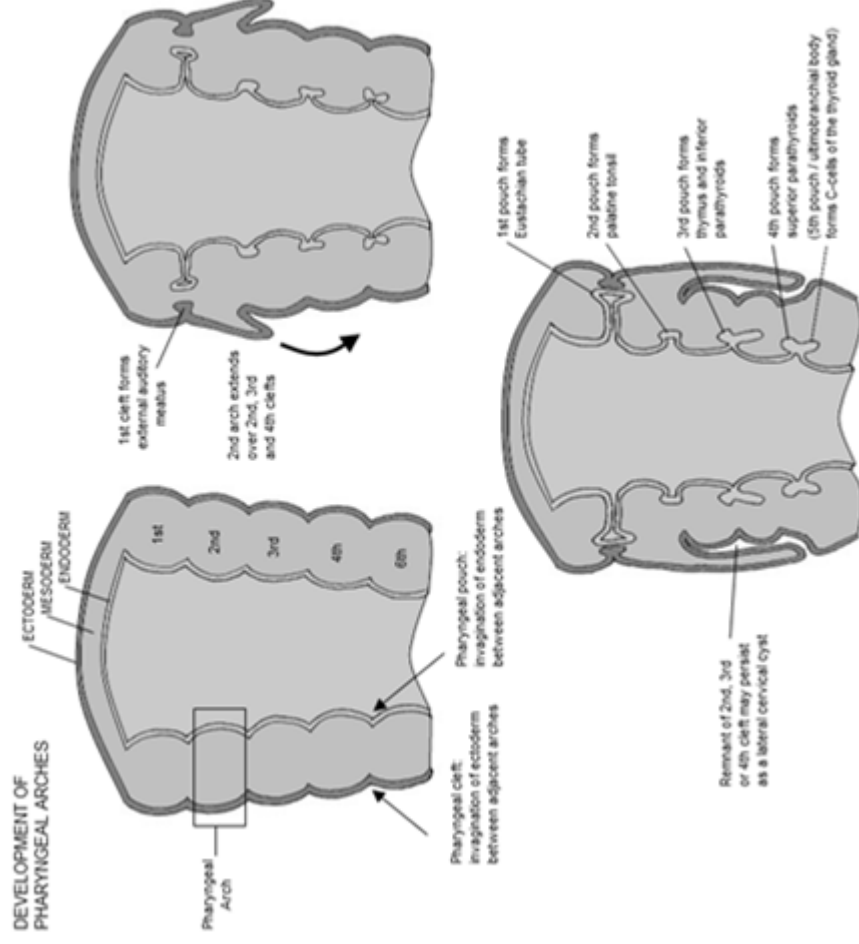


# PTH vs. calcitonin

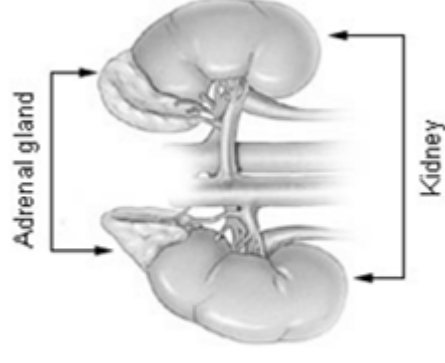
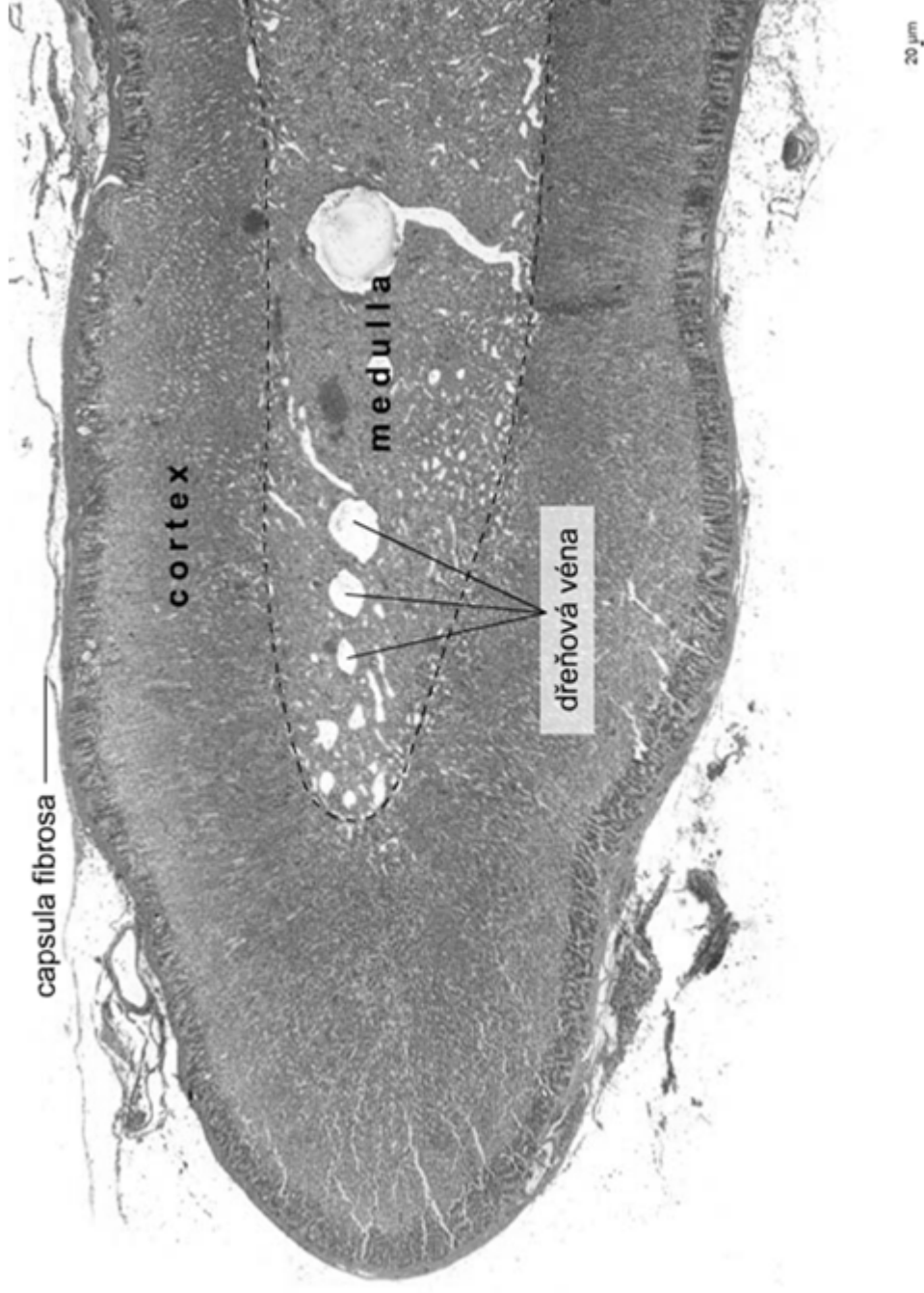


# Embryonální vývoj příštítné žlázy

- glandulae parathyroideae superiores z dorsálního výběžku endodermu 4. faryngéální výchlípku
- glandulae parathyroideae inferiores z dorsálního výběžku 3. faryngéální výchlípku
- společně s thymem sestupují ke spodní části štítné žlázy
- možnost ektopické příštítné žlázy v thymu nebo mediastinu



# Nadledviny (corpus suprarenalis)



Vazivový obal + septa

Kapilární síť

Různý embryonální původ kůry (coelomový epitel) a dřeně (neuronální lišta - neuroektoderm)

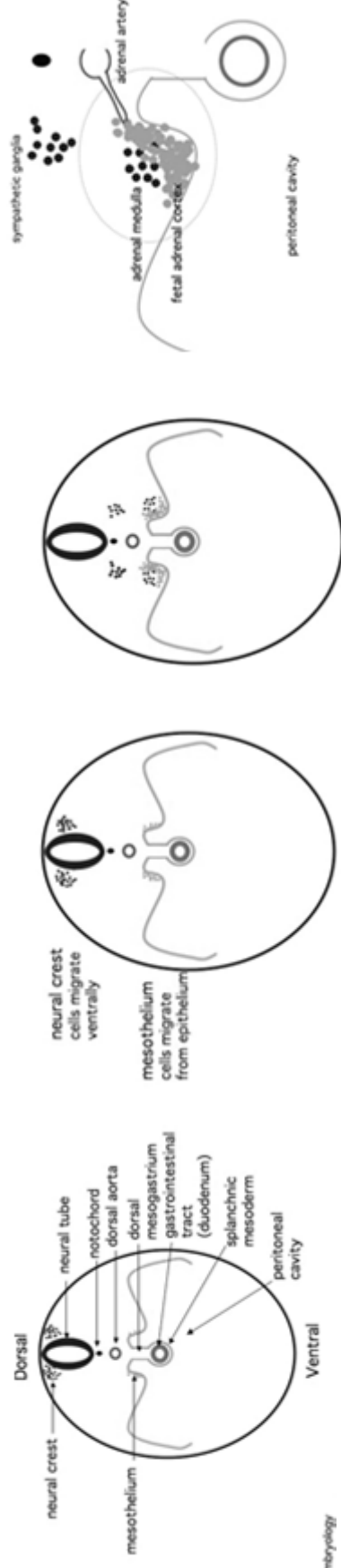
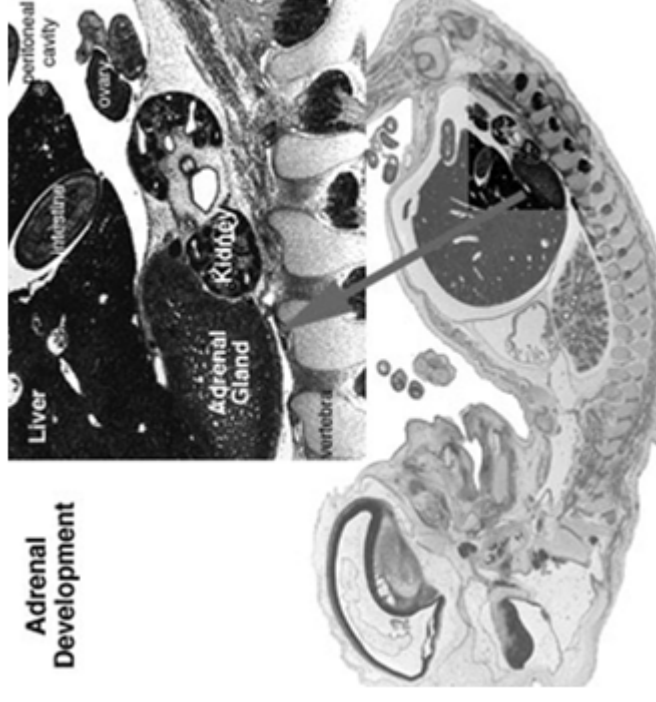
# Vývoj nadledviny

## Kůra

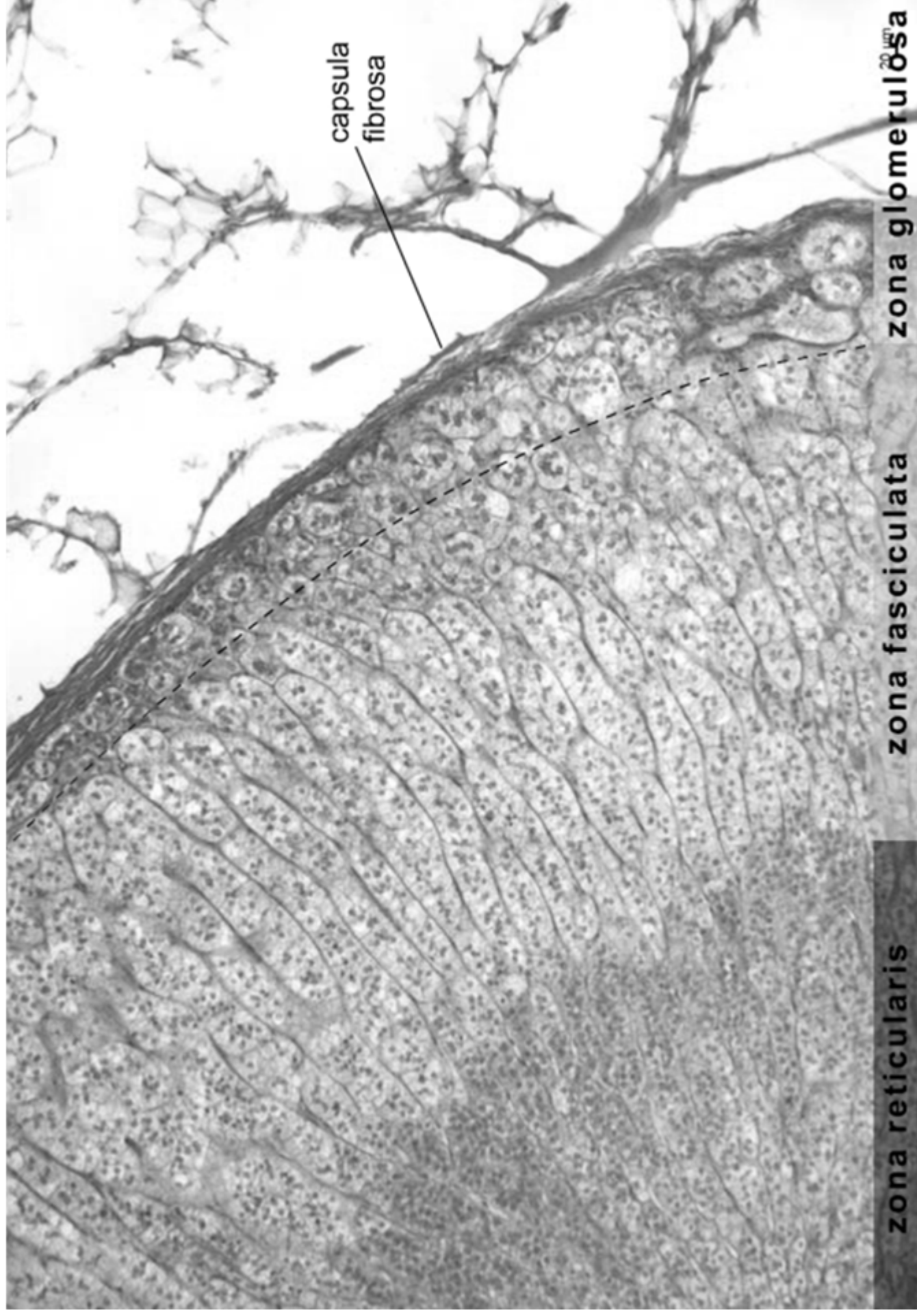
- mesoderm
- mesothelium, coelomic epithelium
- primitivní (fetální) kůra: 5. (6.) týden
- součást fetoplacentární jednotky
- definitivní kůra:
- druhá vlna proliferace,
- zona reticularis se plně diferencuje kolem 3. roce života

## Dřeň

- neurální lišta

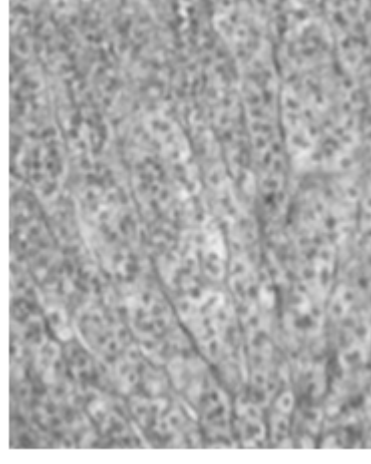
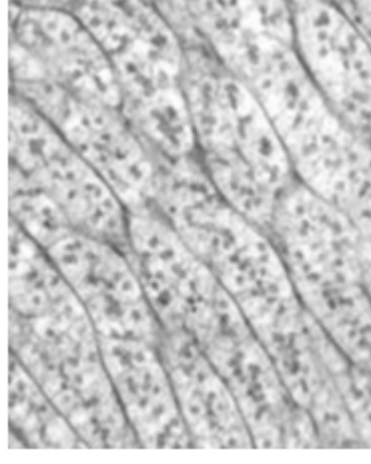
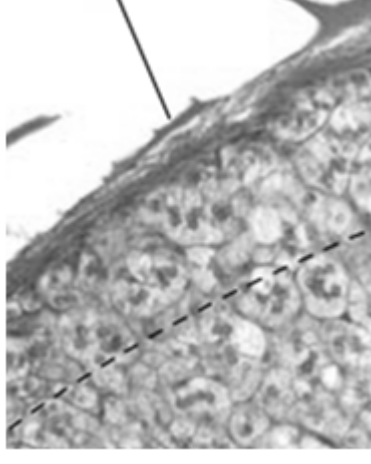


# Kůra nadledviny (cortex)



# Kůra nadledviny

- **steroidogenní buňky**
  - hladké ER, Golgi, lipidové kapénky, početné mitochondrie s tubulárními kristami
  - steroidní hormony cortexu = CORTICOSTEROIDY
- **Zona glomerulosa (1/10)**
  - tenká vrstva pod vazivovým obalem
  - malé buňky, klubička
  - nepočetné lipidové kapénky
  - **mineralokortikoidy** (aldosteron)
- **Zona fasciculata (6/10)**
  - radiálně uspořádané trabekuly
  - lipidové kapénky v cytoplazmě
  - **glucocorticoids** (kortisol)
- **Zona reticularis (3/10)**
  - větvené trámce malých, acidofilních buněk
  - lipofuscin
  - **androgenní prekurzory**



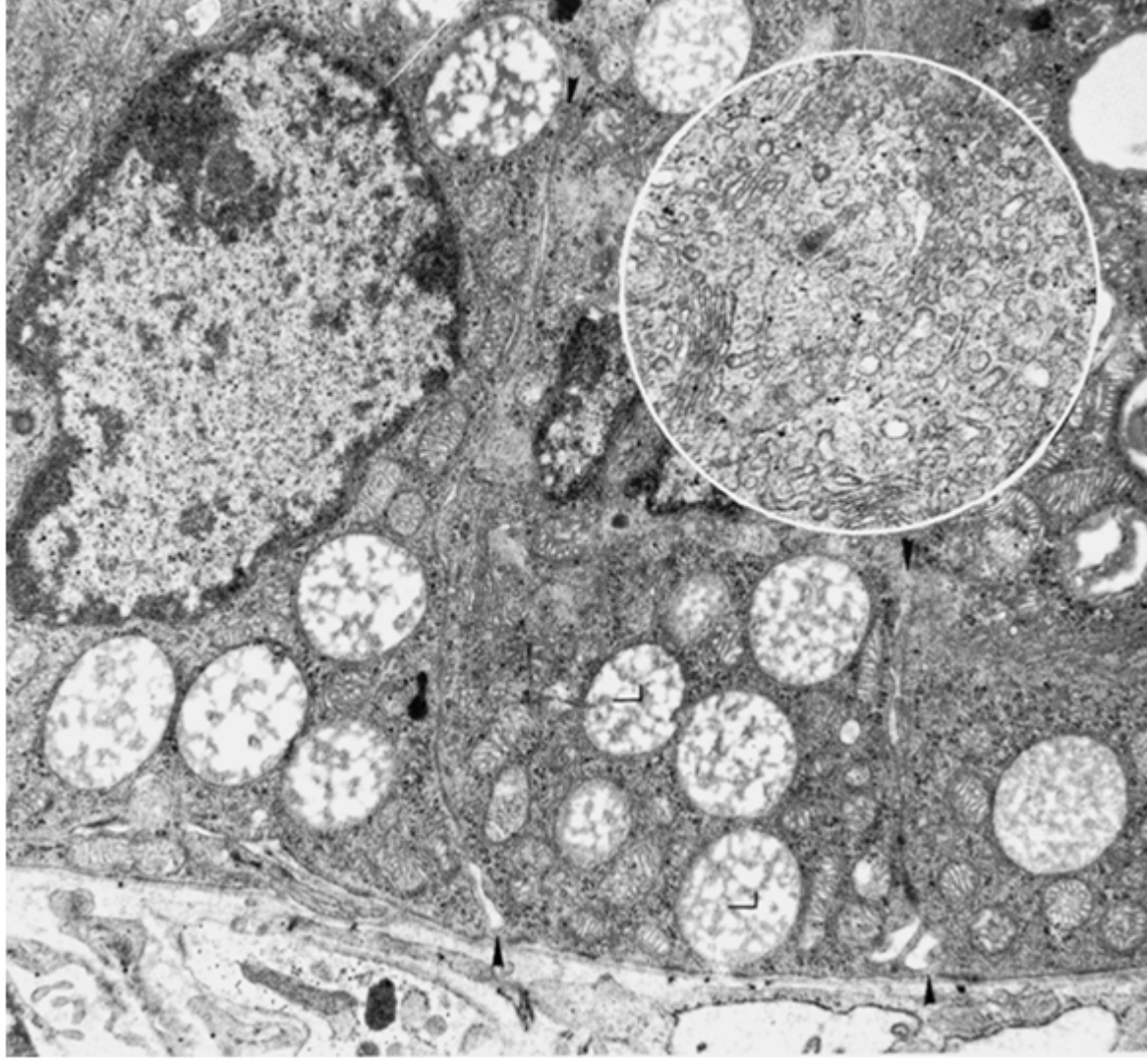
# Hormony kůry nadledviny

- Steroidy produkované v kortexu = KORTIKOSTEROIDY
- Steroidogenní buňky
  - SER, lipidové kapénky, mitochondrie
  - *mineralokortikoidy*
  - *glukokortikoidy*

Aldosteron – zona glomerulosa

Kortisol – zona fasciculata

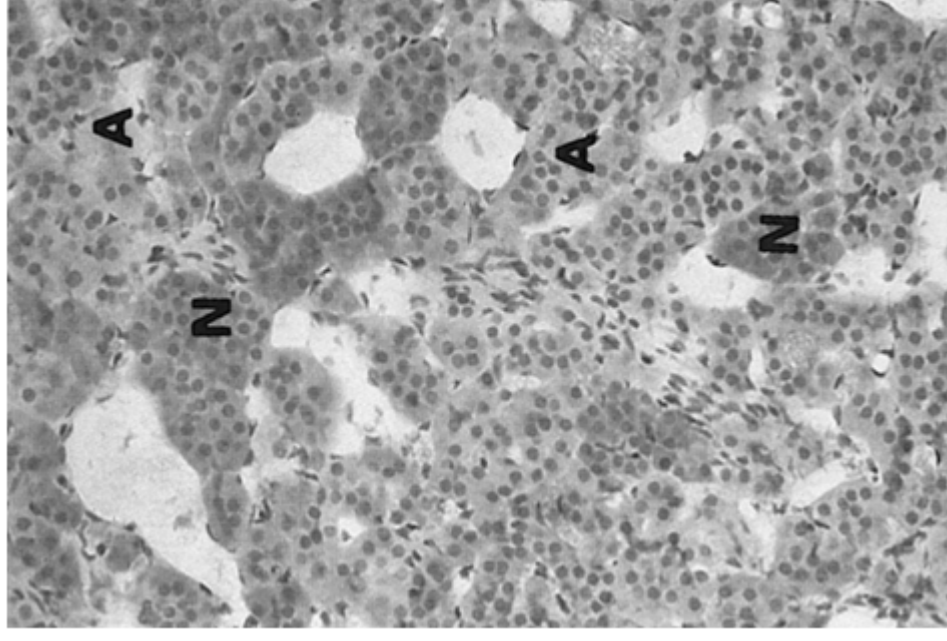
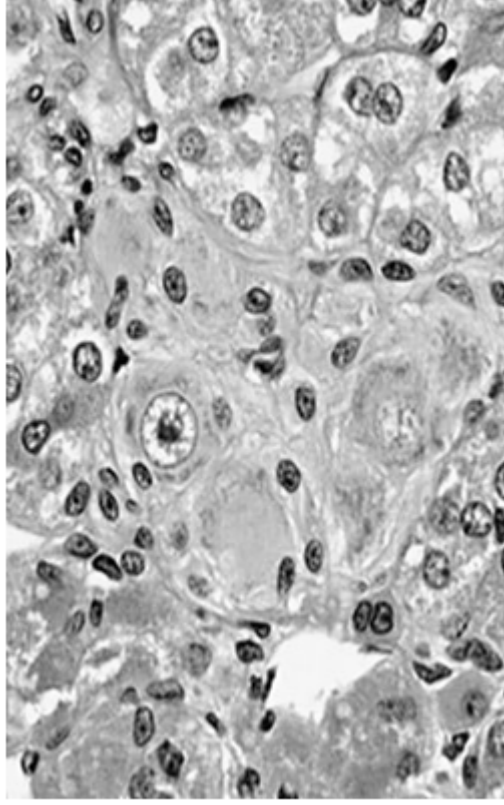
Androgeny, estrogeny,  
progesteron – zona reticularis



# Dřeň nadledviny

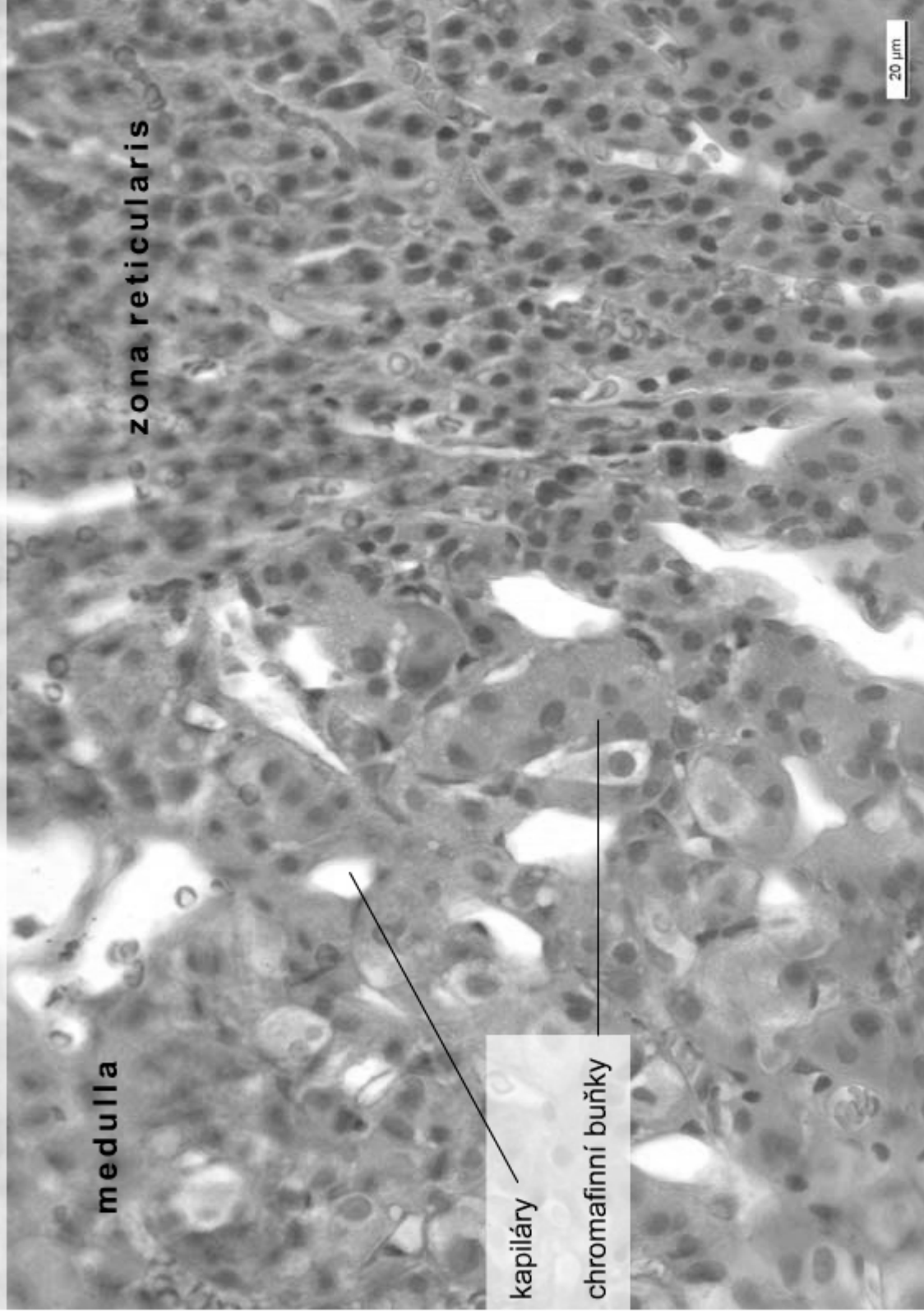
Shluky žlázových buněk v retikulárním vazivu

- chromafinní buňky – modifikované postgangliové neurony
- gangliové buňky (A, N)
- kapiláry, venuly, nervová vlákna
- adrenalin a noradrenalin





Corpus suprarenale – medulla, (HE), objektiv 40x



medulla

zona reticularis

kapiláry

chromafinní buňky

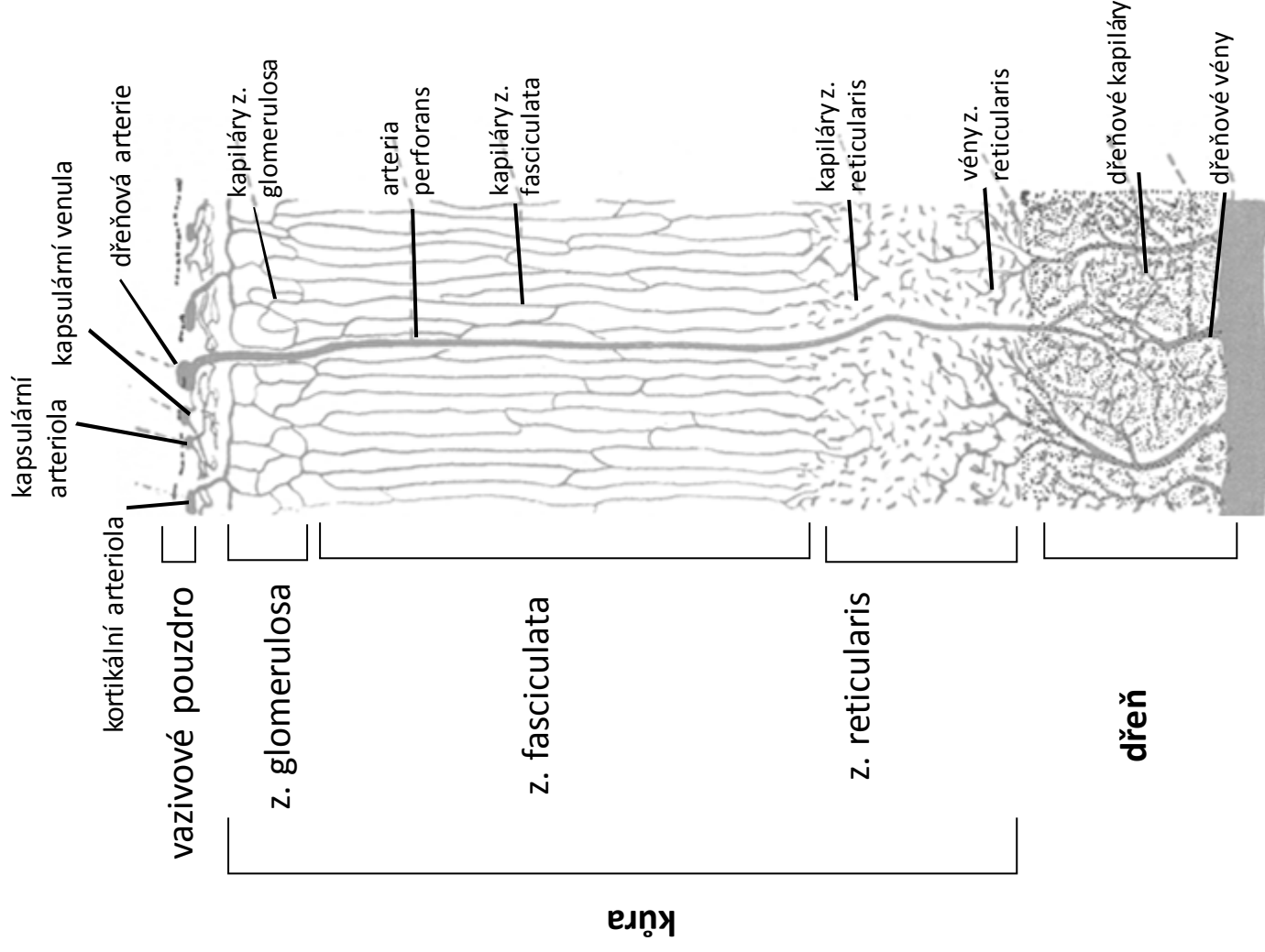
20 μm

# Vaskularizace nadledvin

*arteriae suprarenales* (3) → arteriální plexus kůry pod vazivovým pouzdrém → radiálně orientované fenestrované sinusoidní kapiláry přecházející do kapilár dřene → dřeňové vény → *v. suprarenalis*

## Tři regiony arteriálního zásobení

- 1) vazivové pouzdro a subkapsulární oblast kůry
- 2) radiální kapiláry kůry a navazující dřeňové kapiláry
- 3) dřeňové kapiláry z *aa. perforantes*



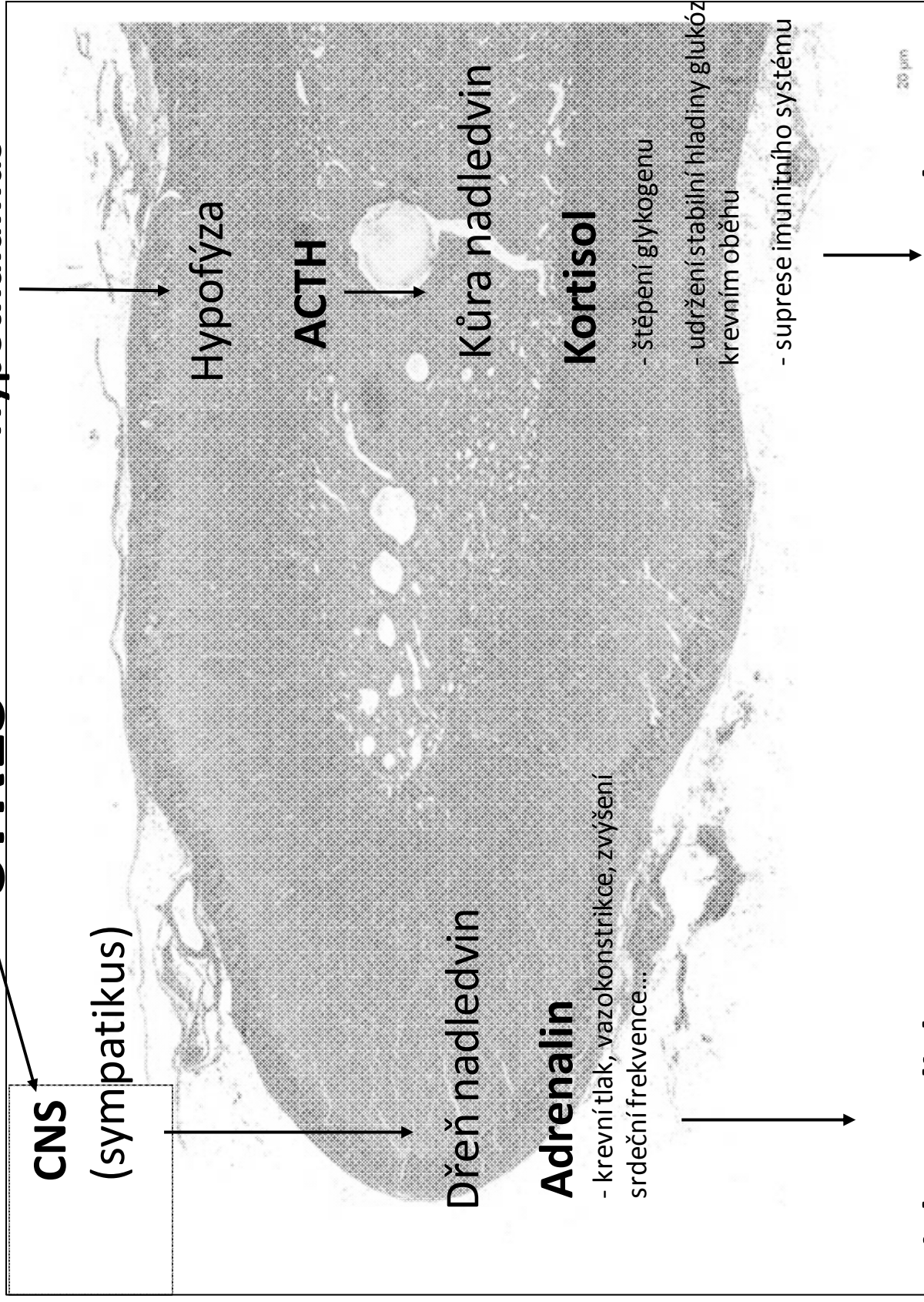
# Hormony nadledvin

Region (zóna)	Hormony	Cílová tkáň	Hormonální efekt	Kontrola
Zona glomerulosa	Mineralokortikoidy (aldosteron)	Ledviny	Zvýšení renální reabsorpce Na+ a vody Synergický efekt s ADH Vylučování K <sup>+</sup>	součást renin-angiotensinového systému, produkce na základě zvýšené hladiny K <sup>+</sup> nebo nízké hladiny Na <sup>+</sup>
Zona fasciculata	Glukokortikoidy (hydrokortison)	Většina buněk	Uvolnění aminokyselin ze svalů, lipidů z tukové tkáně, periferní utilizace lipidů protizánětlivé účinky	Stimulace ACTH
Zona reticularis	Androgeny	Většina buněk	U dospělých mužů nepodstatný U dětí a žen růst kostí, svalů, krvetvorba	Stimulace ACTH
<b>Dřeň</b>	Epinefrin, norepinefrin	Většina buněk	Zvýšení srdeční aktivity, centralizace oběhu, bronchodilatace, glykogenolýza, regulace glykémie	Sympatikus

**Kůra**

# STRES

→ Hypothalamus



CNS  
(sympatikus)

Hypofýza

ACTH

Dřeň nadledvin

Kůra nadledvin

**Adrenalin**

- krevní tlak, vazokonstrikce, zvýšení  
srdeční frekvence...

**Kortisol**

- štěpení glykogenu
- udržení stabilní hladiny glukózy v krevním oběhu
- suprese imunitního systému

20 µm

**Fight or Flight**

**Adaptace**

# **Děkuji za pozornost**

Dotazy a komentáře  
[pvanhara@med.muni.cz](mailto:pvanhara@med.muni.cz)