

Mikrobiologický ústav LF MU Brno

Miroslav Votava, Vladana Woznicová

Infekce kůže

Infekce s projevy na kůži

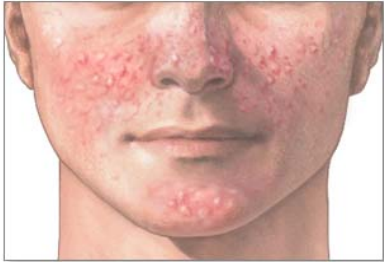- **primární kožní infekce**
- **sekundární infekce porušené kůže**
- **kožní symptomy systémových infekcí**

Etiologie: - bakteriální
- virová
- mykotická
- parazitární

Bakteriální infekce kůže

Primární akutní – I

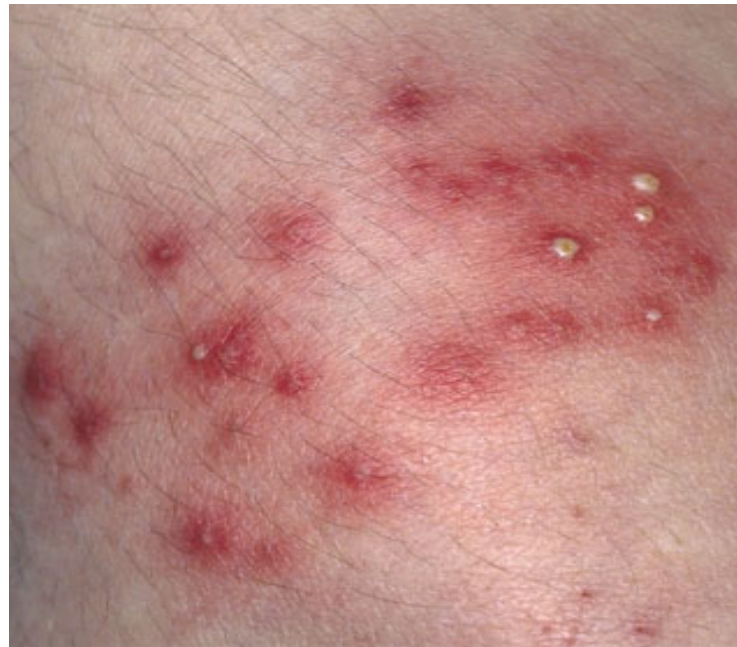Adult facial acne



***Propionibacterium acnes* – acne vulgaris**

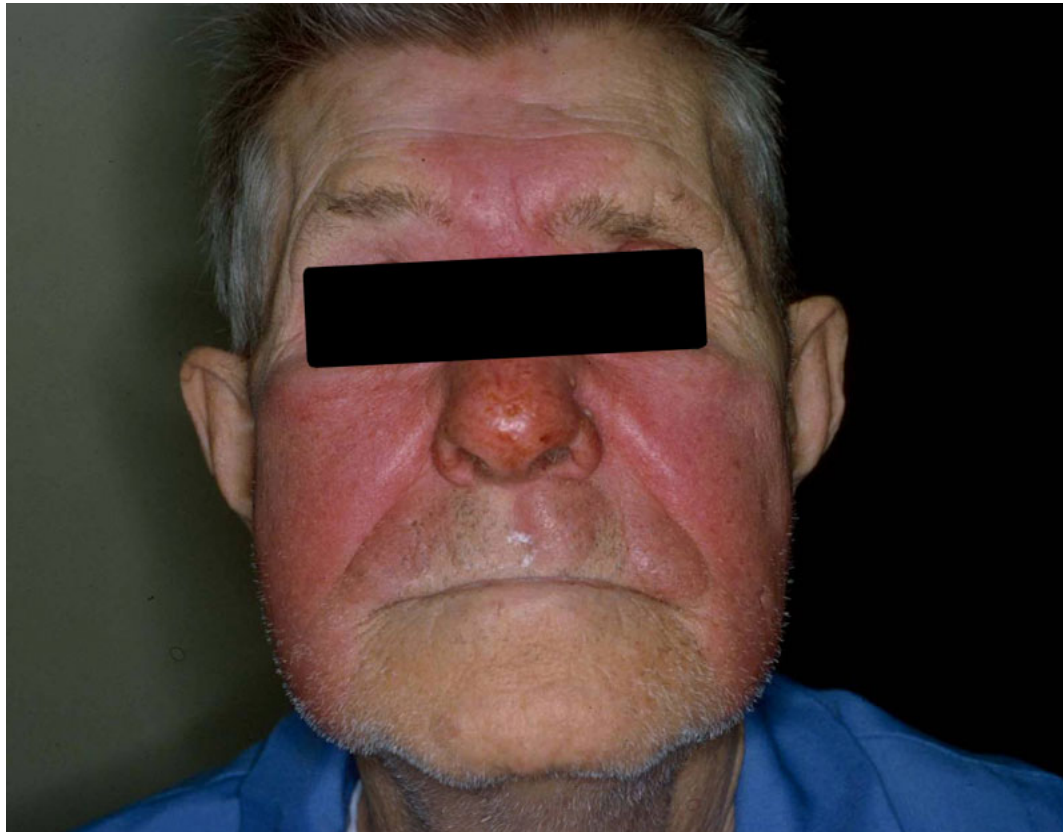***Staphylococcus aureus* - folliculitis**

ADAM.



Primární akutní – II

erysipiel – *Streptococcus pyogenes* (A)



Primární akutní – III

hordeolum (ječné zrno)

– *S. aureus*

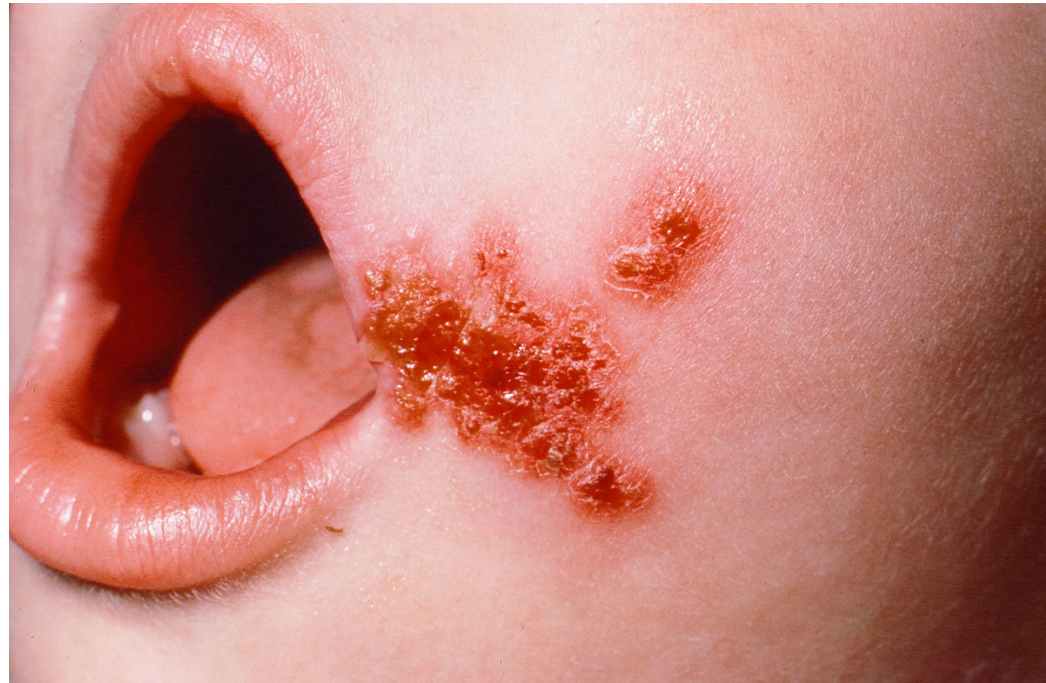Impetigo →

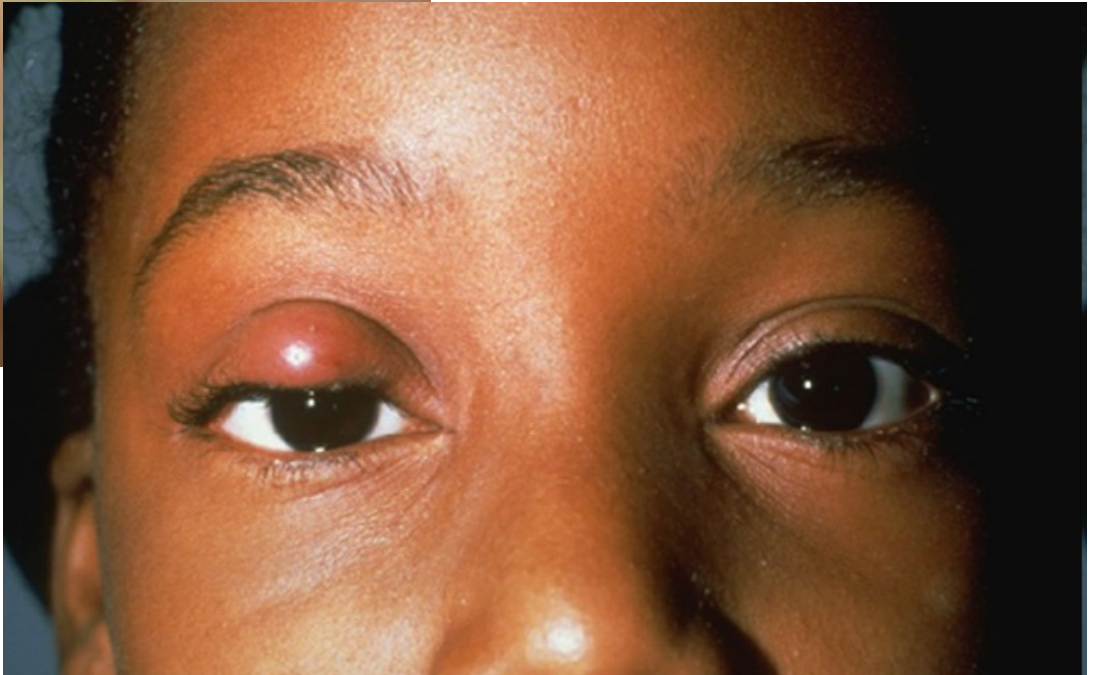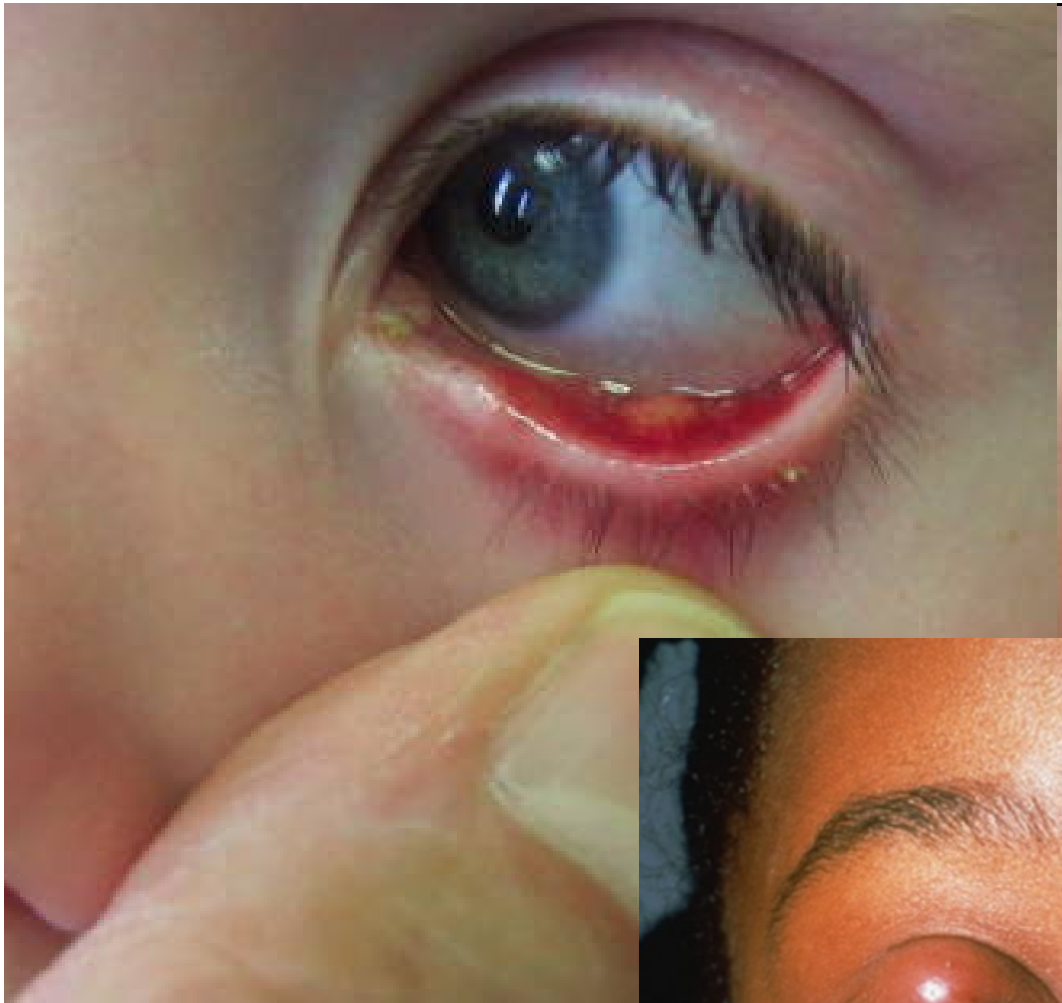- *S. aureus*,

- *S. pyogenes*

lymphangoitis

– *S. pyogenes*





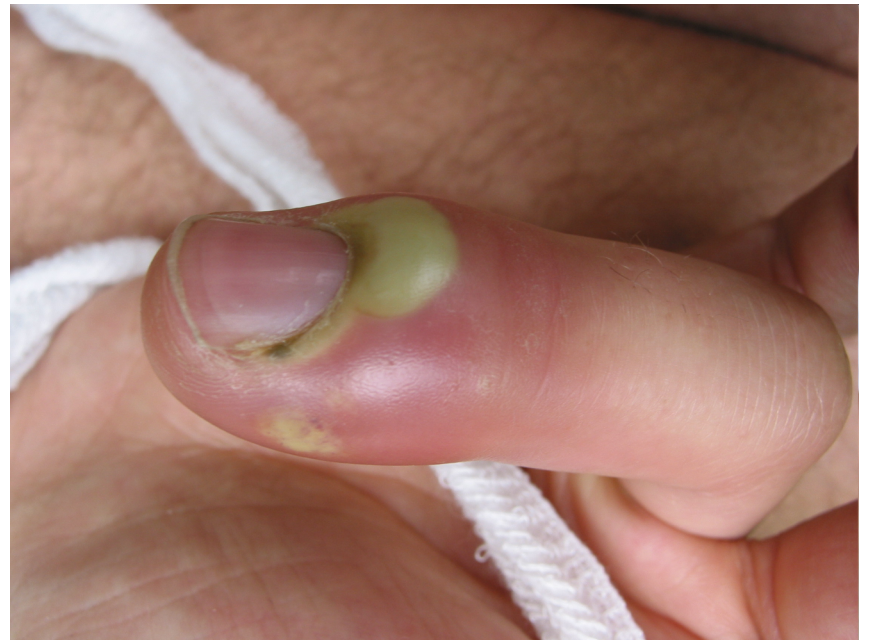Primární akutní – IV

Panaritium

Staphylococcus aureus

Paronychium

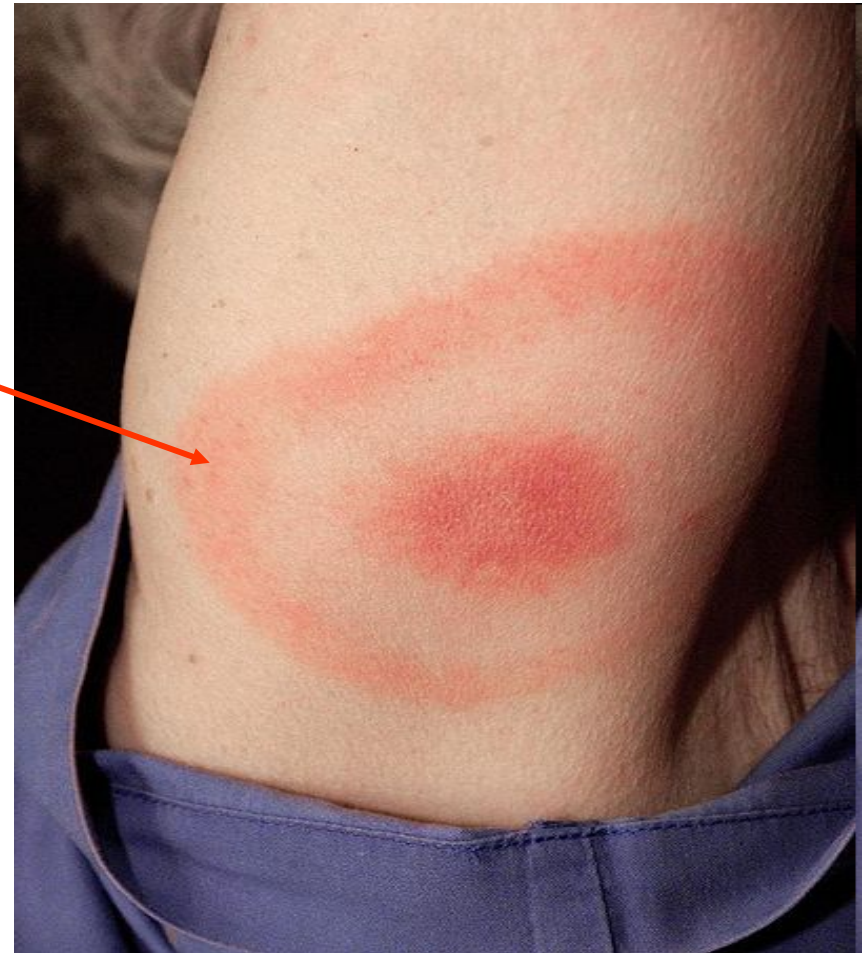Staphylococcus aureus



Primární akutní – V

erythema migrans – *Borrelia burgdorferi*

- klíště (*Ixodes ricinus*)
- sérologie, PCR
- doxycyklin



Primární chronické bakteriální infekce

- aktinomykóza - *Actinomyces israelii*

- **chronický podkožní absces** -

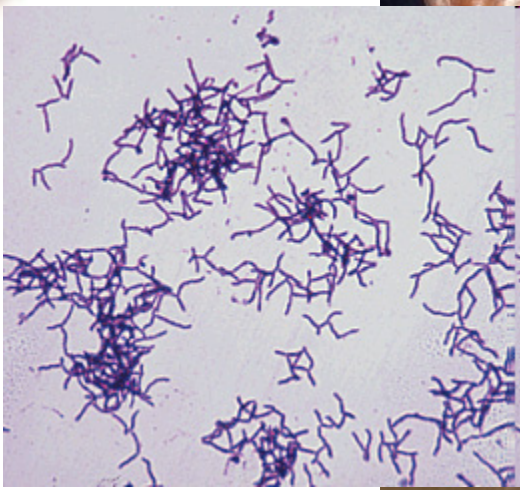
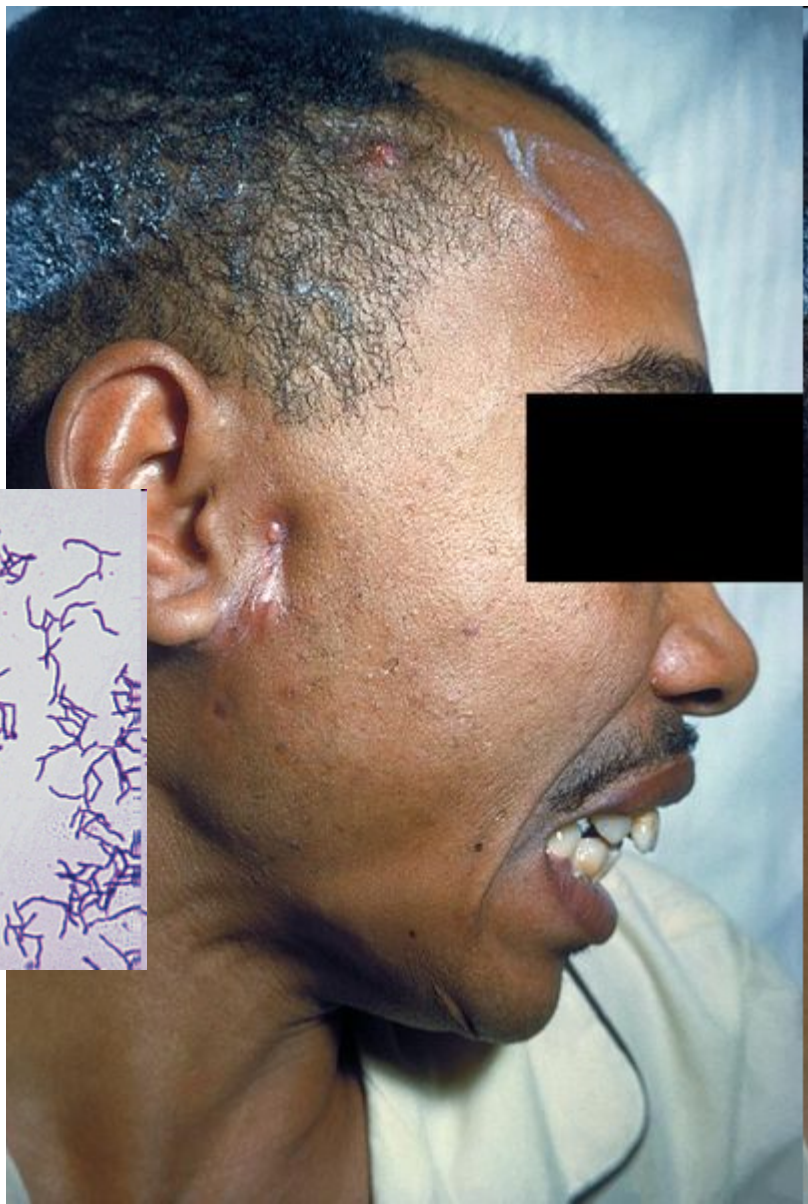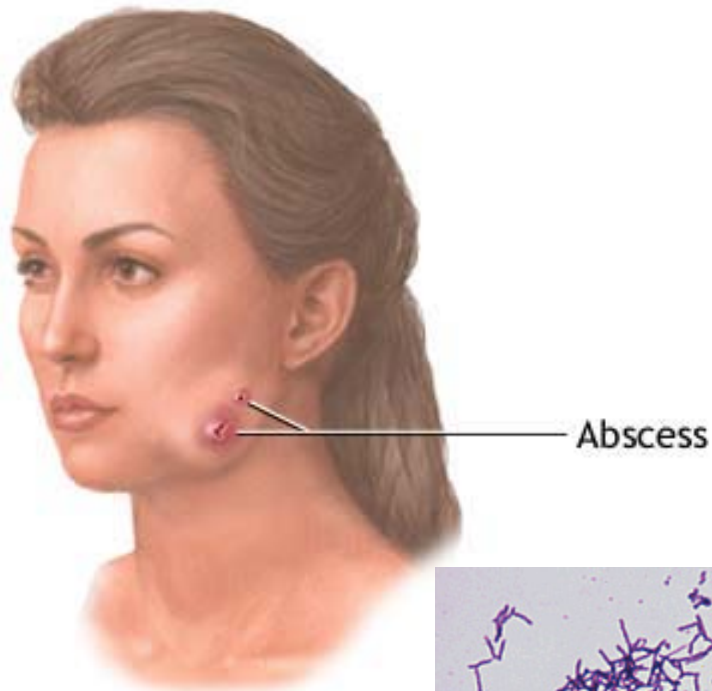
A. israelii, Nocardia asteroides, Rhodococcus equi

- **kožní granulomata** -

Mycobacterium marinum, M. haemophilum, M. chelonae

- **lepra** - *Mycobacterium leprae*

- *Mycobacterium tuberculosis*



actinomycosis – *Actinomyces israelii*

Kožní příznaky u systemových bakteriálních infekcí

roseola u břišního tyfu – *Salmonella Typhi*

diseminovaná kapavka – *Neisseria gonorrhoeae*

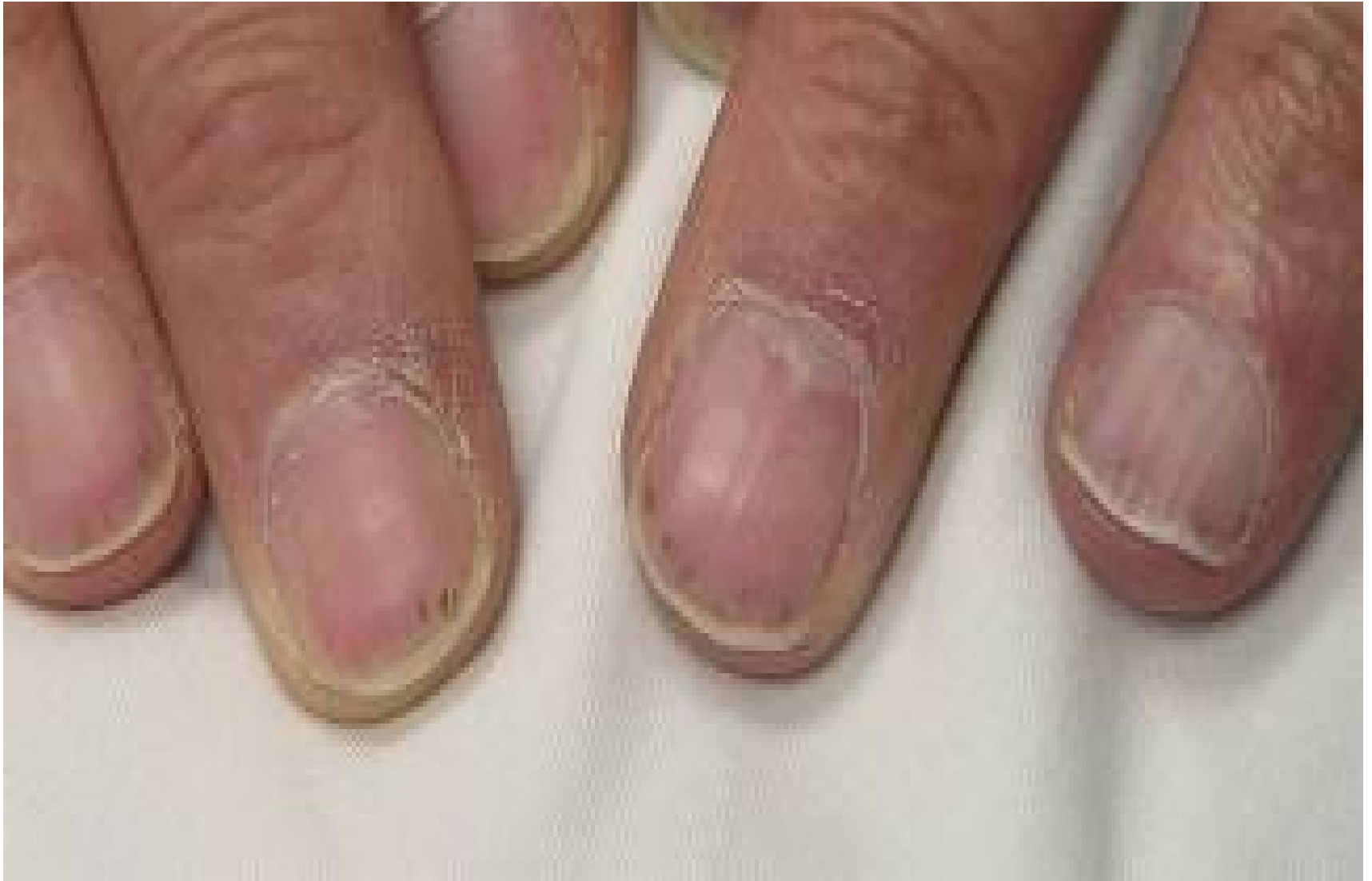infekční endocarditis – třískové hemoragie

meningococemia – *Neisseria meningitidis*

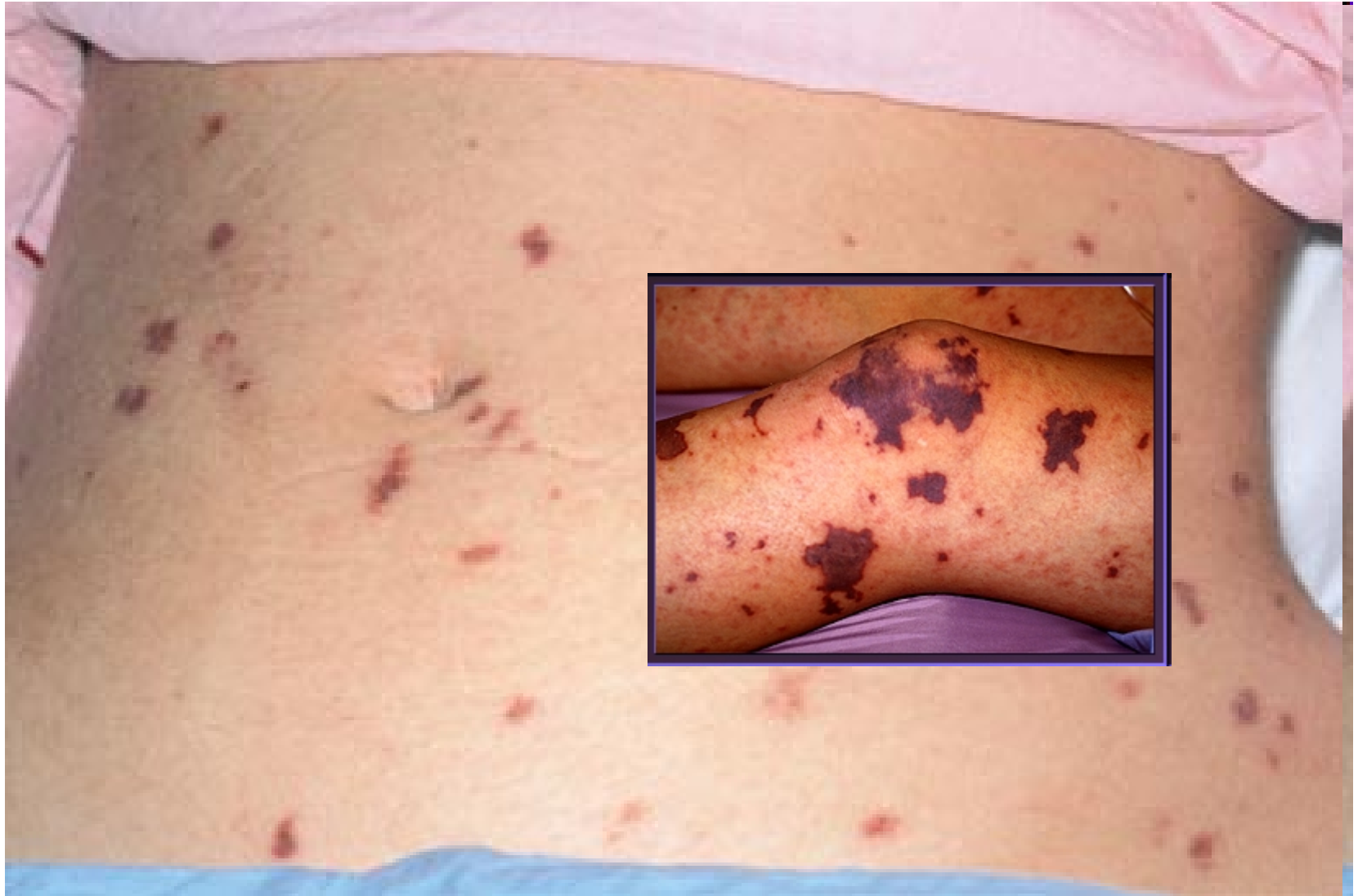
spála (scarlatina) – *Streptococcus pyogenes*

syndrom toxického šoku – *S. aureus*, *S. pyogenes*

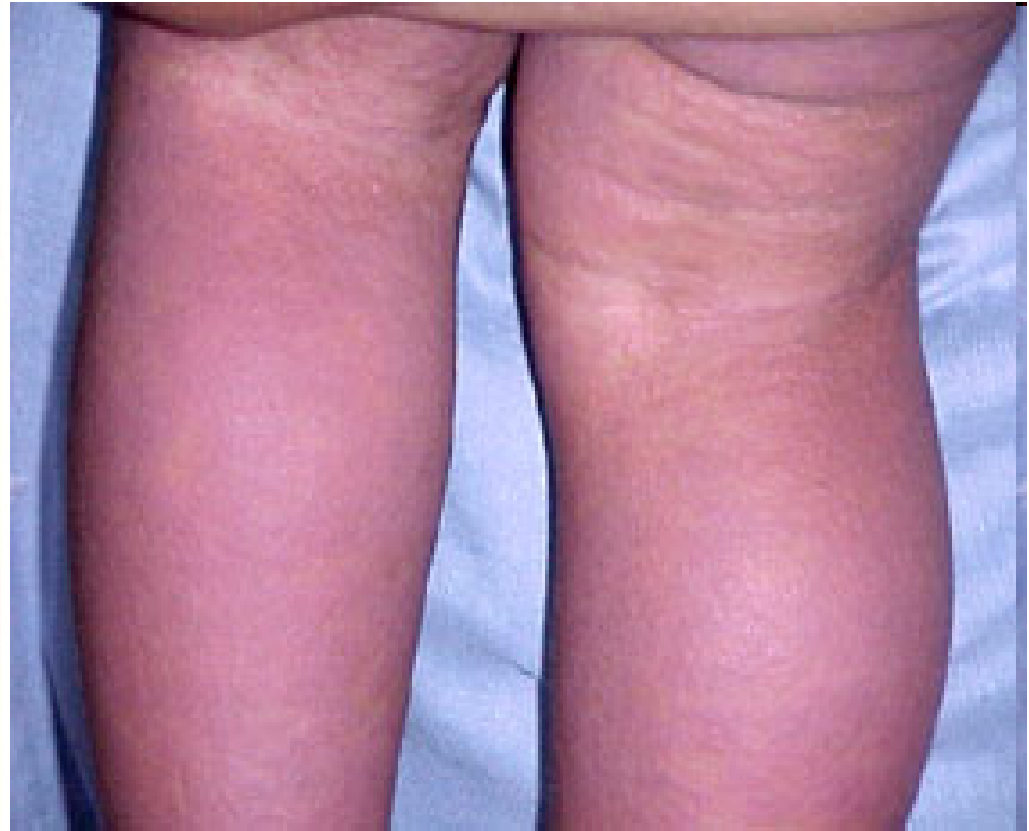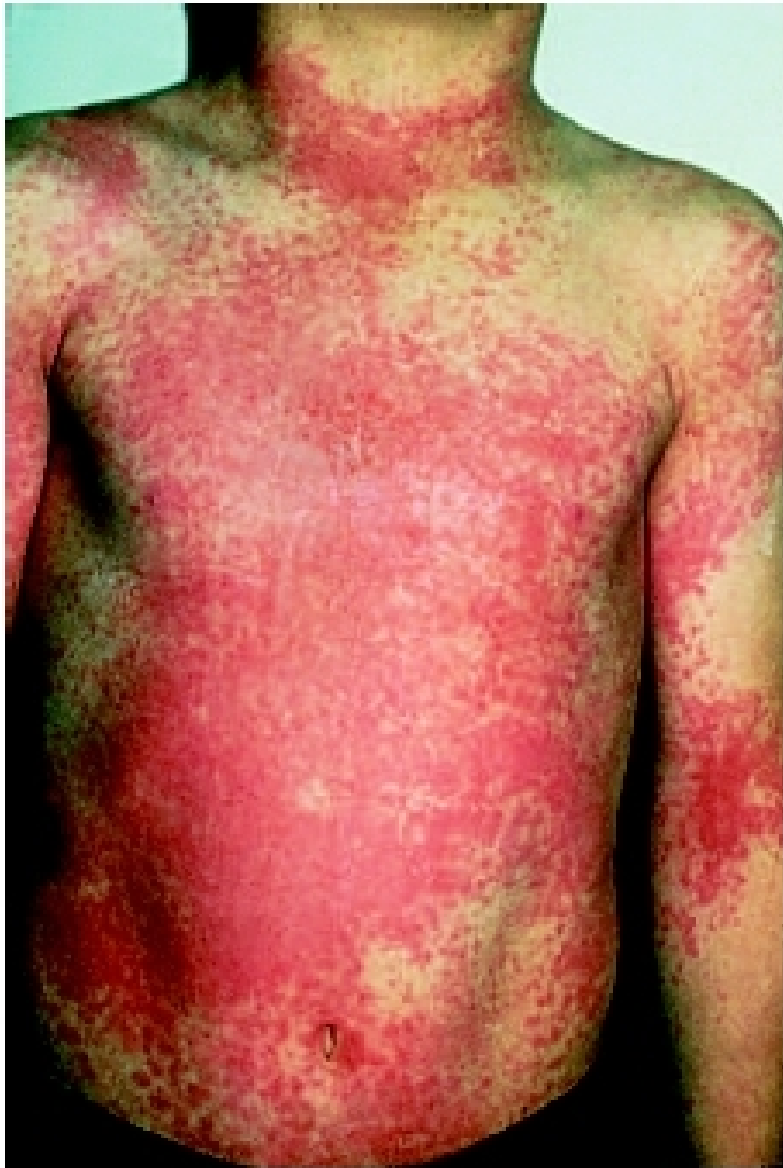syphilis – *Treponema pallidum*



hopkinsvasculitis.org

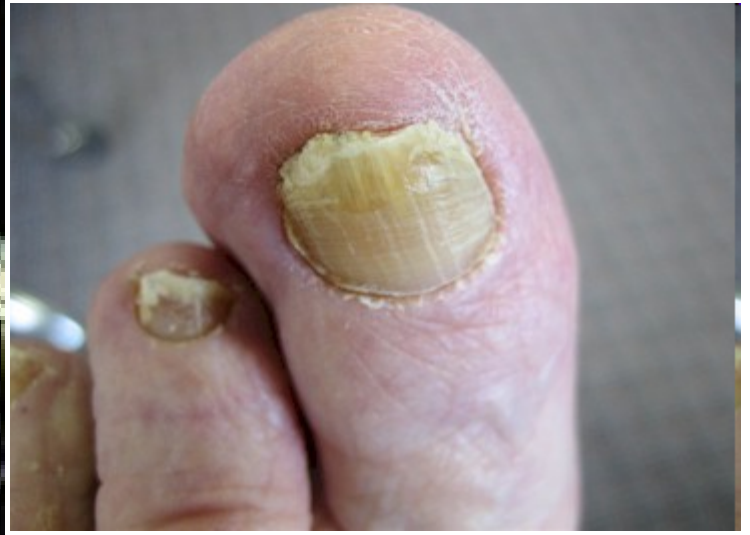
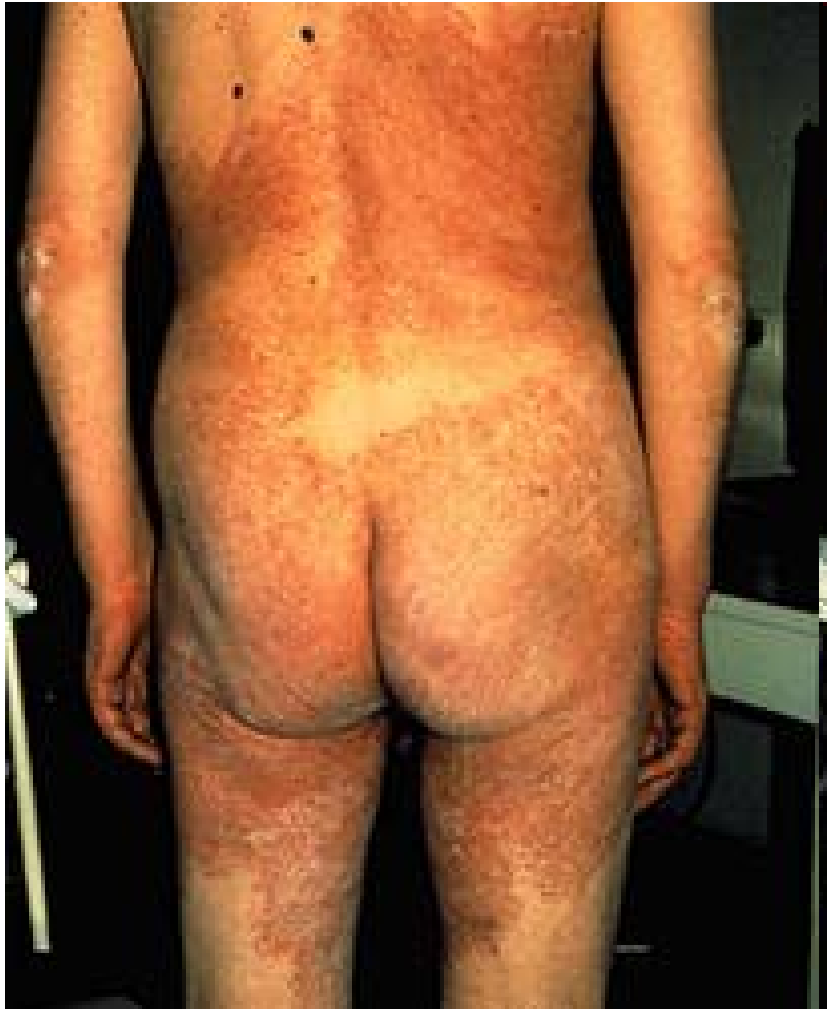
Rash - meningococemia – *Neisseria meningitidis*



spála (scarlatina) – *Streptococcus pyogenes*

Mykotické infekce



cutaneous mycoses

Kožní mykózy

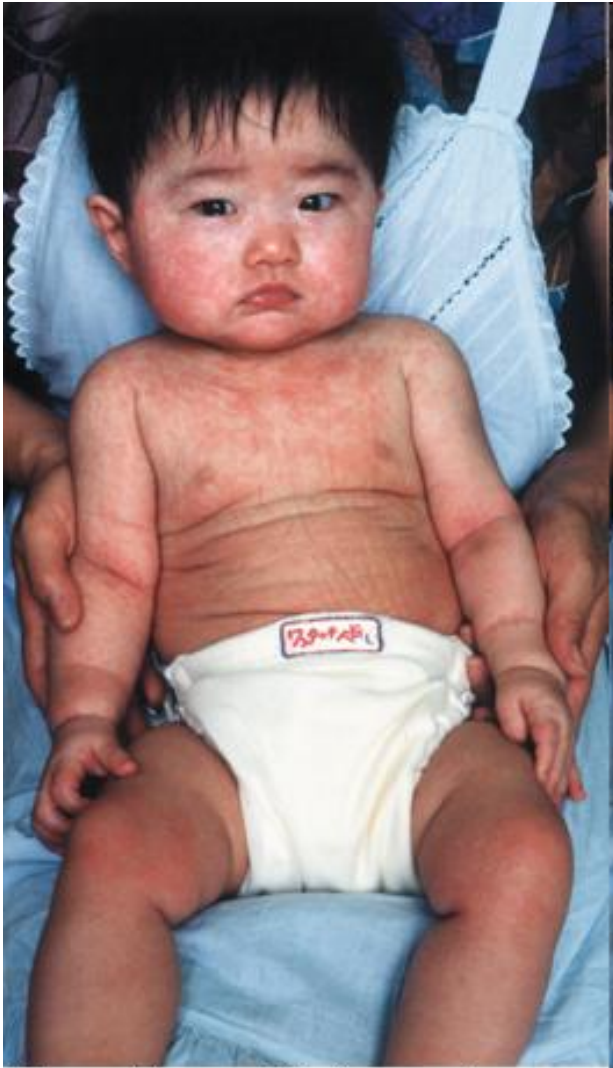Tinea pedis – *Trichophyton rubrum*,
Trich. mentagrophytes var. *interdigitale*,
Epidermophyton floccosum

Onychomycosis – *T. rubrum*, *E. floccosum*

Tinea corporis – *T. rubrum*, *Microsporum canis*,
M. gypseum, *E. floccosum*

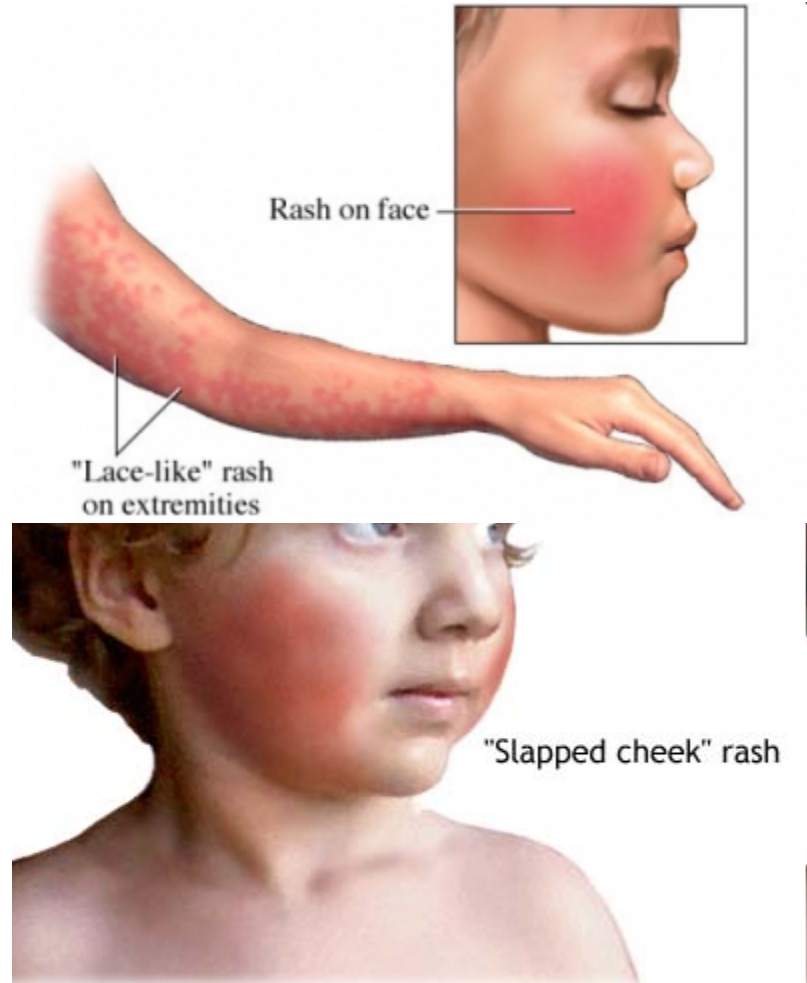
Tinea capitis – *M. gypseum*, *M. canis*, *M. audouinii*

Virové infekce



Medscape® <http://www.medscape.com>

Exanthem subitum, Roseola infantum



ADAM.

**Erythema infectiosum -
Erythrovirus (Parvovirus) B19**

Kožní příznaky virových infekcí – I

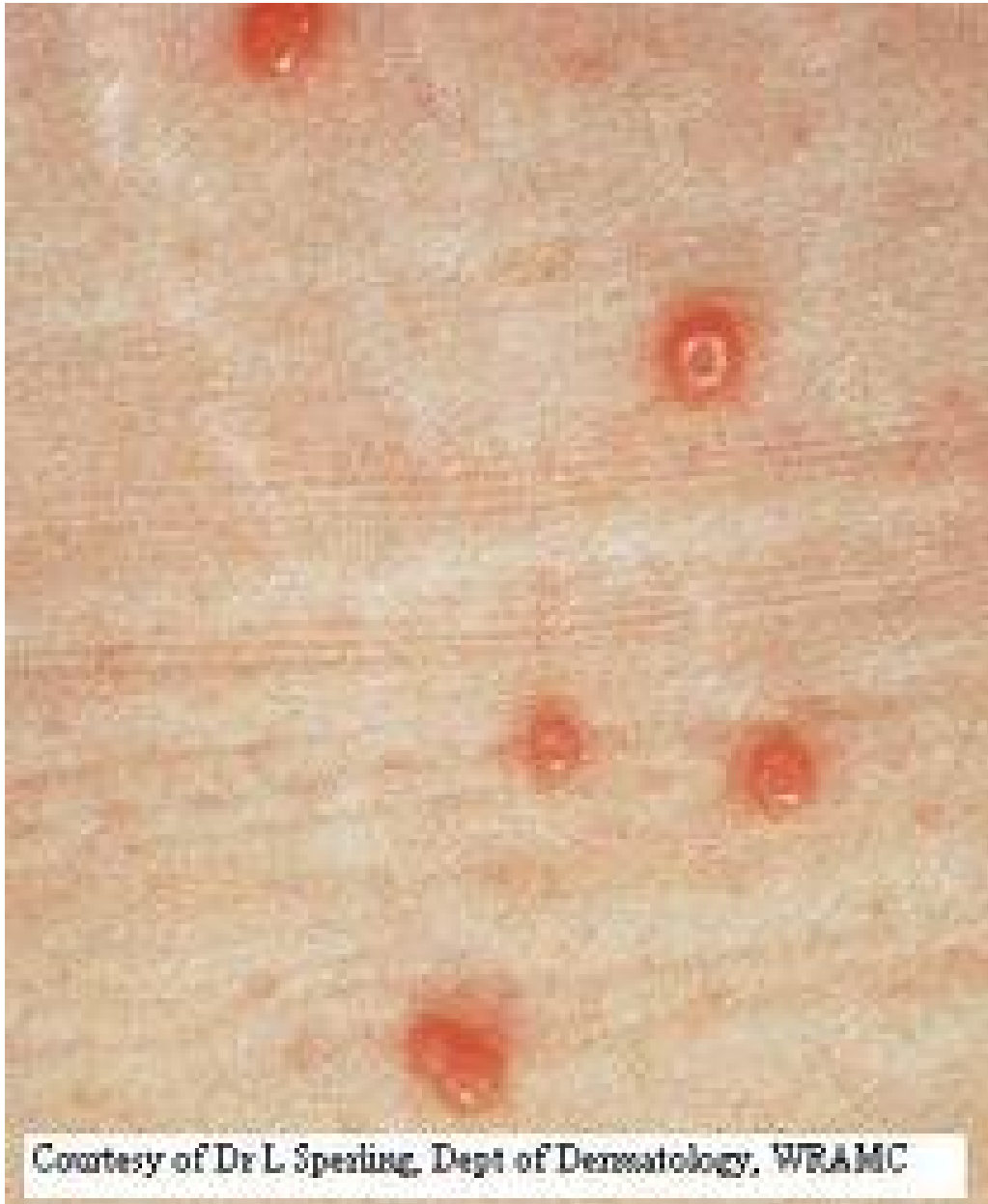morbilli – *Morbillivirus*

rubeola – *Rubivirus*

erythema infectiosum – parvovirus B19, *Erythrovirus*

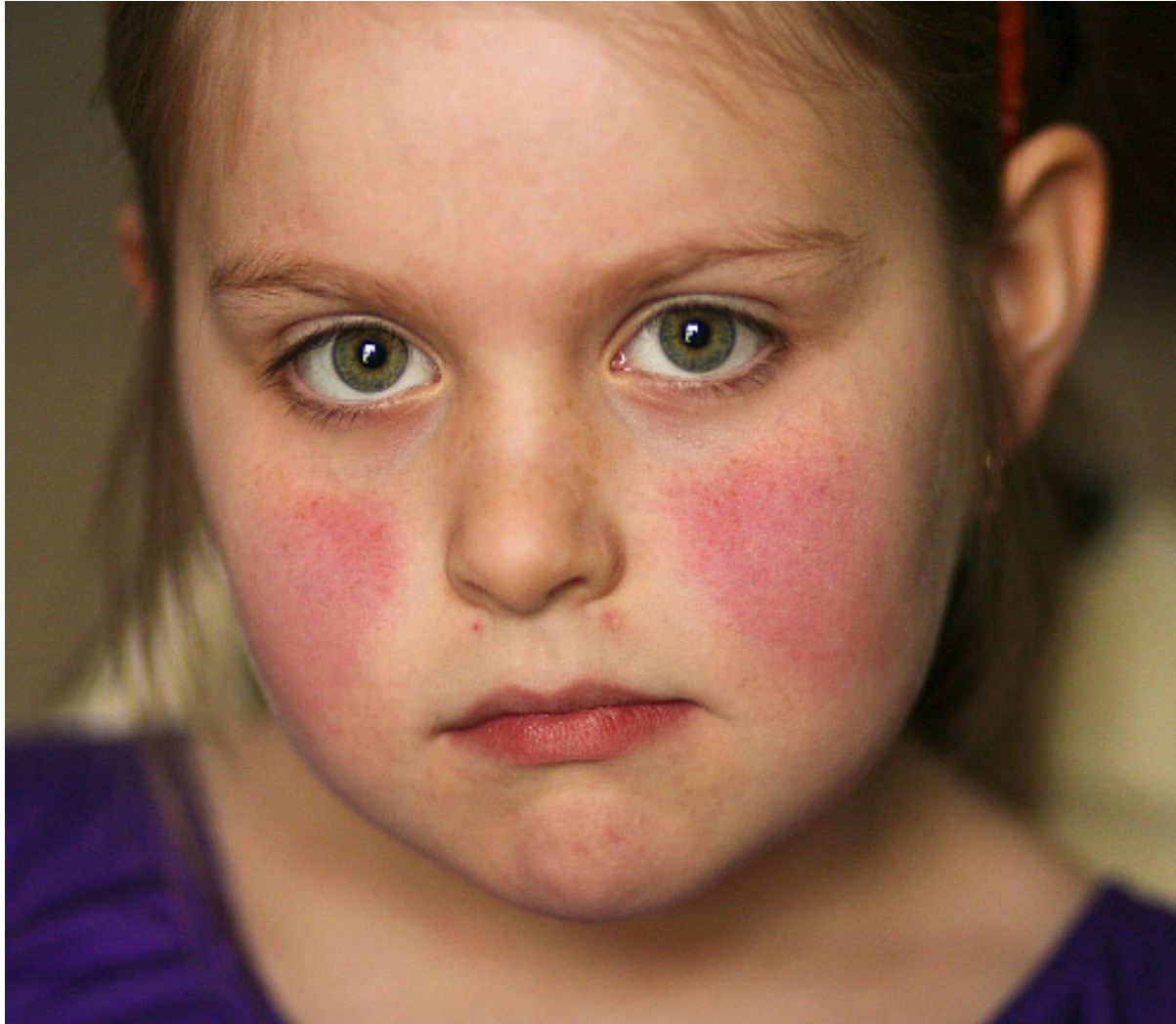exanthema subitum (roseola infantum) – HHV-6,
Roseolovirus

molluscum contagiosum – molluscum contagiosum
virus, *Molluscipoxvirus*



Courtesy of Dr L. Sperling, Dept of Dermatology, WRAMC

Erythema infectiosum



<http://img405.imageshack.us>

Kožní příznaky virových infekcí – II

herpes simplex (opar) – HSV-1

herpes genitalis – HSV-2

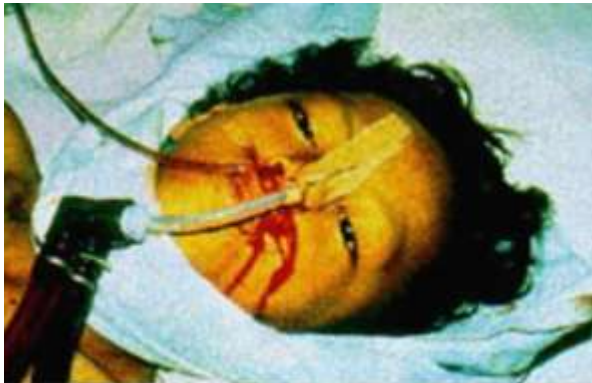varicella (plané neštovice) – varicella-zoster virus

herpes zoster (pásový opar) – VZV

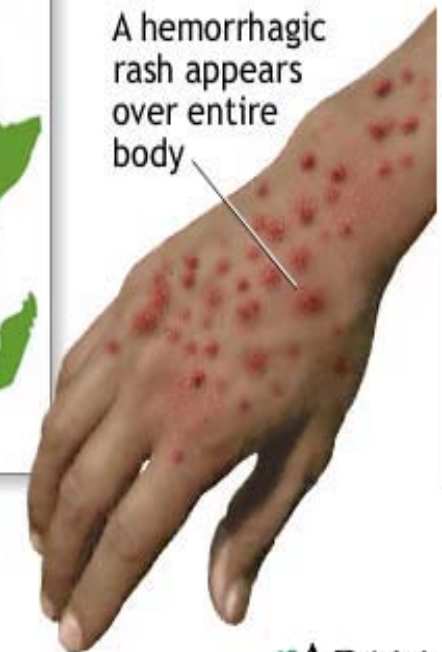“hand, foot and mouth disease” – coxsackievirus

Kožní příznaky virových infekcí – III

Hemorrhagické horečky –
Ebola, virus Ebola
Marburg, virus Marburg
Lassa, virus Lassa



Ebola Patient (Intensive Care)



Parazitární infekce

Kožní parazitózy – I

scabies – *Sarcoptes scabiei*

pediculosis capitis – *Pediculus capitis*

pediculosis corporis – *Pediculus humanus*
(syn. *Pediculus corporis*)

pediculosis pubis (phthiriasis) – *Phthirus pubis*

Kožní parazitózy – III

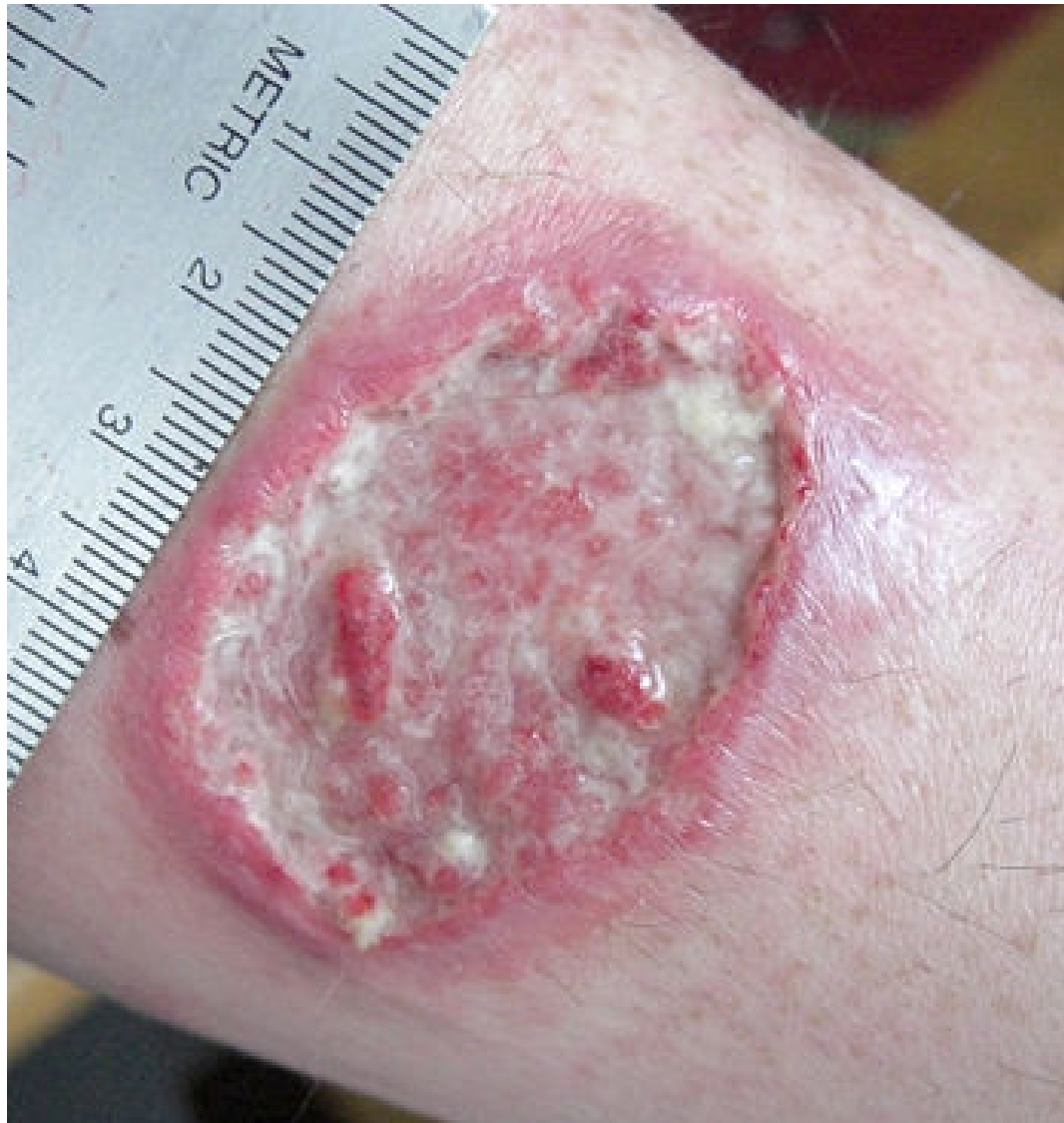ulcus humidum – *Leishmania major*

ulcus siccum – *Leishmania tropica*

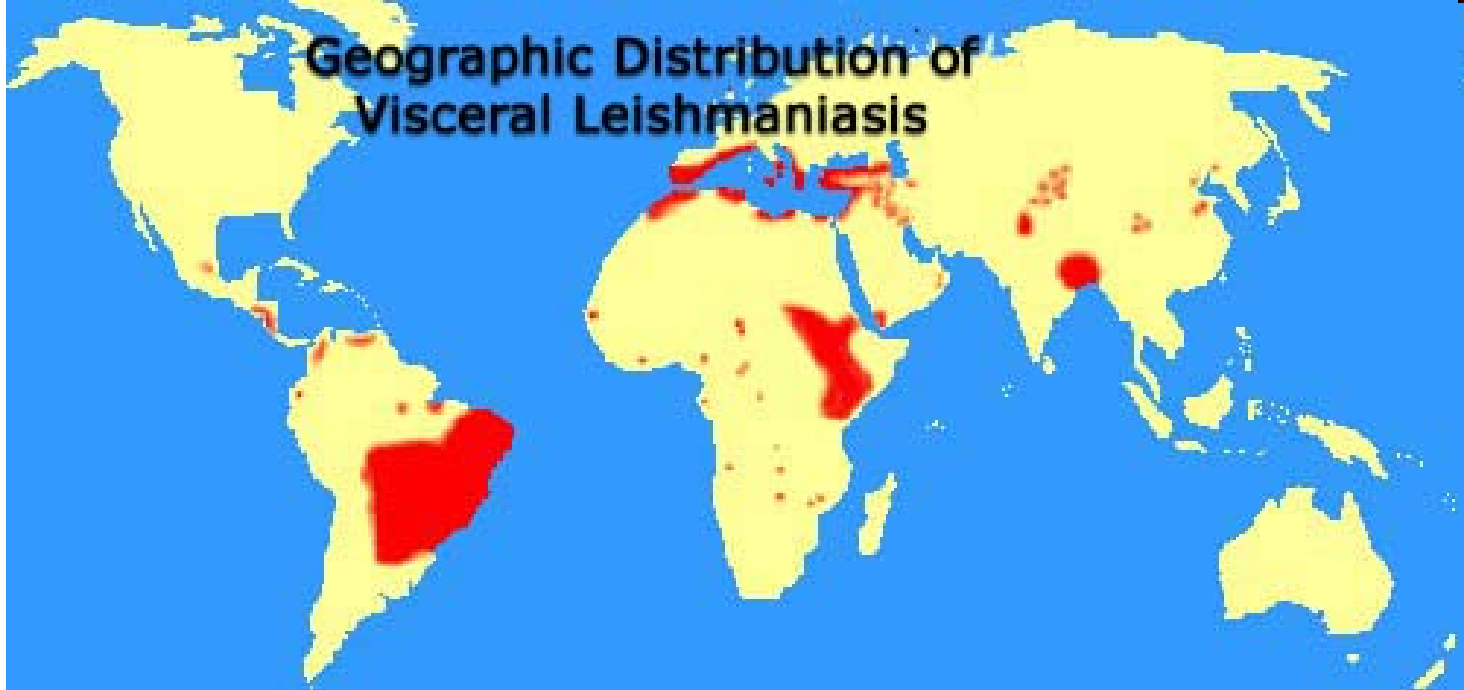dermatitis cercariosa – *Schistosoma*, *Bilharziella*
a *Trichobilharzia*

dracunculosis – *Dracunculus medinensis*

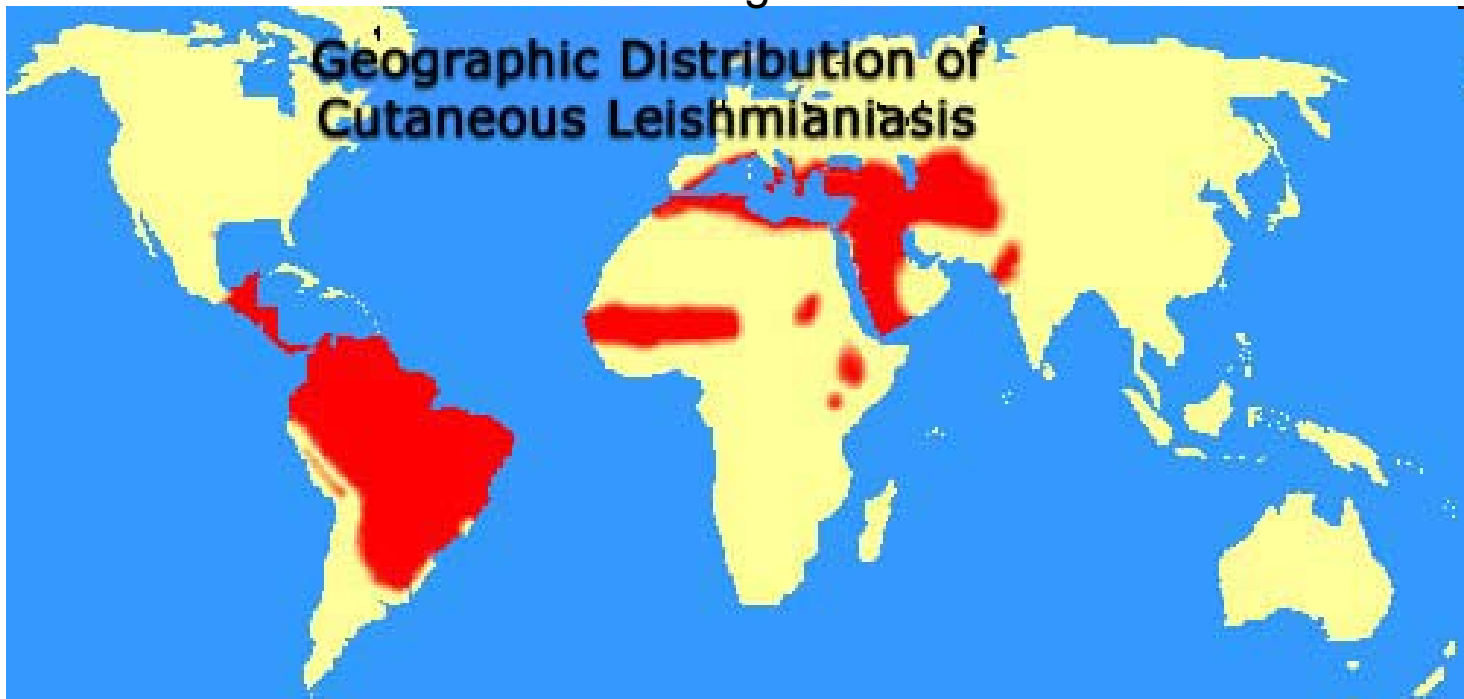
filariosis – filarie *Loa loa* a *Onchocerca volvulus*



Leishmaniasis



www.vet.uga.edu



Edvard Munch (1863-1944): Death in a Room

