

Pneumologie IV

Tuberkulóza

Intersticiální procesy a plicní fibrózy

Nemoci pohrudnice

Nemoci mediastina

Nemoci bránice

Tuberkulóza I

- **definice** – postižení organismu vyvolané *Mycobacterium tuberculosis* a *M. bovis*, nejčastěji jsou postižené plíce (85%), ale může být postižen kterýkoli orgán
- **etiologie** – Kochův bacil – *M. TBC*, *M. bovis*, podstatou změn je granulomatózní zánět se sýrovitou nekrózou a následným jizvením
- **šíření** – zdrojem nákazy je vždy člověk, přenos inhalační cestou, výjimečně iunokulačně

Tuberkulóza II

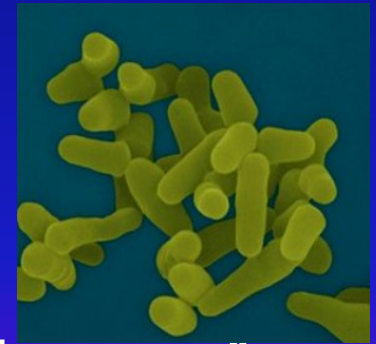- průběh
 - ❖ primární komplex – pomnožení v místě vstupu, lymfatickou cestou se infekce šíří k regionální uzlině, vzniká TBC lymfadenitida, zhojí se, zkalcifikuje
 - ❖ postprimární TBC – všechny další formy, vznikají z primárního komplexu aktivací a šířením hematogenně, lymfogeně, postihují oslabené jedince, imunokompromitované

Tuberkulóza III

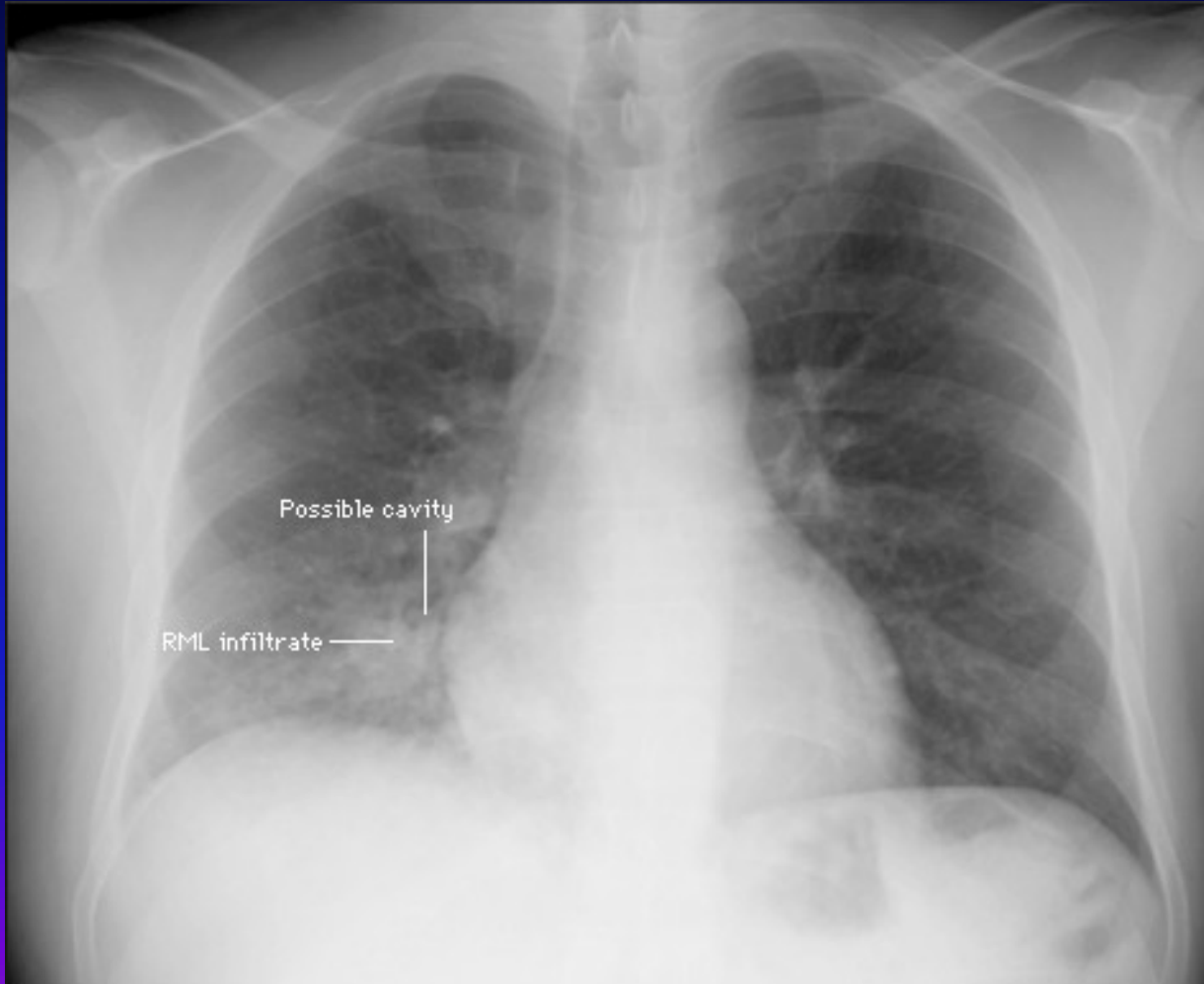
- **současná klasifikace**
 - ❖ TBC mikrobiologicky verifikovaná
 - ❖ TBC klinicky verifikovaná, bez mikrobiologického průkazu – důležité z hlediska epidemiologie
- **příznaky** - zvýšená únavnost, pocení, úbytek hmotnosti, ranní subfebrilie, kašel, v pozdějších stadiích dušnost, hemoptýza, u miliární TBC jako u pneumonie, u bazilární meningitidy neurologické příznaky

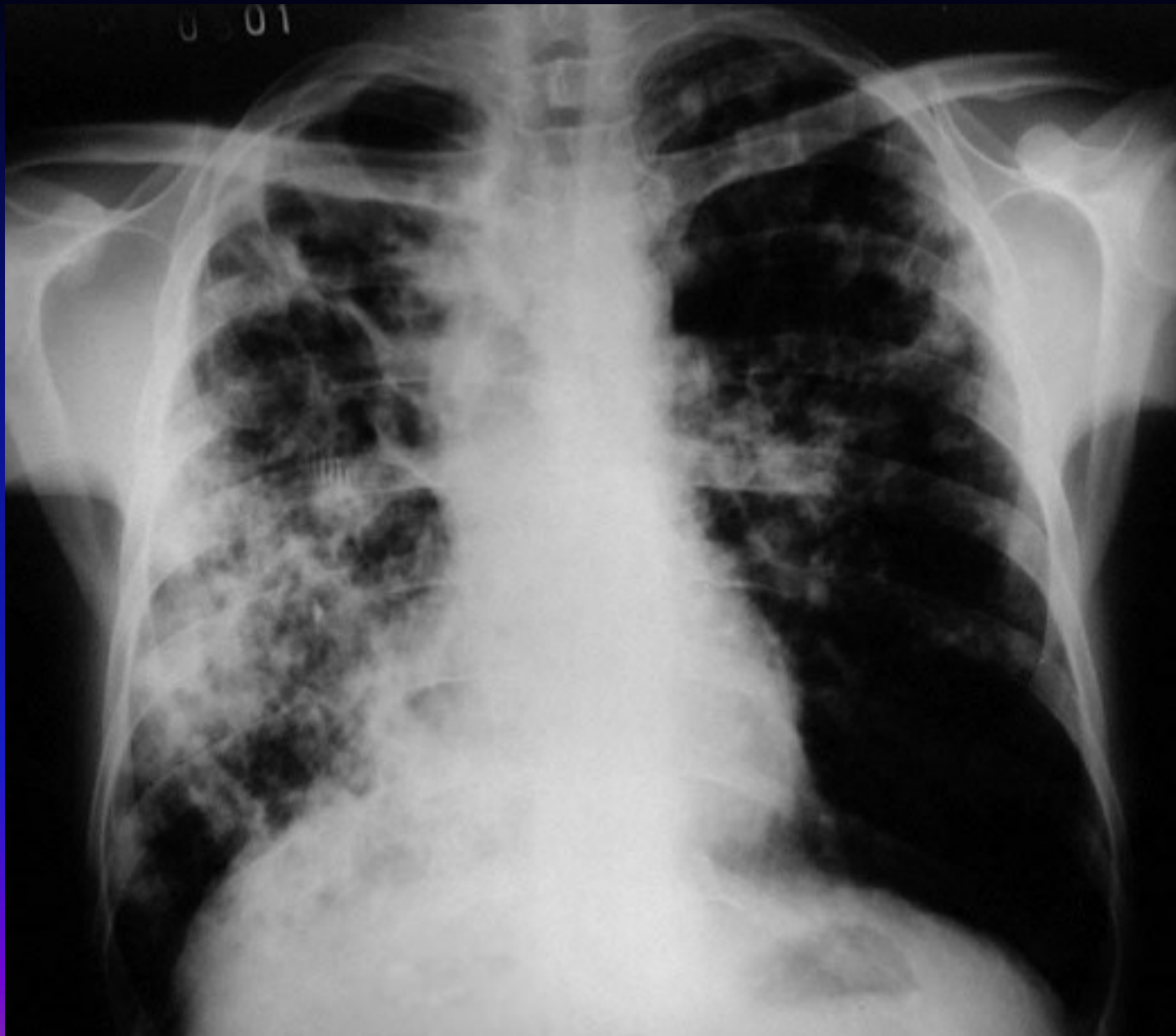Tuberkulóza IV

- **diagnostika** – pozitivní RA, OA – vyčerpání
 - ❖ poslechově zpočátku bez nálezu, později oslabené dýchání, poklepové ztemnění, amforický poklep, pleurální tekutina
 - ❖ RTG – infiltráty, kaverny, TBC pleuritida, CT, HRCT,
 - ❖ kultivace sputa, BAT,
 - ❖ tuberkulinová reakce, LP
- **komplikace** – sekundární ložiska, Ca v kaverně, PNO, respirační insuficience, cor pulmonale, šíření na okolí

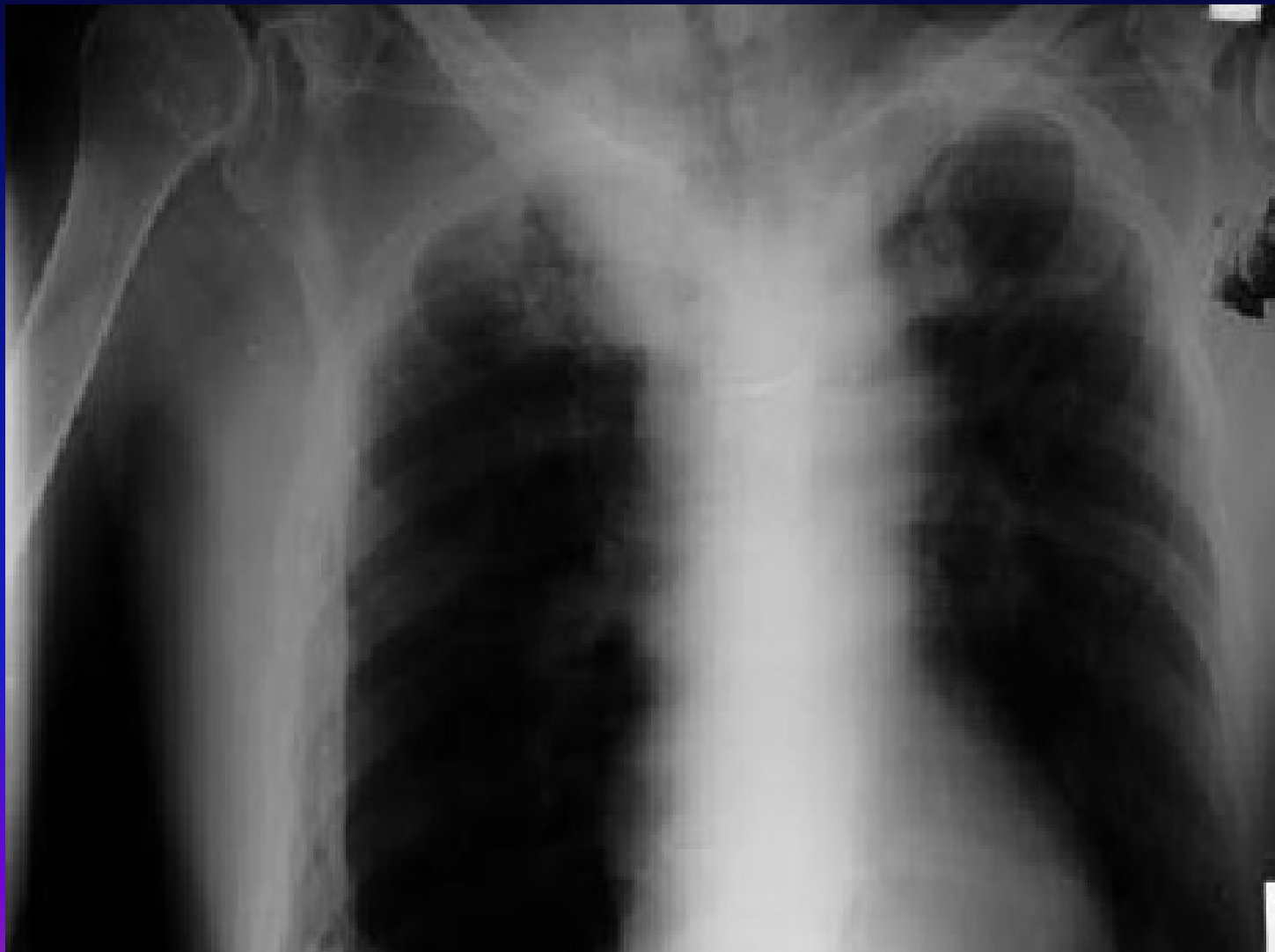

Tuberkulóza - RTG





Tuberkulóza - RTG



Tuberkulóza V

- **léčba** - nejčastěji čtyřkomibnace antituberkulotik, režimy krátkodobé 6-9 měsíců, dlouhodobé režimy – řídí se pozitivitou kultivace BK – rifampicin etambutol, izoniazid, pyrazinamid, stroptomycin
- **preventivní opatření** – očkování novorozenců a mladistvých od roku 1953, u starších na RTG primární kalcifikovaný komplex

Atypické mykobakteriomy I

- **definice** – infekční onemocnění vyvolané jiným druhem mykobakteria
- **etiologie** – *M. cansasi*, *avium/intracellulare*, *gordonae*, incidence 8% všech mykobakteriálních infekcí, u oslabených – AIDS
- **příznaky** – dlouhodobé teploty, noční pocení, úbytek hmotnosti

Atypické mykobakteriózy II

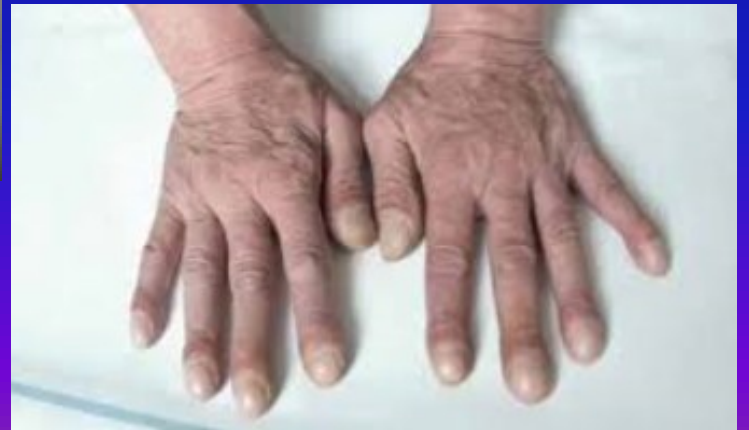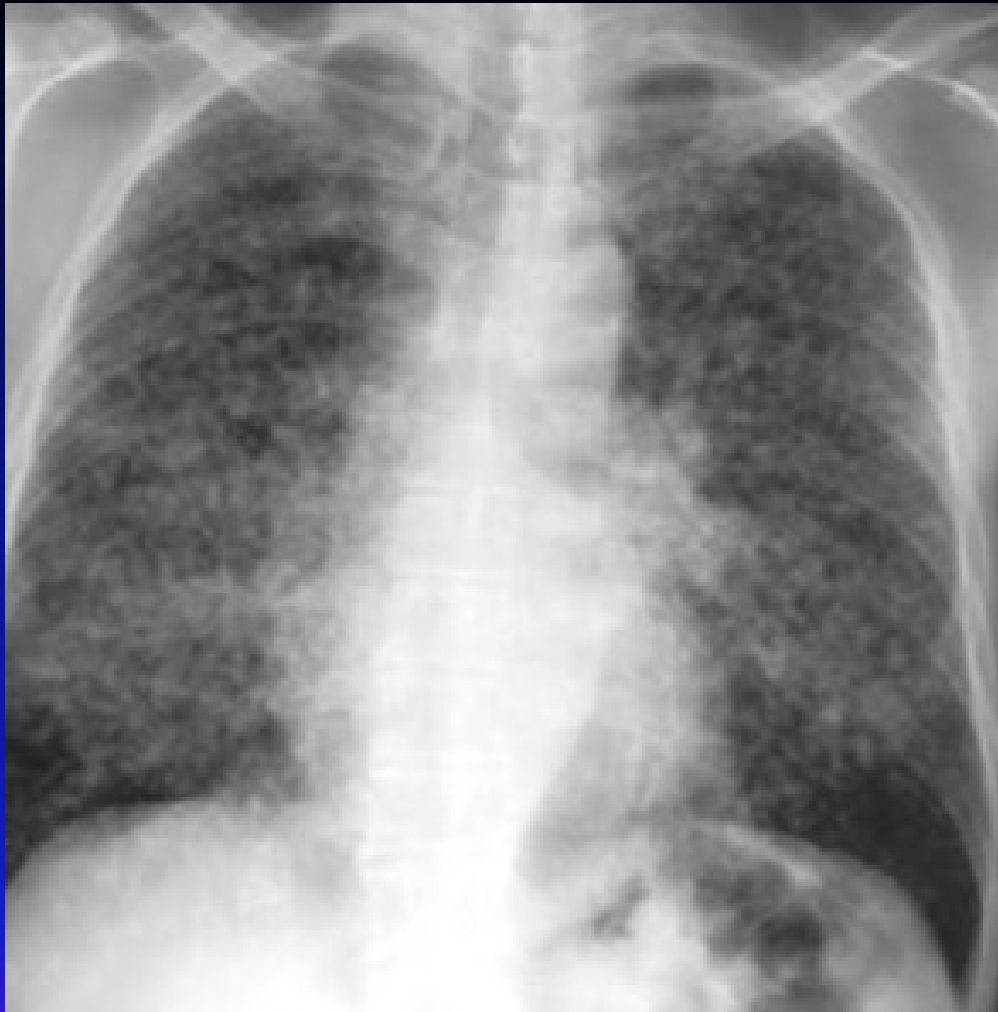- **diagnostika** – kultivace sputa, zvětšení jater, zvětšení regionálních uzlin
- **diff. dg.** – obtížná, napodobuje jiná infekční onemocnění a kombinuje se s nimi
- **léčba** – podle citlivosti daného kmene – makrolid, etambutol, rifampicin, ciprofloxacin – dlouhodobě
- **prognóza** – nositelé oslabení, proto nejistá

Intersticiální plicní procesy a plicní fibrózy I

- **definice** – zánětlivý plicní proces postihující intersticium, alveolární stěny a alveolokapilární membránu vedoucí k fibróze a vzniku nefunkční voštinovité plíce
- **etiologie**
 - ❖ známá jen u 50% - infekce, radiace, inhalované částice a plyny, potransplantační rejekce, ARDS, poruchy plicního oběhu, systémová onemocnění pojiva,
 - ❖ neznámá u 50% - intersticiální pneumonie, Hamman Rich syndrom – rychle smrtící fibróza mladých lidí

Intersticiální plicní procesy a plicní fibrózy II

- **příznaky** – narůstající dušnost nejprve námahová, postupně klidová, dráždivý suchý kašel
- **diagnostika** – mělké zrychlené dýchání, třáskání při obou bazích, RTG – retikulonodulace, přesněji – HRCT, spirometrie – postupující restrikce, klesající difuze, z laváže možno analyzovat buněčné populace- lymfocyty, eosinofily, neutrofily
- **komplikace** – cor pulmonale, RI
- **léčba** – kauzálním u známé příčiny, u idiopatické kortikoidy, imunosuprese, symptomatická léčba, transplantace plic



Exogenní alergická alveolitida

- **definice** – alveolární alergická reakce na kontakt s exogenním alergenem
- **etiologie** – bakterie obsažené v hnilém seně, ječmeni (farmářská plíce), sladu (sladovnická plíce), ptačích klecích, v klimatizaci
- **příznaky** – 4-6 hodin po expozici vzestup teplot, myalgie, dušnost, kašel, spontánně mizí, při opakovaných expozicích přetrvává
- **diagnostika** – anamnéza, poslechově třáskání, na RTG přechodné infiltráty, při opakovaných expozicích vývoj poruchy difuze
- **komplikace** – plicní fibróza
- **léčba** – eliminovat kontakt, při závažné reakci steroidy, používat ochranné prostředky, event. transplantace plic

Idiopatická intersticiální pneumonie

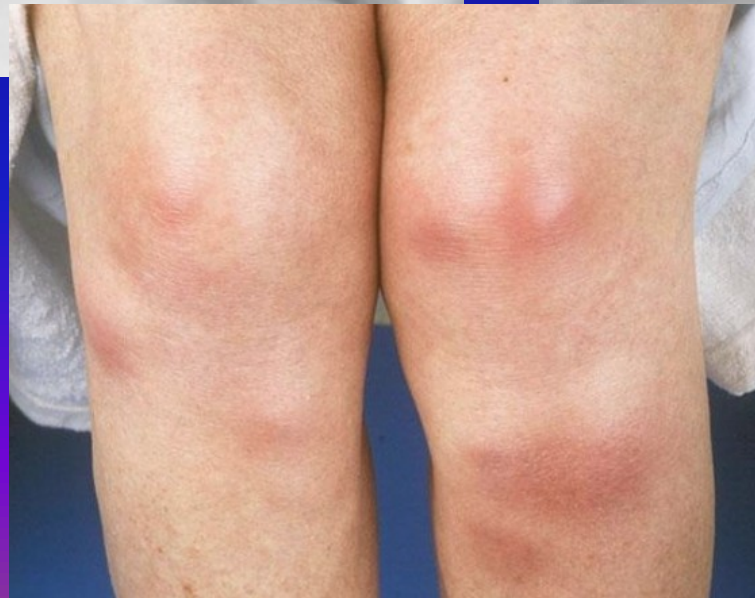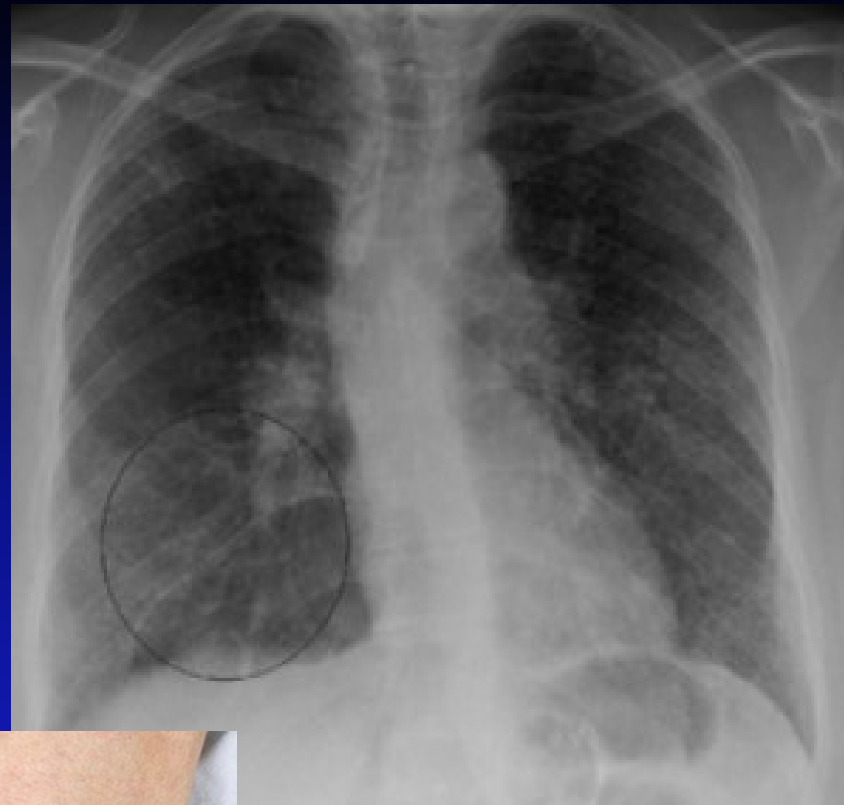
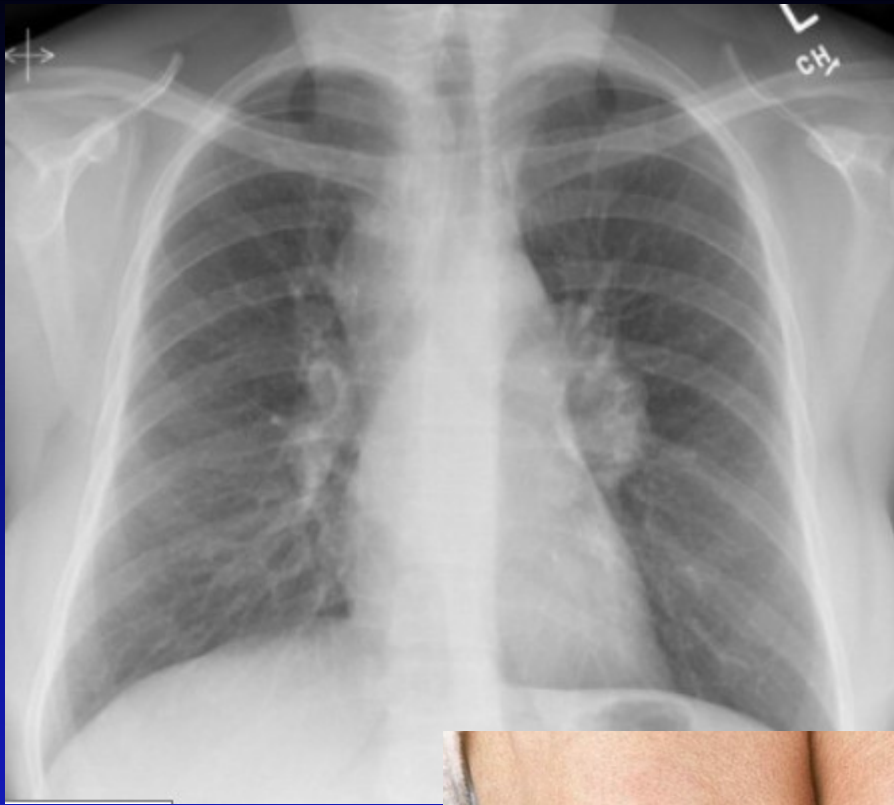
- **definice** - deskvamativní poškození alveolů a intersticiální zánětlivý proces s následným fibrotickým procesem
- **etiologie** - neznámá
- **příznaky** – narůstající dušnost, dráždivý kašel
- **diagnostika** – na RTG narůstající zastření, přesněji CT, HRCT, diagnóza z BAL, plicní biopsie
- **komplikace** – RI, cor pulmonale
- **léčba** – steroidy, imunosuprese, transplantace plic

Sarkoidóza I

- **definice** – systémové granulomatózní onemocnění postihující nitrohrudní uzliny a plíce, ale i jiné orgány (intra- i extratorakální)
- **etiologie** – neznámá, vs atypická imunologická reakce, možné i neznámé agens
- **příznaky** – teploty, příznaky útlaku bronchů zvenčí – dráždivý kašel, dušnost, nodózní erytém bérků, mimoplicní příznaky nespecifické, iridocyklitidy, ostitis cystoides Jungling, ale mohou postihnout např. i CNS, myokard

Sarkoidóza II

- **diagnostika** – na RTG hilová lymfadenopatie, negativní tuberkulinová reakce a nodózní erytém bérků – Lofgrenův syndrom – stadium I.
stadium II. – nodulace v parahilózně
stadium III. – nevratná plicní fibróza, funkční vyšetření – porucha difúze, mikroskopicky – tvorba granulomů, hyperkalcémie, hyperkalciurie, snížení FVC, zvýšení sérového ACE
- **léčba** – 6 měsíců sledování bez th, dále dle vývoje - steroidy 6 měsíců, kombinace s azatioprimem nebo cyklofosfamidem, občas spontánní regrese



Plicní manifestace kolagenóz I

- **definice** – změny dýchacích cest a plicního parenchymu při probíhajícím systémovém onemocnění pojiva
- **etiologie** – autoimunitní proces, postižení charakteru vaskulitidy, neinfekčního zánětu až fibrózy
- **příznaky** – náchylnost k respiračním infekcím, progredující dušnost, bolesti na hrudi pleurálního charakteru
- **komplikace** – ARDS, RI

Plicní manifestace kolagenóz II

- **diagnostika** – funkční vyšetření – poruchy difúze, RTG – kondenzace plicní tkáně
rozvoj fibrózy, celková serózní reakce –
pleurální výpotek, při ARDS měnlivé
infiltráty, postupně rozvoj RI
- **léčba** – terapie základní choroby,
v případě potřeby intubace a řízená
ventilace

Wegenerova granulomatóza I

- **definice** - granulomatózní zánět charakteru vaskulitidy v tepnách horních a dolních cest dýchacích a glomerulů
- **etiologie** – autoimunitní onemocnění s PL proti autoantigenům (ANCA)
- **příznaky** – dušnost, kašel s hemoptýzou, rinitida s krustami, epistaxe, ulcerace nosní sliznice, únavnost, teploty, bledost

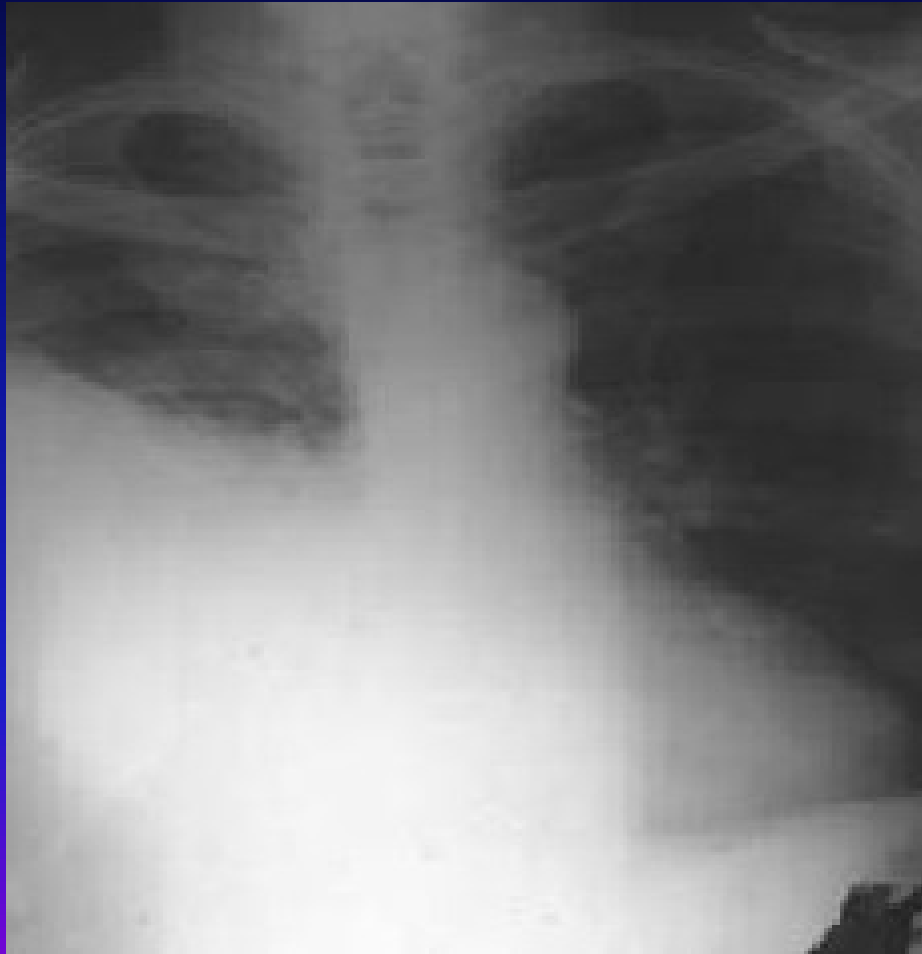Wegenerova granulomatóza II

- **diagnostika** – RTG – oboustranné plicní infiltráty s tendencí k rozpadu, známky glomerulonefritidy, přesná DG – biopsie nosní nebo bronchiální sliznice a ledvin
- **komplikace** – krvácení do dýchacího traktu, renální selhání
- **léčba** – kombinace kortikoidů s cyklofosfamidem, při renálním postižení nefrologická péče, léčbou dosaženo dlouhodobé remise s relapsy

Zánět pohrudnice - pleuritida

- **definice** – zánětlivá reakce pleury suchá nebo s výpotkem na infekční nebo neinfekční poškození
- **etiologie** – viry, bakterie, neinfekční onemocnění, reakce na embolizaci, tupé poranění hrudníku, někdy předchází exsudativnímu zánětu
- **příznaky** – ohraničená bolest na hrudníku závislá na dýchání, zhoršuje se při kašli a dýchání
- **diagnostika** – třecí šelest nad místem bolesti, RTG – syté zastření pleurálního charakteru
- **léčba** – analgetika, tlumení kašle, NSA, ATB při bakteriálním původu

Zánět pohrudnice - pleuritida



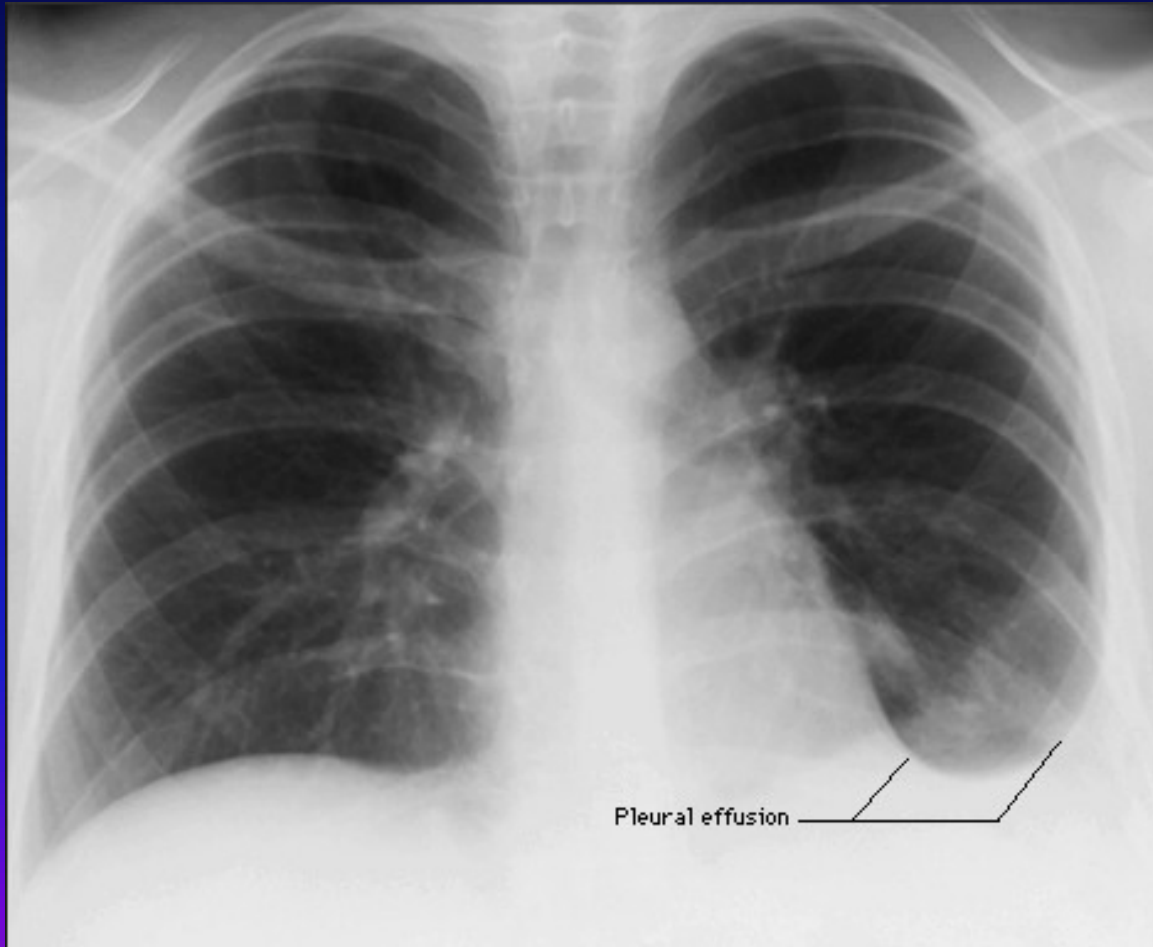
Pleurální výpotek I

- **definice** – přítomnost tekutiny v pleurální dutině s kompresí plíce
- **etiologie** – zánět (TBC, pneumonie), nádor (bronchogenní Ca, lymfom, meta Ca plic, mesoteliom), srdeční selhání, plicní embolizace, celková reakce organismu, iatrogeně
- **druhy výpotku**
 - ❖ podle obsahu - fluidothorax, empyém, hemothorax, infuzothorax, chylothorax,
 - ❖ podle původu – exsudát – nádorový, zánětlivý, transudát – kardiální, jaterní, nefrotický

Pleurální výpotek II

- **příznaky** – při větších výpotcích dušnost, pokud přechází suchý zánět v exsudativní, mizí bolestivost
- **diagnostika**
 - fyzikálně - poklepové ztemnění, oslabené až vymizelé dýchání, trubicové dýchání na hranici výpotku
 - RTG – syté zastření, Ellis-Damoisieova čára, možnost ohraničení a zapouzdření
 - punkce s vyšetřením mikrobiologickým, cytologickým, biochemickým
 - biopsie pleury, torakoskopie, cílená biopsie
 - Rivaltova zkouška, podle laboratorních parametrů rozlišení exsudátu a transudátu

Pleurální výpotek - RTG



Pleurální výpotek III

- **léčba** – odlehčující punkce při dušnosti, léčba základní choroby, drenáž u empyému, ATB, u maligních výpotků pleurodézou doxycyklinem, talkem, bleomycinem

Nádory pleury I

- **definice** – nádorové bujení pleurální tkáně lokalizované – benigní, nebo difúzní – maligní
- **etiologie** – u lokalizovaných neznámo, u difúzních expozice azbestu, meta postižení prorůstáním, lymfogeně, hematogeně
- **příznaky** – klinicky většinou dlouho němé, dráždivý kašel, hubnutí, obtíže způsobené výpotkem, pleurální bolest

Nádory pleury II

- **diagnostika** – poslechově nekonstantní třecí šelest, u maligních pravidelně výpotek, RTG – laločnaté ztluštění pleury, pleurální kalcifikace, CT, punkce pleury, biopsie
- **léčba** – chirurgicky, pokud lze, dále chemoterapie lokální, celková, radioterapie, celkově léčba neúspěšná

Onemocnění mediastina I

- **anatomické poměry**
 - ohraničení – hrudní páteř, sternum, bránice, horní hrudní apertura, mediastinální pleura
 - obsahuje – jícen, průdušnici, bronchy, horní a dolní dutou žílu, plicní žíly, plicnici a její větve, sympatické pleteně, nervus recurrens, nervus vagus, srdce, lymfatické uzliny, ductus thoracicus, oblouk aorty, sestupnou aortu, thymus, tuk, pojivovou tkáň

Onemocnění mediastina II

- **příznaky** – dány postižením procházejících struktur – chrapot, poruchy polykání, kašel, dušnost, arytmie, neurologické příznaky, syndrom horní duté žíly
- **možnosti diagnostiky** – RTG hrudníku, RTG horní hrudní apertury, kontrast jícnu, angiografie, bronchoskopie s peribronchiální punkcí, mediastinoskopie s biopsií, scintigrafie štítnice

Akutní mediastinitida I

- **definice** – akutní zánětlivé postižení struktur mediastina s možnými následky pro vitální funkce
- **etiologie** – komplikace při perforaci jícnu, nebo průdušnice, přestupem z okolních tkání, lymfaticky, hematogenně, iatrogenní komplikace při výkonech v okolí HHA, při stomatologických výkonech
- **příznaky** – navíc teploty s třesavkami, retrosternální bolest, schvácenost, neklid

Akutní mediastinitida II

- **diagnostika** – poslechově – paramediastinálně třecí šelest, RTG – rozšíření mediastina, mediastinální emfyzém, CT
- **komplikace** – útlak a poškození základních vitálních orgánů – srdeční selhání, respirační insuficience
- **léčba** – masivně ATB, drenáž, řešení primární příčiny

Chronická mediastinitida

- **definice** – chronické zánětlivé postižení s rozvojem fibrózy mediastina
- **etiologie** – neznámá - idiopatická, TBC nitrohručních uzlin, mykóza, silikóza, traumata, nejčastěji po ozáření
- **příznaky** – syndrom HDŽ, postižení dalších struktur, kolaterály žilního systému
- **komplikace** – postupná fibrotizace s útlakem vitálních orgánů
- **léčba** – u idiopatické steroidy bez efektu, pokusy o bypass trombotizují, u symptomatické léčba základní choroby

Mediastinální emfyzém

- **definice** – přítomnost vzduchu v mediastinu
- **etiologie** – při ruptuře bronchu nebo jícnu, nepřímo při ruptuře emfyzematózní buly
- **příznaky** – retrosternální bolest, horší při nádechu, polykání, v nádechu, dušnost
- **diagnostika** – oslabení ozev, třáskání synchronní s tepem, RTG - rozšíření mediastina, CT
- **léčba** – O₂, preventivně ATB, léčba základního onemocnění

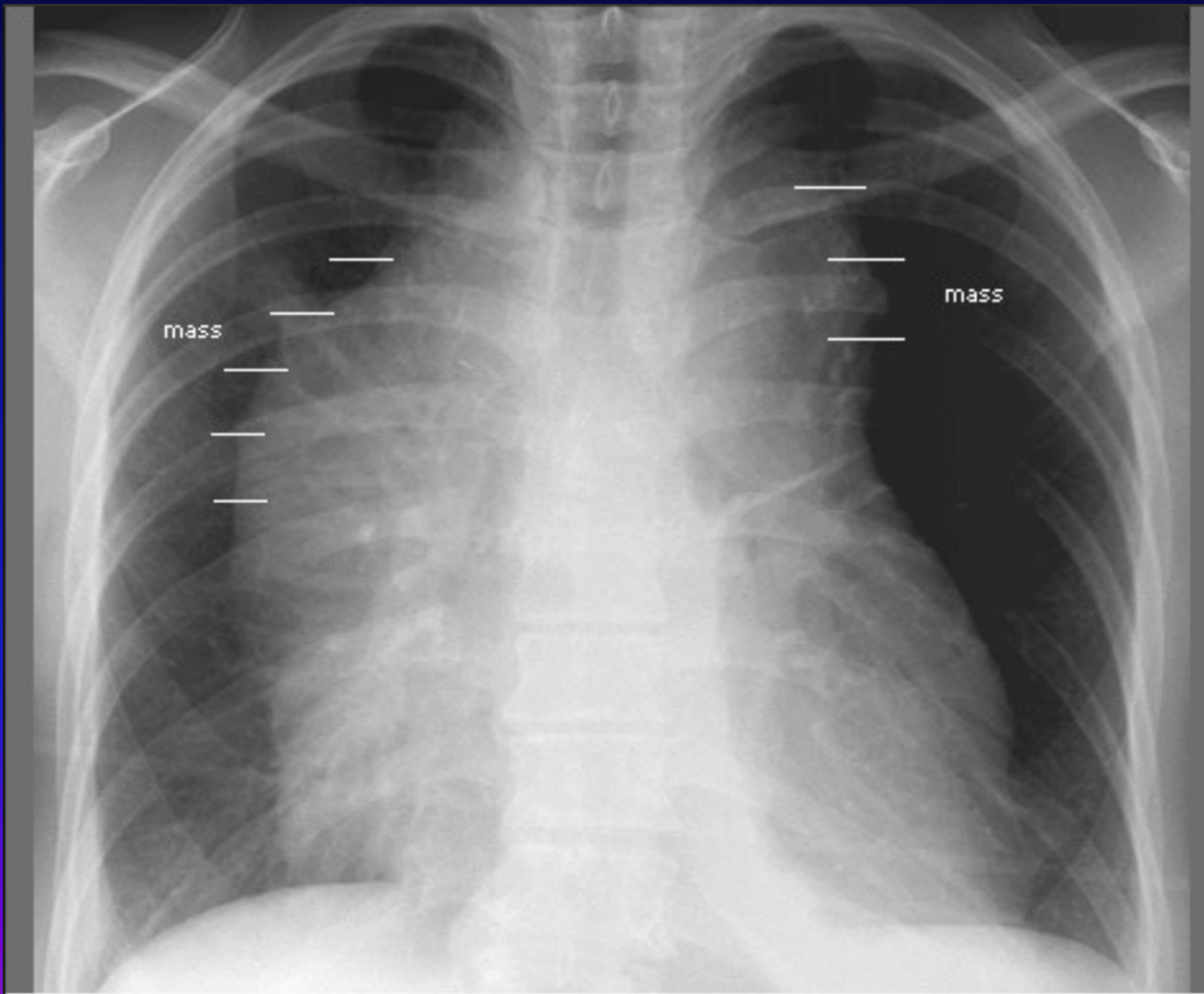
Nádory mediastina I

- **definice** – bujení struktur obsažených v mediastinu
- **etiologie** – adenopatie (meta, lymfom, CLL, TBC, sarkoidóza, silikóza), teratom, thymom, neurogenní nádory, nádory jícnu
- **příznaky** – útlak příslušných struktur, polovina objevena náhodně

Nádory mediastina II

- **diagnostika** – RTG – rozšíření mediastina, sonografie, CT, mediastinoskopie s biopsií, vyšetření nádorových markerů, VMK, HIOK, CEA, HCG
- **léčba** – podle základní choroby, snaha o chirurgické odstranění, u tymomu a lymfomu chemoterapie

Nádory mediastina - RTG



Změny polohy bránice

- **definice** – odchylka umístění bránice z její fyziologické polohy – elevace, deprese
- **etiologie**
 - elevace – zmenšení plicního objemu, po plicní resekci, po embolizaci, poškození n. frenicus, intraabdominální procesy, obezita
 - deprese – nádory velkého rozsahu, velký výpotek, tenzní PNO, emfyzém, astma
- **příznaky** – dušnost, příznaky dané základní chorobou
- **diagnostika** – RTG hrudníku, břicha, spirometrie – snížení FVC, CT bronchoskopie

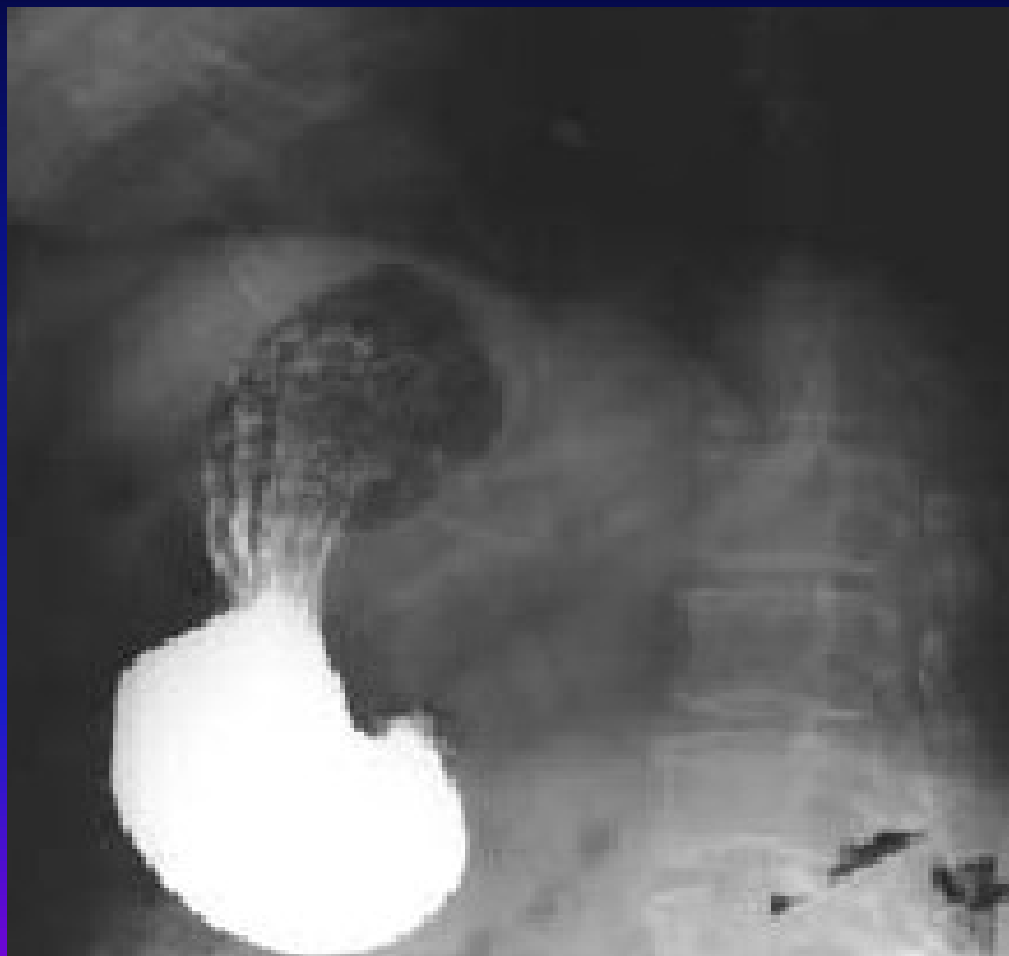Brániční hernie I

- **definice** – břišní orgány pronikají v kýlním vaku peritonea do dutiny hrudní preformovanými otvory
- **etiologie** – zeslabení bránice v místě prostupu jícnu (hiátová, paraezofageální) a srůstu částí bránice (parasternální, zadní posterolaterální)
- **příznaky** – u hiátové a paraezofageální bolesti za sternem imitující stenokardie při použití břišního lisu, vleže pálení žáhy, noční kašel, rozmanité obtíže podle umístění hernie

Brániční hernie II

- **diagnostika** – kontrastní náplň GIT s polohováním a použitím břišního lisu
- **komplikace** – při hiátové hernii erozivní gastritida, u ostatních hernií možnost inkarcerace
- **léčba** – chirurgická, při menších nálezech někdy efektivní metoclopramid

Brániční hernie – kontrastní RTG



Děkuji za pozornost

