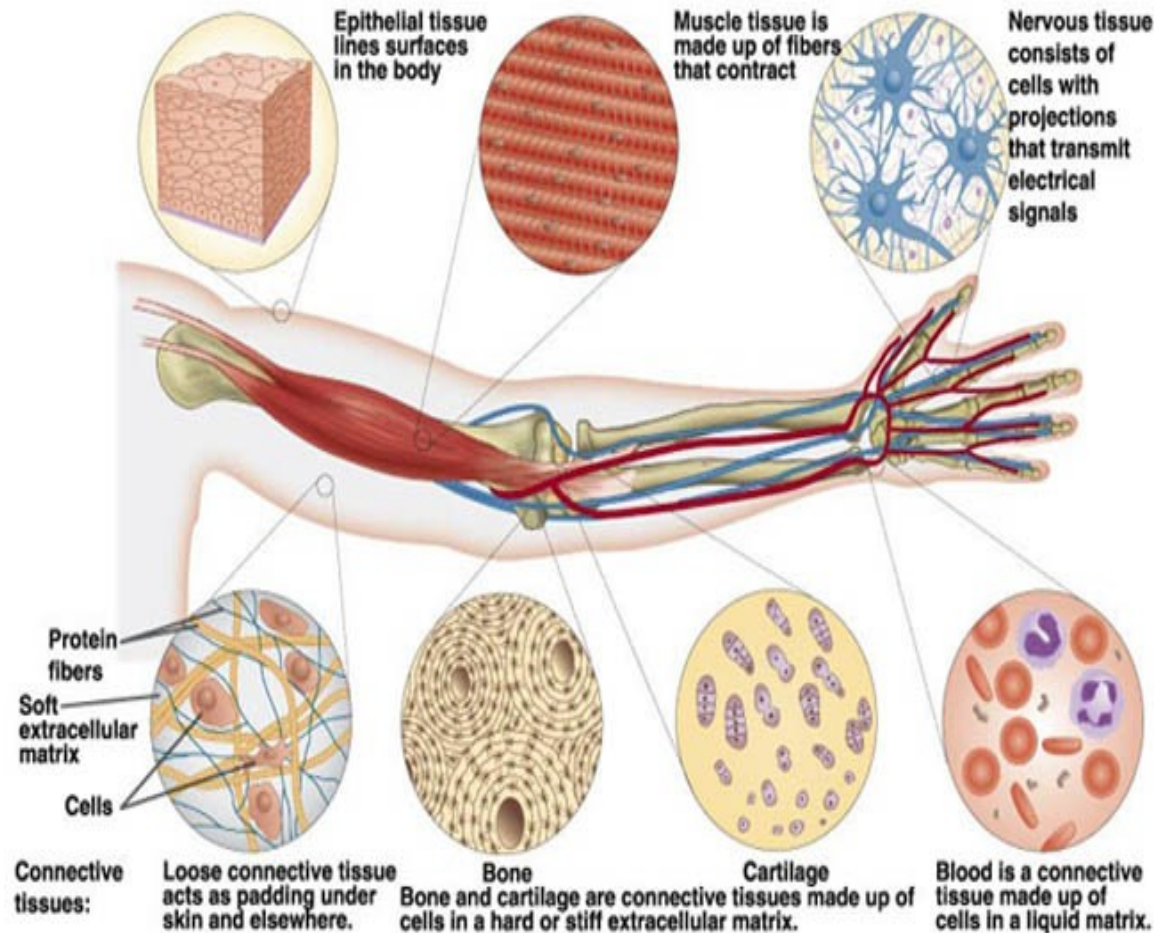




Přednáška 1

Úvod do histologie

Tkáně



HISTOLOGIE

- Sliznice dutiny ústní, místní rozdíly.
- Mikroskopická stavba rtů a tváří.
- Stavba jazyka. Žlázy jazyka.
- Stavba tvrdého a měkkého patra.
- Stavba zubu – sklovina, cement.
- Stavba zubu – dentin, dřeň.
- Periodontium a alveolární výběžek.
- Stavba dásně. Gingivodentální uzávěra.
- Slinné žlázy – stavba. Slina.
- Malé slinné žlázy v dutině ústní.
- Velké slinné žlázy.

EMBRYOLOGIE

- Vývoj obličeje zárodku.
- Ektodermové žaberní brázdy – jejich osud.
- Entodermové žaberní brázdy – jejich osud.
- Rozštěpové vady obličeje.
- Vývoj dutiny nosní a ústní. Vývoj patra.
- Vývoj zubu.
- Způsob a časový přehled prořezávání dočasné dentice.
- Způsob a časový přehled prořezávání trvalé dentice.
- Vývoj jazyka.

Kolokvium – otázky

histol. – 11, embryol. – 9

HISTOLOGIE

- – nauka o struktuře a ultrastruktuře zdravých tkání a orgánů
- **obecná histologie** (stavba buněk a tkání)
- **speciální histologie** (mikroskopická anatomie – stavba – orgánů)

Význam histologického vyšetření v medicínské praxi:

- onkologie, chirurgie
- hematologie
- patologie a soudní lékařství

web stránka ústavu:



histologie a mikroskopická anatomie
pro bakaláře

<http://www.med.muni.cz/histol/atlas.htm>

Multimediální učebnice (text a atlas):

1. Obecná histologie
2. Mikroskopická anatomie
3. Histologická praktika
4. Embryologie

Tkáně

- Tkáně jsou základními stavebními složkami orgánů lidského těla
- Tkáň – soubor morfologicky i funkčně shodných nebo velmi podobných buněk
- Tkáně se diferencují v embryonálním období ze zárodečných listů (**ektoderm, entoderm, mezoderm**) a primitivního embryonálního pojiva (**mezenchym** – derivát mezodermu) – histogeneze (vývoj tkání)

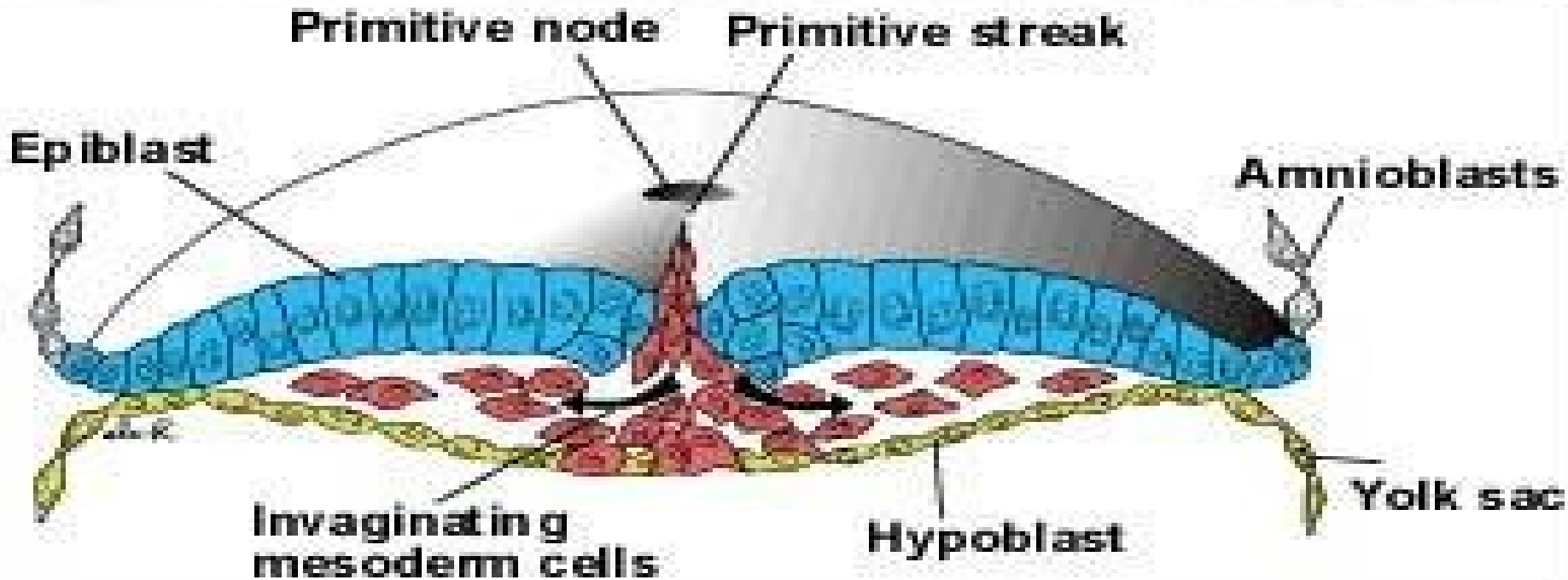
Zárodečný terčik

Primitivní tkáně

ektoderm

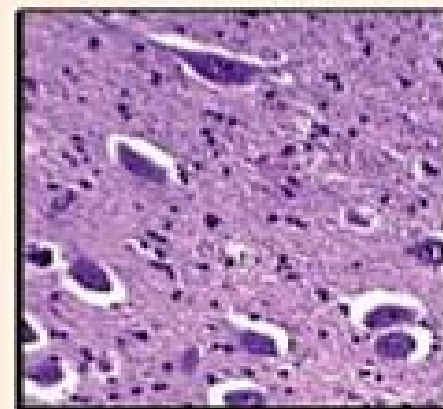
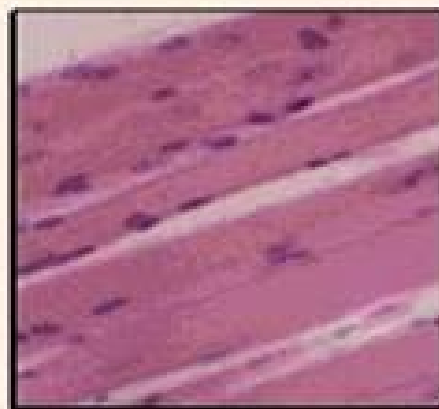
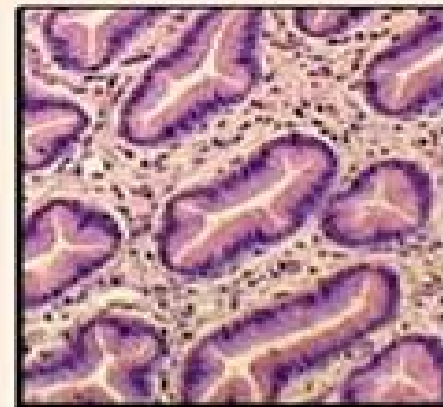
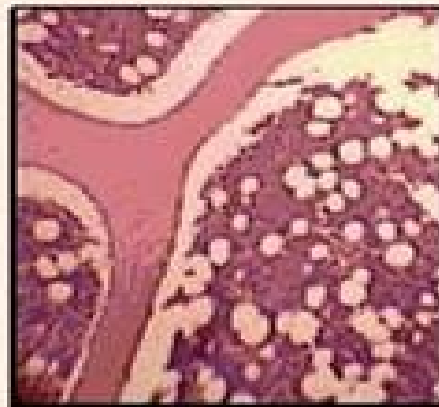mezoderm

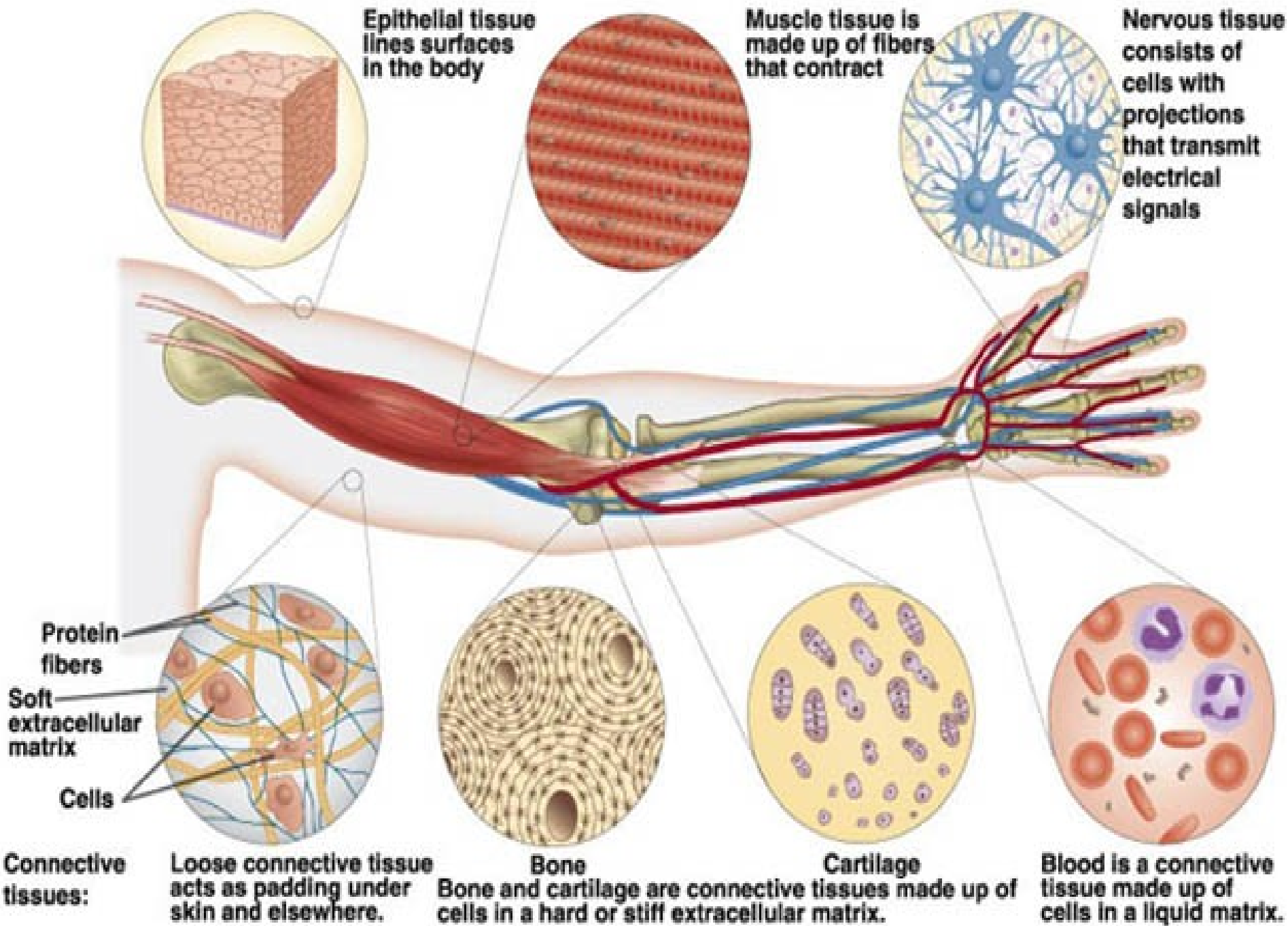
entoderm



Typy tkání

- Epitelová
- Pojivová - vazivo
 - chrupavka
 - kost
 - [krev]
- Svalová
- Nervová





Epitelová tkáň

- Původ – všechny 3 zárodečné listy
- Skládá se z těsně nakupených buněk, spojených různými typy mezibuněčných spojů (adheze a komunikace buněk),
- Od ostatních tkání ji dělí bazální membrána
- Je bezcévná

FUNKCE EPITELU

(klasifikace podle funkce)

- Kryje (vystýlá) povrchy – krycí (povrchový) ep.
- Tvorba a vyloučení sekretu – žláznový ep.
- Vnímání podnětů – smyslový ep.
- vstřebávání – resorpční ep.
- Výměna dýchacích plynů – respirační ep.
- + myoepitelové buňky

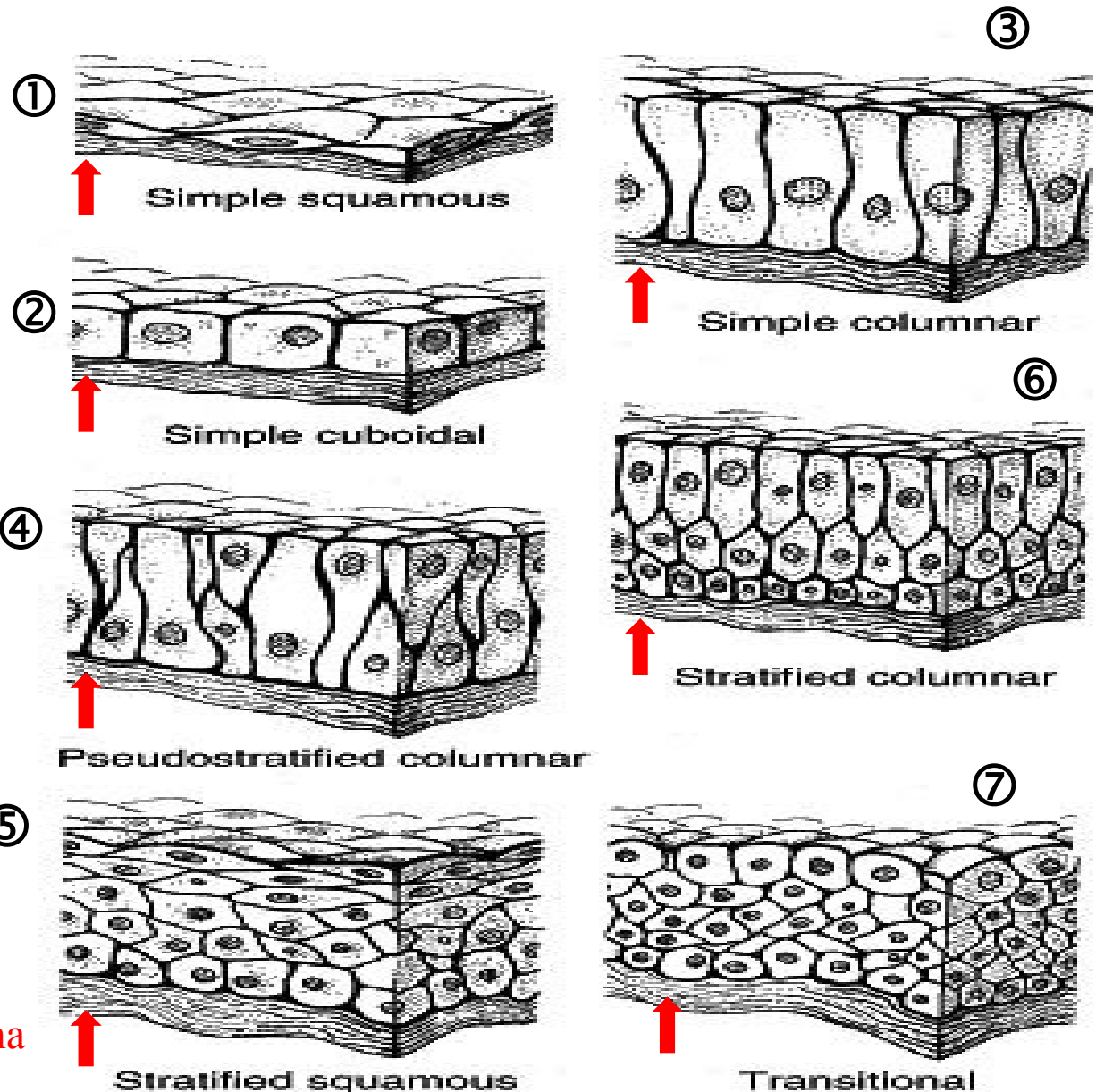
Klasifikace povrchových (krycích) epitelů

Jednovrstevný:

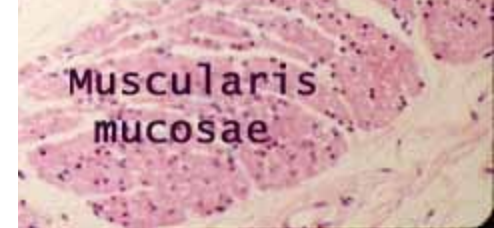
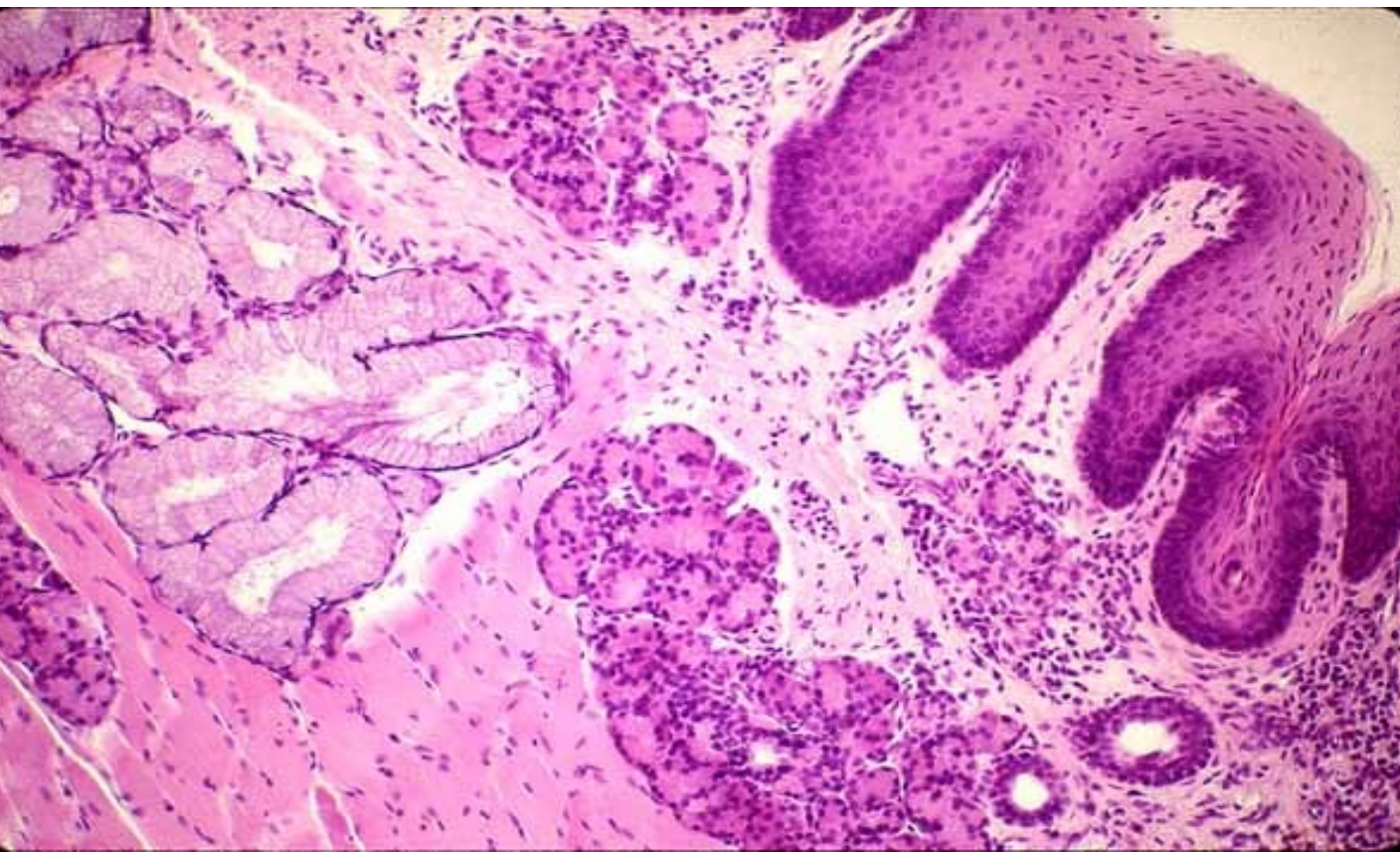
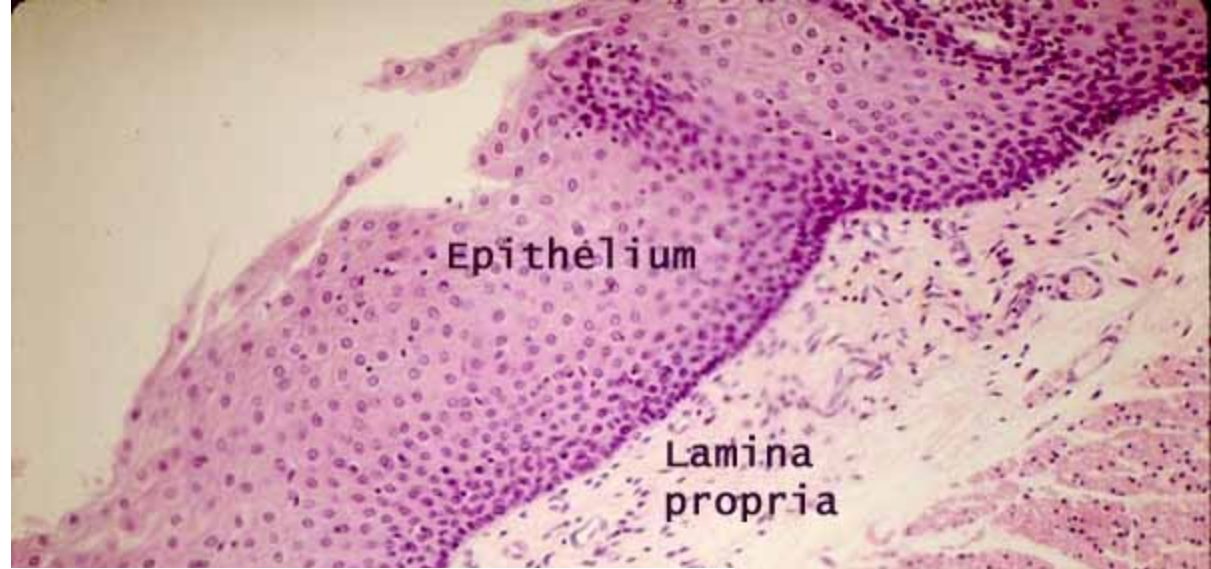- plochý (1)
- kubický (2)
- cylindrický (3)
- víceřadý cylindrický (4)

Vrstevnatý:

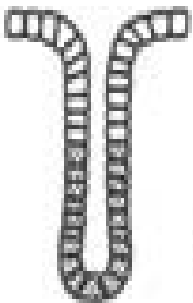
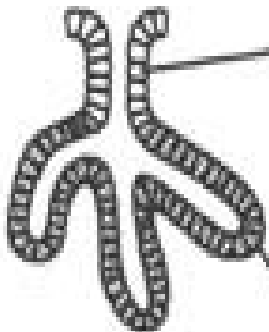
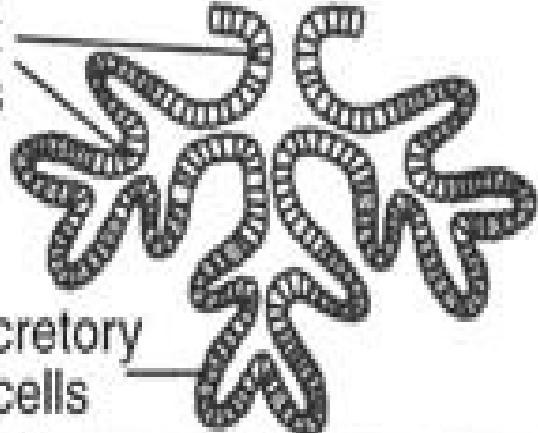

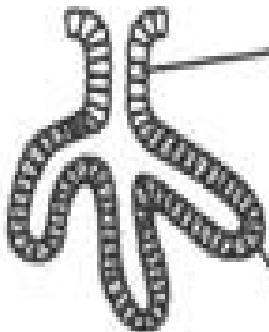
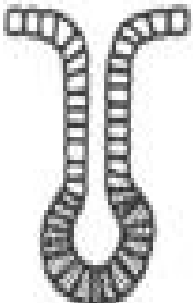
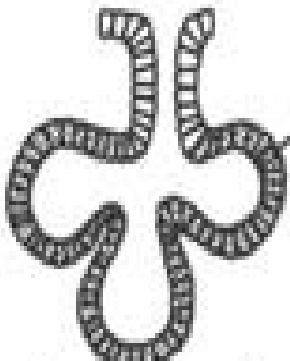
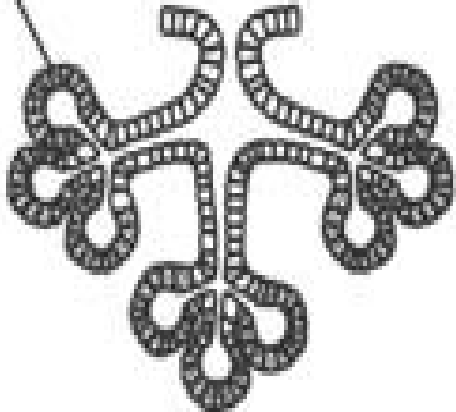
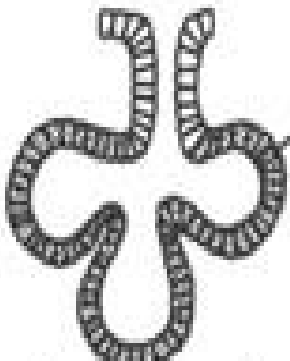
- dlaždicový (5)
- cylindrický (6)
- přechodní (7)



Sliznice v dutině ústní

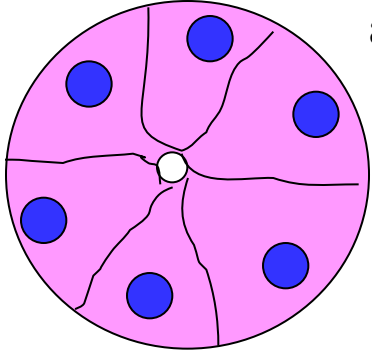


Klasifikace žláz

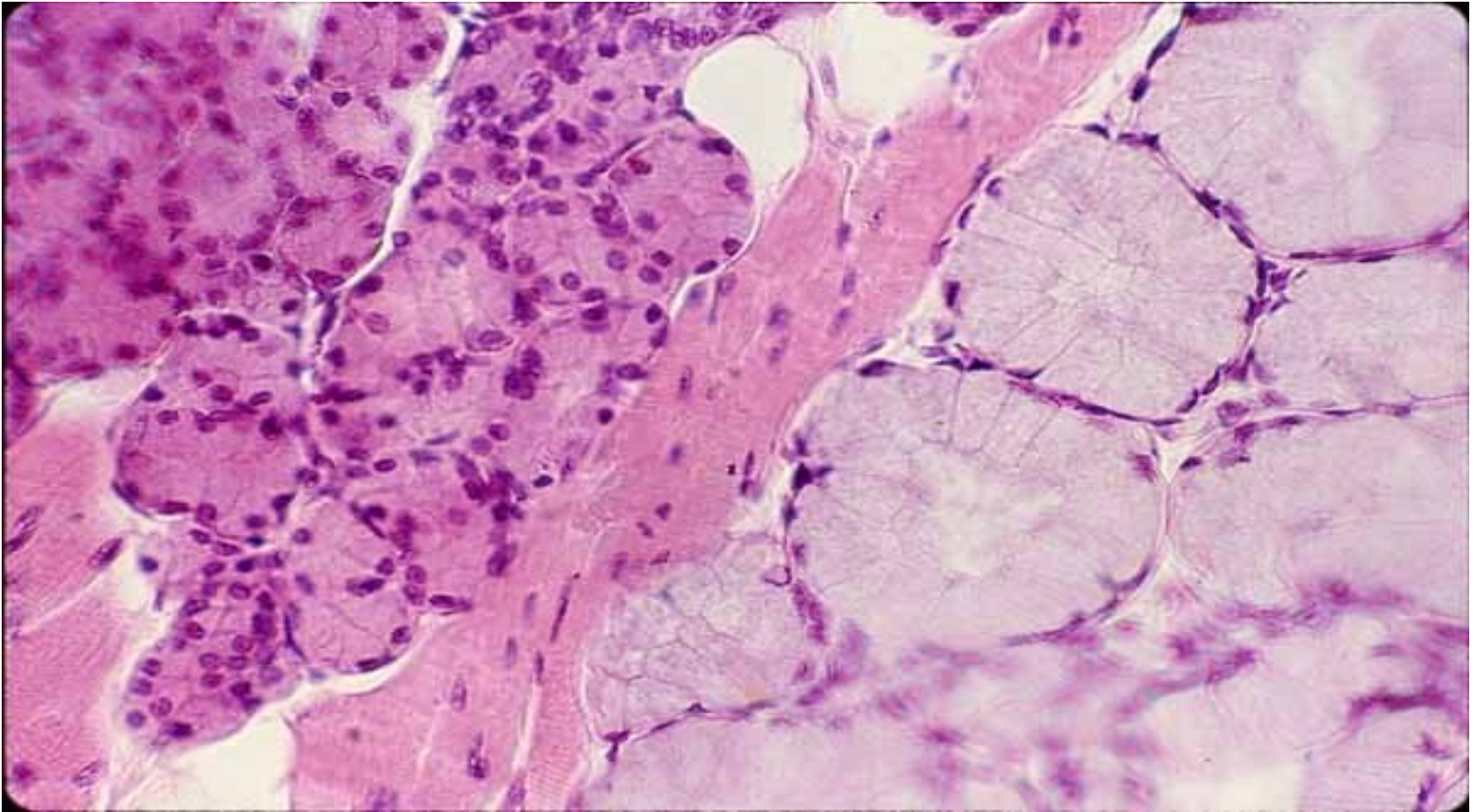
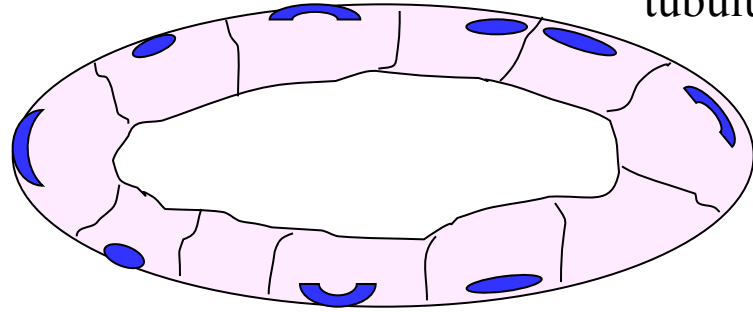
	jednoduché žlázy	rozvětvené žlázy	složené žlázy
tubulózní (s tubuly)			
mucinózní (mucin)			
alveolární (s váčky)			
serózní (vodnatý sekret)			

smíšené žlázy (tuboalveolární, seromucinózní)

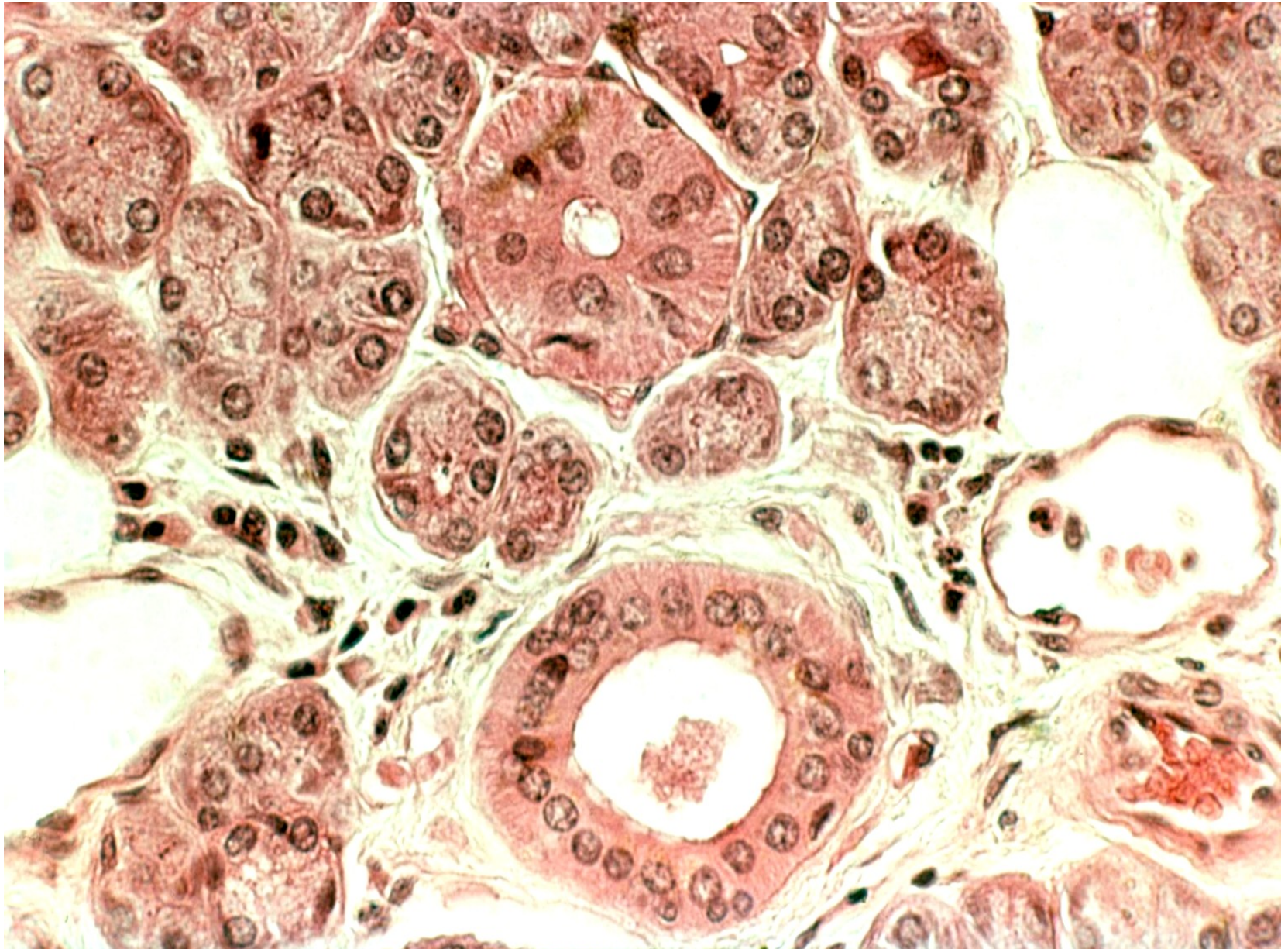
serózní
acinus



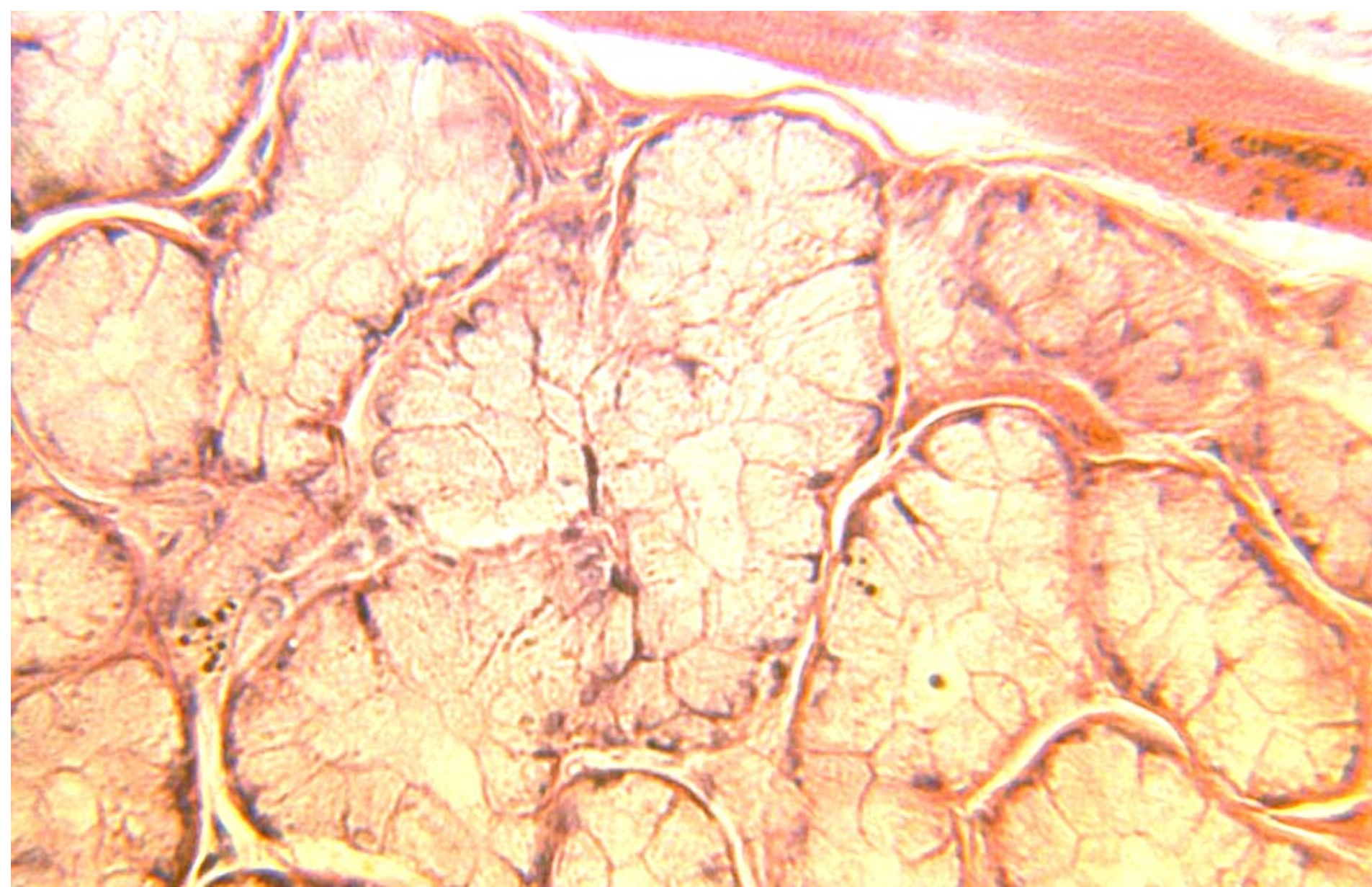
mucinózní
tubulus



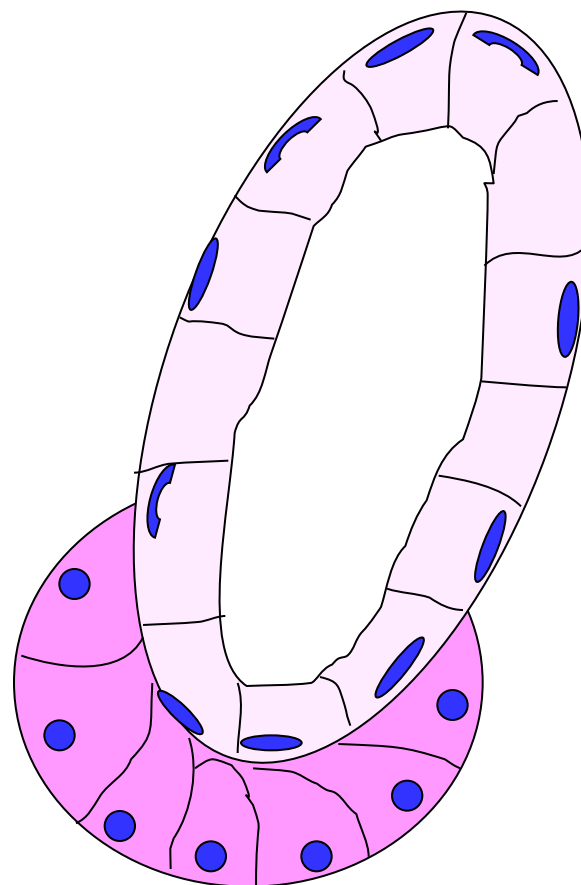
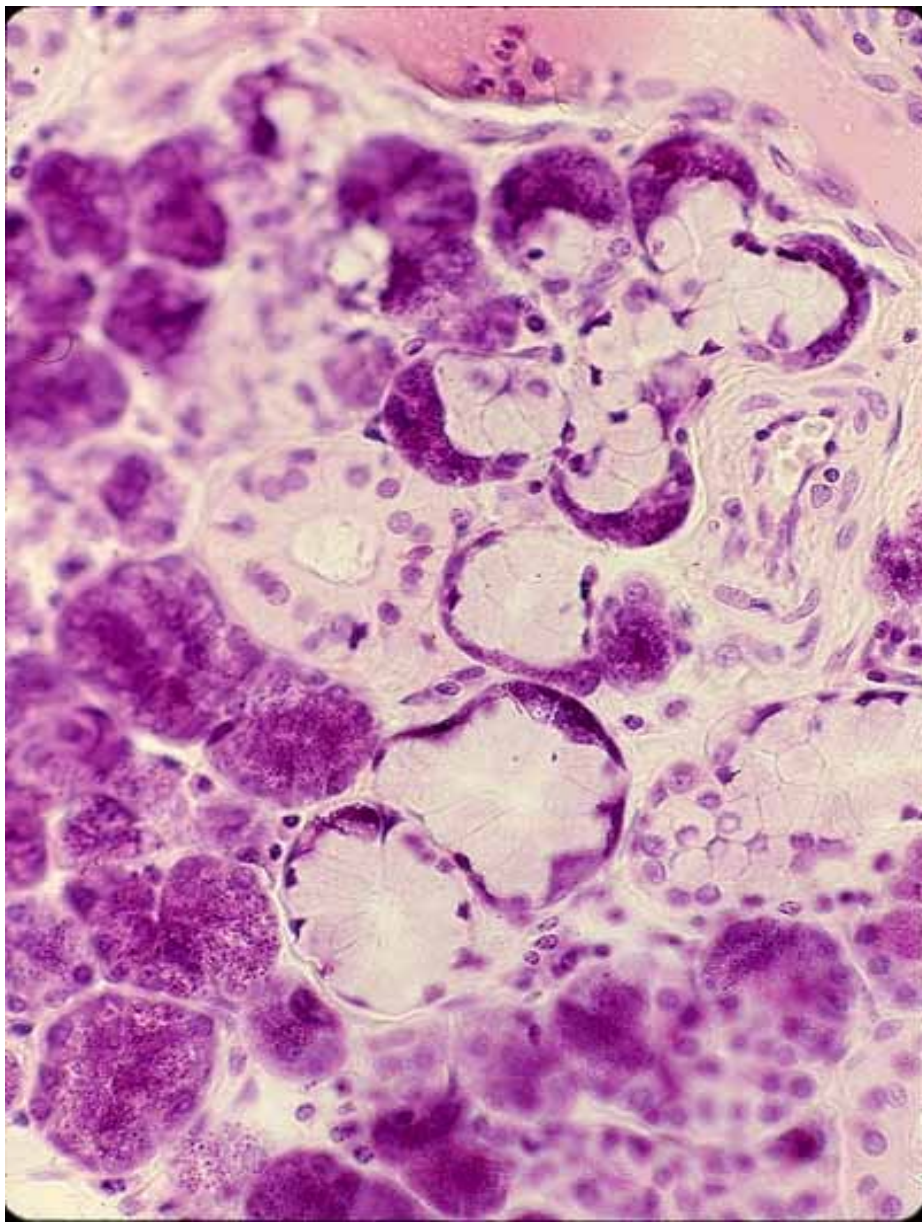
serózní žláza



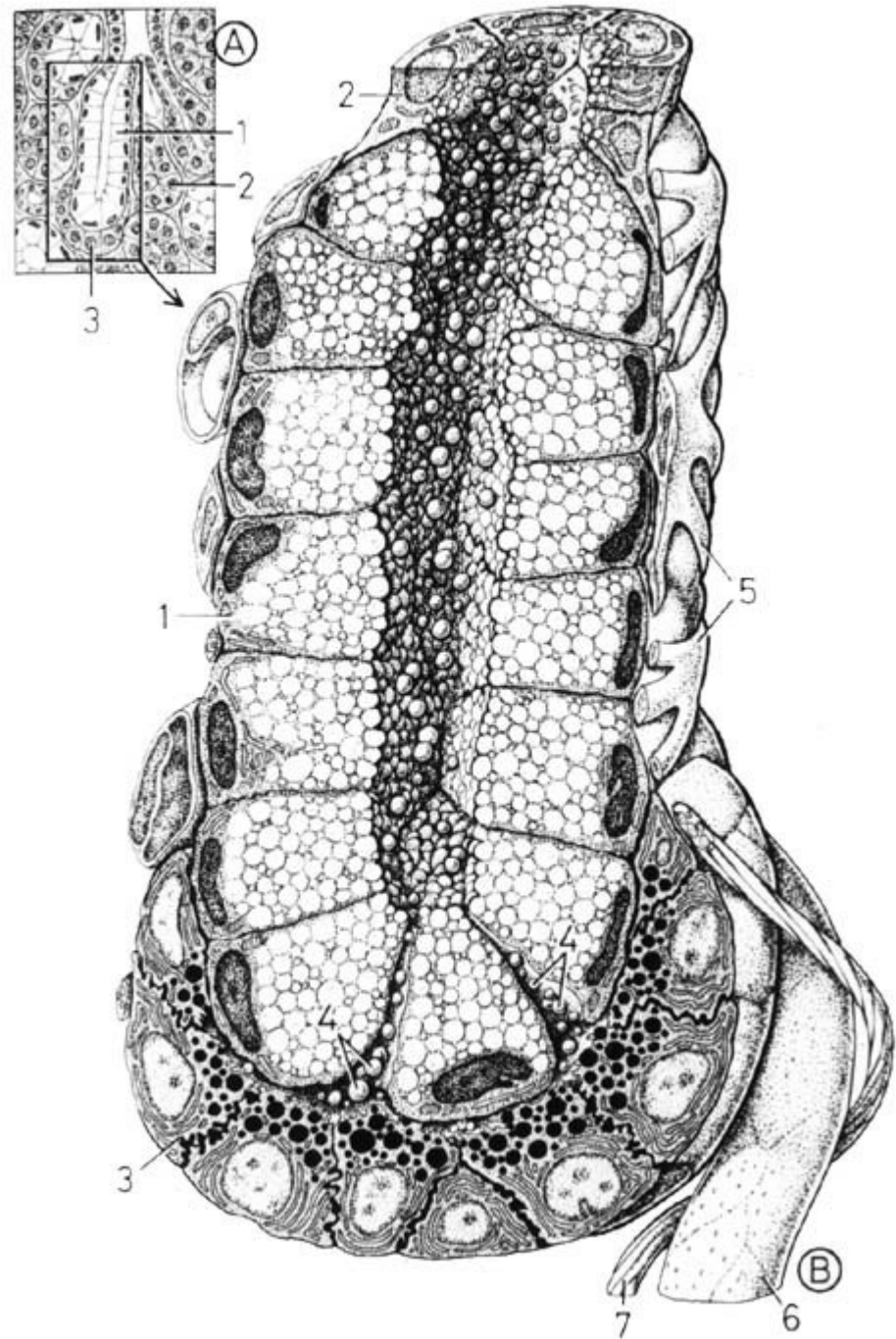
Mucinózní tubuly



Serózní lunula (ve smíšených žlázách)

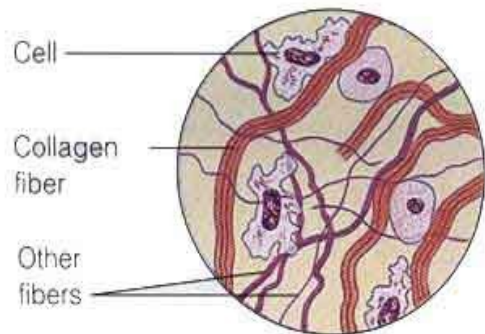


tuboalveolární žláza
(mucinózní tubulus a
nasedající serózní acinus)

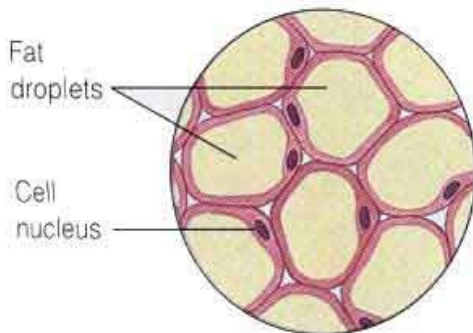


Pojivové tkáně

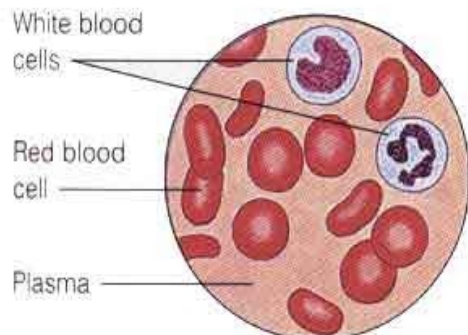
- Původ – mezenchym
- Skládá se z buněk a mezibuněčné matrix
- Mezibuněčná matrix se skládá z amorfní hmoty a vláken
- Funkce – mechanická (podpůrná, protektivní), metabolická, imunologická



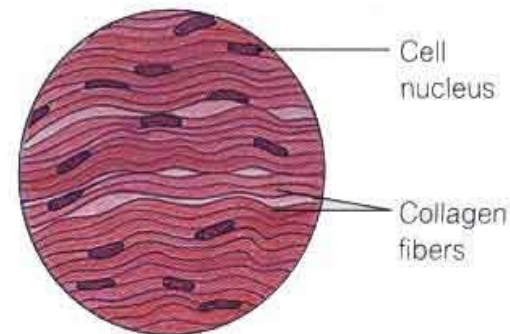
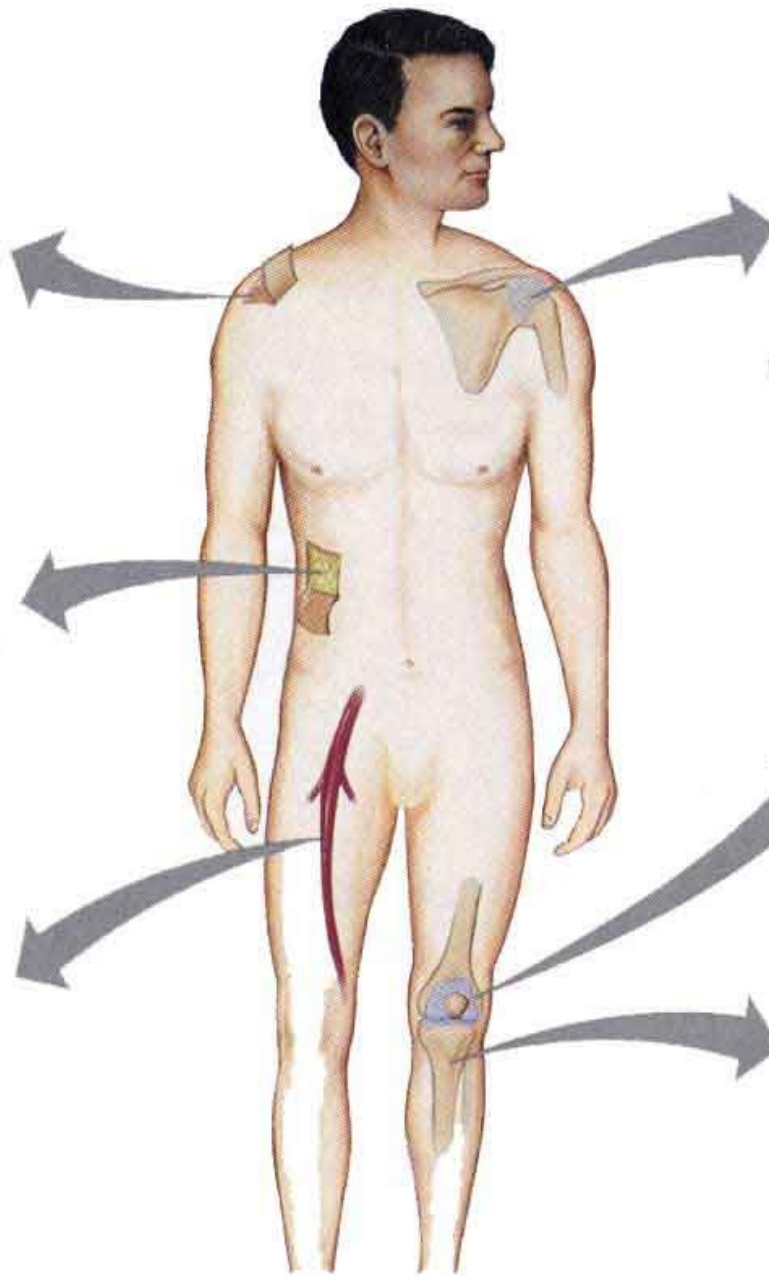
A. Loose connective tissue
(under the skin)



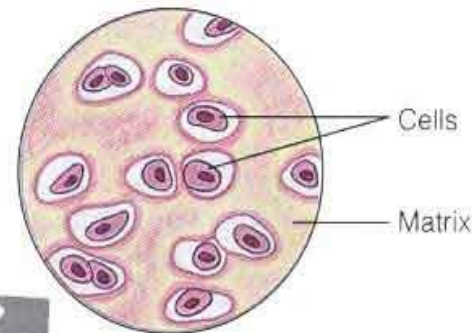
B. Adipose tissue



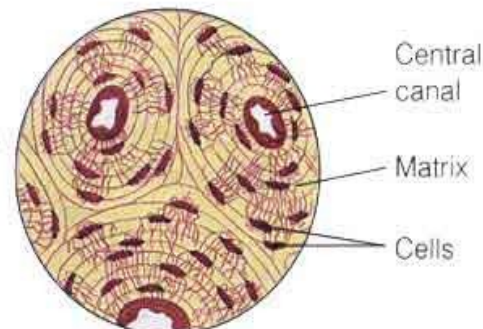
C. Blood



D. Fibrous connective tissue
(forming a ligament)



E. Cartilage
(at the end of a bone)



F. Bone

Gambar : Tipe-tipe jaringan ikat : (a) jaringan ikat longgar, (b) jaringan lemak, (c) jaringan darah, (d) jaringan ikat padat, (e) tulang rawan, dan (f) tulang keras. (Sumber : Campbell et al. 1999).

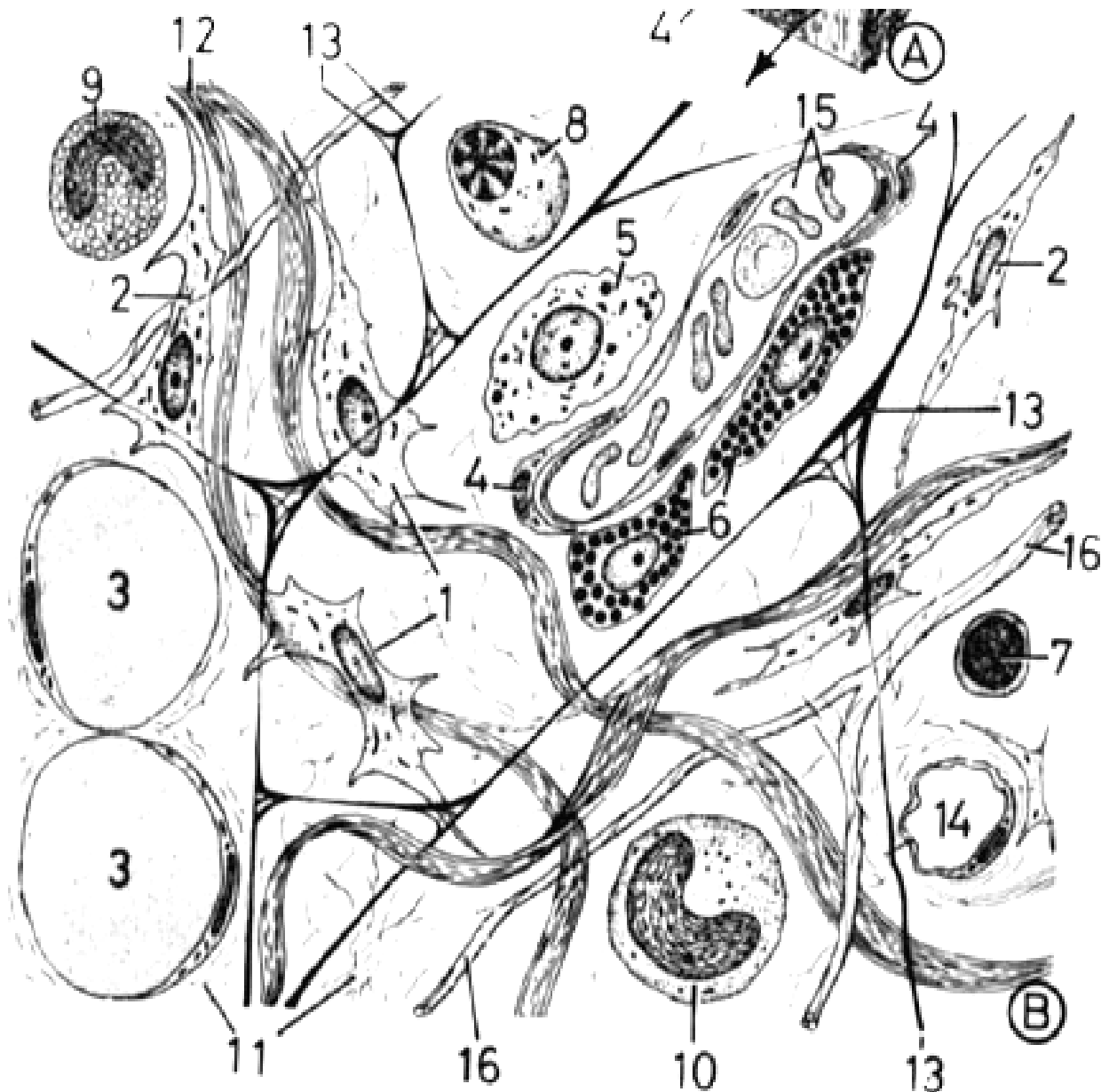
buňky – odlišné podle typu pojivové tkáně

amorfní hmota – glykosaminoglykany
proteoglykany a glykoproteiny
(přesné složení je charakteristické pro
jednotlivé tkáně)

vláknitá složka: 3 typy vláken

- kolagenní
- retikulární
- elastická

Vazivo



- 1- fibroblasty
- 2- fibrocyty
- 3- tukové buňky
- 4- **krevní céva**
- 5- makrofág
- 6- žírné buňky
- 7- lymfocyt
- 8- plazmatická buňka
- 9- bílá krvinka/eosinofil
- 10- bílá krvinka/neutrofil
- 11- **základní hmota**
- 12- **kolagenní vlákna**
- 13- **retikulární vlákna**
- 14- **kapilára**
- 15- krvinky v cévě
- 16- **elastická vlákna**

Buňky vaziva

fixní:

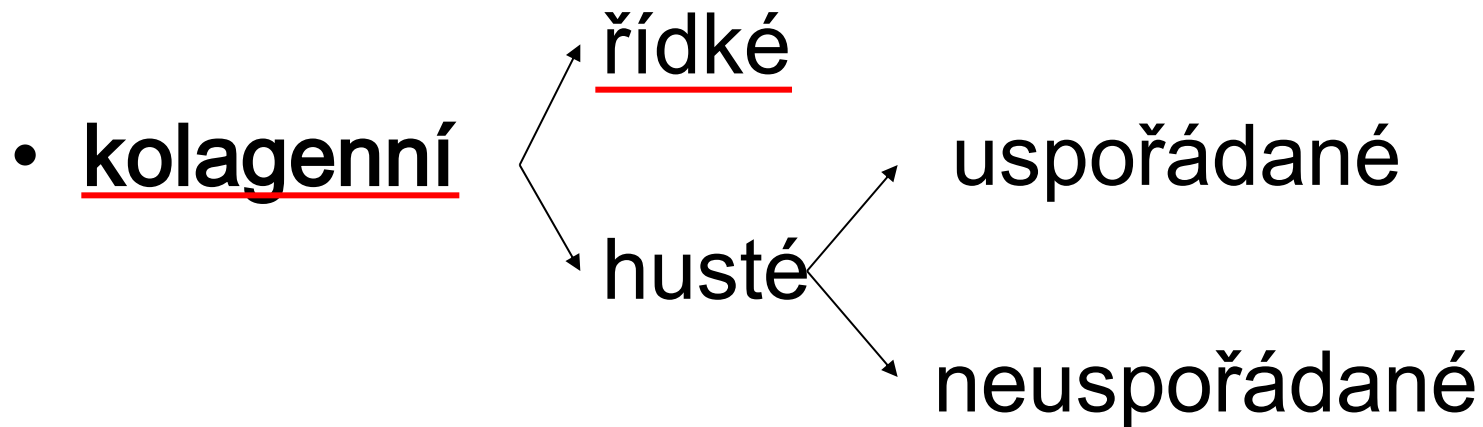
1. fibrocyty
(fibroblasty)
2. retikulární b.
3. pigmentové b.
4. tukové b.
5. nediferencované
mezenchymové b.

bloudivé:

1. histiocyty (makrofágy),
2. žírné b. (heparinocyty)
3. plazmatické b.
4. bílé krvinky (lymfocyty,
eozinofilní granulocyty)

Typy vaziva

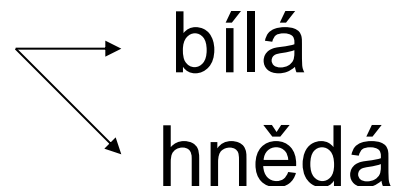
- rosolovité



- elastické

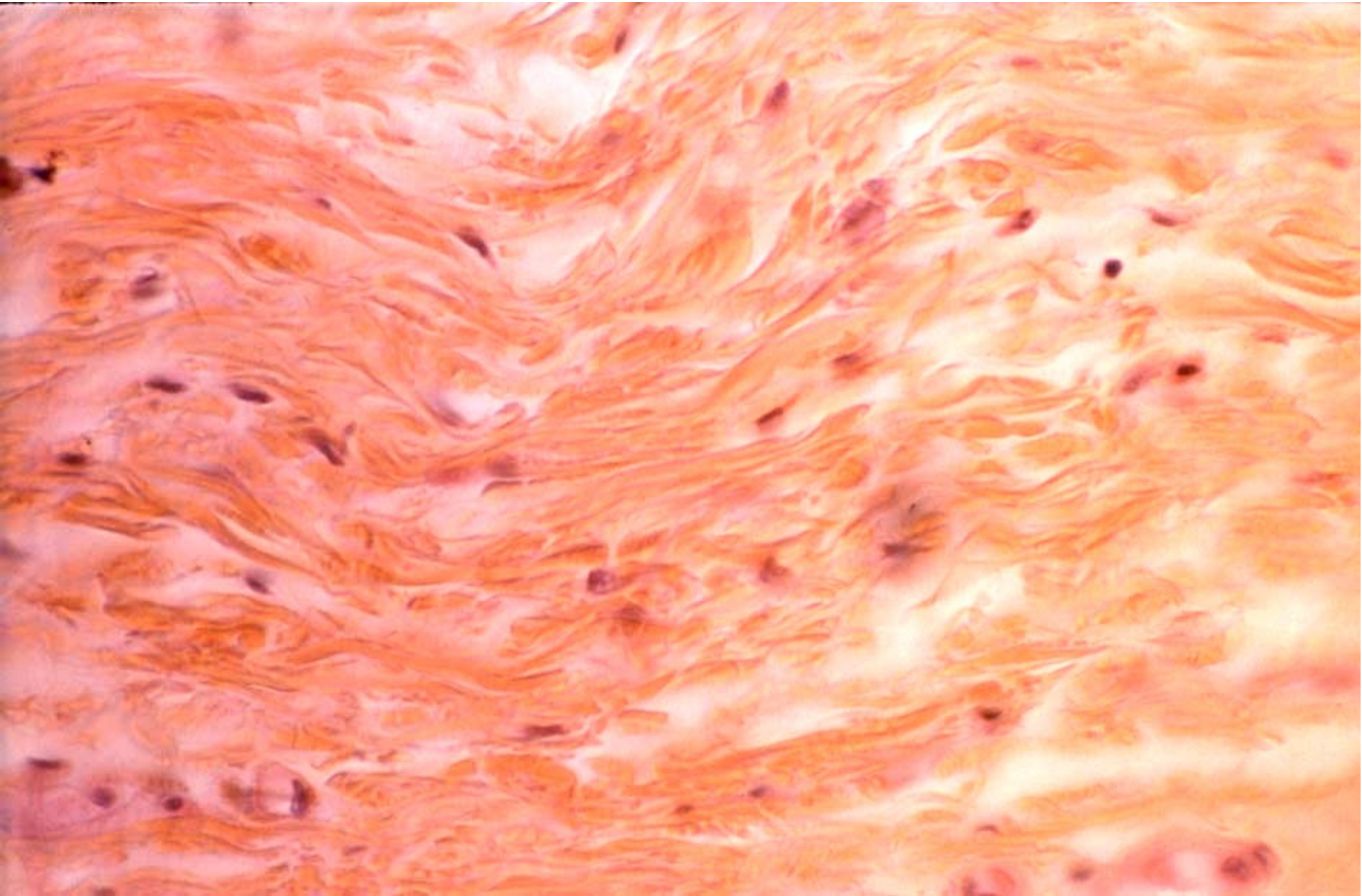
- retikulární

- tuková tkáň

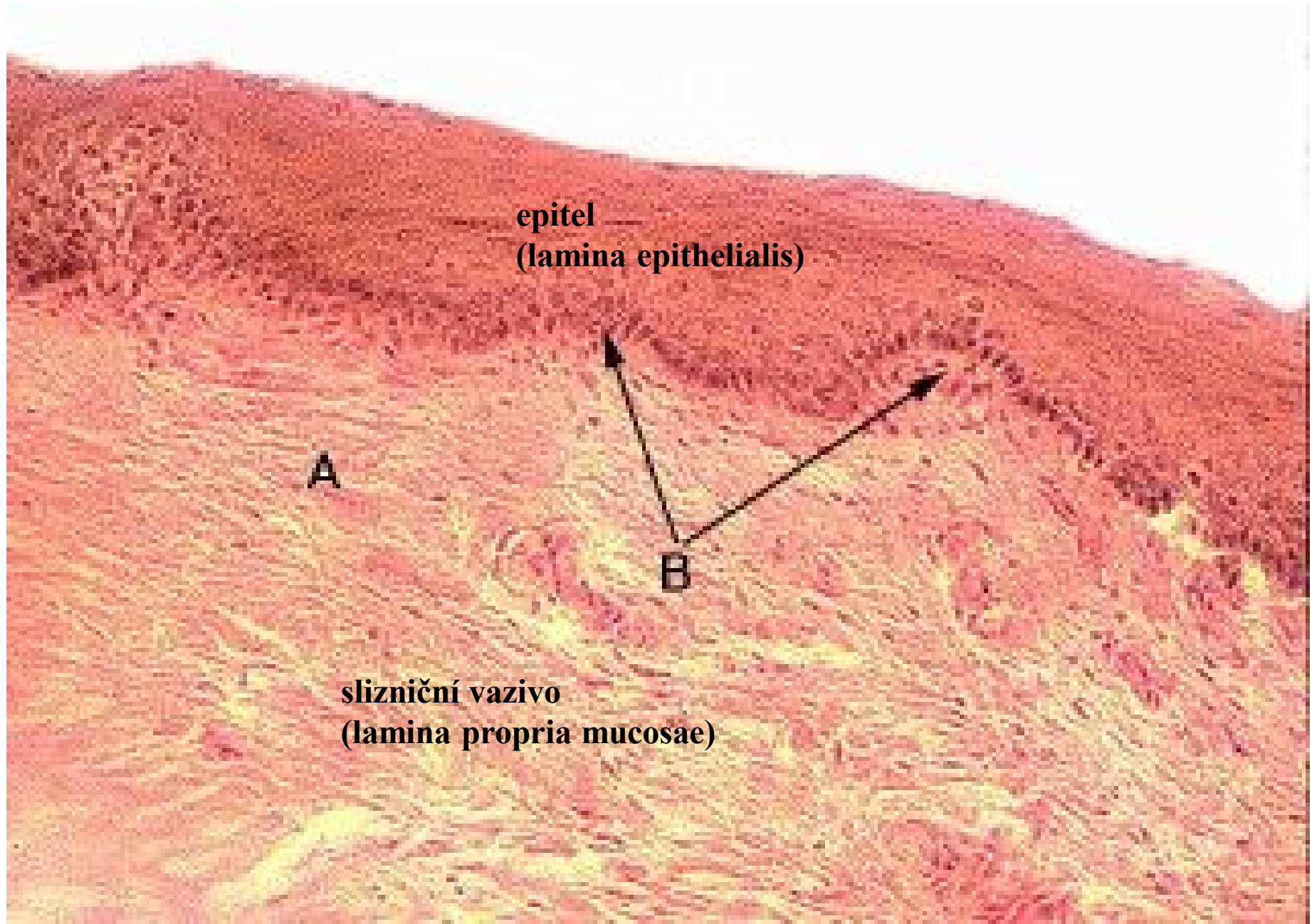


Řídké kolagenní vazivo

- tvoří slizniční a podslizniční vazivo v dutině ústní



Orální sliznice



epitel
(lamina epithelialis)

A

B

slizniční vazivo
(lamina propria mucosae)

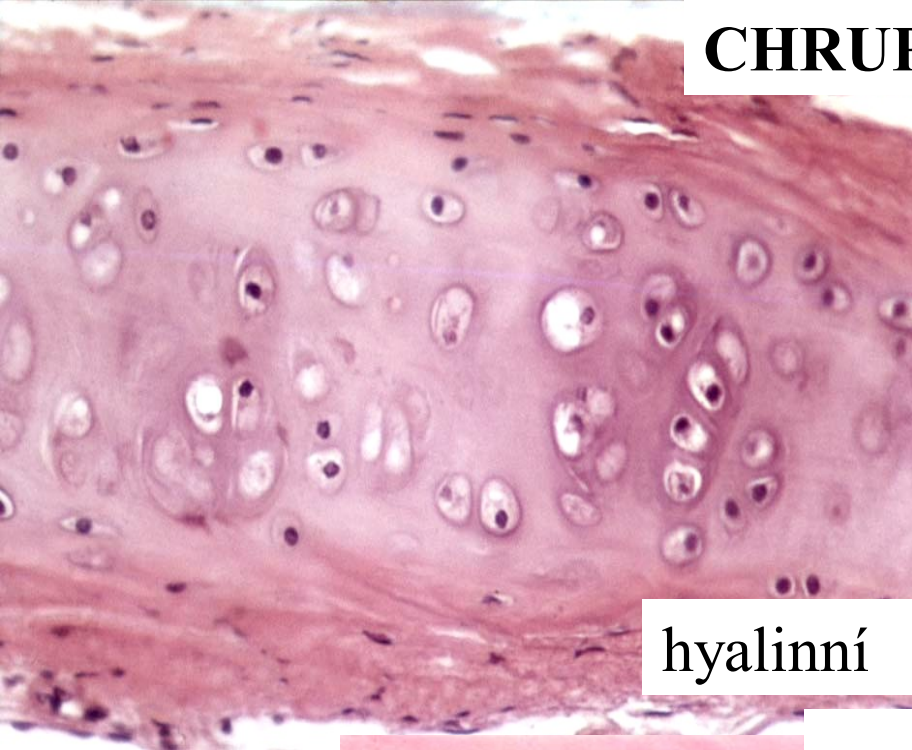
Chrupavka

- Bezcévná
- Buňky – chondroblasty, chondrocyty
- Perichondrium () – vazivový obal
- Mezenchymový původ

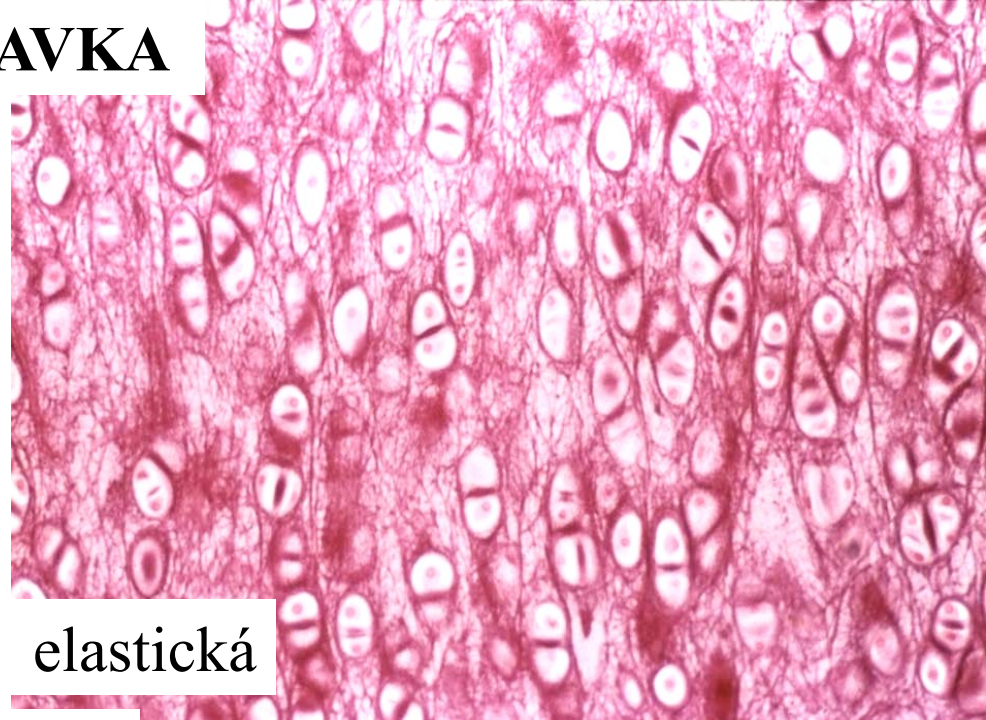
Chrupavka

- **hyalinní** (kloubní ch., žeberní ch., ch. dýchacích cest, modely kostí)
- **elastická** (ušní boltec, epiglottis, Eustachova trubice)
- **vazivová** (symphysis ossium pubis, meziobratlové ploténky, některé kloubní plošky – čelistní kloub,...)

CHRUPAVKA

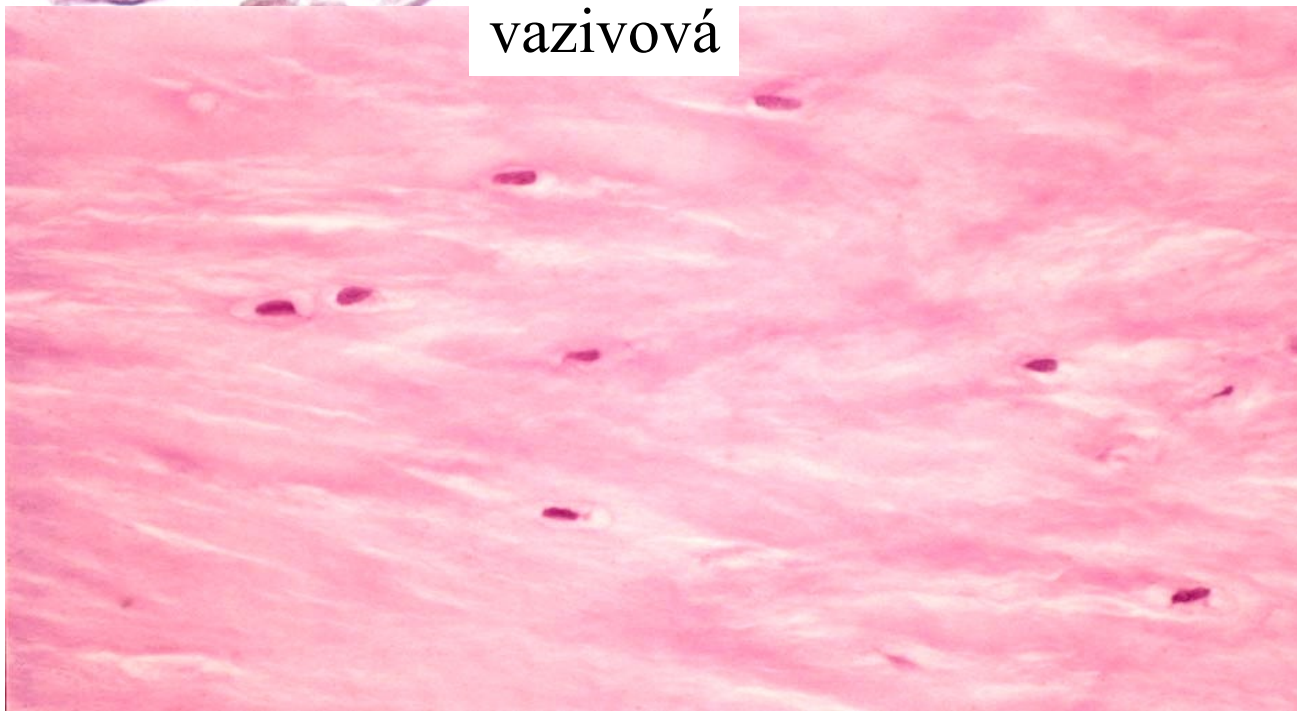


hyalinní



elastická

vazivová

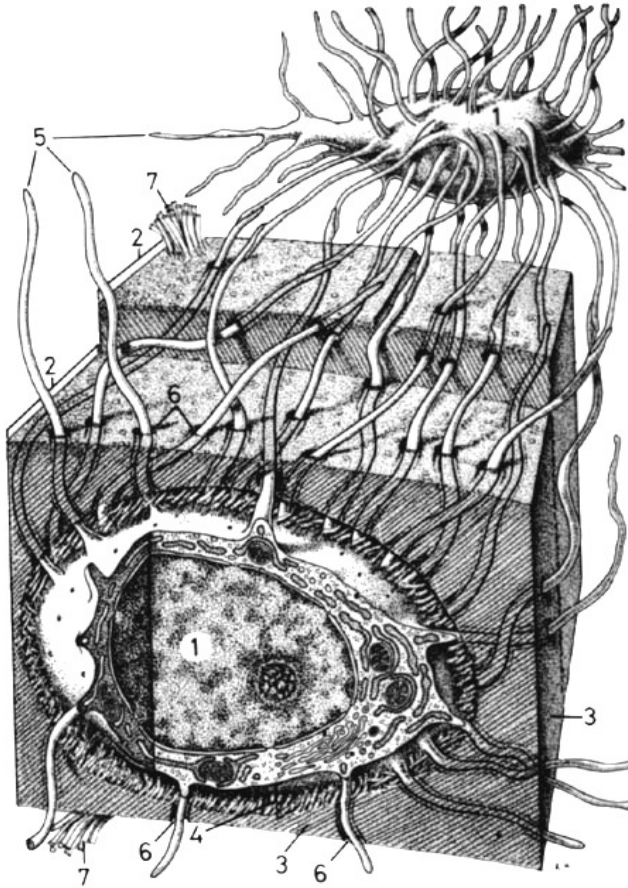


Kostní tkáň

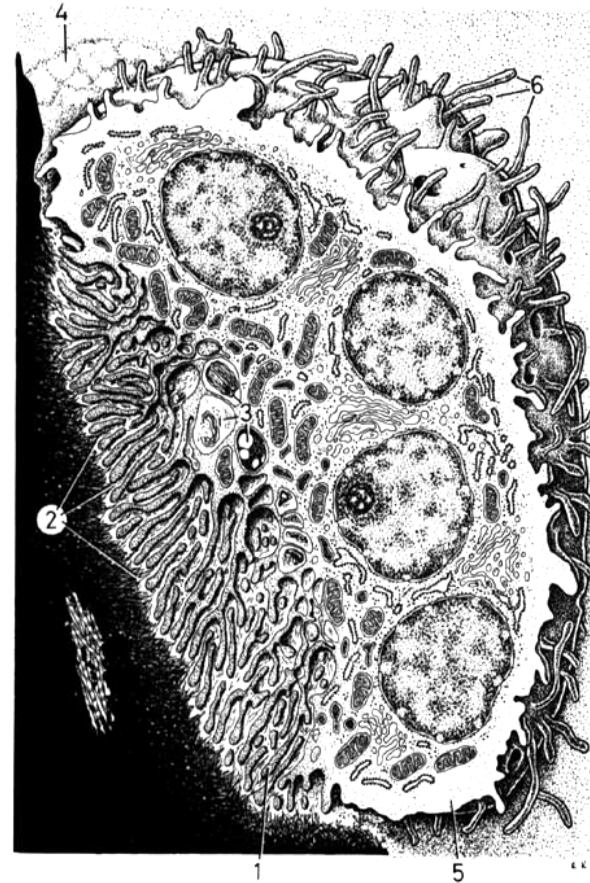
buňky:

- osteocyty
- osteoblasty
- osteoklasty
- osteoprogenitorní bb.

Osteocyt



Osteoklast



Kostní tkáň


mezibuněčná hmota:

- **organická složka** (vláknitá = kolagenní vlákna a amorfní)
- **anorganická složka**

Typy kostní tkáně

- **vláknitá**

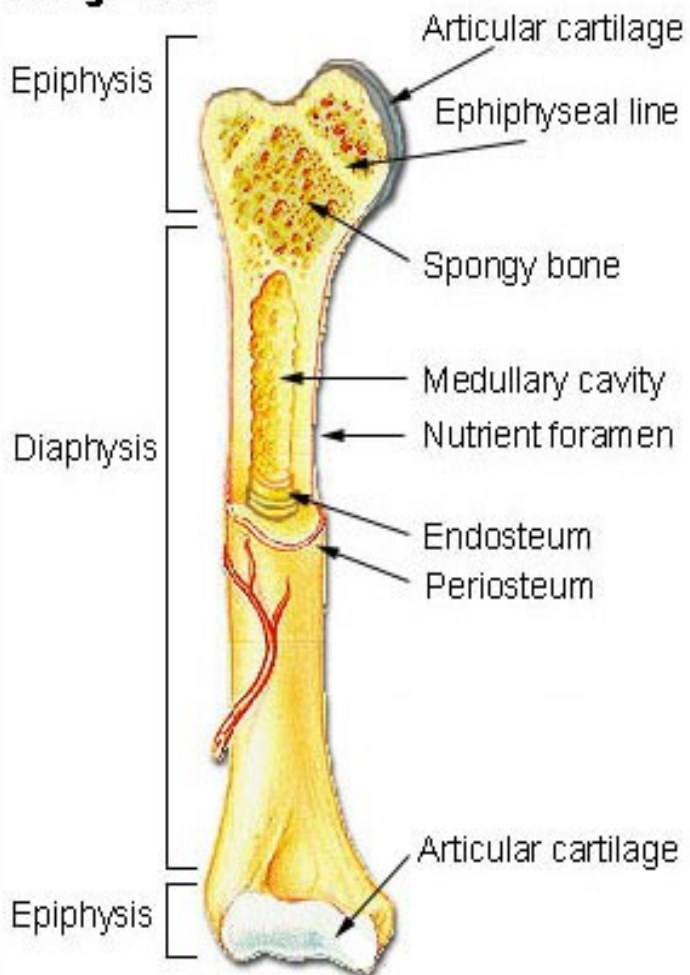
kolagenní vlákna a amorfní hmota nejsou uspořádané do lamel

- **lamelózní** 

(kostní lamely, Haversovy systémy, Volkmannovy kanálky)

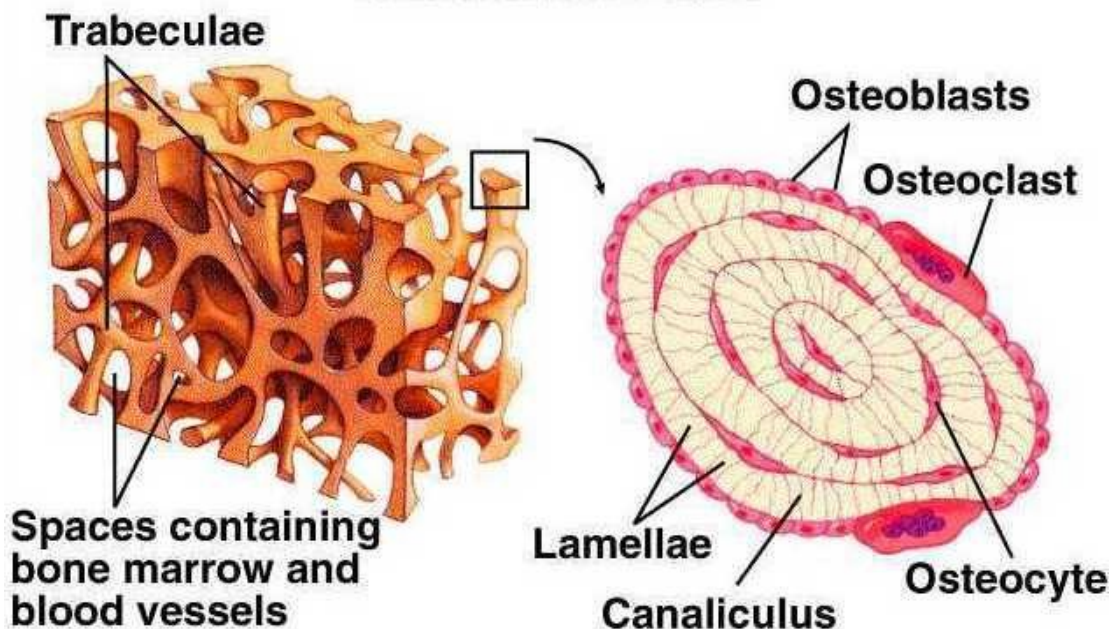
Lamelózní kost

Long Bone



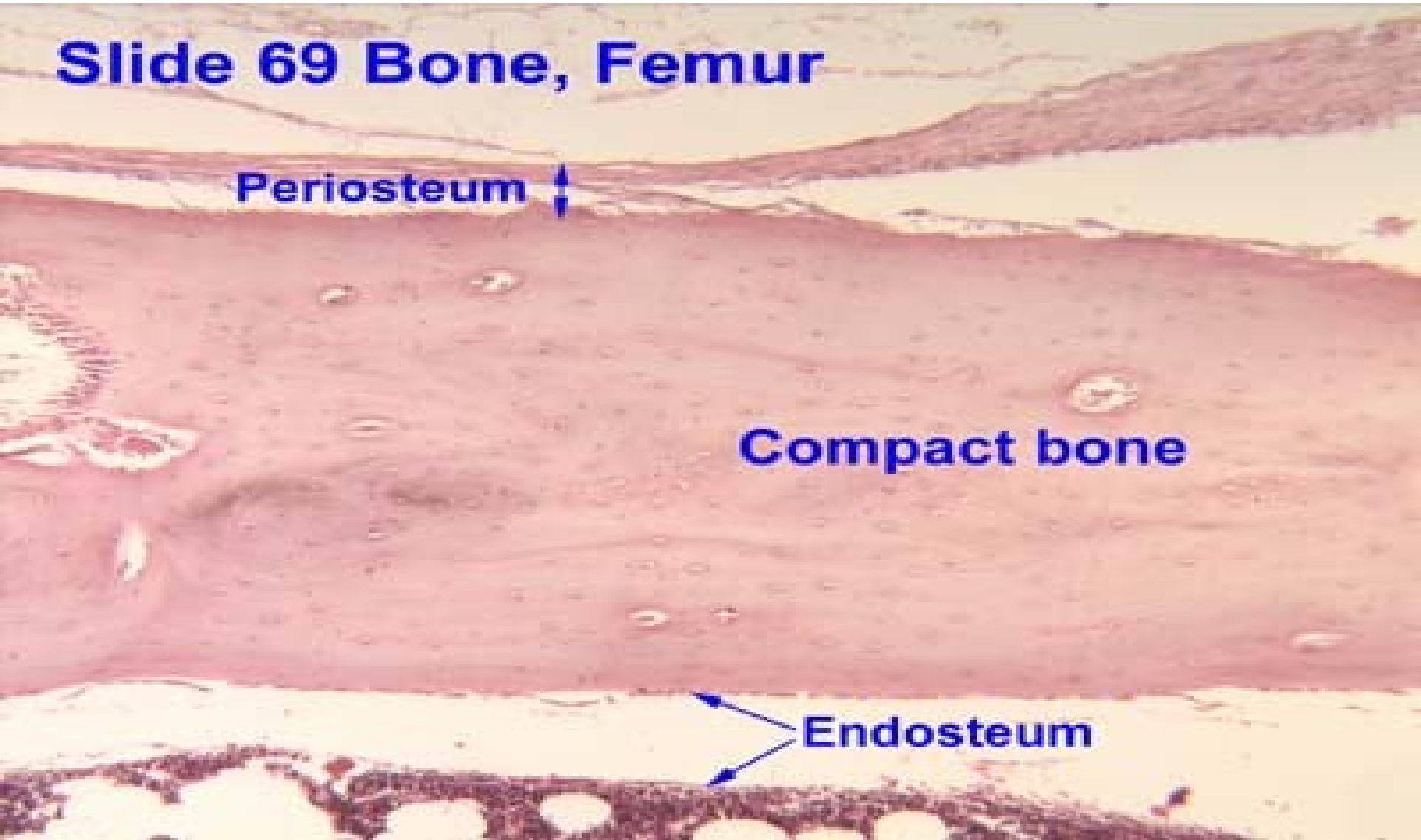
spongiózní - kompaktní

Cancellous Bone



Periost – endost

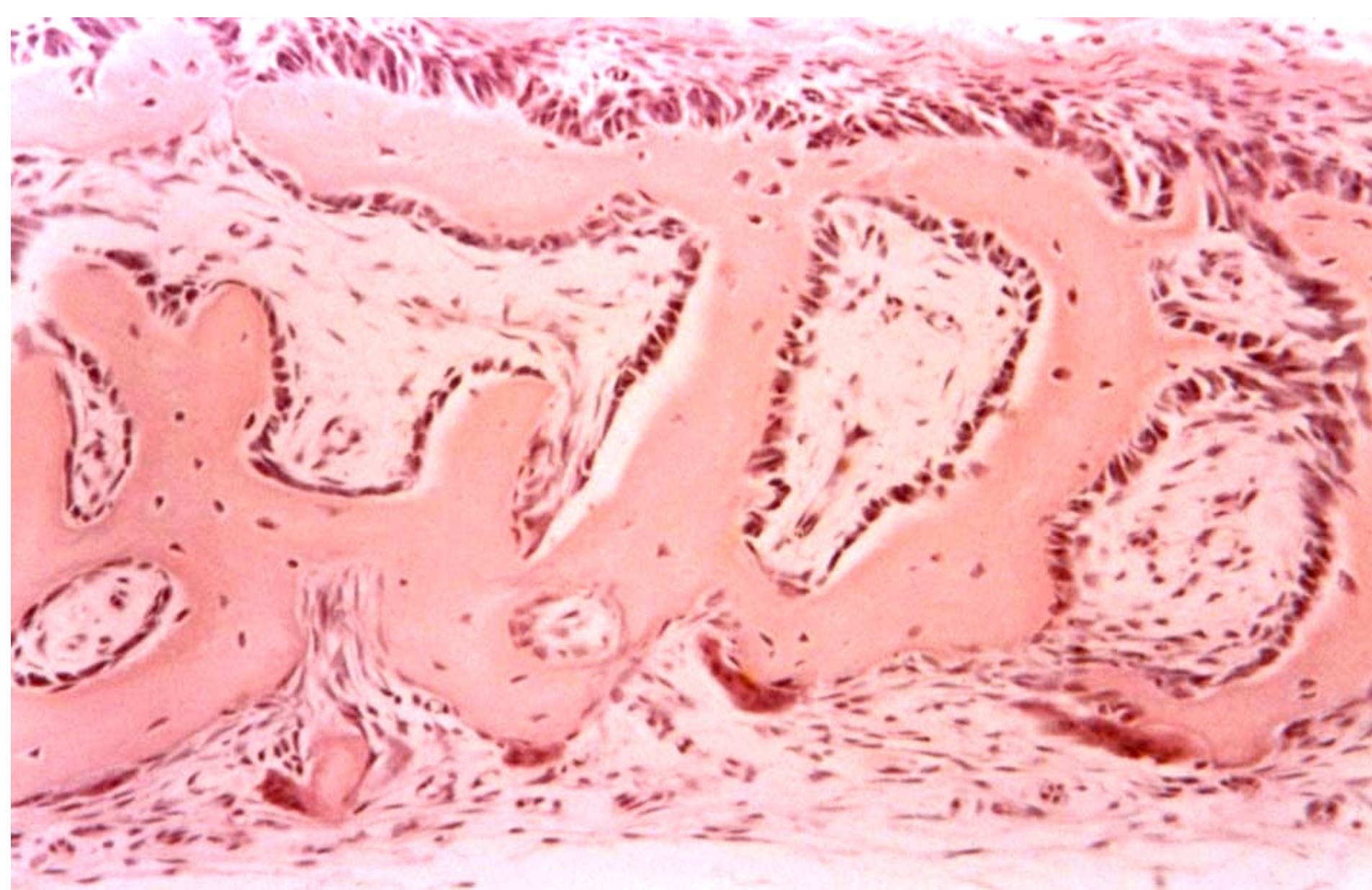
Slide 69 Bone, Femur



Periosteum

Compact bone

Endosteum



kost vláknitá – kostní trámce s osteoblasty na povrchu

schéma lamelózní kosti
v oblasti diafýzy:

- zevní a vnitřní plášťové lamely
- Haversovy systémy (osteony)
- intersticiální lamely

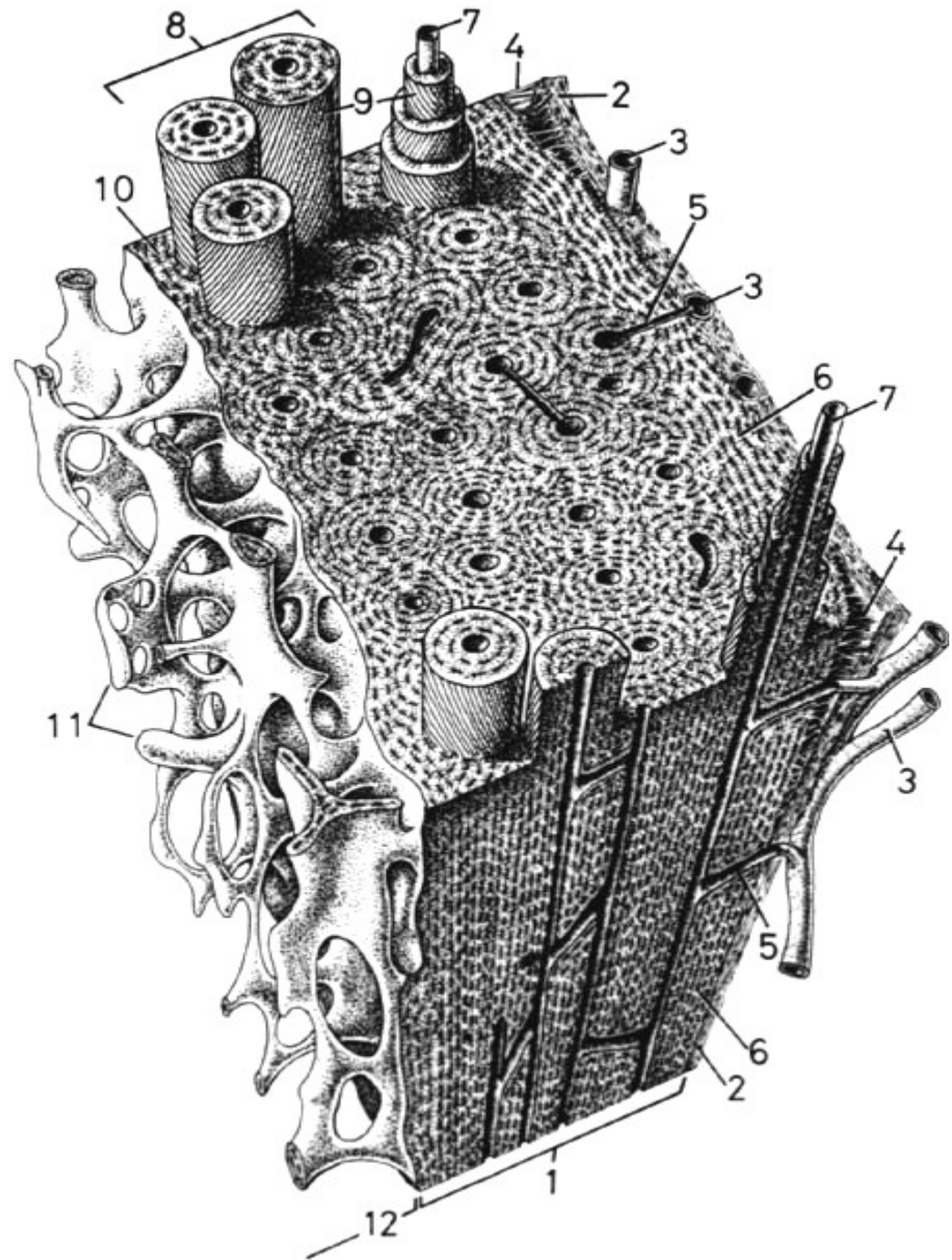
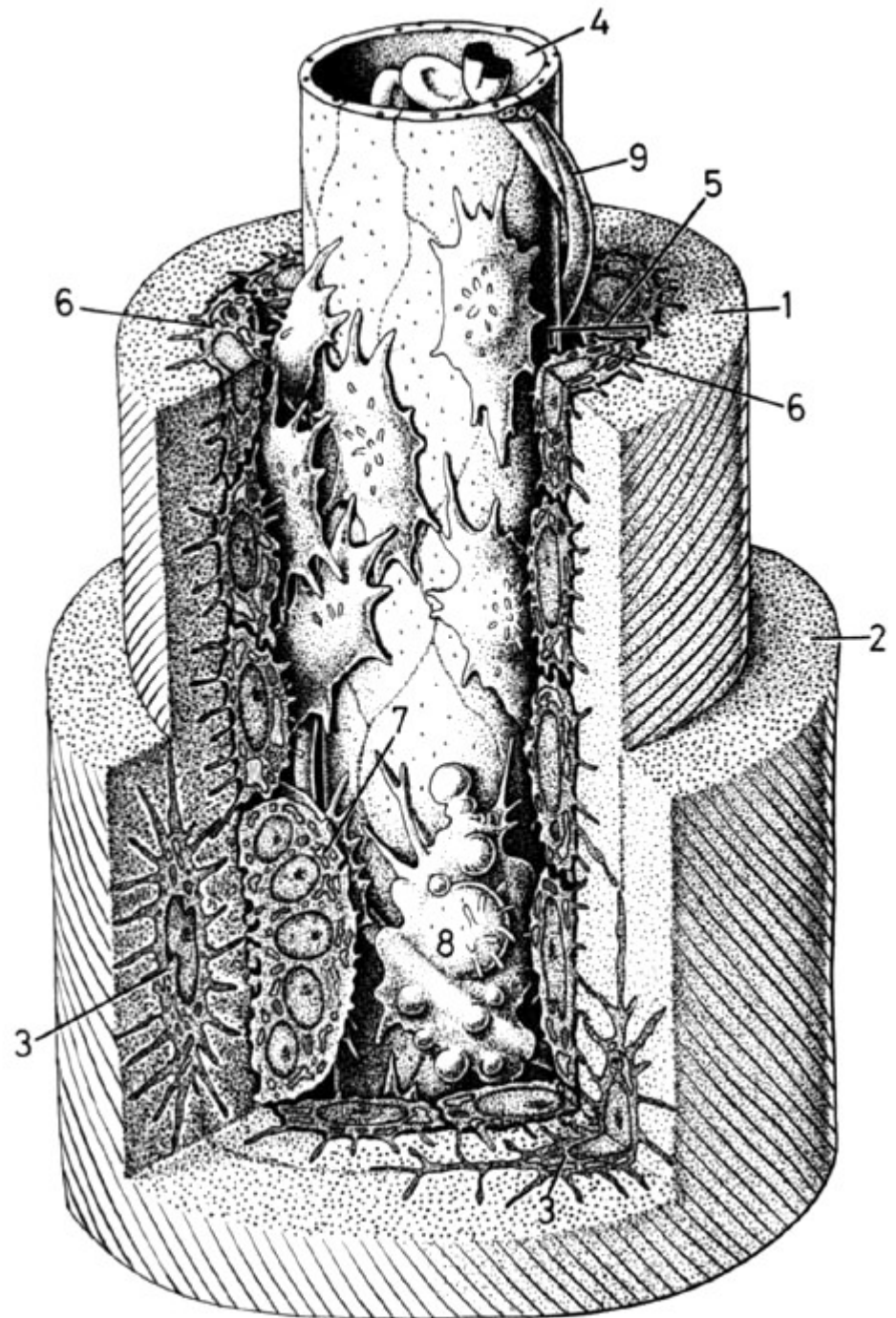
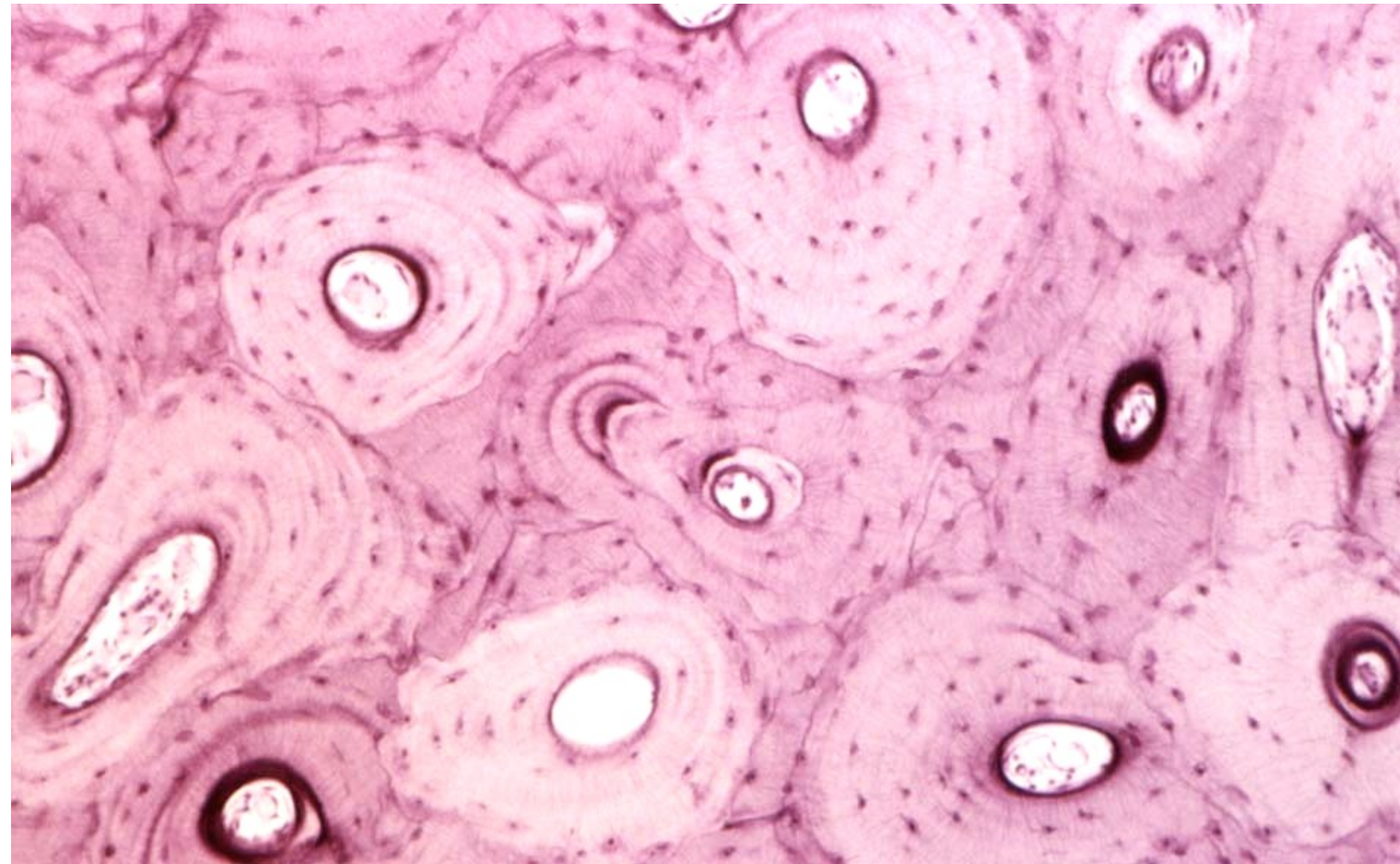


Schéma osteonu (Haversova systému):

- Haversův kanálek*
s cévami a nervy
- koncentrické lamely
mezibuněčné hmoty,
v lakunách mezi nimi
osteocyty

* Volkmanův kanálek

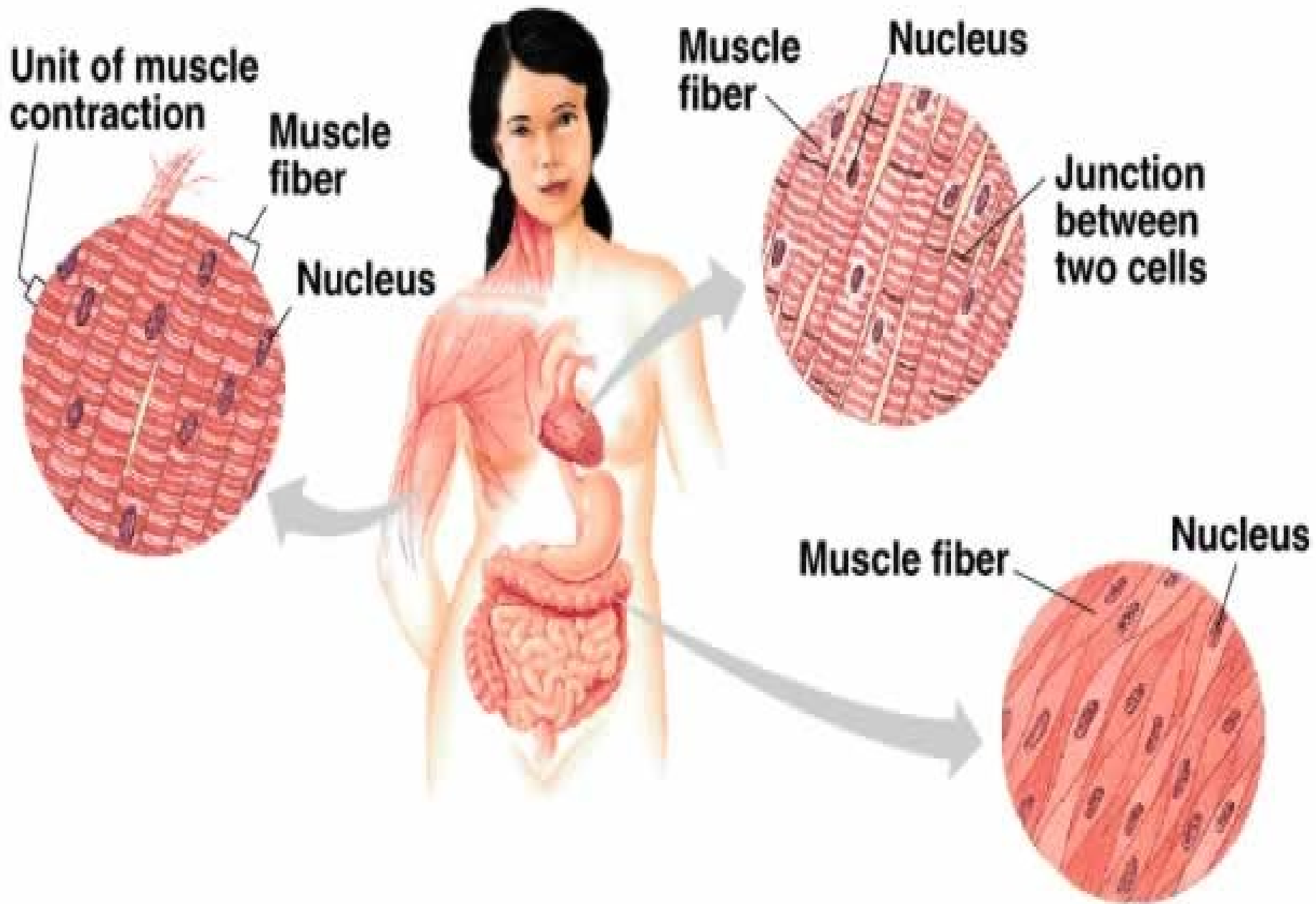




lamelózní kost – příčné řezy osteonů

Svalová tkáň

- Původ – mezoderm (kosterní a srdeční sval) a mezenchym (hladké svalstvo)
- Skládá se z buněk protažených do délky, obsahujících v cytoplazmě kontraktilní elementy (myofibrily), součástí svalové tkáně je vazivo s cévami a nervy
- Funkce – stažlivost (kontraktilita)



Svalová tkáň příčně pruhovaná kosterní

- **morfologická a funkční jednotka:**
svalové vlákno (rhabdomyocyt) –
mnohojaderný útvar (=syncytium)
s jádry uloženými periferně (pod
sarkolemou)
- průměr: 25-100 μm
- délka: milimetry až centimetry (až 15)

Stavba svalového vlákna

- **sarkolema + T-tubuly**

- **jádra** (25-40 na 1mm délky)

- **sarkoplazma:**

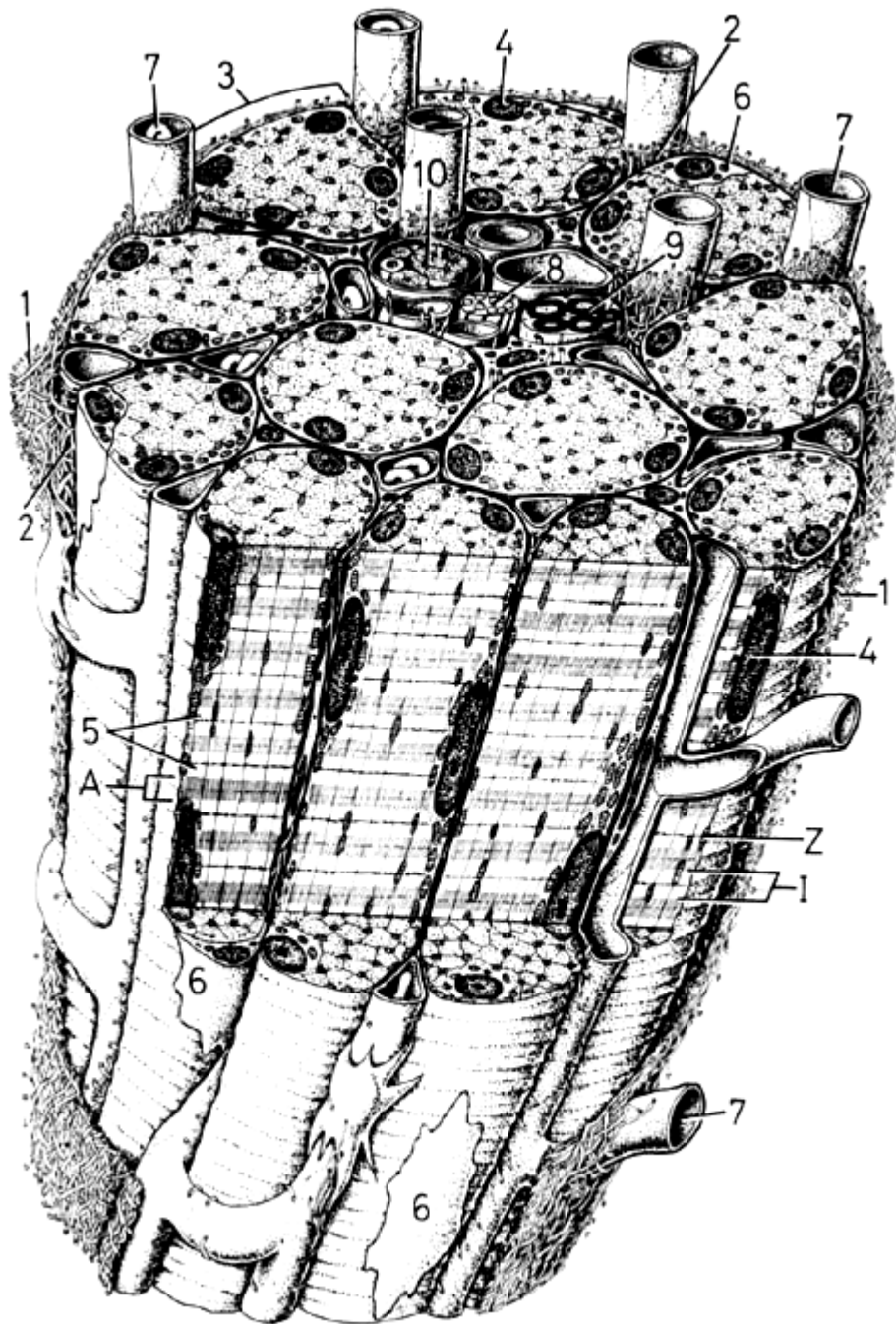
- **myoglobin**

- **myofibrily** (příčně pruhovaná 1–2 μm tlustá vlákénka)

- **organely: mitochondrie, Golgiho aparát, sarkoplazmatické retikulum** (zásobárna iontů Ca^{2+} , sarkotubuly, terminální cisterny)

- **inkluze (glykogen)**

svazek svalových vláken

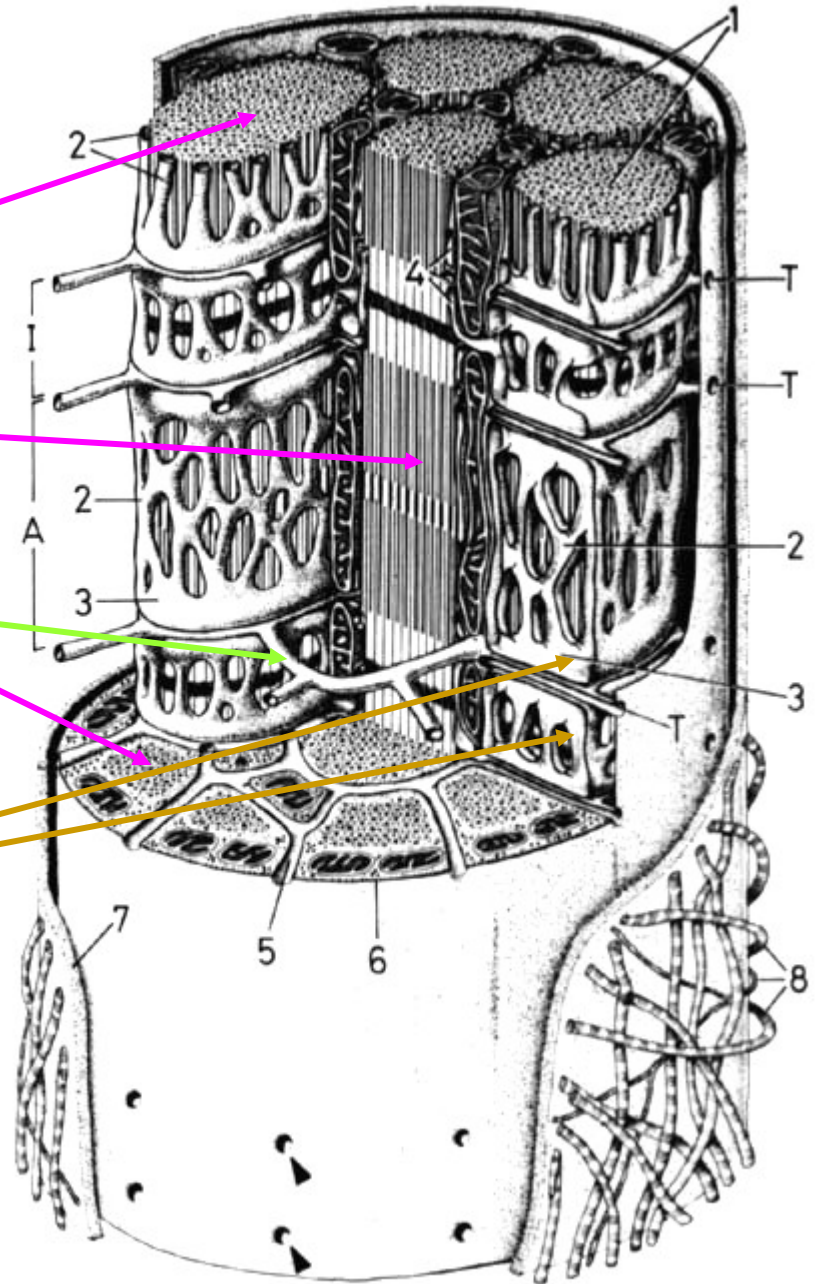


řez částí svalového vlákna

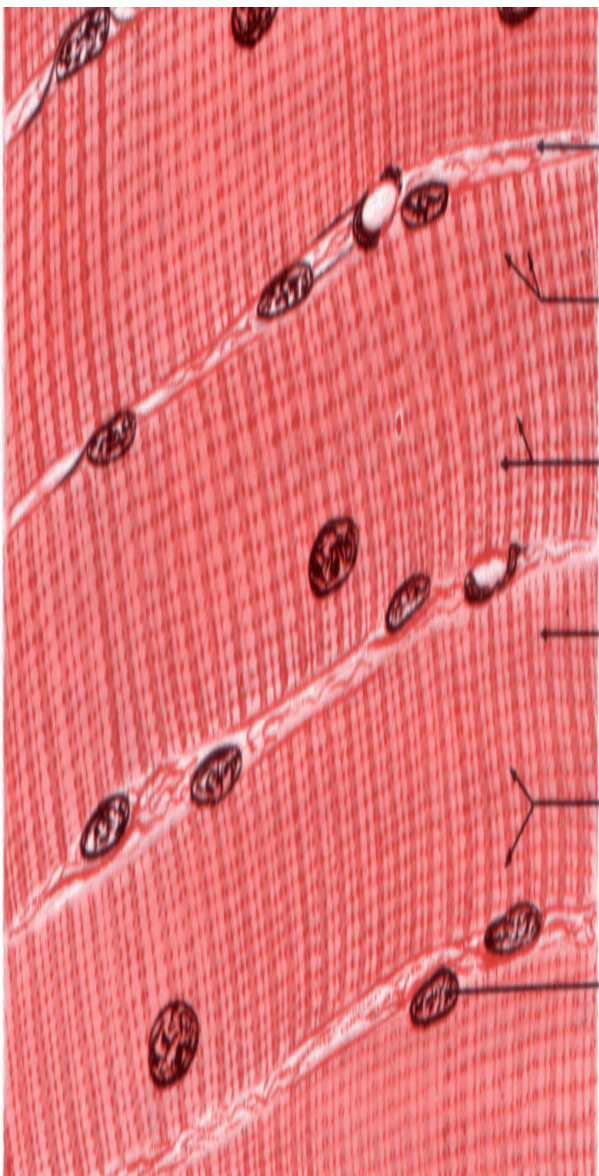
myofibrily

T-tubulus

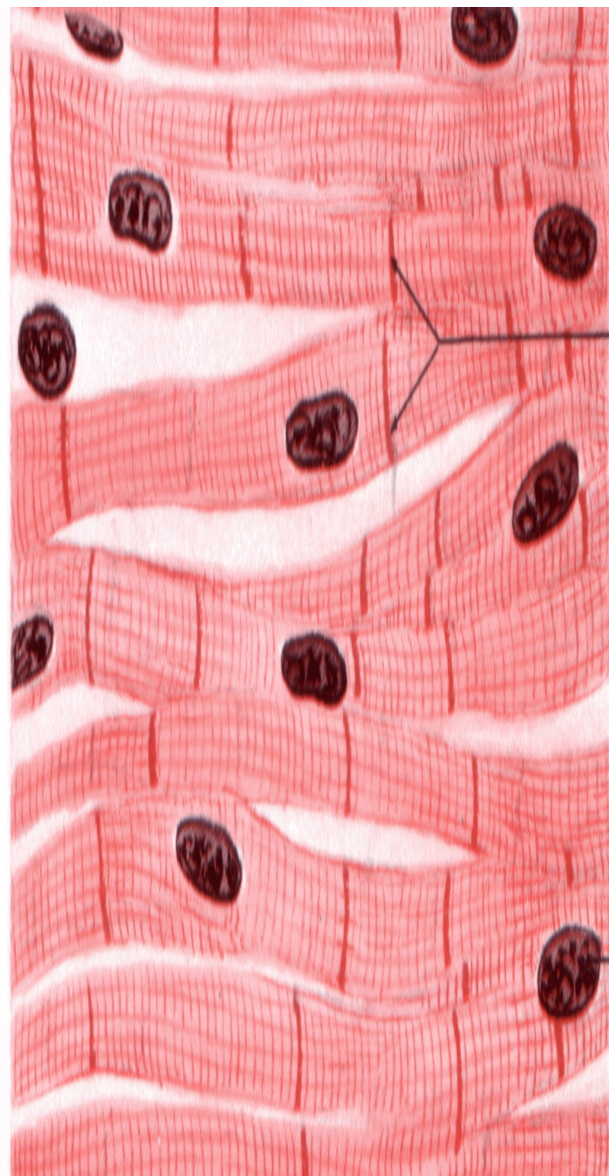
sarkoplazmatické retikulum
(terminální cisterny
= rezervoár vápníku)



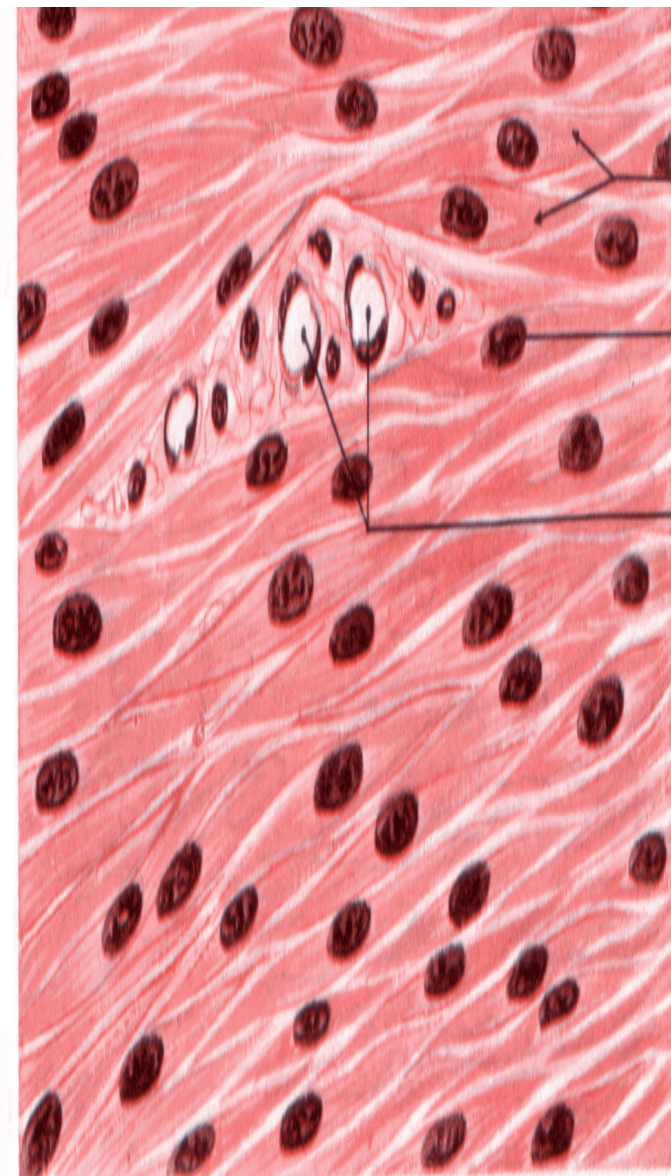
SVALOVÁ TKÁŇ



kosterní



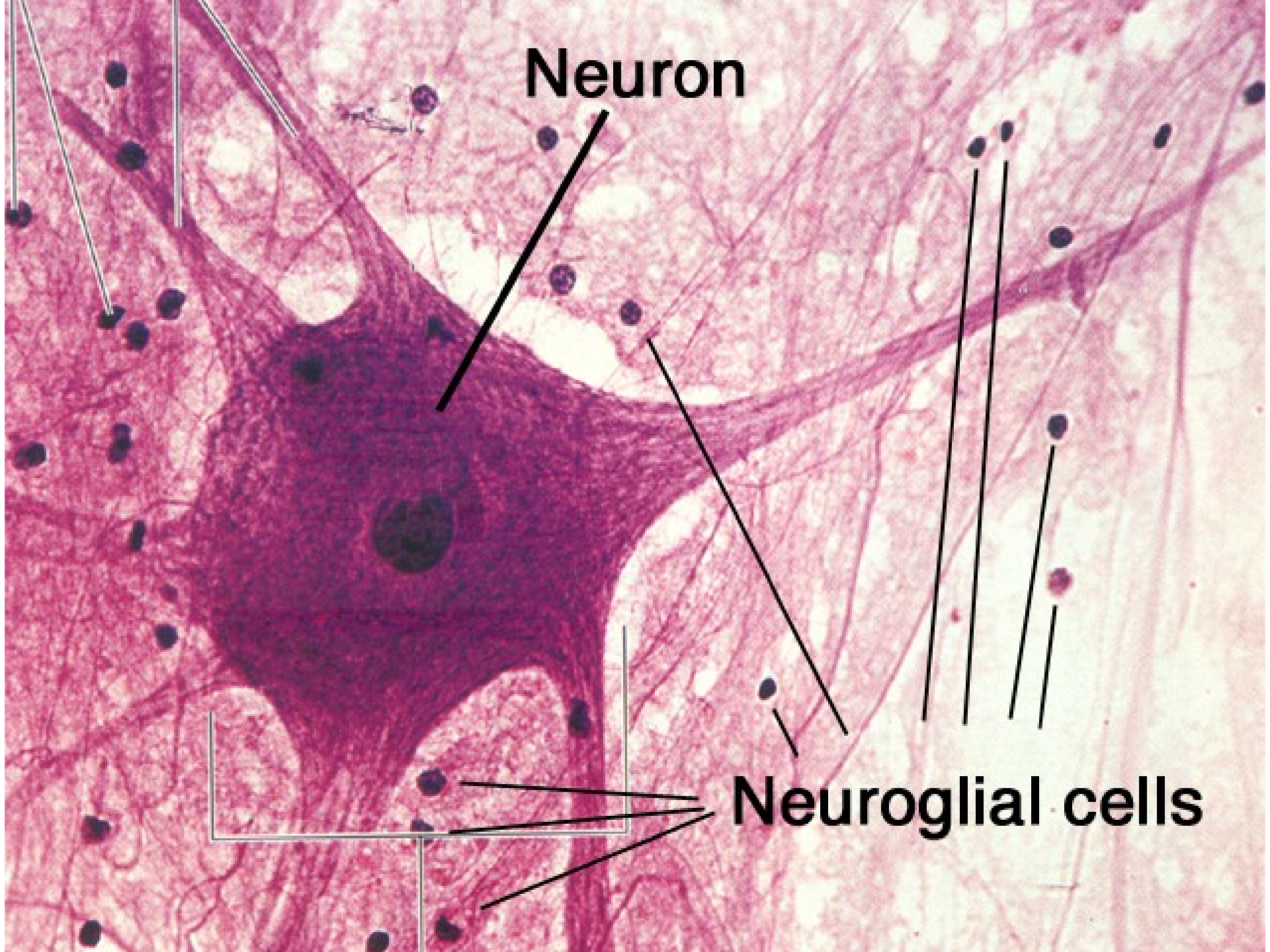
srdeční



hladká

Nervová tkáň

- Původ – ektoderm \Rightarrow **neuroektoderm**
- Skládá se z nervových buněk (neuronů) a podpůrných buněk (neuroglie)
- Funkce – dráždivost a vodivost neuronů



Neuron

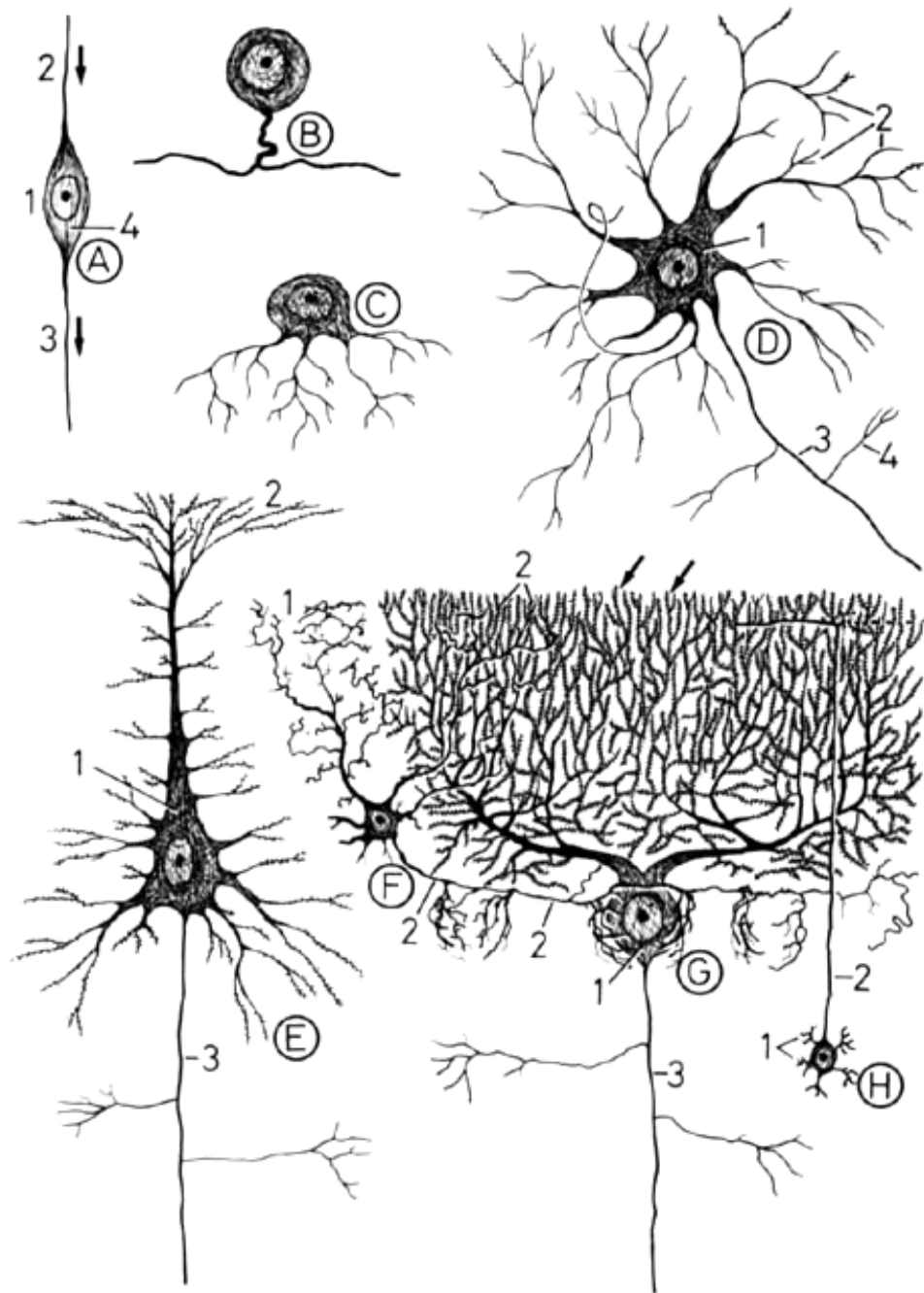
Neuroglial cells

Nervový systém

- Centrální
 - mozek
 - mozeček
 - mícha
- Periferní
 - nervy
 - ganglia

Neurony

- vysoce specializované buňky
- tělo (perikaryon)
- Výběžky – neurit (1)
 - dendrit(y)
- - multipolární
- - bipolární
- - pseudounipolární



Neuroglie

centrální:

- astrocyty – hematoencefalická bariéra,
izolace a opora neuronů
- oligodendrocyty – myelin
- mikroglie – fagocytóza
- Ependym – vystýlá dutiny CNS

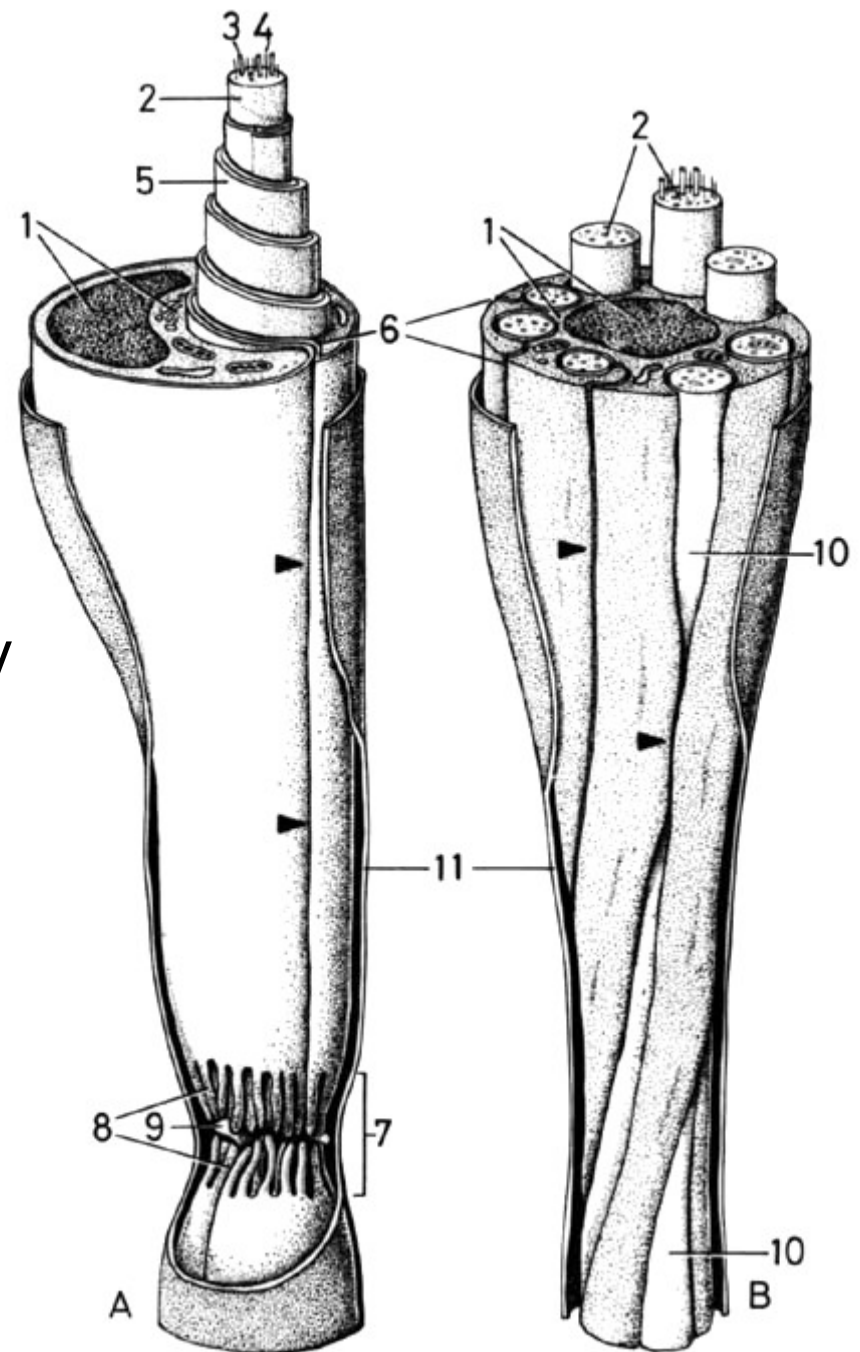
periferní:

- Schwannovy buňky – myelin
- satelitové buňky – izolace a opora neuronů

Obaly nervových vláken (axonů)

1. myelinová pochva (Ranvierovy
zářezy, internodia)

2. Schwannova pochva
(neurilema)



Synapse

- chemické
 - mediátory: **acetylcholin, adrenalin, noradrenalin, dopamin, serotonin, aminokyseliny** (GABA, glycin, k. glutamová, nízkomolekulární peptidy)
- elektrické

