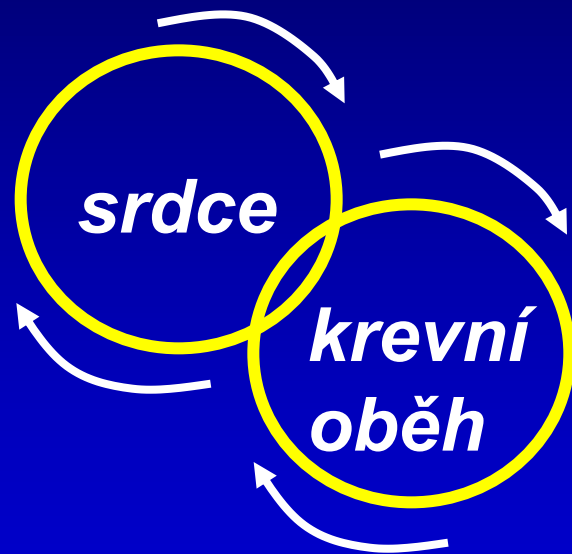
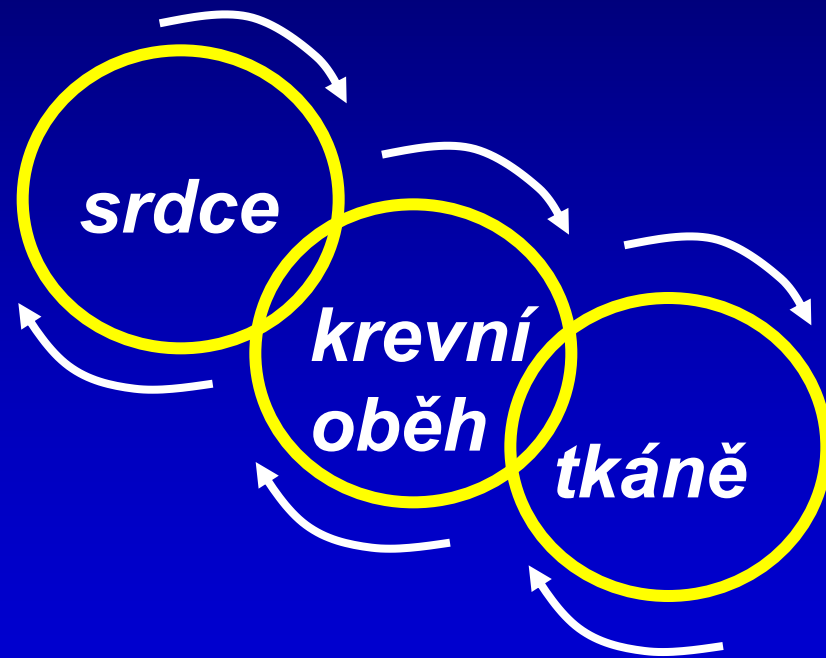

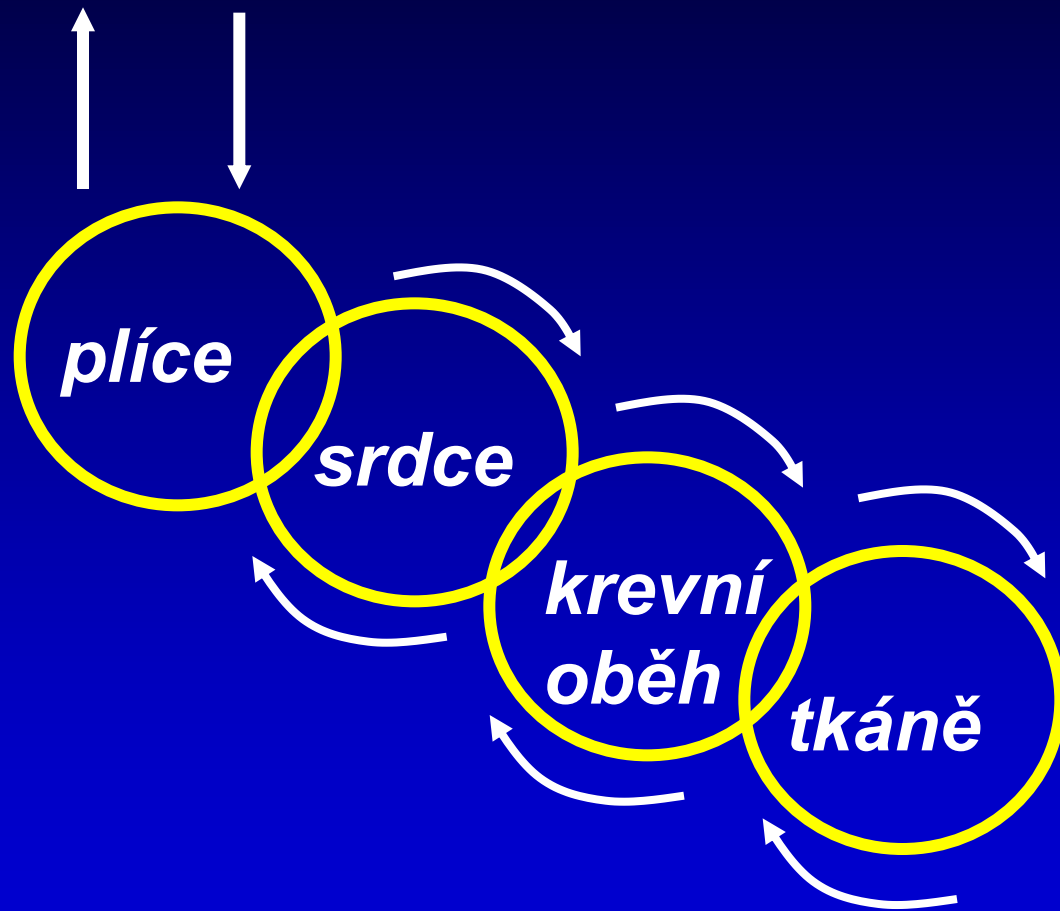
Fyziologie srdce

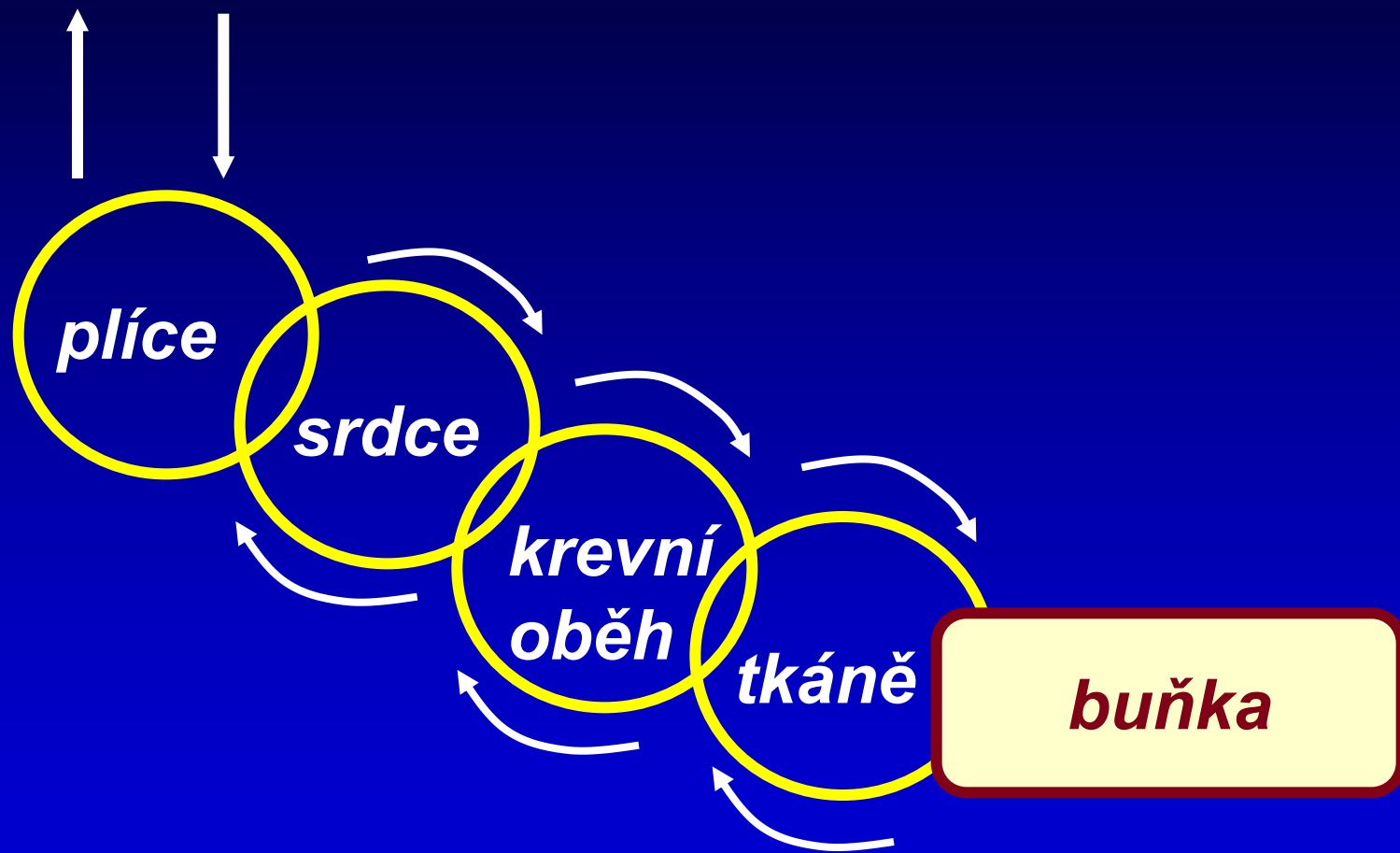


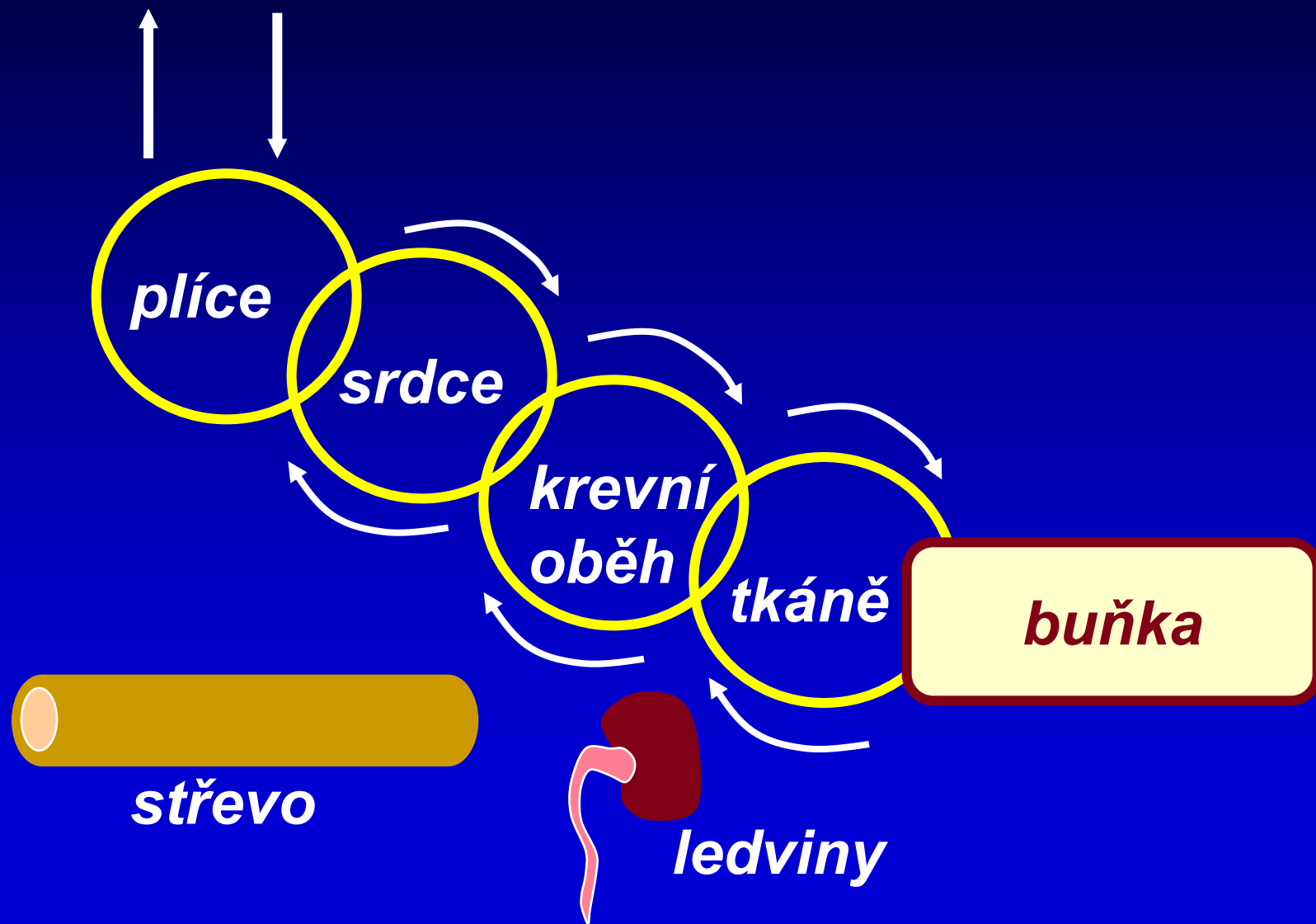
srdce

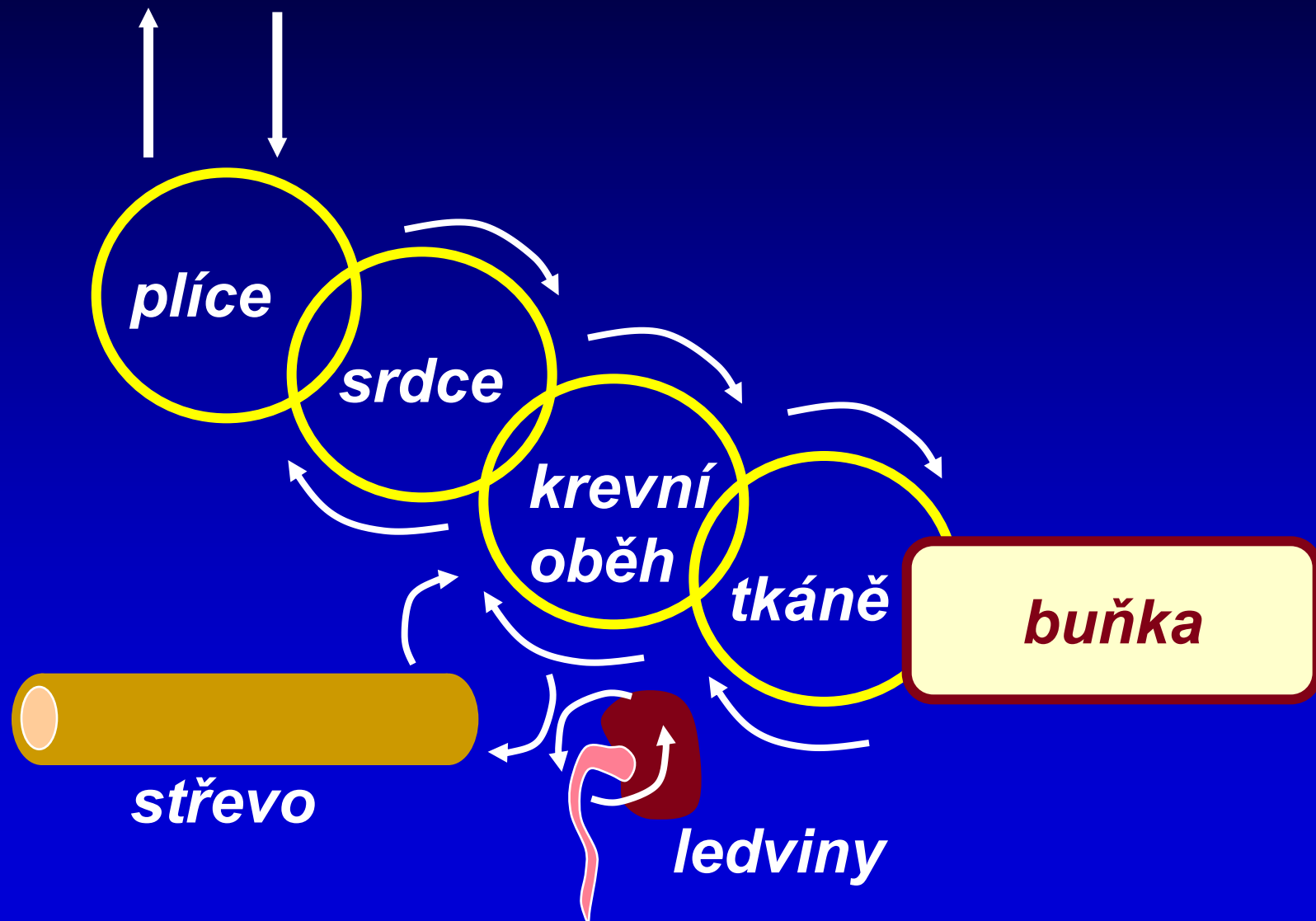


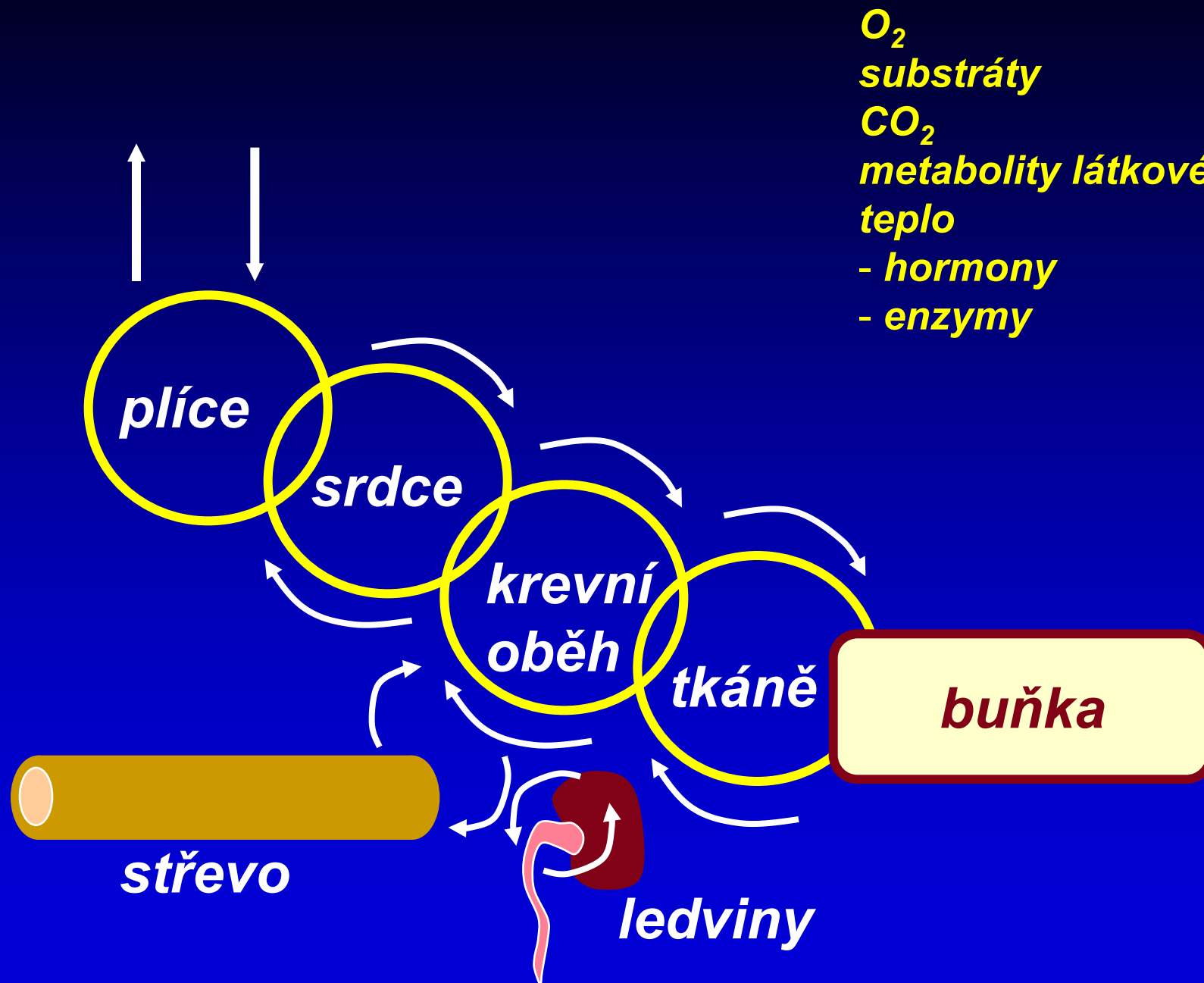












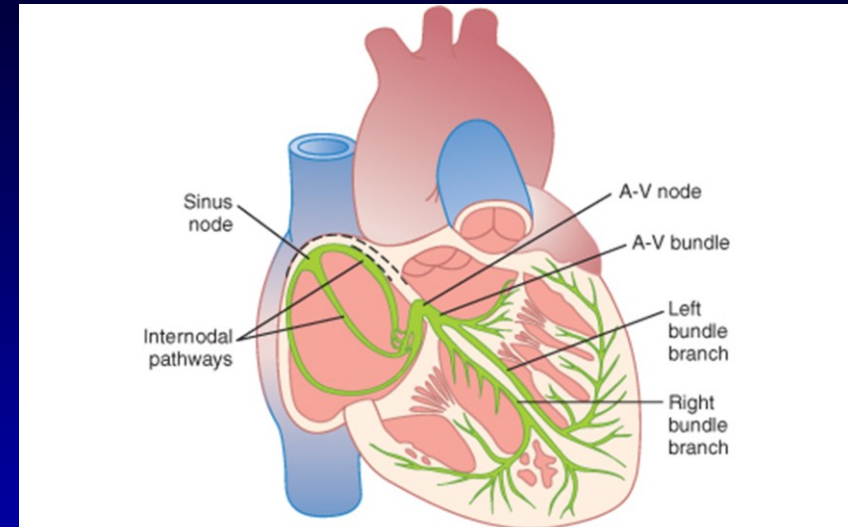
- O_2
- substráty
- CO_2
- metabolity látkové přeměny
- teplo
- hormony
- enzymy

Srdce – generátor vzruchů a mechanická pumpa

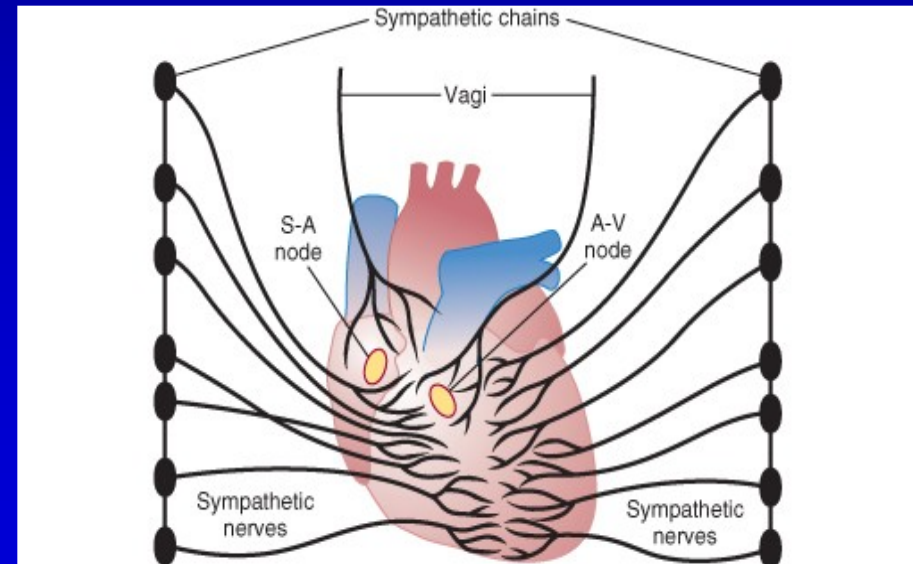
Buňky srdce

- **pracovní myokard:**
- **„Pracuje“ – kontrakce, relaxace**
- **převodní systém:**
- **Vytváří a převádí vzruch**
- **SA100 AV 40-60 Purkyňova vlákna**
- **v komoře 20-40**

- **Regulace: Sympatikus,**
- **Parasympatikus**

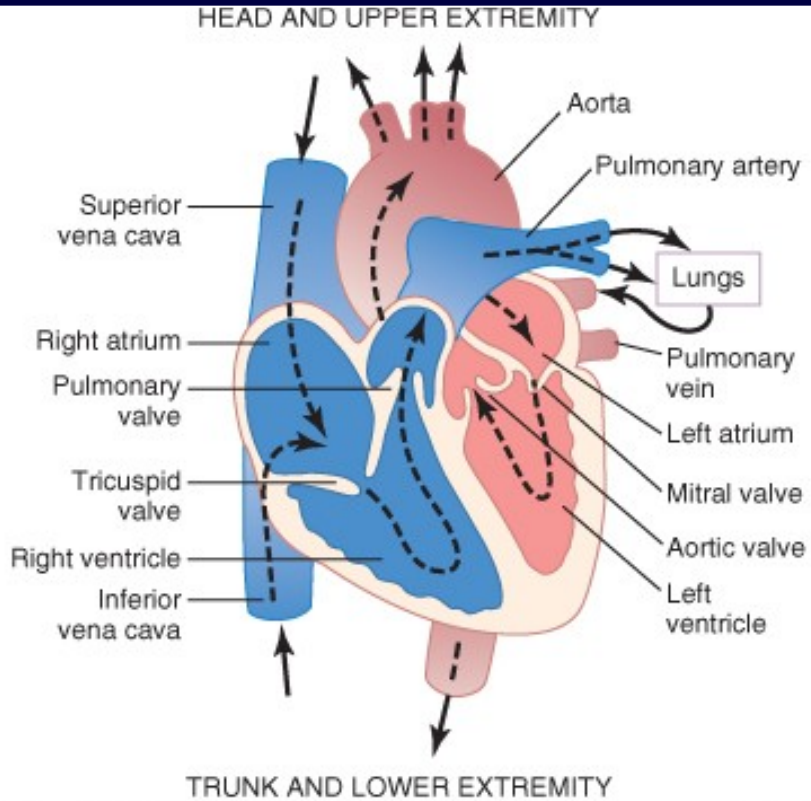


© Elsevier. Guyton & Hall: Textbook of Medical Physiology 11e - www.studentconsult.com

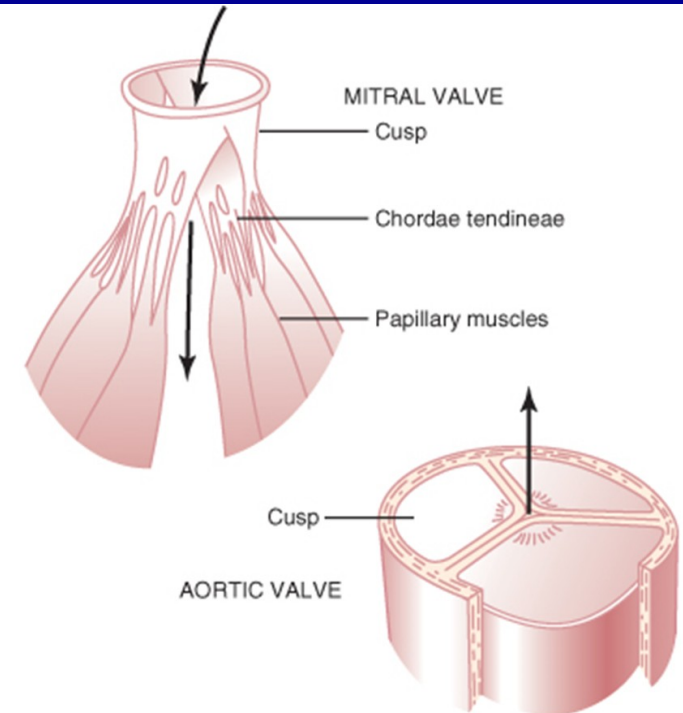


© Elsevier. Guyton & Hall: Textbook of Medical Physiology 11e - www.studentconsult.com

Srdeční cyklus



© Elsevier. Guyton & Hall: Textbook of Medical Physiology 11e - www.studentconsult.com



© Elsevier. Guyton & Hall: Textbook of Medical Physiology 11e - www.studentconsult.com

Srdeční cyklus

Fáze srdečního cyklu:

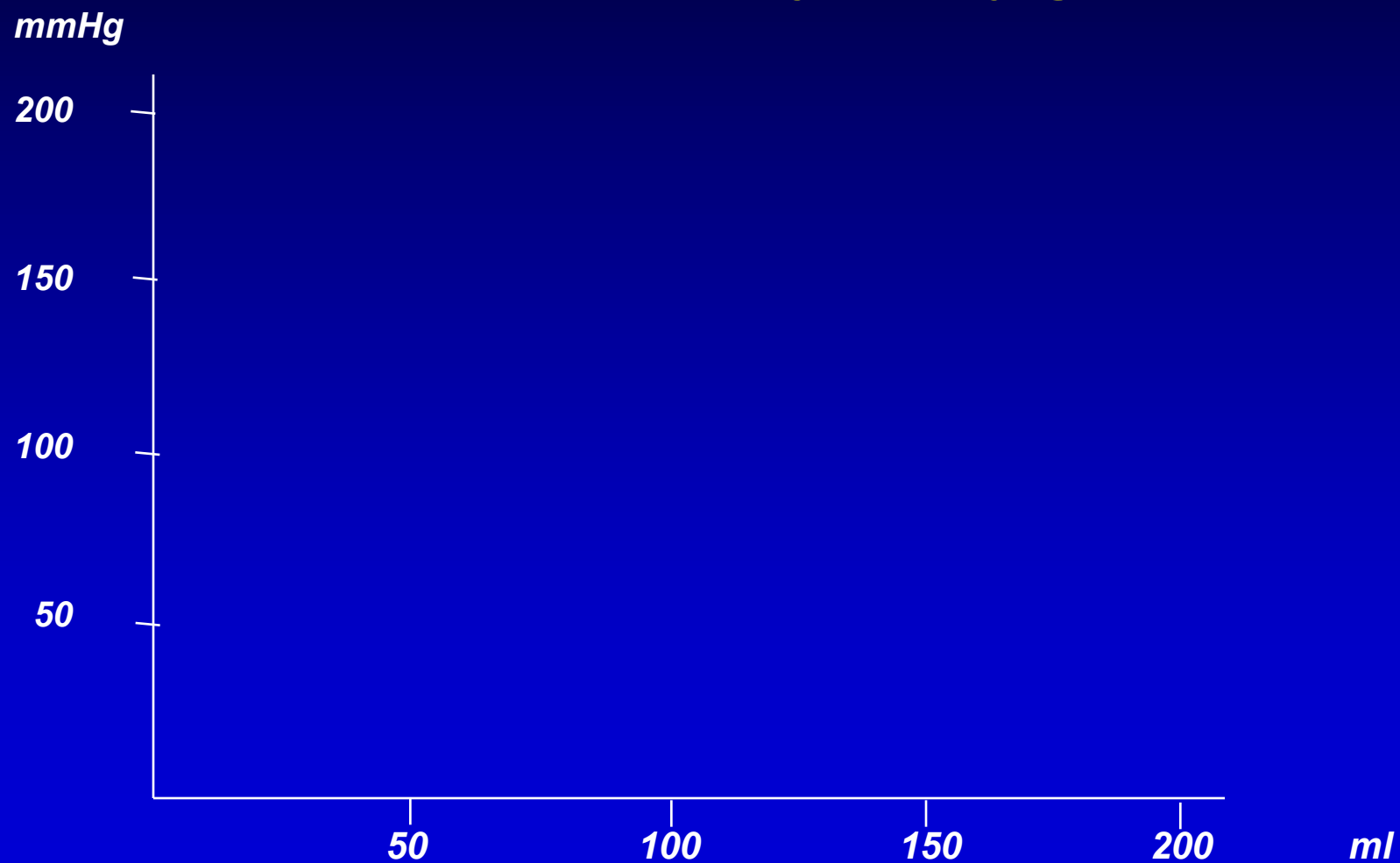
Systola (komor) – fáze kontrakce myokardu

- **Izovolumická kontrakce**
- **Ejekční (vypuzovací) fáze**

Diastola (komor) – fáze relaxace myokardu

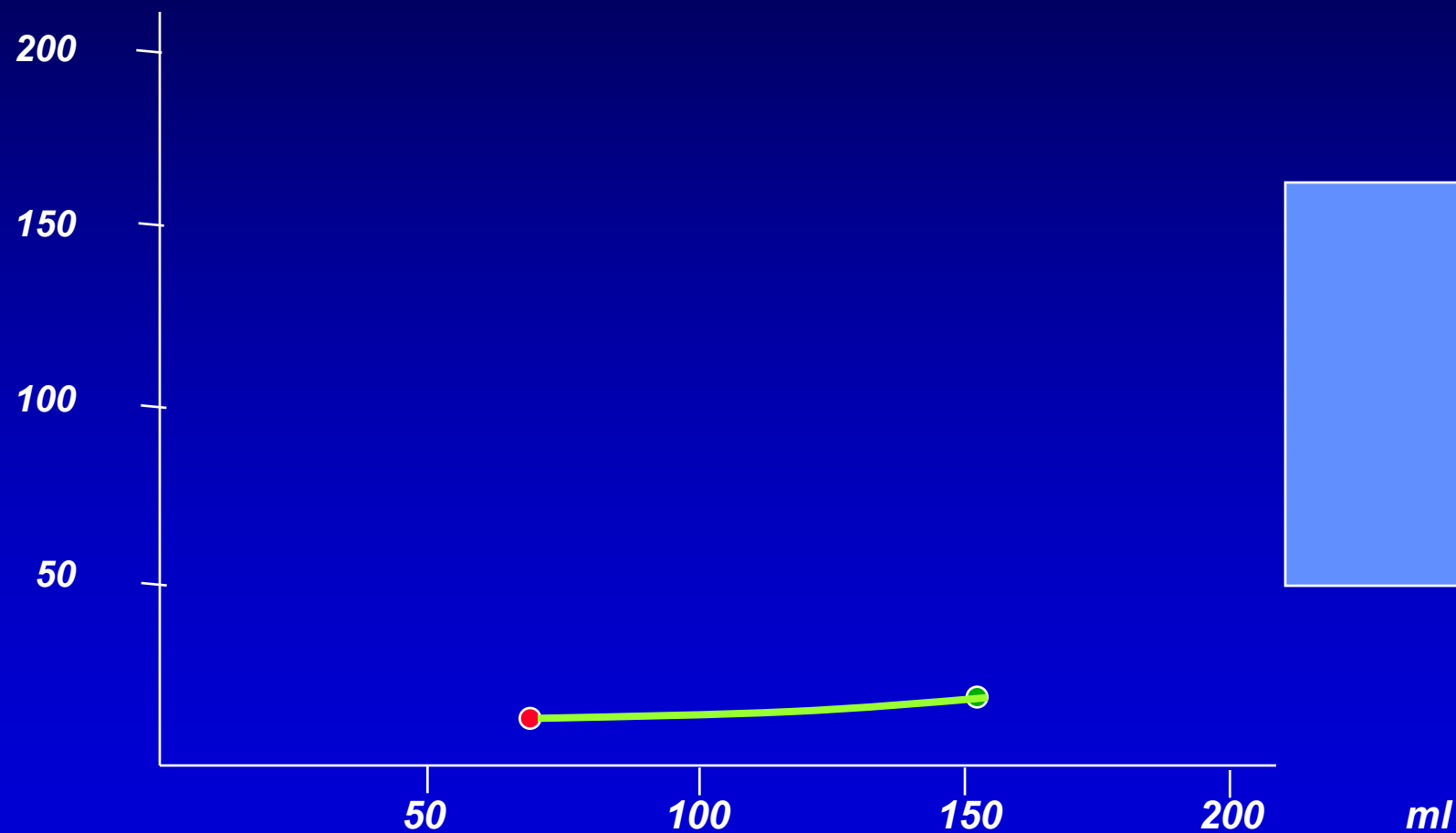
- **Izovolumická relaxace**
- **Plnicí fáze (+systola síní)**

Srdeční cyklus tlakově – objemový graf



Srdeční cyklus tlakově – objemový graf

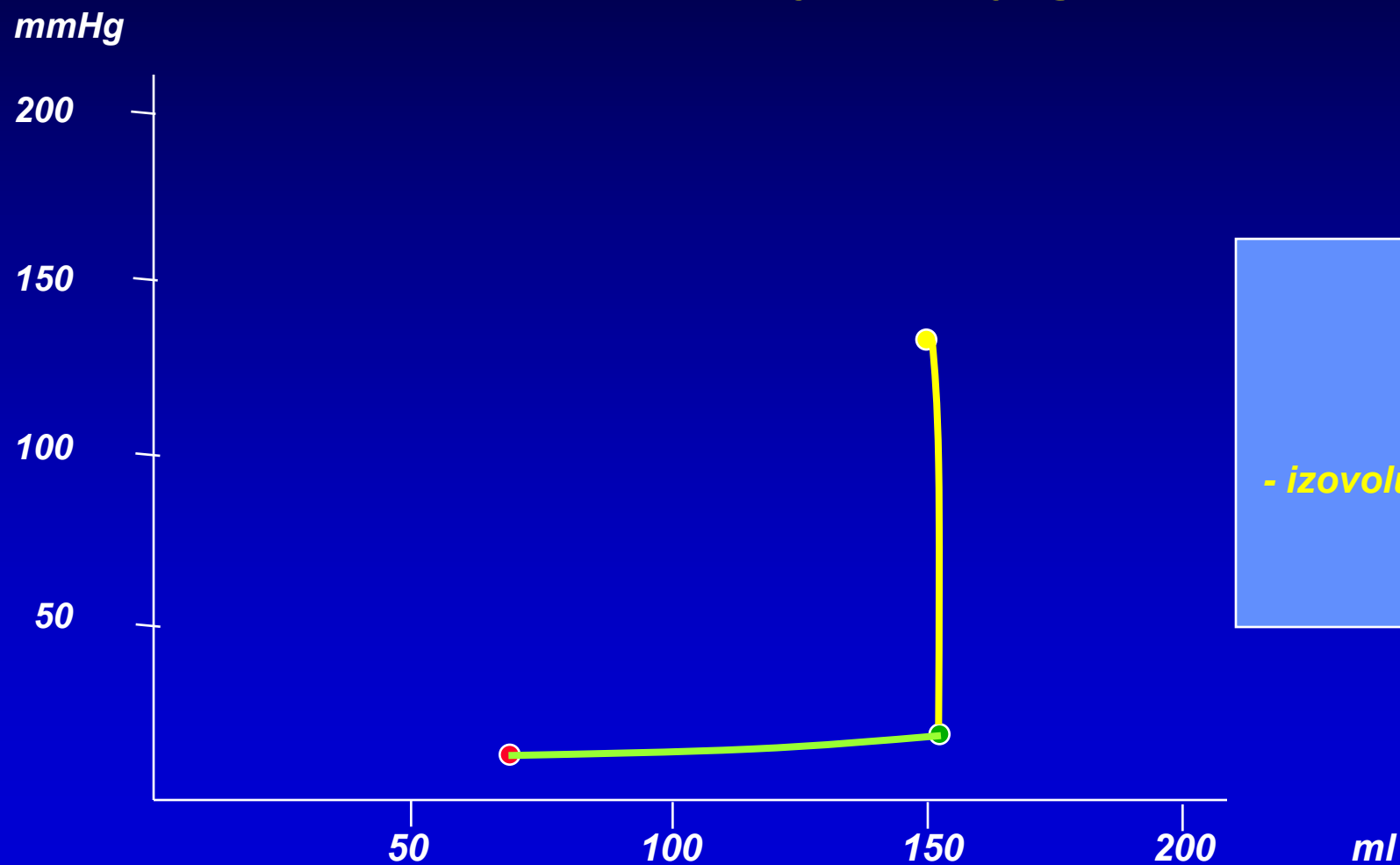
mmHg



fáze

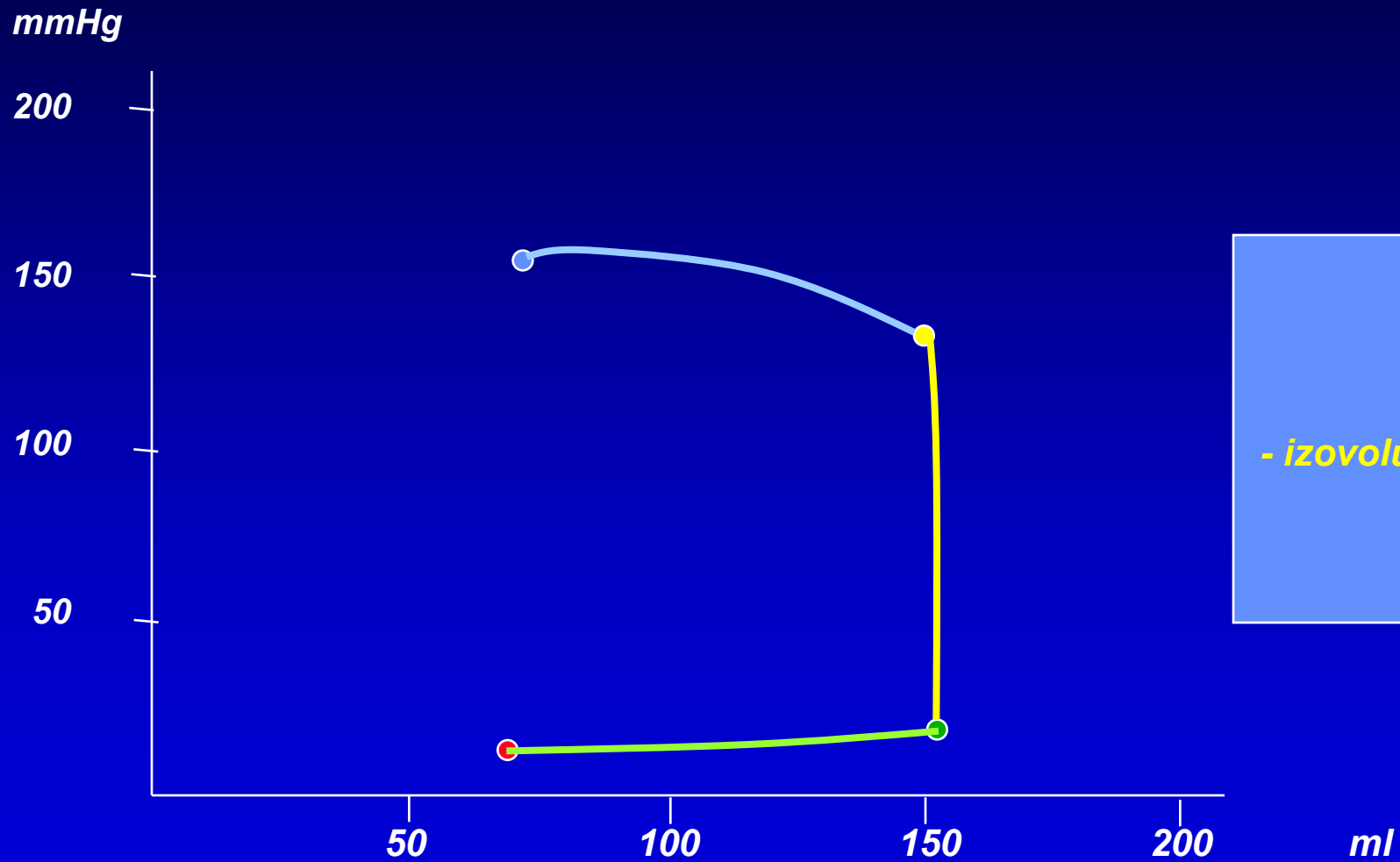
- plnění

Srdeční cyklus tlakově – objemový graf



fáze
- plnění
- izovolumické kontrakce

Srdeční cyklus tlakově – objemový graf



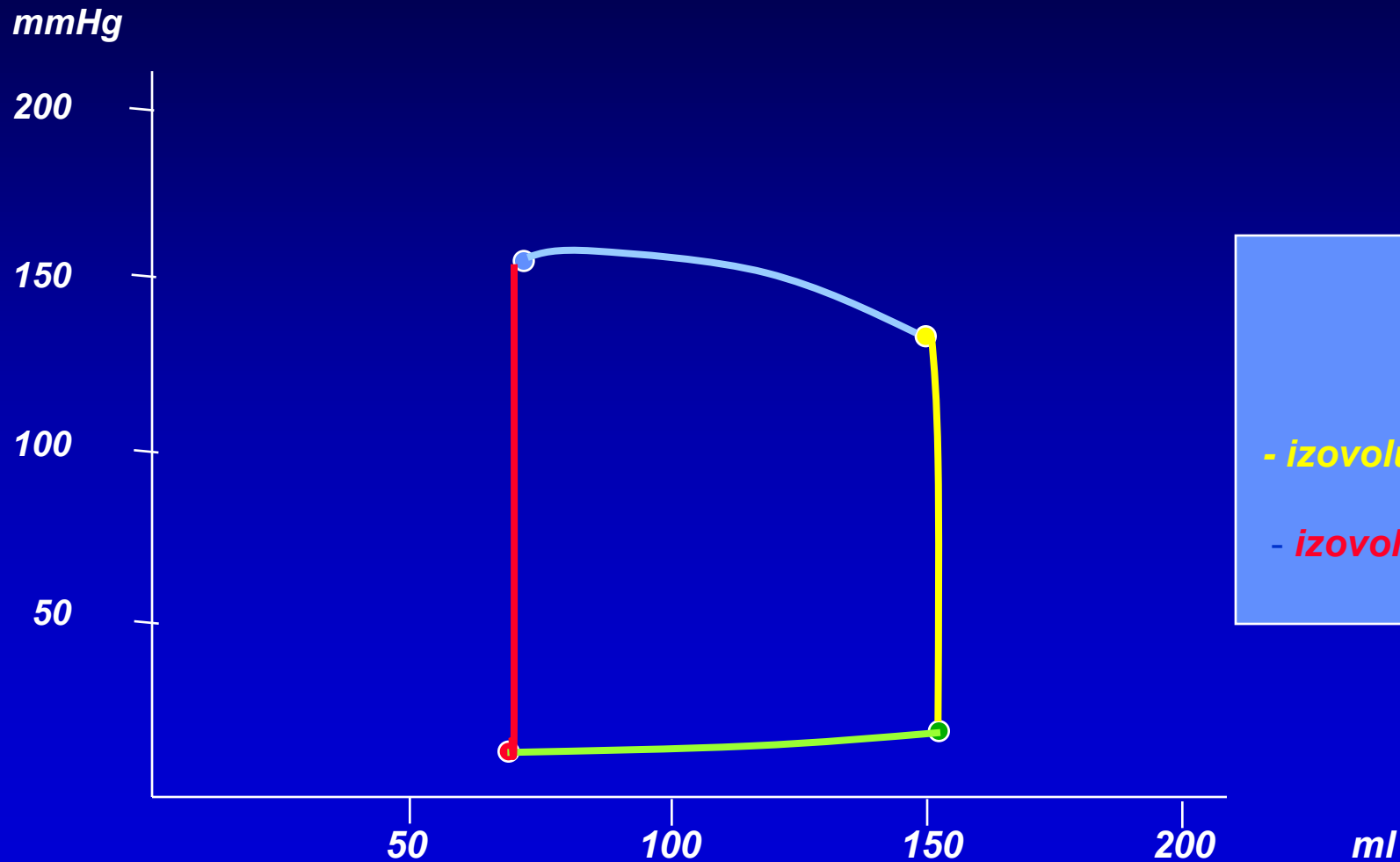
fáze

- plnění

- izovolumická kontrakce

- ejekční

Srdeční cyklus tlakově – objemový graf



fáze

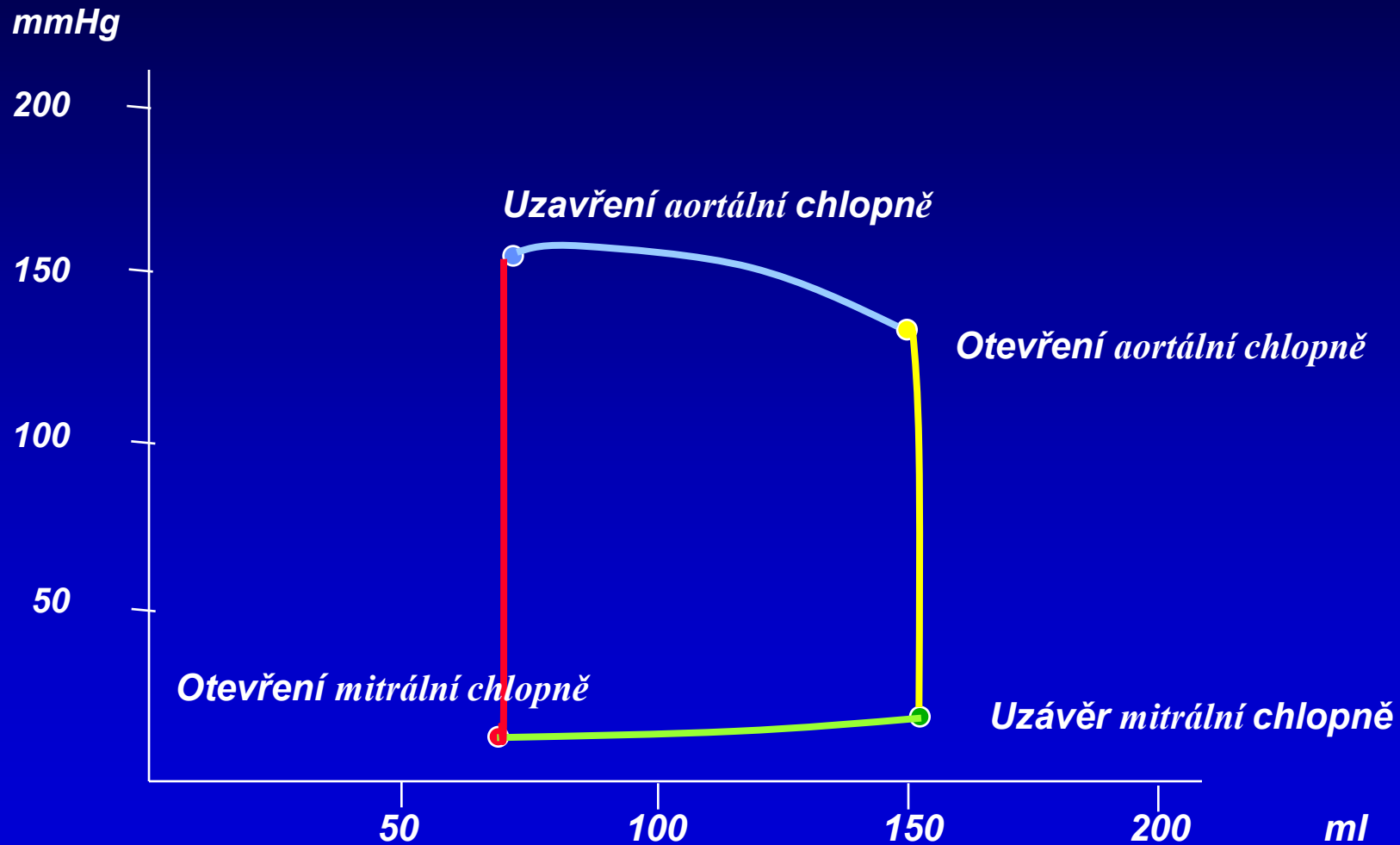
- plnění

- izovolumická kontrakce

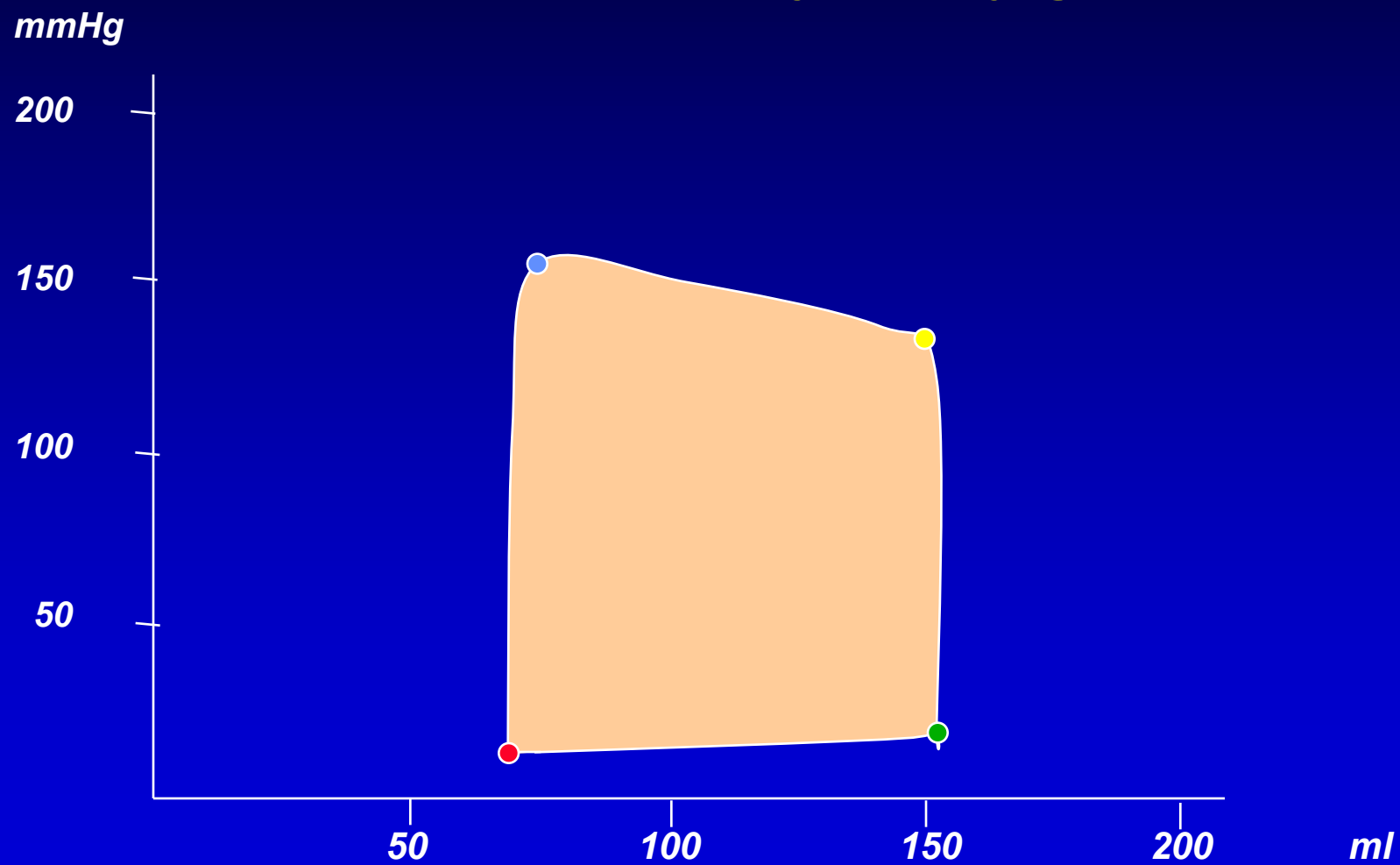
- ejekční

- izovolumická relaxace

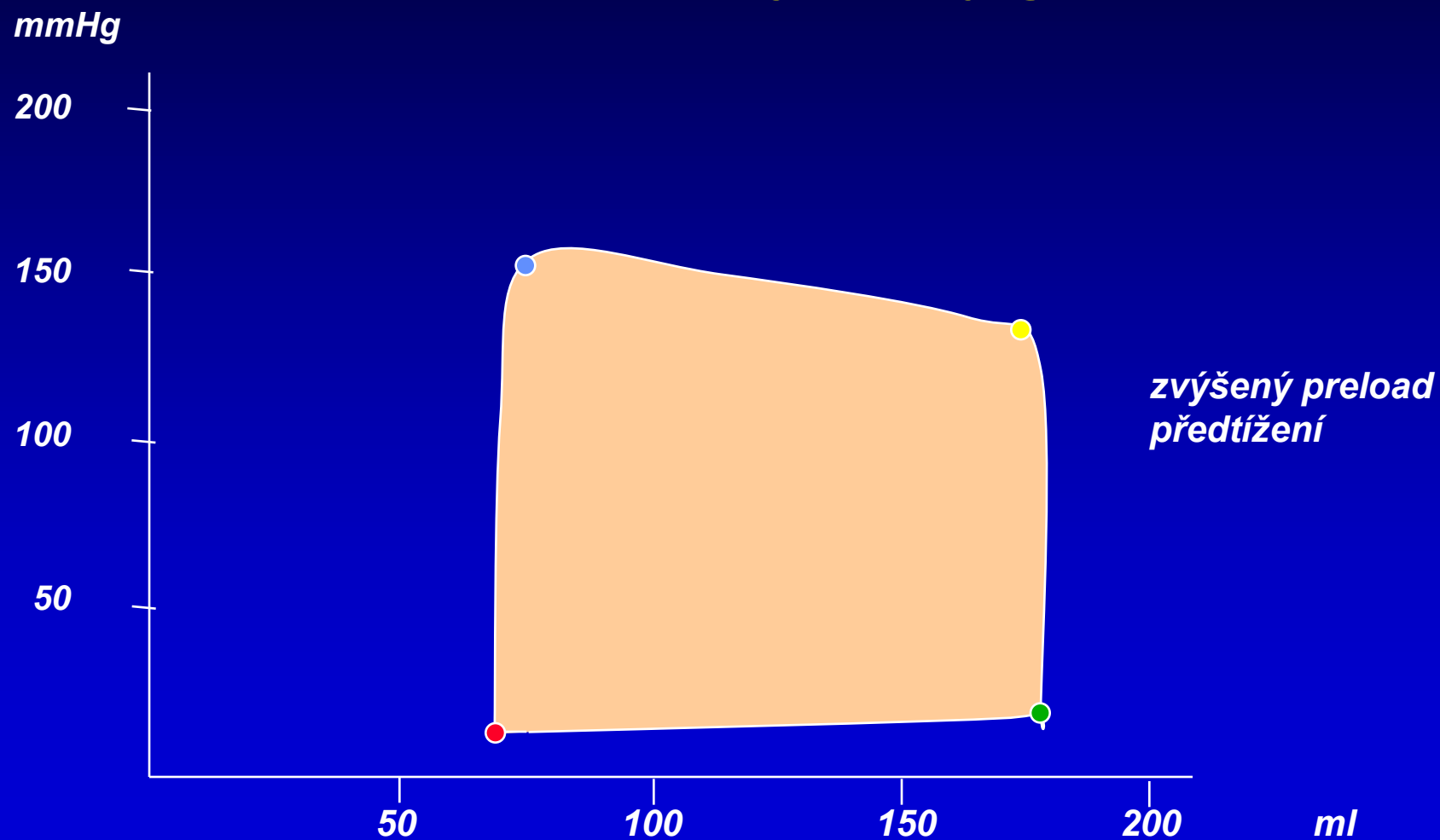
Srdeční cyklus tlakově – objemový graf



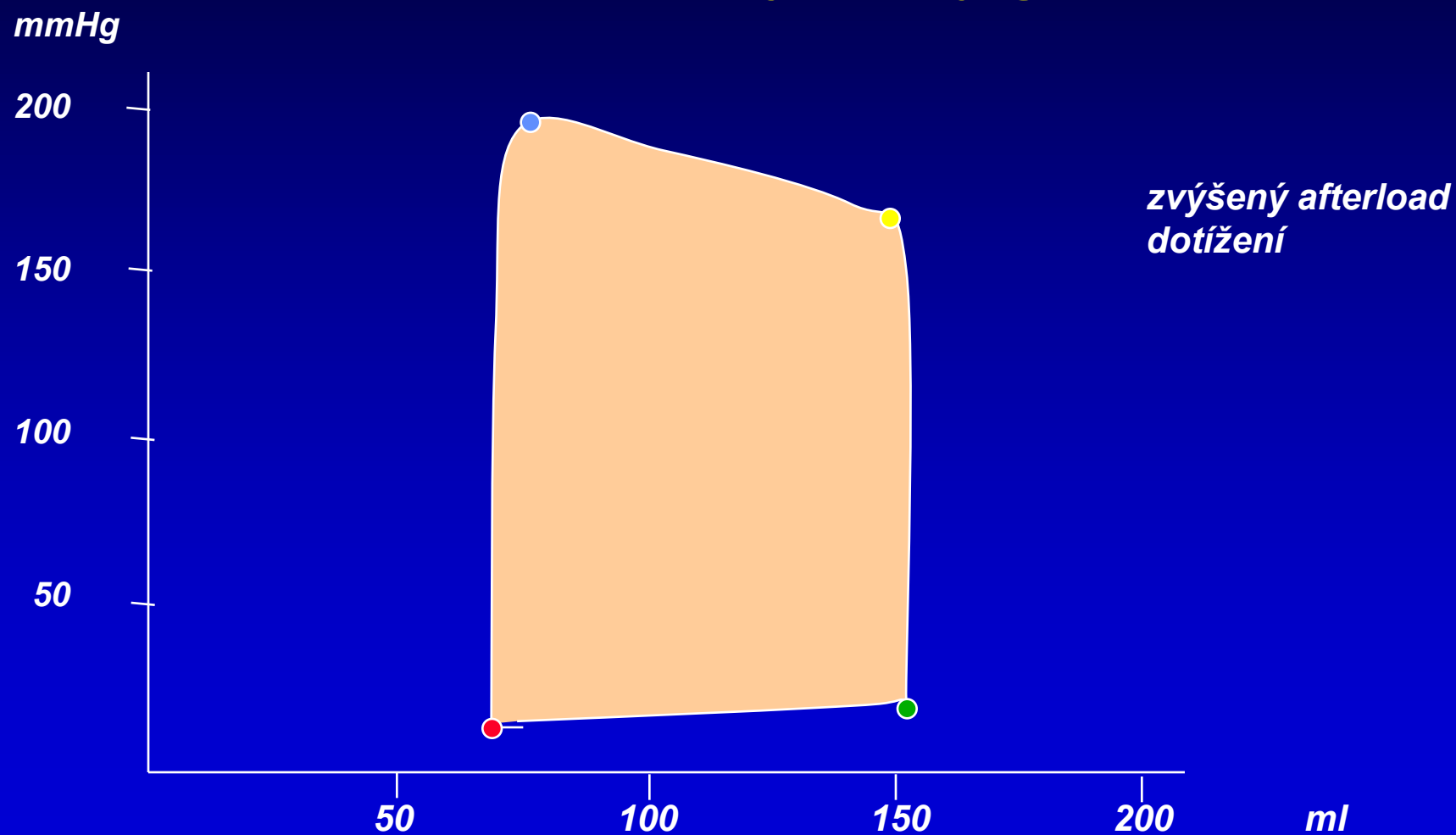
Srdeční cyklus tlakově – objemový graf



Srdeční cyklus tlakově – objemový graf

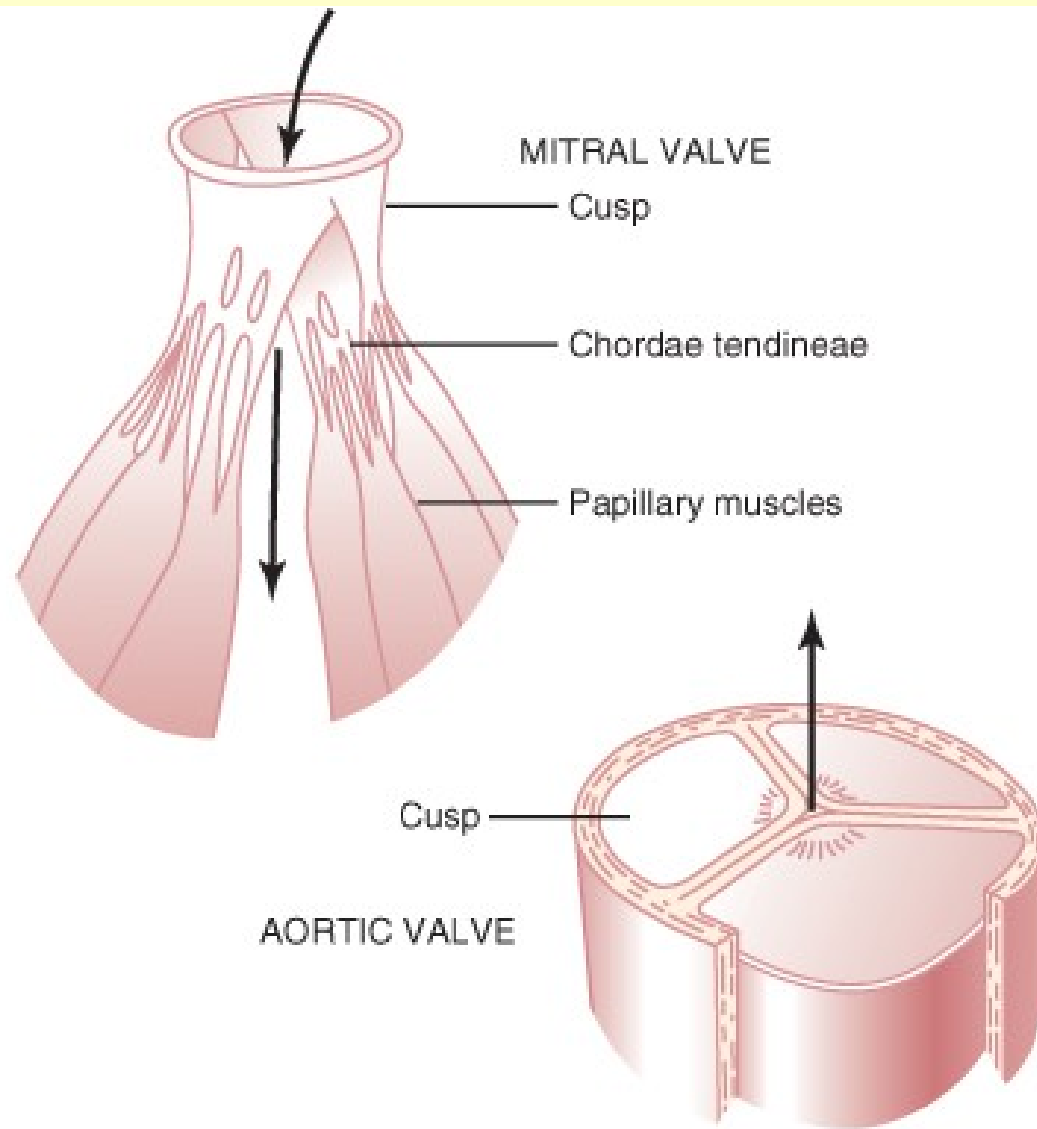


Srdeční cyklus tlakově – objemový graf

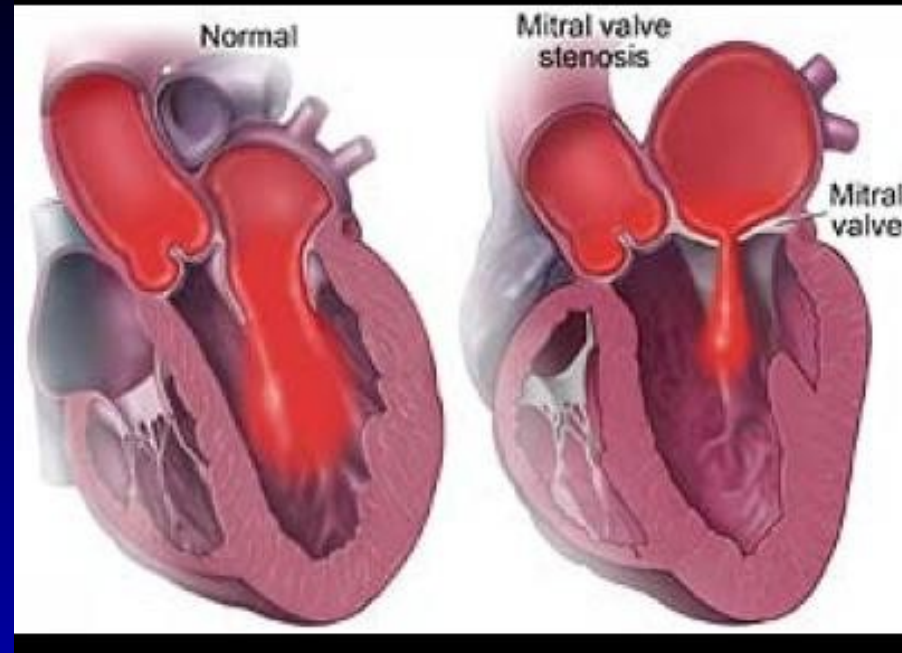


FYZIOLOGICKÉ HODNOTY

TK pravá síň	5	mmHg
TK levá síň	6	mmHg
TK pravé komory	STK:25 DTK:0	mmHg
TK levé komory	STK:120 DTK:0	mmHg
TK a. pulmonalis	STK:25 DTK:5-10	mmHg
TK aorta	STK: 120 DTK:80	mmHg
Minutový srdeční výdej	5 l za min	
Minutový srdeční index	2,8 – 4,2 l/m²	
Ejekční frakce	59 – 75 %	
10 kPa	75 mm Hg	

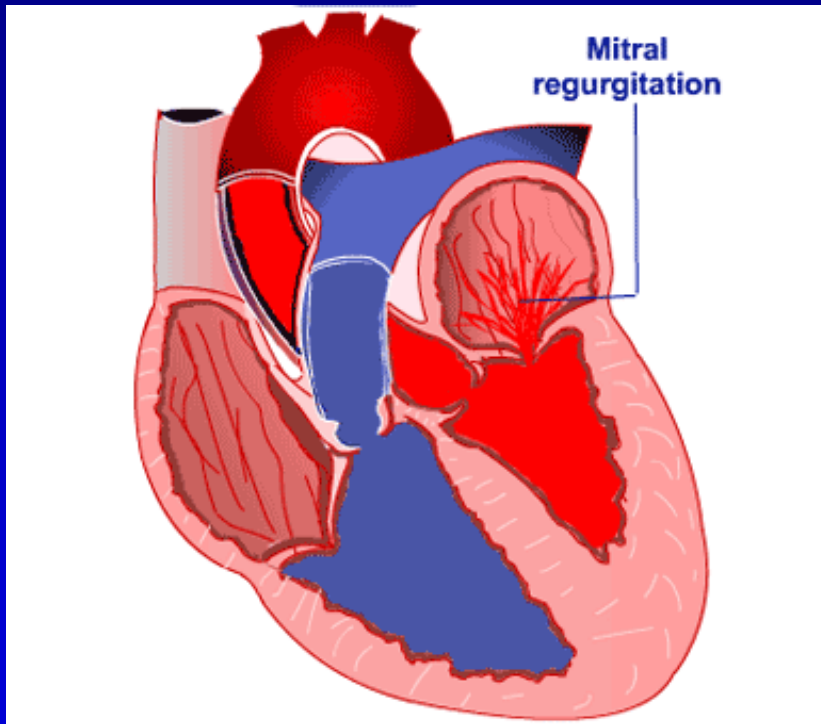


Stenóza a Insuficience chlopně



http://www.heartupdate.com/valvulopathy/mitral-stenosis_76/

Šelesty – turbulentní proudění



<http://www.mykentuckyheart.com/medical-information/heart-defects/mitral-regurgitation.html>

Posouzení výkonnosti a funkce srdce - parametry

SRDEČNÍ OBJEMY

*SV – minutový srdeční výdej – množství krve přečerpané
srdcem za 1 minutu = 5 l*

*TO (SO) – tepový objem (systolický objem) – množství krve
vypuzené do krevního oběhu během ejekční
vypuzovací fáze systoly = 70 ml*

TF – tepová frekvence = 70 tepů za min

*SV = TO * TF = 70 * 70 = 4 900 ml = 5 l*

*KDV – konečný diastolický objem – množství krve v srdci na
konci diastoly = 120 ml*

*KSV – konečný systolický objem – množství krve v srdci na
konci systoly = 50 ml*

*EJEKČNÍ FRAKCE – index kontraktility (schopnosti se
stahovat): TO / KDV = (70/120) * 100 = 60 %*

SRDEČNÍ REZERVA (SR)

Maximální minutový SV

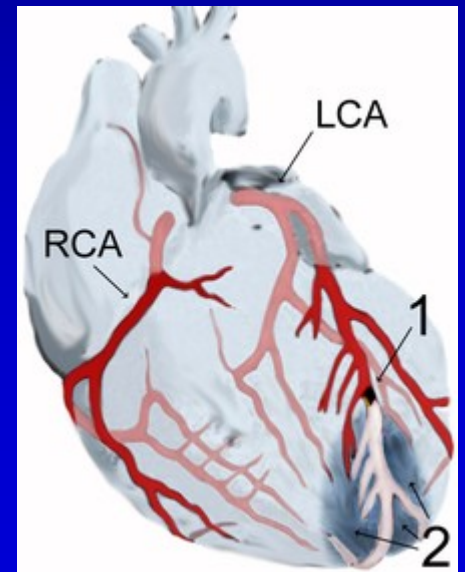
$$SR = \frac{\text{-----}}{\text{-----}} = 5$$

Klidový minutový SV

Průtok koronárními cévami

- ◆ Vysoká extrakce O_2 v klidu
- ◆ Průtok fázický - většinou jenom v diastole – (tachykardie)
- ◆ Klid – Maximum 5 – 10 x více - dáno vazodilatací = koronární rezerva

(ICHS – angina pectoris během námahy
(vazodilatace v klidu)



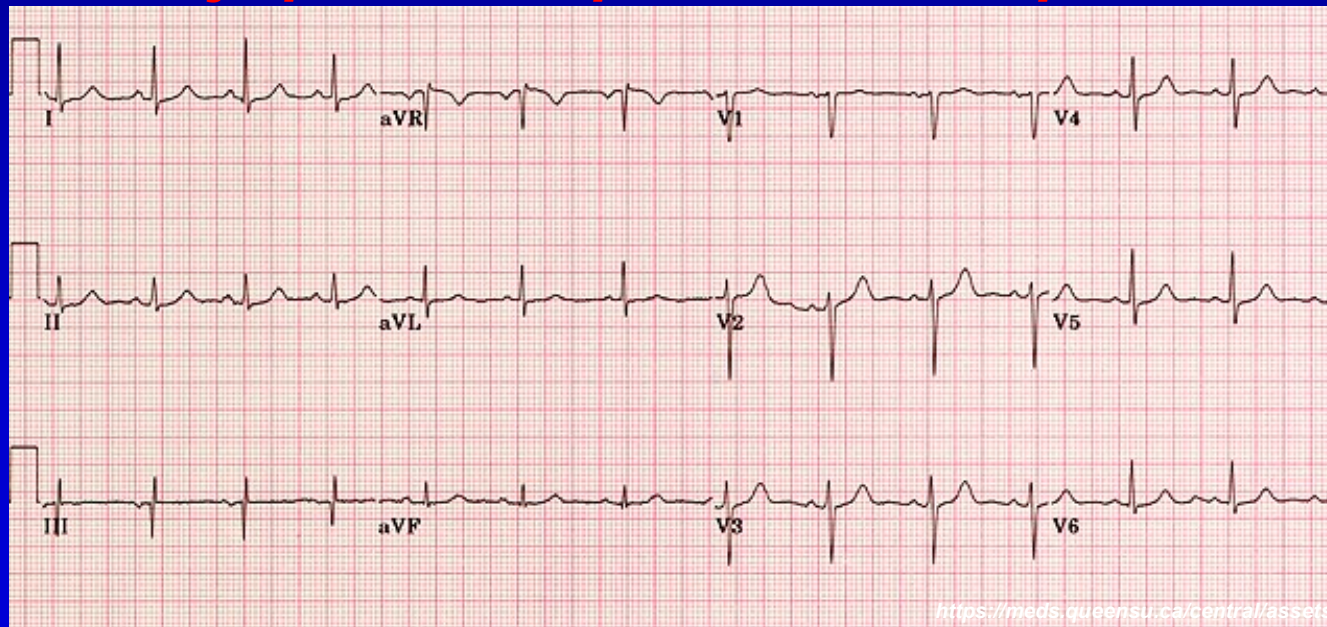
EKG – základy

Elektrody – detekce elektrického signálu, počet: 10 (4 končetinové, 6 hrudních)

Svody – vznikají kombinací elektrod, standardně počet: 12; zaznamenávají rozdíl potenciálu (signálu) mezi elektrodami

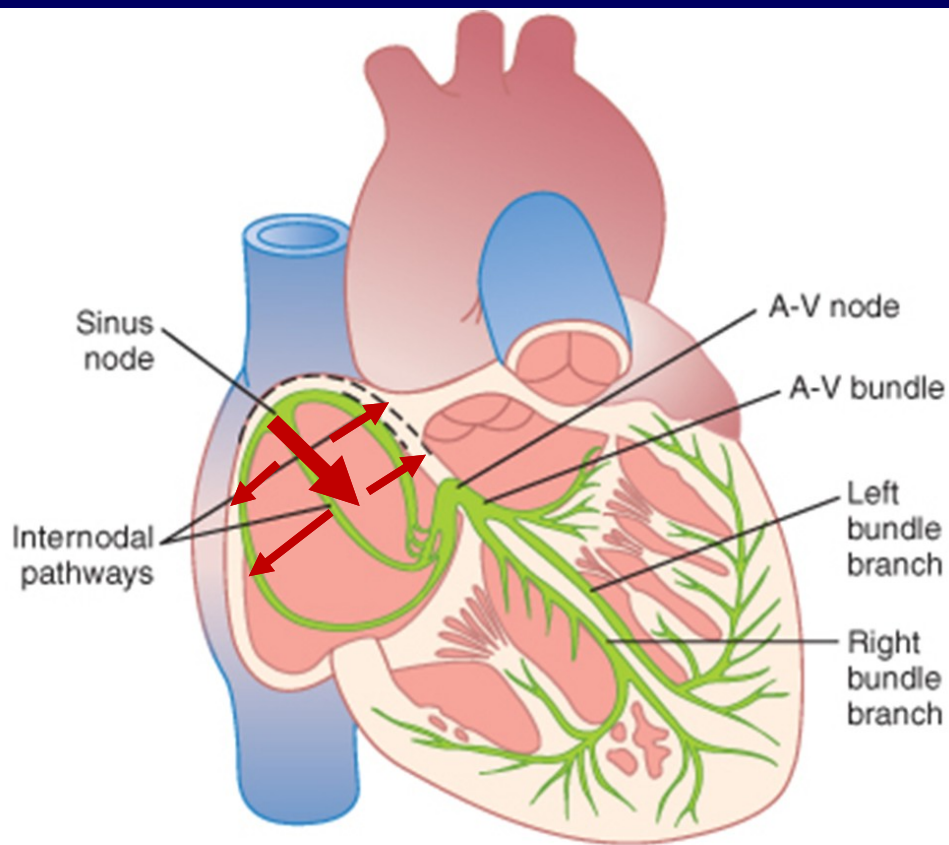
- Bipolární - mezi 2 aktivními (upevněnými na člověku) elektrodami (I, II, III – např. svod I vzniká mezi elektrodou na pravé a levé ruce, atd.)
- Unipolární – mezi 1 aktivní a 1 referenční („imaginární“) elektrodou (aVR, aVL, aVF, V1-V6)
- Končetinové – aVR, aVL, aVF, I-III
- Hrudní – V1-V6

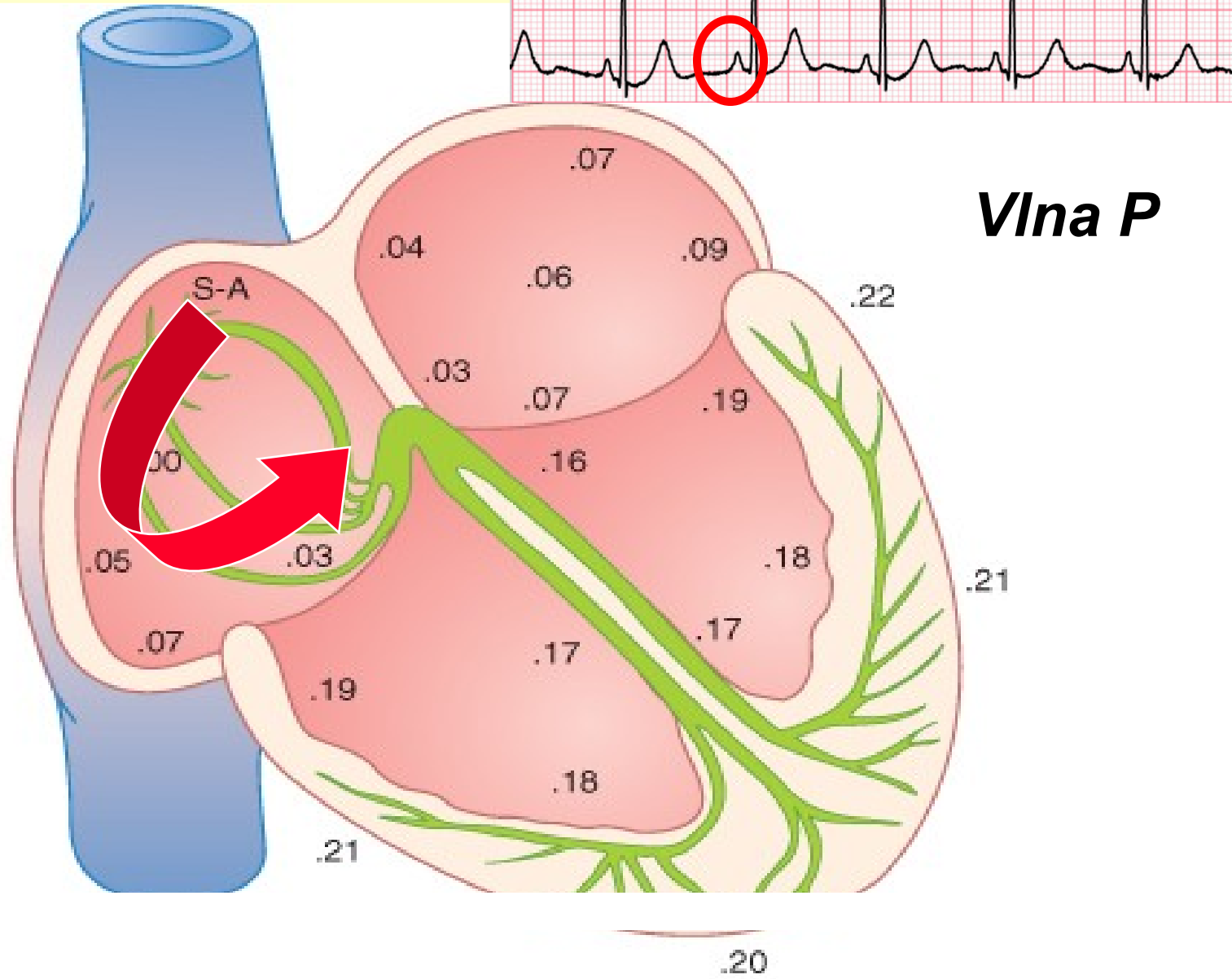
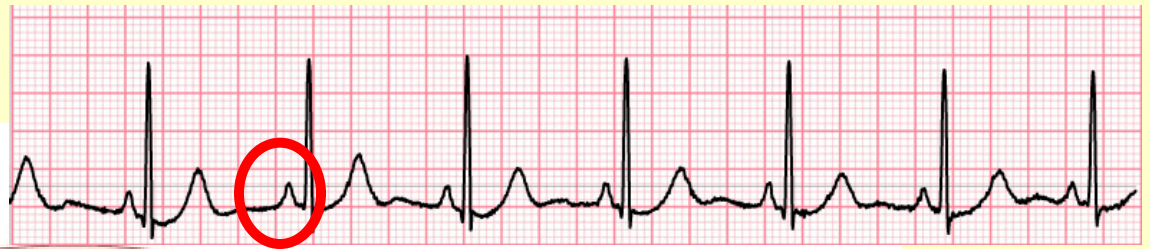EKG záznam ukazuje průběh depolarizace a repolarizace myokardu

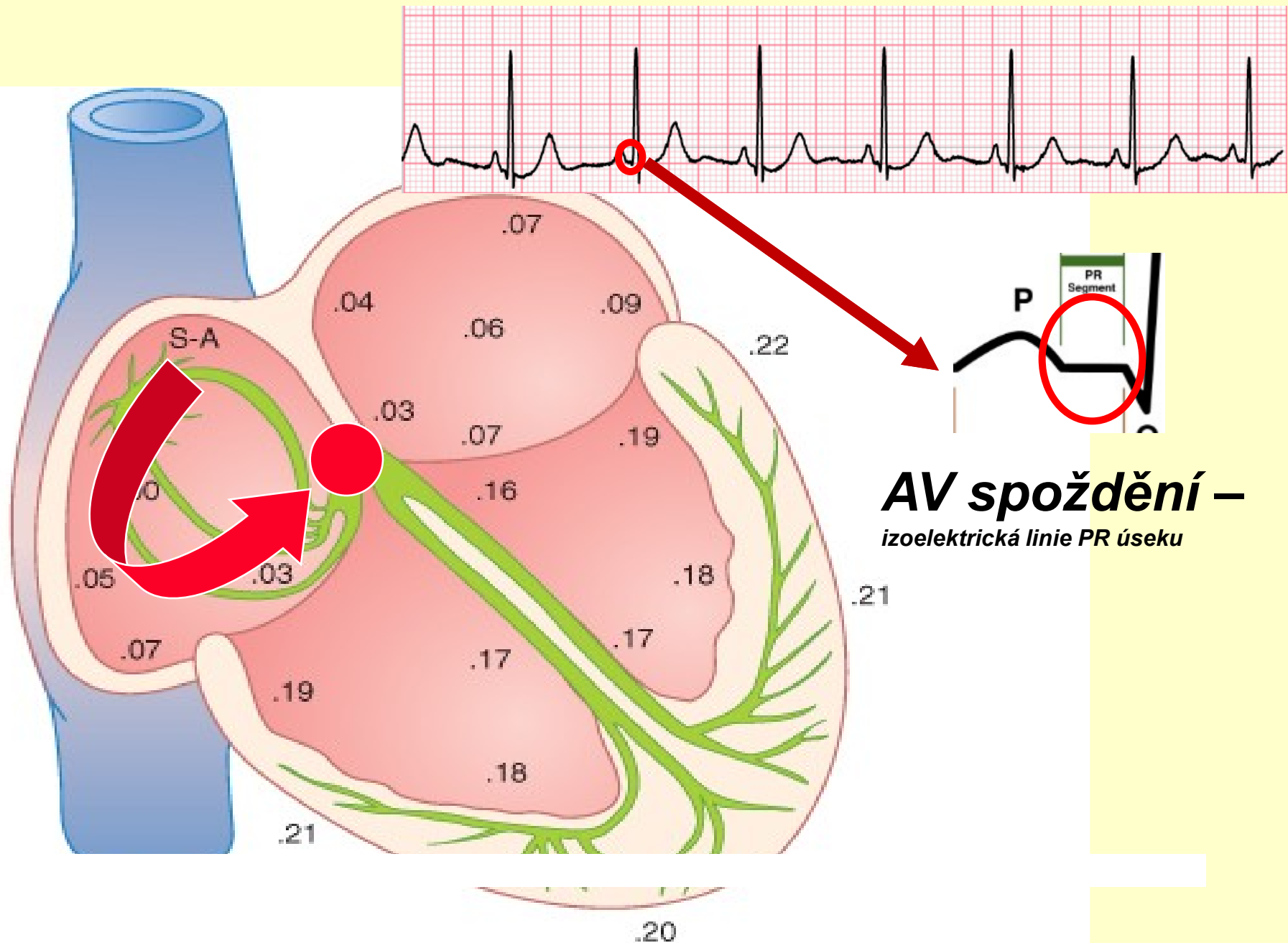


EKG – základy

DEPOLARIZACE SRDCE

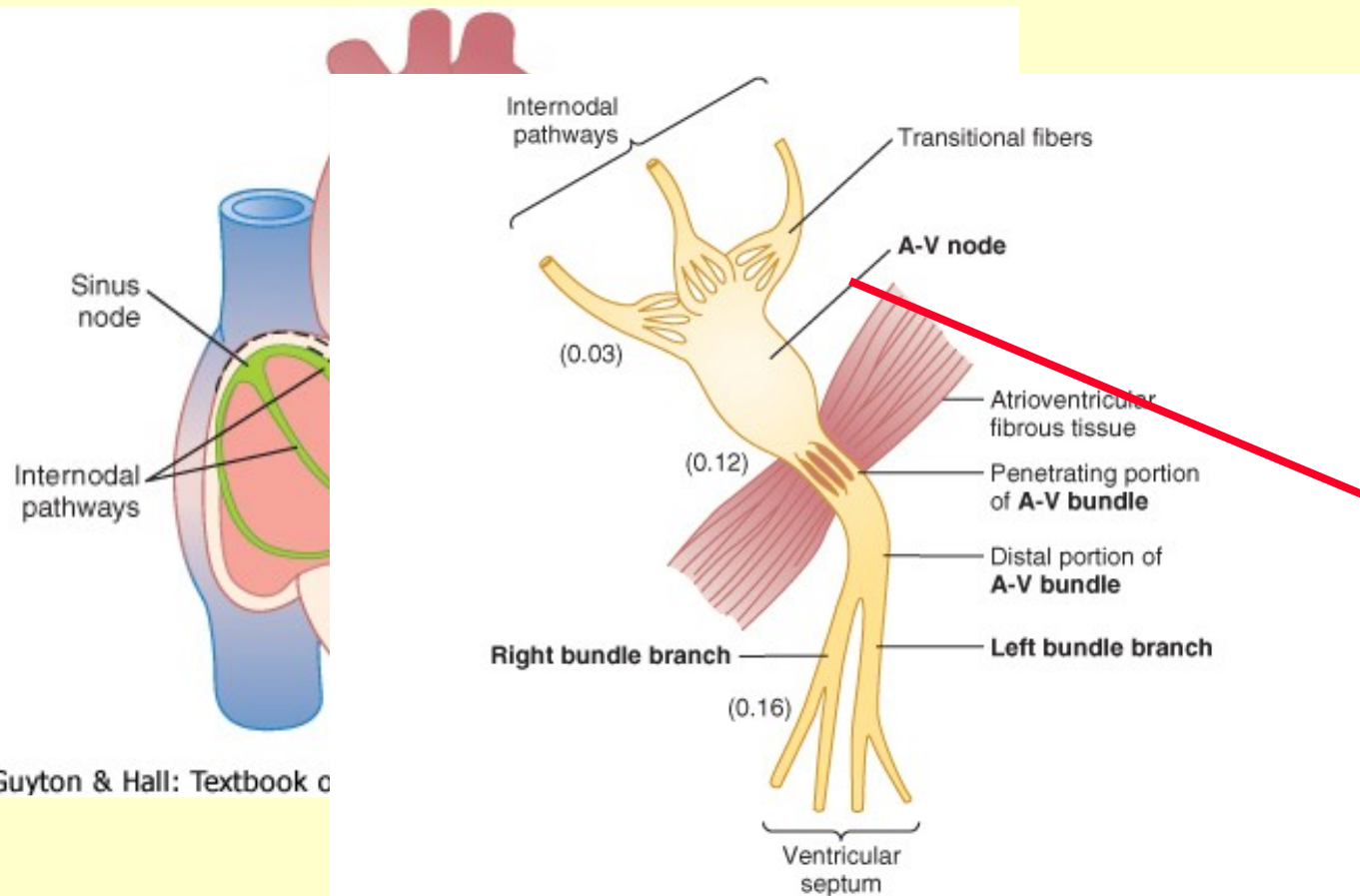






AV spoždění –
izoelektrická linie PR úseku

BUŇKY PŘEVODNÍHO SYSTÉMU

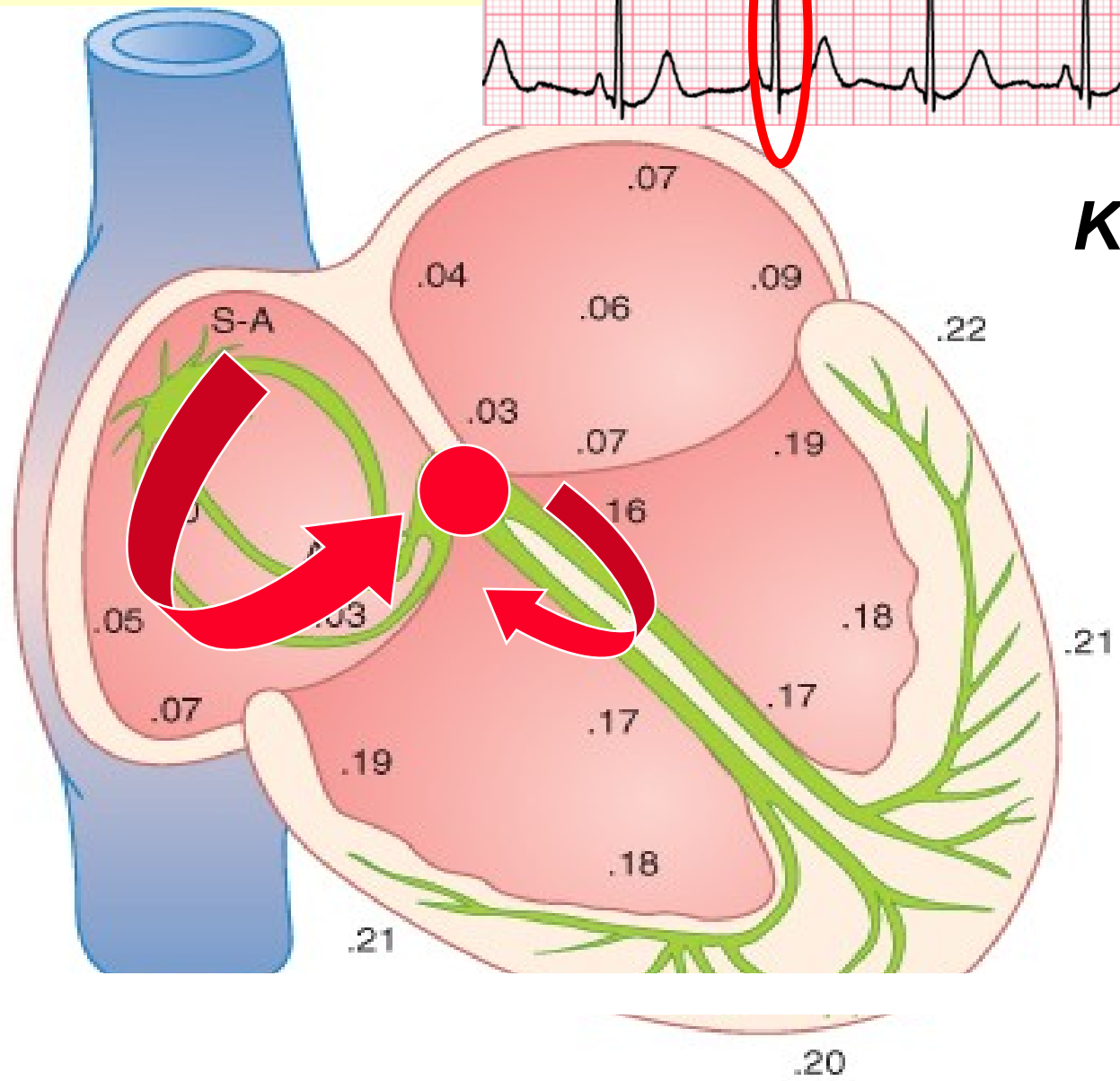


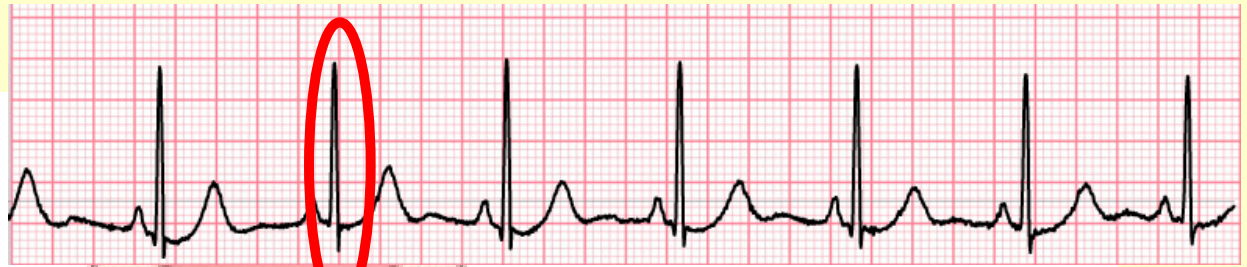© Elsevier. Guyton & Hall: Textbook of Medical Physiology 11e - www.studentconsult.com

© Elsevier. Guyton & Hall: Textbook of Medical Physiology 11e - www.studentconsult.com

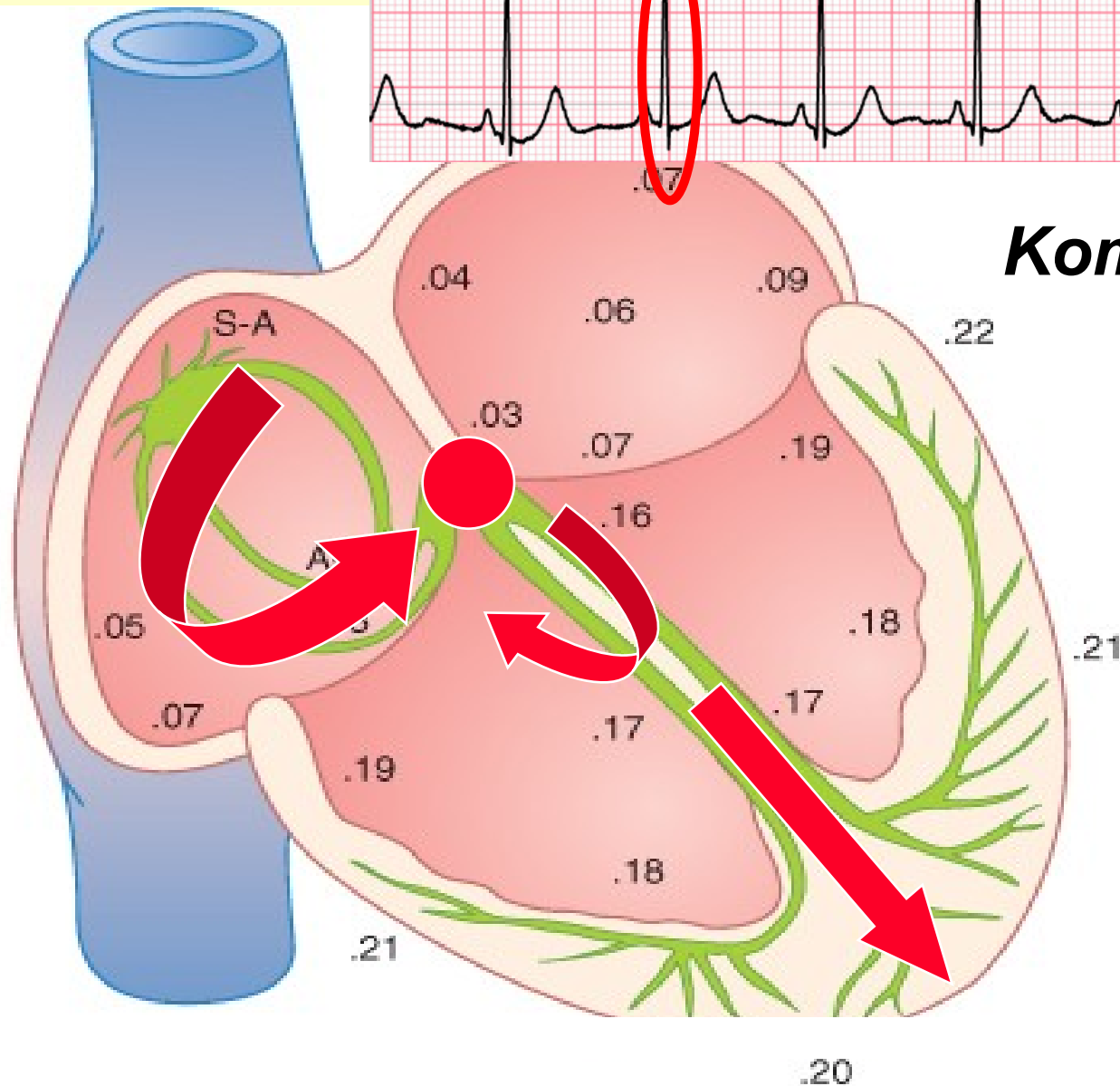


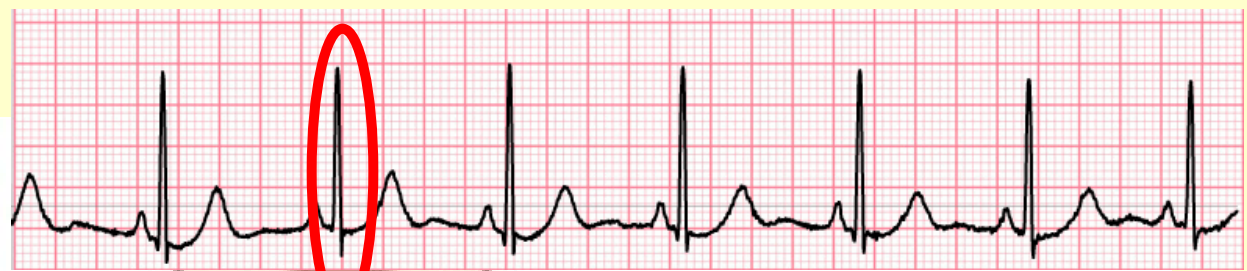Komplex QRS



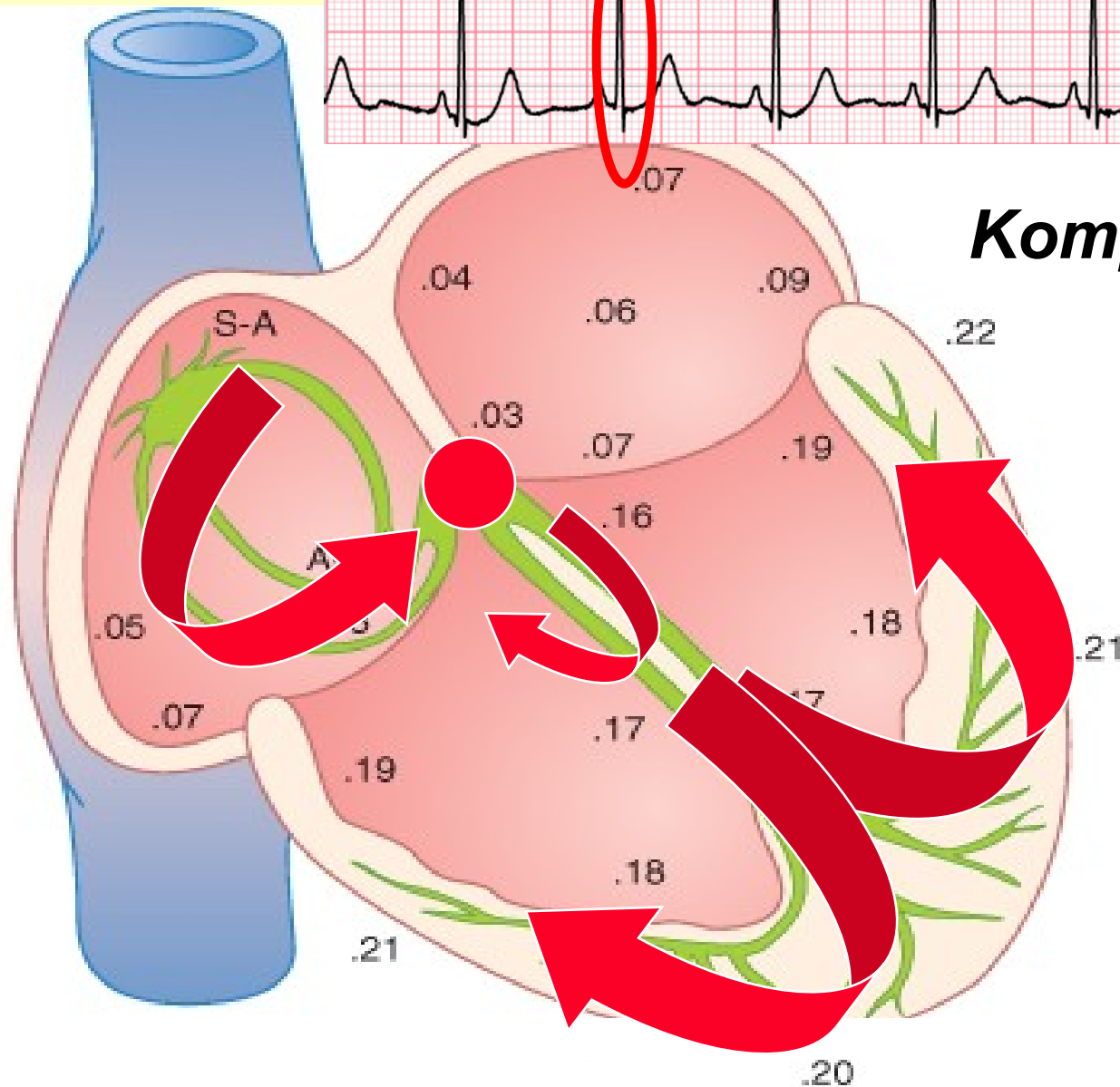


Komplex QRS

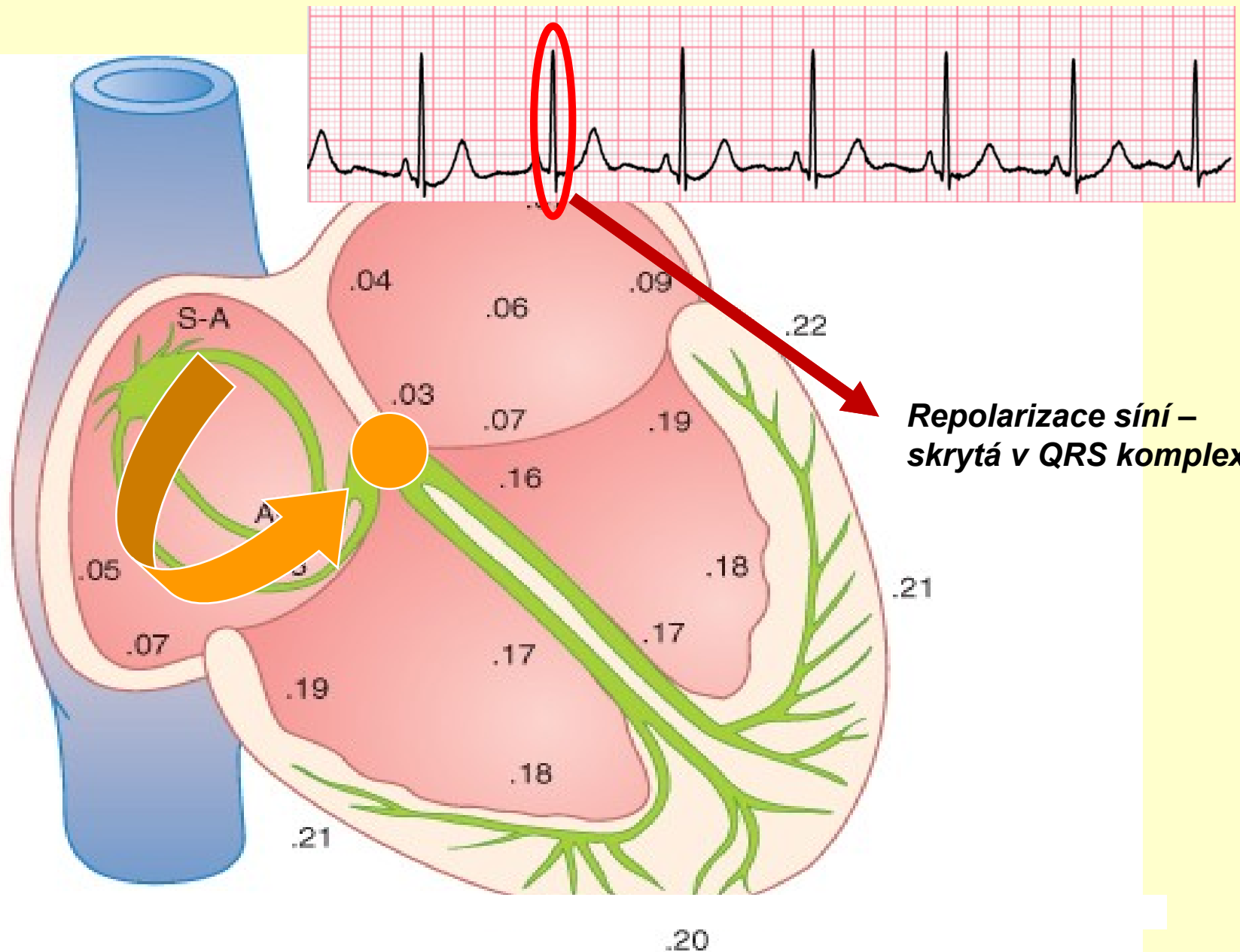


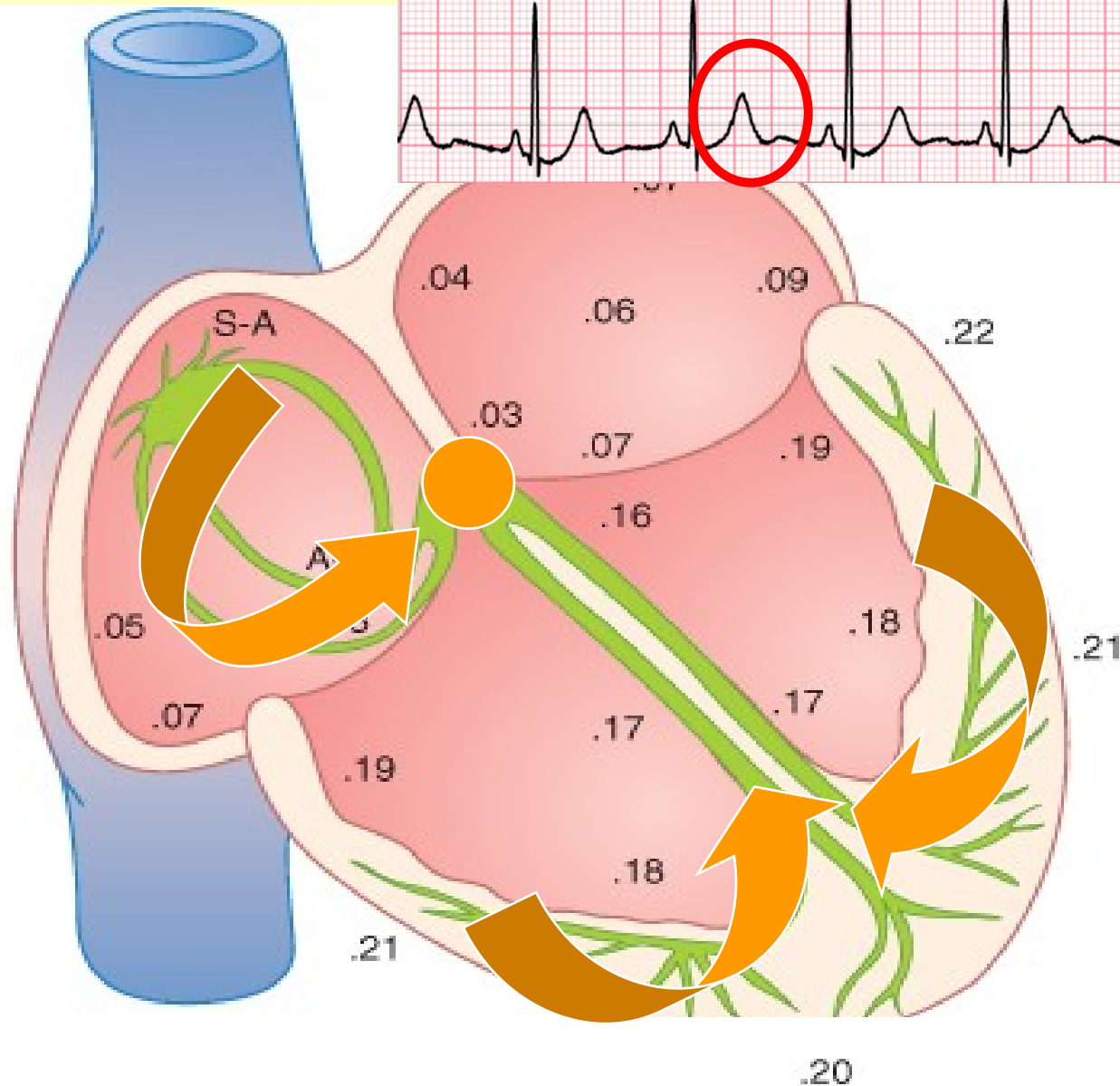
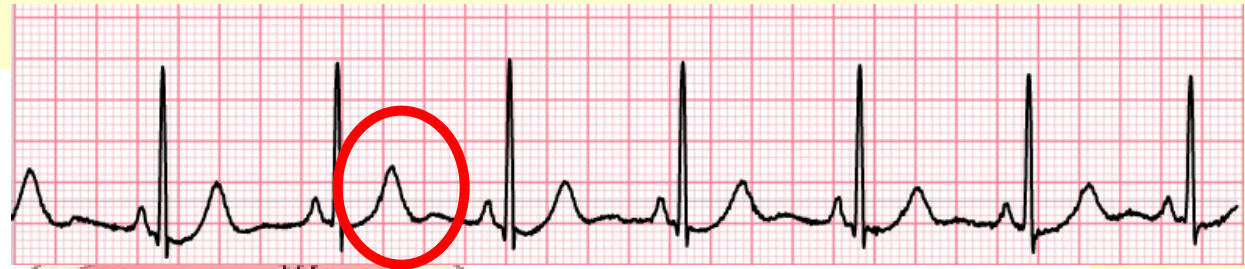

Komplex QRS



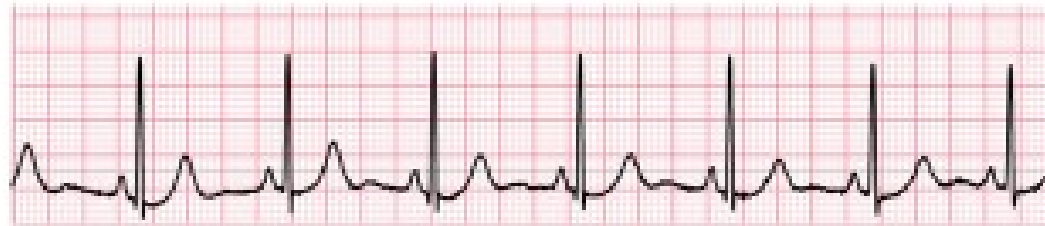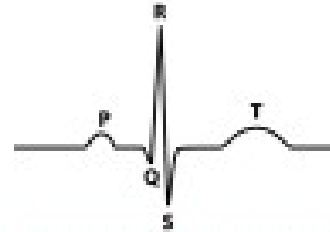
REPOLARIZACE SRDCE





Vlna T

EKG



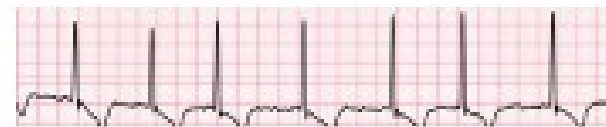
1. AKCE SRDEČNÍ PRAVIDELNÁ?



Sinusová arytmie

Sinusová respirační arytmie - fyziologická

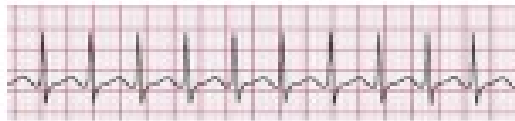
2. RYTMUS SINUSOVÝ?



Síňová fibrilace

Síňová fibrilace

3. FREKVENCE?



Tachykardie

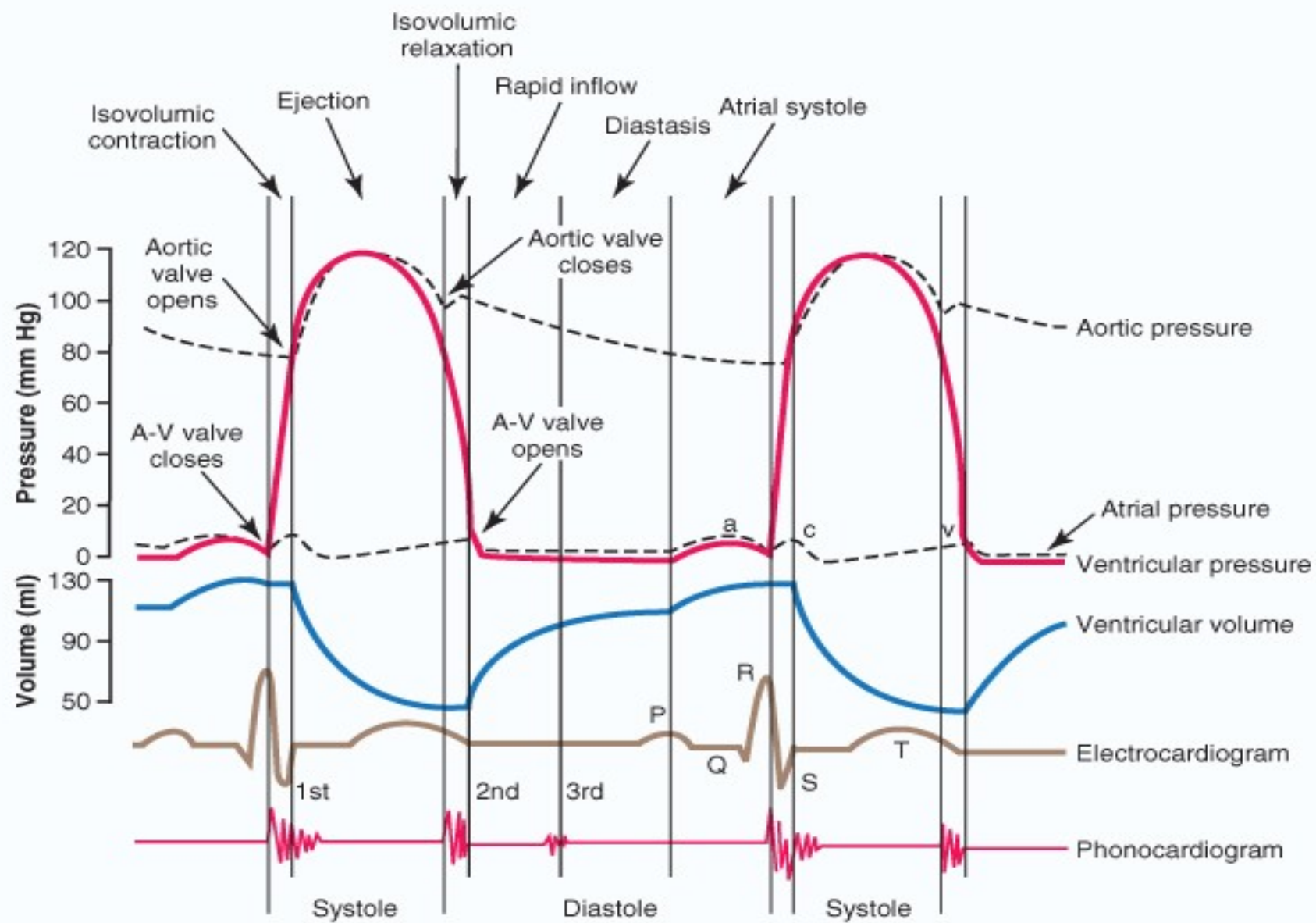
Tachykardie

4. DÉLKA a „VÝŠKA“ ?



MI

Akutní IM



Děkuji za pozornost