

Akutní leukémie

Kissová J.

Oddělení klinické hematologie

FN Brno

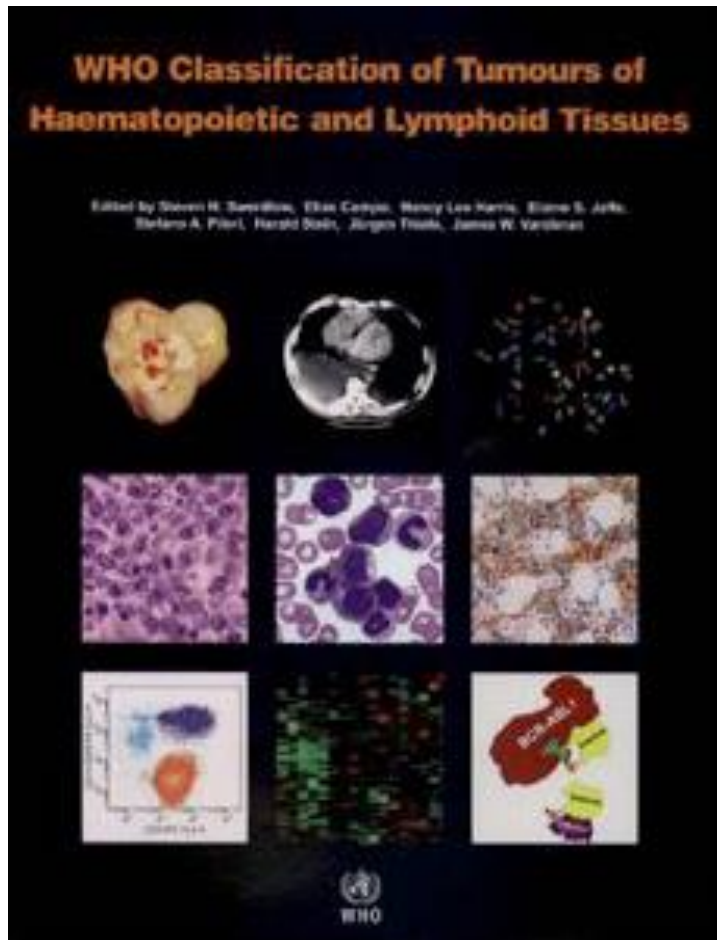
Akutní leukémie

heterogenní skupina maligních hematologických onemocnění, v níž je možné z pohledu dnešních poznatků vyčlenit řadu podskupin s různým klinickým i laboratorním nálezem, prognózou a odpovědí na terapii.

Klasifikace akutních leukémií

1. FAB 1976 - založená na morfologii a cytochemii, opakovaně revidována (1982, 1985, 1990)
2. MIC 1985 - Morphology, Immunology and Cytogenetic Cooperative Group
3. REAL 1994 - zařazeny leukémie z lymfatické řady
4. EGIL 1995 - European Group of immunofenotyping leukemia
5. WHO 2001 - revize všech klasifikací
6. WHO 2008 - revize předchozí klasifikace
7. WHO 2016 – poslední revize

WHO klasifikace



Akutní leukémie ve WHO klasifikaci

WHO klasifikace zahrnuje morfologickou, cytochemickou, imunofenotypickou, cytogenetickou a molekulárně genetickou identifikaci leukemických blastů.

Určení homogenních kategorií v heterogenní skupině akutních leukémií má umožnit přesnější nasměrování léčebné strategie.

Akutní myeloidní leukémie- porovnání FAB a WHO klasifikace

- *počet blastů (rozpočet)*

FAB klasifikace - počítán z nonerytroidních buněk

WHO - ze všech jaderných buněk dřeně (rozpočet na 500 buněk ve dřeni, na 200 buněk v periferní krvi)

- *počet blastů ve dřeni či periferní krvi (diagnostické kritérium)*

FAB klasifikace 30%, **WHO** 20%

- !!!!diagnóza AML může být ve WHO stanovena i u stavů s méně než 20% blastů ve dřeni či periferní krvi, je-li prokázána **rekurentní genetická abnormita** (AML s t(15,17), t(8,21), inv(16) nebo t(16,16))

Akutní leukémie- nálezy v periferní krvi

- ▶ obvykle anémie, trombocytopenie
- ▶ změny počtu bílých krvinek- leukopenie i leukocytóza
- ▶ blasty v periferní krvi

Vyšetření kostní dřeně

- ▶ **Aspirační biopsie-** sternální punkce, punkce z lopaty kosti kyčelní



cytologie, cytochemie, imunofenotypizace, cytogenetika, histologie
z koagula, molekulární genetika

- ▶ **Trepanobiopsie** 

kromě výše uvedeného histologie, imunohistochemie, otiskový
preparát

Morfologie kostní dřeně- patologická populace

► myeloblasty

- velikost od bb. lehce větších než zralé lymfocyty až po bb. velikosti monocytů nebo i větších
- bazofilní nebo šedomodrá cytoplazma, úzký lem
- kulaté nebo oválné jádro s jemným jaderným chromatinem
- obvykle několik jadérek
- azurofilní granula (granulované) nebo bez granulí (negrulované myeloblasty)
- Auerova tyč- specifický nález pro myeloidní linii

Morfologie kostní dřeně- patologická populace

► lymfoblasty

- bb. velikosti zralých lymfocytů až k bb. větším než neutrofilny
- min. množství středně bazofilní cytoplazmy, neobsahuje granula
- jaderný chromatin od jemně granulárního až po kondenzovaný
- nenápadná nebo až prominující jádérka

Morfologie kostní dřeně- patologická populace

- ▶ **patologické promyelocyty** u akutní promyelocytární leukémie (APL)
(normální promyelocyty – bb. s excentricky uloženým jádrem, Golgiho zónou, hrubším chromatinem, zachovalé zřetelné jadérko, početné granule a nižší poměr N/C, cytoplazma vyjma Golgiho zóny je bazofilní)
- ▶ **monoblasty a promonocyty** u akutní myelomonocytární a monocytární leukémie
- ▶ **megakaryoblasty** u akutní megakaryocytární leukémie jsou považovány za ekvivalenty blastů pro účely stanovení dg. akutní leukémie
- ▶ **erytroblasty** nejsou zahrnovány do počtu blastů

Cytochemická vyšetření

- ▶ Průkaz substancí (Fe, glykogen) nebo přítomnosti enzymů pomocí mikroskopicky hodnotitelných reakcí
 - fixace
 - vlastní cytochemická reakce
 - dobarvování jader

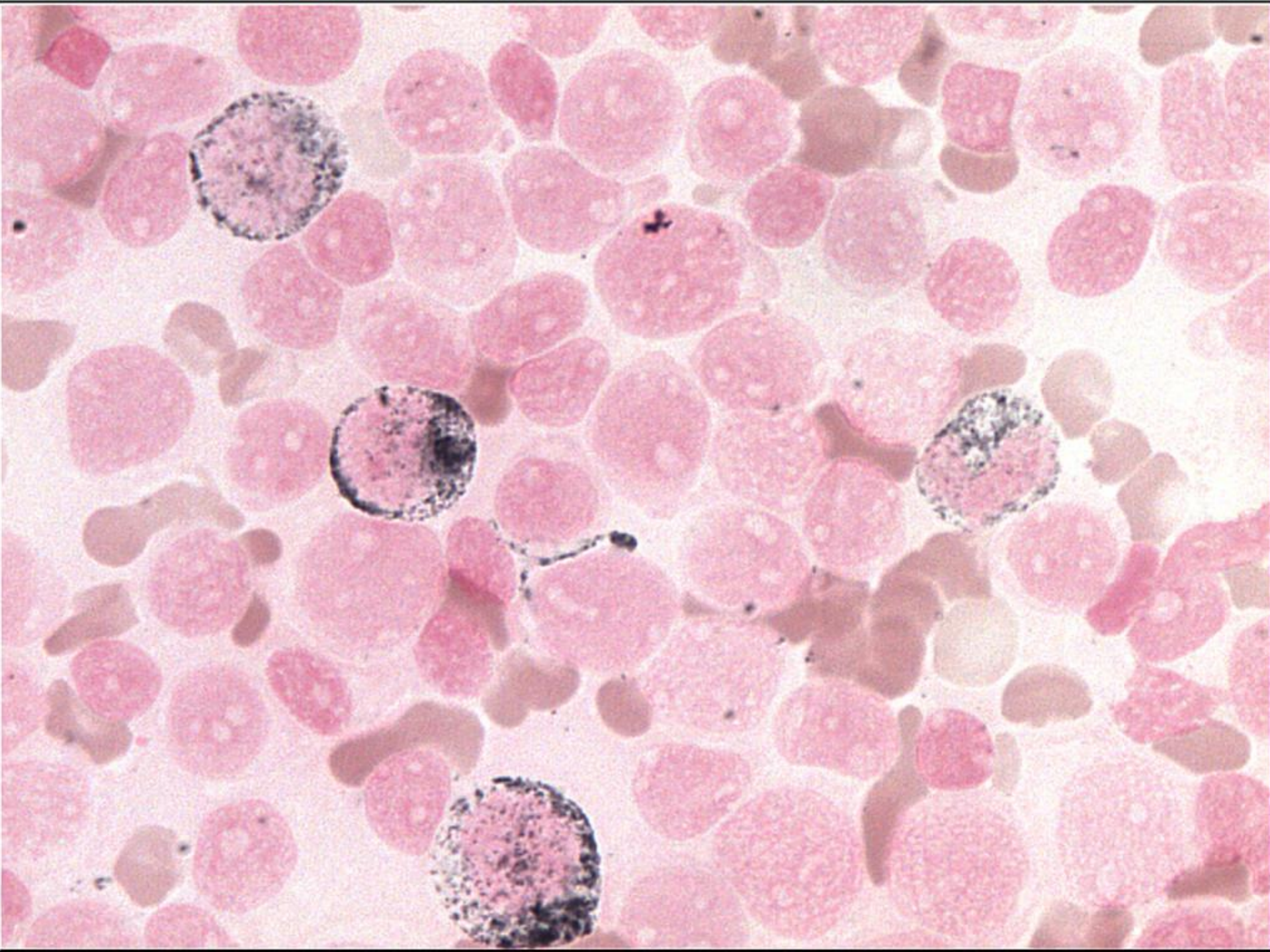
- ▶ Barvení železa
- ▶ Myeloperoxidáza (MPOX)
- ▶ Sudanová čerň B (SBB)
- ▶ Nespecifická esteráza (NSE)
- ▶ PAS reakce
- ▶ Chloracetátesteráza

Cytochemická vyšetření u akutní leukémie

- ▶ **myeloperoxidáza (MPOX)** – odlišení AML od ALL či monoblastické leukémie
- ▶ **nespecifická esteráza (s blokádou fluoridem)** – k odlišení akutní myelomonocytární a monoblastické leukémie (AML M4-M5)
- ▶ **PAS reakce-** k odlišení akutní lymfoblastické leukémie (hrubší granula až bloková pozitivita bez difuzního pozadí)

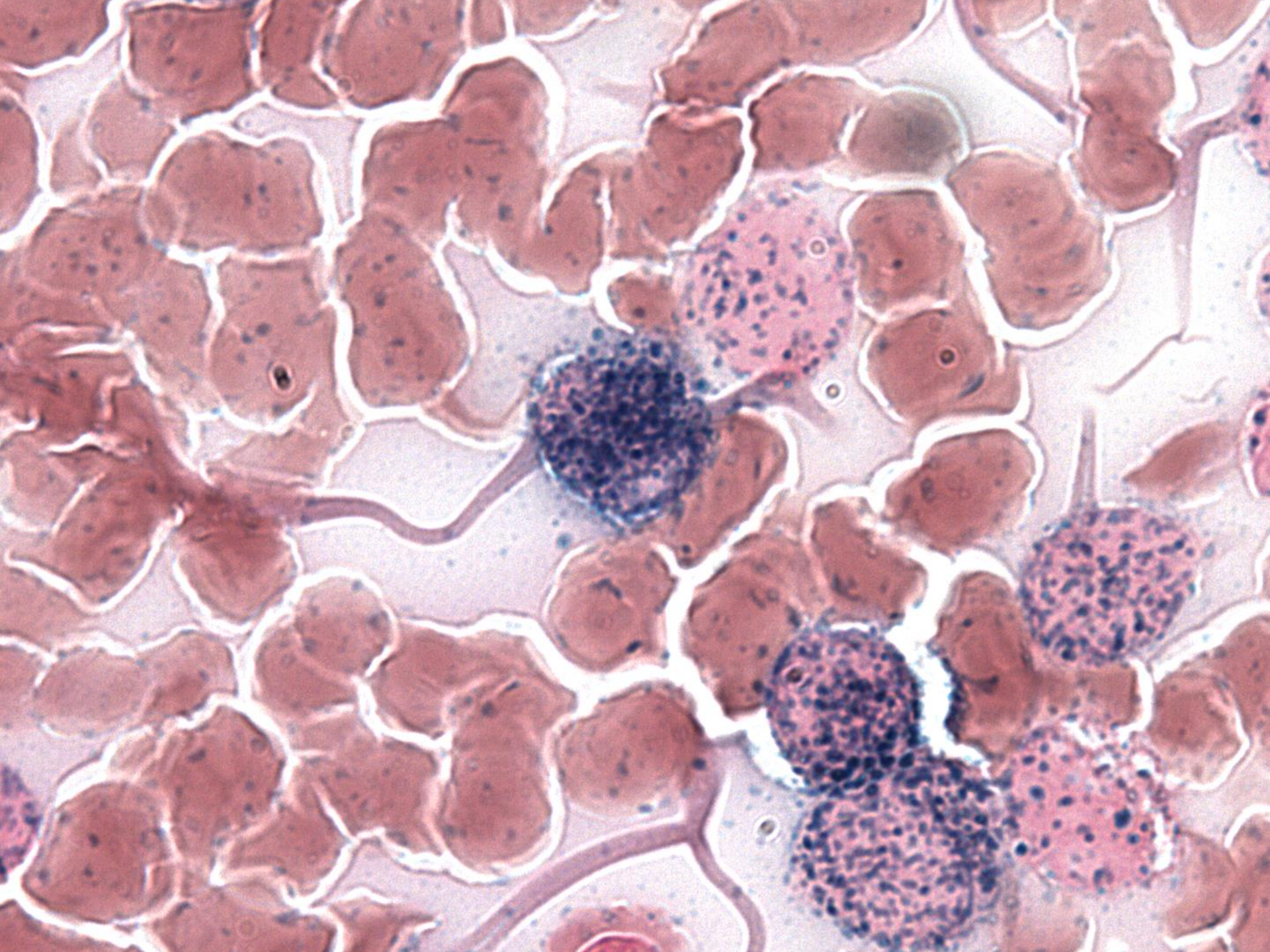
Cytochemie- MPOX

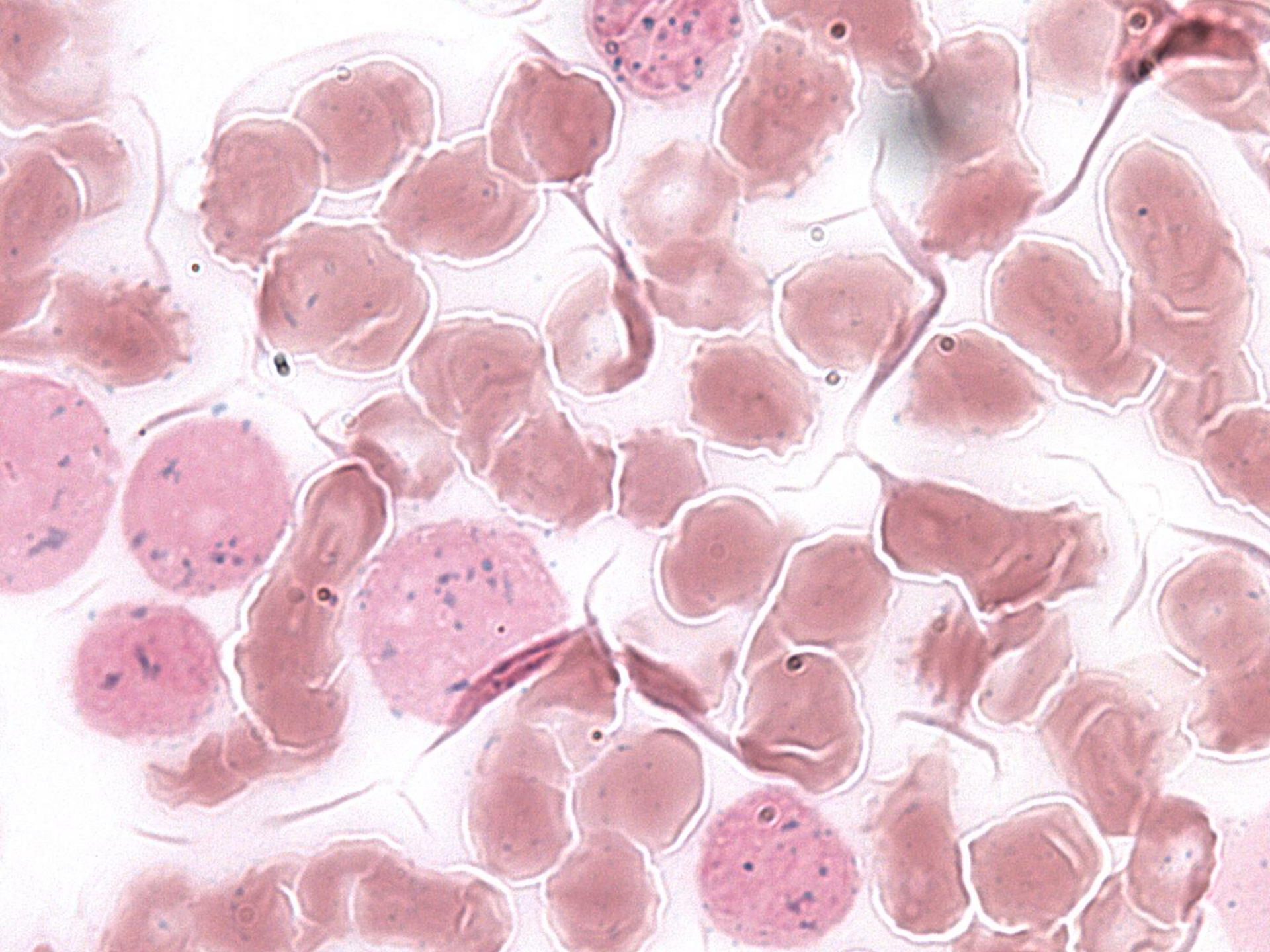
- ▶ specifická pro myeloidní diferenciaci
- ▶ myeloperoxidázová aktivita u myeloblastů je granulární a často koncentrovaná v Golgiho zóně
- ▶ monoblasty negativní nebo pozitivní s rozptýlenými jemnými granuly
- ▶ lymfoblasty a megakaryoblasty- MPOX negativní



Cytochemie – nespecifická esteráza

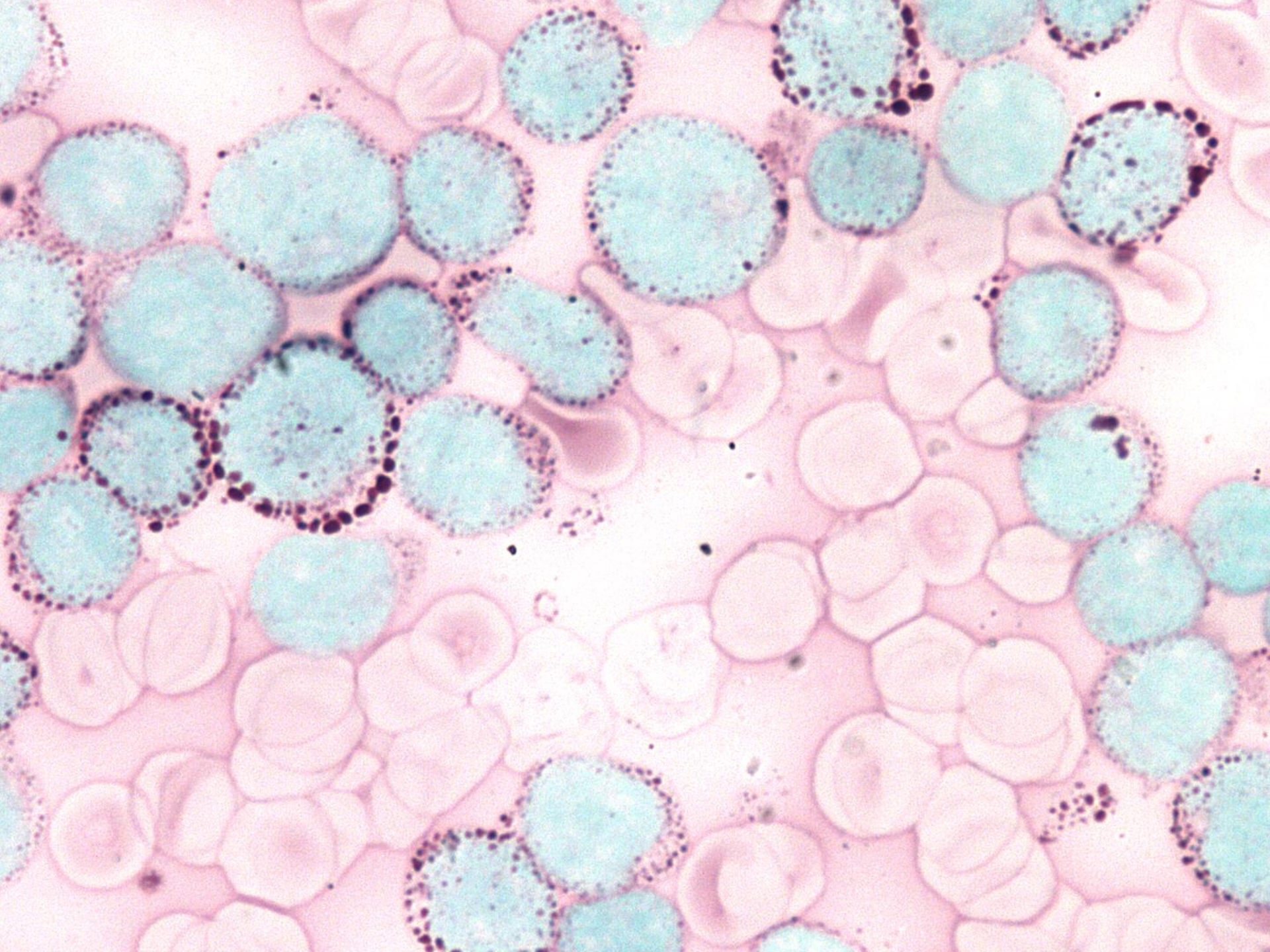
- ▶ specifická pro monocyty, makrofágy a krevní destičky- v těchto buňkách reakci inhibuje fluorid sodný (pozitivita je poté nulová nebo snížená)
- ▶ monoblasty a lymfoblasty pozitivita bez blokády
- ▶ erytroblasty slabě pozitivní reakce





Cytochemie- PAS

- ▶ reakce kys.jodisté se Schiffovým činidlem
- ▶ pozitivita téměř ve všech krevních buňkách vyjma erytroblastů
- ▶ pozitivita difuzní, granulární, bloková pozitivita
- ▶ lymfocyty mají hrubší granula až blokovou pozitivitu bez difuzního pozadí



Ostatní laboratorní vyš.metody u akutních leukémií

- ▶ **Imunofenotypizace**- charakterizuje určité populace buněk pomocí jejich specifických membránových či cytoplazmatických antigenů monokl. protilátkami
- ▶ **Cytogenetika**- stanovení karyotypu buněk
- ▶ **Molekulární genetik**a- patologie na úrovni DNA či RNA buněk

Panel monoklonálních protilátek pro dg. akutní leukémie

- ▶ Prekurzory: CD34, CD117, CD33, CD13, HLA-DR
- ▶ Granulocytární znaky: CD65, cytoplazmatická MPO
- ▶ Monocytární znaky: CD14, CD36, CD64
- ▶ Megakaryocytární: CD41 (GPIIb/IIIa), CD61 (GPIIIa)
- ▶ Erytroidní znaky: CD235a (glycophorin A), CD36
- ▶ B-linie: CD19, CD 20, CD10, CD22, CD79a
- ▶ T-linie: CD3
- ▶ Myeloidní linie: MPO nebo monocytární diferenciace (CD11c, CD14, CD64, lysozym)

Akutní leukémie- epidemiologie

- ▶ incidence AL 4/100 000 obyvatel za rok
- ▶ 70% tvoří AML
- ▶ převážná většina AML vzniká u dospělých, medián věku 60 let
- ▶ ALL predominantně on. dětského věku
- ▶ 75% případů ALL obvykle pod 6 let věku

Akutní leukémie - etiologie

- ▶ genetické on. u 5% pac. s AL (Downův sy)
- ▶ viry- EBV, HIV, HTLV
- ▶ ionizační záření
- ▶ cytotoxická chemoterapie
- ▶ průmyslová expozice-benzen, pesticidy
- ▶ jen 1-2% diagnostikovaných je spojeno s těmito agens

Klinické projevy akutní leukémie

- ▶ krvácivé projevy- trombocytopenie, koagulopatie
- ▶ infekční komplikace
- ▶ projevy anemického syndromu
- ▶ lymfadenopatie
- ▶ hepatosplenomegalie
- ▶ jiné vyplývající z poruchy funkce postiženého orgánu

Akutní myeloidní leukémie (AML)

WHO 2016

- ▶ AML s rekurentní genetickou abnormalitou
- ▶ AML spojená s myelodysplázií
- ▶ AML související s léčbou (therapy-related)
- ▶ AML jinak neklasifikovatelné (AML, NOS)
- ▶ Myeloidní sarkom
- ▶ Myeloidní proliferace spojené s Downovým syndromem

AML s rekurentní genetickou abnormalitou

- ▶ vznik predominantně u mladších nemocných
- ▶ všeobecně spojeny s relativně příznivou odpovědí na terapii

AML s rekurentní cytogenetickou abnormalitou

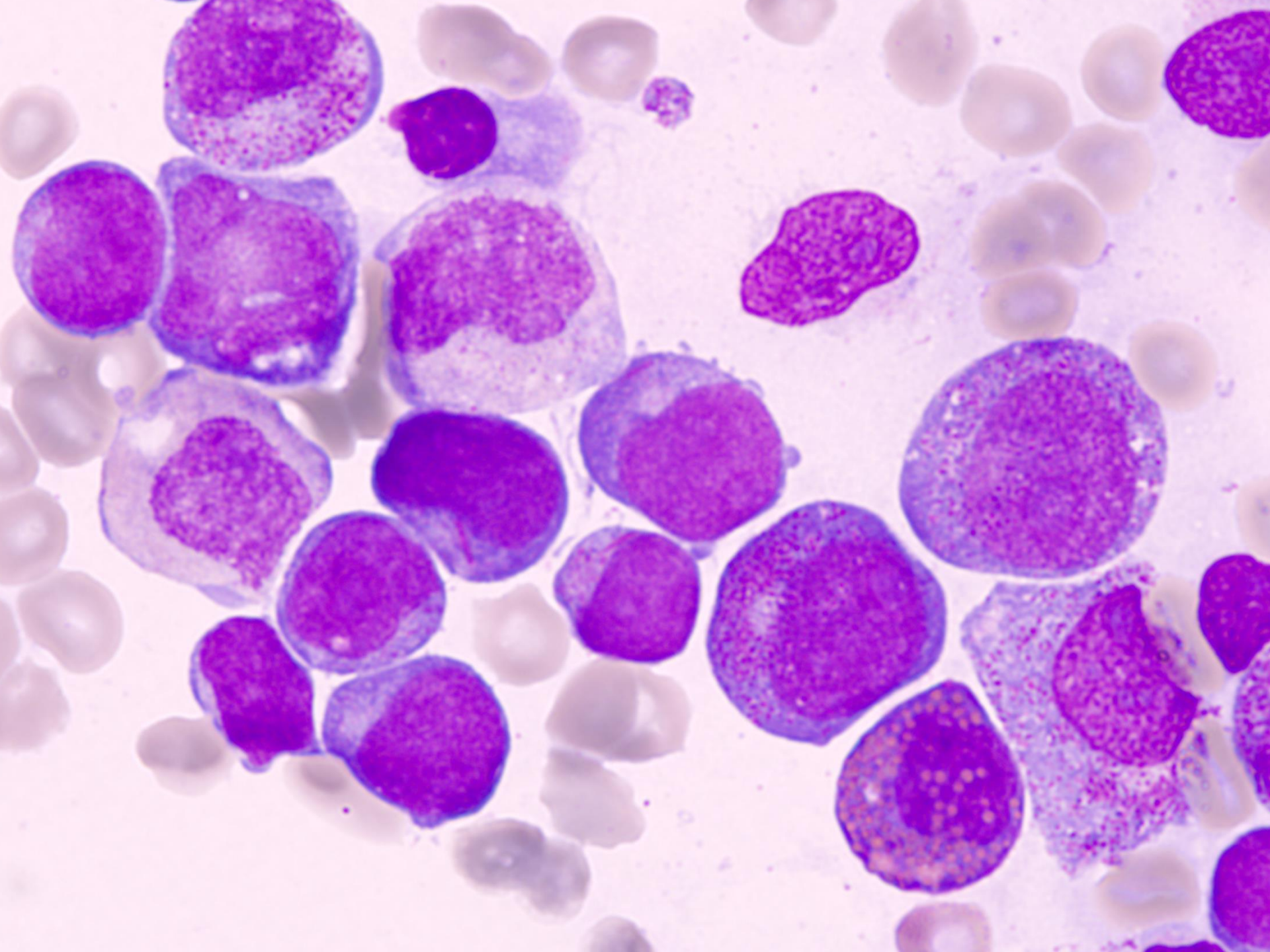
- ▶ AML s t(8;21)(q22;q22); (*RUNX1-RUNX1T1*)
- ▶ AML s inv(16)(p13,1q22) nebo t(16;16)(p13;q22); (*CBFB-MYH11*)
- ▶ Akutní promyelocytární leukémie - AML s t(15;17)(q22;q12); (*PML/RAR α*) a varianty
- ▶ AML s t(9,11)(p21.3,q23.3), (*MLLT3-KMT2A*)
- ▶ AML s t(6,9)(p23,q34) (*DEK-NUP214*)
- ▶ AML s inv(3) nebo t(3,3)(q21,q26,2) (*GATA2, MECOM*)
- ▶ AML (megakaryocytární) s t(1,22)(p13,q13) (*RBM15-MKL1*)
- ▶ *Provizorní jednotka: AML s BCR/ABL1*

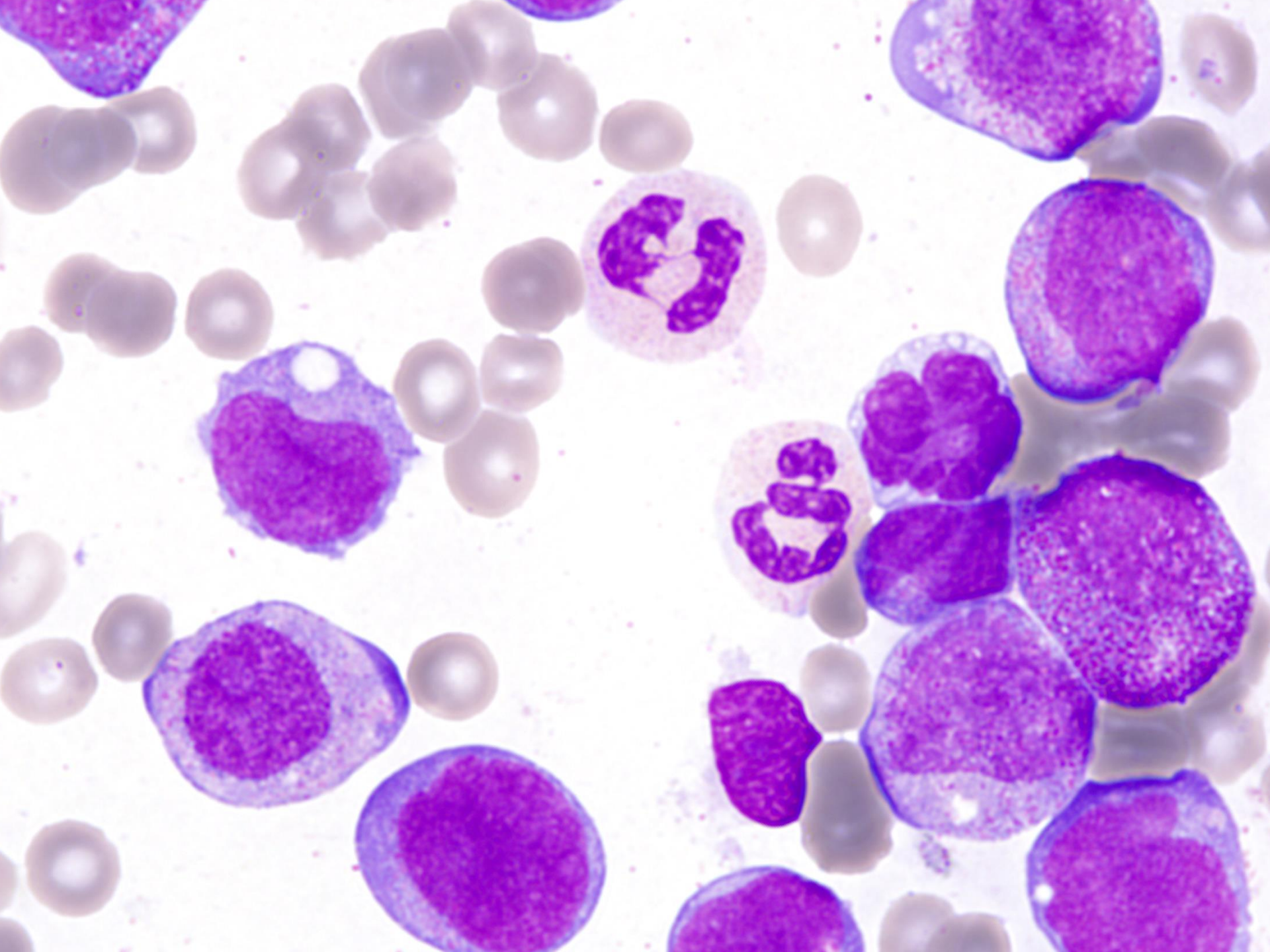
AML s t(8;21)(q22;q22)

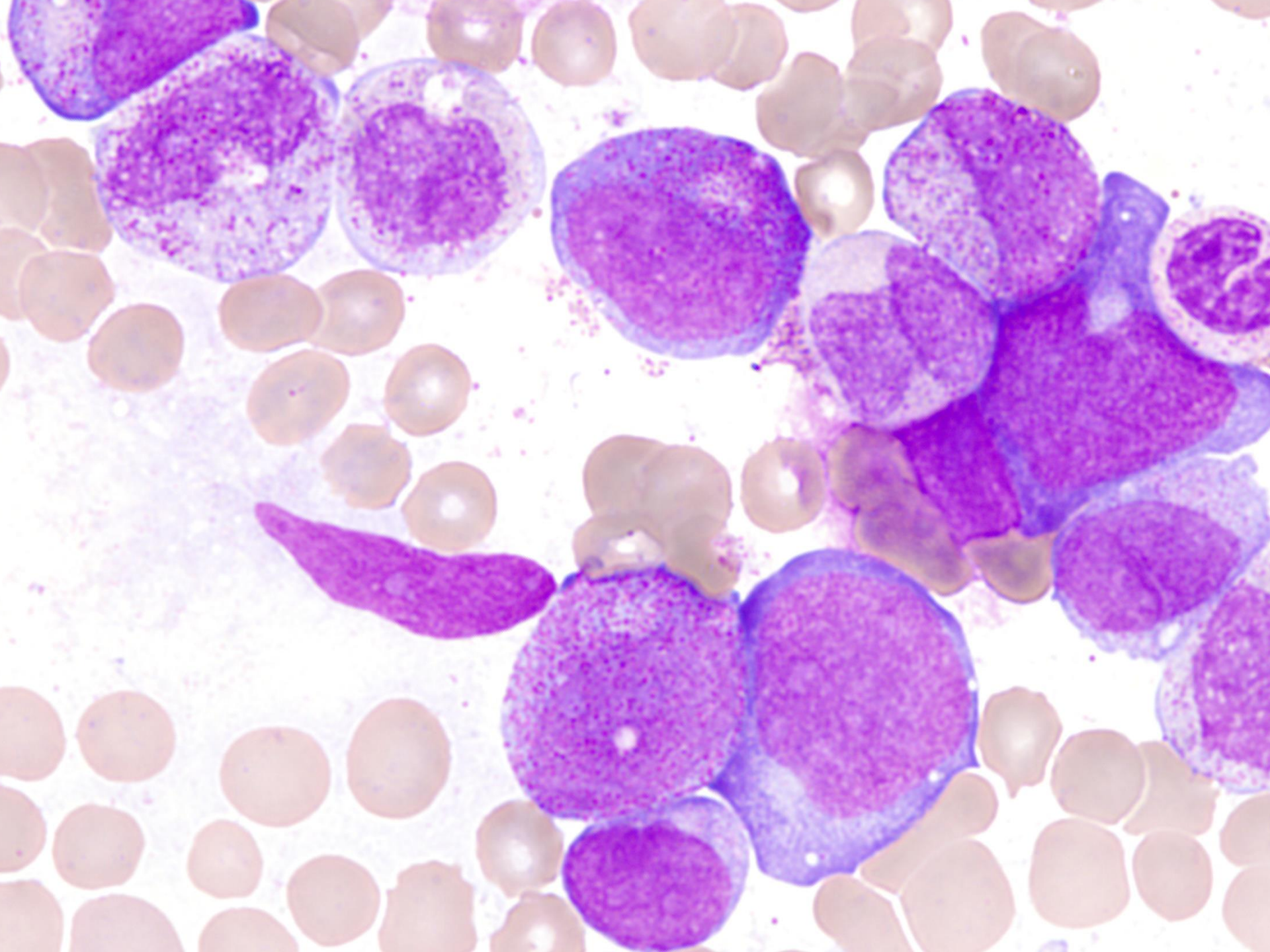
- ▶ 5-12% mezi AML
- ▶ cca 1/3 mezi AML s vyzríváním
- ▶ může být < 20% blastů v kostní dřeni nebo periferní krvi, je-li prokázána cytogenetická odchylka, uzavíráme jako AML ne jako RAEB
- ▶ někdy pod obrazem myeloidního (granulocytárního) sarkomu

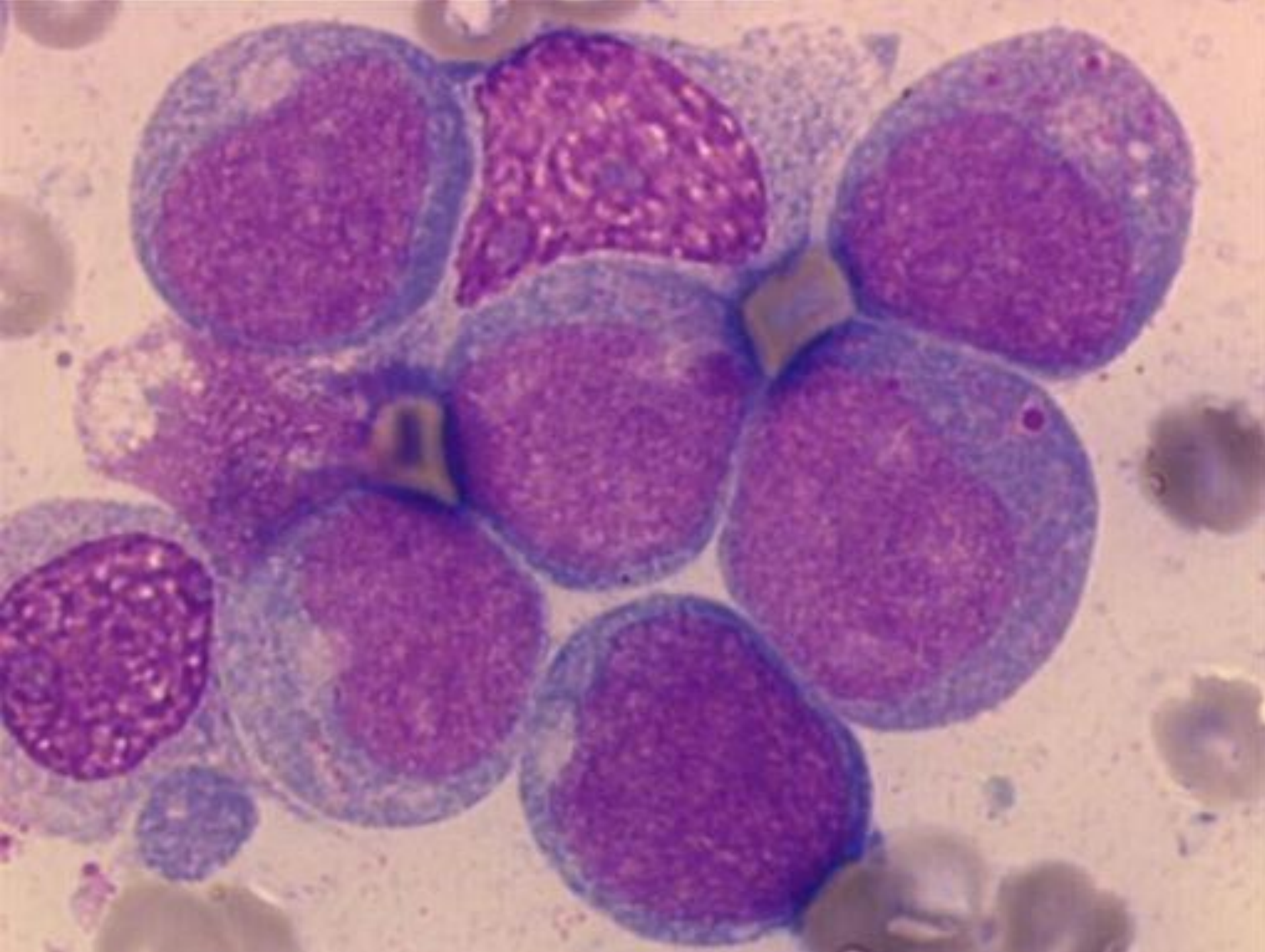
Morfologie – AML s t(8,21)

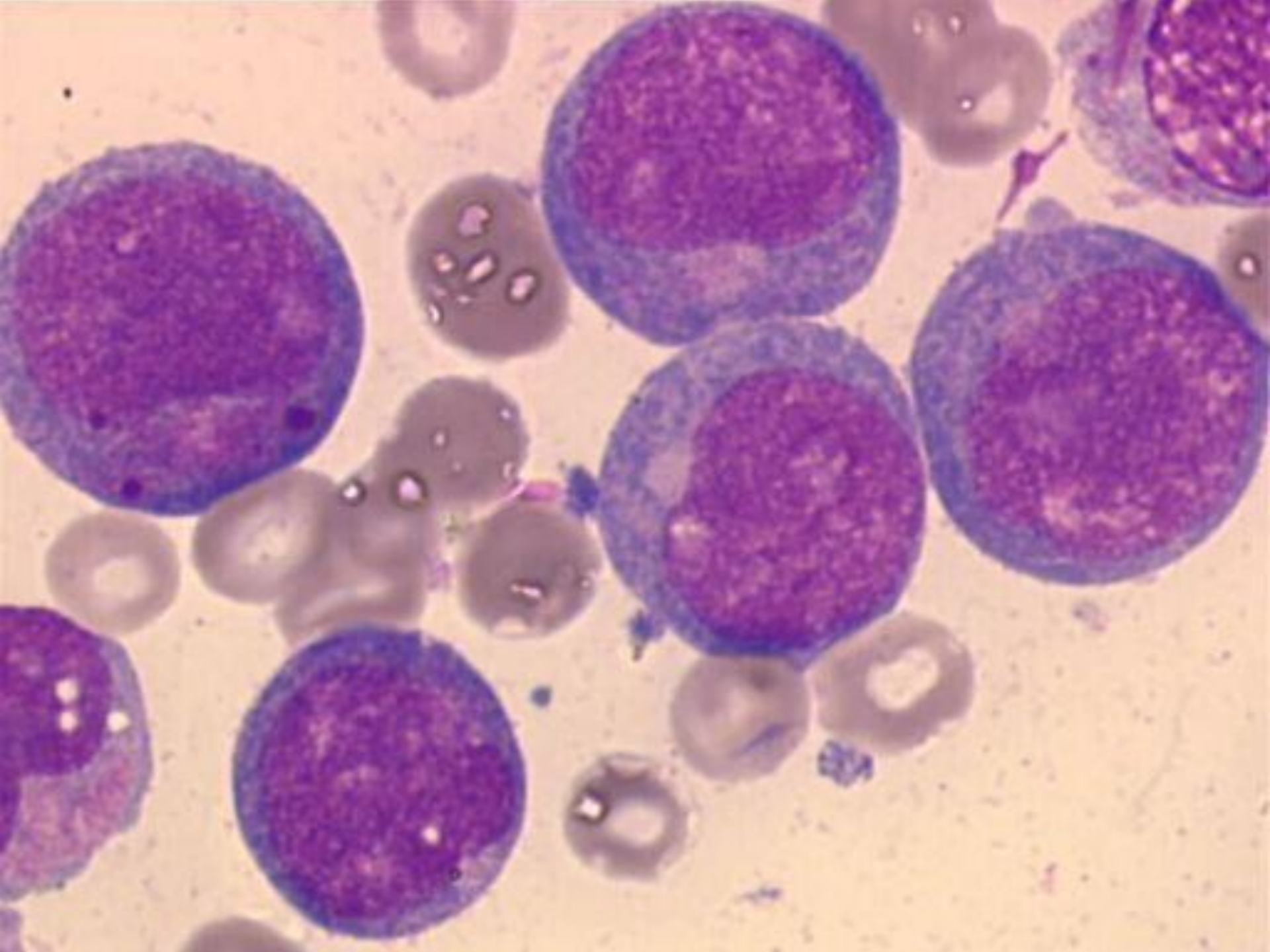
- ▶ větší blasty s bazofilní cytoplazmou
- ▶ četná azurofilní granula
- ▶ velká granula- pseudo Chediak-Higashiho granula
- ▶ Auerovy tyče- dlouhé a tenké se zahrocenými okraji (i ve zralých neutrofilech)
- ▶ některé malé blasty, hl. v periferní krvi
- ▶ dysplazie granulopoezy- pseudopelgeroidní anomálie, abnormality barvení cytoplazmy
- ▶ někdy zvýšení eozinofilů

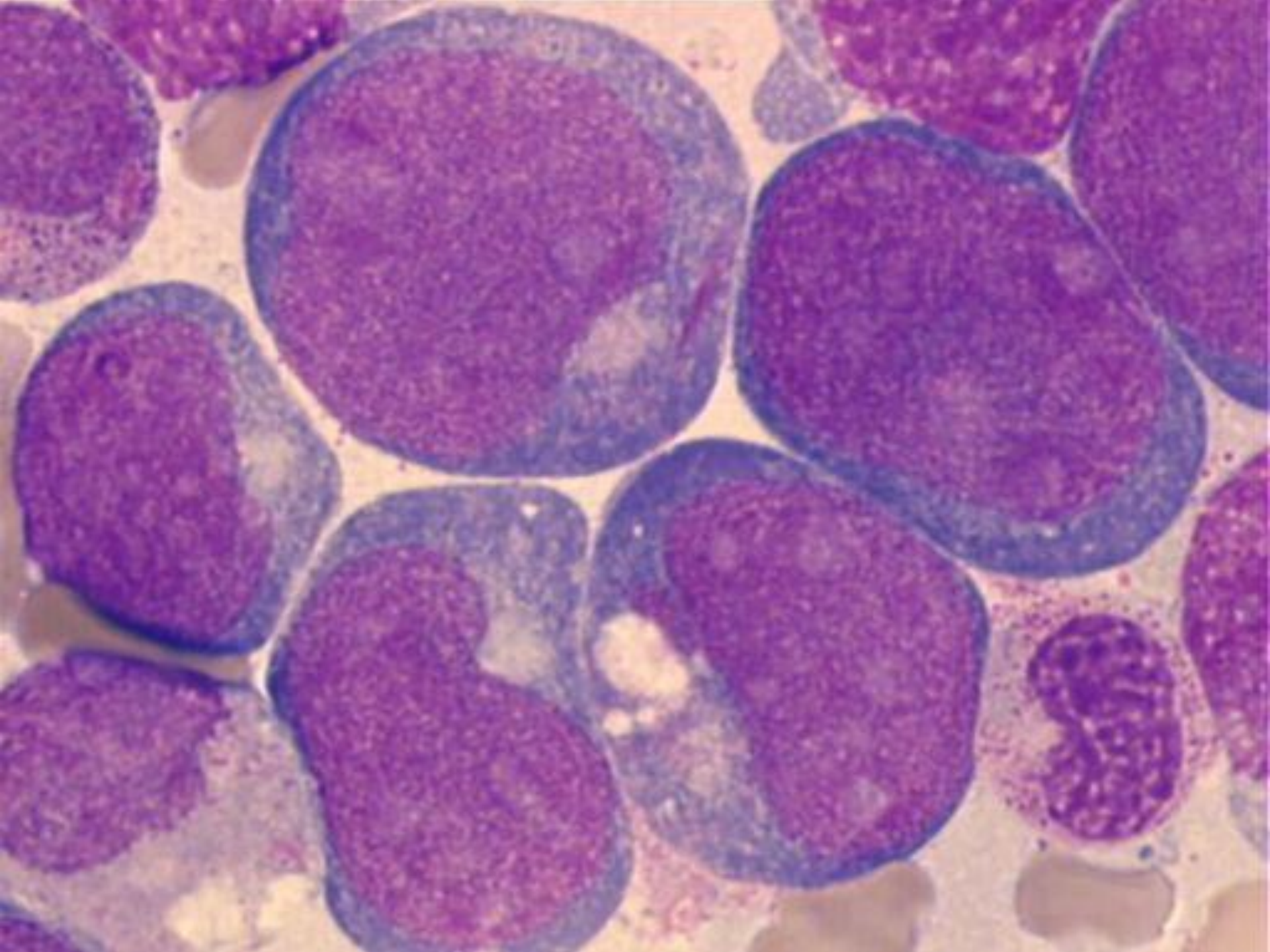


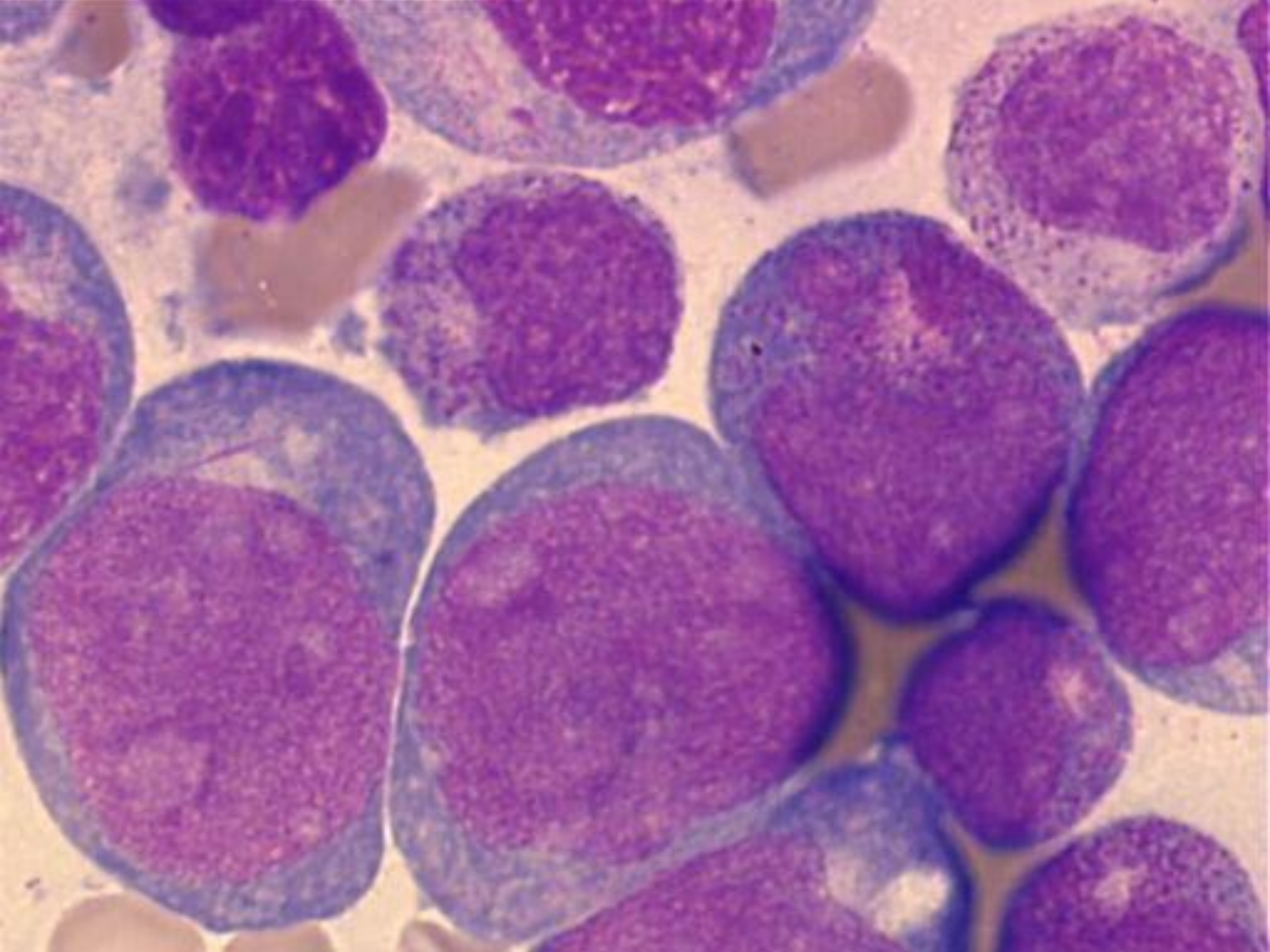


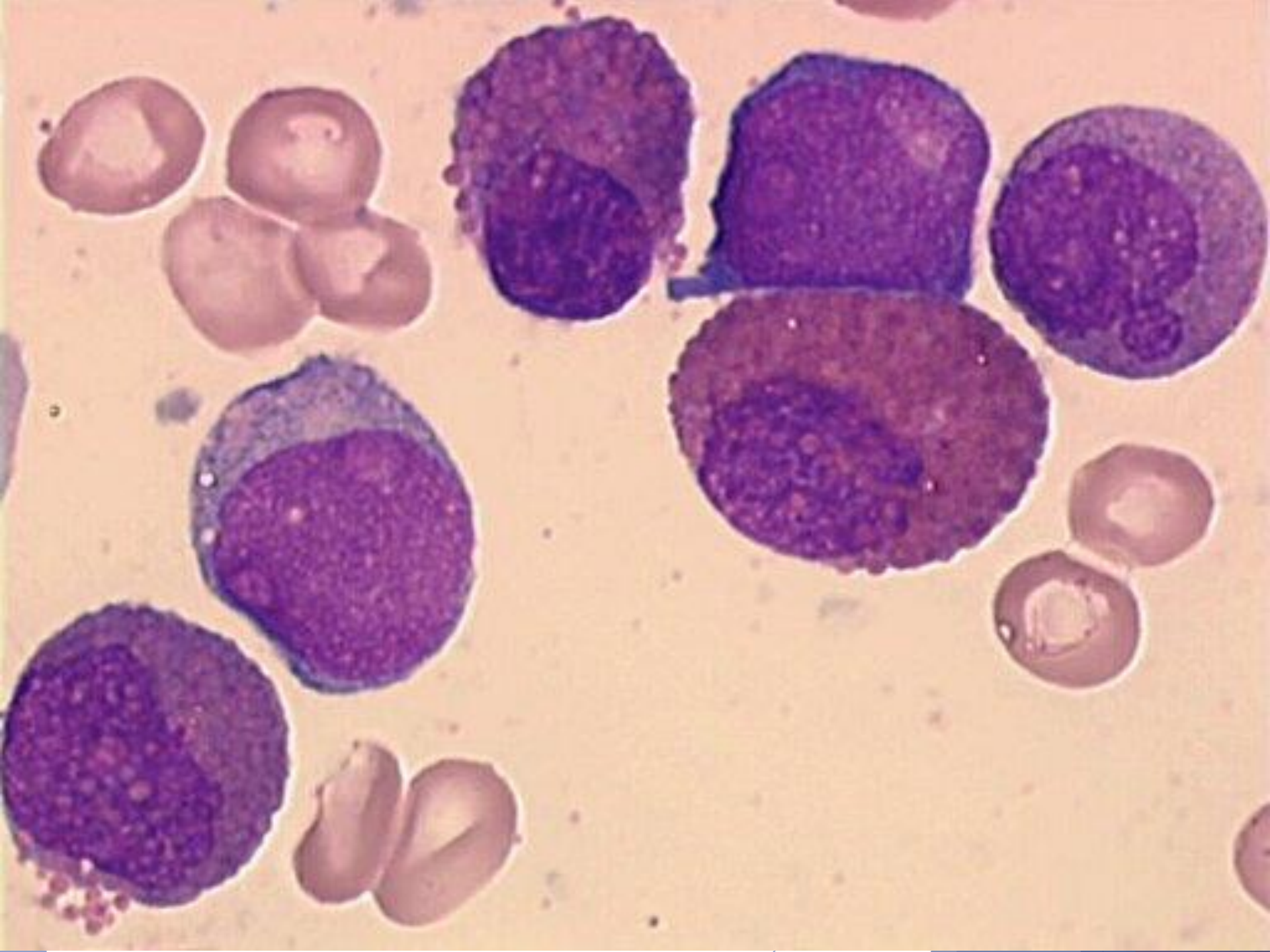












Imunofenotypizace

- ▶ pozitivita myeloidních markerů
CD34 a CD33
- ▶ často ko-exprese lymfoidních markerů
CD19, méně často CD56

Molekulární genetika

- ▶ Detekce fúzního transkriptu AML1/ETO

AML1 (nebo též core binding factor - CBF α) lokalizovaný na 21q22

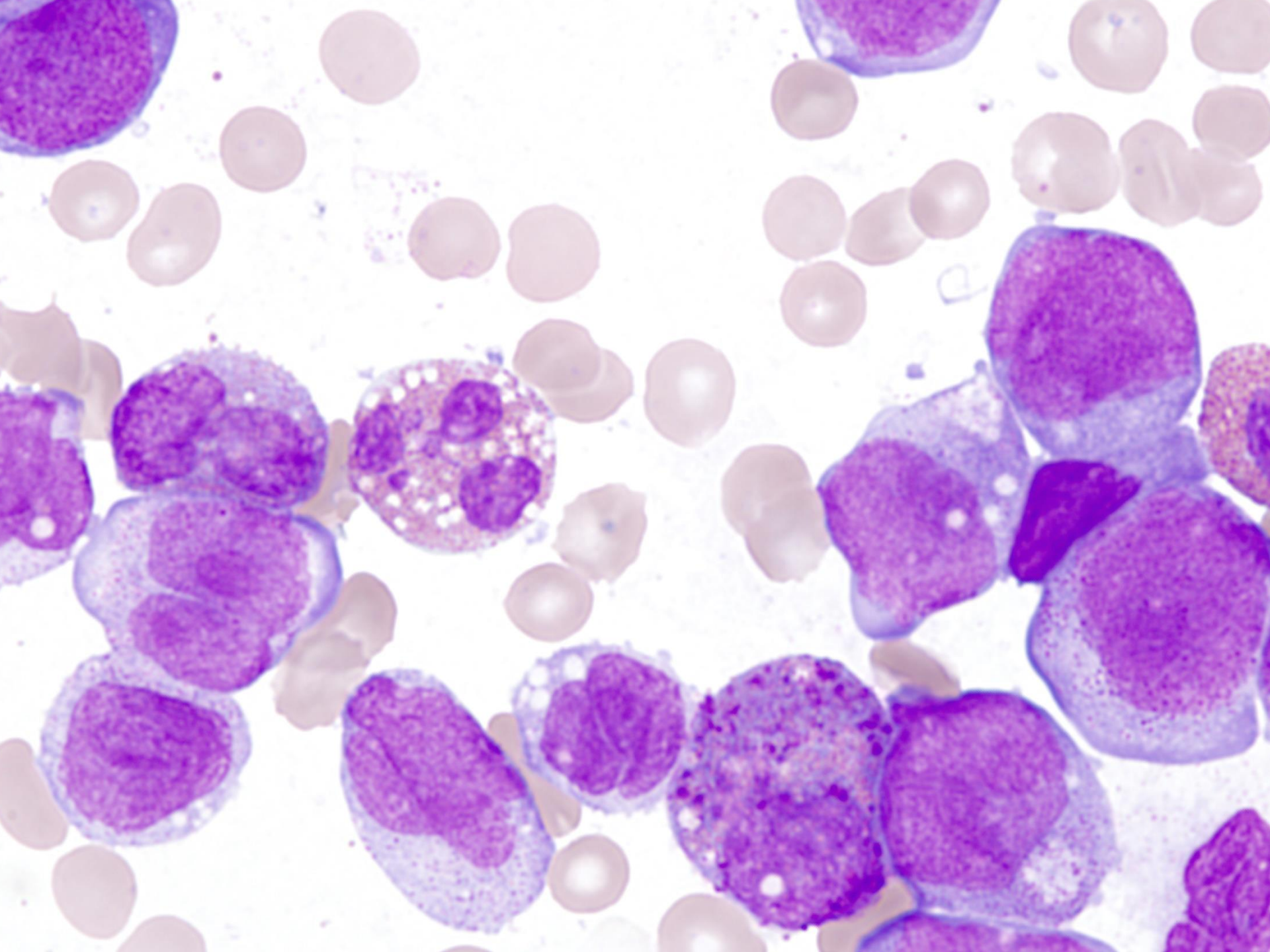
ETO lokalizovaný na 8q22

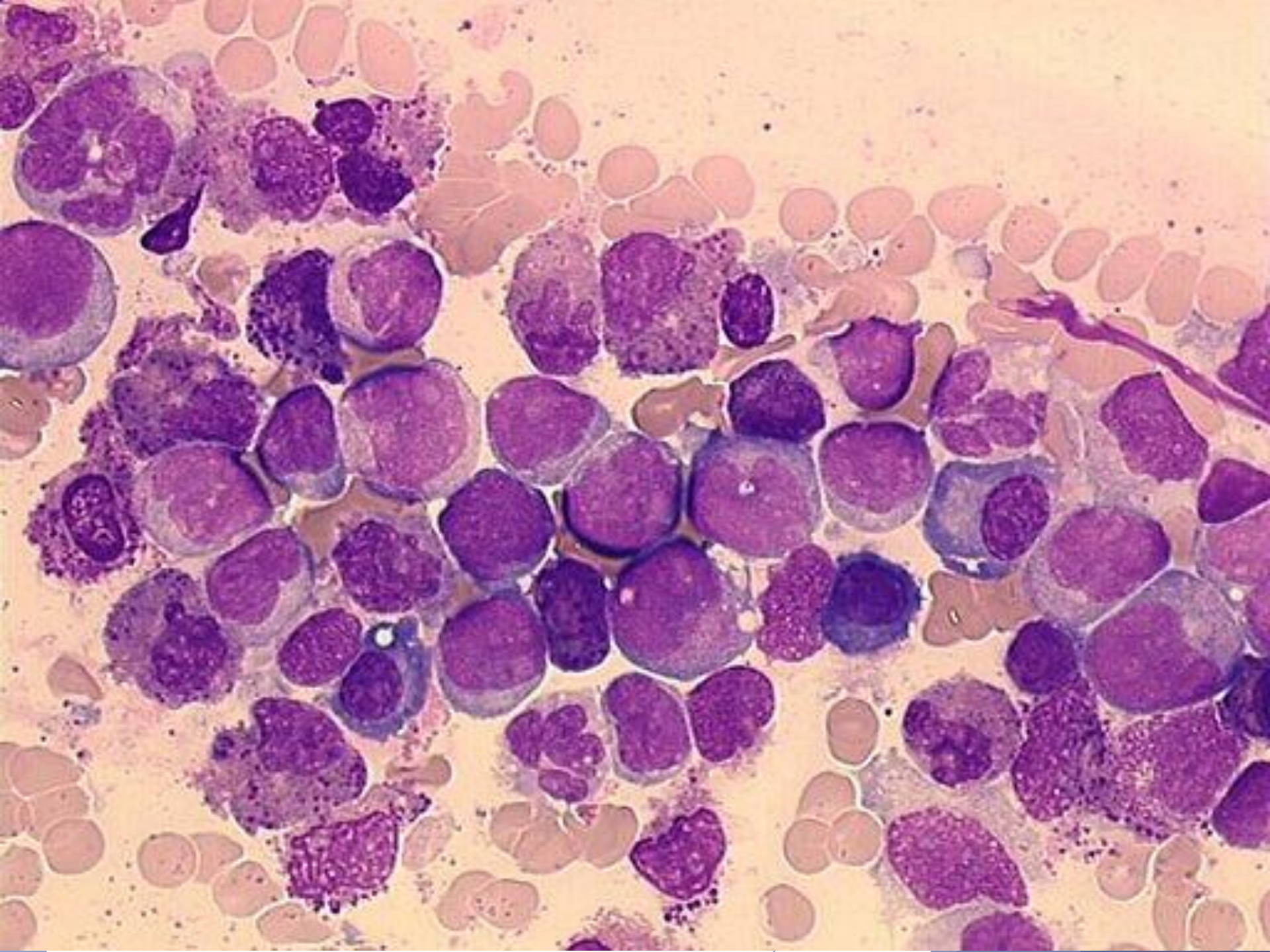
AML s $\text{inv}(16)(\text{p13q22})$ nebo $\text{t}(16;16)(\text{p13;q22})$

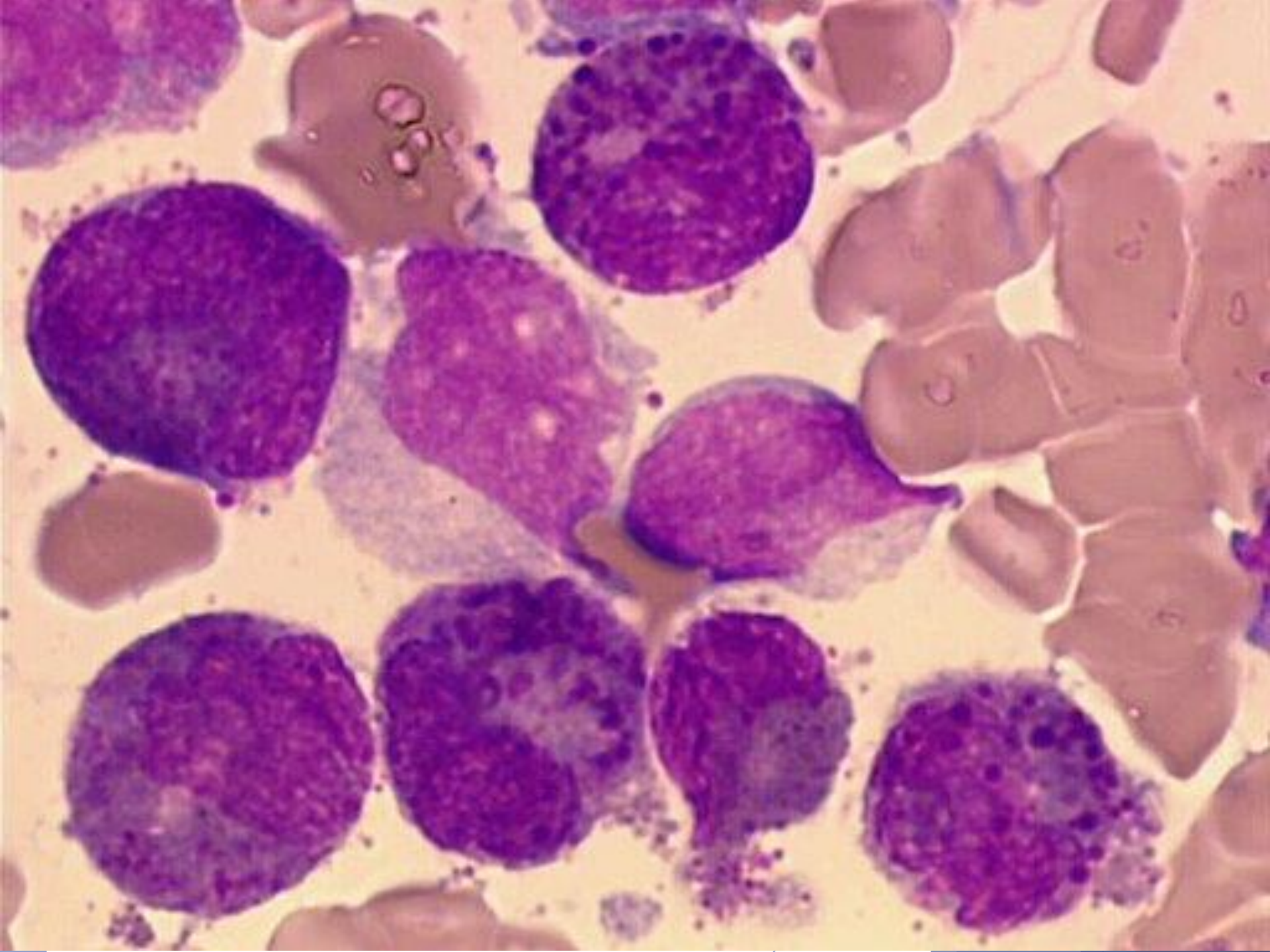
- ▶ vyzárává do monocytární a myeloidní linie, je přítomna abnormální eozinofilní komponenta
- ▶ nazývána akutní myelomonocytární leukémie s eozinofilíí
- ▶ 10-12% AML
- ▶ predominantně u mladších pacientů

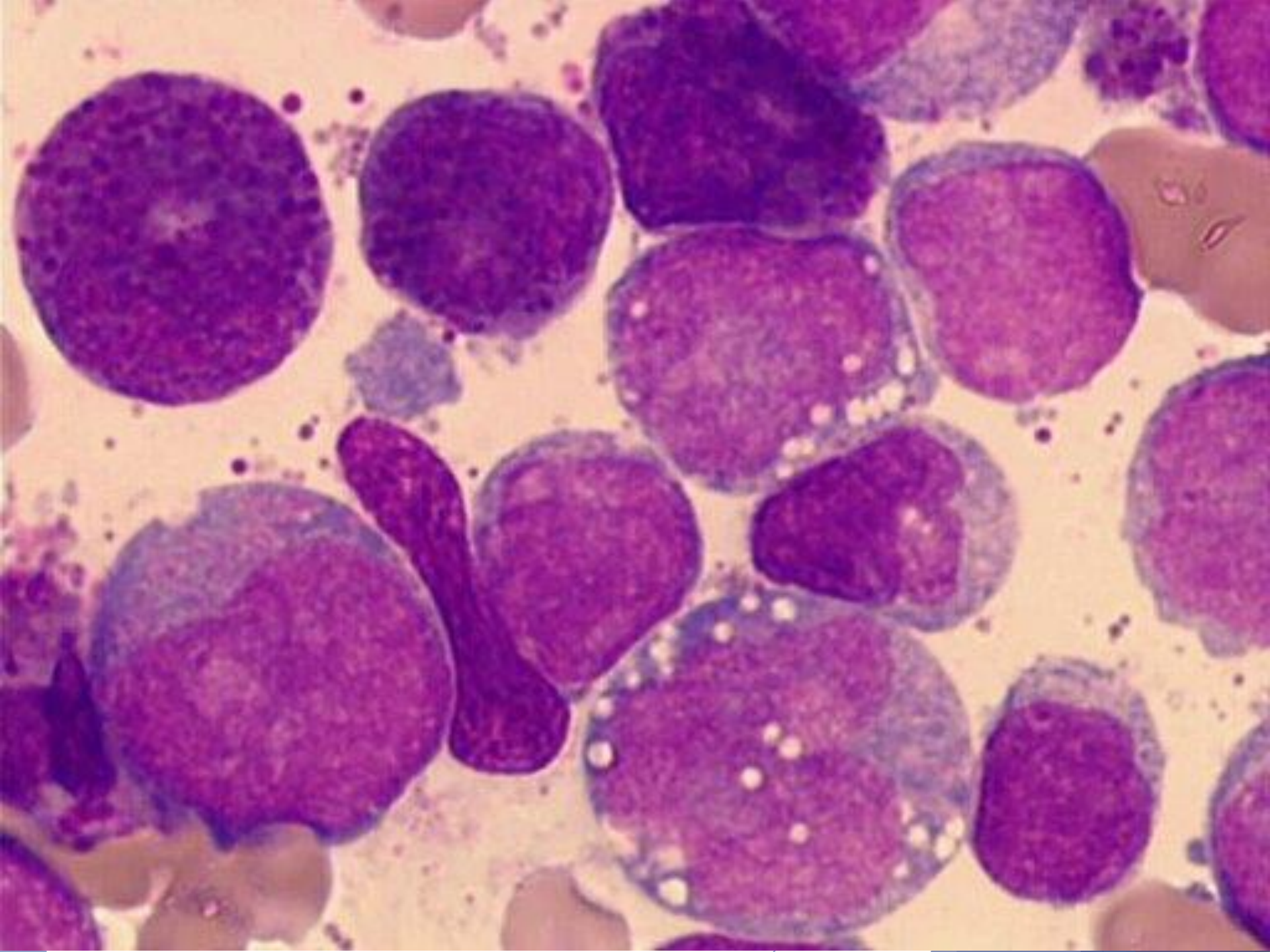
Morfologie AML s inv(16)

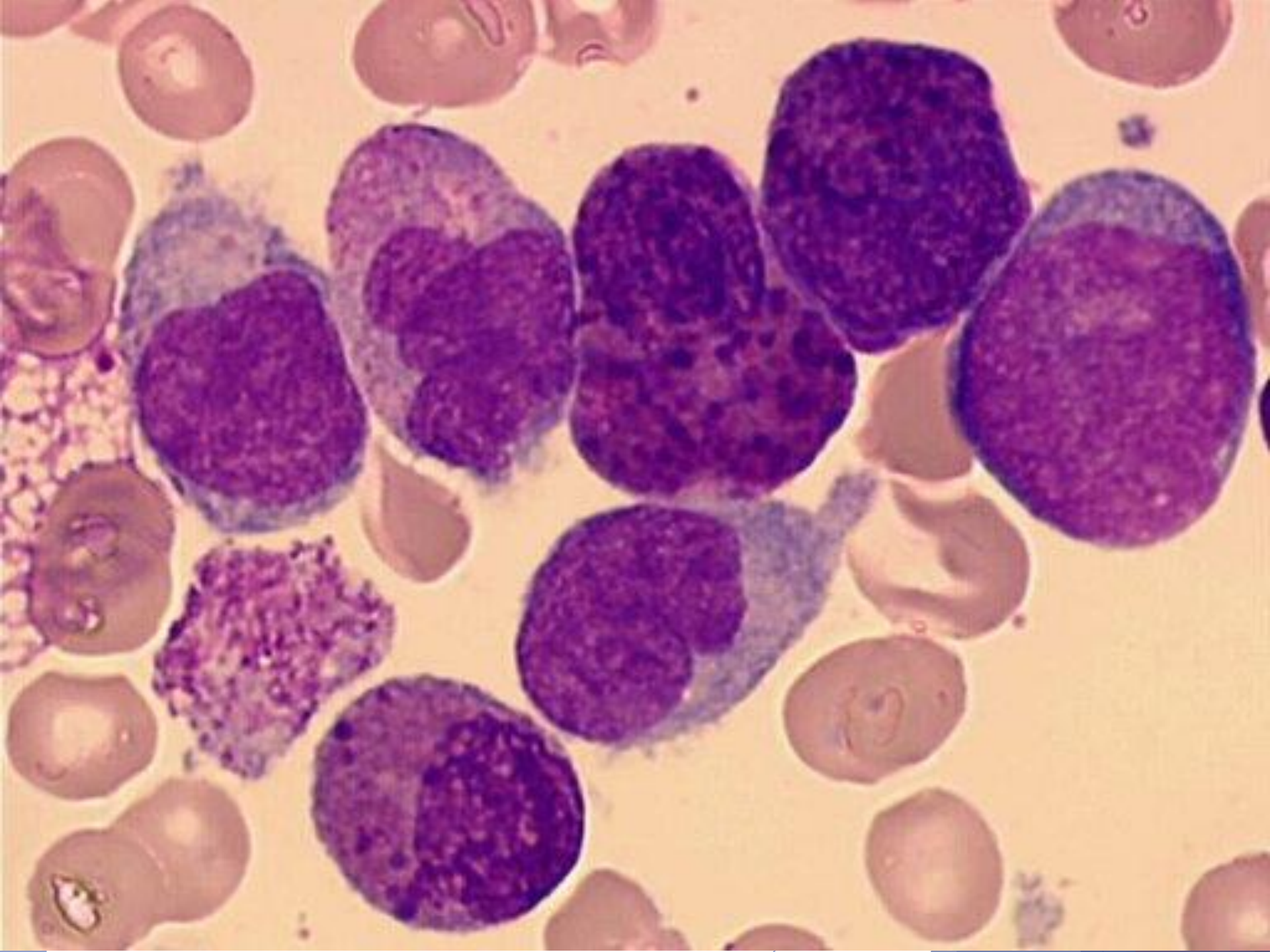
- ▶ morfologické znaky akutní leukémie myelomonocytární
- ▶ různý počet eozinofilů ve všech stádiích zrání
- ▶ nezralá eozinofilní granula, evidentní hl. u stádia promyelocytů a myelocytů
- ▶ eozinofilní granula jsou větší než normálně u nezralých eozinofilů
- ▶ zralé eozinofily- hyposegmentace jader











Imunofenotypizace

- ▶ pozitivita myeloidních markerů CD 13 a CD33
- ▶ není definován specifický marker monocytární linie, ale může být pozitivita CD14, CD15, CD4, CD11b a/nebo CD11c jako indikátor monocytární diference
- ▶ prokázána ko-exprese CD2

Molekulární genetika

- ▶ Průkaz fúzního transkriptu CBF β /MYH11

CBF β gen na 16q22 kódující Core Binding Factor beta podjednotku

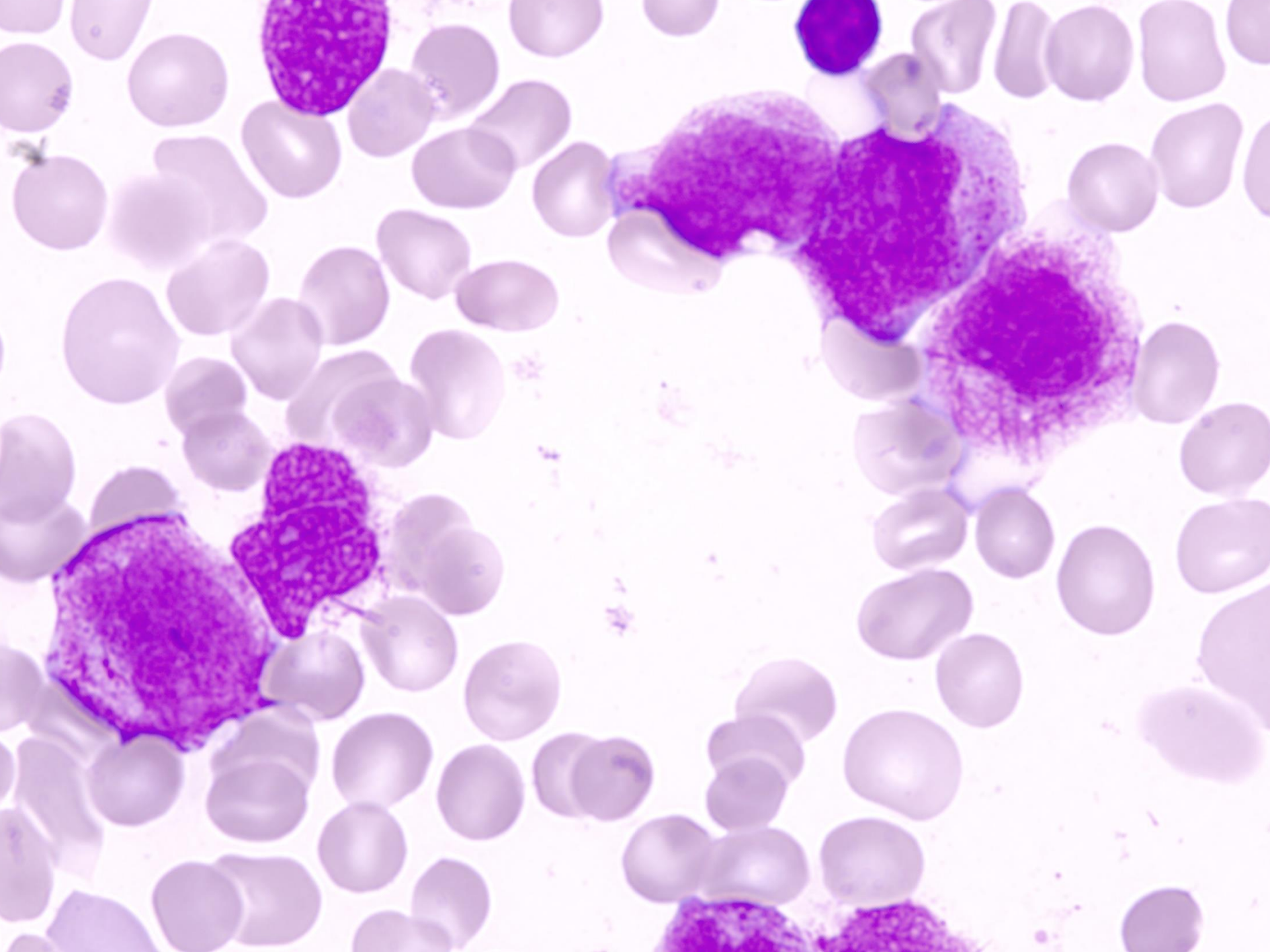
MYH11 - gen pro těžký řetězec myosinu na 16p13

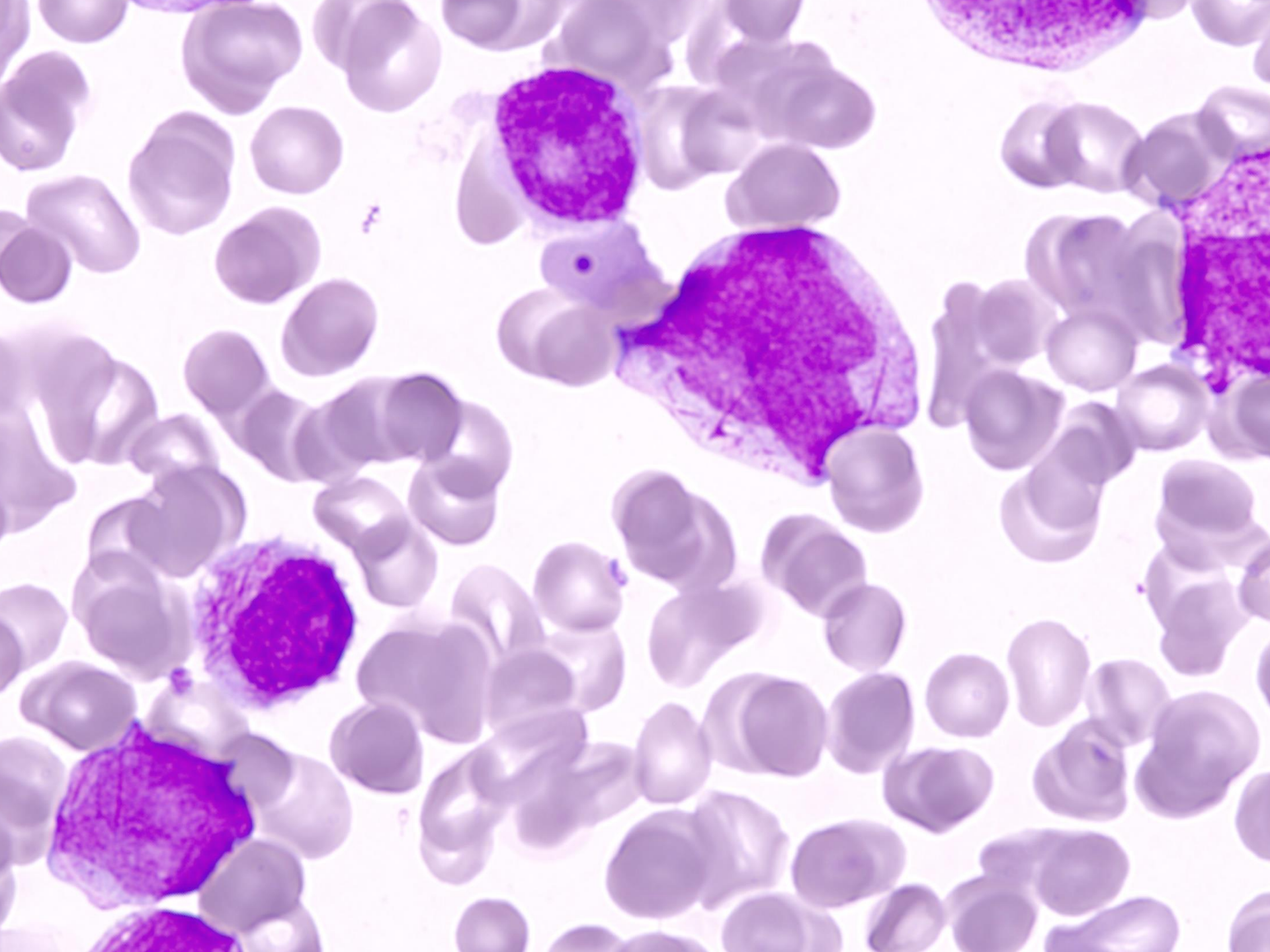
Akutní promyelocytární leukémie

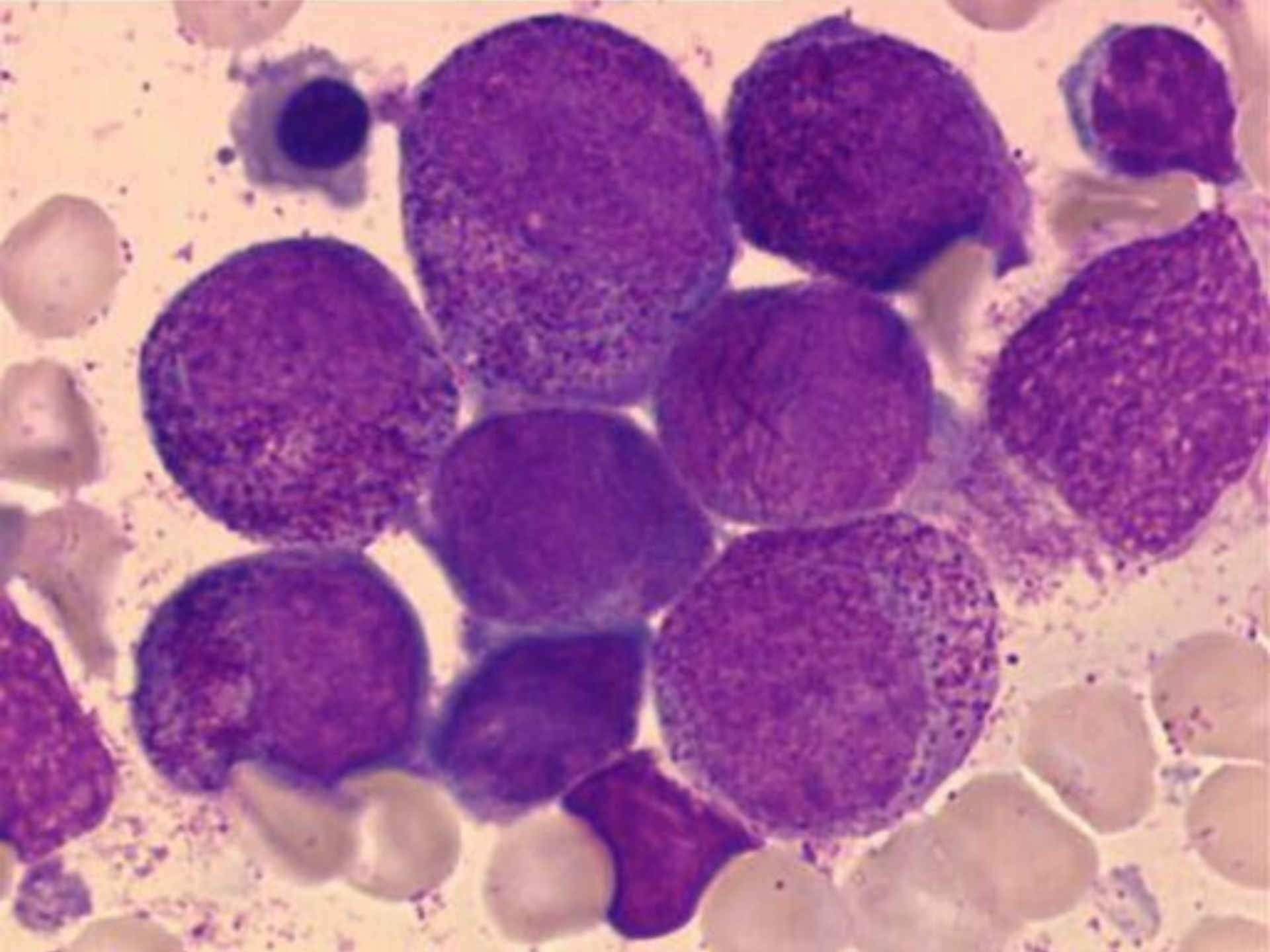
- ▶ 5-8% AML
- ▶ klasická a mikrogranulární (hypogranulární) varianta $t(15;17)(q22;q12)$
- ▶ variantní translokace:
 - ▶ $t(11;17)(q23;q21)$
 - ▶ $t(5;17)(q32;q12)$
 - ▶ $t(11;17)(q13;q21)$

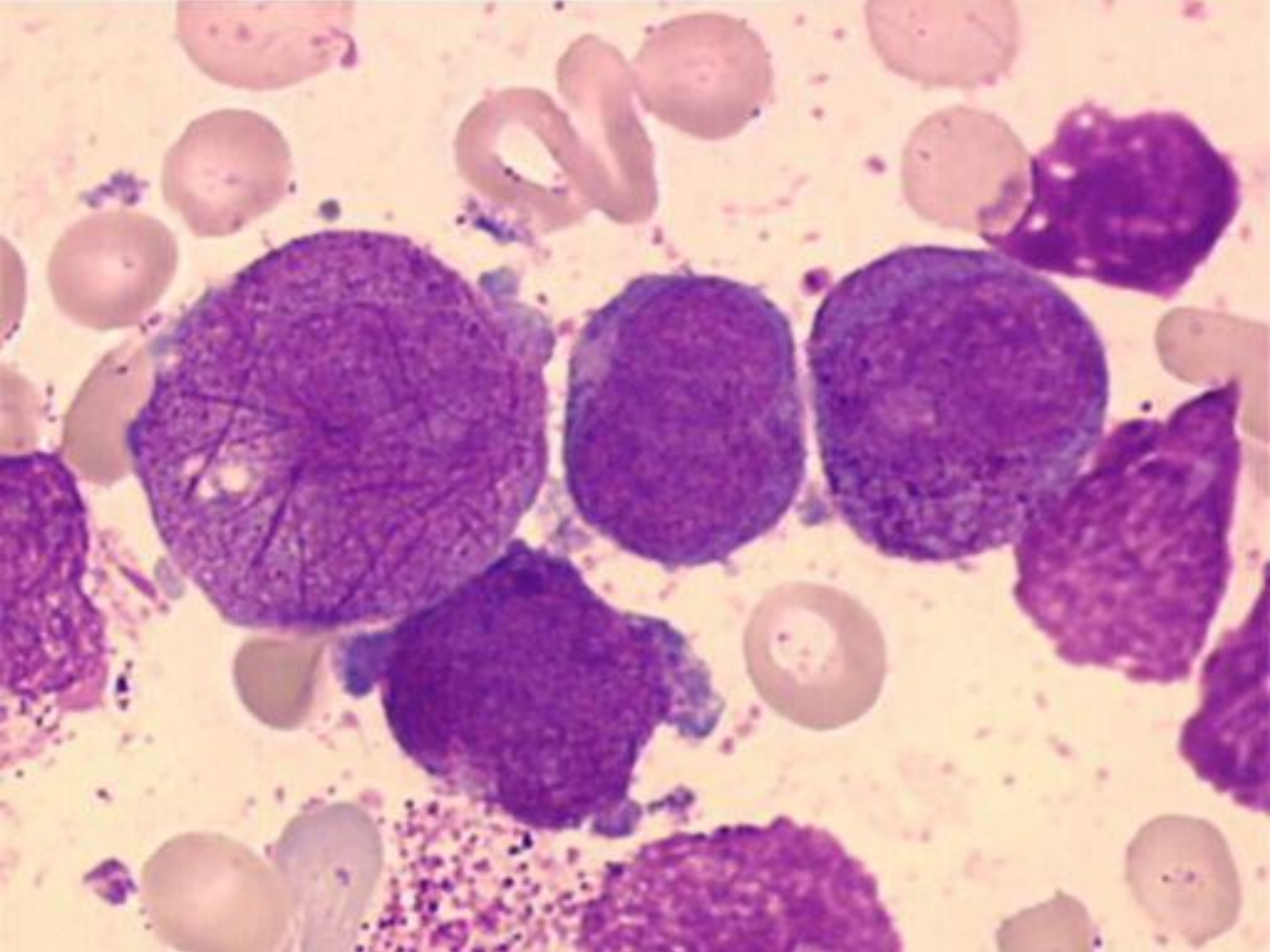
Morfologie akutní promyelocytární leukémie

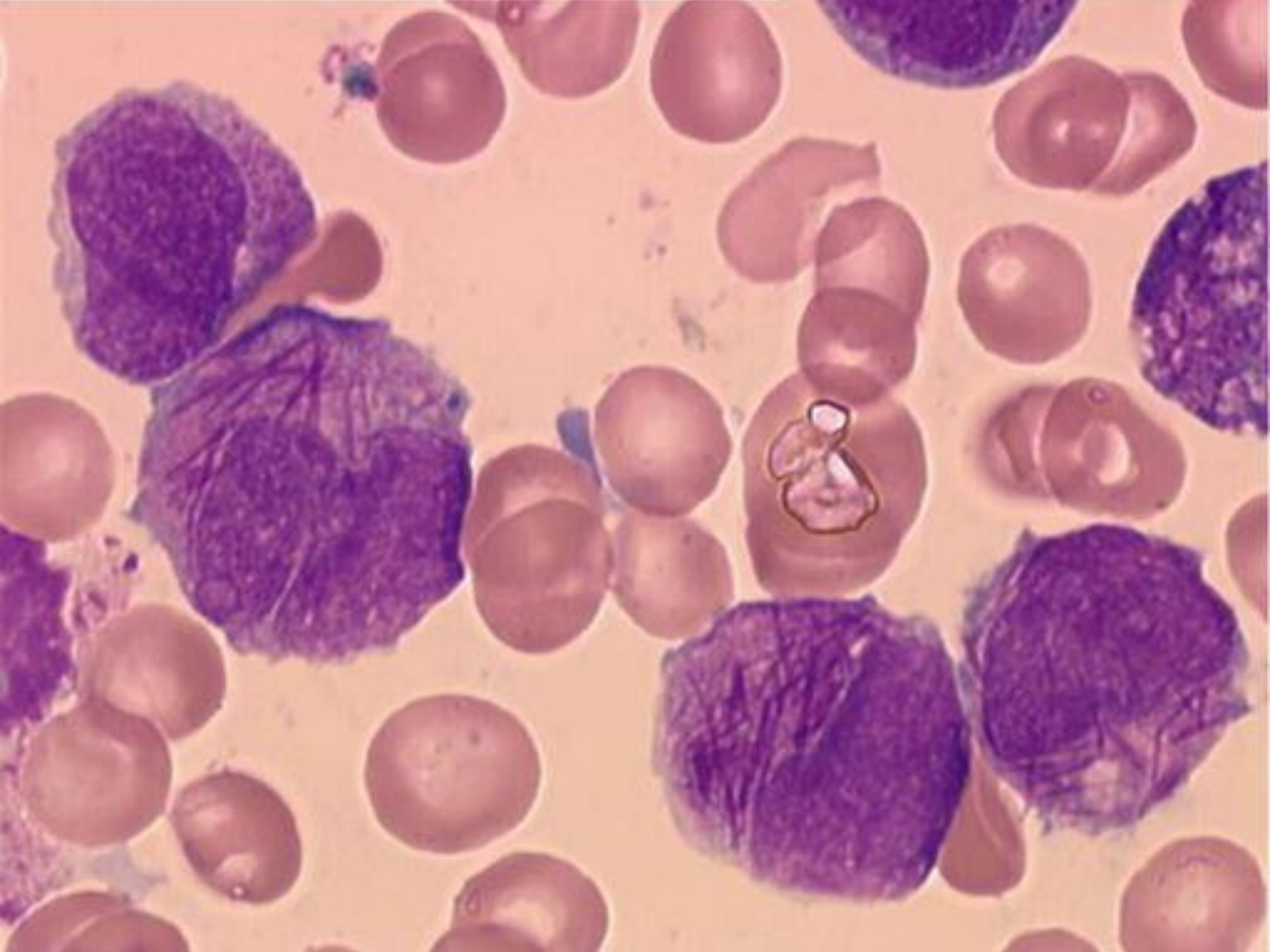
- ▶ **atypické promyelocyty**– velké elementy, jejichž cytoplazma je naplněna tmavě růžovými, červenými či purpurovými granuly
- ▶ není patrna Golgiho zóna
- ▶ jádro nepravidelné či štěpené
- ▶ snopce Auerových tyčí- „**faggot cell**“
- ▶ mikrogranulární varianta-hluboce štěpená jádra, dvoulaločnaté segmenty, cytoplazma až agranulární

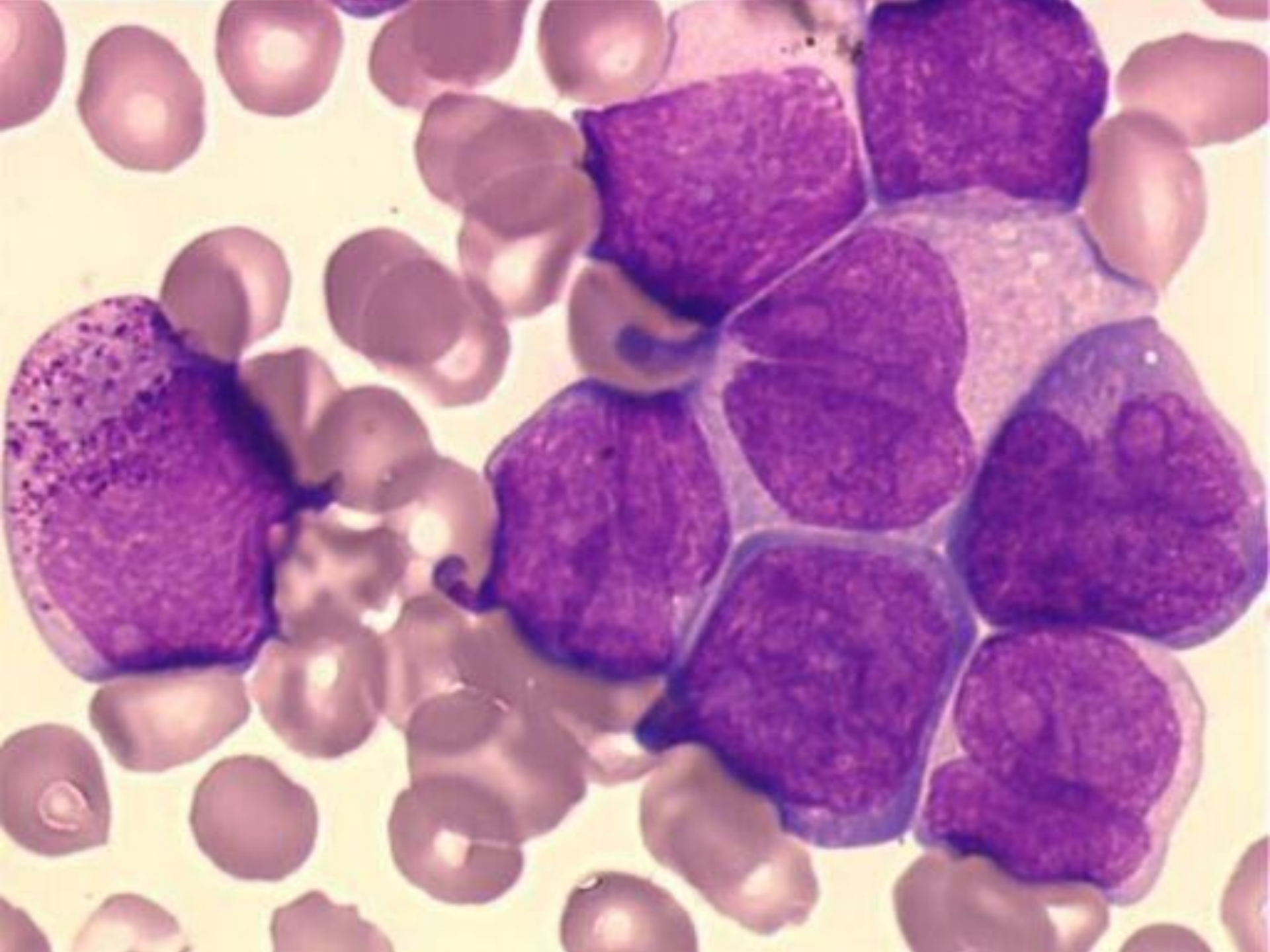


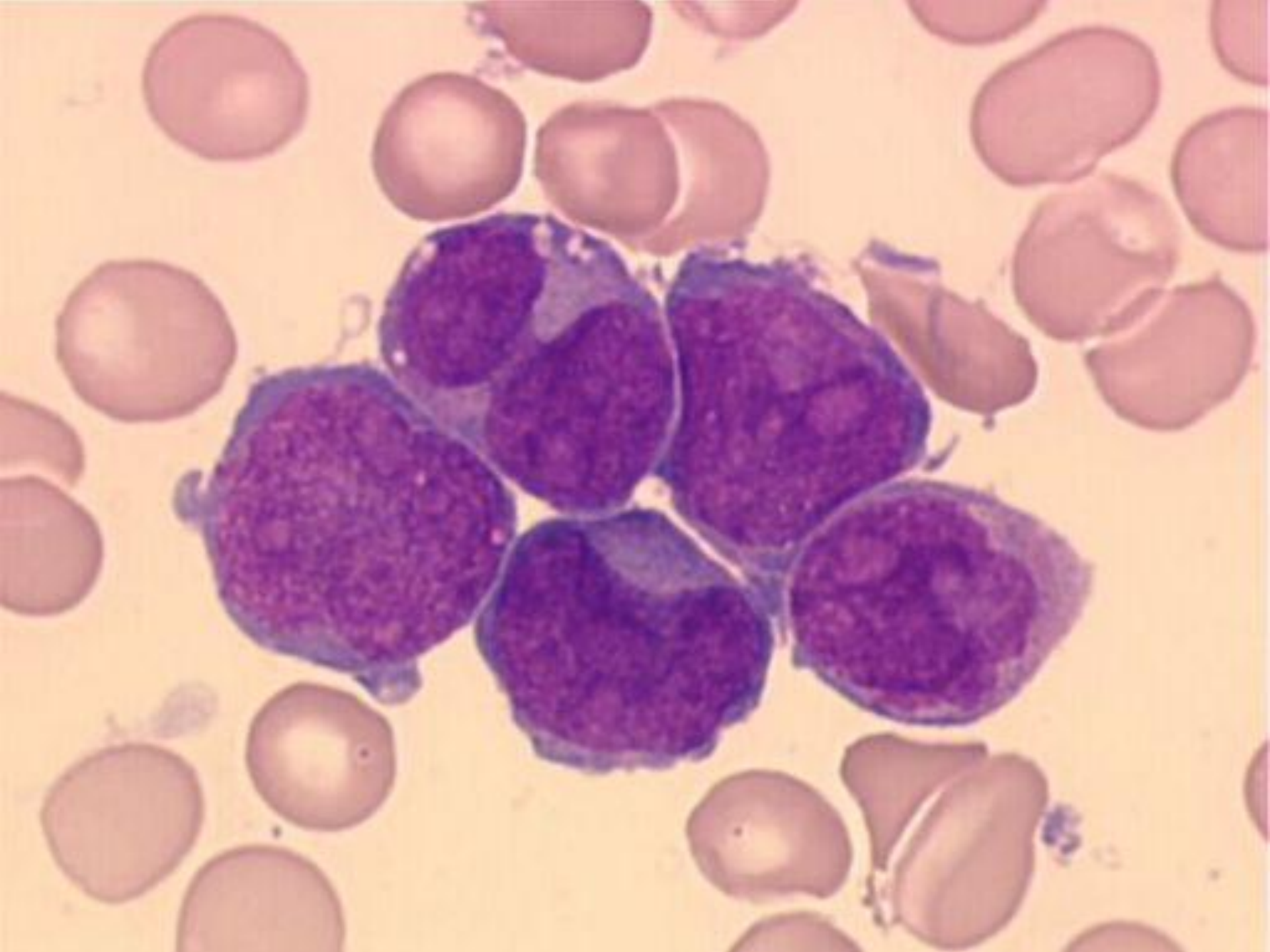


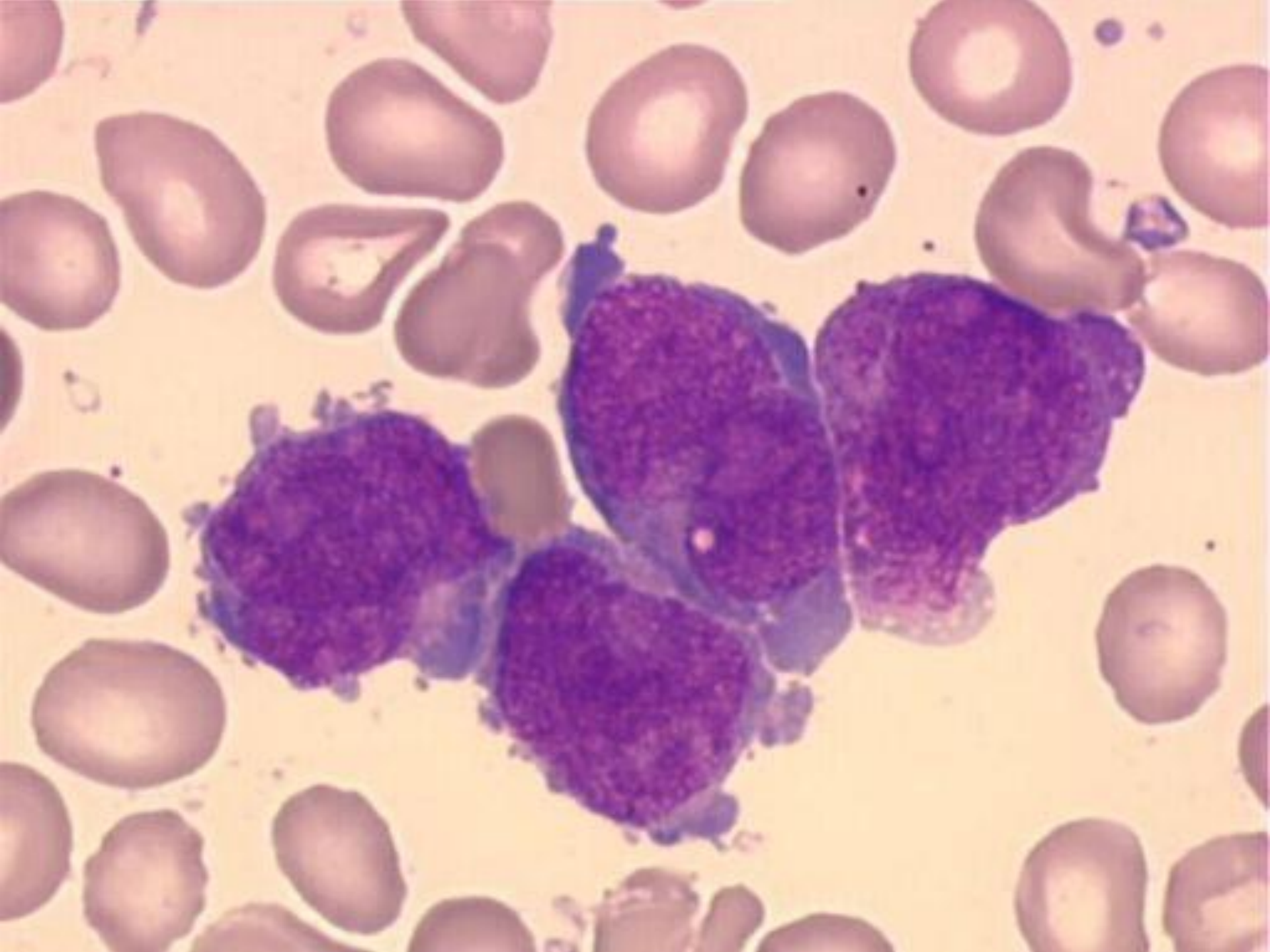












Imunofenotypizace

- ▶ pozitivita myeloidních markerů CD13 a CD33 bez nálezu CD34 a HLA-DR u klasické formy, u variantní formy s leukocytózou je CD34 pozitivní
- ▶ častý je přídatný náleznostivity lymfoidních markerů CD2 a CD19, méně často CD16, výjimečně CD56

Molekulární genetika

- ▶ Fúzní genový produkt PML/RAR α

RAR α gen pro α -receptor kyseliny retinové na 17q21

PML - gen promyelocytární leukémie na 15q22

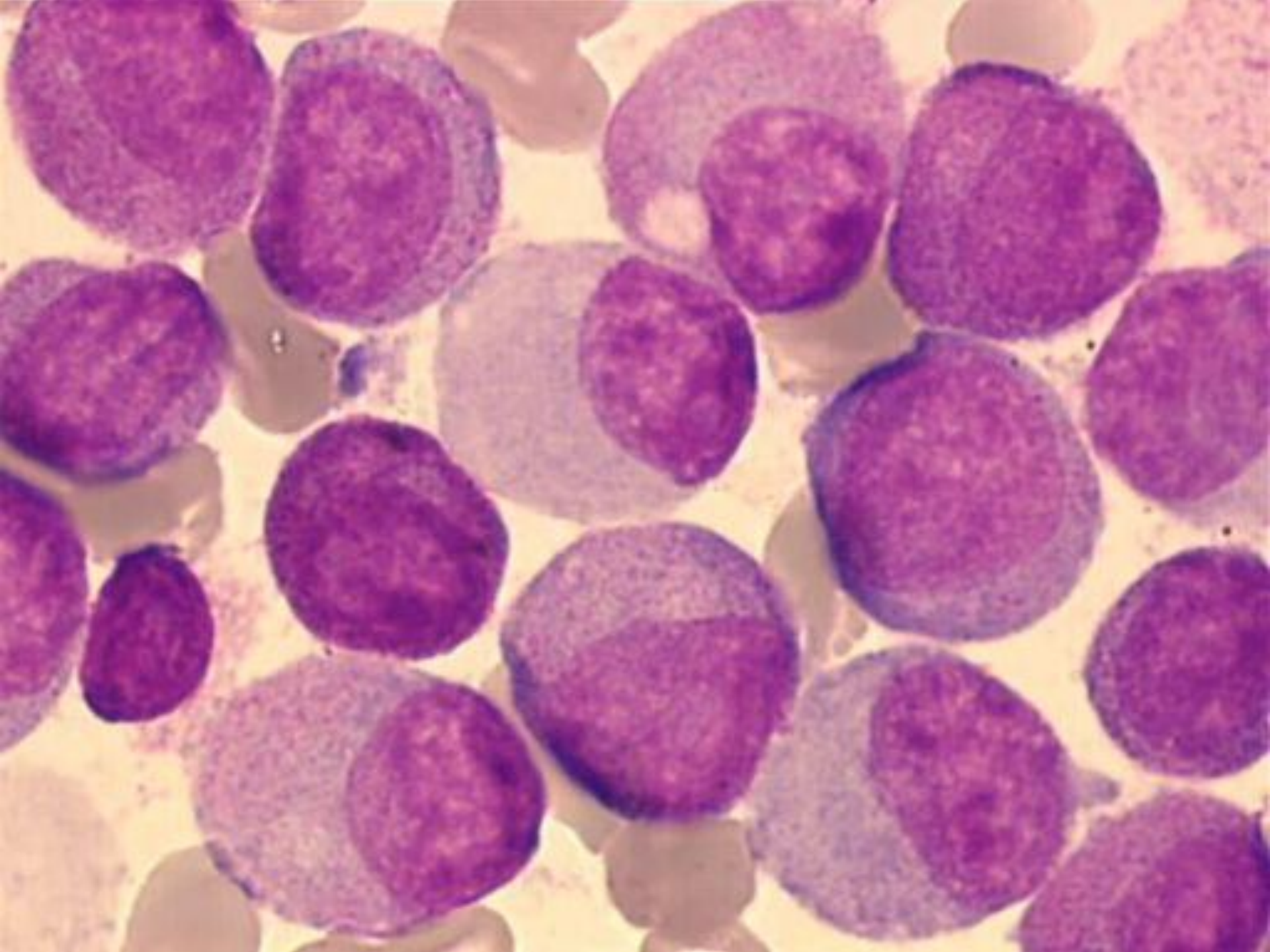
Morfologie variantní APL

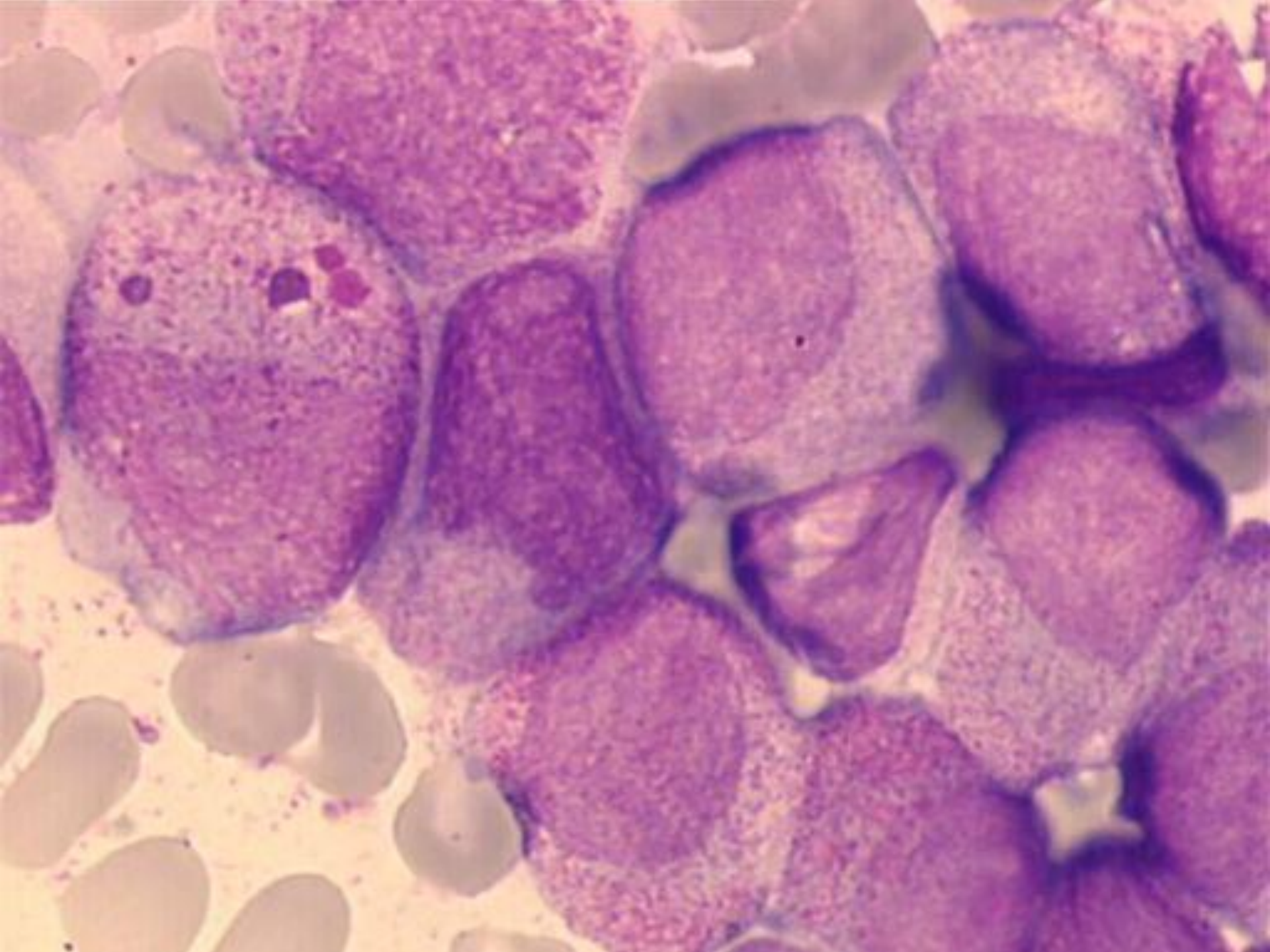
t(11,17)

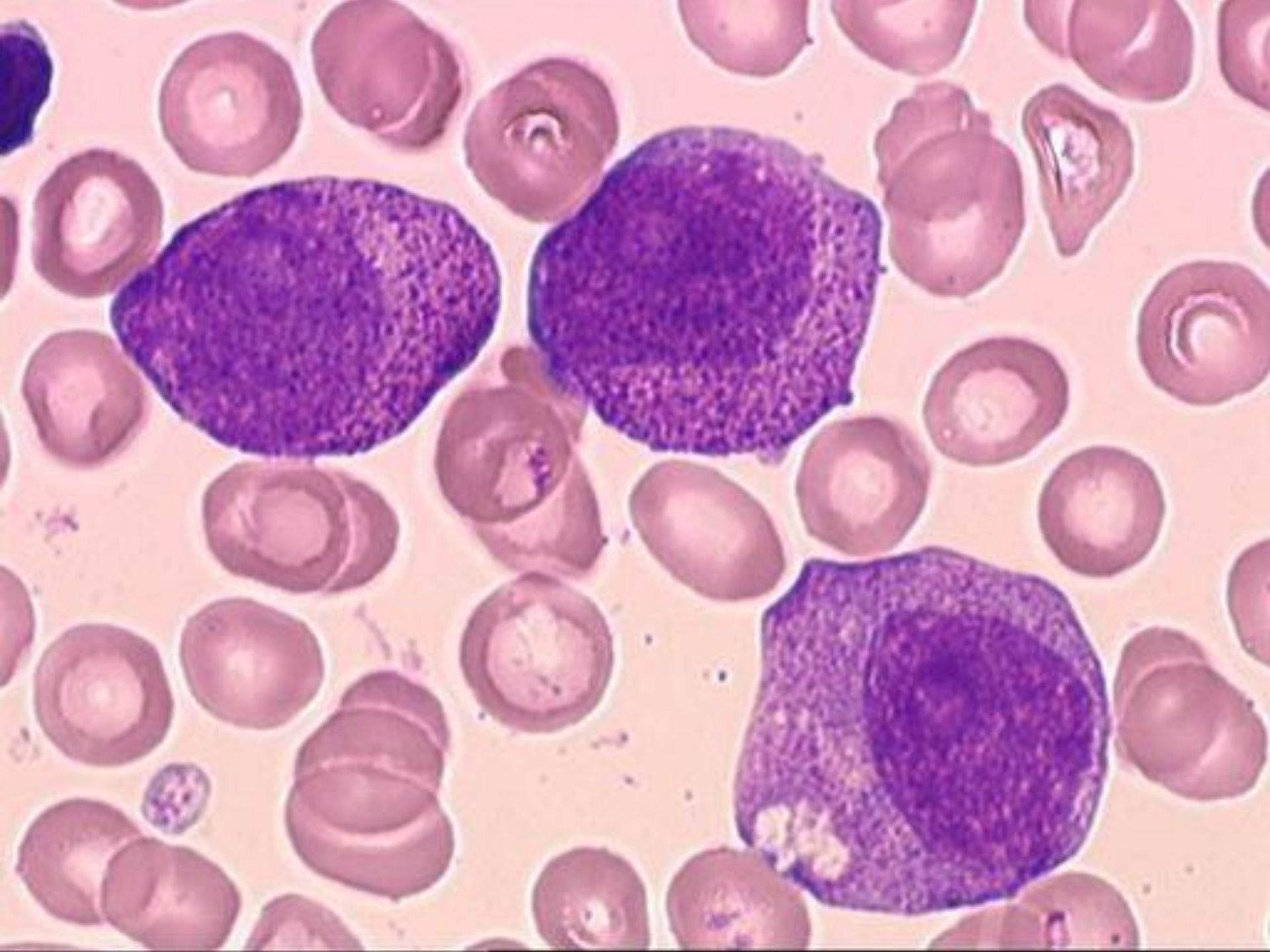
- ▶ blasty s pravidelnými jádry, mnoha granuly, obvykle absence Auerových tyčí
- ▶ zvýšené množství pseudopelgeroidních změn
- ▶ silná pozitivita MPO

t(5,17)

- ▶ hypergranulární promyelocyty, menší populace hypogranulárních promyelocytů







Imunofenotypizace

- ▶ pozitivita myeloidních markerů CD 33 a CD13 bez positivity CD34 a HLA Dr
- ▶ častá ko-exprese lymfoidních markerů CD56

Molekulární genetika

- ▶ Fúzní gen PLZF/RAR α
 - ▶ gen „promyelocytic leukemia zinc finger“ na 11q23
 - ▶ RAR α gen pro α -receptor kyseliny retinové na 17q21

Tento typ leukémie je rezistentní na ATRA in vitro i in vivo.

Akutní myeloidní leukémie

- ▶ AML s rekurentní genetickou abnormalitou
- ▶ AML spojená s myelodysplázií (AML s multilineární dysplázií)
- ▶ AML související s léčbou (therapy-related)
- ▶ AML jinak neklasifikovatelné
- ▶ Myeloidní sarkom
- ▶ Myeloidní proliferace spojené s Down. syndromem

AML spojená s myelodysplázií

- ▶ de novo
- ▶ vznikající z MDS nebo MDS/MPN
- ▶ nejméně 20% blastů a multilineární dysplázie (dysplázie ve dvou nebo více myeloidních liniích včetně megakaryocytů)
- ▶ hlavně u starších pacientů, zřídka u dětí

AML spojená s myelodysplázií

- ▶ dříve AML s multilineární dysplázií
 - ▶ dysplázie > 50% buněk dvou a více hematopoetických linií (universálně akceptovaná známka s myelodysplázií spojených rysů)
- ▶ nově navíc další MDS-like rysy
 - ▶ nepříznivý cytogenetický nález
 - ▶ dříve dokumentovaná myelodysplázie

Multilineární dysplázie

Definována dle standardních kriterií (> 50% buněk, nejméně dvě vývojové řady, většinou mgk!)

DysG: porucha granulace, hyposegmentace jader, bizardně segmentovaná jádra

DysE: megaloidie, karyorhexe, jaderná fragmentace a vícejadernost, prstenčité sideroblasty, PAS pozitivita

DysM: mikro-mgk, separovaná vícečetná jádra, nesegmentovaná jádra velkých mgk

Molekulární genetik

- ▶ často přídavné chromozomy nebo ztráty chromozomů: -7/del (7q), -5/del (5q), +8, +9, +11, del(11q), del(12p), -18, +19, del(20q), +21
- ▶ méně často specifické translokace t(2;11), t(1;7) a translokace zahrnující 3q21 a 3q26
- ▶ inv(3)(q21q26), t(3;3)(q21;q26) nebo ins (3;3) jsou spojeny se zvýšenou tvorbou trombocytů

Akutní myeloidní leukémie

- ▶ AML s rekurentní genetickou abnormalitou
- ▶ AML spojená s myelodysplázií
- ▶ **AML související s léčbou (therapy-related)**
- ▶ AML jinak neklasifikovatelné
- ▶ Myeloidní sarkom
- ▶ Myeloidní proliferace spojené s Down. syndromem

AML se vztahem k léčbě (therapy related)

- ▶ vznikají jako výsledek cytotoxické léčby nebo radiační terapie

S léčbou spojené myeloidní neoplázie

- ▶ nejsou rozlišovány subkategorie dříve určené
 - ▶ po alkylačních látkách
 - ▶ po inhibitech topoizomerázy II
- ▶ obě látky jsou používány v chemoterapeutických režimech současně
- ▶ je-li současně zjištěna rekurentní cytogenetická abnormalita, mají nemocní horší průběh, proto jsou kategorizovány oběma skutečnostmi např.
 - ▶ therapy-related AML s $t(9^{\circ}11)(p22;q23)$

Akutní myeloidní leukémie

- ▶ AML s rekurentní genetickou abnormalitou
- ▶ AML s myelodysplasií příbuznými změnami (AML s multilineární dysplázií)
- ▶ AML související s léčbou (therapy-related)
- ▶ AML jinak neklasifikovatelné
- ▶ Myeloidní sarkom
- ▶ Myeloidní proliferace spojené s Down. syndromem

AML jinak neklasifikovatelné

- ▶ nesplňují kriteria předchozích skupin
- ▶ prokázáno nejméně 20% blastů v periferní krvi nebo v kostní dřeni
- ▶ většina jednotek má řazení dle původní FAB klasifikace

AML jinak neklasifikovatelné

- ▶ AML s minimální diferenciací (dříve FAB AML M0)
- ▶ AML bez vyzrávání (FAB AML M1)
- ▶ AML s vyzráváním (FAB AML M2)
- ▶ Akutní myelomocytární leukémie (FAB AML M4)
- ▶ Akutní monoblastické leukémie a akutní monocytární leukémie (FAB AML M5)
- ▶ Čistá erytroidní leukémie (FAB AML M6)
- ▶ Akutní megakaryoblastická leukémie (FAB AML M7)
- ▶ Akutní bazofilní leukémie
- ▶ Akutní panmyelóza s myelofibrózou

WHO klasifikace AML dle morfoložických kriterií

AML s minimální diferenciací	MPOX negativní blasty ve světelném mikroskopu imunofenotyp: negativní lymfoidní markery, pozitivní myeloidní
AML bez vyzrávání	blasty > 90% NEC, > 3% blastů je MPOX pozitivní
AML s vyzráváním	blasty > 20% ANC, ≥ 10% vyzrávající neutrofilní řady, > 3% blastů MPOX pozitivní
AML myelomonocytární	podobná M2, ale > 20% buněk je monocytárních a/nebo je více než $5 \times 10^9/l$ z monocytární řady v periferní krvi
AML monoblastická a monocytární	80% leukemických buněk je z monocytární řady, neutrofilní řada < 20%
Erytroleukémie	čistá erytroleukémie: nezralé bb.erytroidní linie > 80% s více než 30% proerythroblastů
AML megakaryocytární	blasty > 20%, nad 50% z nich megakaryoblasty

Akutní myeloidní leukémie ke zkoušce

- ▶ **AML s rekurentní genetickou abnormalitou**
- ▶ **AML spojená s myelodysplastickými změnami**
- ▶ **AML související s léčbou (therapy-related)**
- ▶ **AML jinak neklasifikovatelné**
- ▶ Myeloidní sarkom
- ▶ Myeloidní proliferace spojené s Down. syndromem

Akutní leukémie nejasného původu

- ▶ akutní leukémie, u kterých morfologické, cytochemie a imunofenotypizační rysy proliferujících blastů nedovolují jasné přiřazení k myeloidní nebo lymfoidní linii
- ▶ mají morfologické a imunofenotypizační charakteristiky jak myeloidní, tak lymfoidní linie nebo jak B, tak i T lymfoidní linie

Akutní leukémie nejasného původu

Zahrnují:

- ▶ akutní nediferencovaná leukémie
- ▶ smíšený fenotyp (MPAL) akutní leukémie s t(9,22) (BCR/ABL1)
- ▶ smíšený fenotyp akutní leukémie s t(v,11q23)- KMT2A genem
- ▶ smíšený fenotyp akutní leukémie B/myeloidní, NOS
- ▶ smíšený fenotyp akutní leukémie T/myeloidní, NOS

Požadavky na hodnocení více než jedné linie blastické populace

▶ **Myeloidní linie**

MPO(flowcytometrie, imunohistochemie nebo cytochemie)

nebo

monocytární diferenciace (nejméně 2 z násled.: NSE, CD11c,CD14,CD64, lysozym)

▶ **T-linie**

cytoplazm. CD3 (flowcytometrie, imunohistochemie)

nebo

povrchový CD3

▶ **B-linie** (jsou vyžadovány vícečetné antigeny)

silně CD19 s nejméně 1 z násled. silně exprim.: CD79a, cytopl.CD22, CD10

nebo

slabě CD 19 s nejméně 2 z násled. silně exprimovaných: CD79a,

cytoplazm. CD22, CD10

Akutní nediferencovaná leukémie

- ▶ neexprimuje znaky specifické pro lymfoidní nebo myeloidní linii.
- ▶ **Morfologie:** blasty nemají morfologii specifickou pro myeloidní linii
- ▶ **Cytochemie:** blasty MPO negativní
- ▶ **Imunofenotypizace:** chybí specifické markery pro T nebo myeloidní řadu (cCD3 a MPO) a nejsou exprimovány B- znaky (cCD22, cCD79a, CD19), též chybí specifické znaky megakaryocytů nebo plazmacytoidních dendritických buněk.

Akutní lymfoblastické leukémie

- FAB klasifikace L1 - L3 nemá ve WHO klasifikaci žádnou analogii (termíny se ruší)
- jsou současně s lymfomy z prekurzorových buněk považovány za stejná onemocnění s různou klinickou manifestací (lymfomy mají primární manifestaci v lymfatických uzlinách nebo i extranodálně)

Akutní lymfoblastické leukémie

Rozlišujeme:

- ▶ B lymfoblastické leukémie resp. lymfoblastické lymfomy , jinak nespecifikované
- ▶ B lymfoblastické leukémie/lymfomy s rekurentní genetickou abnormalitou
- ▶ T lymfoblastické leukémie resp. lymfoblastické lymfomy

B-ALL/LBL - morfologie a cytochemie

- ▶ obraz kolísá od malých blastů s jasnou cytoplazmou, kondenzovaným jaderným chromatinem a nezřetelnými jádérky po velké buňky se středně bohatou světle modrou až šedomodrou cytoplazmou, příležitostně vakuolizovanou
- ▶ jemná azurofilní granula jsou přítomna v cytoplazmě u 10% případů
- ▶ MPOX je negativní, SBB většinou negativní výjimečně lehce pozitivní (slaběji než myeloblasty)

T-ALL/LBL - morfologie a cytochemie

- ▶ morfologie je obdobná jako u B-ALL/LBL, část případů je spojeno s eozinofilií a myeloidní hyperplazií
- ▶ negativní MPOX, častá je fokální pozitivita kyselé fosfatázy

Terapie akutní leukémie

- ▶ indukční léčba – úvodní (chemoterapeutické režimy)
- ▶ postindukční léčba- s cílem buď vyléčení či dlouhodobého udržení remise
- ▶ chemoterapie v konvenčním dávkování
- ▶ udržovací chemoterapie
- ▶ intenzivní chemoterapie
- ▶ vysokodávkovaná chemoterapie s podporou autologními či alogenními krvetvornými bb.
- ▶ imunoterapie

Kompletní remise

▶ Periferní krev:

neutrofilů $>1 \times 10^9/l$

trombocyty nad $100 \times 10^9/l$

leukemické blasty nejsou přítomny

▶ Kostní dřeň:

blasty méně než 5%

není přítomnost Auerových tyčí

Parciální remise

- ▶ jsou naplněna všechna kritéria kompletní remise, ale blasty mezi 5-25%, snížení procenta blastů o 50% ve srovnání s počtem před léčbou
- ▶ blasty pod 5%, ale přítomnost Auerových tyčí

Relaps onemocnění

- ▶ **Periferní krev:**

opětovný výskyt blastů

- ▶ **Kostní dřeň:**

více než 5% blastů, které nelze vysvětlit jiným způsobem (regenerace dřeně)

- ▶ **Výskyt extramedulární choroby**

