

A close-up photograph of several ballerinas' legs from the waist down, wearing white tights and light-colored ballet slippers. They are standing on a grey dance floor. The focus is sharp on the legs in the foreground, while the others in the background are blurred. The lighting is soft and even.

Kostra dolní končetiny

Křížová kost

Pletenec dolní končetiny

Pánev srostlá ze 3 párů kostí

Stehenní kost

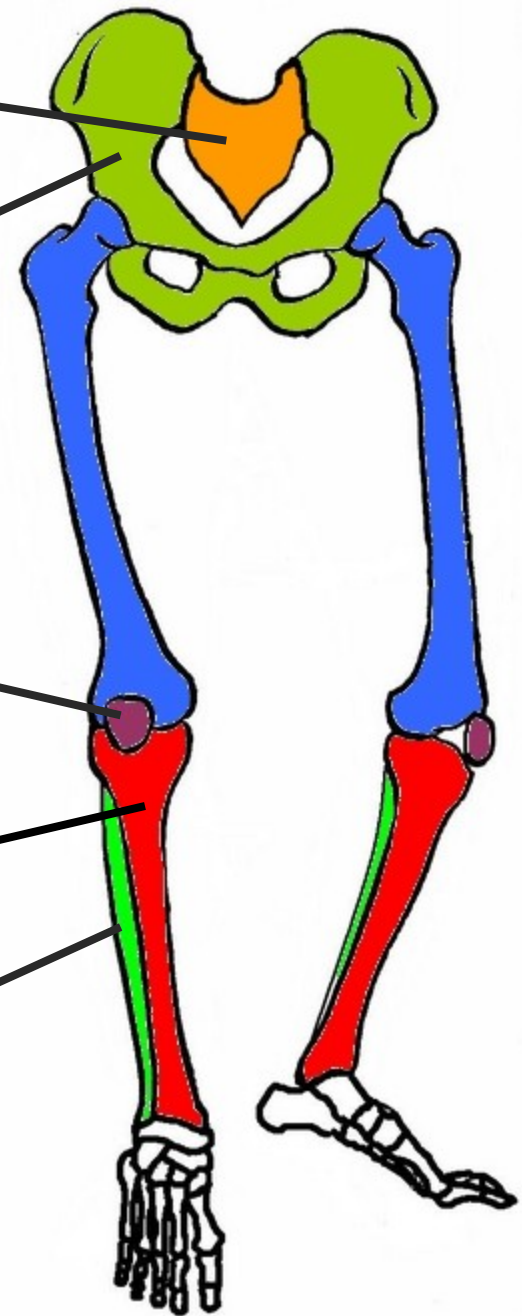
Češka

Omezuje pohyb kolene

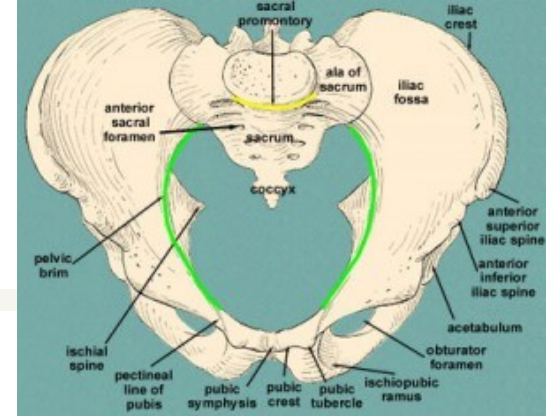
Holení kost

Lýtková kost

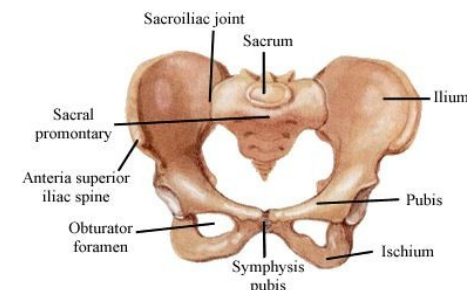
KOSTRA DOLNÍ KONČETINY

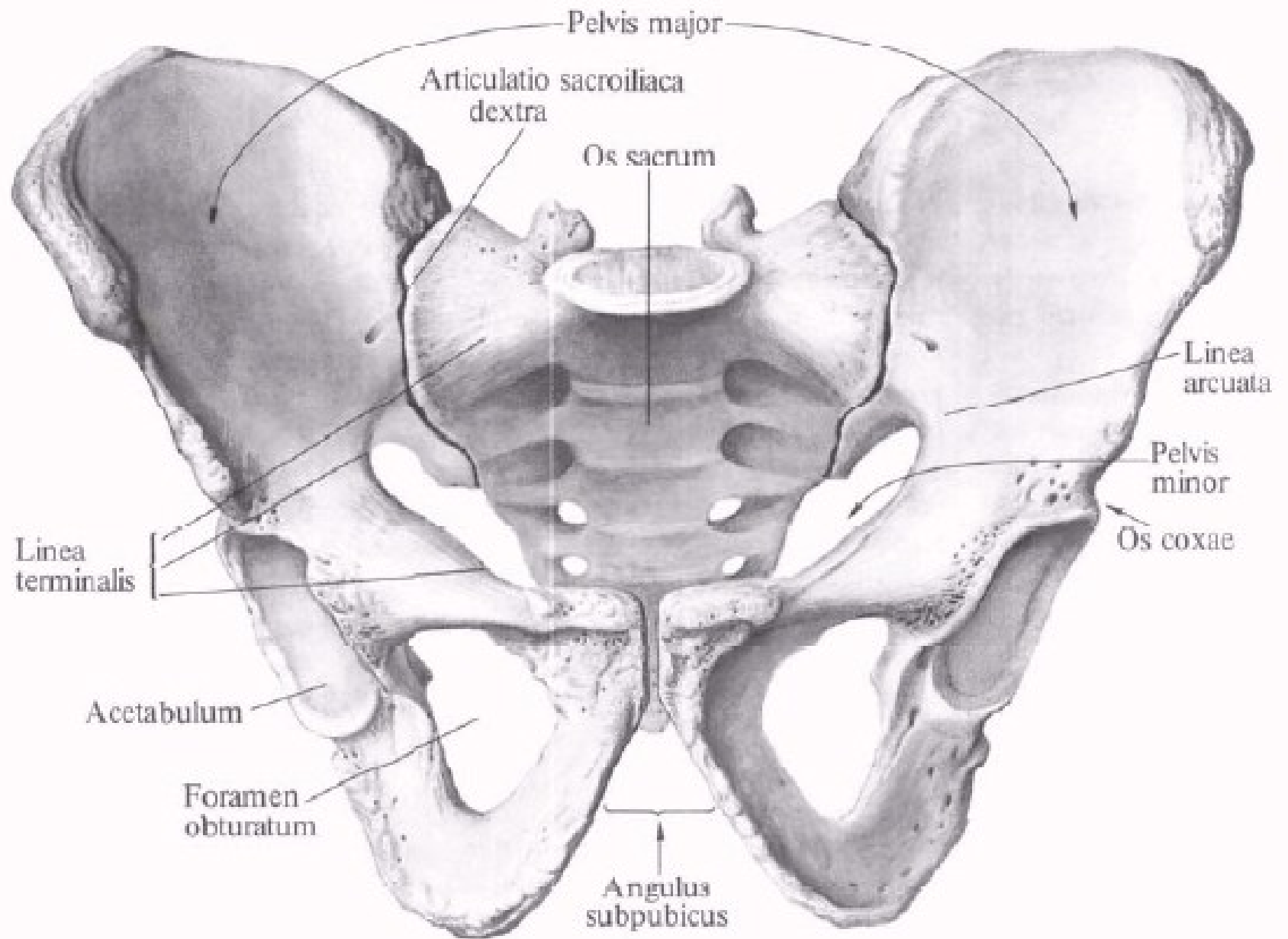


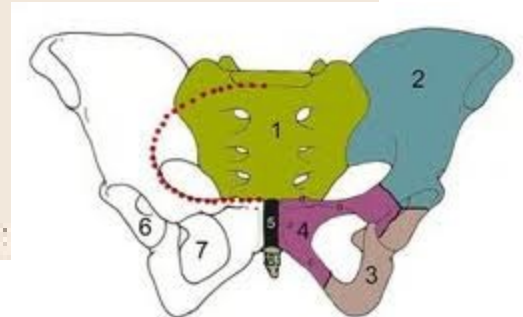
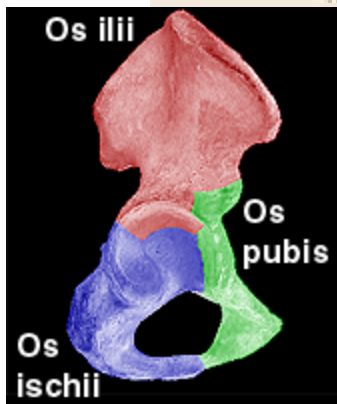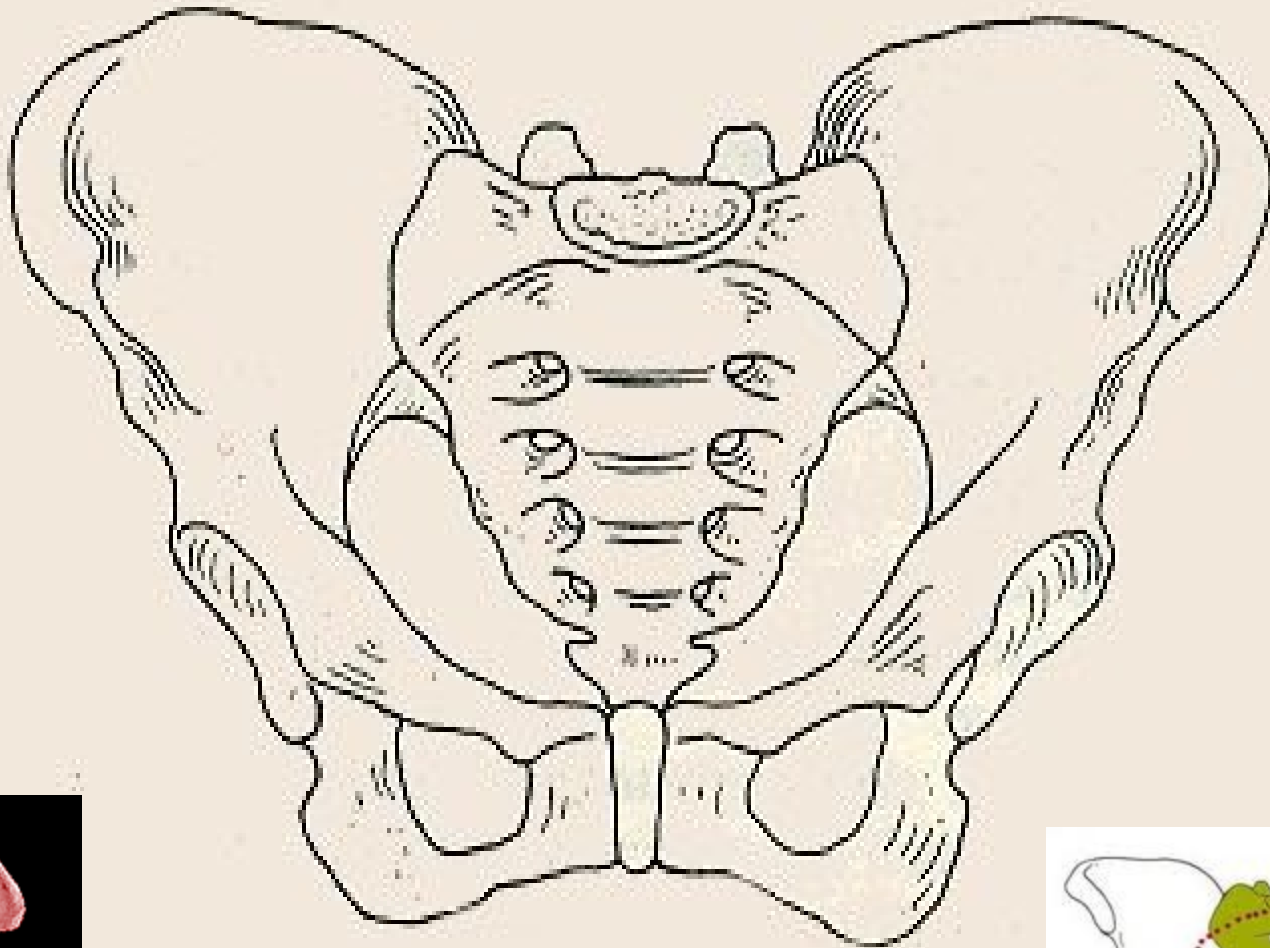
Pánev (pelvis)



- spojením os sacrum a ossa coxae – vzniká pevný kruh, jímž se přenáší váha trupu na DKK
- **Pelvis major:** tvořená lopatami kyčelních kostí
- **Pelvis minor:** pánev malá, porodnická
- **Linea arcuata** spolu s promontoriem tvoří **Linea terminalis** = hranice





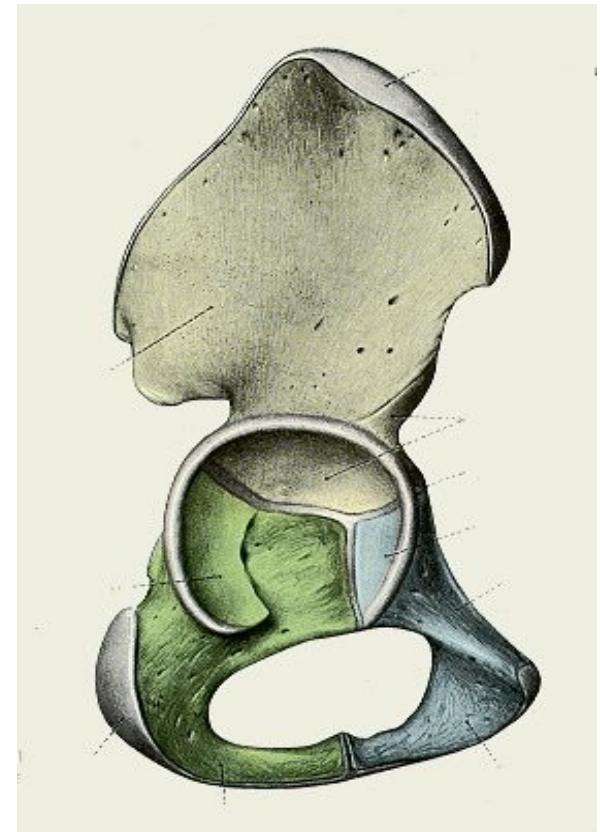
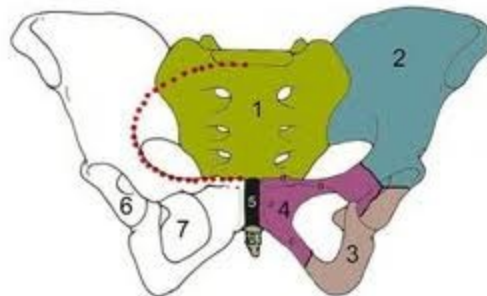


[ossa membri inferioris]

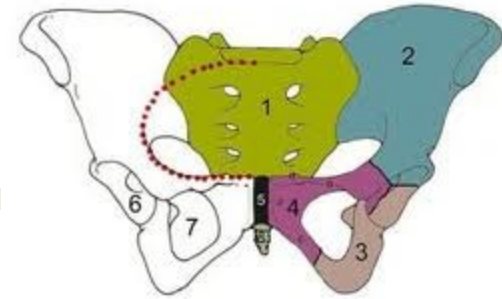
- cingulum membri inferioris

- os coxae

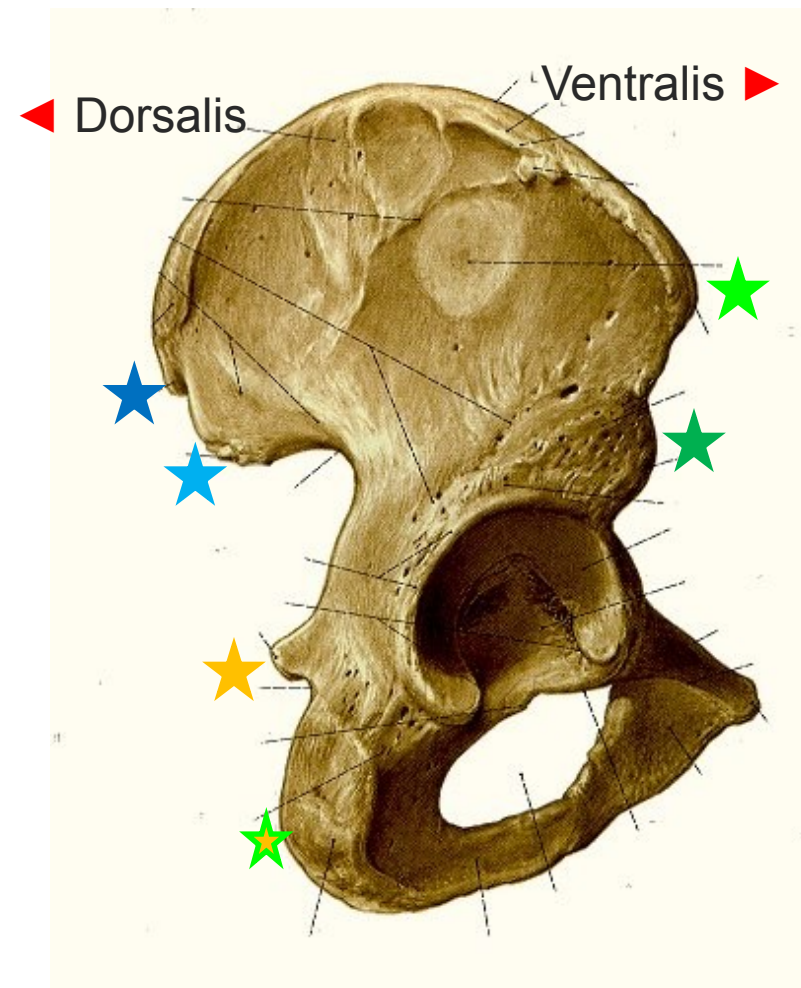
- Os ilium (2)
- Os ischii (3)
- Os pubis (4)



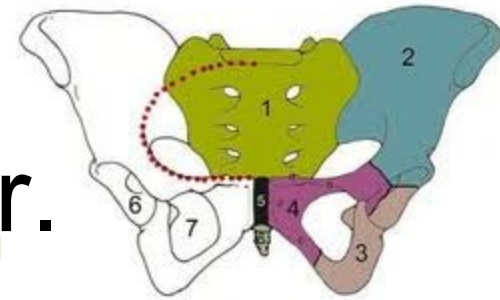
[Os ilium – zevní str.]



- ala ossis ilii
- crista iliaca
- spina iliaca anterior superior ★
- spina iliaca anterior inferior ★
- spina iliaca posterior superior ★
- spina iliaca posterior inferior ★
- Acetabulum
- Spina ischiadica ★
- Tuber ischiadicum ★

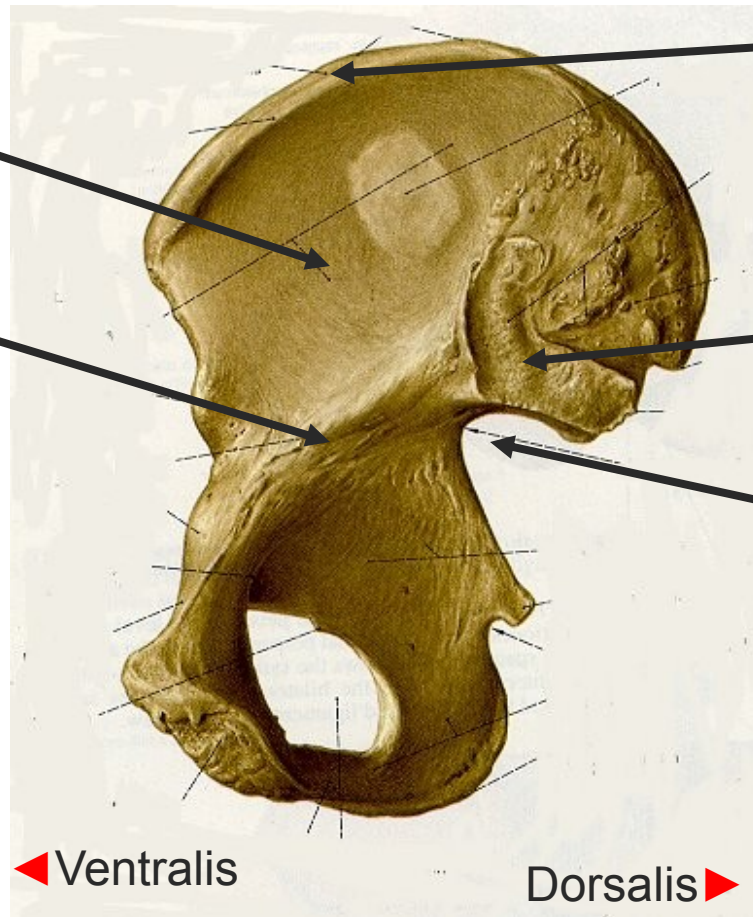


[Os illium – vnitřní str.]



■ Fossa iliaca

■ Linea arcuata



■ Crista iliaca

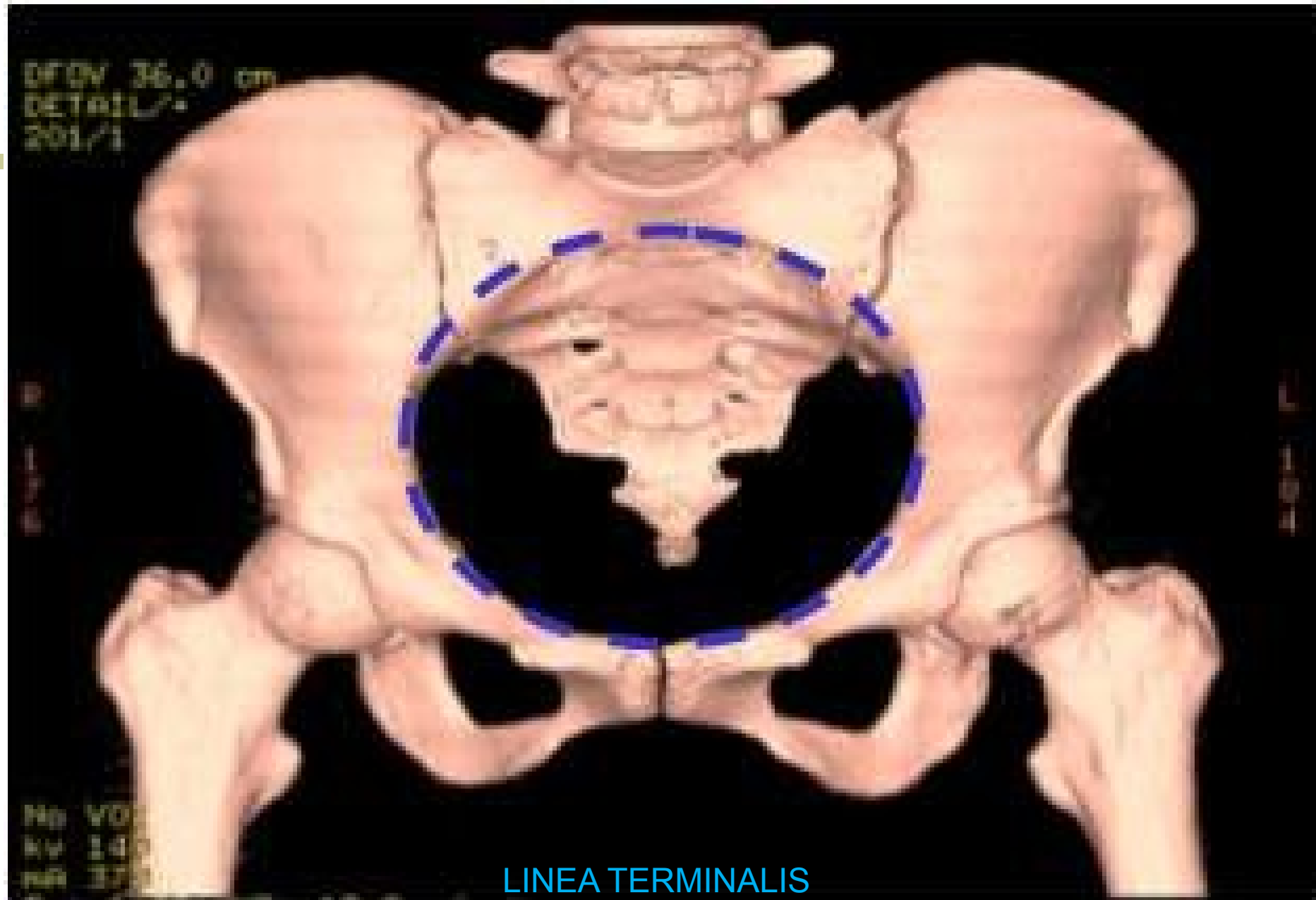
■ Facies auricularis

■ Incisura ischiadica major

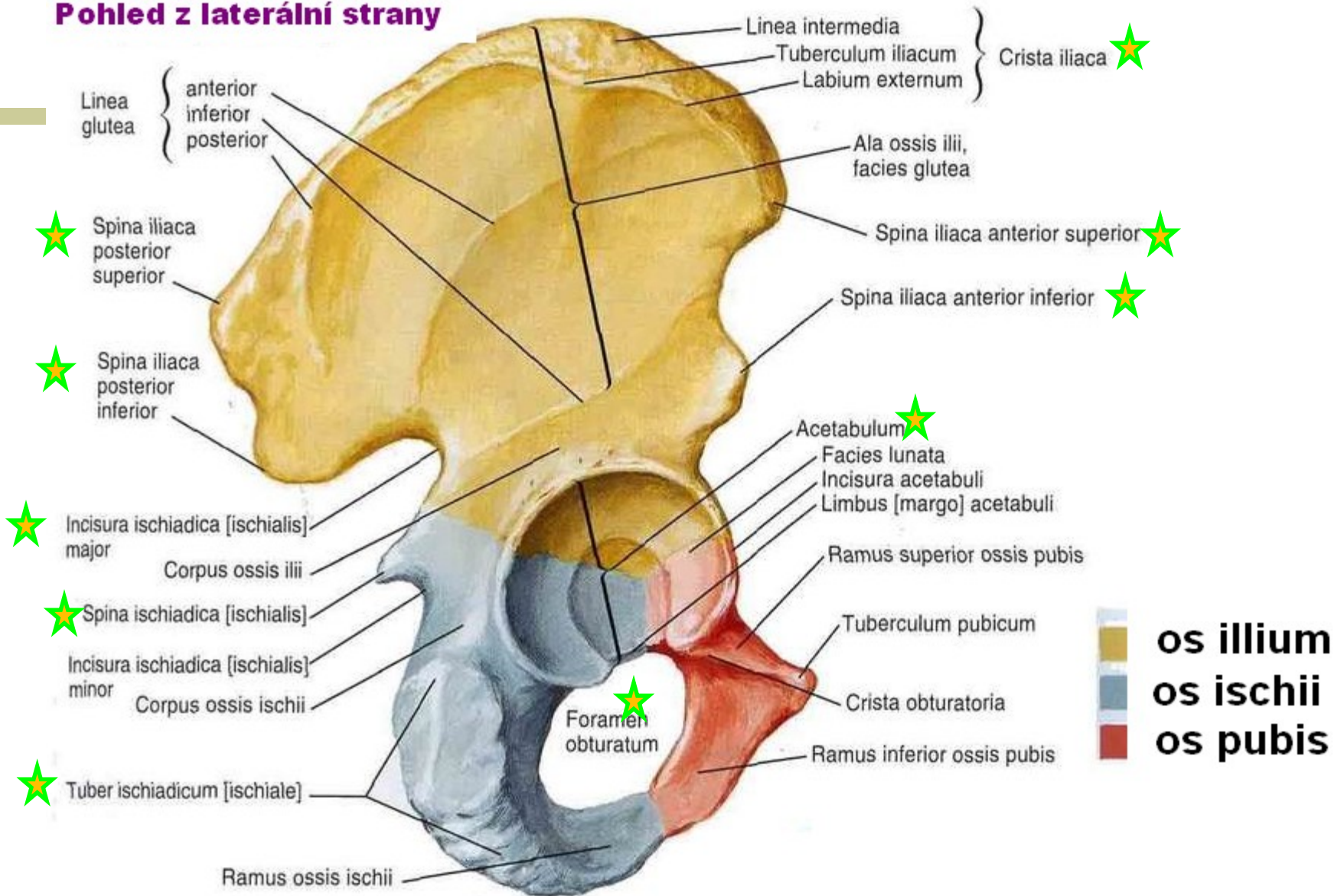
DFOV 36.0 cm
DETAIL ✓
201/1

No VO
R 14
L 14

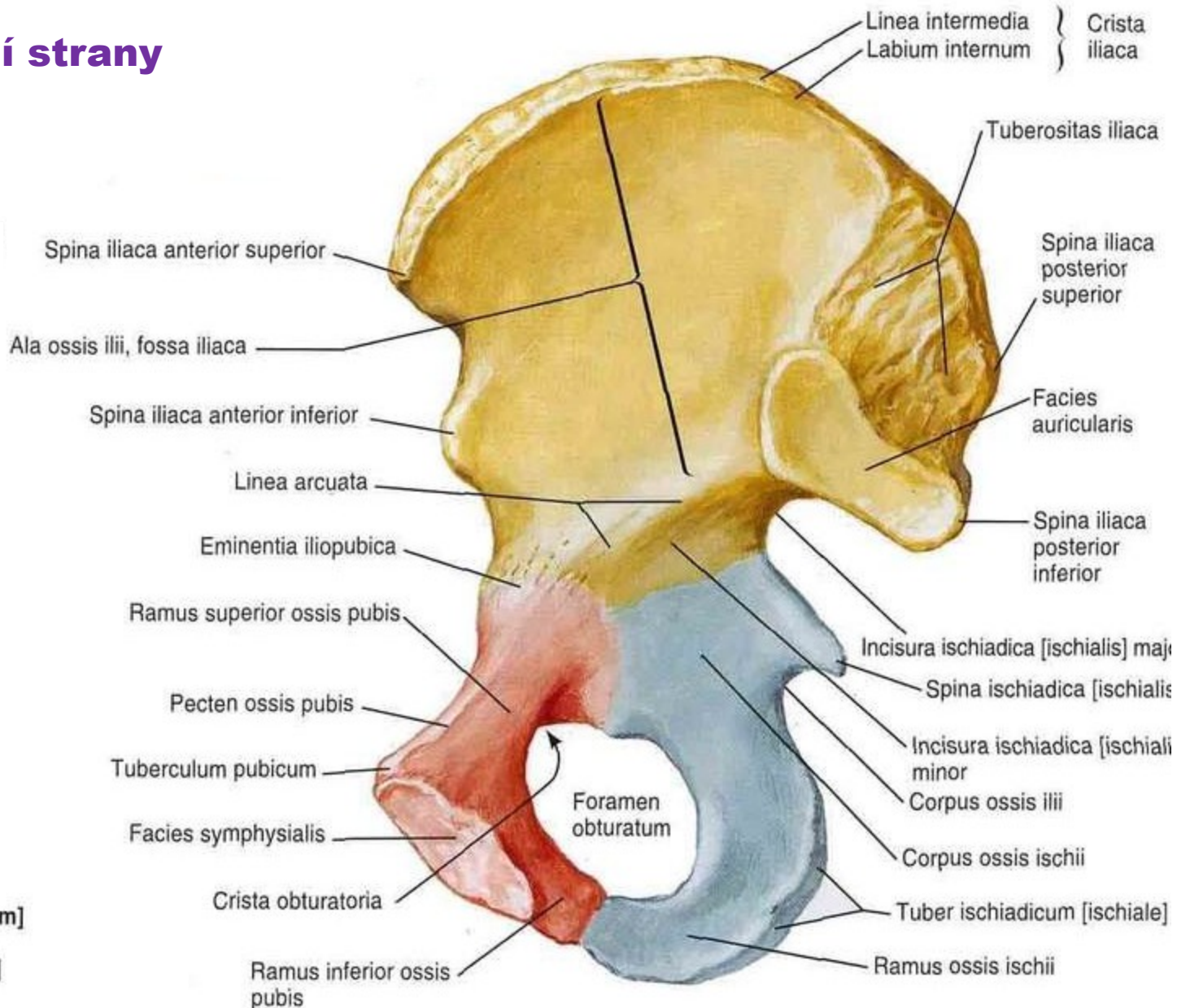
LINEA TERMINALIS



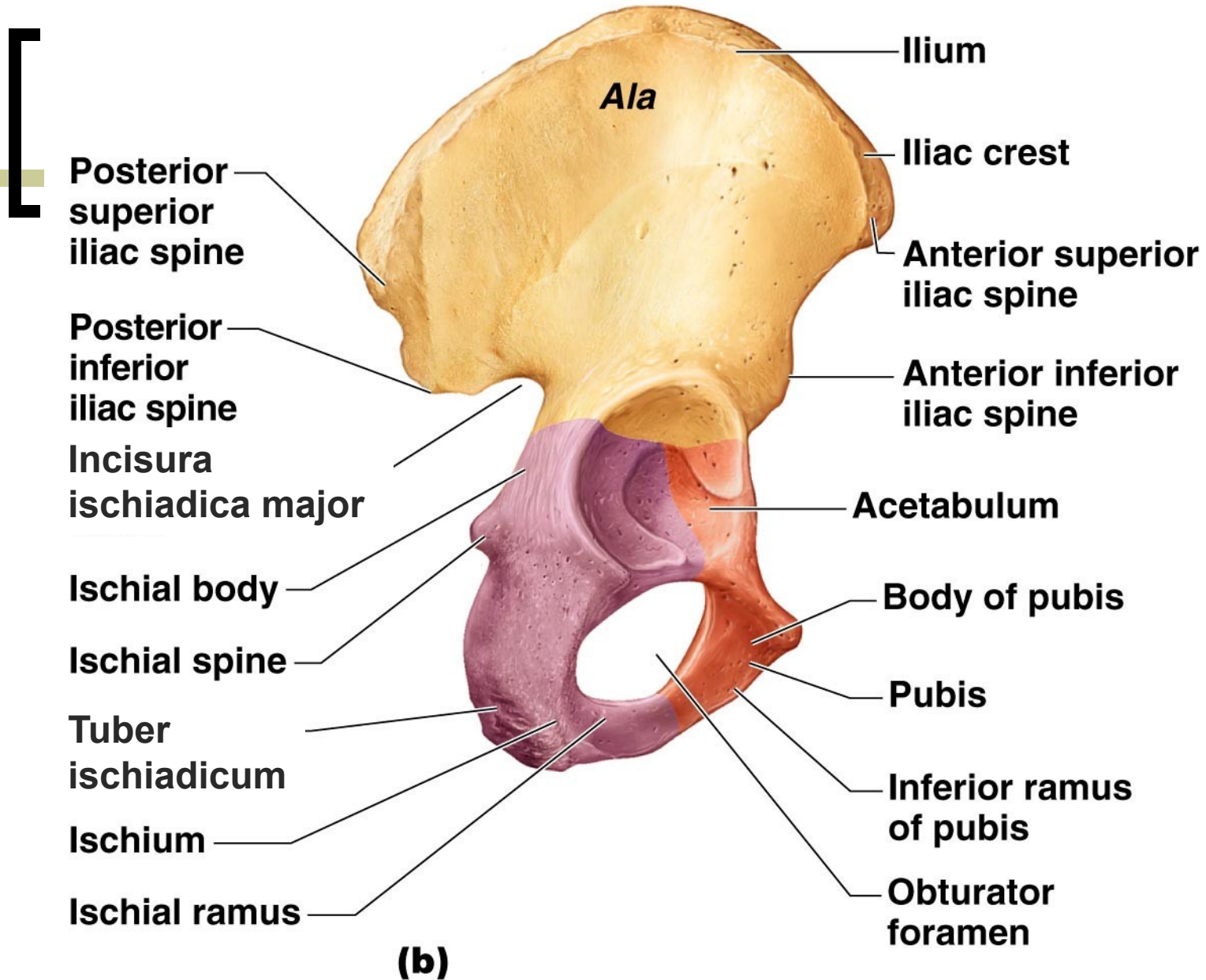
Pohled z laterální strany



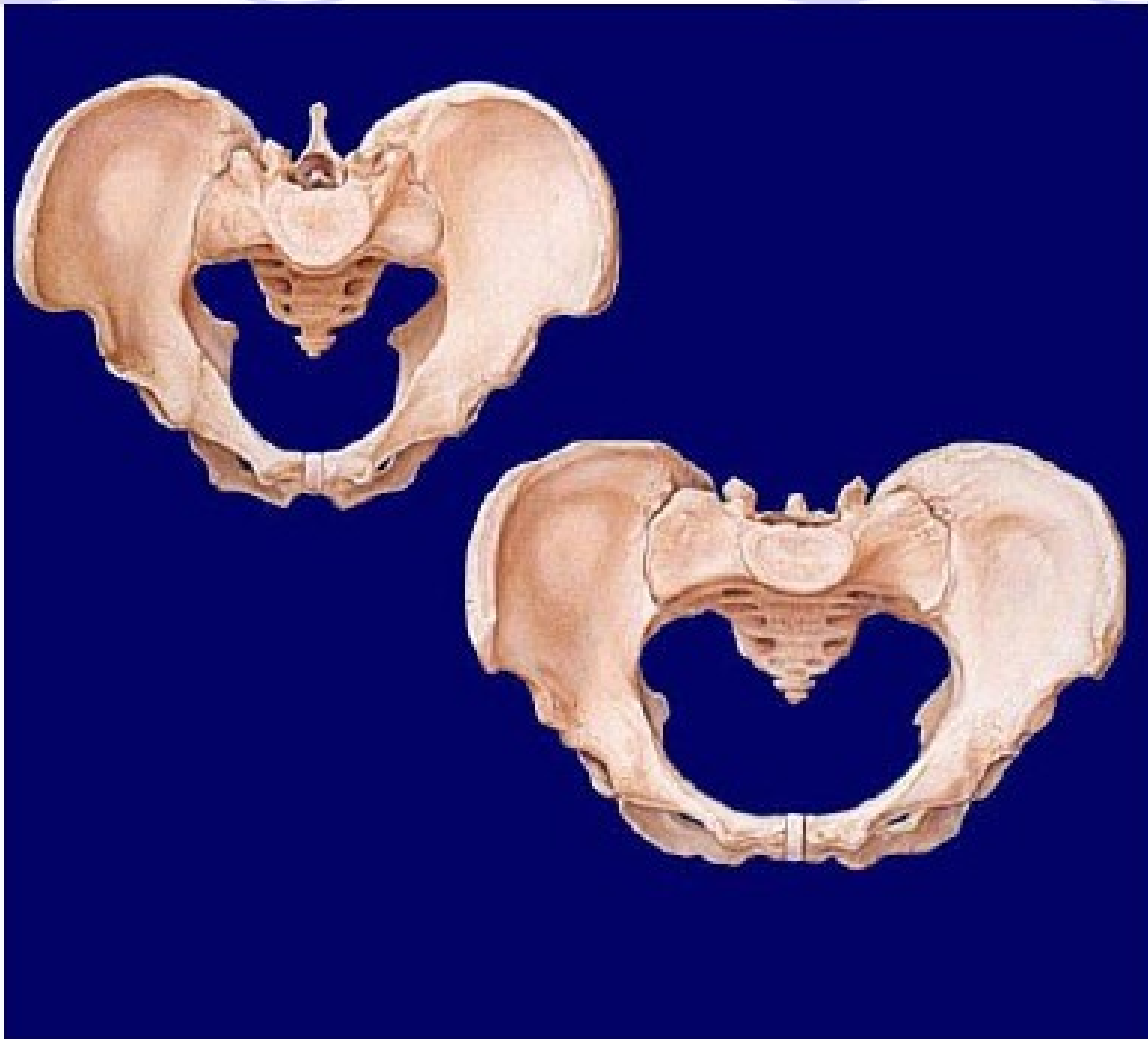
Pohled z mediální strany



- Os ilii [ilium]
- Os ischii [ischium]
- Os pubis [pubis]

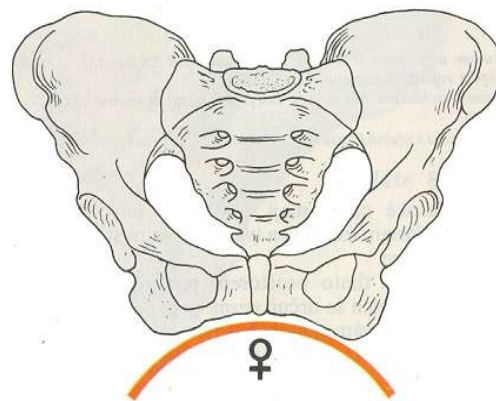
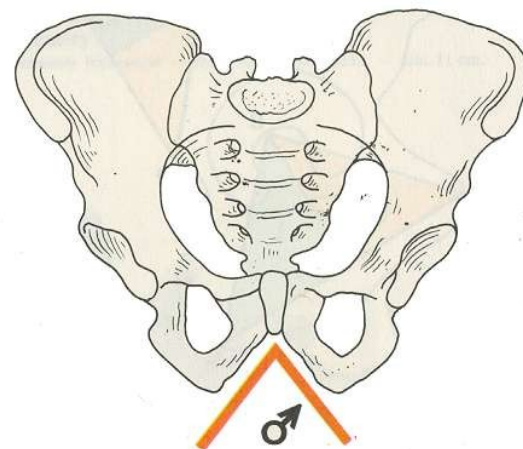


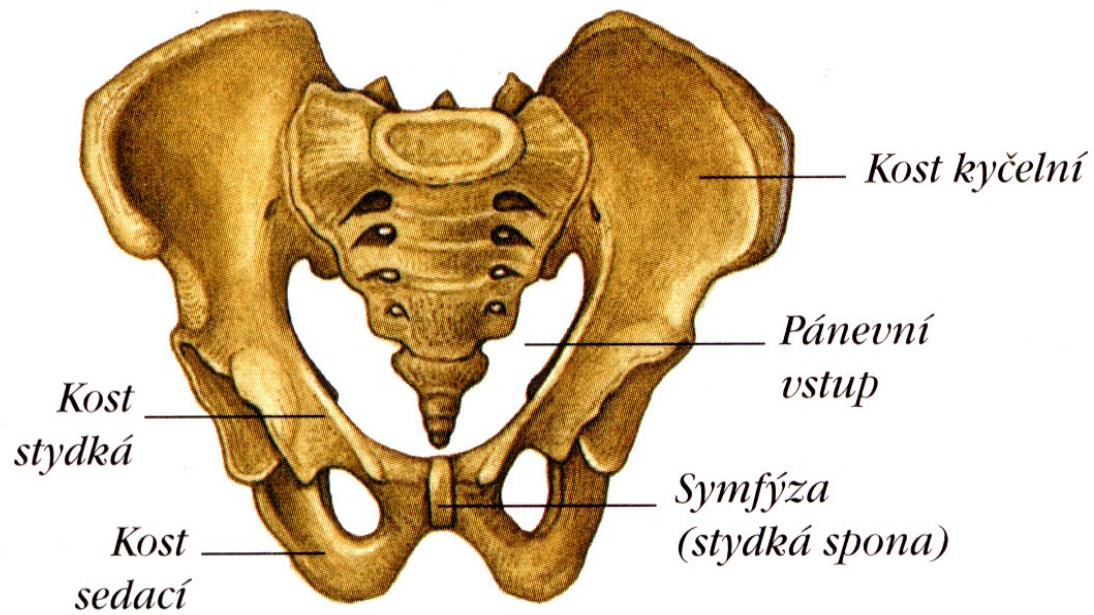
Pánev – mužská a ženská – rozdíl:



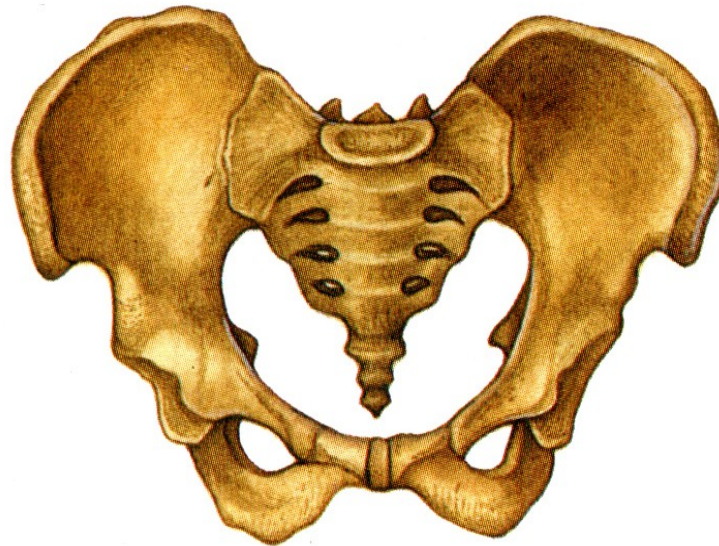
Pohlavní rozdíly na pánvi

- u ženy:
 - sacrum širší a kratší
 - promontorium méně vyčnívá do vchodu
 - kostrč kratší a pohyblivější
 - alla ossis illii od sebe více odkloněné
 - foramen obturatum nižší-spíše trojhranné

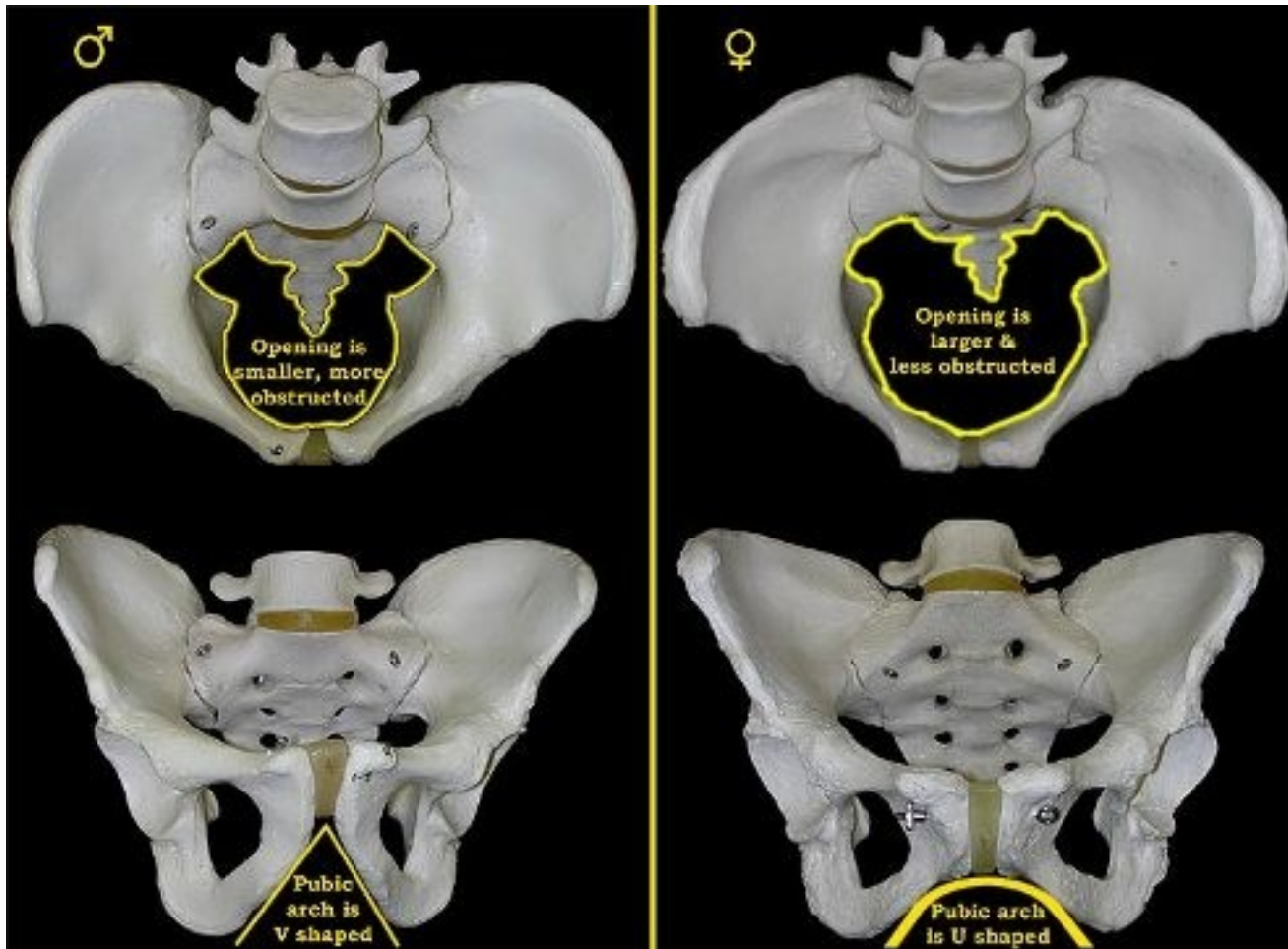


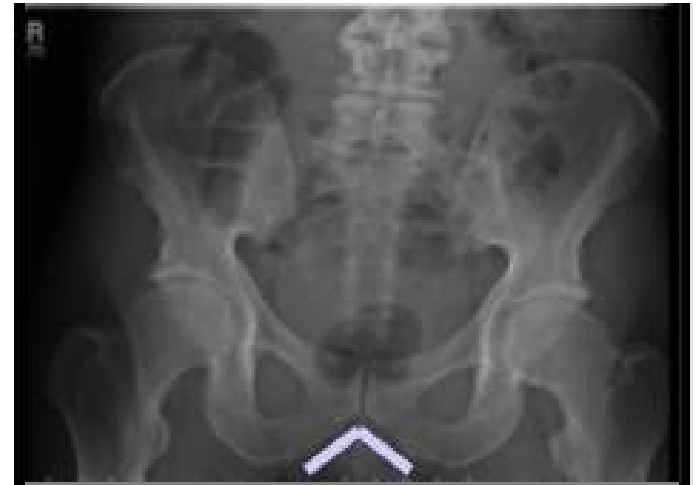
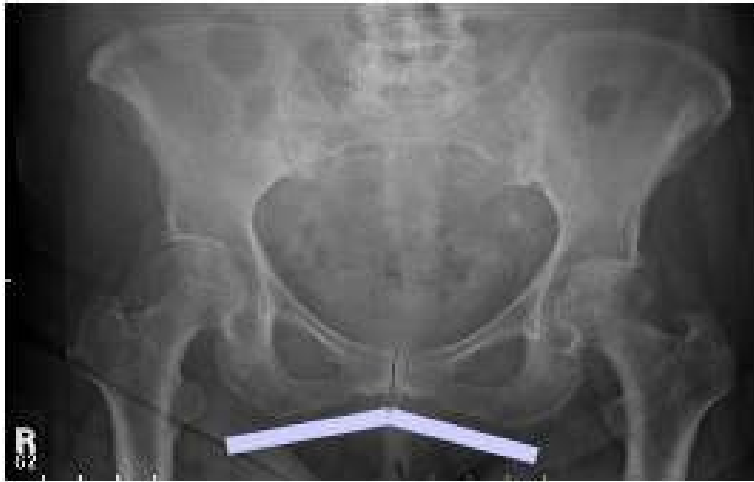

MUŽSKÁ PÁNEV



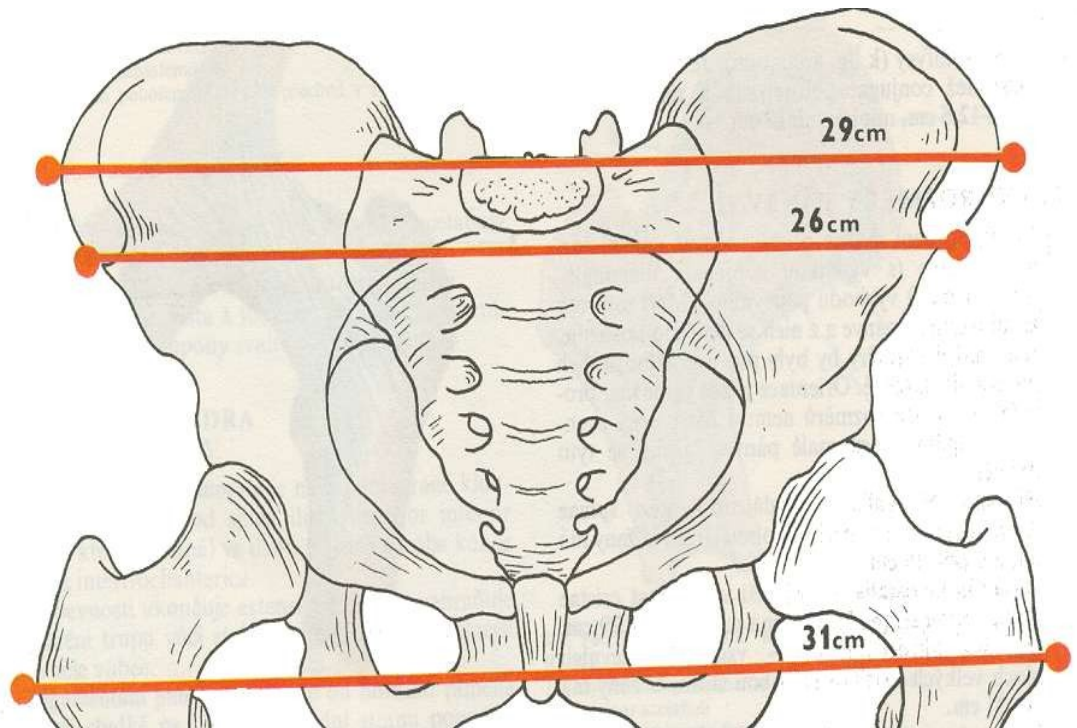
ŽENSKÁ PÁNEV

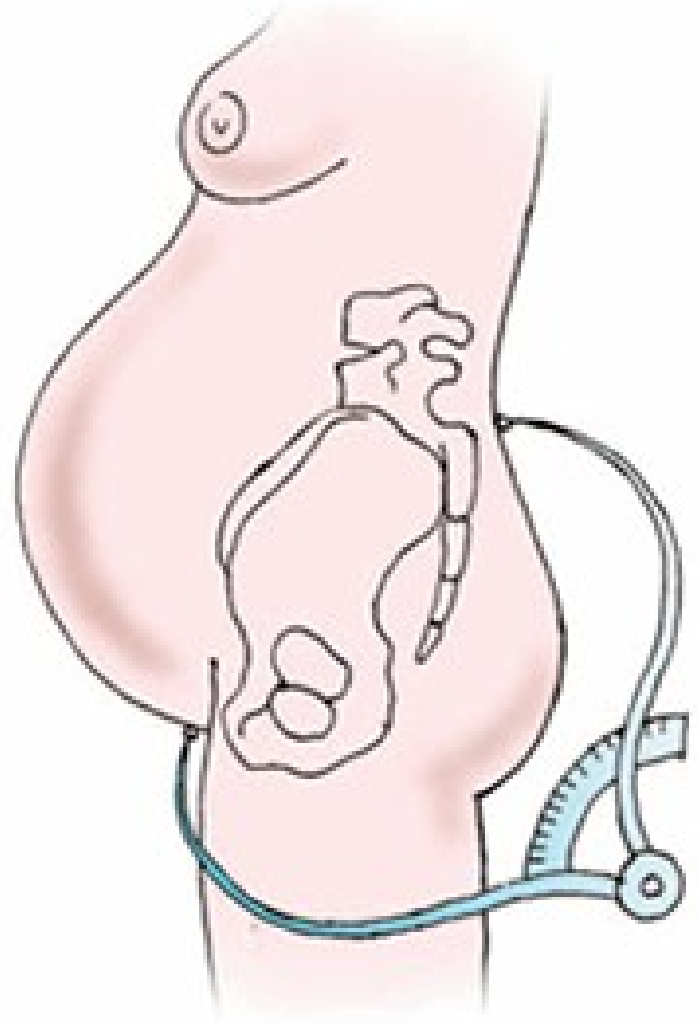
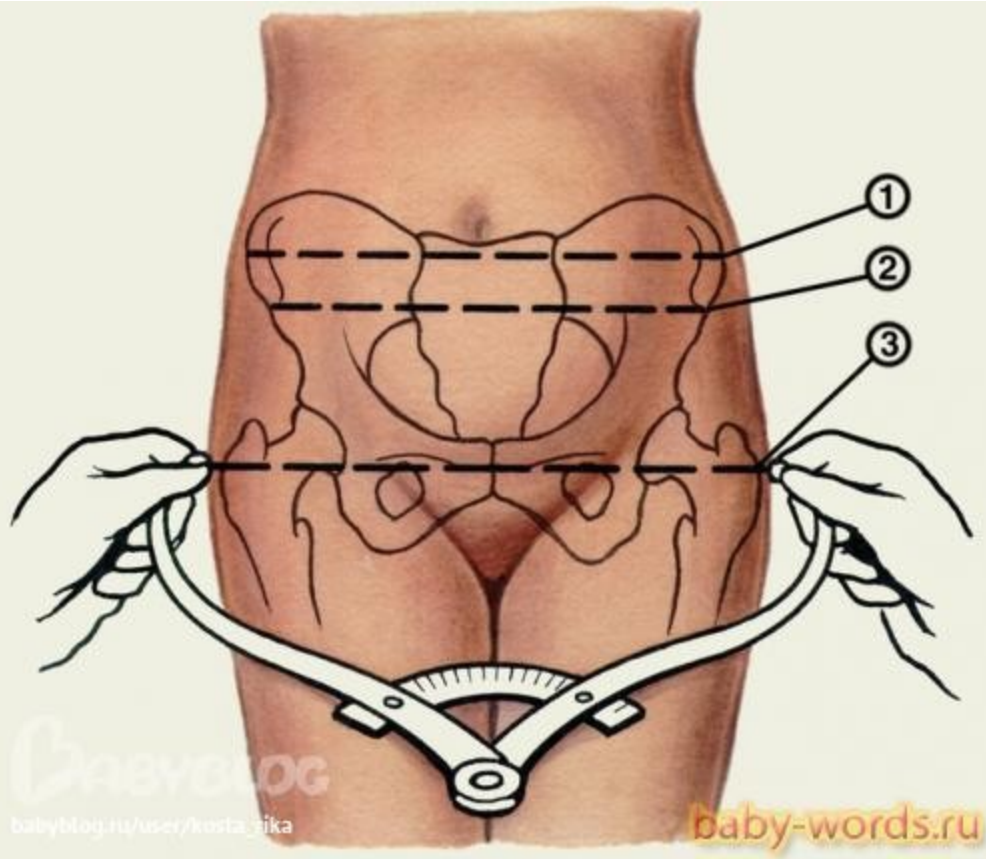




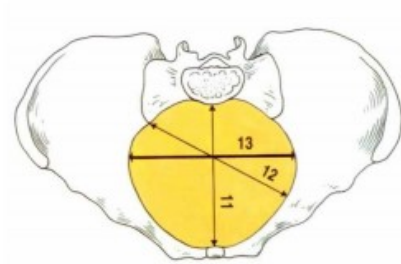
Zevní pánevní rozměry

- **distantia bispinalis – 26 cm**
- distantia bicristalis – 29 cm**
- distantia bitrochanterica – 31 cm**
- conjugata externa – horní okraj symfysy k trnu L5, 18-20 cm**

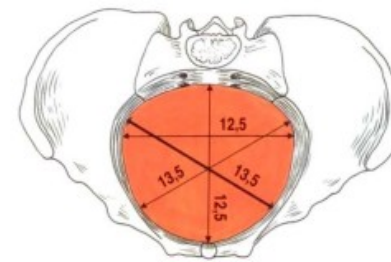




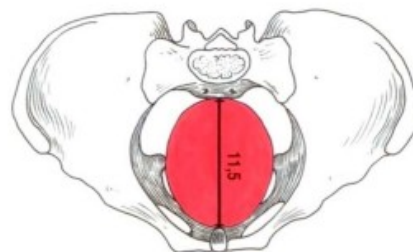
Roviny pánevní



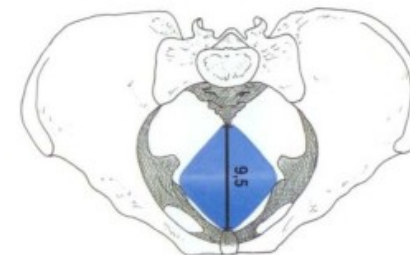
ADITUS
vchod



AMPLITUDO
šíře

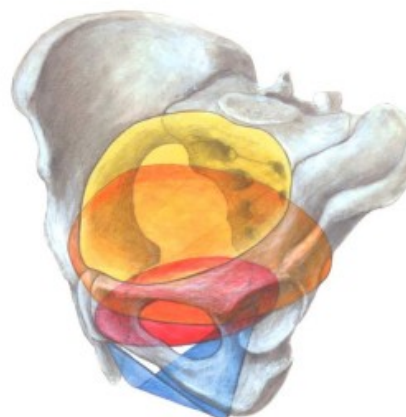

ANGUSTIA
úžina



EXITUS
východ

Obr. 6. Roviny malé pánve (zdroj: Čihák 2001, s. 286).



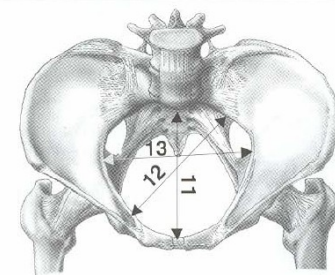
Obr. 7. Roviny malé pánve a naznačení rotace hlavičky plodu během porodu (zdroj: Čihák 2001, s. 285–287).

Tab. 9.1 *Pánevní roviny*

název roviny	ohraničení	tvar
<i>rovina pánevního vchodu (aditus pelvis)</i>	linea terminalis sinistra et dextra	oválný
<i>rovina pánevní šíře (amplitudo pelvis)</i>	S ₂ /S ₃ → střed dna acetabula → střed spony	kruhový
<i>rovina pánevní úžiny (angustia pelvis)</i>	S ₅ → spina ischiadica → dolní okraj spony	oválný
<i>rovina pánevního východu (exitus pelvis)</i>	vrchol kostrče → tubera ischiadica → dolní okraj spony	kosočtverec

■ Rovina vchodu pánevního (aditus pelvis) apertura pelvis superior

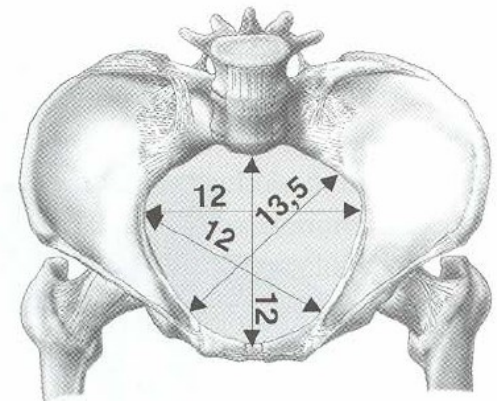
- je **ohraničena lineou terminalis**;
 - promontorium, eminentia iliopubica, horní hrana symfýzy...;
- má **tvár příčně orientovaného oválu (ledvinovitý tvar)**;
- přímé rozměry;
 - *diameter recta aditus pelvis* (conjugata anatomica) – spojnice promontoria a horního okraje symfýzy;
 - nemá klinický význam, dá se měřit pouze na kostech, měří 11 cm;
 - *diameter obstetrica* (conjugata vera obstetrica) – nejdůležitější rozměr vchodu;
 - nejkratší rozměr mezi eminentia retropubica symfýzy a předním okrajem promontoria;
 - měří asi 10,5 cm;
 - určuje se odhadem z conjugata diagonalis – odečteme od ní 2,5 cm;
 - *conjugata diagonalis*;
 - je to jediný rozměr vchodu, který jde měřit – per vaginam ukazovákem a třetím prstem;
 - je to vzdálenost mezi dolním okrajem symfýzy a předním okrajem promontoria;
 - měří 12,5–13 cm;
- příčný průměr – diameter transversa – největší vzdálenost lineae terminales – měří 13 cm;
- šikmé průměry – diameter obliquae – spojnice SI kloubu a eminentia ileopubica, měří 12,5 cm.



Pánevní vchod

Rovina šíře pánevní (amplitudo pelvis)

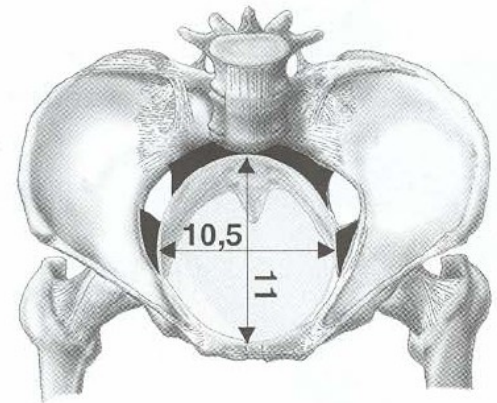
- prochází rozhraním S2–S3, středem acetabula a středem symfýzy;
 - diameter recta – asi 12 cm;
 - diameter transversa – asi 12 cm.



Pánevní šíře

Rovina pánevní úžiny (angustia pelvis)

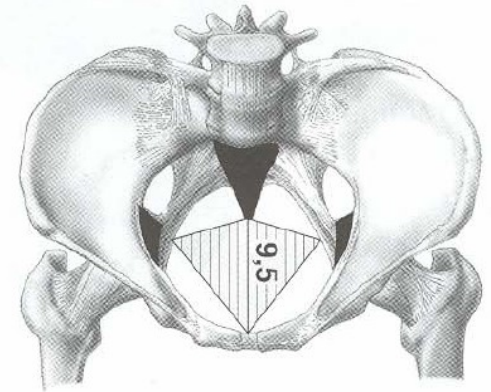
- je proložena kaudálním koncem kosti křížové, okrajem spina ischiadica a dolním okrajem symfýzy;
- má **oválný tvar, orientovaný sagitálně**;
 - diameter recta – spojení dolní symfýzy a sakrokokcigeálního spojení (asi 11 cm);
 - diameter transversa – diameter interspinalis – asi 10 cm.



Pánevní úžina

Rovina pánevního východu (exitus pelvis) apertura pelvis inferior

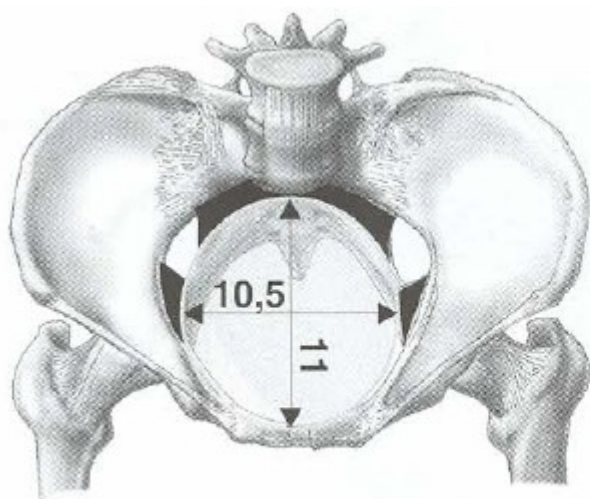
- Rozkládá se mezi koncem kostrče, tubera ischiadica a dolním krajem symfýzy.
- Jsou to jakoby dva trojúhelníky šikmo k sobě skloněné (trigonum urogenitale et anale).
 - Diameter transversa – 11 cm (spojnice tubera ischiadica).
 - Diameter recta – asi 9 cm (při porodu hlavička odtlačuje kostrč, čímž se tento rozměr zvětšuje na 11–11,5 cm).



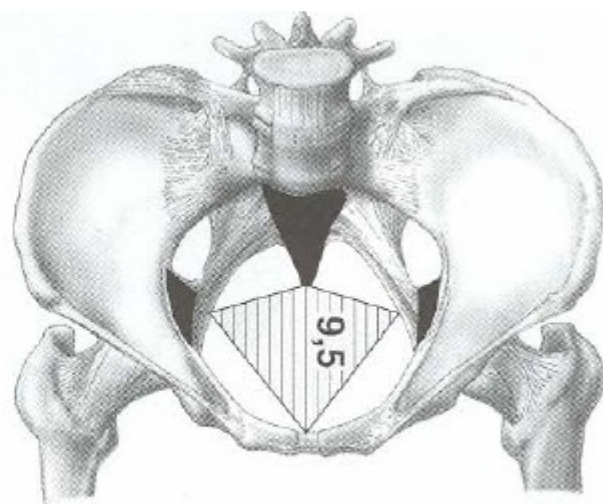
Pánevní východ

Rozměry pánevních rovin:

Název pánevní roviny	Průměr přímý	Průměr šikmý	Průměr příčný
Pánevní vchod (aditus pelvis)	11 cm	12 cm	13 cm
Pánevní šíře (amplitudo pelvis)	12 cm		12 cm
Pánevní úžina (angustia pelvis)	11 cm		10 cm
Pánevní východ (exitus pelvis)	10 – 12 cm		11 cm



Pánevní úžina

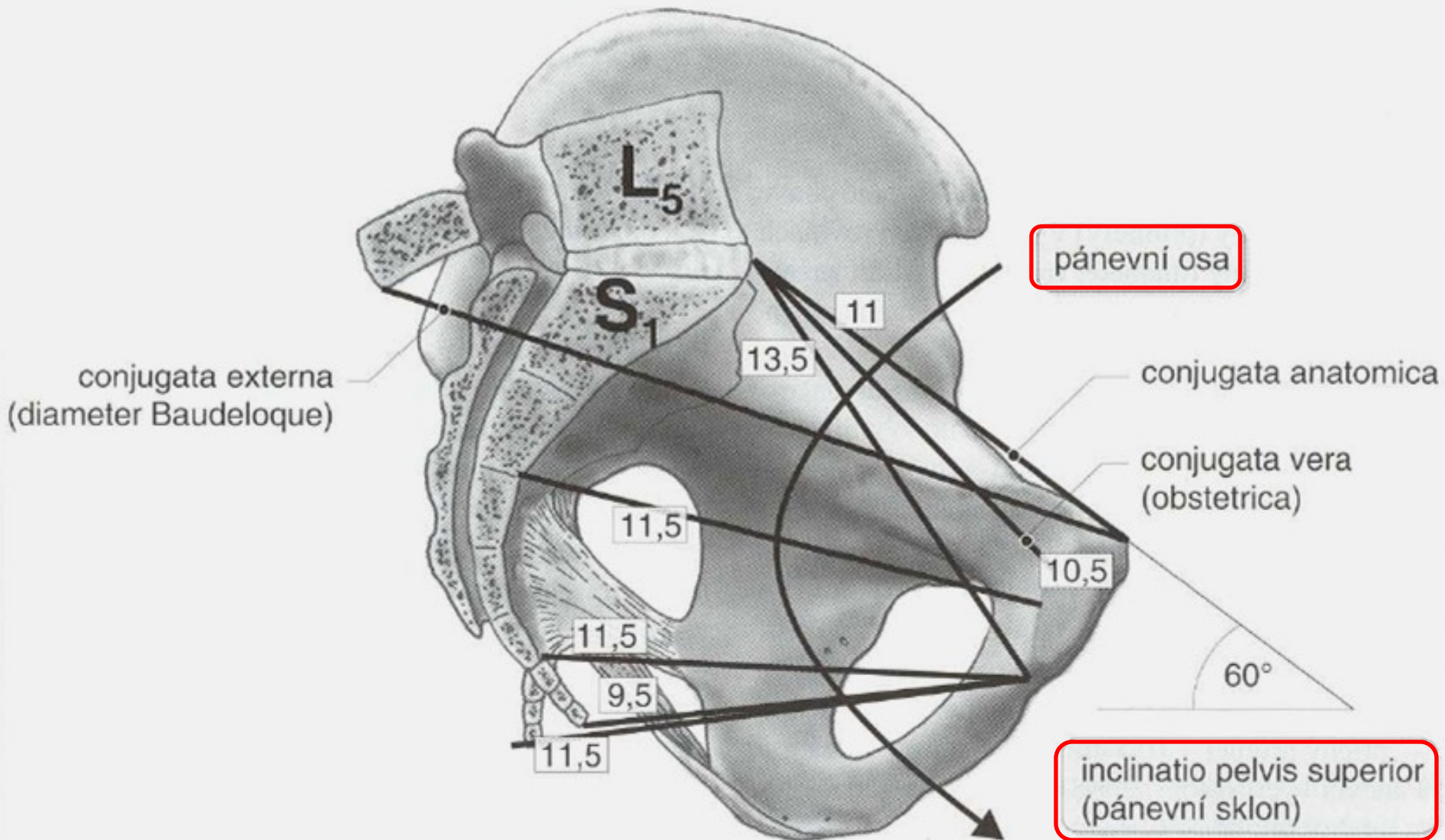


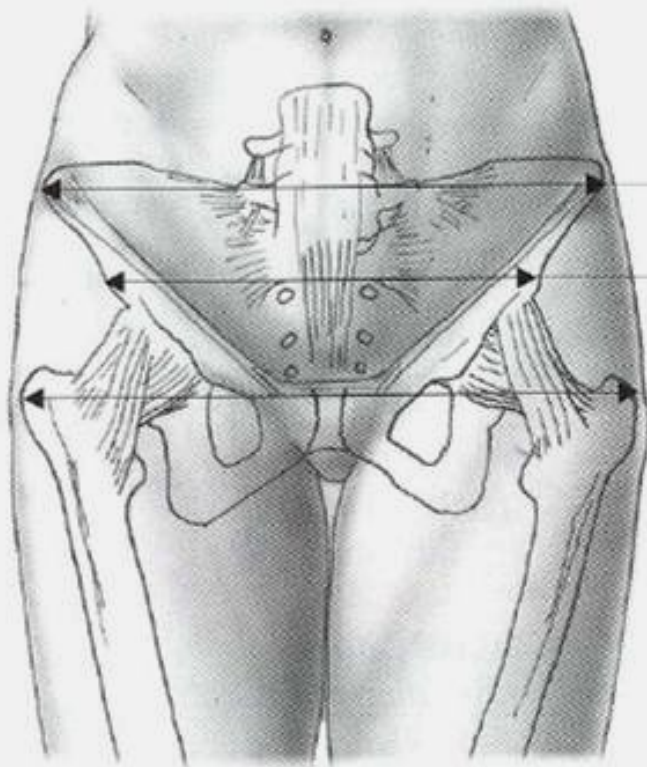
Pánevní východ

[Sklon pánevní]

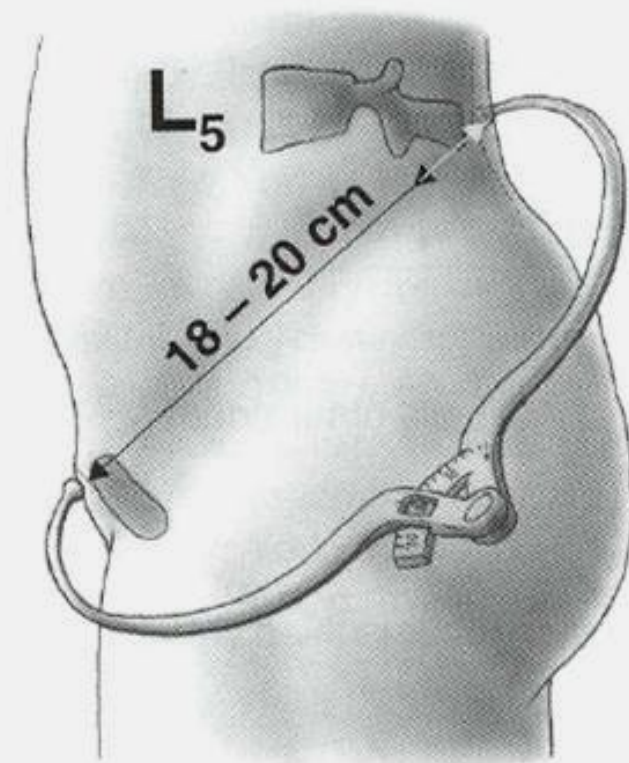
- při stoji svírá conjugata anatomica s horizontálou úhel 60° (inclinatio pelvis superior);
- hrot kostrče leží kraniálněji než dolní okraj symfýzy – jejich spojnice svírá s horizontálou 10° (inclinatio pelvis inf.);
- při pohledu na stojící ženu zezadu pozorujeme několik kožních vkleslin nad kostními promenincemi;
 - nad spinae iliacae post. sup., nad trnem L5, nad kostrčí;
 - dohromady to tvoří kosodelník, tzv. Michaelisovu routu;
 - podélná osa měří 11 cm, příčná 10 cm;
 - příčná protíná podélnou tak, že kraniálně jsou 4 cm, kaudálně 7 cm;
 - vzdálenost L5 od spin má být na každou stranu 6,5 cm;
 - pokud je routa symetrická, je správný tvar pánve;
- sklon pánve umožňuje, aby orgány břicha tlačily na přední část pánve (a ne přímo do malé pánve);
- v těhotenství se vyklenuje děloha dopředu a orgány se tlačí víc dozadu, což vede k větší zátěži L páteře a ke kompenzační hyperlordóze.

Pánevní sklón a pánevní osa



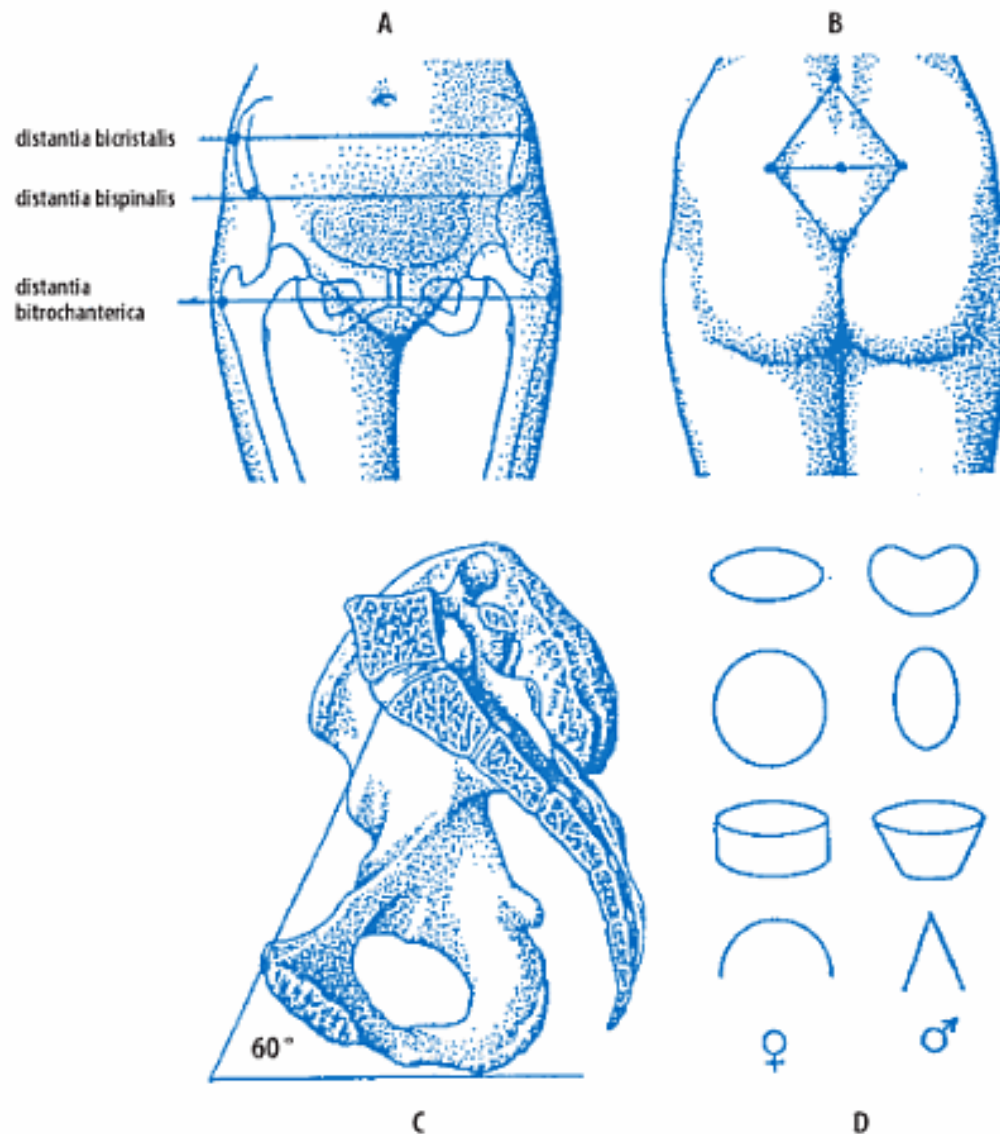


distantia bicristalis
28 – 29 cm
distantia bispinalis
25 – 26 cm
distantia
bitrochanterica
31 – 32 cm



conjugata externa
(diameter Baudeloque)

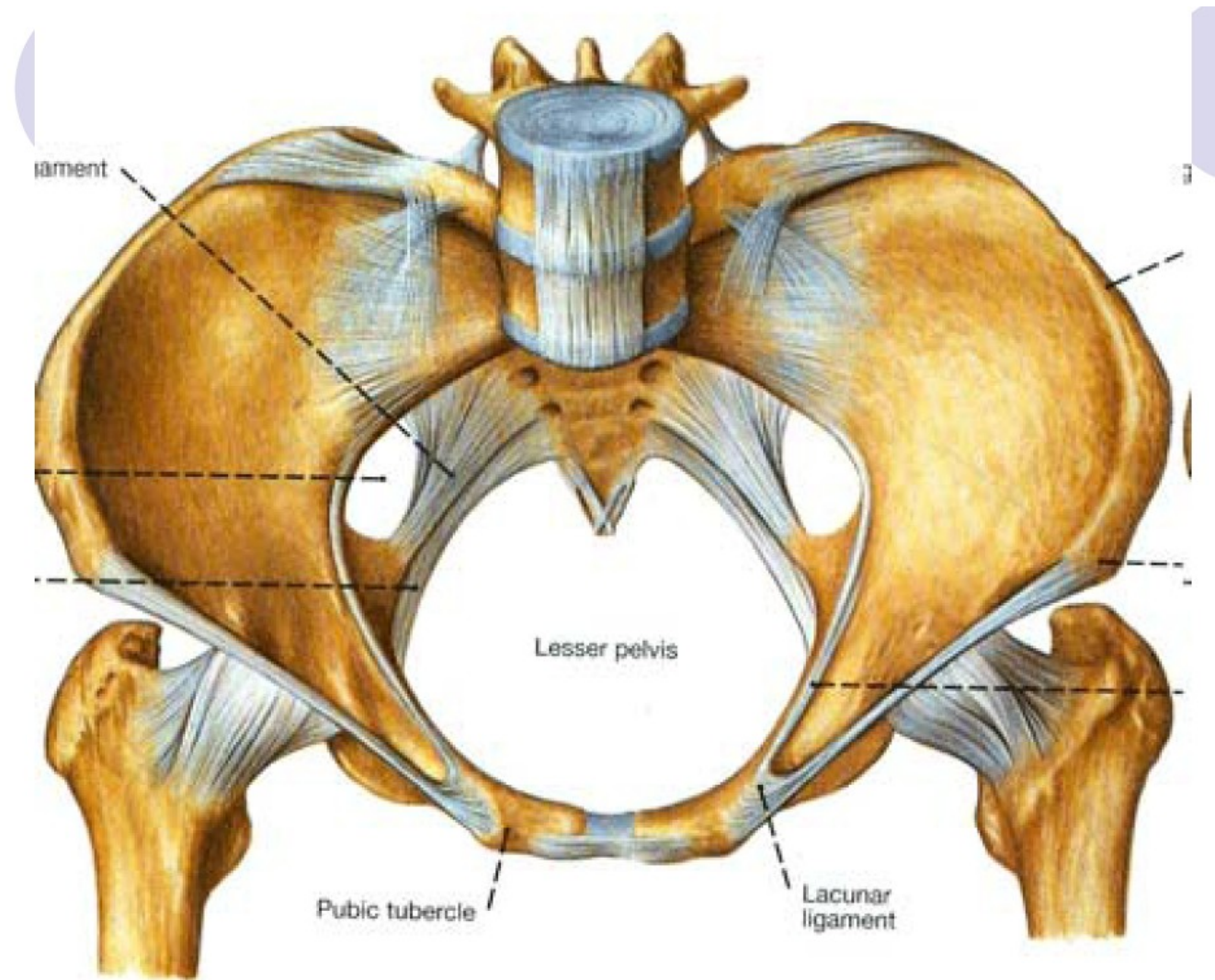
Zevní pánevní rozměry



Obr. 9.5 Pohlavní rozdíly na pánvi

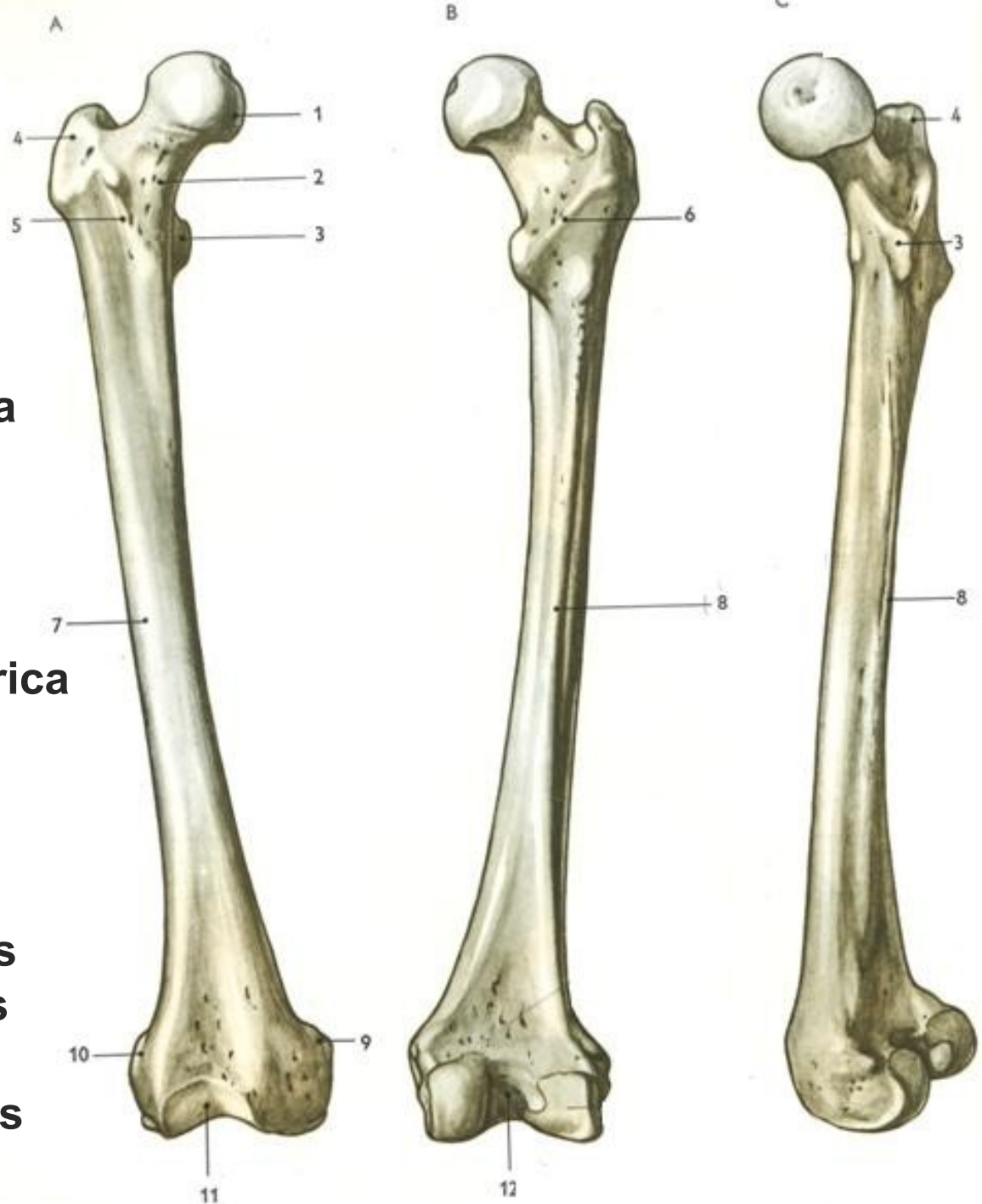A – zevní pánevní rozměry ženské pánve, B – tzv. Michaelisův kosočtverec (středový bod odpovídá trnu L₅), C – sklon pánve (inclinatio pelvis), D – tvar roviny vchodu, pánevní šíře a úžiny pánevní u ženy a u muže; arcus a angulus pubicus

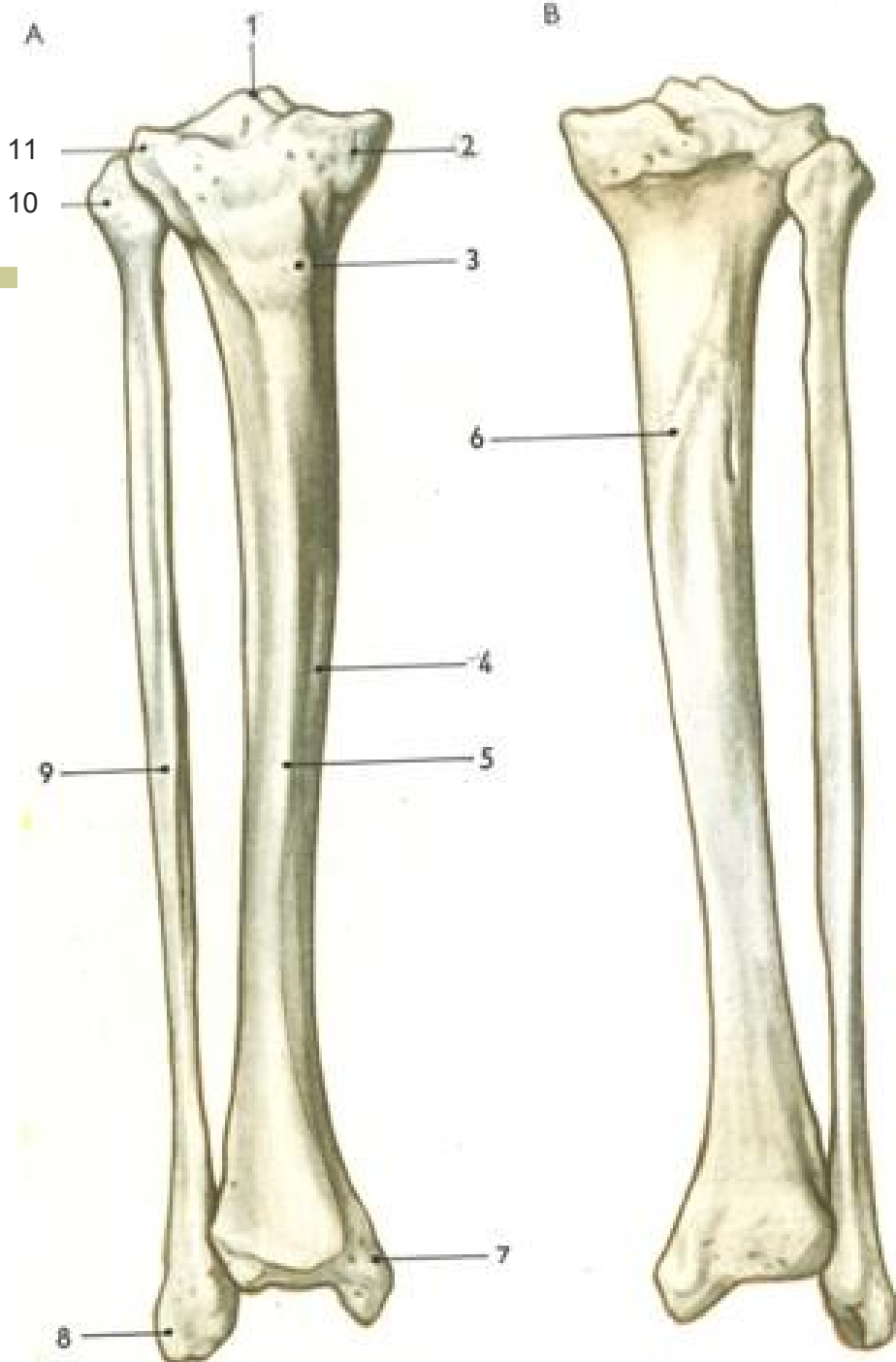
[Pánevní vazy]



Femur

1. Caput femoris (Fovea capitis femoris)
2. Collum femoris
3. Trochanter minor
4. Trochanter major
5. Linea intertrochanterica
6. Crista intertrochanterica
7. Tělo (corpus)
8. Linea aspera
9. Epicondylus medialis
10. Epicondylus lateralis
11. Facies patellaris
12. Fossa intercondylaris



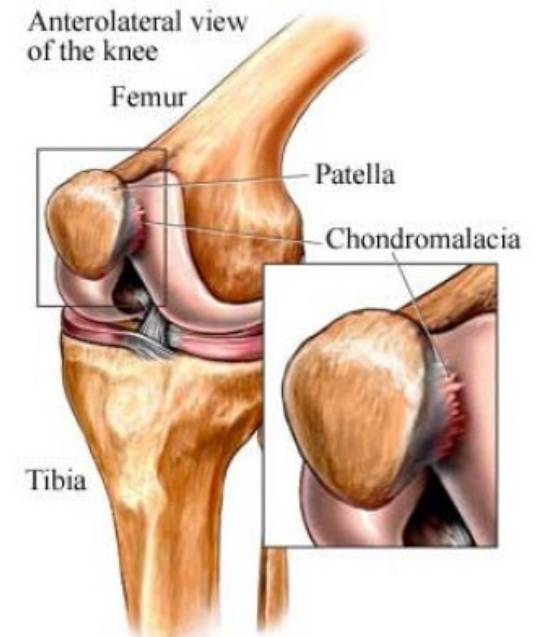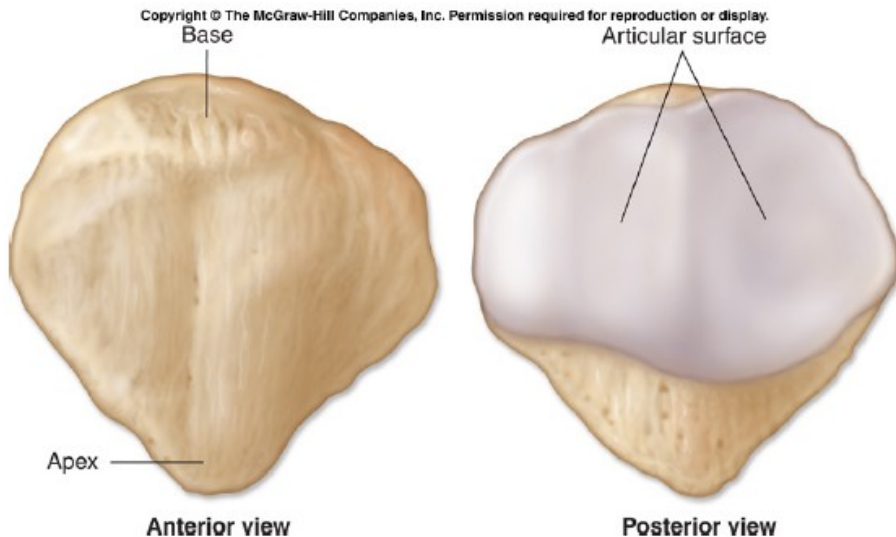


Bérec

1. Eminentia intercondylaris
2. Condylus medialis
3. Tuberositas tibiae
4. Corpus tibiae
5. Margo anterior
6. Linea musculus solei
7. Malleolus medialis
8. Malleoslus lateralis
9. Corpus ossis fibulae
10. Caput fibulae
11. Condylus lateralis

- Češka – PATELLA

- Nachází se ve šlaše čtyřhlavého svalu stehenního
- Je součástí kolenního kloubu



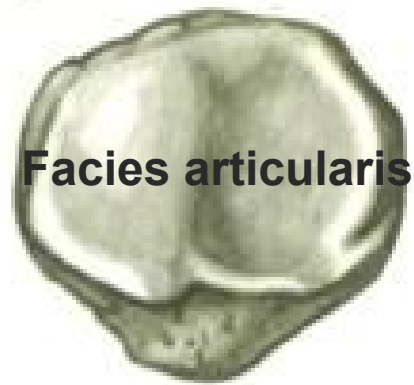Patella

A Basis patellae



Apex patellae

B

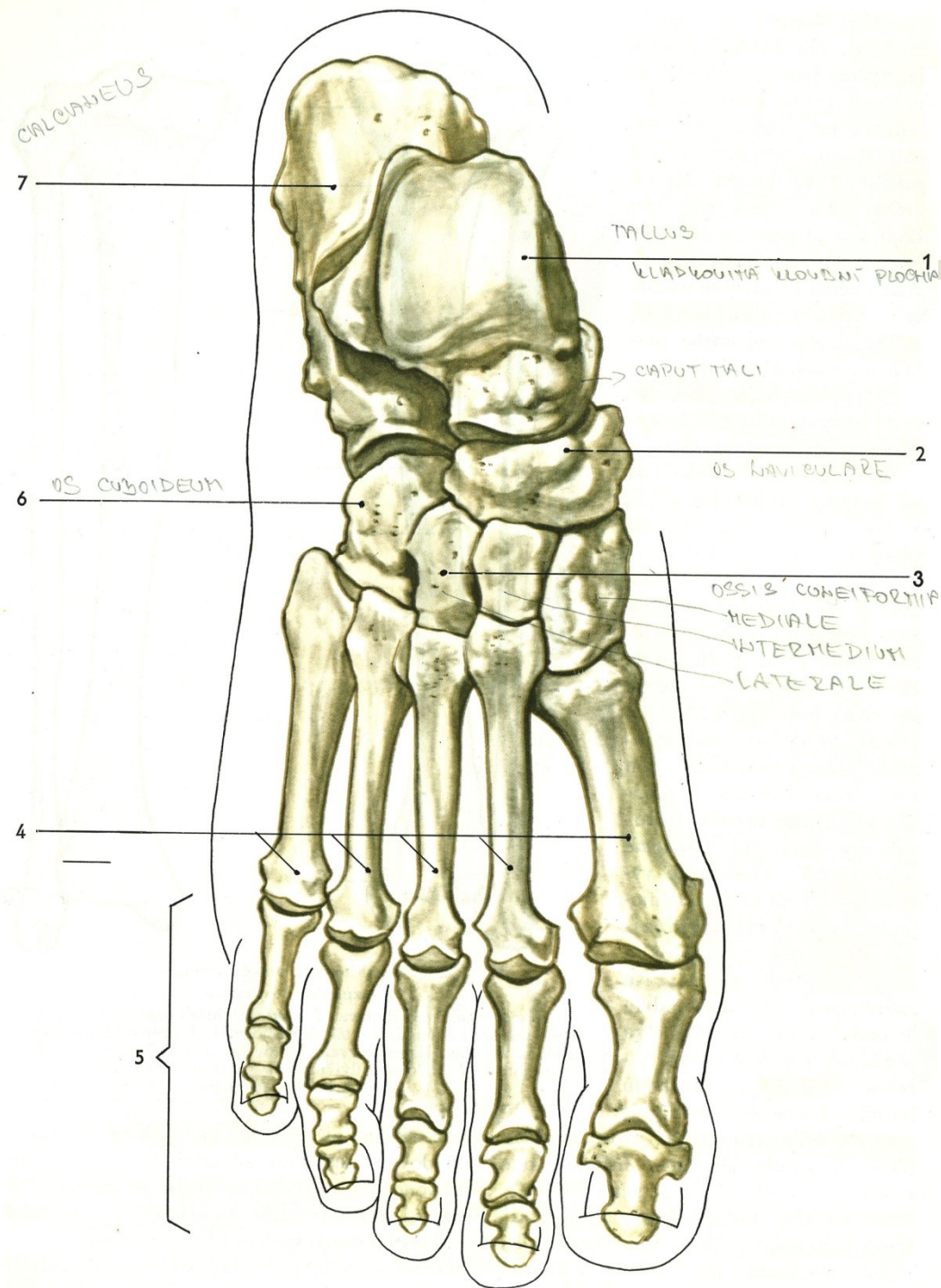


Facies articularis

C



205. Čelka
A - zředu, B - zezadu, C - ze strany

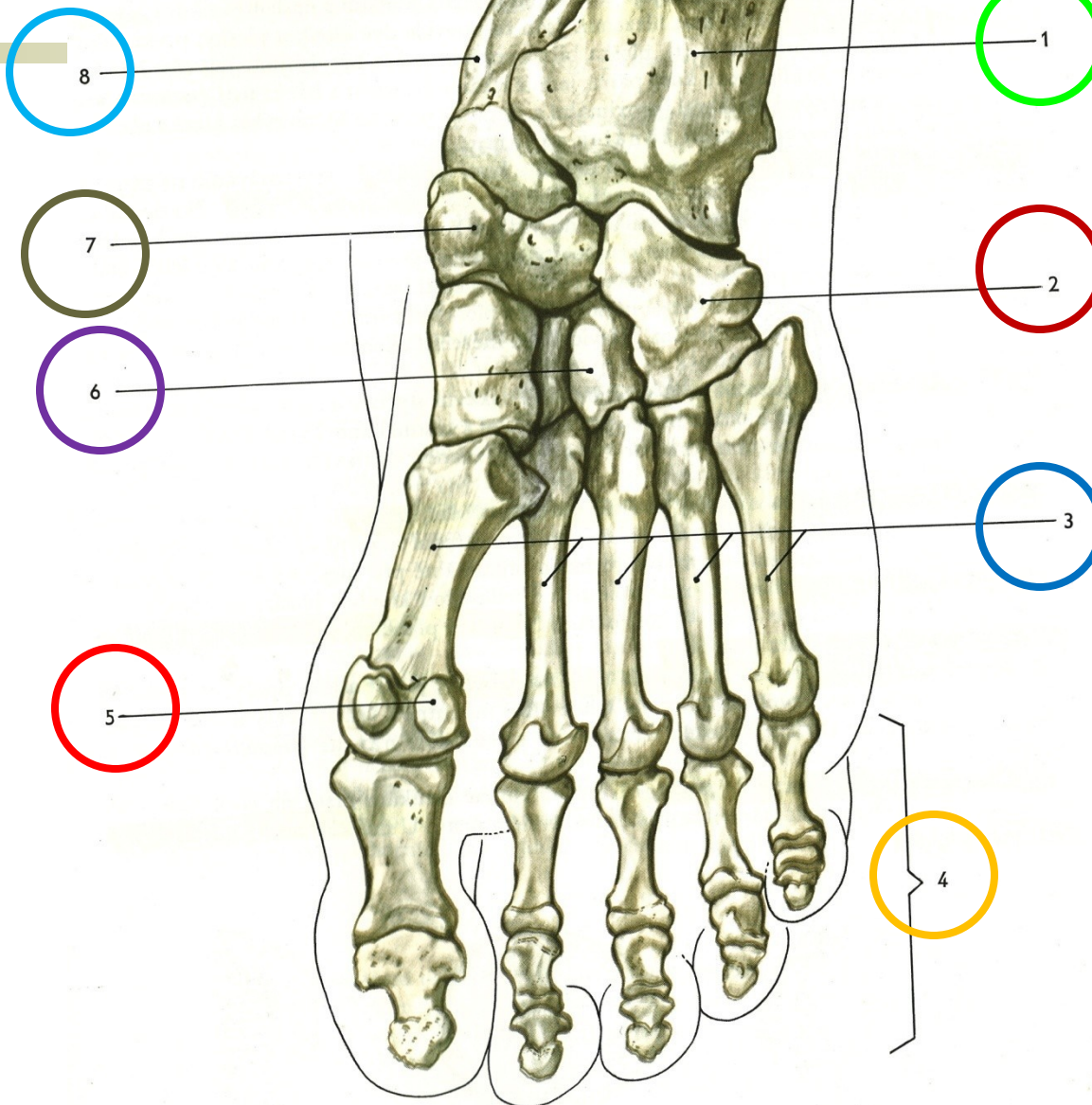


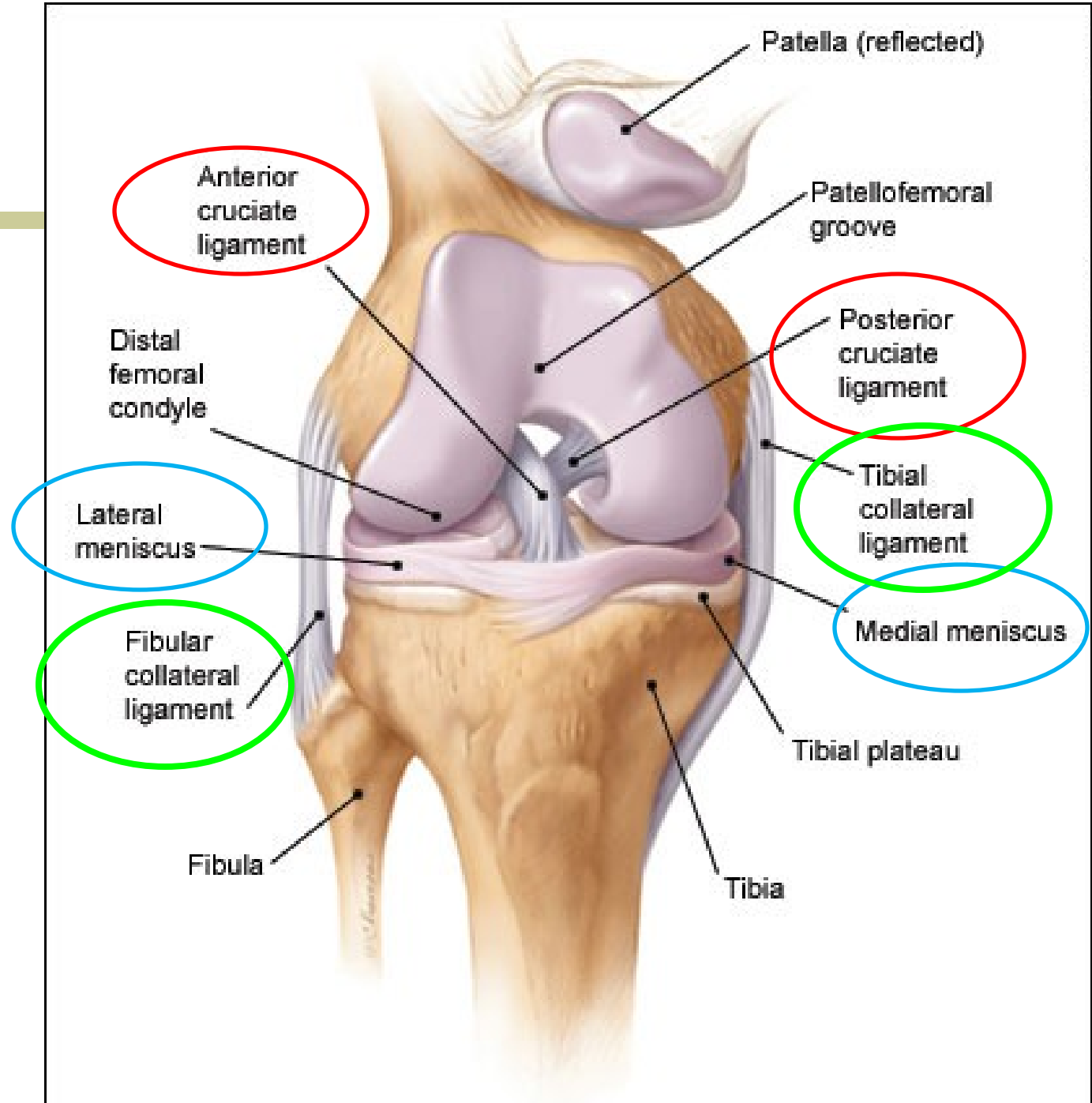
1. Kost hlezenní
2. Kost lod'kovitá
3. Kostí klínové
4. Kostí nártní
5. Články prstů
6. Kost krychlová
7. Kost patní

KUBER CALCANEA

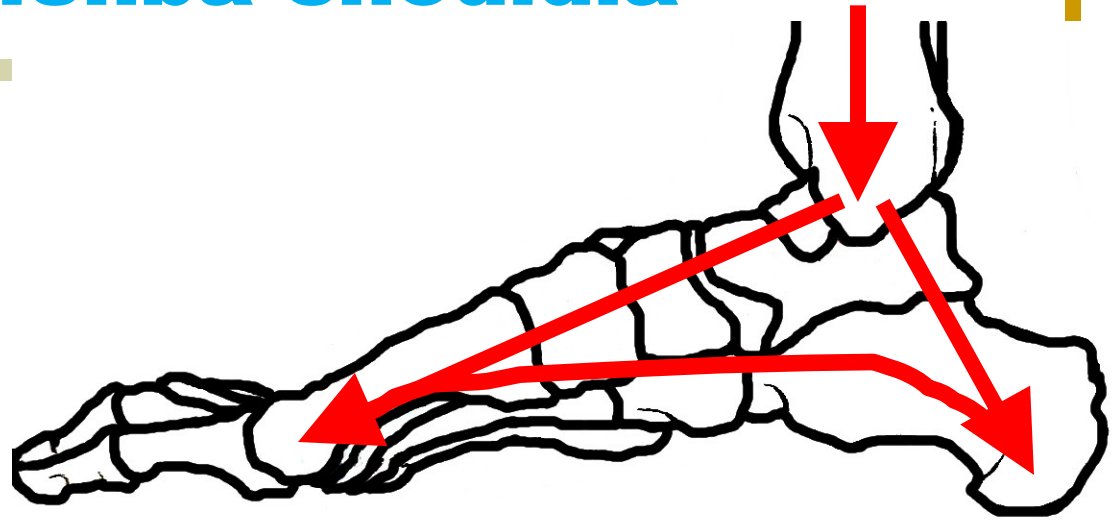
[

- 1. Kost patní
- 2. Kost krychlová
- 3. Kost nártní
- 4. Články prstů
- 5. Kůstky sezamské
- 6. Kostí klínovité
- 7. Kost loďkovitá
- 8. Kost hlezenní





Správná klenba chodidla



Správné rozložení váhy

Správně klenutá klenba tlumí nárazy

- Plochá noha** - chybí vyklenutí chodidla
- větší námaha a opotřebení nohou
 - důvod - špatná obuv, nepřiměřená námaha

[Opakování]

1. os ilium dx.
2. os sacrum
3. SI skloubení
4. os ilium sin.
5. os coccygis
6. os pubis
7. os ischii
8. symphysis
ossis pubis
9. caput ossis
femoris

