


Lekce 8 - KLÍČ

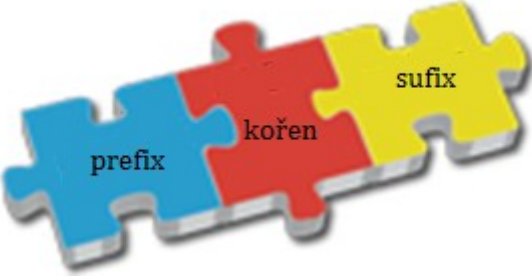
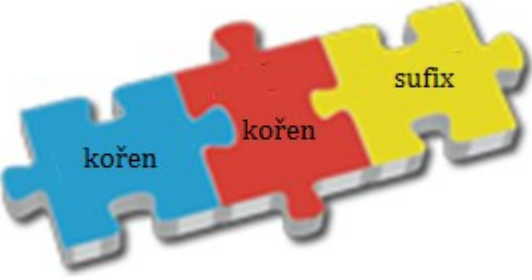
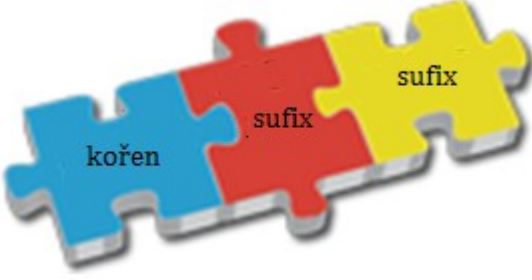
I.

Ia)

| <i>otázky</i> | <i>číslo pacienta</i> |
|---|-----------------------|
| U kterého pacienta je v diagnóze výslovně řečeno, že onemocnění přetrvává delší dobu? | 3, 11 |
| U kterého pacienta lékař klasifikoval onemocnění jako bolestivé? | 8 |
| Který pacient si způsobil onemocnění nadměrným užíváním návykové látky? | 4 |
| U kterého pacienta došlo ke změnám na tlustém střevě v souvislosti s provedením operačního zákroku? | 5 |
| Který pacient trpí chorobou žlučníku a žlučových cest? | 9 |
| U kterého pacienta byly diagnostikovány mnohočetné stopkaté útvary na sliznici tlustého střeva? | 6 |
| U kterého pacienta došlo k výraznému poklesu váhy v souvislosti s jeho onemocněním? | 10 |
| U kterého pacienta došlo k úbytku určitého orgánu v souvislosti se zánětem? | 3 |
| U kterého pacienta se vyskytují/vyskytly patologické útvary v okolí konečníku? | 2 |

Ib)

| slovo tvorná struktura | termíny |
|---|---|
|  | <p>ulcerosus, a, um alcoholicus, a, um polyposis, is, f.</p> |
| | <p>perianalis, e atrophicus, a, um atrophia, ae, f. anastomosis, is, f. hypertensio, onis, f.</p> |

| | |
|--|---|
|  | <p>supraumbilicalis, e dyspepsia, ae, f.</p> |
|  | <p>cholecystitis, itidis, f. cholelithiasis, is, f.</p> |
|  | <p>carcinomatosus, a, um</p> |

Ic)

metastasis

catarrhalis

appendicitis

steatosis

thrombosis

asymptomaticus

atrophia

inguinalis

hepatitis

hypogastrium

pericaecalis

ileosus

pepticus

lipomatosis

Id)

- 1) catarrhalis
- 2) thrombosis
- 3) hypogastrii
- 4) steatosis
- 5) asymptomatica
- 6) pericaecalis
- 7) atrophia
- 8) lipomatosis
- 9) pepticum
- 10) metastases/metastasim/metastasin
- 11) ileosum
- 12) hepatitidem
- 13) inguinalis
- 14) appendicitis

II.

IIa, b)

| diagnózy | prefix |
|---|---------------|
| Pacient č. 1: St. p. laparoscopiam ____gnosticam ante dies VI | <i>dia-</i> |
| Pacient č. 2: Gangraena ____betica apicis digiti III. pedis dx. | |
| <i>status post; tertii; dextri</i> | |
| Pacient č. 3: St. p. resectionem coli transversi propter Ca St. p. chemotherapiam St. p. resectionem meta parietis abdominis reg. ____chondrii l. dx. | <i>hypo-</i> |
| Pacient č. 4: Dolores ____gastrii l. dx. Appendicitis acuta susp. | |
| <i>status post; carcinoma; metastasis/metastaseos/metastasium; regionis; lateris dextri; suspecta</i> | |
| Pacient č. 5: | <i>para-</i> |

| | |
|---|-------------|
| Lipoma parietis abdominis ____rectale l. sin. | |
| Pacient č. 6: Abscessus ____caecalis | |
| <i>lateris sinistri</i> | |
| Pacient č. 7: Diverticulosis coli sigmodei et descendentes in ____mnesi | <i>ana-</i> |
| Pacient č. 8: St. p. resectionem recti anterioris cum dehiscencia ____stomosis | |
| <i>status post</i> | |
| Pacient č. 9: St. p. parotitidem ____demiam St. p. pancreatitidem acutam et meningitidem | <i>epi-</i> |
| Pacient č. 10: Necrosis appendicis ____ploicae | |
| <i>status post</i> | |

IIc)

| | | | |
|---|---|---|---|
| Pacient prodělal zánětlivé onemocnění průšních žláz, slinivky břišní a zároveň žaludku. (9) | | X | |
| U pacienta byl v minulosti diagnostikován mnohočetný výskyt výchlipek tlustého střeva. (7) | √ | | |
| Pacient po chirurgickém odstranění konečníku nemá žádné komplikace. (8) | | X | |
| Pacient s gangrénou na prstu na noze podstoupí jeho amputaci. (2) | | | ? |
| Pacient, u něhož bylo provedeno endoskopické vyšetření břišní dutiny, během zákroku zemřel. (1) | | X | |
| Pacient si stěžuje na bolesti v pravém podbřišku. (4) | √ | | |
| Pacient onemocněl průšnicemi v době sníženého výskytu této choroby v populaci. (9) | | X | |
| U pacienta s nezhoubným nádorem se tento patologický útvar nachází v blízkosti konečníku. (5) | √ | | |
| Pacient po odstranění metastáz si stěžuje na bolesti v oblasti pravého podžebří. (3) | | | ? |