

# Onemocnění srdce II

- Stabilní angina pectoris
  - Záněty srdce
- Vrozené srdeční vady
- Získané srdeční vady
  - Onemocnění aorty

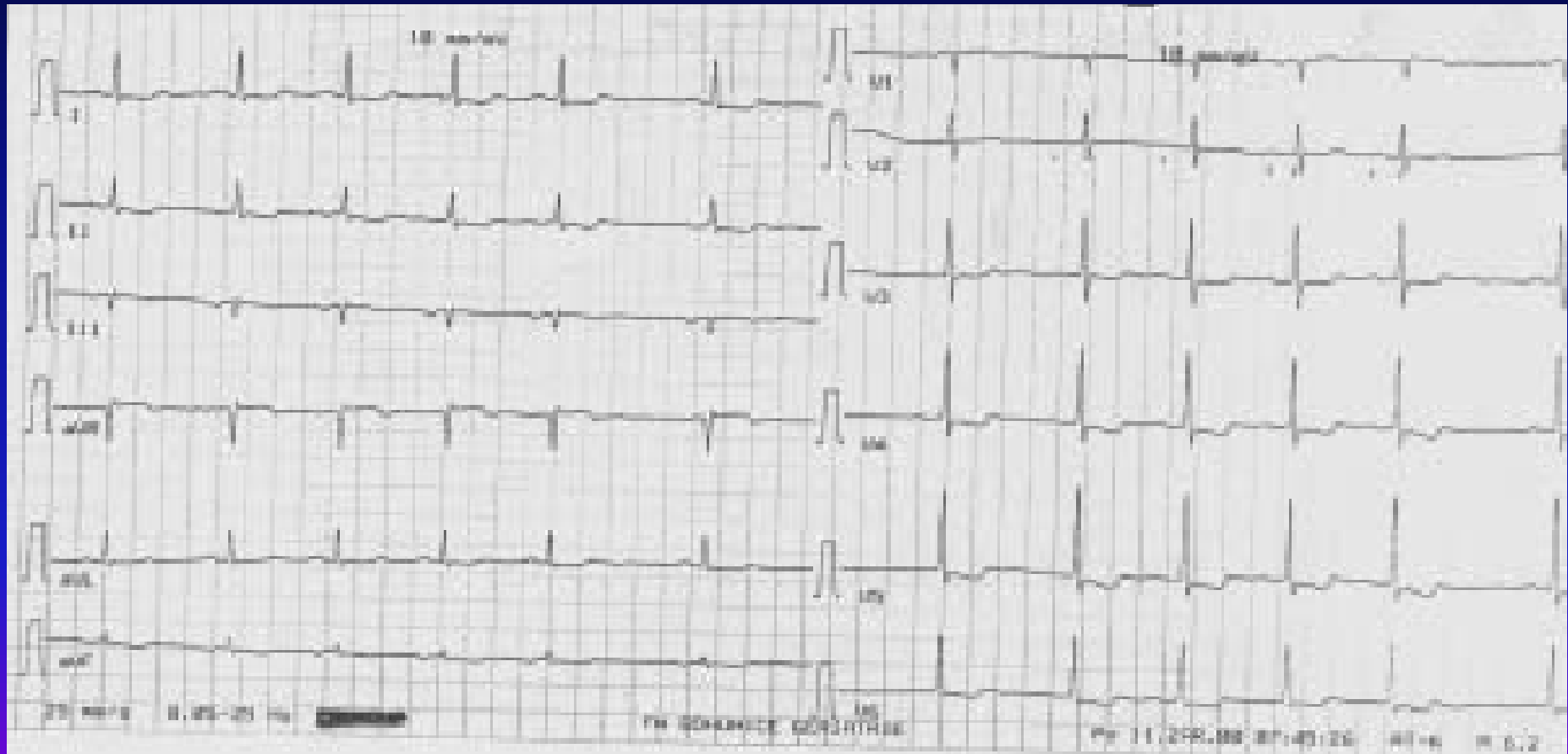
# Stabilní angina pectoris I

- **definice** – tlaková, pálivá, řezavá bolest na hrudníku provokovaná v průběhu času stále stejně silnými podněty (chlad, námaha, vítr, příjem potravy) a reagující na stejná opatření – zastavení, užití NTG
- **etiologie** – zúžení koronární arterií (AS, spasmus, koronaritida)
- **příznaky** – bolest na hrudi charakteru pálení, svírání, tlaku, drcení, mizící do 10 minut po užití nitrátů, zastavení, intenzita kolísá se změnami počasí, okolní teploty, atmosférického tlaku, při stresu

# Stabilní angina pectoris II

- **diagnostika** – fyzikální nálezy němý
  - ❖ klidové EKG může být bez nálezu, ale mohou být raménkové blokády, difúzní ischemické změny
  - ❖ zátěžové EKG
  - ❖ zátěžové ECHO
  - ❖ RTG hrudníku negativní, může být hyLK
  - ❖ koronarografie, PTCA
  - ❖ laboratorní vyšetření – negativní, ale rizikové faktory – HLP, DM, dna, snížení Mg zhoršuje AP, snížení Ca, Mg, K zvyšuje výskyt arytmií

# Difuzní ischemické změny



# Stabilní angina pectoris III

- **atypické formy AP**
  - ❖ Prinzmetalova variantní AP – bolesti v klidu, ale nejsou při námaze, způsobeno spazmy tepen
  - ❖ syndrom X – small vessel disease – změny v periférii koronárního řečiště, negativní KG, pozitivní zátěžový test
- **komplikace** – přechod do nestabilní anginy, vznik IM, vývoj selhání LK, vznik arytmií
- **diff. dg.** - vertebrogenní obtíže, disekce aorty, Tietzův syndrom – bolestivost chrupavek úponů žeber, bolest sternokostálního skloubení, interkostální neuralgie, pleuritida, preeruptivní bolesti herpetické, NCA, GIT

# Stabilní angina pectoris IV

- **léčba**
- **odstranění rizikových faktorů, pohybový režim** – izotonická zátěž 3-4x týdně po dobu ½-1 hodiny do submax TF
- **medikace**
  - ❖ ASA, antiagregancia
  - ❖ nitráty (starší druhy - intervalové podání)
  - ❖ molsidomin – překrytí noční doby
  - ❖ betablokátory – snižují tonus sympatiku, snižují tendence k arytmiím
  - ❖ Ca blokátory – u Prinzmetalovy anginy (nelze BB)

# Stabilní angina pectoris V

- léčba
  - ❖ revaskularizace – PTCA a další katetrizační metody
  - ❖ koronární bypass – při nedostupnosti stenózy pro PTCA
  - ❖ perkutánní myokardiální laserová revaskularizace – vytváření štěrbin v myokardu pomocí laseru a bublinek CO<sub>2</sub>
  - ❖ transplantace srdce u terminálního selhání
  - ❖ genová metoda – přenos genů pro růst endotelu (VEGF – vascular endothelial growth factor)

# Hypertenze I

- definice

zařazení TK	TKs (mmHg)	TKd (mmHg)
optimální	pod 120	pod 80
normální	pod 130	pod 85
hraniční	130-139	85-99
hypertenze I	140-159	90-99
hypertenze II	160-179	100-109
hypertenze III	180 a více	110 a více



# Hypertenze II

- etiologie

- ❖ v 95% není příčina zřejmá
- ❖ rizikové faktory - RA, androidní obezita, kouření, HLP, DM, dna, zvýšený příjem Na, nízký příjem K, Ca, Mg, stres
- ❖ přímá dědičnost není, tendence ve vyšším věku
- ❖ vrozená odchylka průběhu mozečkové tepny – útlak centra kontroly TK
- ❖ sekundární hypertenze – renální, renovaskulární, endokrinní, koarktace Ao, léčba steroidy, těhotenská hypertenze

# Hypertenze III

- průběh
- formy zvýšení TK
  - ❖ labilní – zvýšení při námaze, pomalu klesá
  - ❖ fixovaná – stálé zvýšení
  - ❖ urgentní hypertenzní krize – nad 230/130 bez orgánového poškození
  - ❖ emergentní hypertenzní krize - nad 230/130 s orgánovým poškozením

# Hypertenze IV

- stadia hypertenze dle WHO
  - ❖ I. pouze zvýšení bez orgánových změn, angiopatie
  - ❖ II. hypertrofie LK, angiosclerosis retinae hypertonica
  - ❖ III. orgánové dekompenzace – CMP, IM, retinopatie
  - ❖ IV. dekompenzovaná nekontrolovaná HT, HT krize, neuroretinopatie, edém papily, encefalopatie

# Hypertenze V

- příznaky
  - ❖ většina hypertoniků asymptomatická
  - ❖ pocit „zaujaté hlavy“, více ráno, únava, zadýchávání, točení hlavy, poruchy spánku, bolesti na hrudi, bušení srdce, nervozita, epistaxe

# Hypertenze VI

- diagnostika
  - ❖ měření TK na obou rukou po 5 min zklidnění, opakovaně
  - ❖ Holterovo monitorování TK
  - ❖ stanovení stadia – EKG, RTG, oční pozadí, vyloučení sekundární hypertenze (biochemie, VMK, HIOK, T4, TSH, event. hladiny hormonů), ECHO

# Hypertenze VII

- komplikace
  - ❖ hypertenzní krize s encefalopatií
  - ❖ levostranné srdeční selhání
  - ❖ urychlení AS
  - ❖ hypertenzní nefropatie
  - ❖ disekce aorty
  - ❖ hemoragie mozková
- diff. dg.
  - ❖ vyloučení chyby měření
  - ❖ vyloučení sekundární HT

# Hypertenze VIII

- léčba
- kauzální u sekundární hypertenze
- nefarmakologická opatření
  - redukce hmotnosti
  - nekouřit
  - nízkocholesterolová dieta
  - redukce příjmu soli, kávy, alkoholu
  - zvýšení příjmu K, Ca, Mg
  - nízkopurinová dieta
  - zvýšení pohybové aktivity – 2-3 týdně izotonická zátěž
  - autogenní trénink ke snížení vlivu stresu
  - samoměření

# Hypertenze IX

- farmakologická léčba
  - zahájení – monoterapie – BB, diuretikum, ACEI, Ca blokátor
  - kombinace – diuretikum+BB, ACEI+Ca blokátor, ACEI+diuretikum, BB+ACEI ...
  - troj- a vícekombinace
- příčiny neúspěchu
  - ✓ nedodržování dietních a režimových opatření
  - ✓ vynechání léčby (BB u mužů)
  - ✓ interakce (HAK)
  - ✓ sekundární HT
  - ✓ syndrom spánkové apnoe



# Hypertenze X

- méně používaná antihypertenziva
  - ✓ blokátory alfa1-receptorů ( - zosin)
  - ✓ centrálně působící sympatolytika
  - ✓ periferní vazodilatátory – hydralaziny
- léčba hypertenzní krize
  - ❖ p.o. krátkodobě působící ACEI – captopril
  - ❖ i.v. - urapidil – Ebrantil, nitráty – Isoket, vasodilatátory – dihydralazin, alfa-lytika, nitroprusid

# Hypertenze XI

- léčba hypertenze u starších nemocných
  - pokles TK pozvolný
  - častější kontroly
  - snahu o další snížení přerušujeme, pokud má nemocný obtíže – závratě, slabost, nejistota, bolesti na hrudi
  - volba podle dalších chorob – ACEI, alfa-lytika
  - co nejjednodušší schéma užívání
  - kontroly v domácím prostředí, samoměření

# Záněty srdce

- **akutní perikarditida**
  - bez výpotku – pericarditis sicca
  - s výpotkem – pericarditis exsudativa (sangvinolentní, serózní, hemoragický, hnisavý)
- **etiologie** – idiopatická, virová, poinfarktová, při infekci, uremická, nádorová, postperkardiotomický syndrom, hydroperikard, hemoperikard

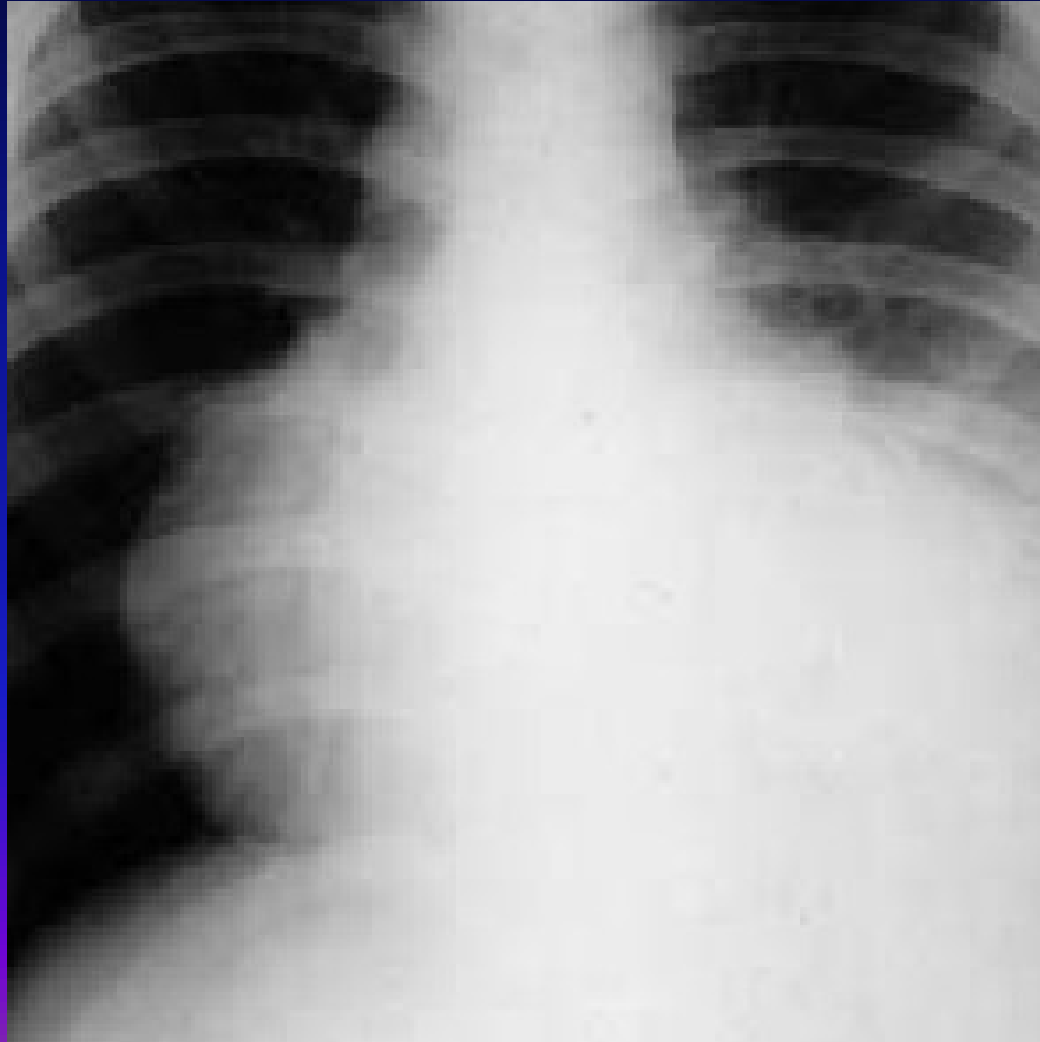
# Akutní perikarditida II

- **příznaky**
- klidová bolest, bodavá, propagace do krku, mění se s polohou, horší při nádechu, při lehu na zádech, menší vsedě, , při rozvoji výpotku bolest menší, pokud je výpotku hodně, bolest z rozepětí perikardu
- **fyzikální nález**
- perikardiální třecí šelest – jemný škrabavý, šustivý zvuk vázaný na ozvy, při výpotku tlumené ozvy, příznaky tamponády – pulsus paradoxus, škytavka z podráždění bránice, polykací obtíže z útlaku jícnu

# Akutní perikarditida III

- **EKG** – difuzně elevace ST – neodpovídá lokalizaci při ICHS
- **RTG** – zvětšení srdečního stínu při výpotku nad 300ml
- **ECHO** – suverénní metoda – echovolný prostor okolo srdce
- **léčba** – podle etiologie – antiflogistika, antibiotika, kortikoidy
- **pericarditis constrictiva** – ztluštělý nebo zvápenatělý osrdečník – kamenné srdce

# RTG hrudníku při perikardiálním výpotku



# Myokarditida I

- zánět srdečního svalu, obvykle pozdě a obtížně diagnostikovaný
- myolýza svalových vláken, infiltrace lymfocyty
- **etiologie** – mikrobiální toxin (difterie, streptokoky, mykoplazmata, tyfus, klostridia, leptospiry), viry, imunologické děje

# Myokarditida II

- příznaky
- únavnost, nevykonnost, dušnost, bušení srdce, nepravidelnost chodu srdce, u dětí nevolnost, zvracení
- fyzikální nález
- teploty, arytmie, oslabený úder, temné – gumové srdeční ozvy, někdy cval, nižší TK



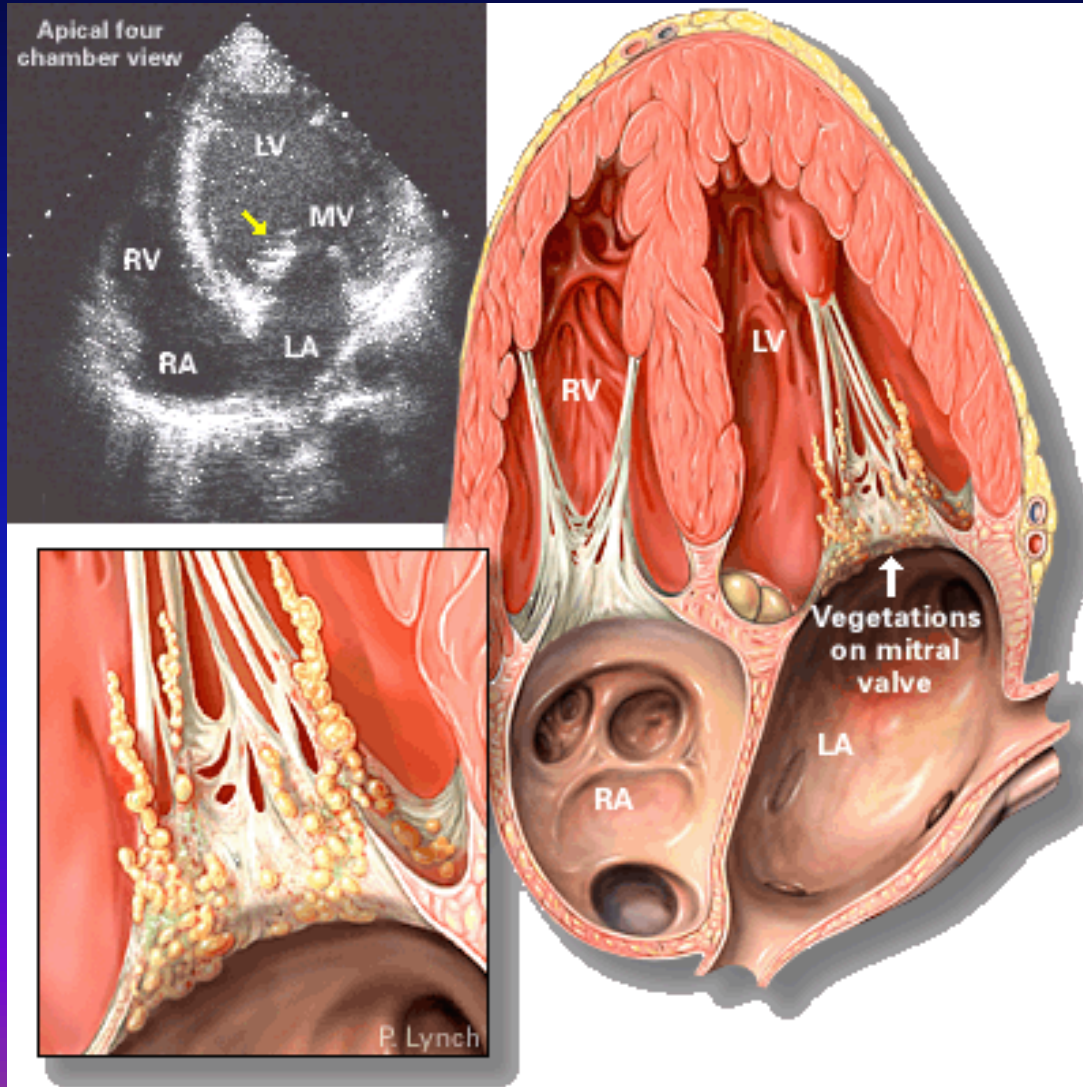
# Myokarditida III

- **RTG** – zvětšení srdečního stínu
- **EKG** – snížení voltáže QRS, někdy a-v-blokáda, změny ST-T
- **ECHO** – snížení EF, edém myokardu, někdy segmentální poruchy kinetiky
- myokardiální biopsie
- **léčba** – klid na lůžku, dále dle etiologie

# Endokarditida I

- zánět srdeční nitroblány - bakteriální, abakteriální
- **akutní endokarditida**
- prudká sepse, nejčastěji zlatý stafylokok a hemolytický streptokok
- **etiologie** – invazivní zákroky – trhání zubu, tonzilektomie, tonzilitida – tvoří se vegetace na endokardu chlopní složené z fibrinu, leukocytů, destruuji chlopně, ulamují se do krevního proudu – septické emboly

# Endokarditida



# Endokarditida II

- **příznaky** – horečky septického charakteru, petechie, septické emboly na kůži, kůže barvy bílé kávy, akutně vzniklý šelest (chlopňová vada), třískové hematomy na nehtech
- **diagnostika** – poruchy koagulace, pozitivní hemokultury, echokardiografie
- **léčba** - antibiotika ve velké dávce i.v. 6 týdnů, dále profylaxe před invazivními výkony

# Endokarditis lenta I

- **původce** – streptokok viridující, nepyogenní
- snadněji vzniká na změněných chlopních, vegetace i větší, ale bez nekróz, úlomky vegetací „blandní infarkty“ – Lohleinova nefritida, Oslerovy uzlíky, ale ne abscesy
- **příznaky** – prakticky bez symptomů – únavnost, slabost, bledost – kůže barvy bílé kávy, bolesti v kloubech, nový šelest – nová srdeční vada, splenomegalie

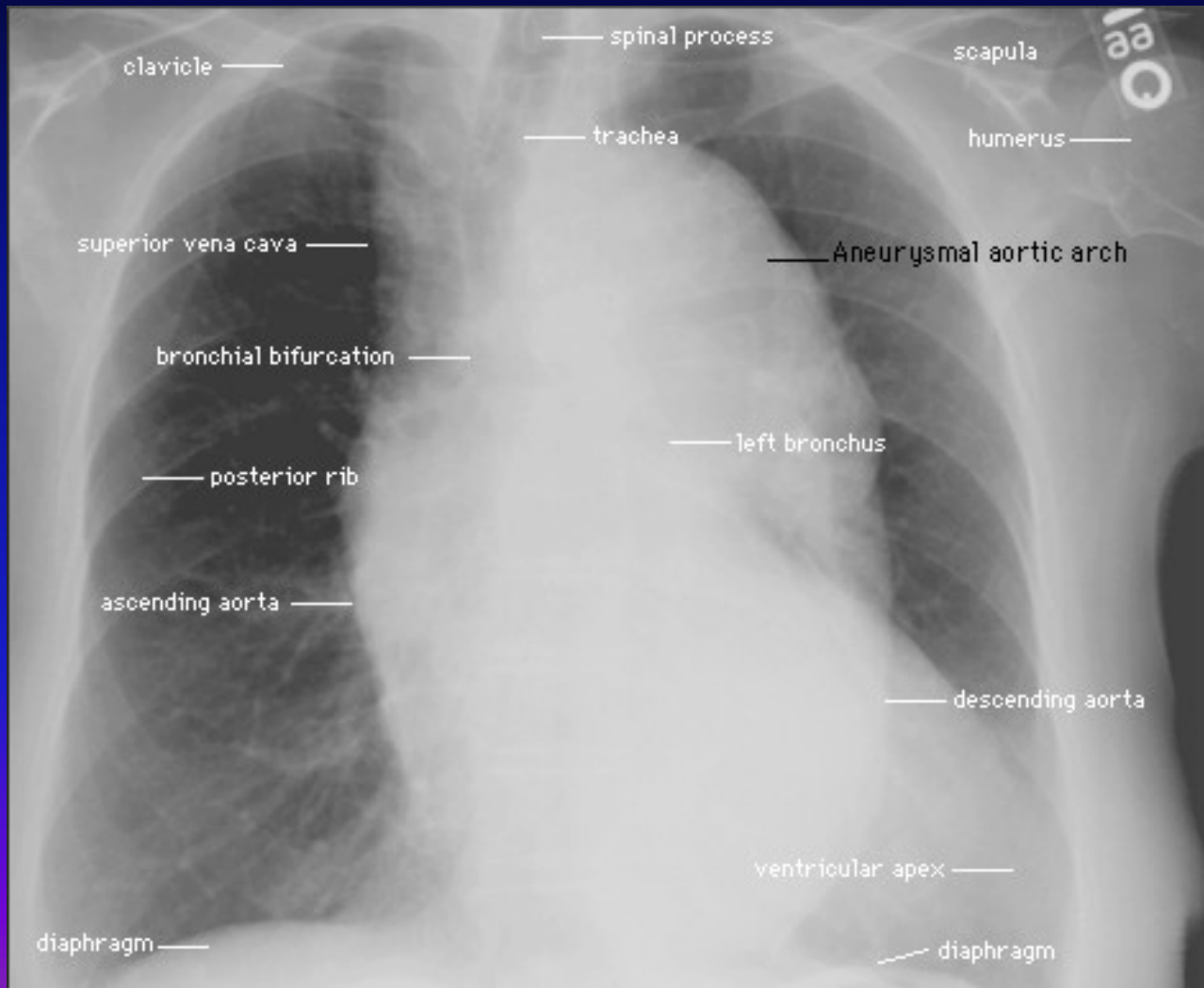
# Endokarditis lenta II

- **Laboratorně** – hematurie, zvýšená sedimentace, leukocytóza, pozitivní hemokultury zřídka, nutno odebírat stěry z podezřelých míst
- **!! hemokultury je nutno odebírat při vzestupu teploty!!**
- **léčba** – antibiotika i.v., dlouhodobě, profylaxe při zákrocích

# Onemocnění aorty

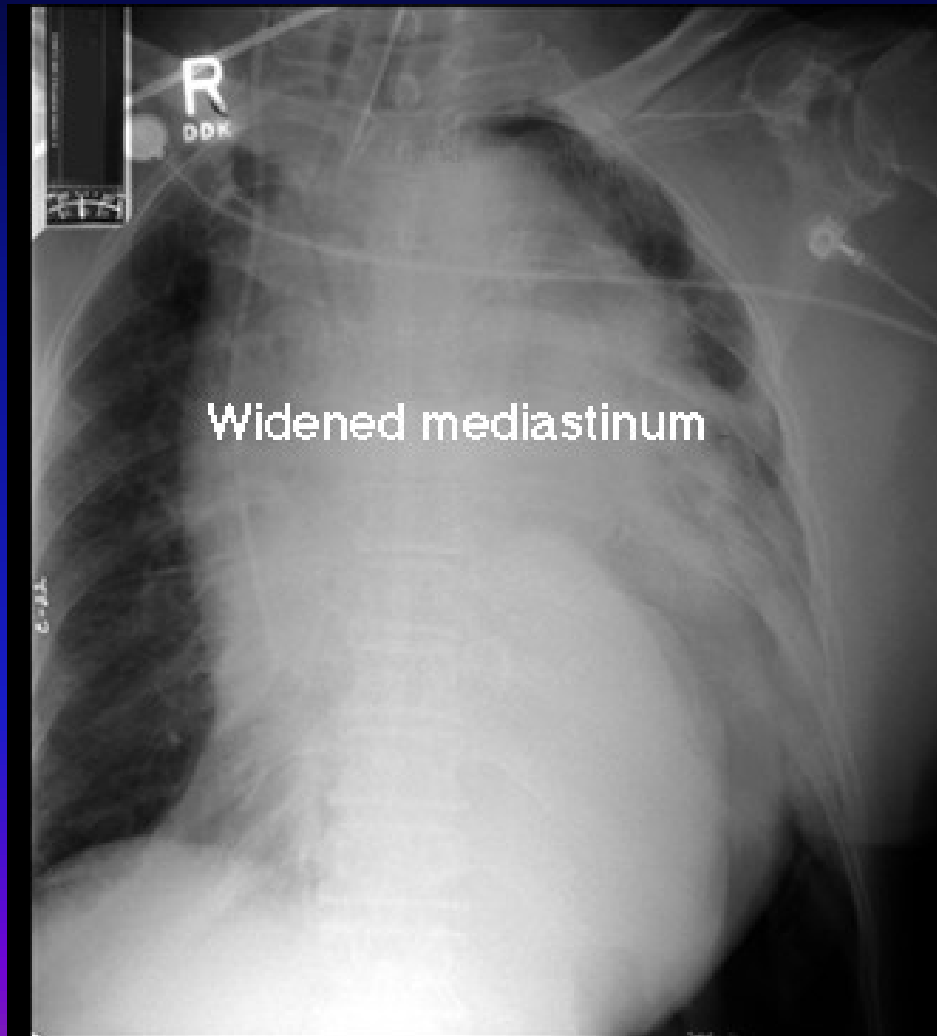- aneuryzma hrudní aorty
- útlak mediastina a procházejících struktur, i eroze skeletu – příčina bolestí
- syndrom aortálního oblouku
- Takayasuova bezpulsová choroba – vaskulitida postihující intimu velkých cév, uzavírá odstupy větví
- aneuryzma břišní aorty
- většinou hmatné při palpaci břicha, eroze těl obratlů, kalcifikace na RTG, nad 5,5cm hrozí ruptura

# Aneuryzma hrudní aorty

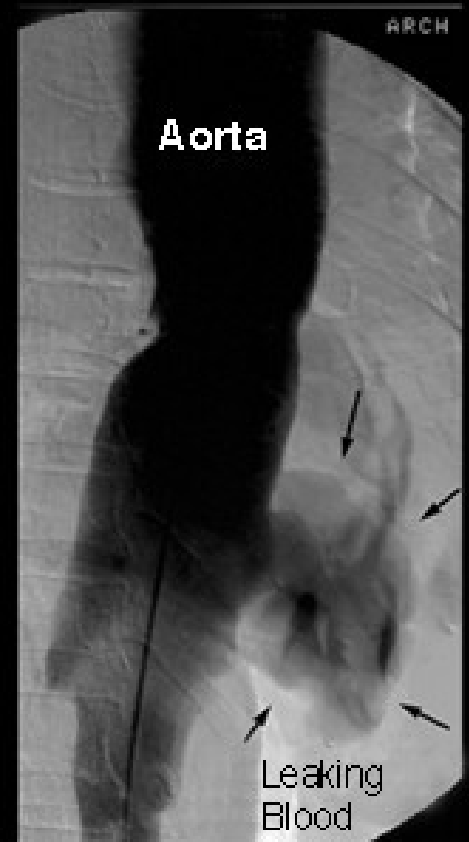



# Ruptura aortálního aneurysmatu



Aortogram



# Dissekující aneuryzma aorty

- porušení intimy, průnik krve do stěny, smáčivá plocha, DIC
- bolesti až IM charakteru, ale EKG normální
- příznaky dle umístění – synkopa, renální selhání
- řešení – chirurgické dle naléhavosti

Děkuji za pozornost

