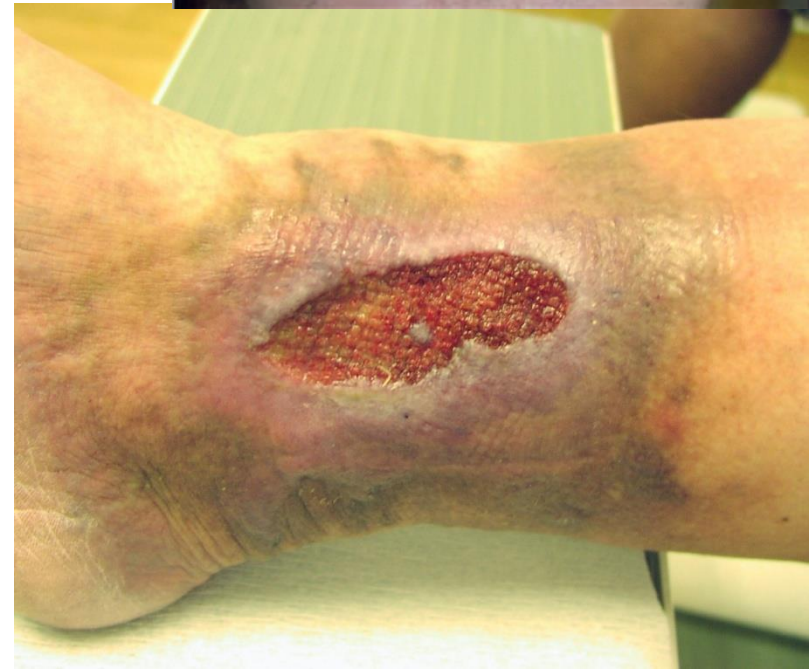
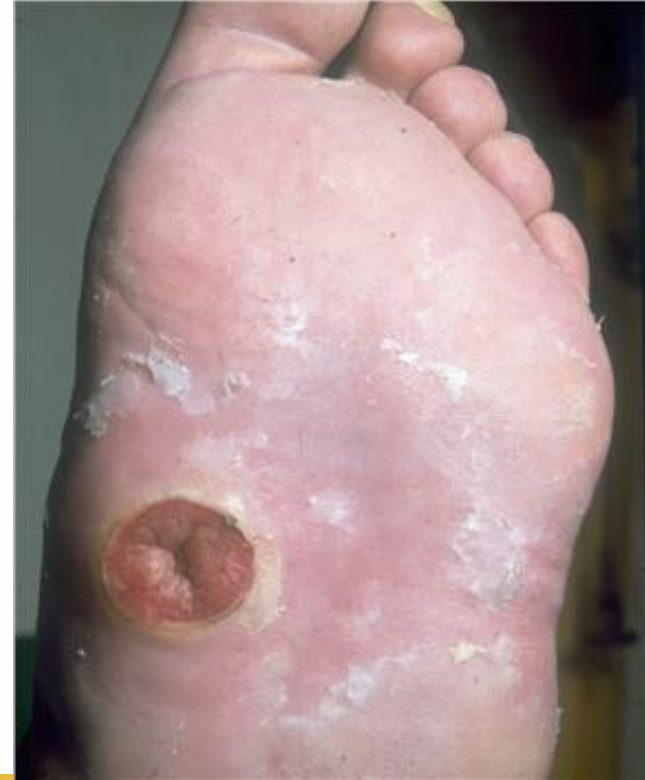
Moderní metody hojení chronických ran v terénní praxi

**MUDr. Sabina Švestková, Ph.D.
Dermatovenerologická klinika
LF MU a FN Brno**

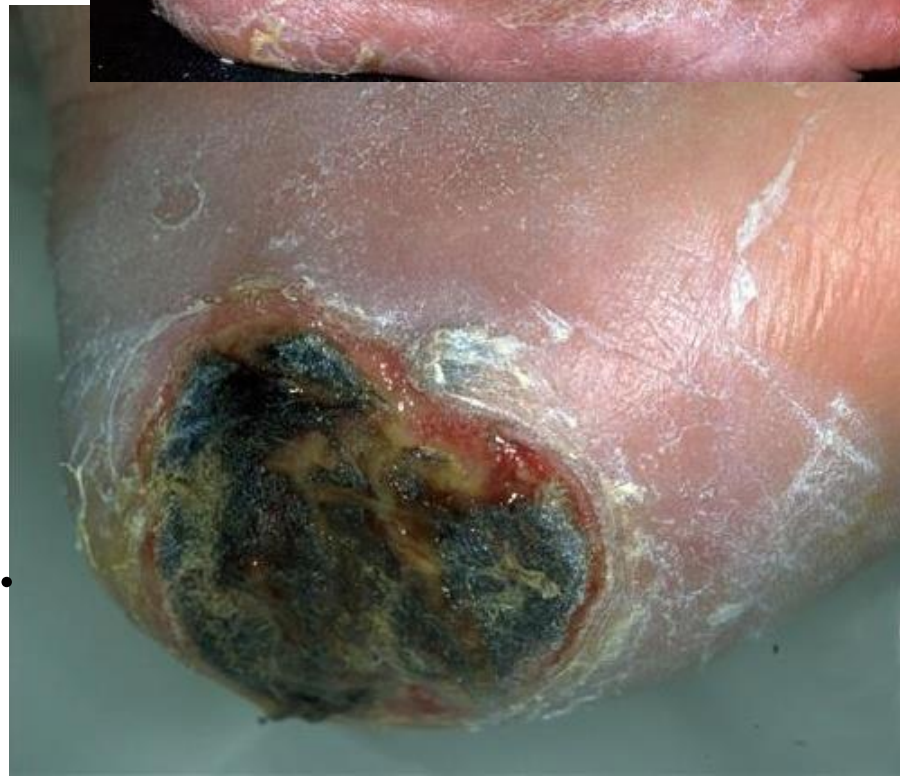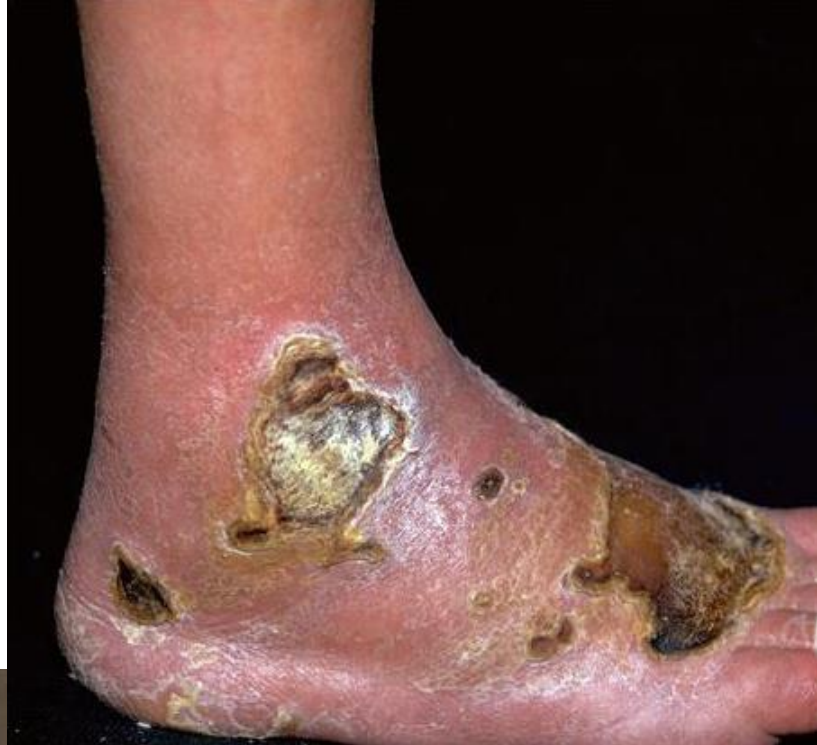Chronické rány

- Jako chronická rána se označuje sekundárně se hojící rána, která i přes adekvátní léčbu nemá po dobu 6-8 týdnů tendenci se hojit.
- Chronické rány se hojí výstavbou nové tkáně (hojení „per secundam“) s odpovídající anatomickou strukturou, proto doba hojení je zpravidla dlouhá a individuálně podmíněná příčinou a rozsahem poškozené tkáně.

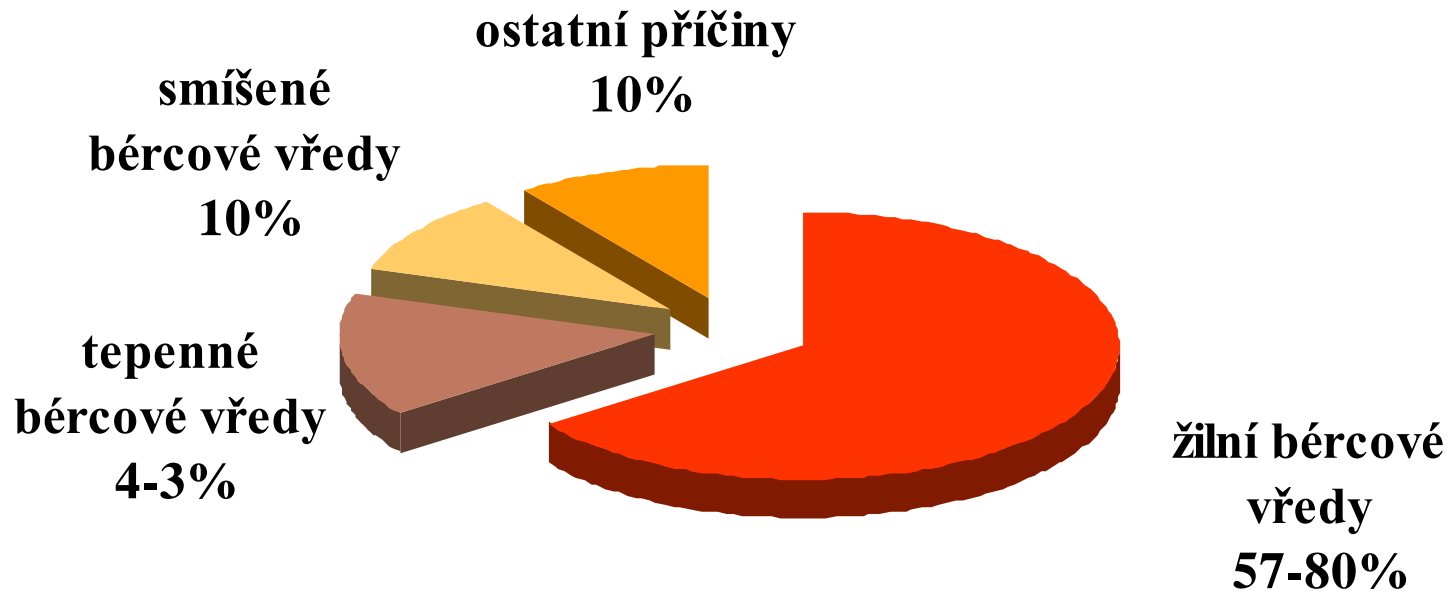


Chronické rány

- Chronické rány mohou vzniknout i z ran akutních. Častou příčinou komplikací hojení akutní rány a vzniku rány chronické je působení infekce nebo neadekvátní ošetřování.
- Chronické rány se také objevují v terénu patologicky změněných tkání. Za jejich vznikem pak stojí nejčastěji lokální poruchy výživy kůže, působení tlaku, poškození cévního systému (tepen nebo žil) nebo systémové onemocnění (infekční, nádorové, krevní apod.).

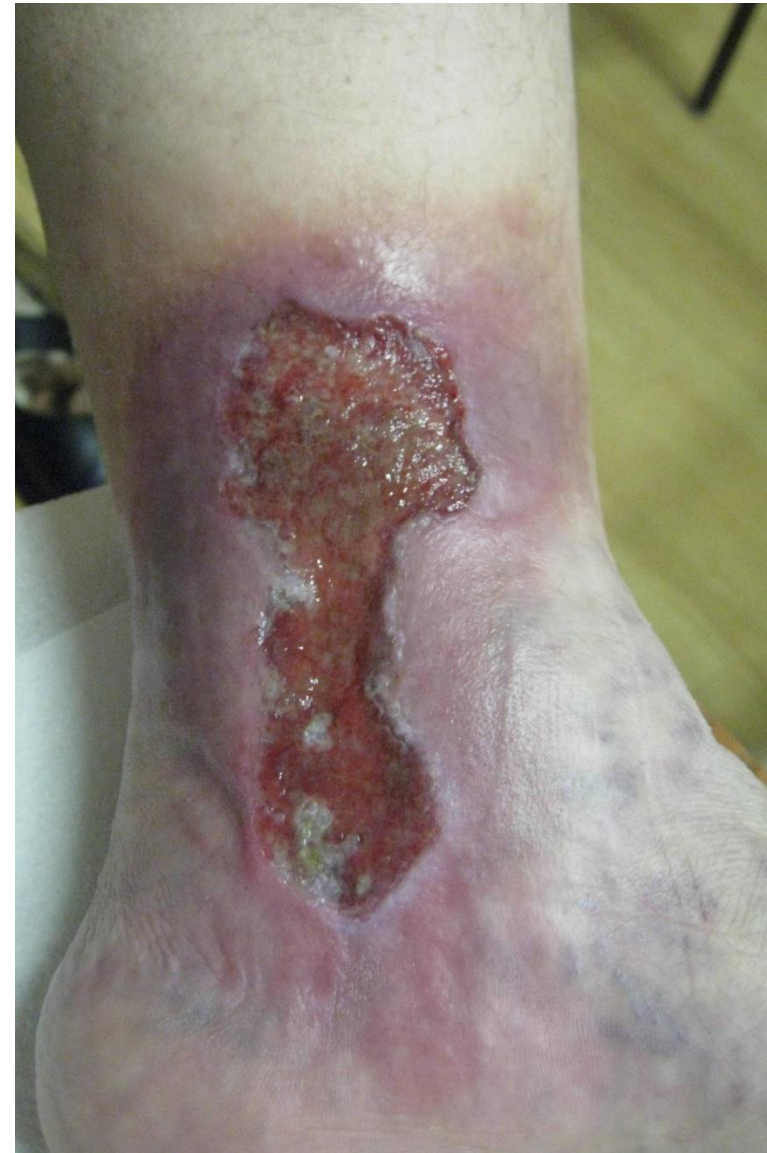

Chronické rány



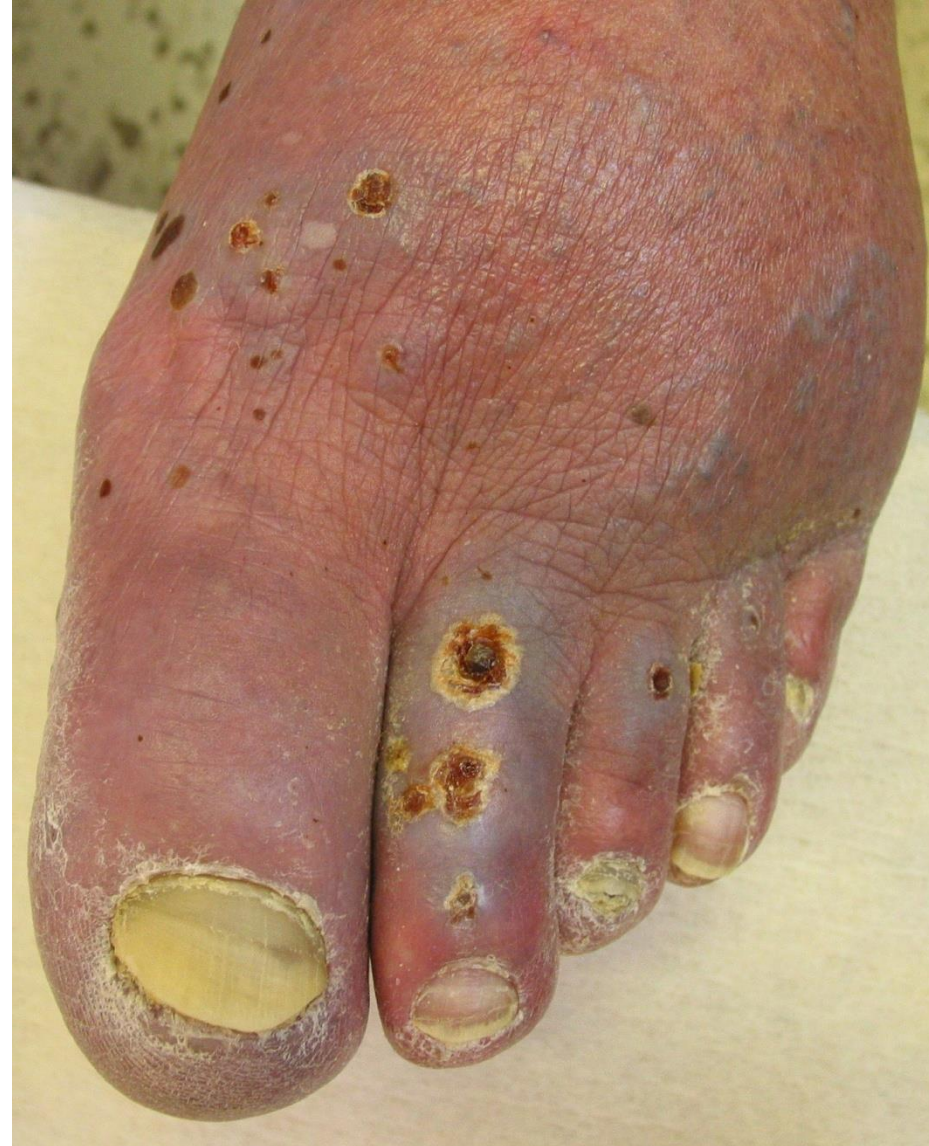Ulcus cruris venosum

- Typicky lokalizován v oblasti vnitřního kotníku, event. proximálně nad ním
- Většinou plochý, s okraji v niveau
- Střední až silná sekrece
- Na spodině četné granulace
- Pocit tíhy v končetinách, bolesti vředu mírné, zlepšují se v elevované poloze
- Všude v okolí symptomy chronické žilní choroby: hemosiderinové pigmentace, varikózně rozšířené žíly, flebektazie kolem kotníku, suchá kůže, varikózní ekzém, otok končetiny
- Hmatná perif. pulzace



Ulcus cruris arteriosum

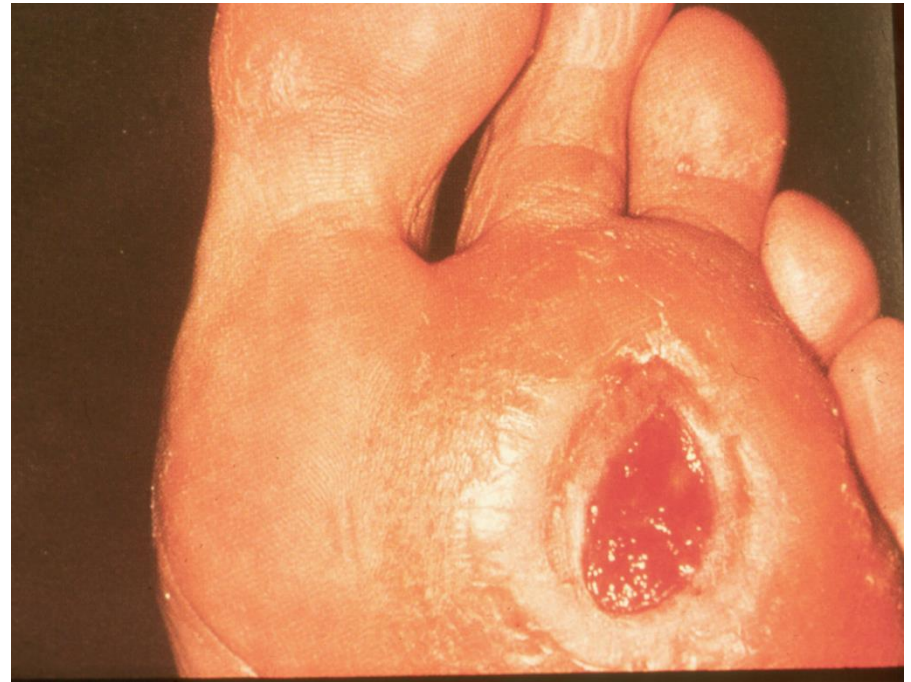- Typicky lokalizován v oblasti zevního kotníku, nad tibií, nad prsty, na nártu
- Většinou hluboký, “vykousnutý“ naválité okraje
- Suchá spodina, slabá sekrece
- Na spodině nekrotická tkáň
- Silné bolesti vředu, klaudikace, noční bolesti, horší při elevaci končetin
- Tenká, lesklá, suchá kůže v okolí
- Nehmatná perif. pulzace



Diabetický vřed

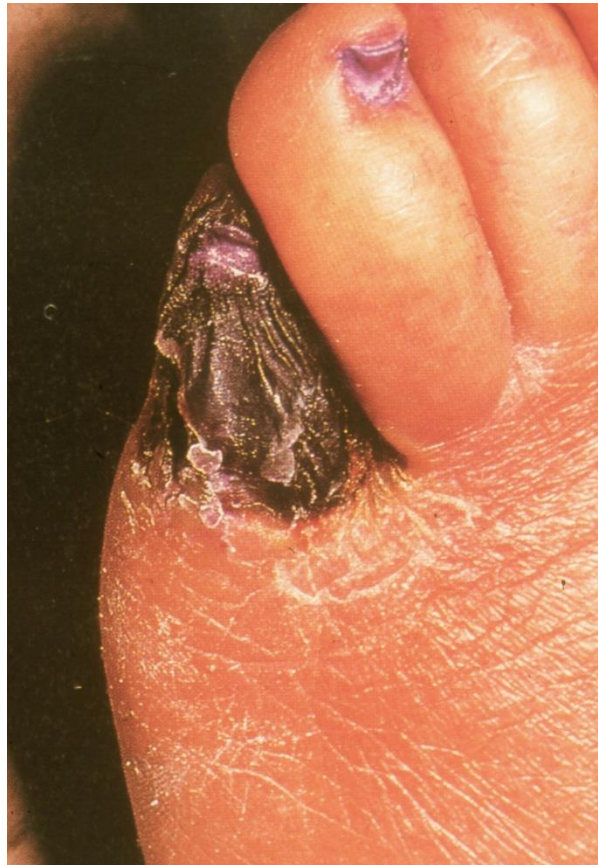Neuropatický vřed

- **nebolestivý**
- **lokalizace na plantě nad kostními prominencemi**
- **hyperkeratózy**
- **deformace kostí**
- **ztráta vibrační percepce**
- **hmatná periferní pulsace**
- **akra jsou teplá**



Diabetický vřed

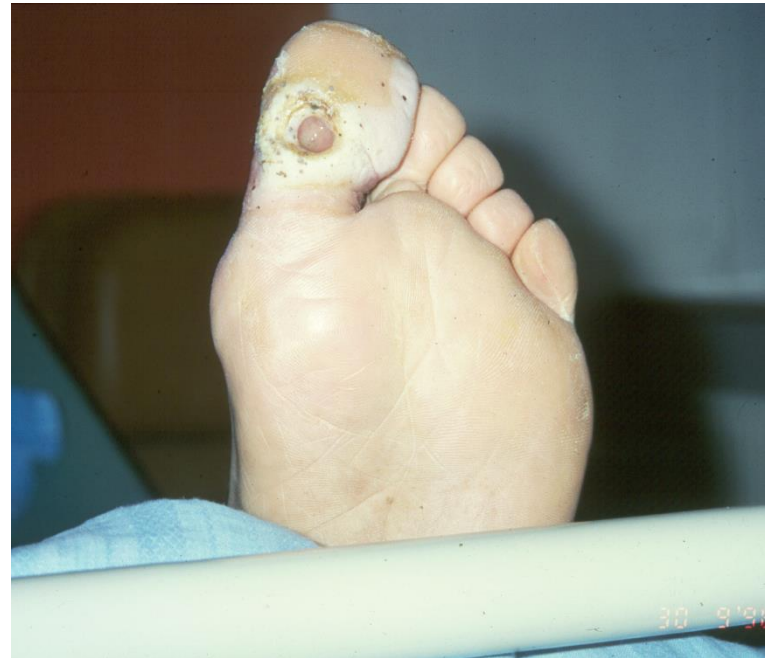**Ischemický diabetický vřed viz arteriální vřed
končetiny**



Diabetický vřed

Neuroischemický vřed

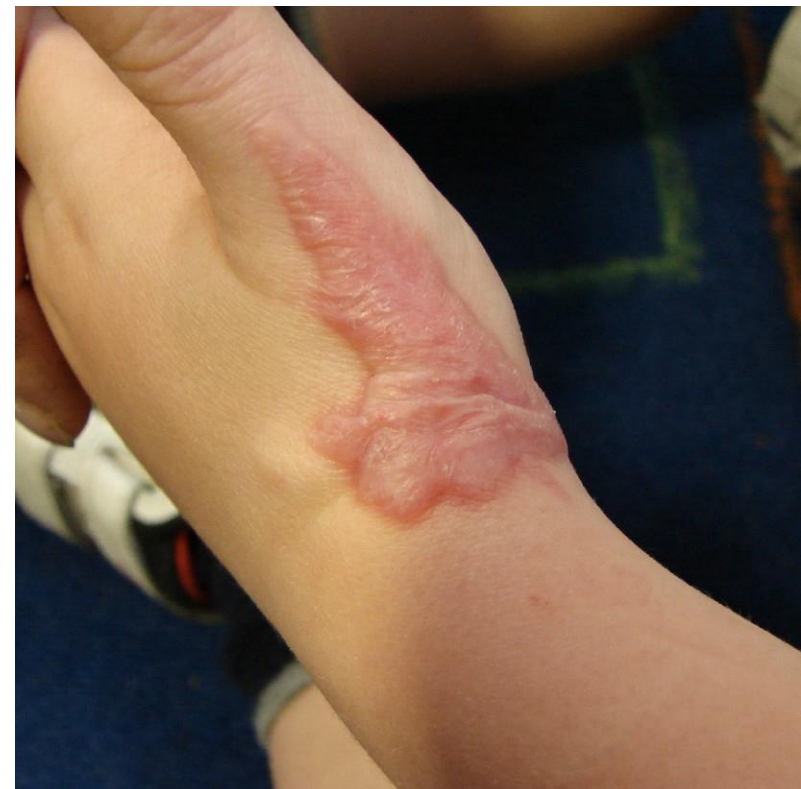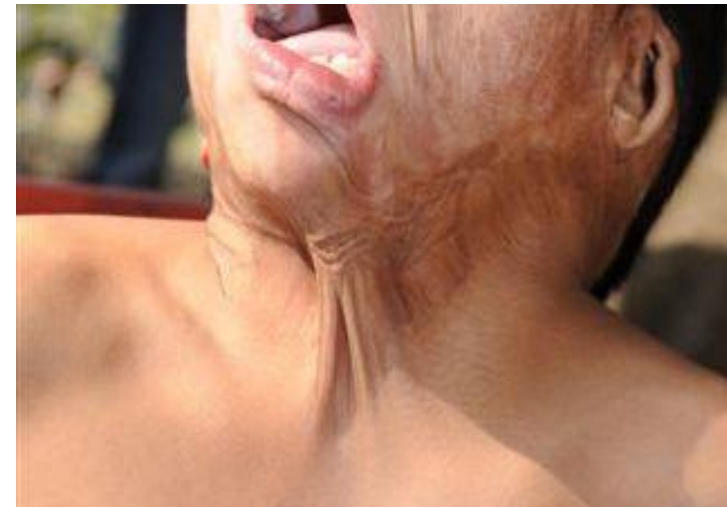- **bolestivý**
- **lokalizace hlavně na palci**
- **oslabená až nehmatná periferní pulsace**



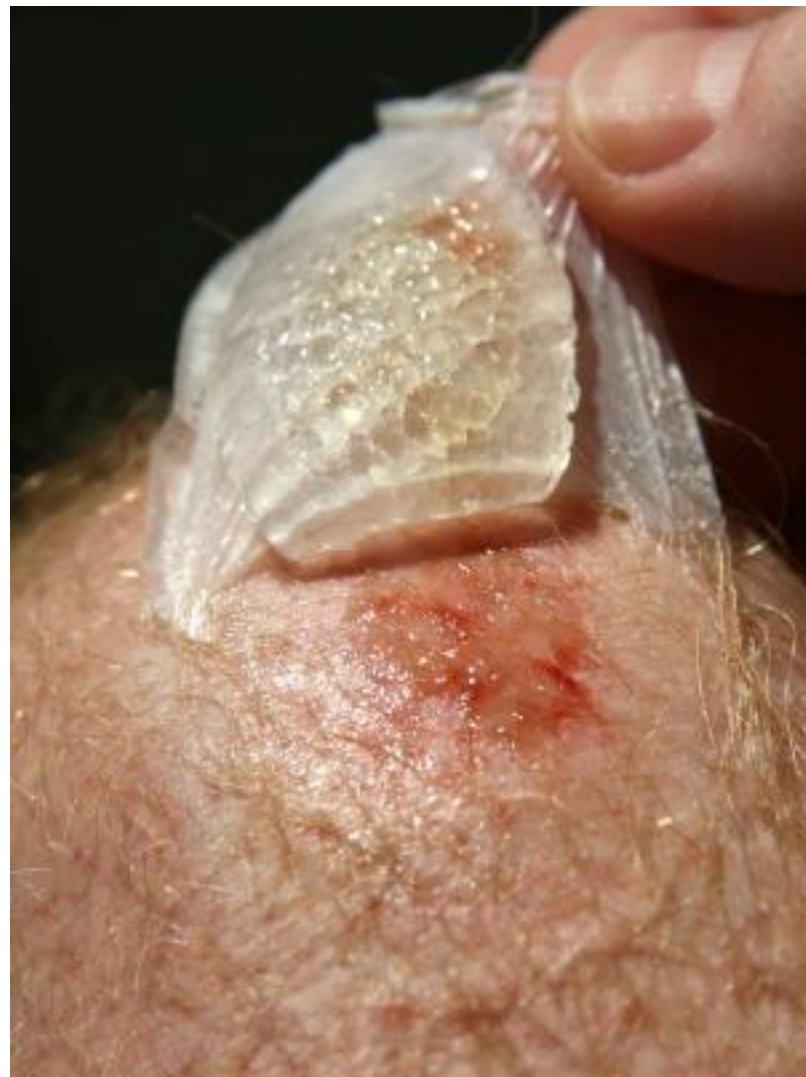Zevní terapie

- nové léčebné postupy a tzv. moderní krytí jsou používány v souladu s fázovým hojením rány
- debridement – odstranění nekrózy a vyčištění rány
- vytvoření adekvátně vlhkého prostředí rány
- respektování výměny plynů a vodních par
- udržování stabilní teploty
- nepropustnost krytí pro mikroorganismy
- bezpečnost krycích prostředků
- jednoduchá aplikace a snímatelnost
- analgetický účinek

- **Na rozdíl od běžné náplasti nebo obvazu vlhké krytí v ráně vytváří vlhké prostředí.**
- **Materiál reaguje s tekutinou, jež vytéká z rány, a vytváří místo strupu vlhký gel.**
- **Díky vlhkosti mohou nové buňky snáze tvořit novou pokožku a její regenerace je tak rychlejší.**
- **Gel se postupně vstřebává, a proto se (na rozdíl od suchého strupu) netvoří nepěkná jizva.**



- **Výhodou tohoto krytí je, že je ho možné nechat na ráně i několik dnů, aniž by se přilepilo k poškozené tkáni. Pro hojení je totiž důležité, aby převazy nebyly příliš časté – výměna obvazu narušuje prostředí, jež rána ke svému hojení potřebuje.**

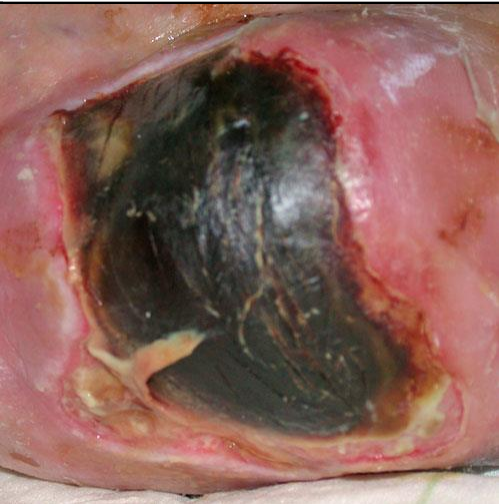

- **Některé prostředky vlhkého krytí navíc pacientovi velmi brzy po přiložení na ránu uleví od bolesti: při poranění se obnažují nervová zakončení, a pokud ránu chrání speciální vrstva, která tkáň nevysušuje, nervy nejsou drážděny, takže pacient bolest nepocítuje.**
- **Obvaz také účinně brání proniknutí infekce zvenčí a chrání ránu před opětovným poraněním.**

Přehled moderních prostředků

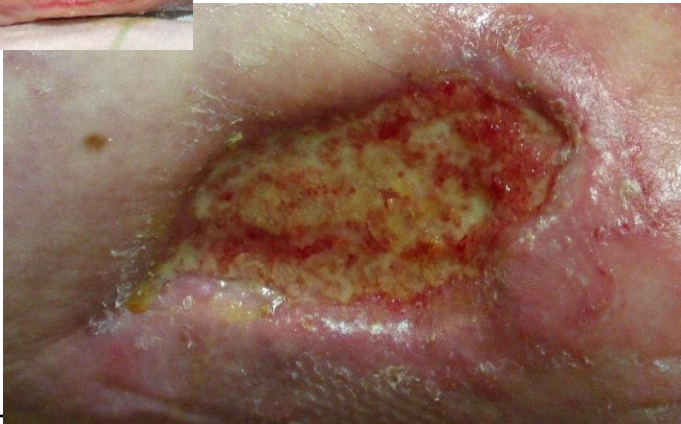- **hydrokoloidní krytí**
- **hydropolymerová**
- **hydrogely**
- **polyuretanové pěny**
- **hydroaktivní krytí**
- **alginátová krytí**
- **krytí z hydrovláken**
- **absorpční krytí**
- **absorpční s aktiv. uhlím**
- **mokrý krytí**
- **síťová krytí**
- **transparentní polyuretanová**
- **enzymatické prostředky**
- **antiseptické a antibakter.**
- **prostředky s kyselinou hyaluronovou**
- **růstové faktory**
- **inhibitory proteol.enzymů**

Použití krytí dle typu rány



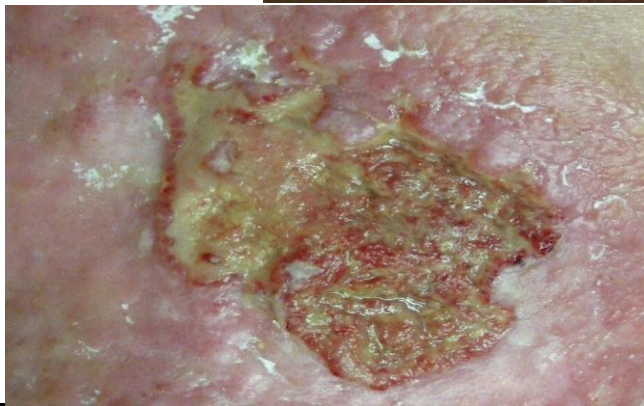**Suchá,
nekrotická rána**

**Hydrokoloidy,
hydrogely, mokrá
terapie**



**Lehce povleklá
rána se střední
sekrecí**

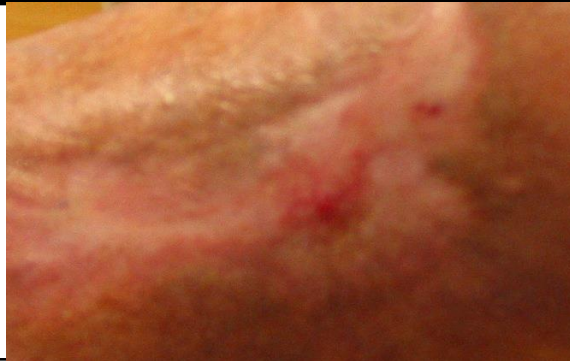**Hydrokoloidy,
pěny, algináty,
hydrovlákna,
mokrá terapie**



**Povleklá rána s
výraznou sekrecí**

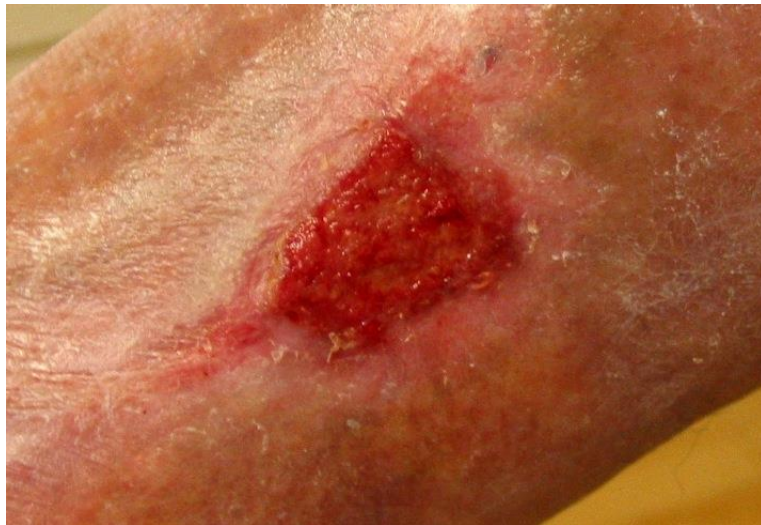**Mokrá terapie,
hydrokoloidy,
pěny, algináty,
hydrovlákna**

Použití krytí dle typu rány



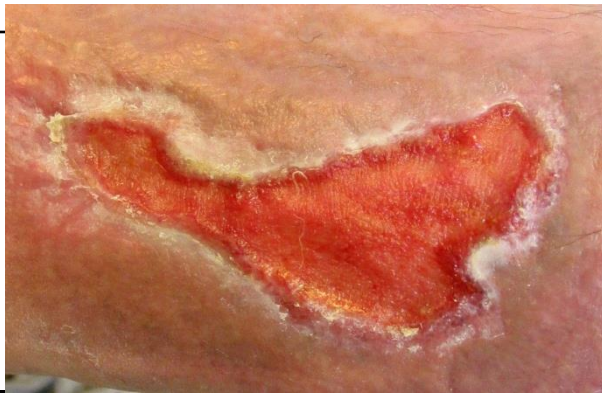**Povrchová,
granulující,
epitelizující**

**Filmy, síťová krytí,
tenké hydrokoloidy,
hydropolymery**



**Čistá
epitelizující
rána s
mírnou
sekrecí**

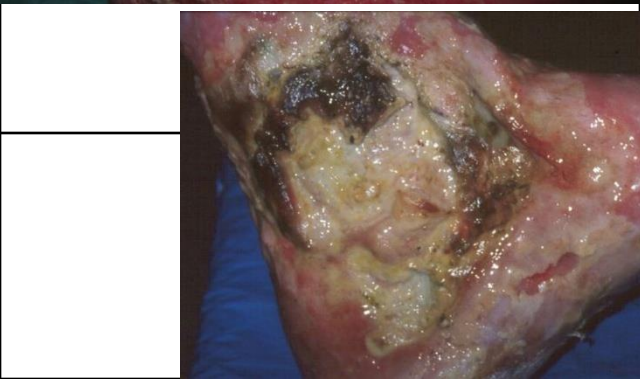
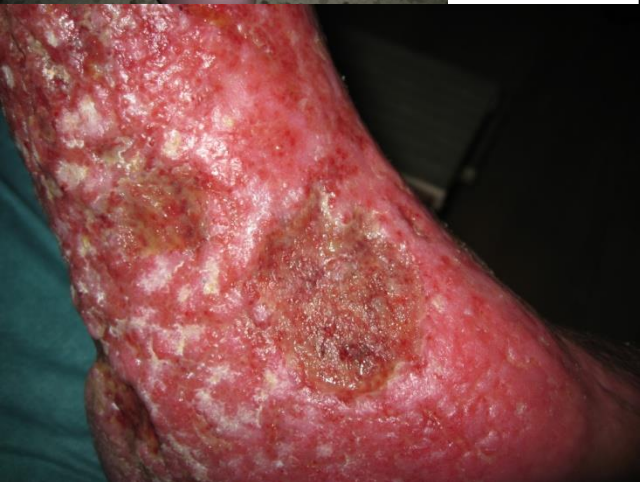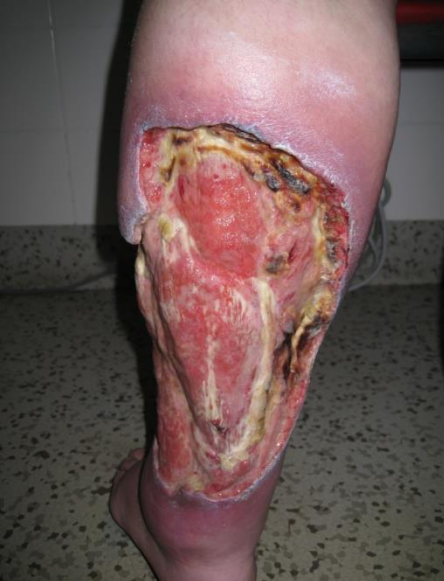**Filmy, síťová krytí,
tenké hydrokoloidy,
pěny**



**Čistá rána se
střední až
vyšší sekrecí**

**Hydrokoloidy,
hydrogely, pěny**

Použití krytí dle typu rány

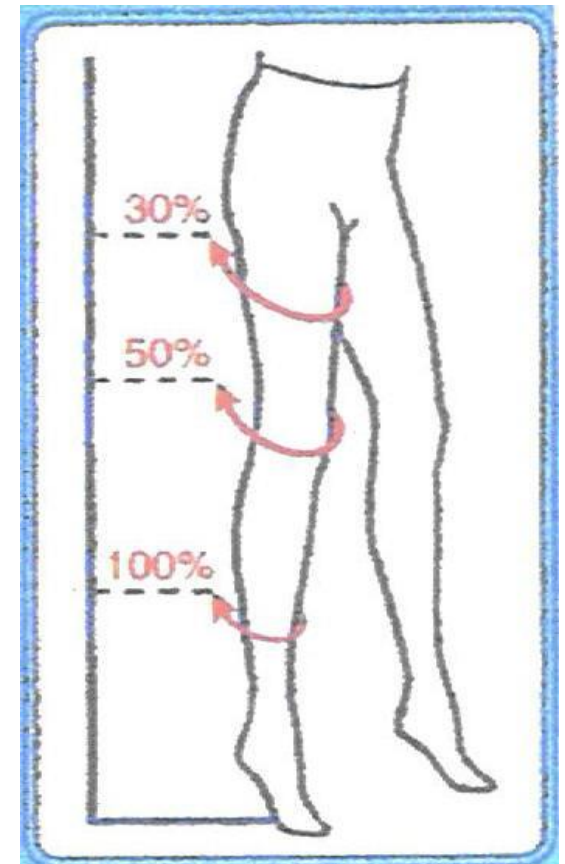


	Zapáchající rána	Aktivní uhlí, stříbro, algináty
	Bolestivá rána	Hydrokoloidy, pěny
	Macerace okolí rány	Neaderentní krytí
	Obtížně hojitelná rána	Antiseptika, povidone jod, stříbro
	Infikovaná rána	Aktivní uhlí, stříbro, antiseptika, povidone jod, ATB systémově

Kompresivní terapie

**Základní léčba onemocnění žilního
a mízního systému.**

**Přímá aplikace graduovaného tlaku na
tkáňové struktury za účelem
fyziologických změn v oblasti žilní
a mízní cirkulace.**



Indikace kompresivní terapie

- Všechna stadia chronické žilní poruchy
- Varixy
- Projevy chronické žilní nedostatečnosti, ulcus cruris venosum a prevence jeho recidivy
- Akutní žilní trombóza a posttrombotický syndrom
- Povrchová flebitida
- Operace varixů, skleroterapie
- Otoky: žilní, mízní, posttraumatické, pooperační, lipedém
- Prevence otoků v graviditě
- Angiodysplazie (např. Klippel-Trenaunay syndrom)
- Prevence TEN
- Jizvy po popálení

Kontraindikace kompresivní terapie

Absolutní

- dekompenzovaná srdeční insuficience
- septická flebitida
- phlegmasia coerulea dolens

Relativní

- ischemická choroba dolních končetin s hodnotou periferních tlaků pod 80 mm Hg
- periferní neuropatie (při diabetes mellitus)
- akutní fáze bakteriální infekce kůže a podkoží

Kompresivní terapie

- **Pasivní (rigidní materiál)**
- **Aktivní (elastický materiál)**

Pasivní komprese

**Rigidní materiál
(obinadla nepružná)**

V léčebné fázi

- **Vysoký pracovní tlak**
- **Lepší efekt na hluboký žilní systém**
- **Nízký klidový tlak**
- **U imobilních pacientů**
- **Může zůstat více dnů**
- **U nemocí perif.tepen, diabetických neuropatií**
- **Přiložení zkušeným personálem**
- **Při špatně přiložené bandáži možnost poškození**

Aktivní komprese

**Elastický materiál
(KEP, obinadla pružná)**

V udržovací fázi

- **Nízký pracovní tlak**
- **Slabší efekt na hluboký žilní systém**
- **Vysoký klidový tlak**
- **Nevhodné u imobilních pacientů**
- **Kontraindikovaná u nemocí periferních tepen, neuropatií !**
- **Přikládá sám pacient**
- **Kdykoliv lze svléknout**
- **Pokud KEP padnou, potom bezpečná aplikace**

Fáze kompresivní terapie

○ Léčebná fáze

(krátkotažná obinadla)

- **Neléčené otoky DKK**
- **Akutní trombóza**
- **Akutní projevy CVI**

○ Udržovací fáze

(KEP)


- **Při stabilizaci stavu onemocnění**
- **Chronické projevy CVI**
- **Další dlouhodobá léčba**
- **Pouze chodící pacienti**

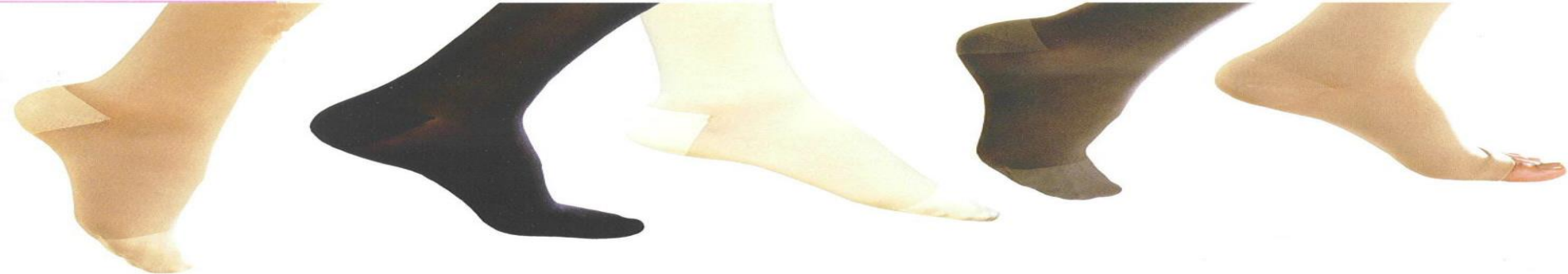Možnosti kompresivní terapie

Bandáže:

- **jednoduchá (krátkotažná obinadla) + polstrovací vatový obvaz**
- **vícevrstevná (bavlněný tubulární obvaz + polstrovací vatový obvaz + kompresivní krátkotažná obinadla**
- **Mohou zůstat přiložené na končetině i více dnů (až 72 hodin)**

**Důležitý je výběr
obinadla a
technika bandáže
!!!!**





Kompresivní třídy a indikace KEP

I.KT	18-22 mm Hg	mírná komprese	počínající varixy, otoky po námaze, gravidita
II.KT	23-33 mm Hg	středně silná komprese	onemocnění žilního systému (varixy, flebedém, změny na kůži)
III.KT	34-46 mm Hg	silná komprese	choroby žilního systému (flebolymfedém, lipodermatoskleróza), ulcus cruris venosum a prevence jeho recidivy, posttrombotický syndrom
IV.KT	nad 49 mm Hg	extra silná komprese	Posttrombotický syndrom, fibrotizace podkoží, lipodermatoskleróza