

Latinsko-řecká lékařská terminologie

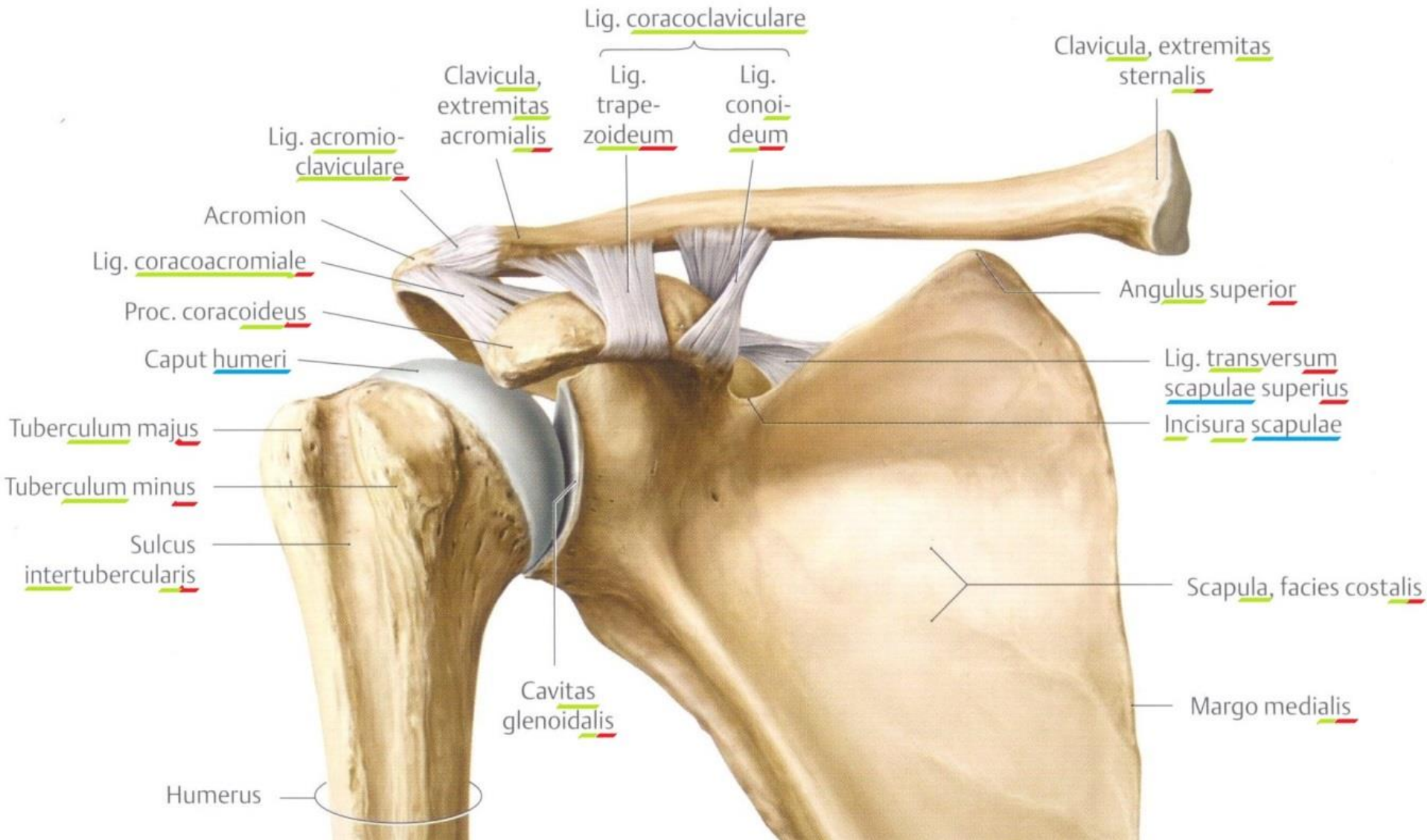
Úvodní lekce

Cíle předmětu

- ▶ základní orientace v lékařské terminologii
- ▶ porozumění zákonitostem z oblasti morfologie a syntaxe latinských a latinizovaných lékařských termínů
- ▶ pochopení významu termínů na základě:
 - ▶ A) analýzy slovotvorné struktury
 - ▶ B) rozpoznání syntaktické struktury u víceslovných termínů
- ▶ vytváření jazykově korektních spojení při překladu do latiny (zejména u anatomických termínů)
- ▶ znalost synonymních způsobů vyjádření (zejména v klinické terminologii)
- ▶ náležité užití termínů v kontextu studovaného oboru
- ▶ cca 800 slovíček



Anatomické termíny



Klinické termíny

Str: 3

Č.chor.:

Fakultní nemocnice Brno , Jihlavská 20, Brno, 62500
Klinika úrazové chirurgie - B Úrazová chirurgie - JIP
Z á v ě r e ě n á z p r á v a

Dg: T068 Polytrauma
I259 Srdeční selhání
S3200 Fractura corporis vertebrae lumbalis II.
S2240 Fractura costarum IV.-XII. l.sin.
S2700 Pneumothorax l.sin.
S2710 Haemothorax l.sin.
S3240 Fractura acetabuli l.sin.
S3210 Fractura massae later. l.sin. ossis sacri
S3250 Fractura rami superior et inferior ossis pubis l.sin.
S7200 Fractura subcapitalis femoris l.sin.
S4241 Fractura epicondylis ulnaris humeri l.sin. aperta Tscherne I
W1311 Pád z bud.,konstr.n.propad.;obytné instituce;volný čas
C150 Carcinoma spinocelul. oesophagi T3N1M1
Z510 St.post radiotherapiam
Z511 St.post chemotherapiam
N209 Nephrolithiasis l.sin.
F329 Depresivní syndr.
E108 DM na inzulinu s neuropathií
I10 Morbus hypertonicus



Latina a její uplatnění v lékařské terminologii

▶ anatomická nomenklatura:

- ▶ latinské názvosloví (TA = Terminologia Anatomica)
- ▶ oficiální, mezinárodně uznávaná
- ▶ revizi schvaluje a vydává FCAT (poslední vydání z r. 1998)

▶ klinická a patologická terminologie

- ▶ dosud nebyla kodifikována na mezinárodní úrovni, i když existují dokumenty, které ji částečně doplňují (MKN 10, SNOMED apod.)
- ▶ v této oblasti lékařské terminologie se užívají i termíny přejaté z různých dalších jazyků, resp. se latinské a řecké výrazy počestují
- ▶ latina se uplatňuje v názvech nemocí, úrazů a operačních zákroků, nejčastěji v hospitalizačních a operačních diagnózách:
 - *morbus hypertonicus, diabetes mellitus, arthrosis*
 - *fractura costarum complicata*
 - *extractio chirurgica*



Latina a její uplatnění v lékařské terminologii

▶ farmakologické a recepturní názvosloví

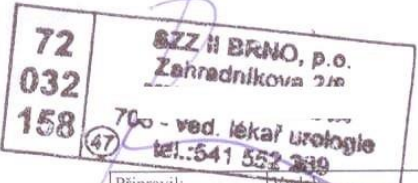
- ▶ kodifikovaná nomenklatura (Český lékopis 2009; vychází z mezinárodně uznávaného Evropského lékopisu)
- ▶ zahrnuje názvosloví
 - léčivých a pomocných látek (*acidum phosphoricum*)
 - lékových skupin (*analgetica, antibiotica*)
 - drog a jejich částí (*chamomillae romanae flos*)
 - forem farmaceutických přípravků a prostředků (*tabulettae obductae*)

▶ receptura

- ▶ ústřední část receptu se vypisuje v latinských frázích (často převedených do zkratek)



Ukázka receptu

Kód pojišťovny 211	RECEPT	poř. č.			
Údaje platné pro celý recept (výpis, pohotovost, repetatur s počtem opakování, nutná a neodkladná péče, atd.)					
Příjmení a jméno					
Číslo pojištěnce		f.			
Bydliště (adresa) Velkopavlovická 4 62800 Brno					
Popl.	Diagnóza*)	Sk.	Kód	Započ. dopl.	Úhrada
<i>Rp.</i>	FRAMYKOIN DRM UNG 1x10GM Exp.orig.No I (unam) D.S.: 2x denně na postižená místa				
Popl.	Diagnóza*)	Sk.	Kód	Započ. dopl.	Úhrada
<i>Rp.</i>	TRAMADOL SANDOZ RETARD 200 POR TBL PRC 30x200MG Exp.orig.No II (duas) D.S.: 1-0-1				
Dne:	19.11.2012				
Razítko poskytovatele, jmenovka, podpis a telefon lékaře					
Připravil:			Vydal:		
*) Vyplňuje se povinně v případě zvýšené úhrady.					

Výslovnost latinských grafémů

▶ latinské dvojhlásky

▶ **ae, oe**

▶ vyslovují se [é], např.

□ *anaemia, vena portae, vertebrae lumbales*

□ *oedema, oesophagus, lagoena*

▶ **oē** na konci slov

▶ ! není dvojhláska, tudíž se každá samohláska musí vyslovit zvlášť [oé], např.

□ *diploe, apnoe*



Výslovnost latinských grafémů

▶ latinské souhlásky

▶ **C**

▶ vyslovuje se jako [k], pokud:

- za ním následuje **a, o, u**: *scapula, scabies*
- za ním následuje souhláska: *cranium, vulnus sclopetarium*
- je na konci slova: *lac*

▶ vyslovuje se jako [c], pokud:

- za ním následuje vyslovované [e/é] nebo [i/í], zapsané jako *e, ae, oe, i, y*
- *cervix uteri, intestinum caecum, coeliakia, suspicio, cystis*



Výslovnost latinských grafémů

▶ latinské souhlásky

▶ S

- ▶ vyslovuje se [z], pokud:
 - se vyskytuje uprostřed slova mezi dvěma samohláskami, např.
 - *os nasale, adhesiones, mesencephalon*
 - tomuto grafému předchází samohláska a za ním následuje *m*, např.
 - *plasma, infantilismus, aneurysma*
 - následuje po grafémech *l, r*, nebo *n*, např.
 - *pulsus, metatarsus, mensis*
- ▶ v ostatních případech se vyslovuje jako [s]:
 - *os sacrum, strangulatio, systema*

! Pozor na výslovnost zdvojeného -ss-!

ossa [ossa] – *intestinum crassum* [krassum]



Výslovnost latinských grafémů

▶ skupiny hlásek

▶ **i/y + samohláska**

▶ [ij]

□ *arteria subclavia, empyema, myometrium*

▶ **di/ti/ni/**

▶ [dy, ty, ny]

□ *digitus, distorsio, tibia, hepatitis, senilitas*

▶ **ti + samohláska**

▶ [ci]

□ *prominentia, circulatio, insufficientia*

! toto neplatí, pokud před *-ti-* předchází vyslovované [s]:

např. ostium [ostyjum]



Výslovnost latinských grafémů

▶ skupiny hlásek

▶ **ex + samohláska**

▶ [egz]

□ *exitus, exoparasitus, exanthema*

▶ **qu, gu + samohláska**

▶ [kv], [gv]

□ *musculus quadriceps, diameter obliqua, lingua, hernia inguinalis*



Zvláštnosti ve výslovnosti latinizovaných řeckých slov

▶ ph

▶ [f]

▶ *hypophysis, phalanx, kyphosis, atrophía*

▶ rh

▶ [r]

▶ *rhombencephalon, rhinitis*

▶ th

▶ [t]

▶ *epithelium, glandula thyroidea, os ethmoidale*

Písmena *ch, k, ph, rh, th, y, z* svědčí o řeckém původu slova:

chole, skeleton, raphe, rhinitis, therapia, cystis, eczema



Délka slabik a přízvuk

▶ délka slabik

- ▶ délka se v latinských slovnících, gramatikách a příručkách vyznačuje vodorovnou čárkou nad příslušnou samohláskou
- ▶ slabika je dlouhá, pokud obsahuje dlouhou samohlásku nebo dvojhlásku
 - ▶ *tōnsillītis, oedēma*
- ▶ slabika může být dlouhá i tehdy, pokud za krátkou samohláskou následuje skupina souhlásek
 - ▶ *maxilla, dēcubitus profundus*

▶ přízvuk

- ▶ na 2. slabice od konce
 - ▶ *cérvix, sclerósis*
- ▶ na 3. slabice od konce, je-li slovo tří- a víceslabičné a předposlední slabika krátká
 - ▶ *clavícula, rádius*



Procvičování výslovnosti

- ▶ A) tonsillae palatinae, areae gastricae, arteria nutricia ulnae, cartilago tubae auditivae, labium externum cristae iliacaе, meatus nasopharyngeus, membrana vitrea, musculus tensor fasciae latae, pars psoatica fasciae iliopsoaticae, pars respiratoria tunicae mucosae nasi, plicae palatinae transversae, rami tracheales, sulcus glutealis, tunica mucosa tracheae, vena portae hepatis;
- ▶ B) oesophagus, hiatus oesophageus, ligamentum hepatooesophageale, diploe;




Procvičování výslovnosti

- ▶ C) ampulla membranacea anterior, aorta descendens, area nuda faciei diaphragmaticae, arteria caecalis anterior, arteria comitans nervi ischiadici, arteria obturatoria accessoria, articulatio sacrococcygea, intestinum caecum, circumferentia articularis capitis, coccyx, colon ascendens, corpus buccae, facies articularis calcanea, fascia precaecocolica, fossa sacci lacrimalis, locus caeruleus, tunica mucosa vesicae urinariae, musculus buccinator, musculus triceps surae, pars caeca retinae, peritoneum viscerale, plicae caecales, trigonum cystohepaticum, labrum ileocaecale;



Procvičování výslovnosti

- ▶ D) acromion, pecten, pectus, crista galli, bucca, occiput, cuspis buccalis, musculus buccinator, canaliculus lacrimalis, collum scapulae, arcus iliopectineus, arteriae caroticotympanicae, caput costae, tendo calcaneus, costae fluctuantes, crista occipitalis externa, calcar sclerae, discus articularis, facies occlusalis dentis, fasciculi occipitales, glandulae buccales, lamina fusca sclerae, ligamentum anococcygeum, ligamentum calcaneocuboideum, musculus abductor pollicis brevis, nervi craniales, recessus sacciformis articulationis cubiti, saccus lacrimalis, sulcus arteriae subclaviae, trigonum caroticum, vertebrae cervicales et coccygeae, viscerocranium, vena scalae tympani ;
-
- 

Procvičování výslovnosti

- ▶ E) insula, arteria dorsalis clitoridis, bursa ischiadica musculi glutei maximi, extensio, foramen transversarium, tonsilla, ligamentum suspensorium, radix sensoria ganglii otici, rete venosum dorsale, musculi extensores;
- ▶ F) chiasma, platysma;



Procvičování výslovnosti

- ▶ G) antebrachium, facies, arteria hyaloidea, atrium cordis dextrum, brachium sinistrum, endometrium, eponychium, extremitas tubaria ovarii, frenulum labii inferioris, impressio cardiaca, myometrium, nucleus olfactorius anterior, os hyoideum, promontorium, septum sinuum sphenoidalium, stratum synoviale, venae bronchiales;



Procvičování výslovnosti

- ▶ H) tibia, fossa digastrica, margo posterior testis, mesotendineum, musculus tibialis anterior;
- ▶ Ch) lingua, unguis, diameter obliqua, dorsum linguae, squama, humor aquosus, liquor cerebrospinalis, lobus quadratus hepatis, musculus obliquus capitis inferior, pars inguinalis, rami linguales, sutura sphenosquamosa, tuberculum quadratum, margo liber unguium, vas sanguineum, vena aqueductus cochleae;



Procvičování výslovnosti

- ▶ I) abductio, aggregationes, articulatio atlantoaxialis, prominentia laryngea, eminentia, excavatio disci, oppositio, periodontium, preputium, protuberantia, spatium subdurale;
- ▶ J) ostium atrioventriculare dextrum, nucleus amygdalae interstitialis;
- ▶ K) exitus, exorotatio, exogenes;



Procvičování výslovnosti

- ▶ L) adenohypophysis, anulus lymphoideus pharyngis, arteria ophthalmica, phalanx media, centrum tendineum diaphragmatis, diaphysis, encephalon, os sphenoidale, hemispherium, kyphosis, sphincter, nephros, nucleus raphes medianus, os scaphoideum, paroophoron, pars buccopharyngea muscoli constrictoris pharyngis superioris, processus xiphoideus, scapha, symphysis pubica, vena cephalica, venae musculophrenicae, vena saphena accessoria;



Procvičování výslovnosti

- ▶ M) skeleton thoracis, vertebrae thoracicae, epithalamus, epithelium, ligamentum thyrohyoideum laterale, foramen ethmoidale anterius, ganglion parasymphaticum, isthmus aortae, labyrinthus ethmoidalis.
- ▶ N) alae nasi, os nasale, medulla ossium, ossa cranii, ala ossis sacri, adhesio, anastomosis, apertura ductus nasolacrimalis, arteriae mesencephalicae, basis cranii, ossa metatarsi, articulatio ossis pisiformis, dens incisivus, cavitas nasalis ossea, corpus adiposum, fissura cerebelli, foramina nasalia, incisura cardialis, intestinum crassum, junctura fibrosa, membrana interossea antebrachii, musculus genioglossus, musculus latissimus dorsi, musculus masseter, musculus risorius, nervus petrosus minor, pars petrosa, pars posterior commissurae anterioris, plexus venosus suboccipitalis, processus coracoideus, radix accessoria, stratum griseum, tuberositas ossis metatarsi, vesica fellea, venae vesicales, fundus vesicae urinariae;

