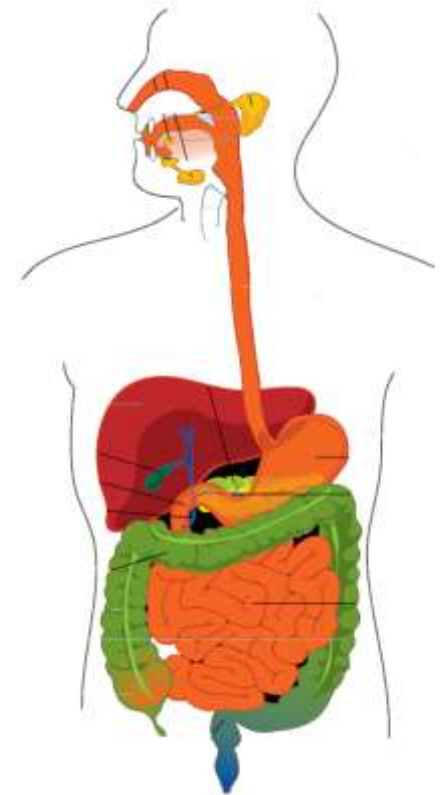


GIT

1. Mikroskopická stavba jícnu, žaludku, tenkého a tlustého střeva
2. Mikroskopická stavba jater a slinivky břišní a embryonální vývoj GIT



Petr Vaňhara, PhD

Ústav histologie a embryologie LF MU

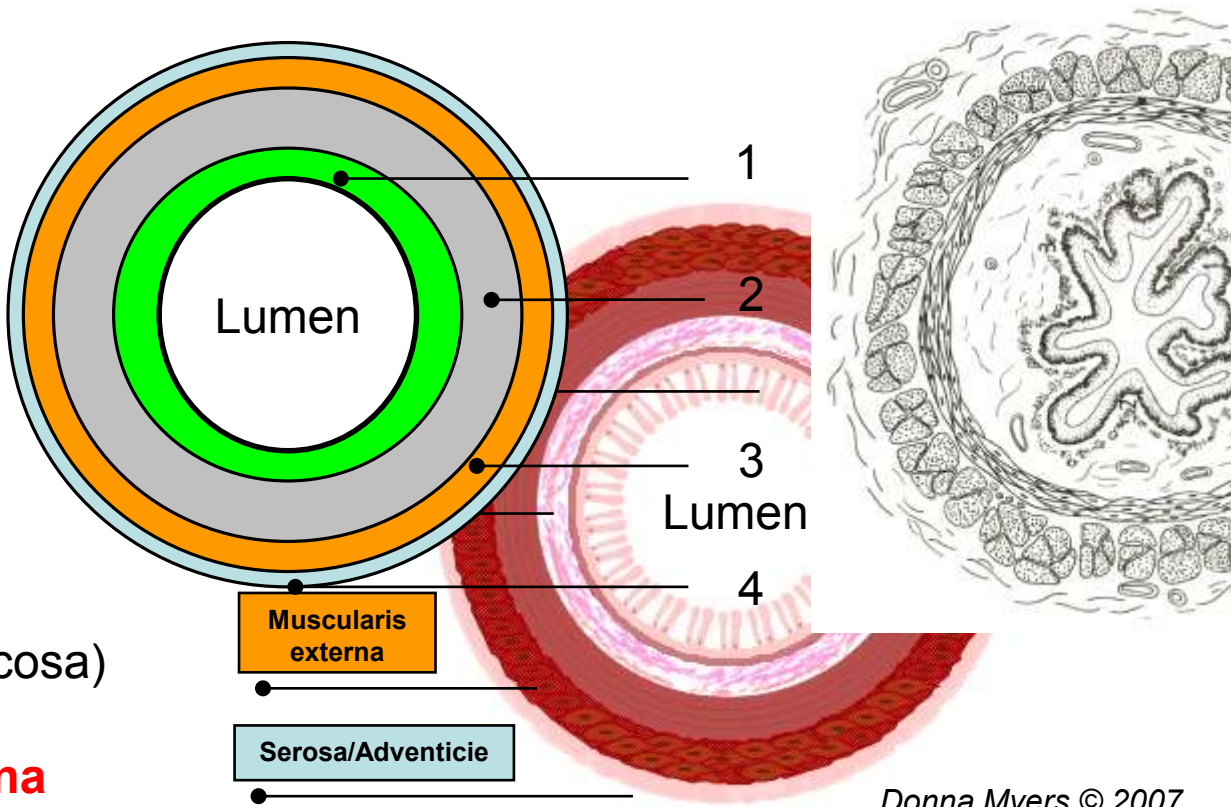
pvanhara@med.muni.cz
<http://www.med.muni.cz/histology>

Obecná stavba dutých orgánů

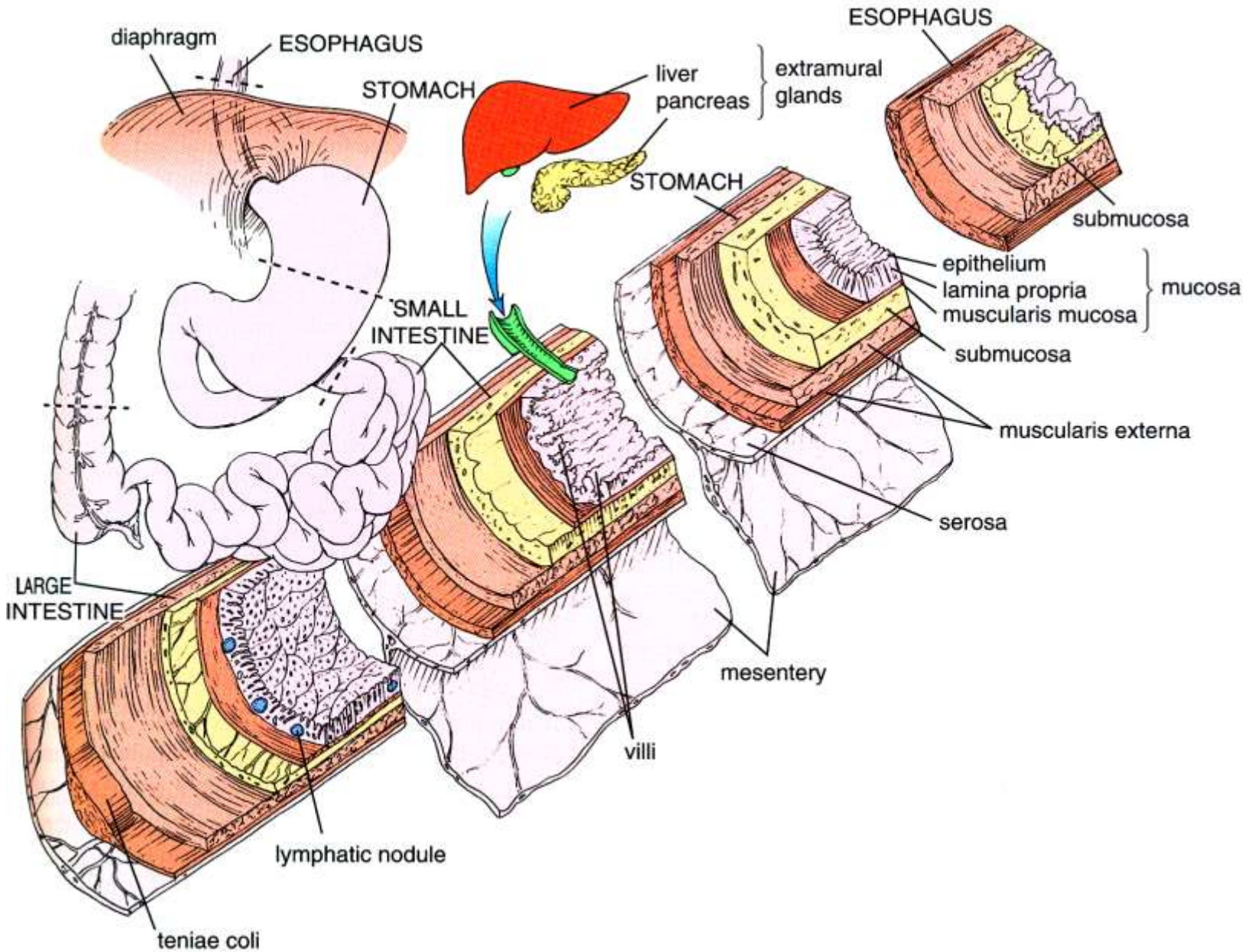
Obecná stavba dutých orgánů včetně trávicí trubice

Čtyři základní vrstvy

- 1. **Mukóza** (Tunica mucosa)
- 2. **Submukóza** (Tela submucosa)
- 3. **Tunica muscularis externa**
- 4. **Seróza/adventicie**



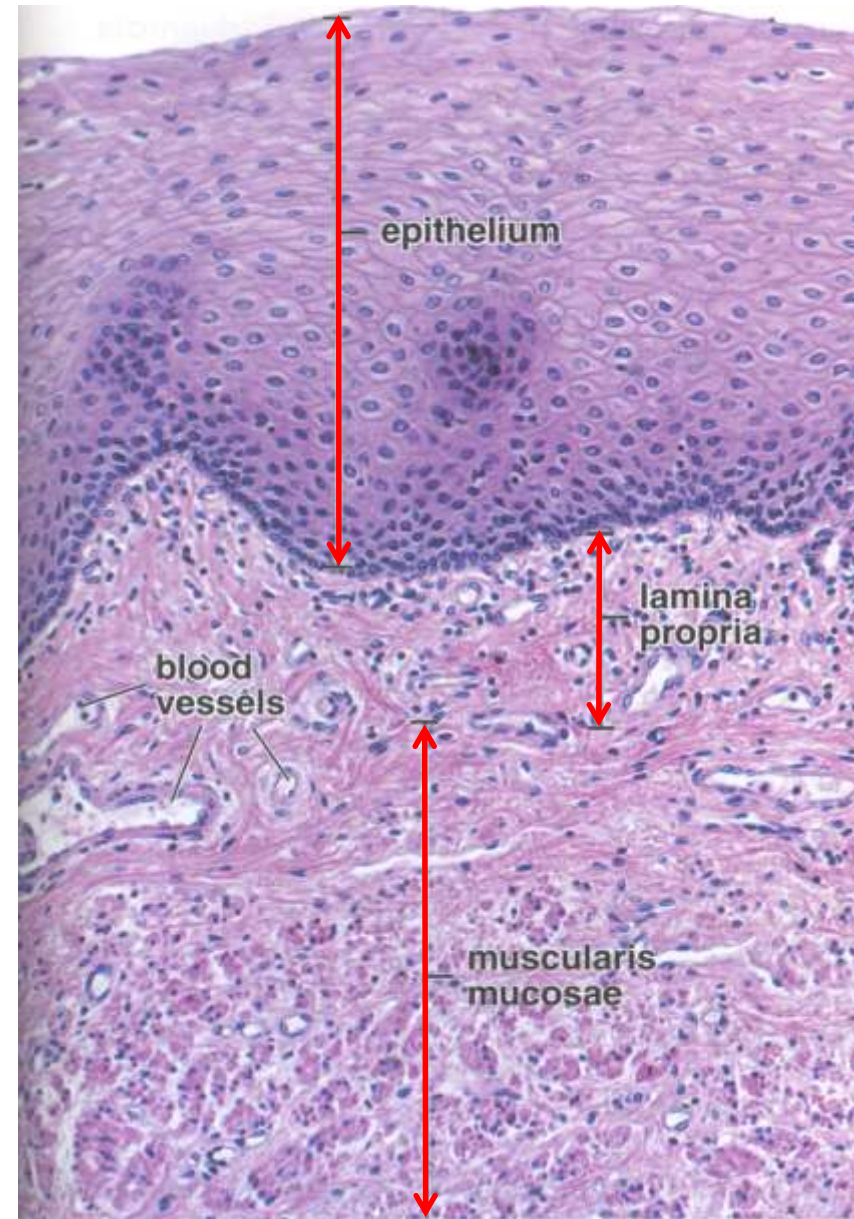
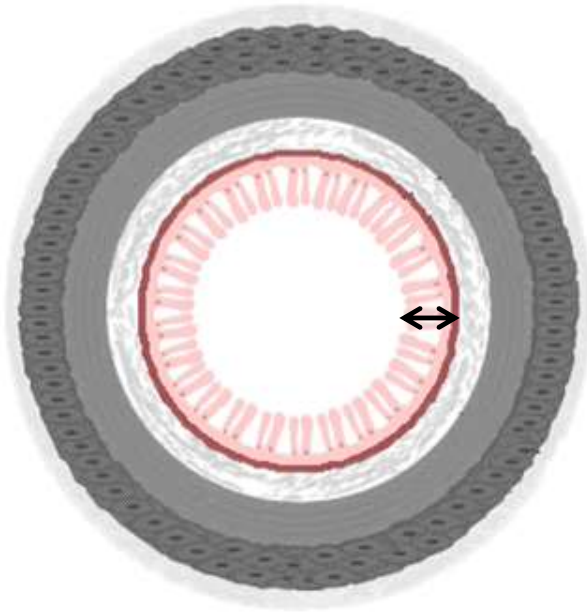
Obecná stavba trávicí trubice



Sliznice - mukóza (Tunica mucosa)

- vnitřní vrstva trávicí trubice vystýlající lumen
- protektivní, absorpční a resorpční funkce
- mikroskopická stavba závisí na lokalizaci

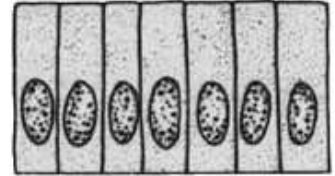

- Lamina **epithelialis** mucosae
- Lamina **propria** mucosae
- Lamina **muscularis** mucosae



Mukóza (Tunica mucosa)

- **Lamina epithelialis** mucosae

- charakter epitelu určený funkcí daného oddílu trávicí trubice
- ústní dutina, farynx, jícen, anus – **vrstevnatý dlaždicový** (nerohovějící)
- žaludek, tenké a tlusté střevo – **jednovrstevný cylindrický**
- **hlen** – produkováný slizničními nebo podslizničními žlázkami (ústní dutina, jícen), sekrečním epitelem (žaludek) nebo pohárkovými buňkami (střevo)



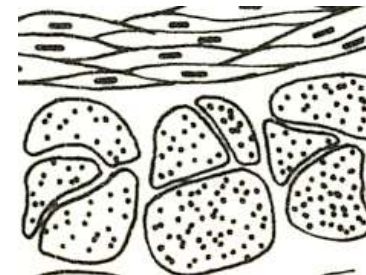
- **Lamina propria** mucosae

- vrstva **slizničního** vaziva – řídké kolagenní vazivo
- fenestrované krevní kapiláry – odvod metabolitů (střevo)
- v některých oddílech slizniční žlázy (jícen)
- inervace, komponenty imunitního systému



- **Lamina muscularis** mucosae

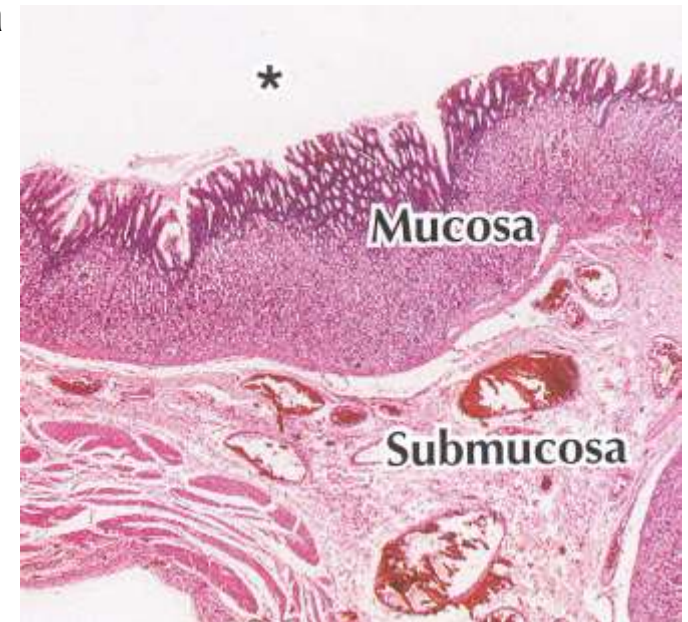
- tenká vrstva hladkých svalových buněk
- drobné mechanické pohyby mukózy usnadňující sekreci a absorpci (nezávisle na peristaltice)



Submukóza (Tela submucosa)


Podslizniční vazivo

- výrazná vrstva řídkého kolagenního vaziva
- určuje celkový tvar sliznice (slizniční řasy)
- větší krevní a lymfatické cévy, které zásobují T. mucosa, muscularis externa a serózu
- **Inervace** – nervová pleteň **plexus submucosus Meissneri** = skupinky multipolárních neuronů a malých ganglií), viscerální sensorická vlákna (sympatikus) i vlákna a terminální ganglia parasympatiku = enterický nervový systém
- Žlázy – v závislosti na oddílu trávicí trubice
 - protektivní funkce (mucinózní)




Zevní svalová vrstva (Tunica muscularis externa)

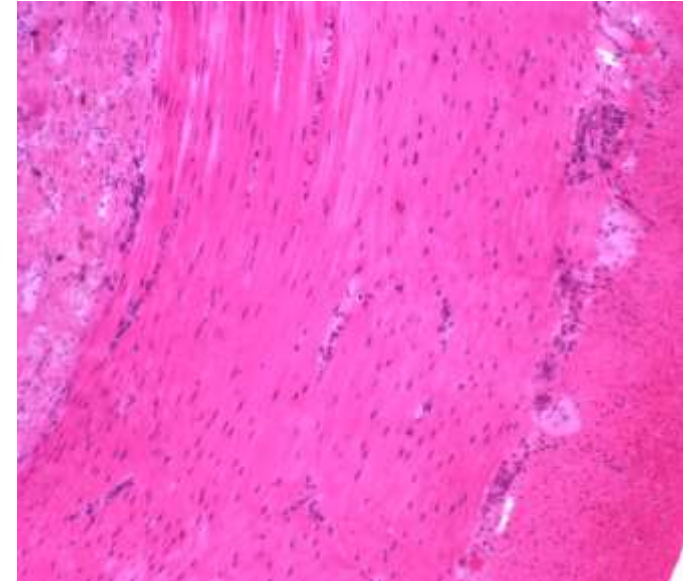
- dvě koncentrické, relativně silné vrstvy hladké svaloviny, oddělené tenkou vrstvou konektivní tkáně
- vnitřní – **cirkulární**, vnější – **longitudinální** (spirála)
- myenterický (Auerbachův) plexus
- peristaltika – pasáž obsahu trávicí trubice
- lokální modifikace m.e.
 - faryngoesofagální sfinkter + externí anální sfinkter – kosterní svalovina
 - žaludek – třetí - šikmá - vrstva svaloviny
 - taenie coli – zesílená část longitudinální vrstvy v tlustém střevě



Cirkulární



Longitudinální



Seróza/Adventicie (Tunica serosa/adventitia)

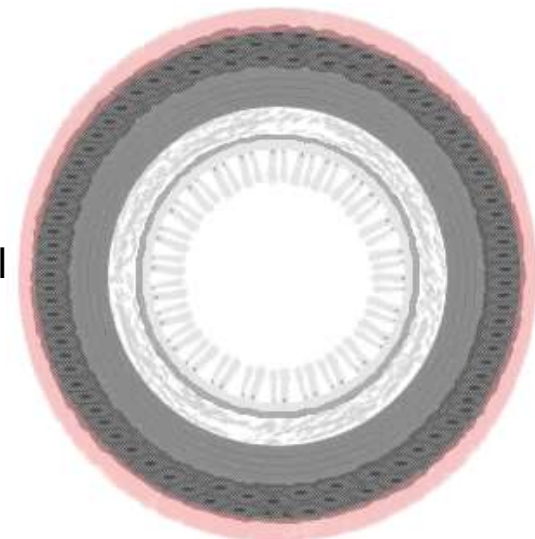
- vnější vrstva trávicí trubice

- Seróza

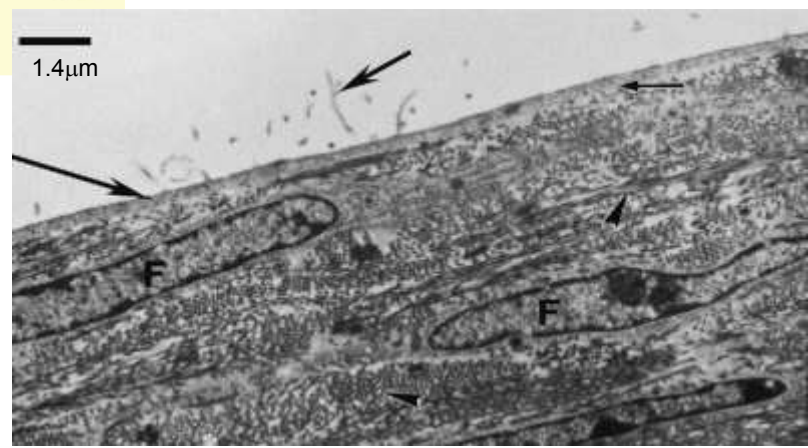
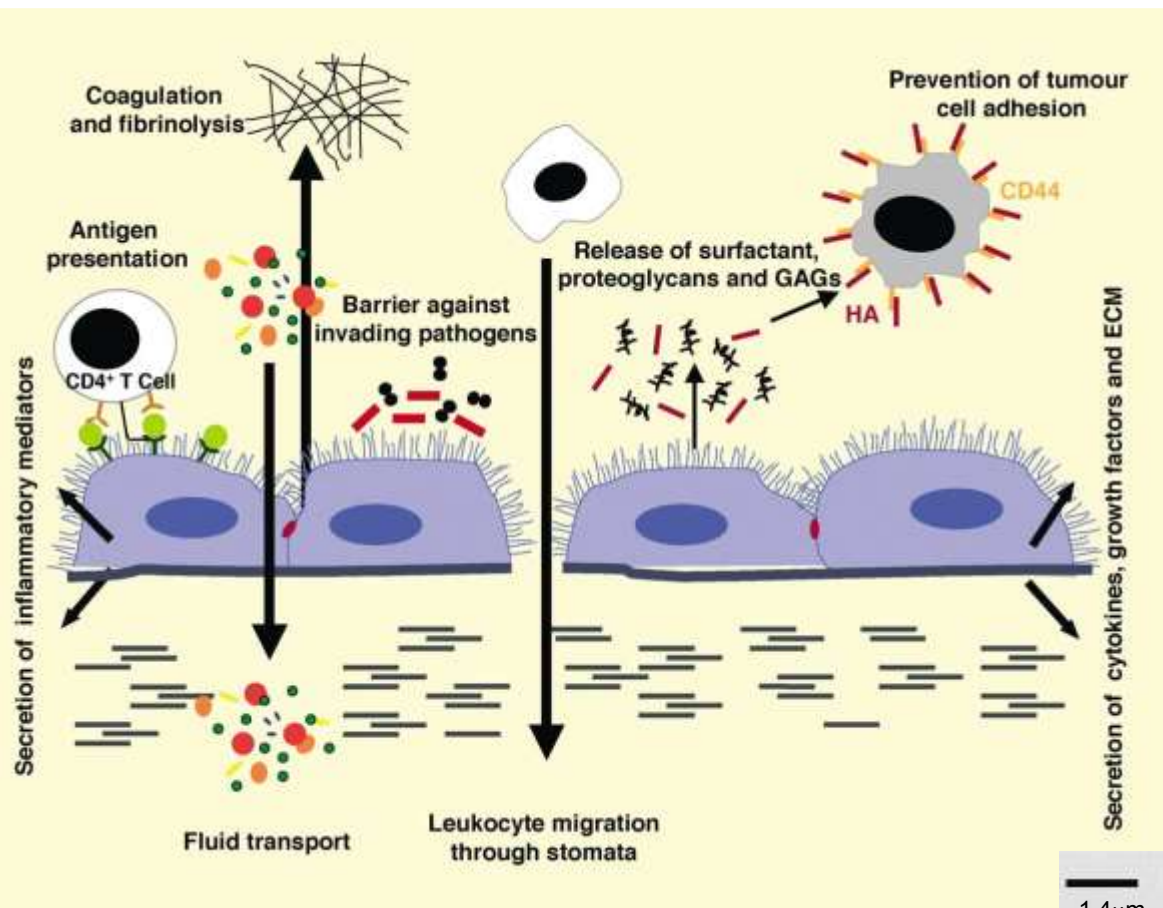
- serózní membrána tvořená řídkým kolagenním vazivem (Lamina propria serosae) a jednovrstevným dlaždicovým epitelem (L. epithelialis serosae)
- syn. mesothelium, viscerální peritoneum
- přechází v mezenterium
- serózou – z mezenteria do stěny trávicí trubice prochází velké krevní a lymfatické cévy a nervy
- bariéra vůči patogenům, antiadhezivní vlastnosti – intracoelomový pohyb, imunitní funkce (Ag prezentace), produkce ECM, atd.

- Adventicie

- některé části trávicí trubice nejsou kryté serózou
- hrudní část jícnu, části trávicího traktu v břišní a pánevní dutině v místě fixace (duodenum, část tlustého střeva, rektum a anální kanál)
- pouze konektivní tkáň přecházející do konektivní tkáně stěny



Seróza/Adventicie (Tunica serosa/adventitia)



Enterický nervový systém

- intramurální, autonomní NS
- nervové pleteně, ganglia

Plexus submucosus

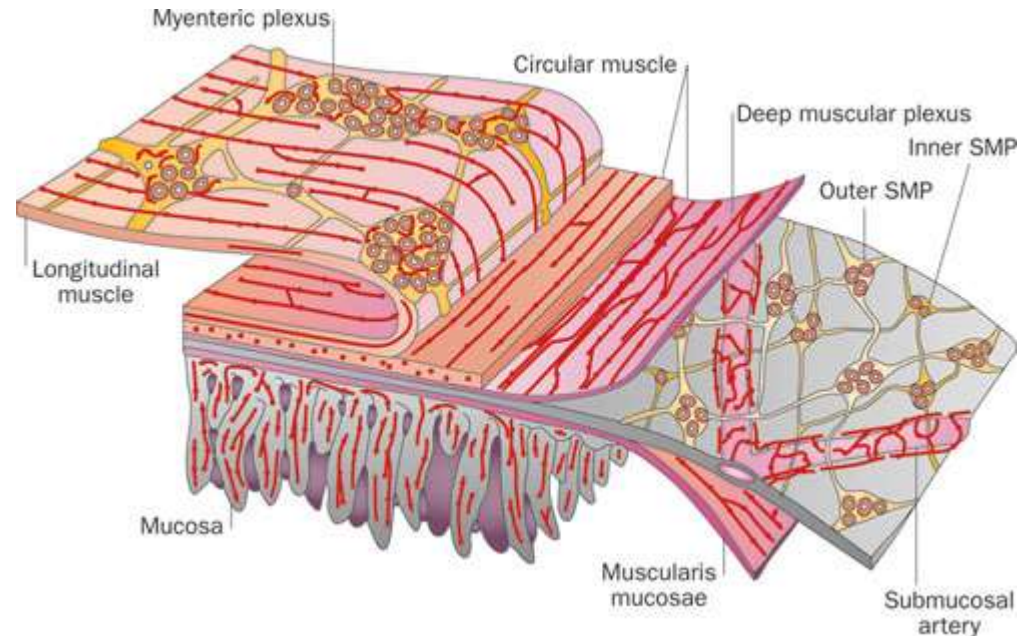
- vnitřní (Meissnerova) a vnější podslizniční pleteň, inervují muscularis mucosa a cirkulární vrstvu muscularis externa

Plexus myentericus (Auerbachii)

- tunica muscularis, inervuje obě svalové vrstvy

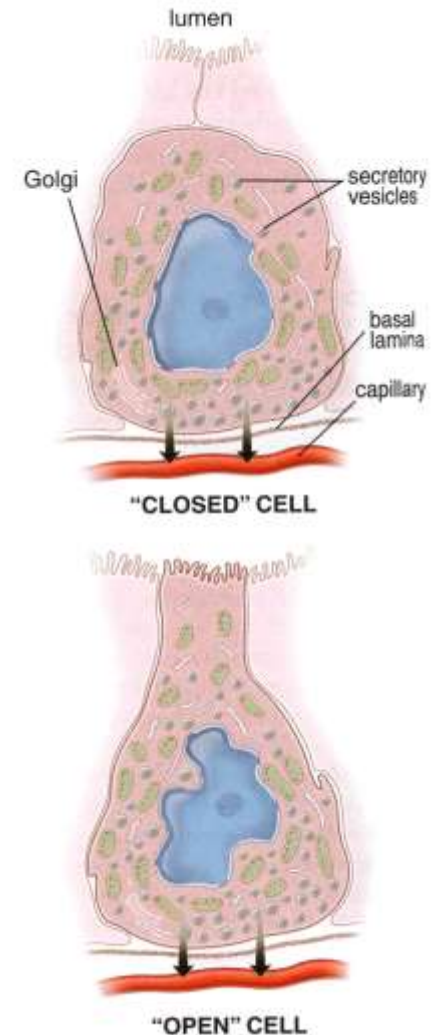
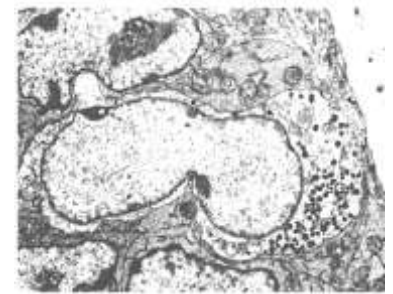
Intersticiální (Cajalovy) bunky

- pacemaker ENS
- spojují ENS a svalové buňky
- koordinují a vyvolávají peristaltiku



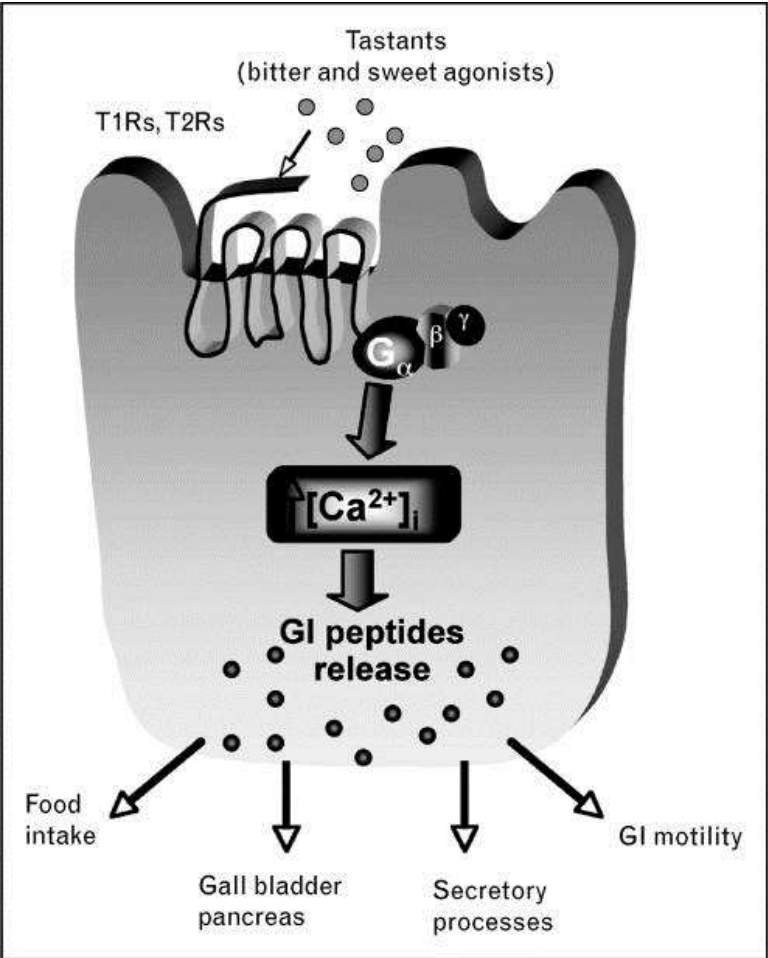
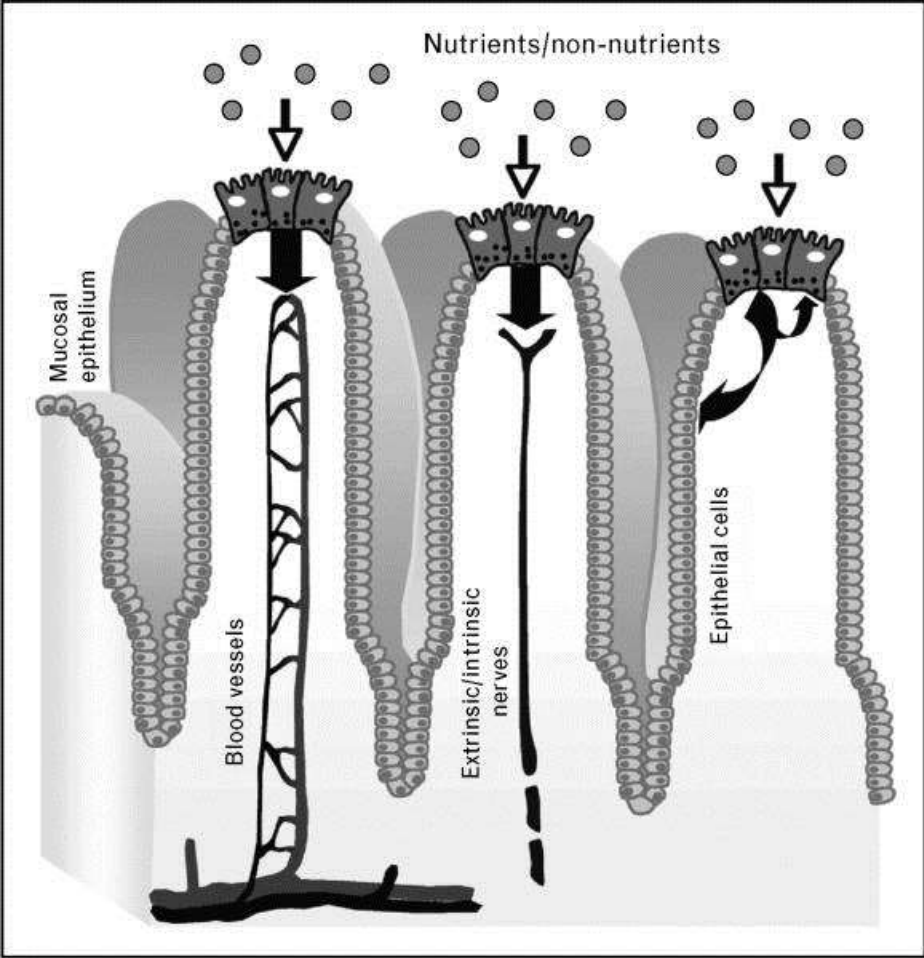
Enteroendokrinní systém

- produkují střevní hormony – endokrinní nebo parakrinní sekrece
- peptidy nebo biogenní aminy (histamin, serotonin)
- minoritní, obsahují sekreční granula klasické histologické metody rozlišují různé typy buněk na základě rozdílné afinity k různým barvivům
- DNES/APUD
- GIT chemosensing



Typ	Hormon	Lokalizace/funkce
D buňky	Somatostatin	- Žaludek, střevo, jaterní a pankreatické vývody - Jako D buňky Langerhansových ostrůvků v pankreatu
EC buňky	Serotonin	- Žaludek, střevo, žlučník - Peristaltika
ECL buňky	Histamin	- Žaludek - Sekrece HCl
G buňky	Gastrin	- Pars pylorica, duodenum - Sekrece HCl, pepsinu
L (EG) buňky	Enteroglukagon	- Žaludek, střevo - Tlumí sekreci pankreatických enzymů a peristaltiku

Enteroendokrinní systém



Mikroskopická anatomie trávicí trubice

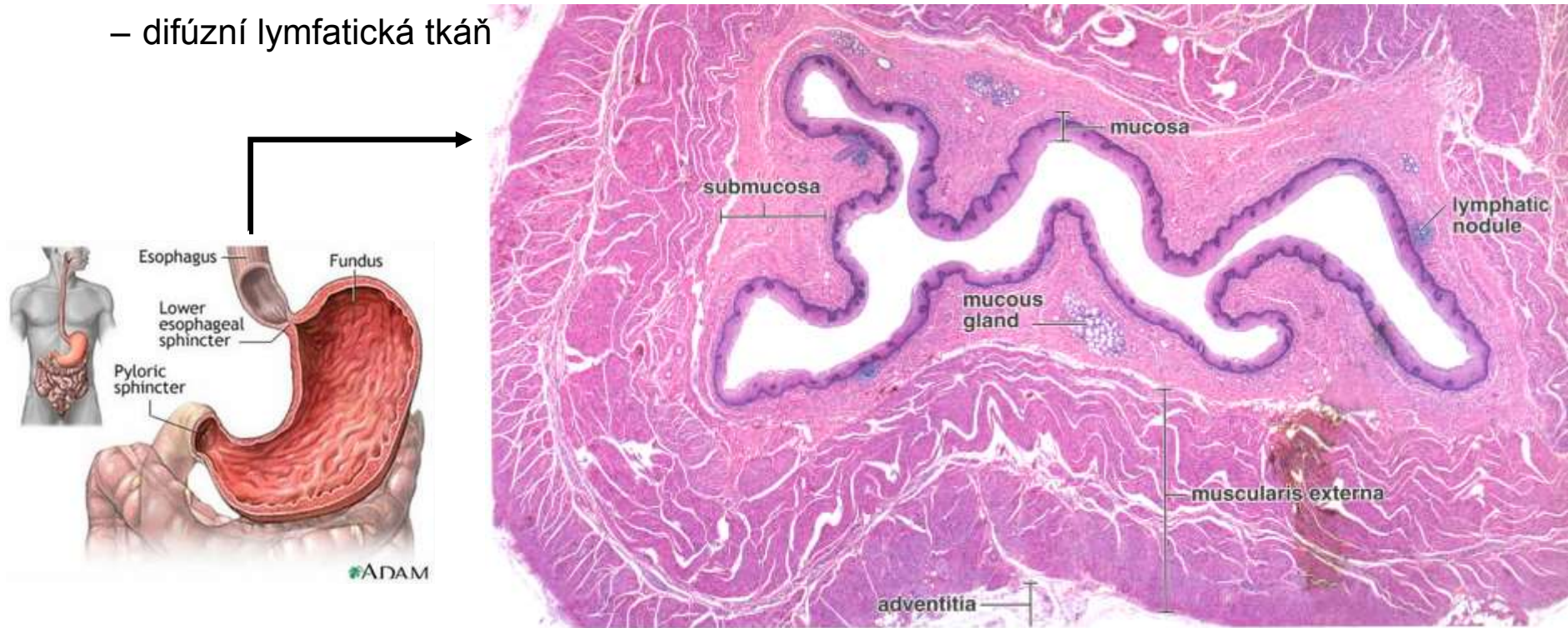
Jícen (Oesophagus)

- Mukóza

- nekeratinizovaný vrstevnatý dlaždicový epitel → protektivní funkce (mechanická odolnost)
- l. propria a l. muscularis mucosae silnější než jinde v GIT
- distálně mucinózní gll. esophageae cardiaca

- Submukóza

- řídké kolagenní vazivo, určuje tvar lumen (slizniční řasy)
- krevní a lymfatické cévy, plexus submucosus Meissneri
- submukózní žlázy (tubulózní mucinózní)
- difúzní lymfatická tkáň



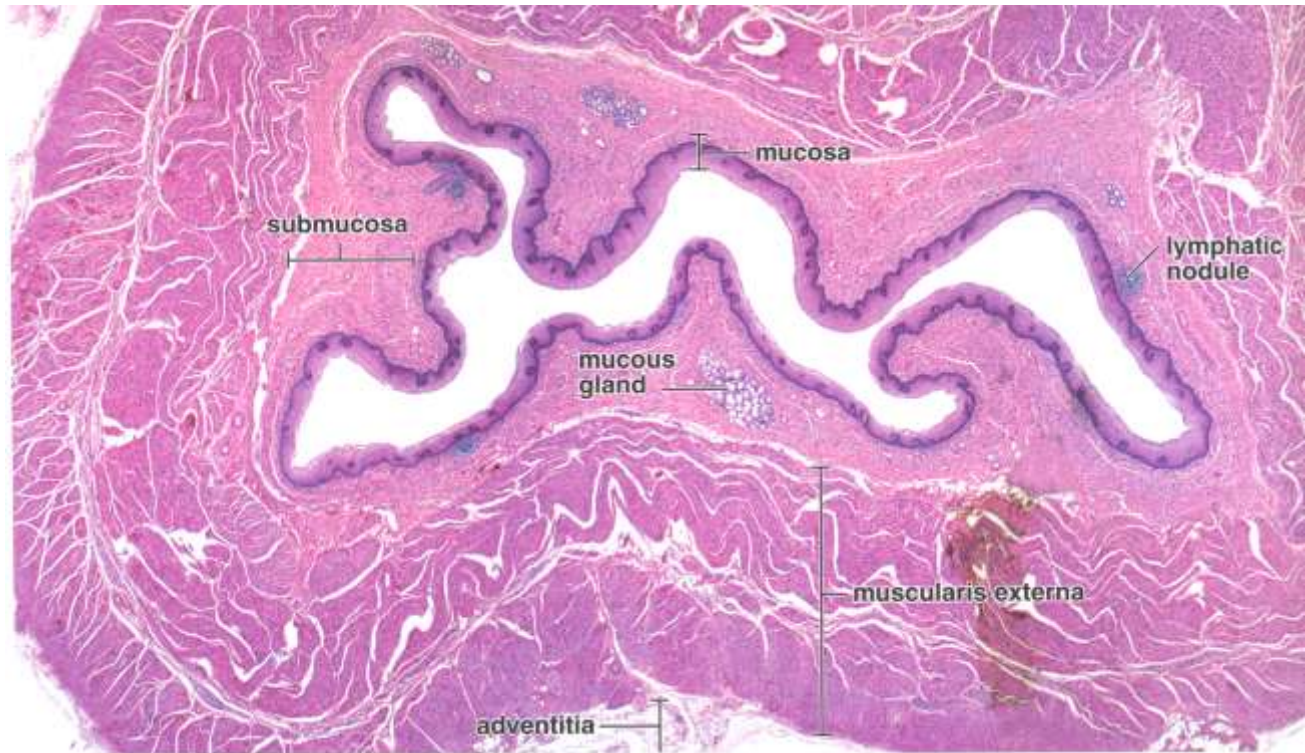
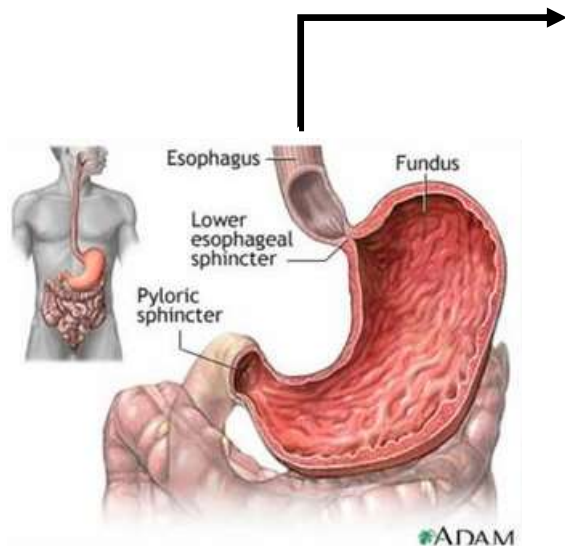
Jícen (Oesophagus)

- Muscularis externa

- Vnitřní cirkulární a vnější longitudinální vrstva
- inervace – plexus myentericus Auerbachi
- horní třetina – kosterní svalovina, střední třetina – smíšená – kosterní + hladká, dolní třetina – pouze hladká svalovina

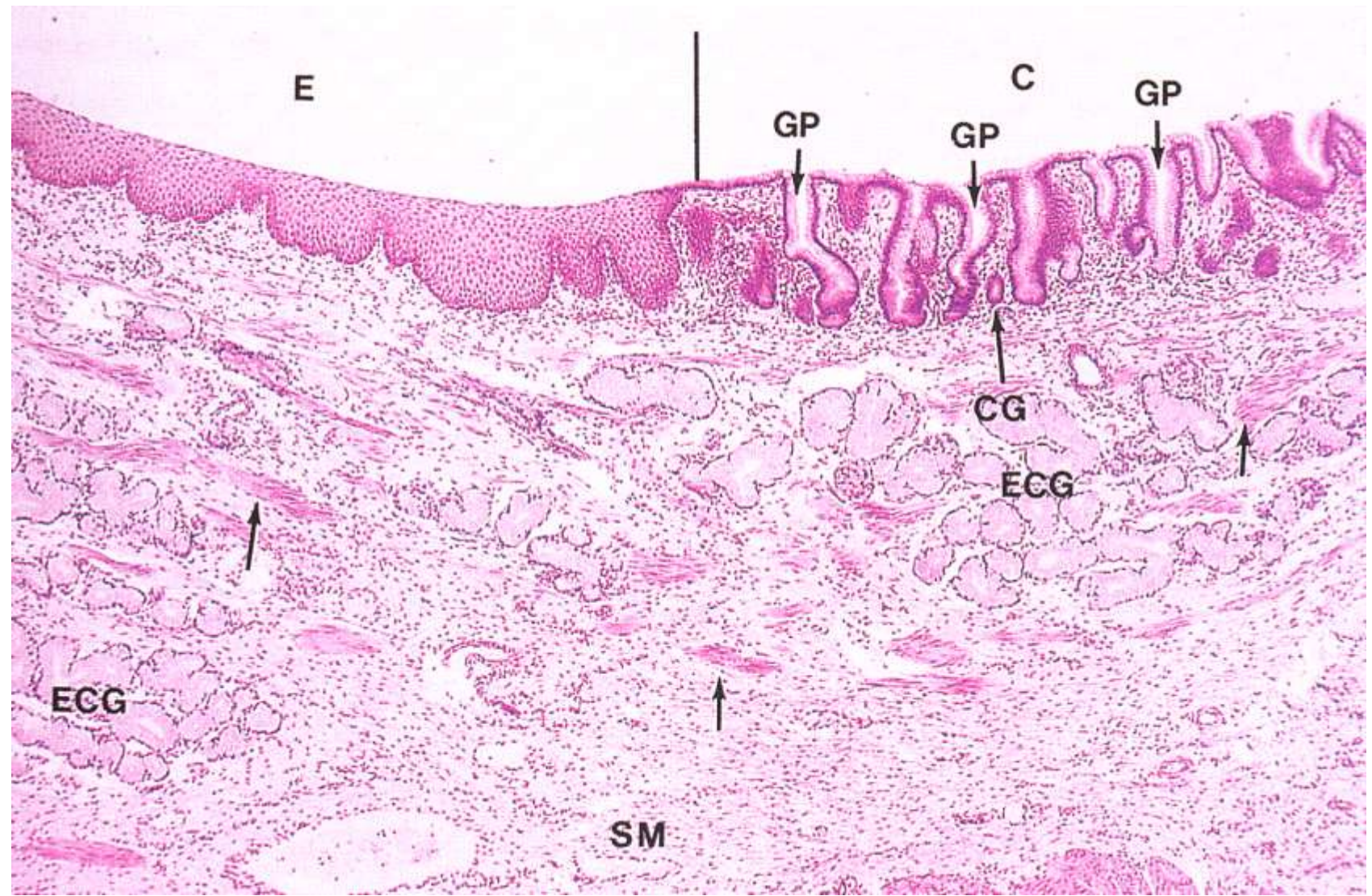
- Adventicie

- krční a hrudní úsek – spojuje jícen s okolím
- řídké kolagenní vazivo
- břišní úsek - seróza



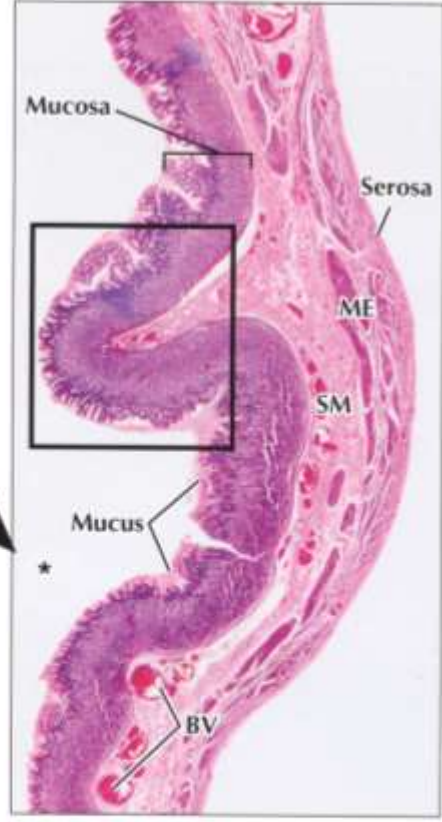
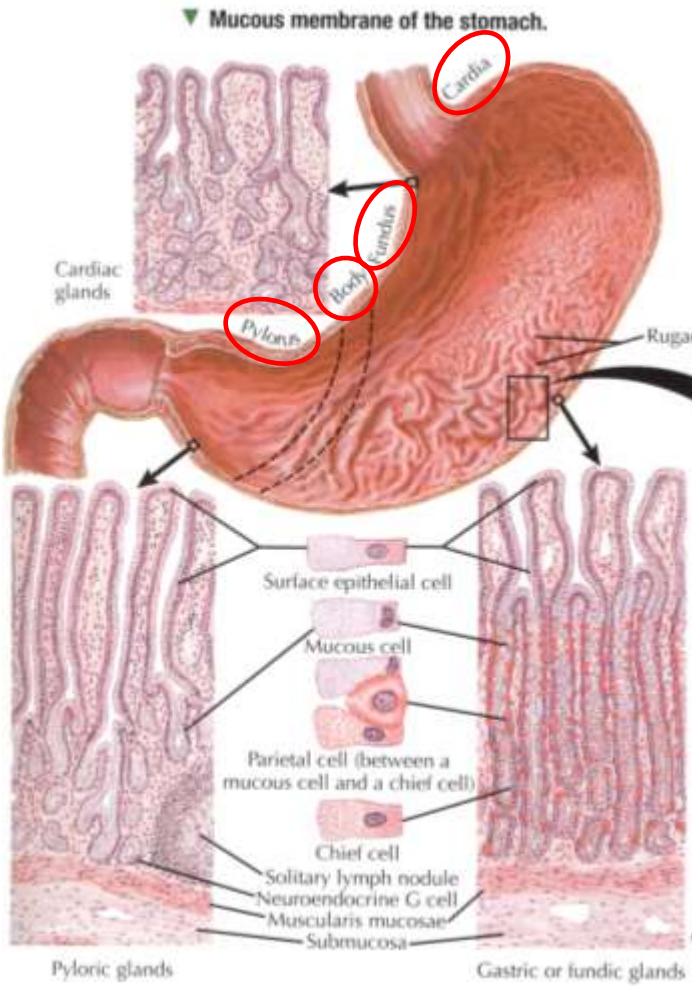
Kardio-oesofagální junkce

Nekeratinizovaný vrstevnatý dlaždicový epitel → jednovrstevný cylindrický epitel



Žaludek (Ventriculus, Gaster)

- obecná stavba dutého orgánu
- anatomické oddíly se liší i histologickou stavbou
- slizniční řasy – rugae gastricae (submukóza)



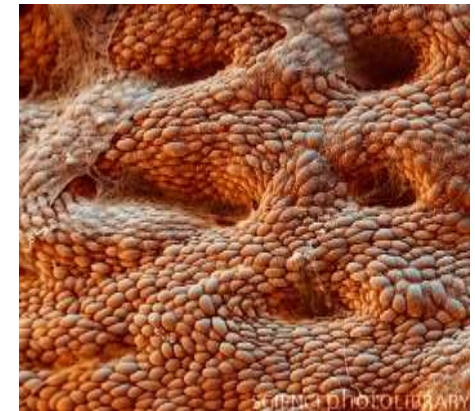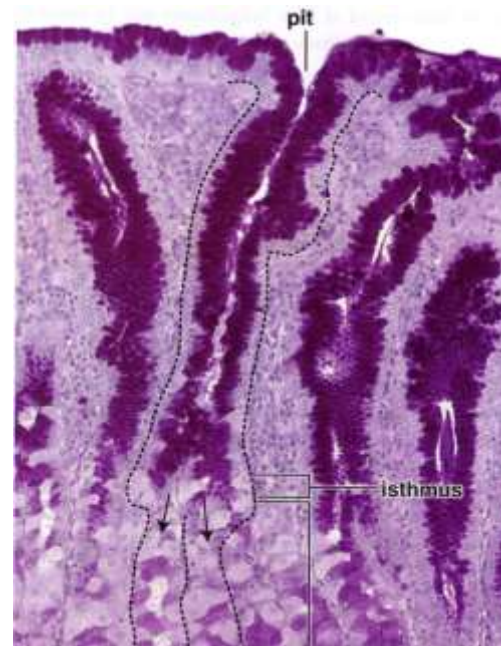
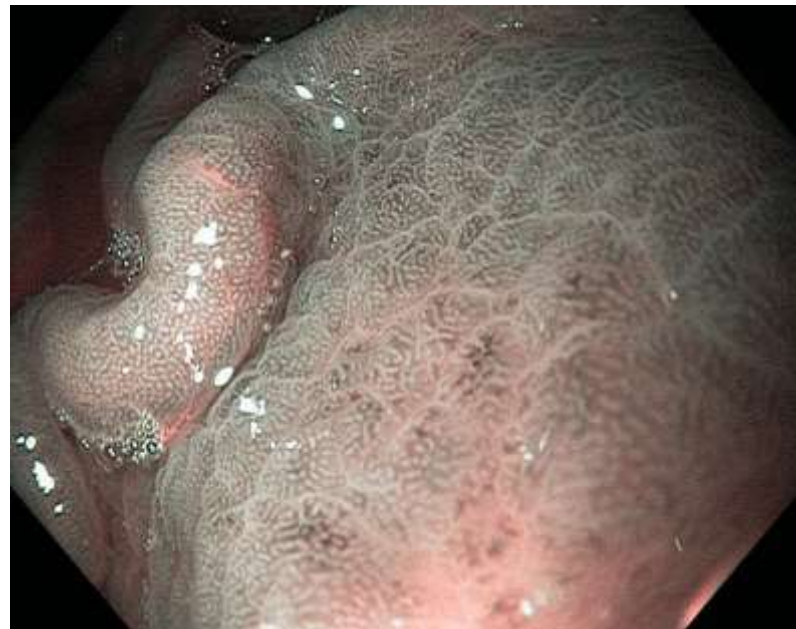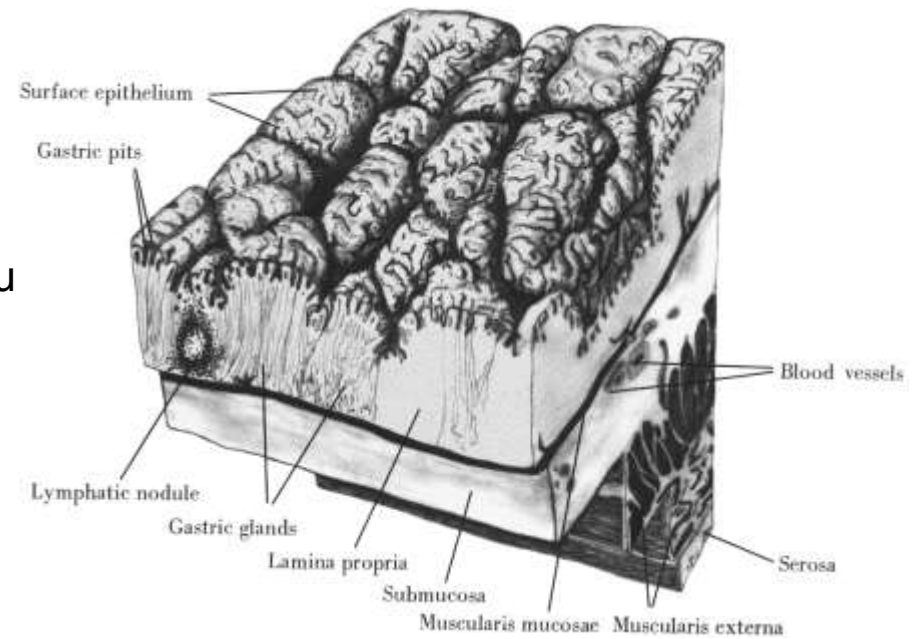
▲ Light micrograph (LM) of the stomach wall showing four concentric layers at low magnification. A thick mucosa (formed mostly of tightly packed gastric glands) lines the lumen (*). The rectangle indicates a ruga consisting of a submucosal connective tissue core covered by mucosa. A thick layer of mucus secreted by surface cells forms a barrier over the mucosa for protection of tissues from acid and proteolytic enzymes in the lumen. The submucosa (SM) has prominent blood vessels (BV). Serosa covers the muscularis externa (ME) externally. 10x. H&E.

F. Netter M.D.

Žaludek (Ventriculus, Gaster)

Sliznice žaludku

- jednovrstevný cylindrický epitel
- povrchový epitel produkuje souvislou vrstvu hlenu (mucinogenní granula, vysoký obsah HCO_3^- , K^+)
= protektivní funkce
- areae gastricae (1-6 mm), foveolae gastricae

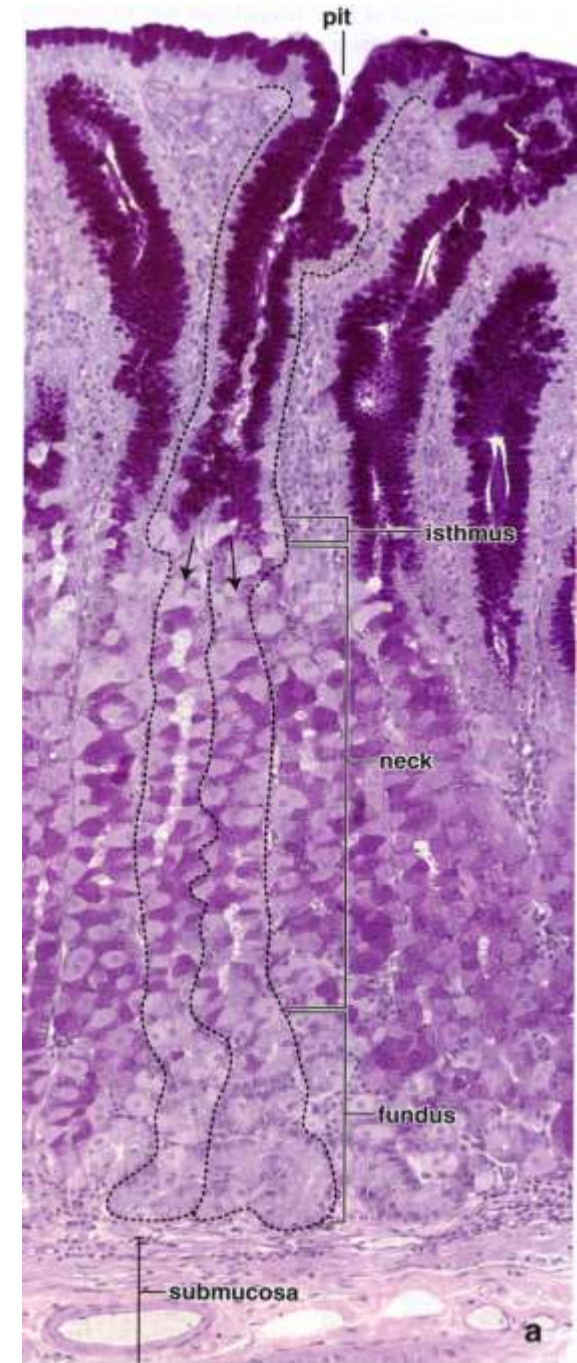
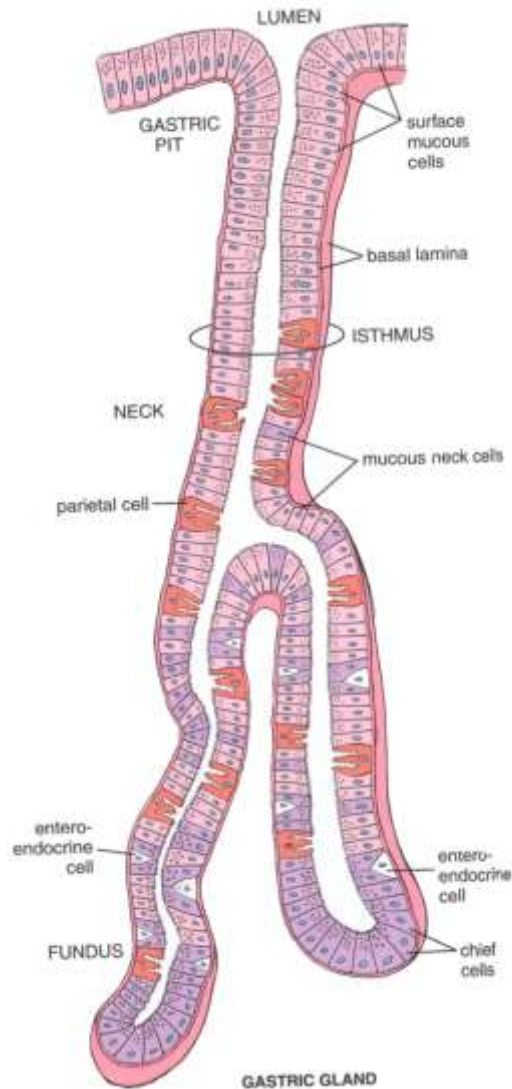
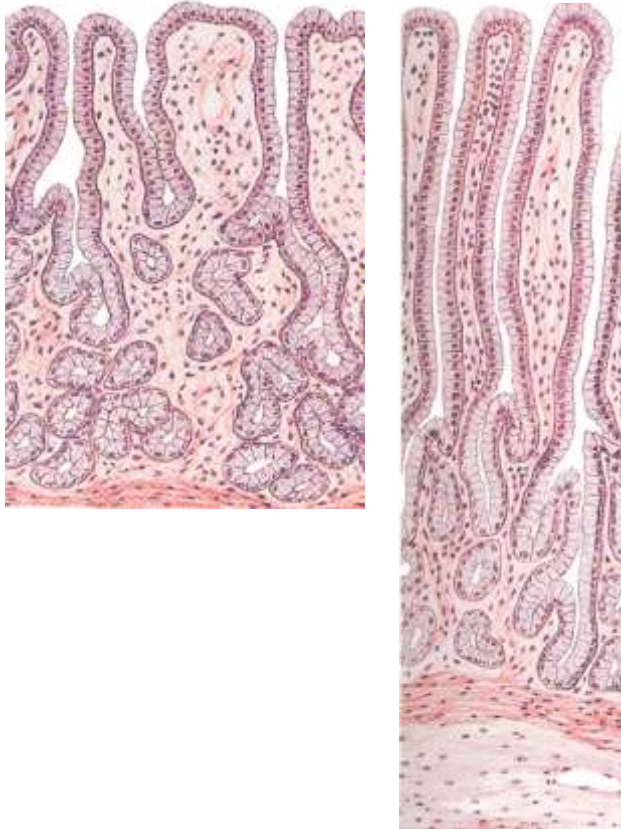


Žaludek (Ventriculus, Gaster)

Sliznice žaludku

- L. propria obsahuje velké množství žláz:

- Gl. cardiacae
- Gl. pyloricae
- Gl. gastricae propriae

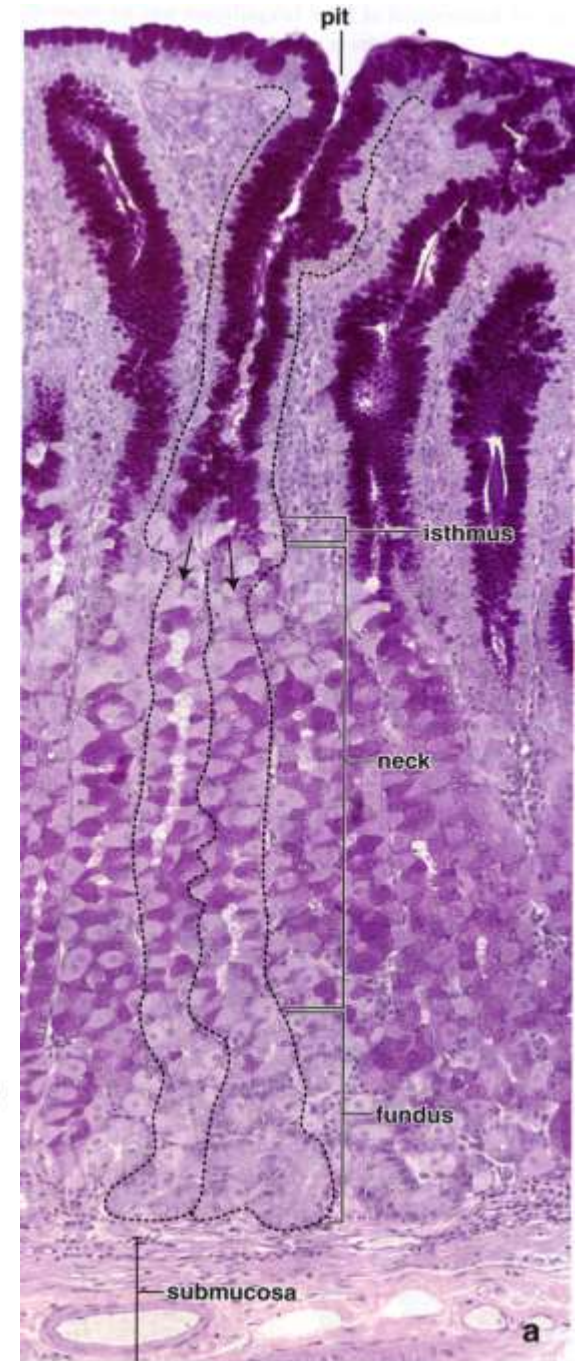
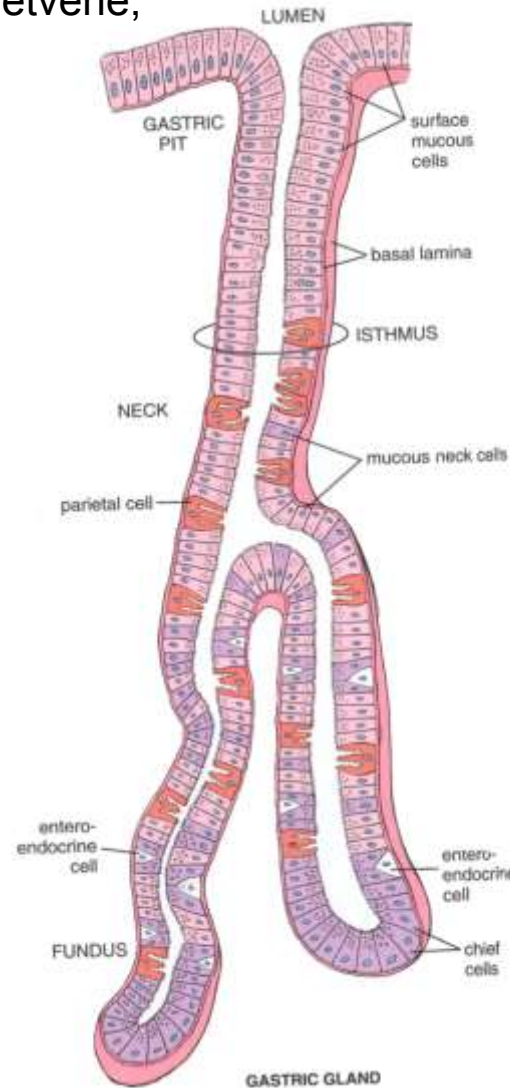
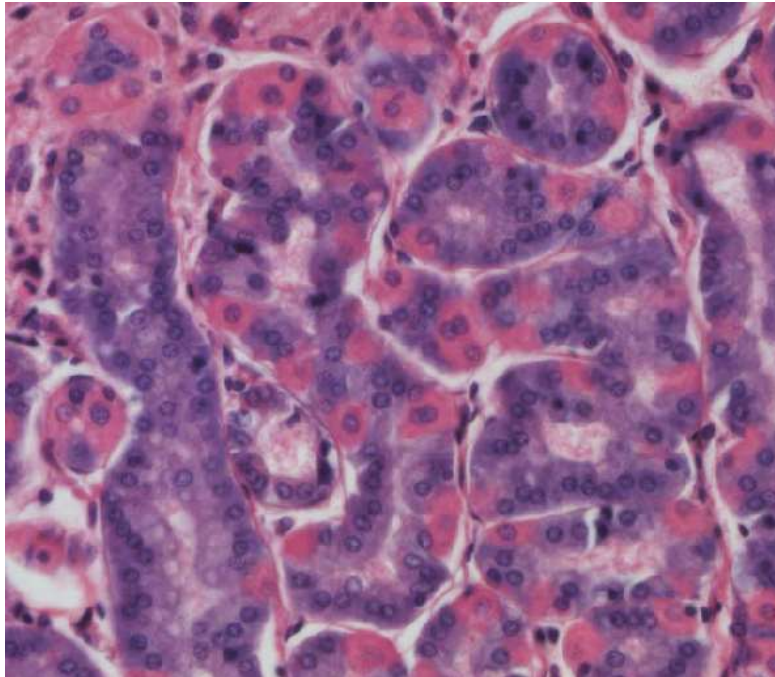


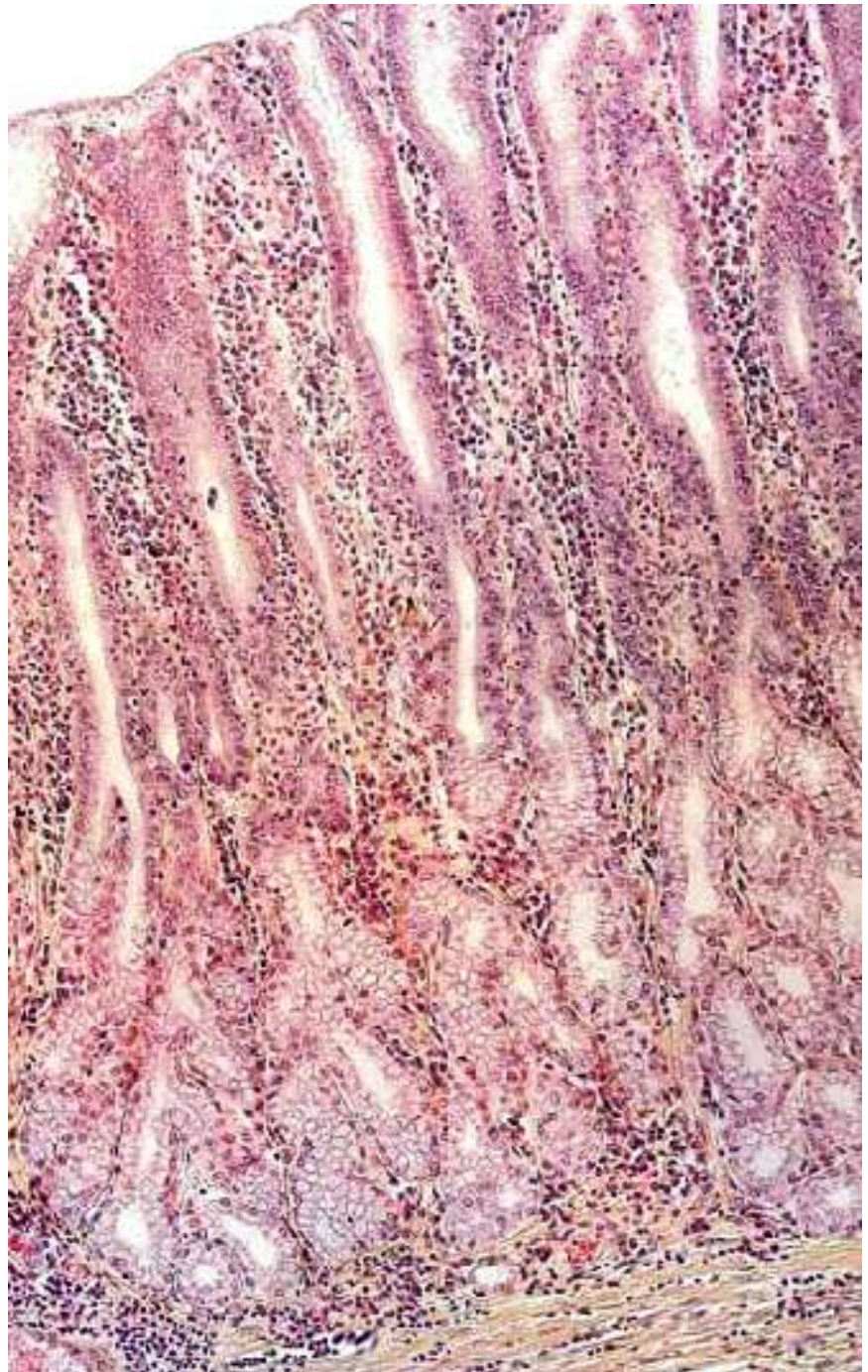
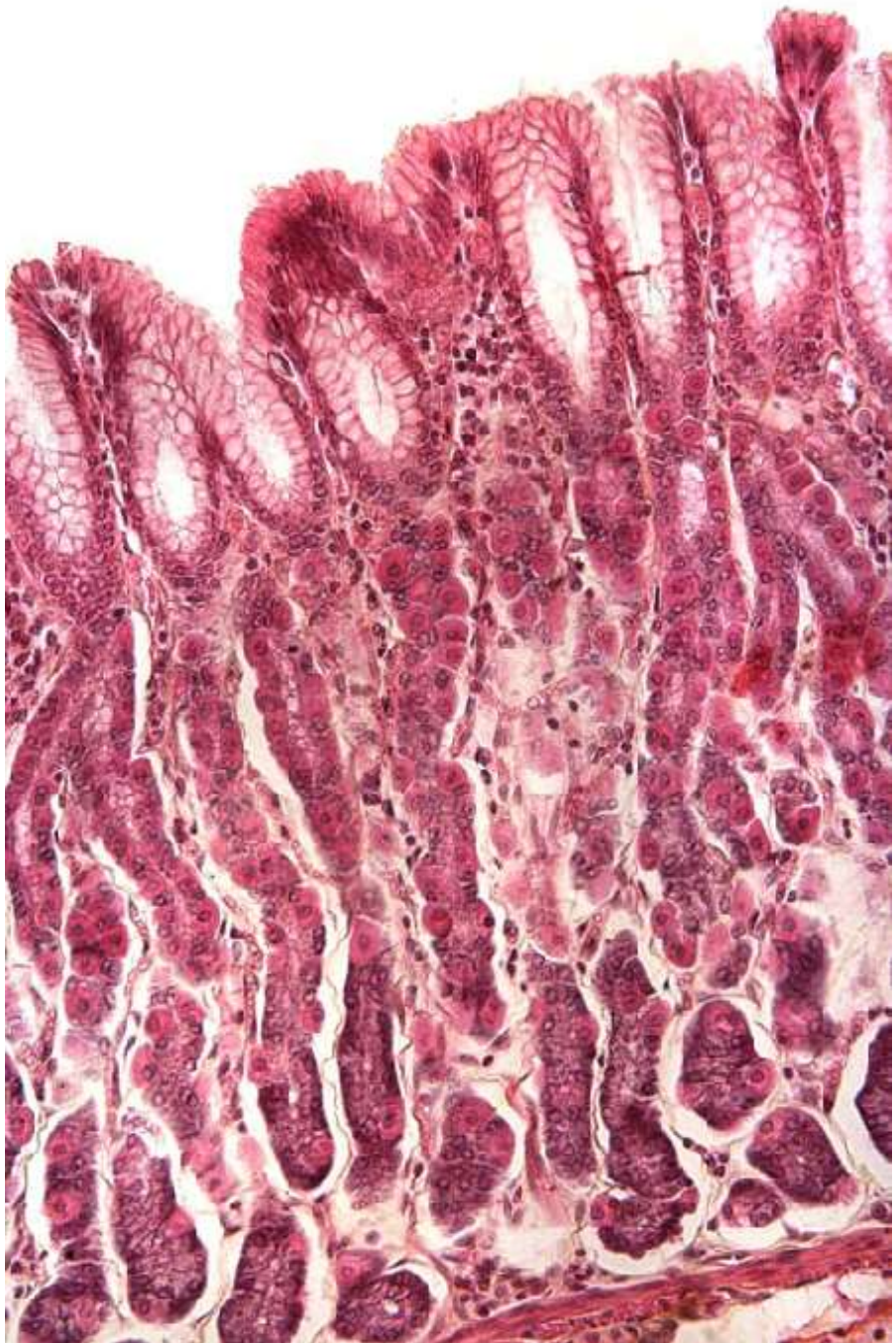
Žaludek (Ventriculus, Gaster)

Gl. gastricae propriae

- žlázy fundu a těla žaludku
- tubulózní, jednoduché nebo ke konci rozvětvené, ústí po 2-4 na dno žaludečních jamek

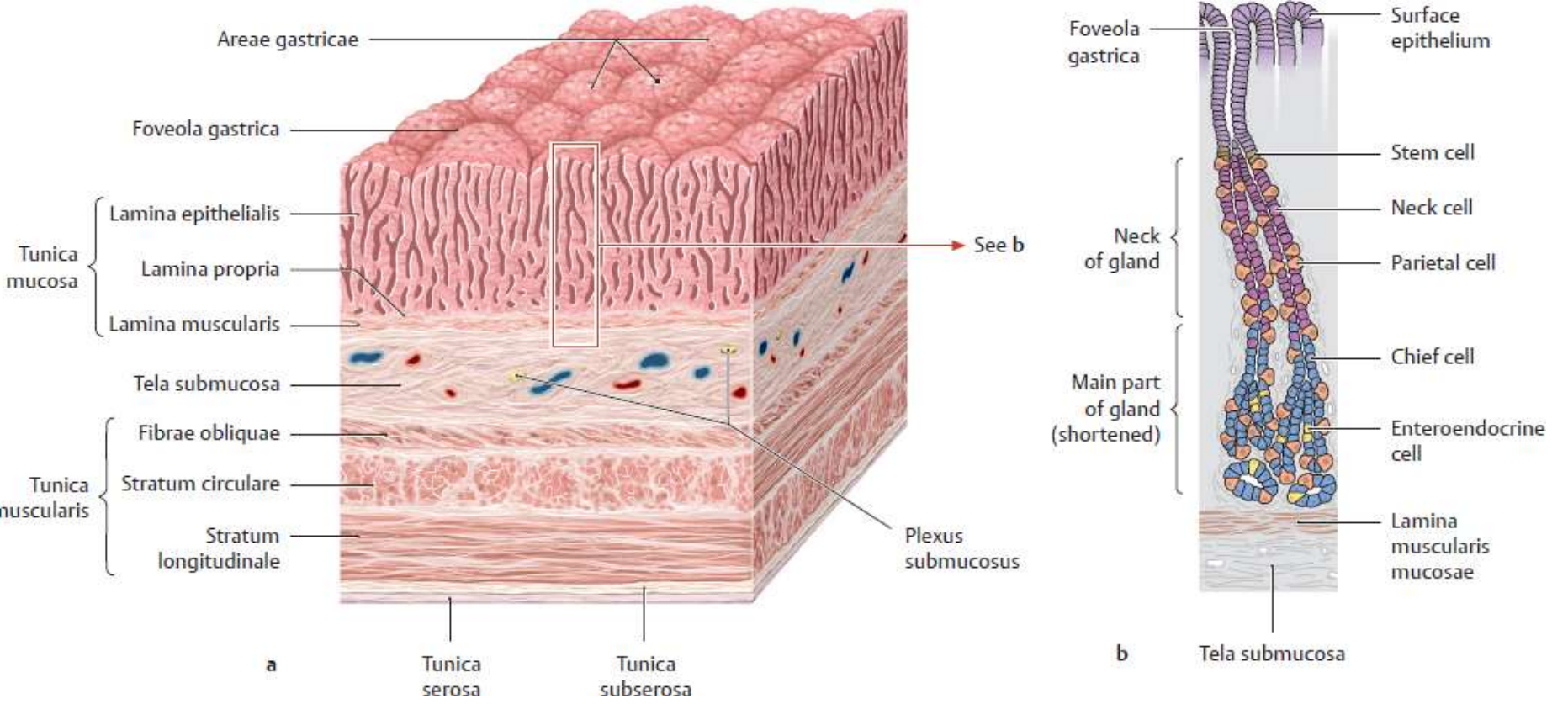
- **více funkčních typů buněk**





Žaludek (Ventriculus, Gaster)

Fundus

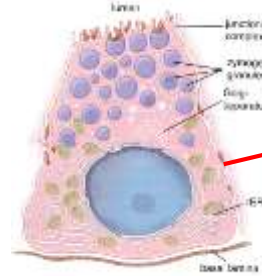


Žaludek (Ventriculus, Gaster)

Gl. gastricae propriae

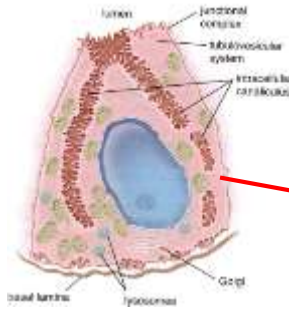
Hlavní buňky (pepsinogenní, zymogenní)

- nejpočetnější, dolní úsek těla žlázek a fundus
- pyramidový tvar, bazofilní cytoplasma, RER, pepsinogenní granula
- pepsin, lipáza



Krycí buňky (parietální, oxyntické)

- přechod krčku a těla
- eosinofilní, velké množství mtch. a SER
- složitá dynamická ultrastruktura
- intracelulární kanálky v apikální části s mikrokly – membránově vázané enzymové komplexy produkující H^+ a Cl^- (HCl vzniká extracelulárně)



Enteroendokrinní buňky

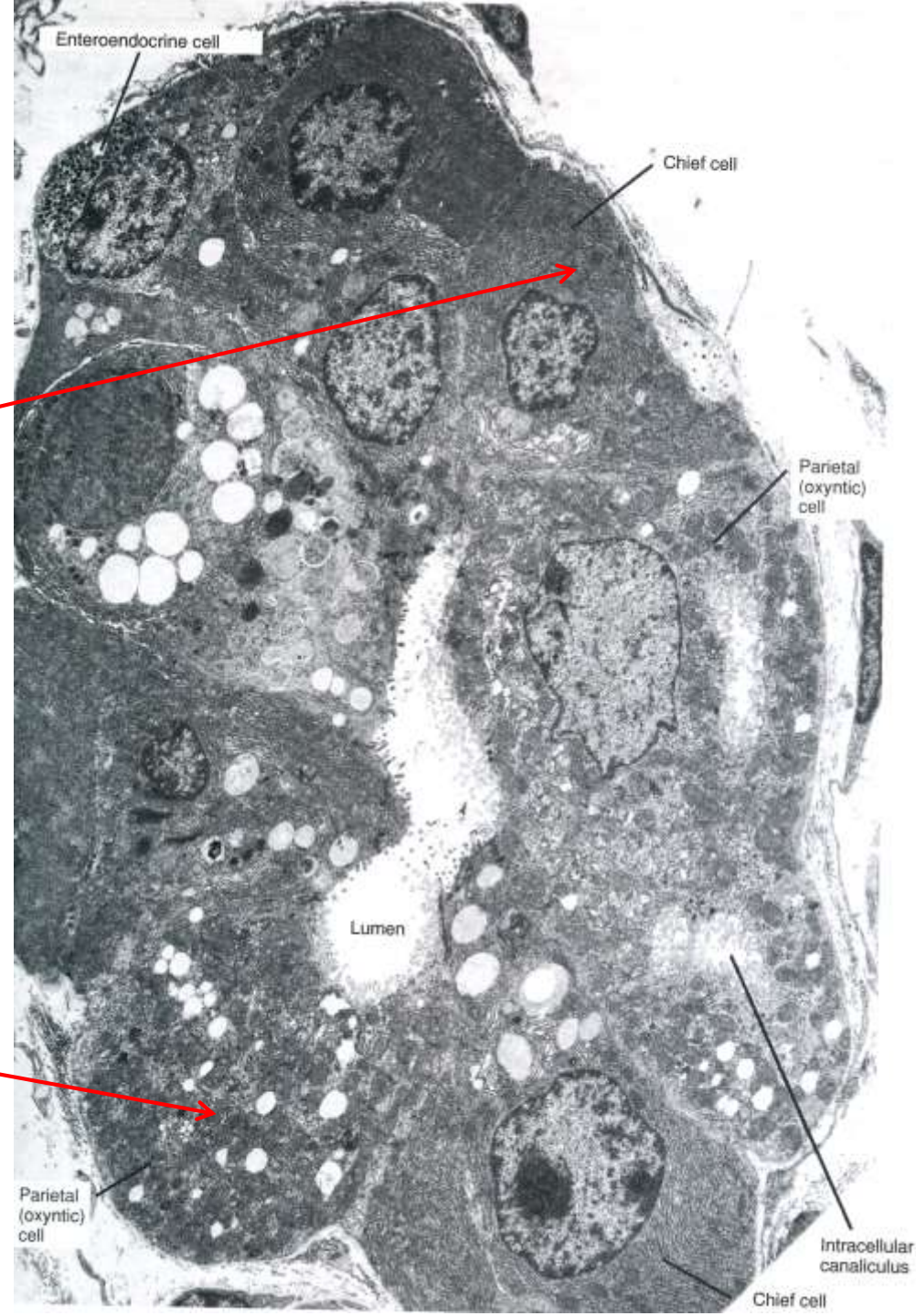
- serotonin, gastrin, histamin

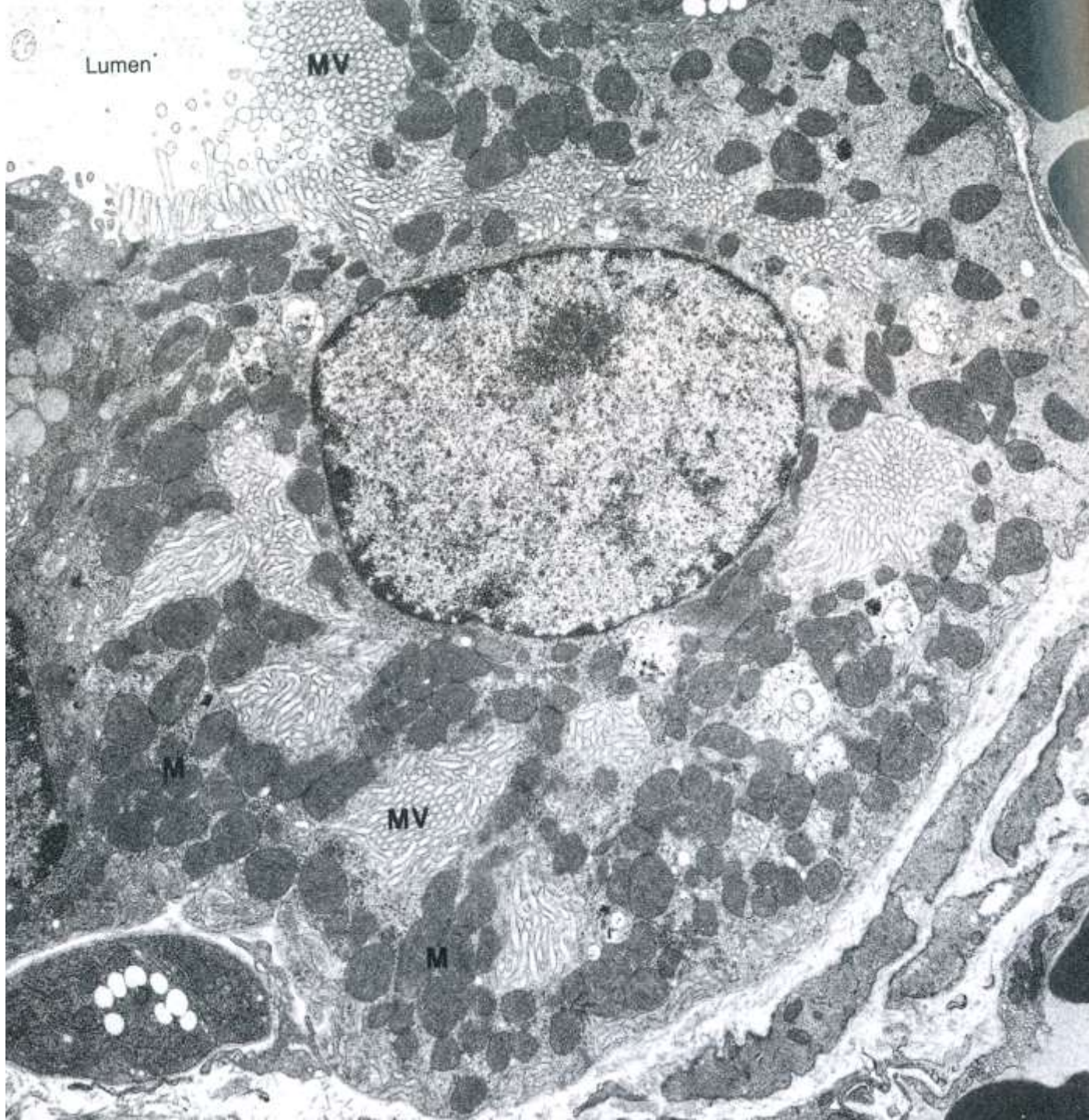Mucinózní buňky krčků

- kubické, mukus

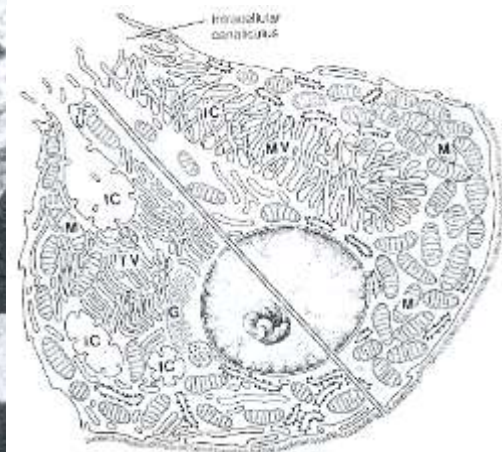
Kmenové buňky žaludeční sliznice

- málo početné, nízké cylindrické
- schopnost regenerace žaludeční sliznice



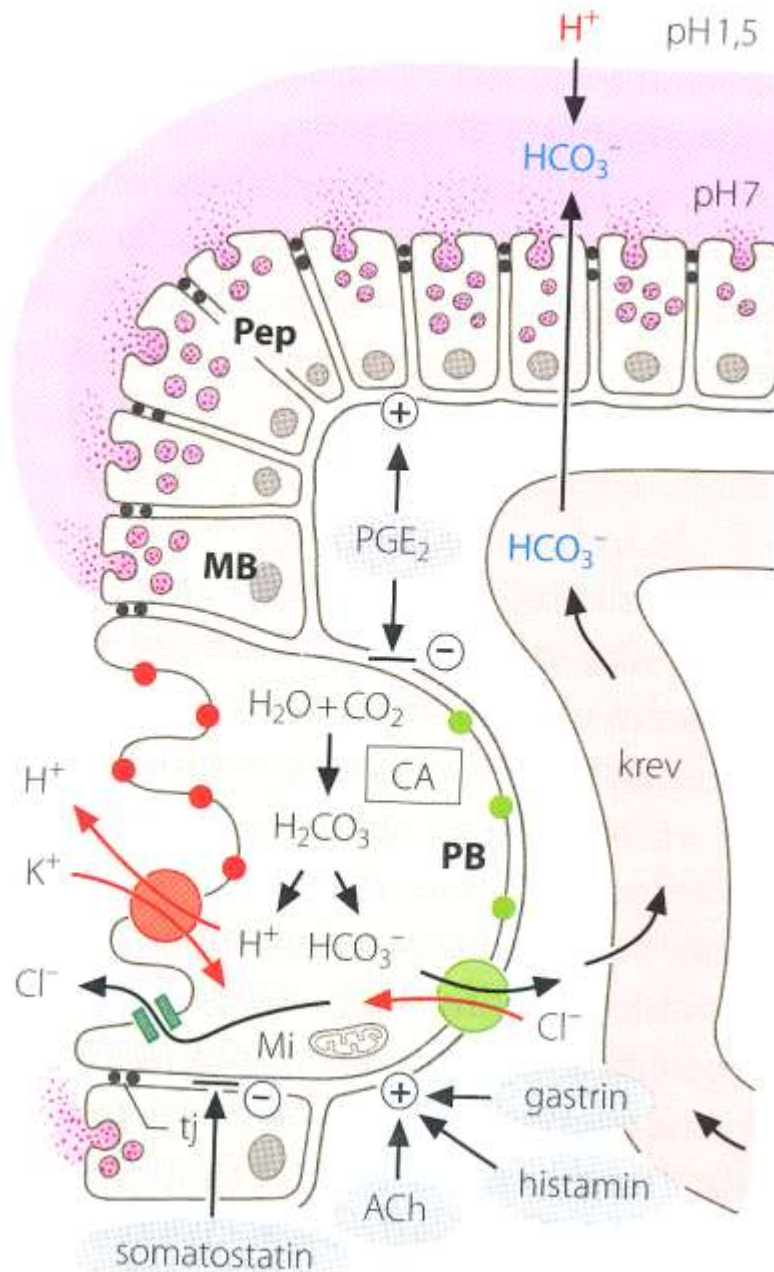


Krycí buňka
×10200



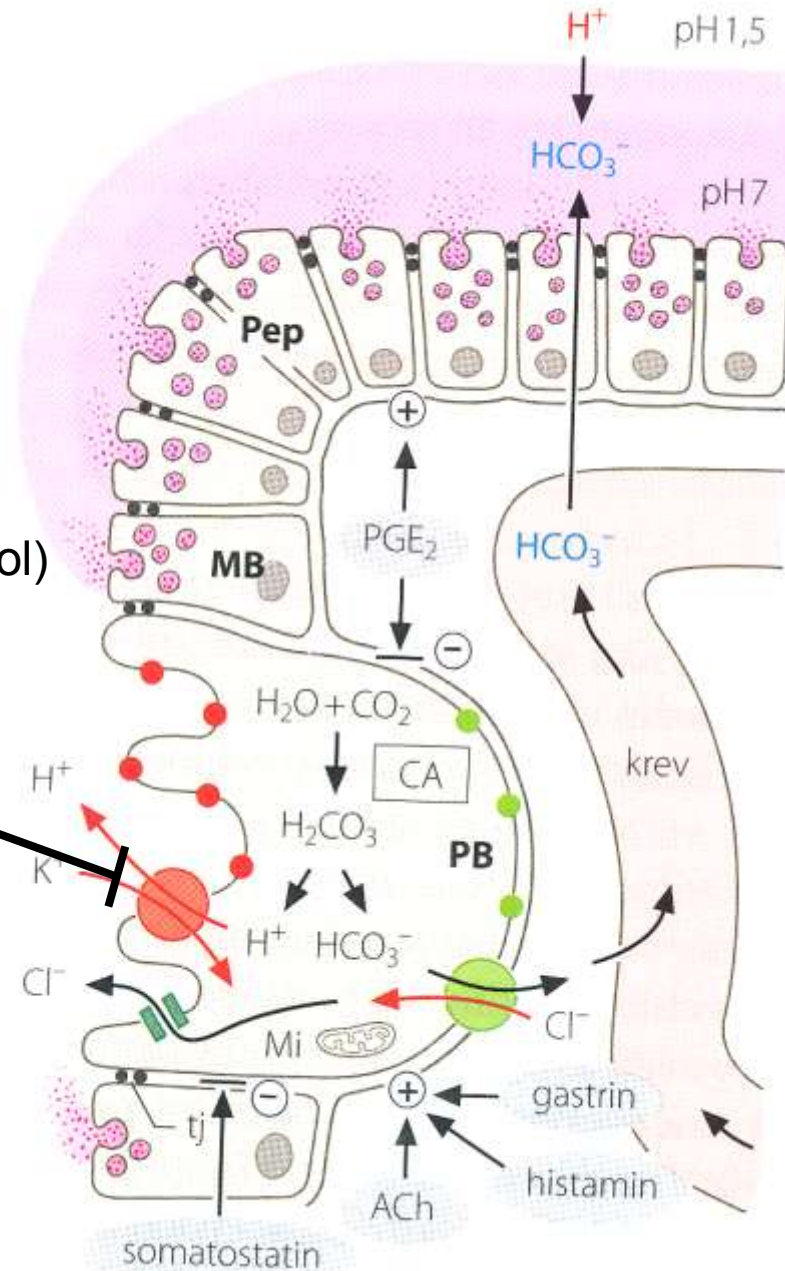
Jak to v žaludeční sliznici funguje?

Cell Types	Substance Secreted
Mucous neck cell	Mucus (protects lining)
	Bicarbonate
Parietal cells	Gastric acid (HCl)
	Intrinsic factor (Ca ⁺⁺ absorption)
Enterochromaffin-like cell	Histamine (stimulates acid)
Chief cells	Pepsin(ogen)
	Gastric lipase
D cells	Somatostatin (inhibits acid)
G cells	Gastrin (stimulates acid)



A proč je to důležité?

H⁺/K⁺ ATPase inhibitory (Omeprazol)

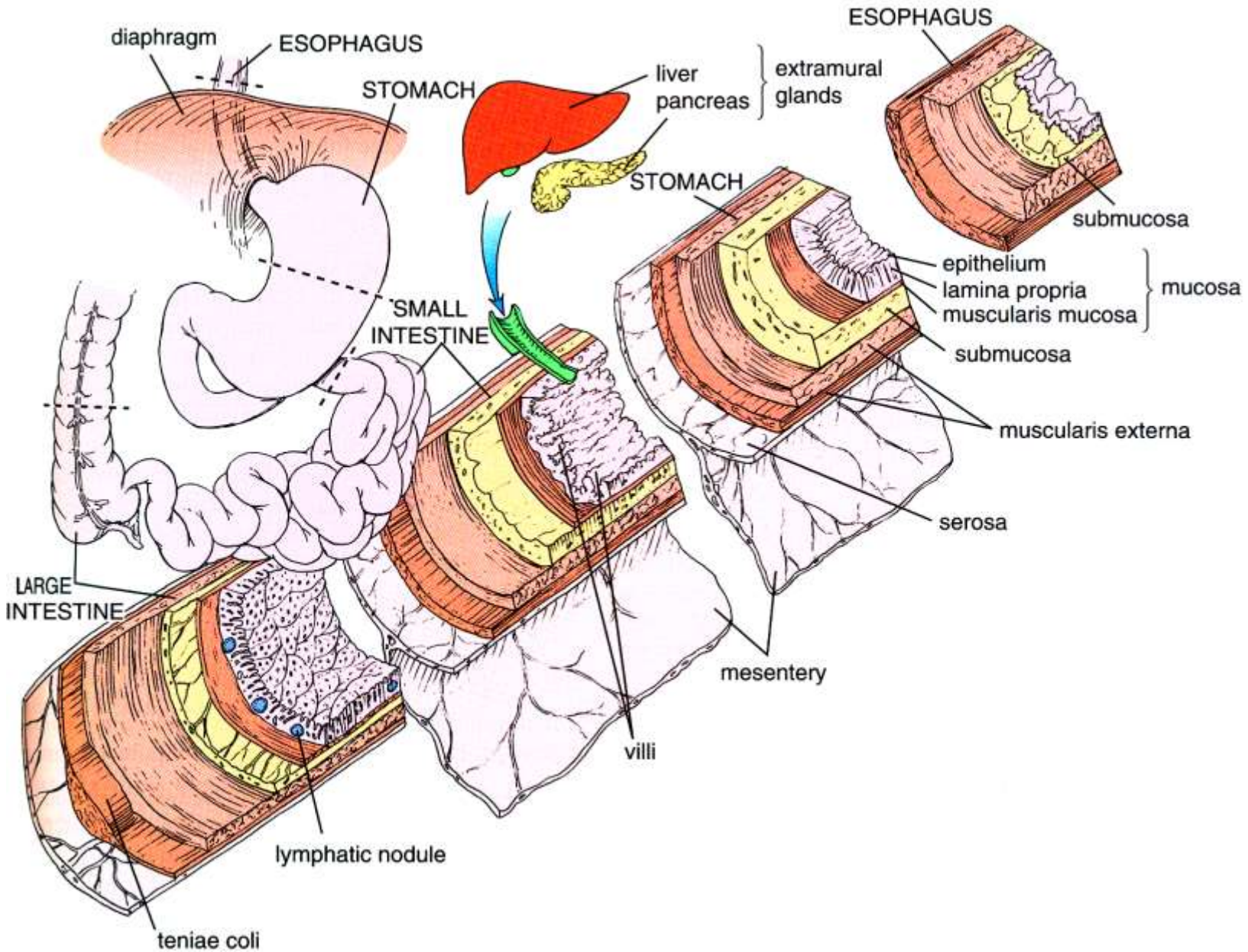


<https://www.youtube.com/watch?v=XhB7WNJVg3U>

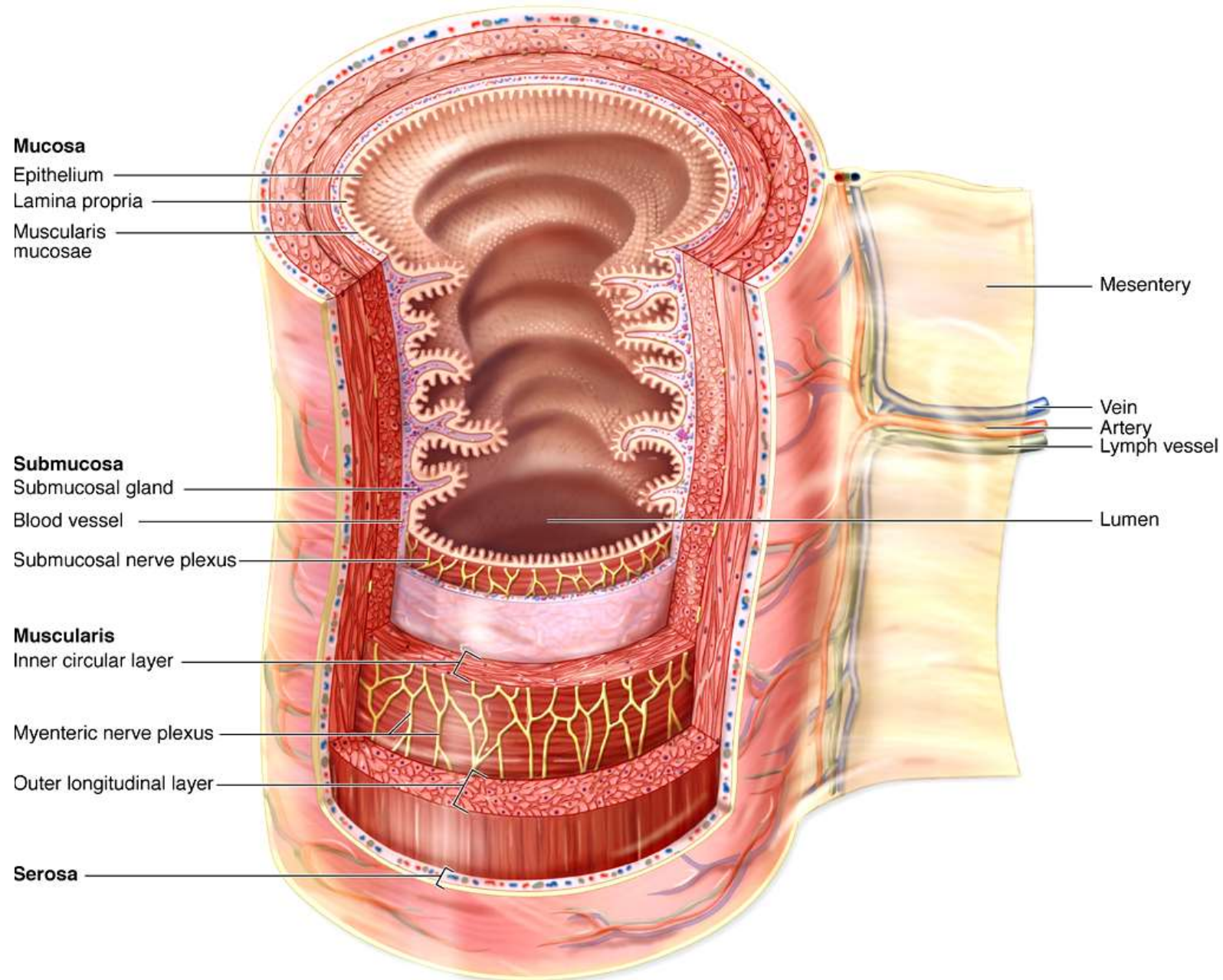
Přestávka



Obecná stavba trávicí trubice - střevo



Obecná stavba trávicí trubice - střevo

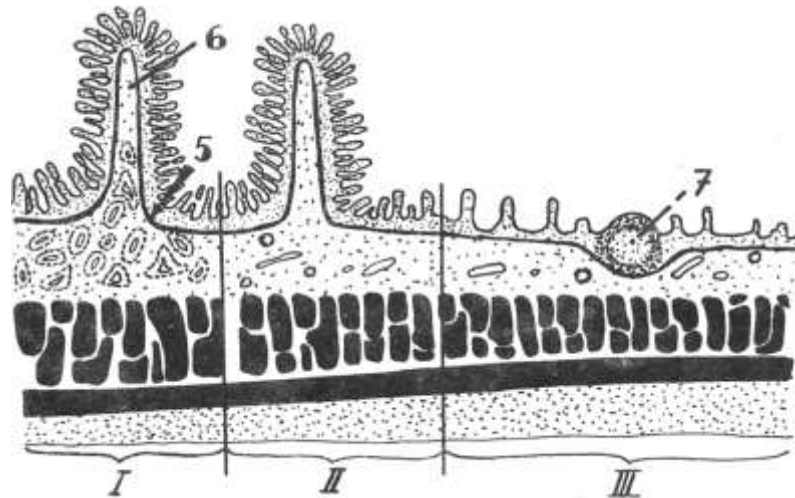


Tenké střevo - adaptace k efektivní resorpci

Čtyři základní vrstvy: **sliznice**, **podslizniční vazivo**, **zevní svalovina**, **seróza**

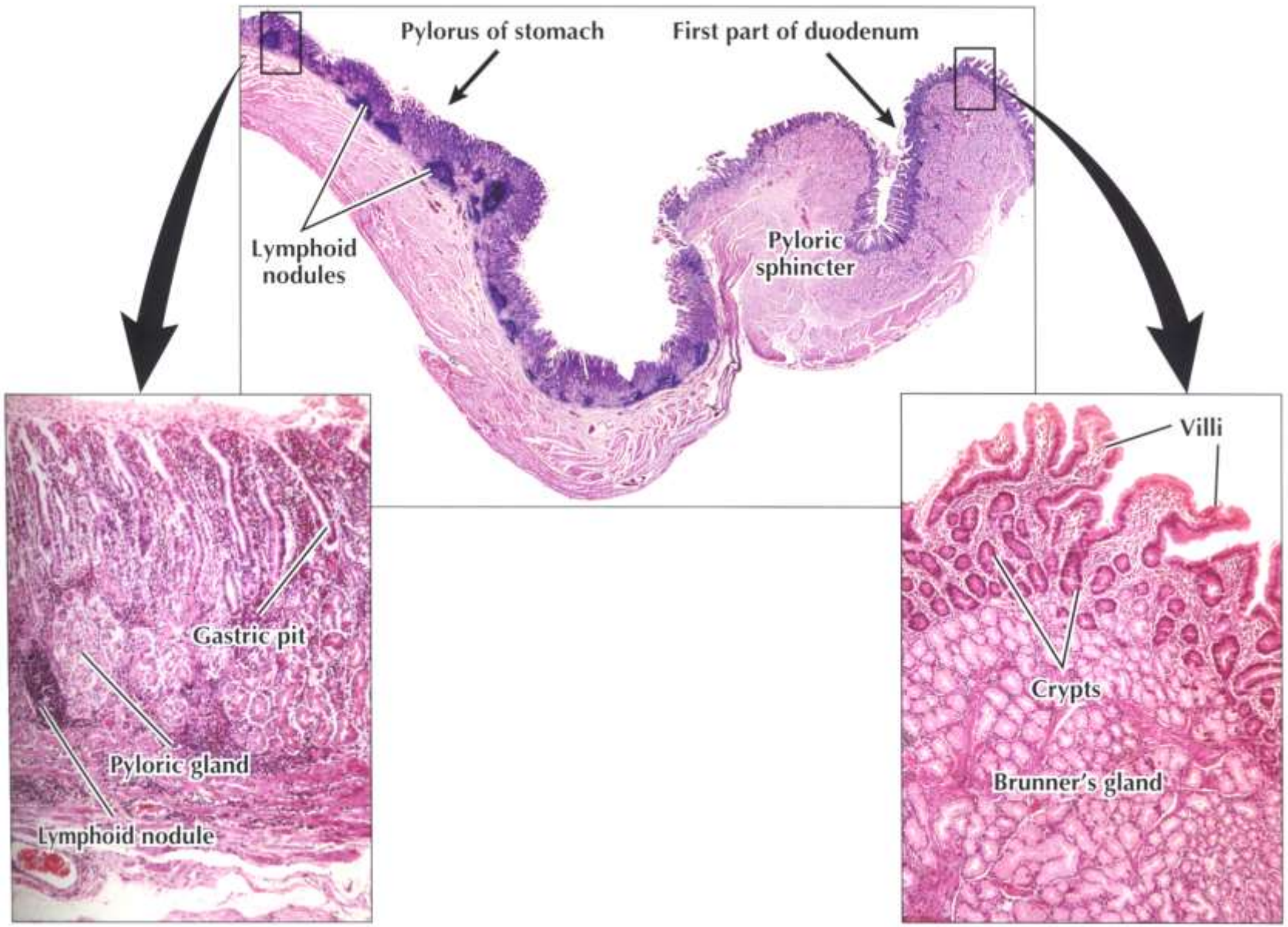
sliznice a podslizniční vazivo vytvářejí útvary sloužící k maximálnímu zvětšení resorpční plochy:

- **plicae circulares** (Kerckringi) – **podslizniční vazivo + sliznice**, celkem asi 800, zvětšení plochy **2-3x**, distální část duodena



- **klky** (villi intestinales) – **sliznice** (l. propria + epitel) 0,5-1,5 mm dlouhé, 10-40/mm², celkem asi 4 mil., zvětšení plochy **5-10x**
- **mikroklky** (žíhaná kutikula) – **apikální povrch enterocytů** – mikroklky jsou 1- 2 μm dlouhé a 0,1 μm široké, 100 mil./mm², zvětšení plochy **20x**

Gastroduodenální spojení



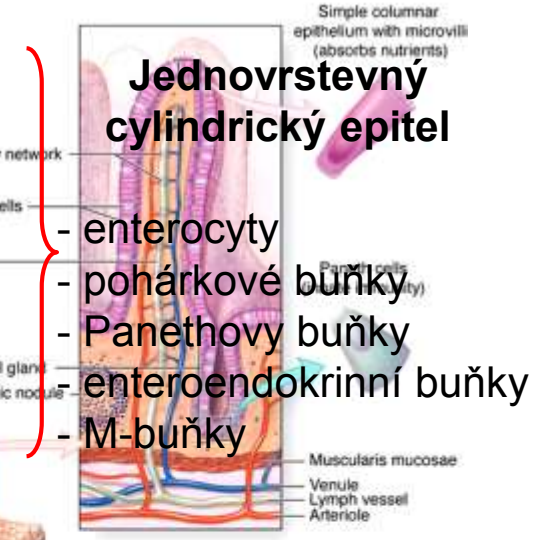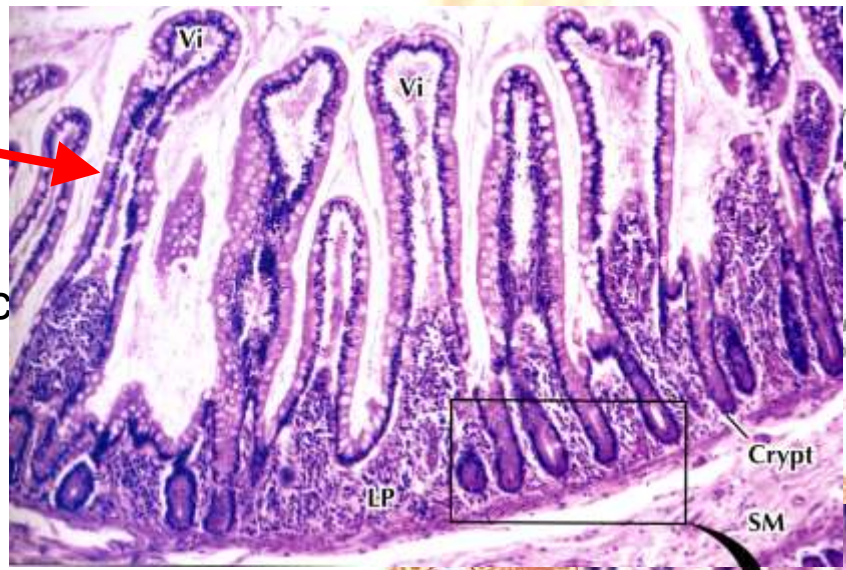Serévná sliznice adaptace k efektivní resorpci

plicae circulares (Kerckringovy výčnělky)
 – 2-3x

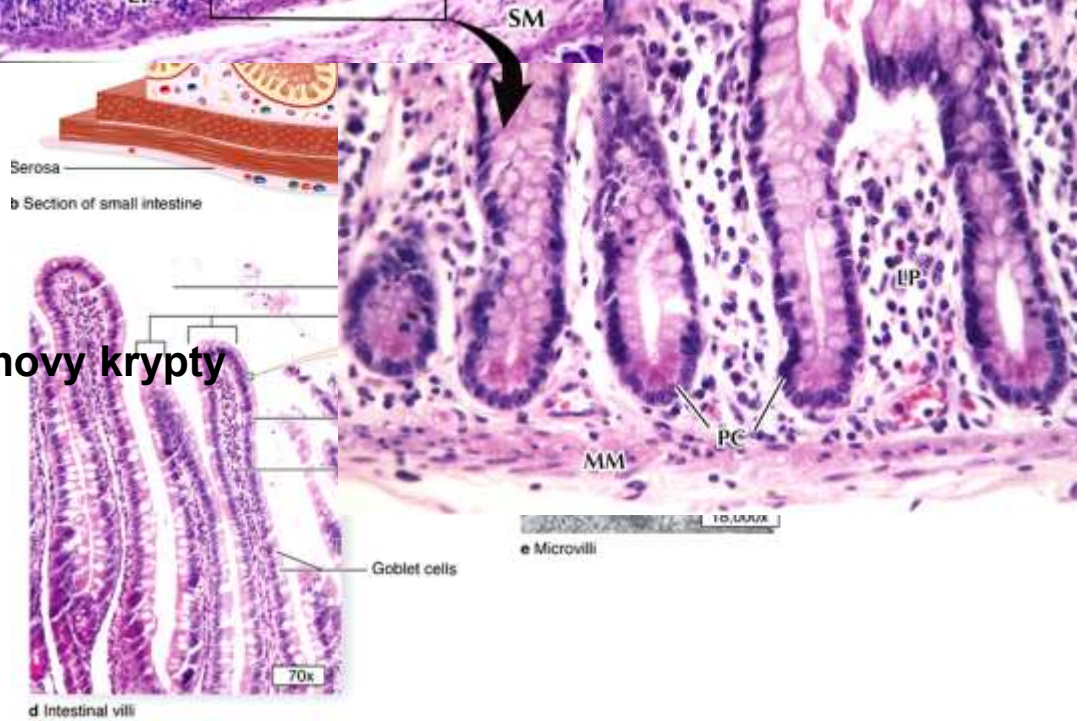
klky (villi intestinales)
 – 5-10x

mikroklky (žíhaná kutikula)
 – 20x

200-600x

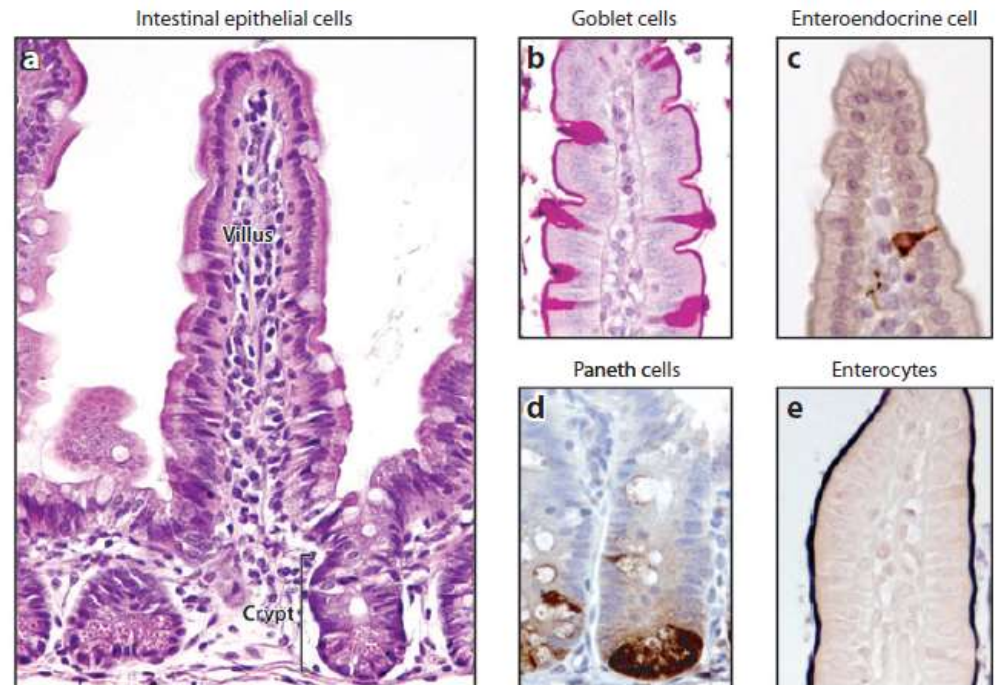
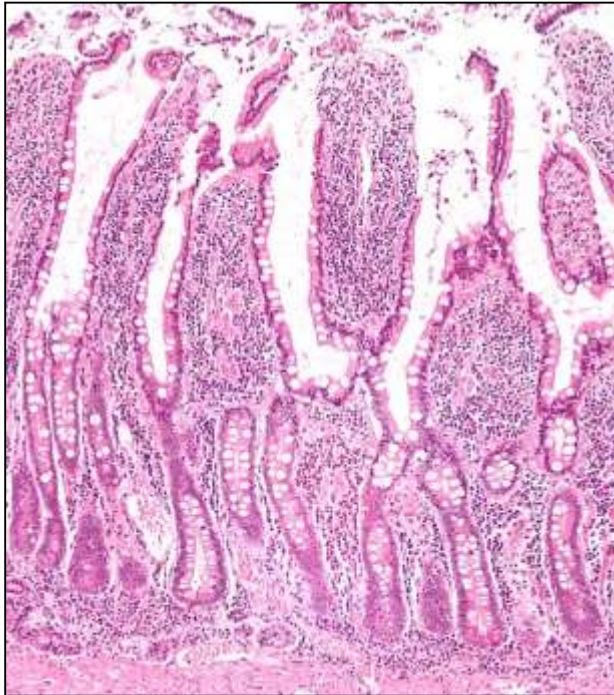


Lieberkühnovy krypty

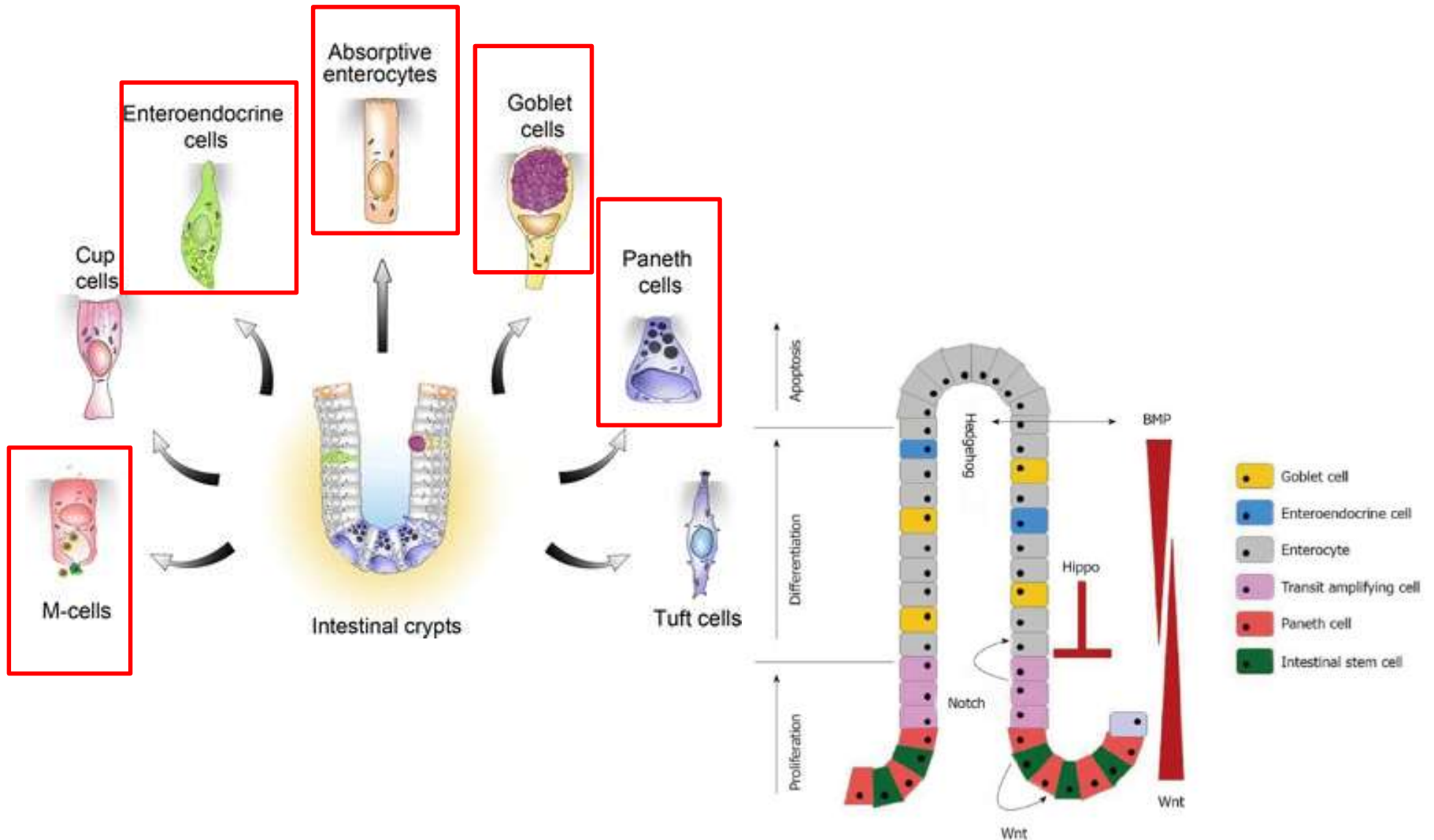


Lieberkühnovy krypty (gl. intestinales)

- jednoduché slizniční tubulární struktury, hluboké 0,3-0,5 mm
- procházejí I. propria a otevírají se do lumen střeva
- obsahují různé buněčné typy
 - sekrece trávicích enzymů
 - obnova epitelu
 - enteroendokrinní buňky
 - imunitní odpověď



Specializace buněk střevní sliznice



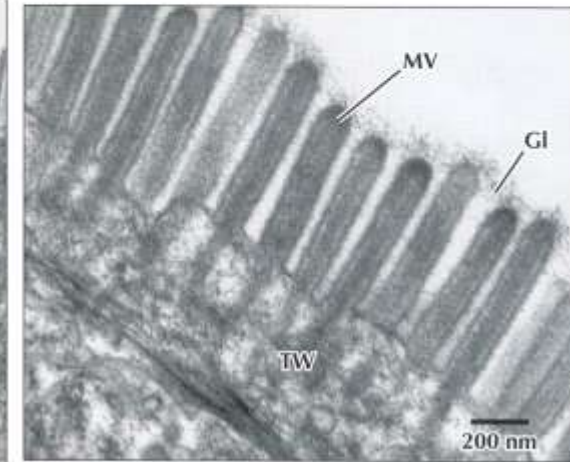
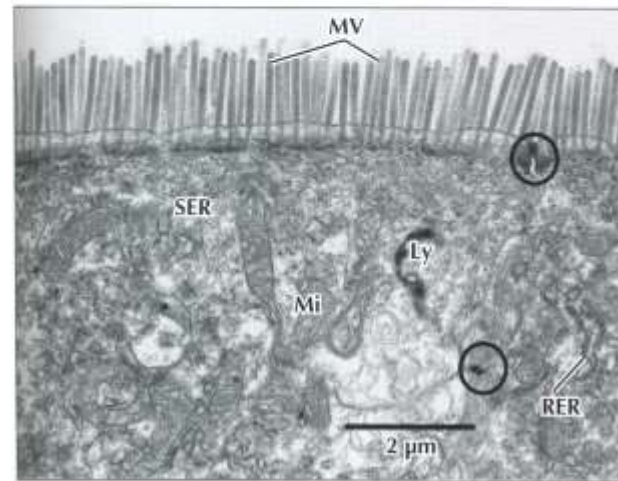
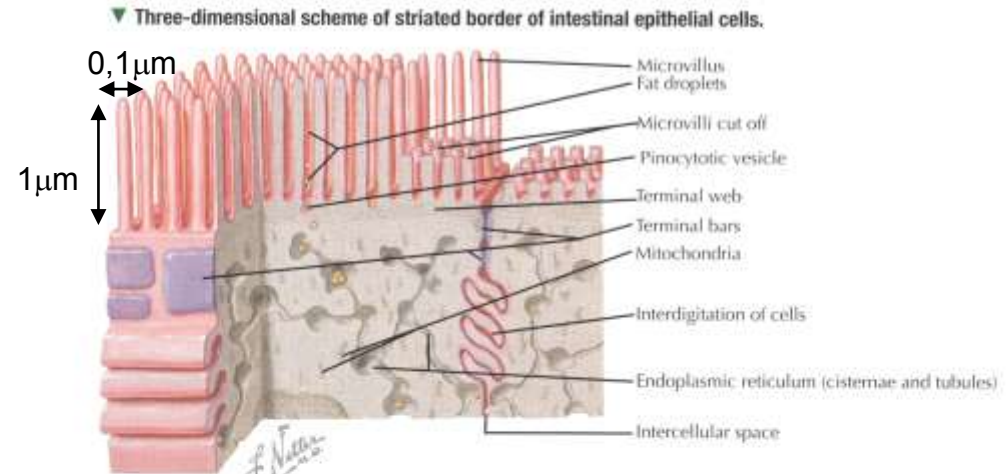
Buňky střevní sliznice

Enterocyty

- vysoké, cylindrické buňky
- bazálně uložené jádro
- modifikace apikálního povrchu – mikrokly (3000) + glykocalyx (0,5 μ m) = žíhaný lem (*kutikula*)
- těsná vzájemná spojení, interdigitace

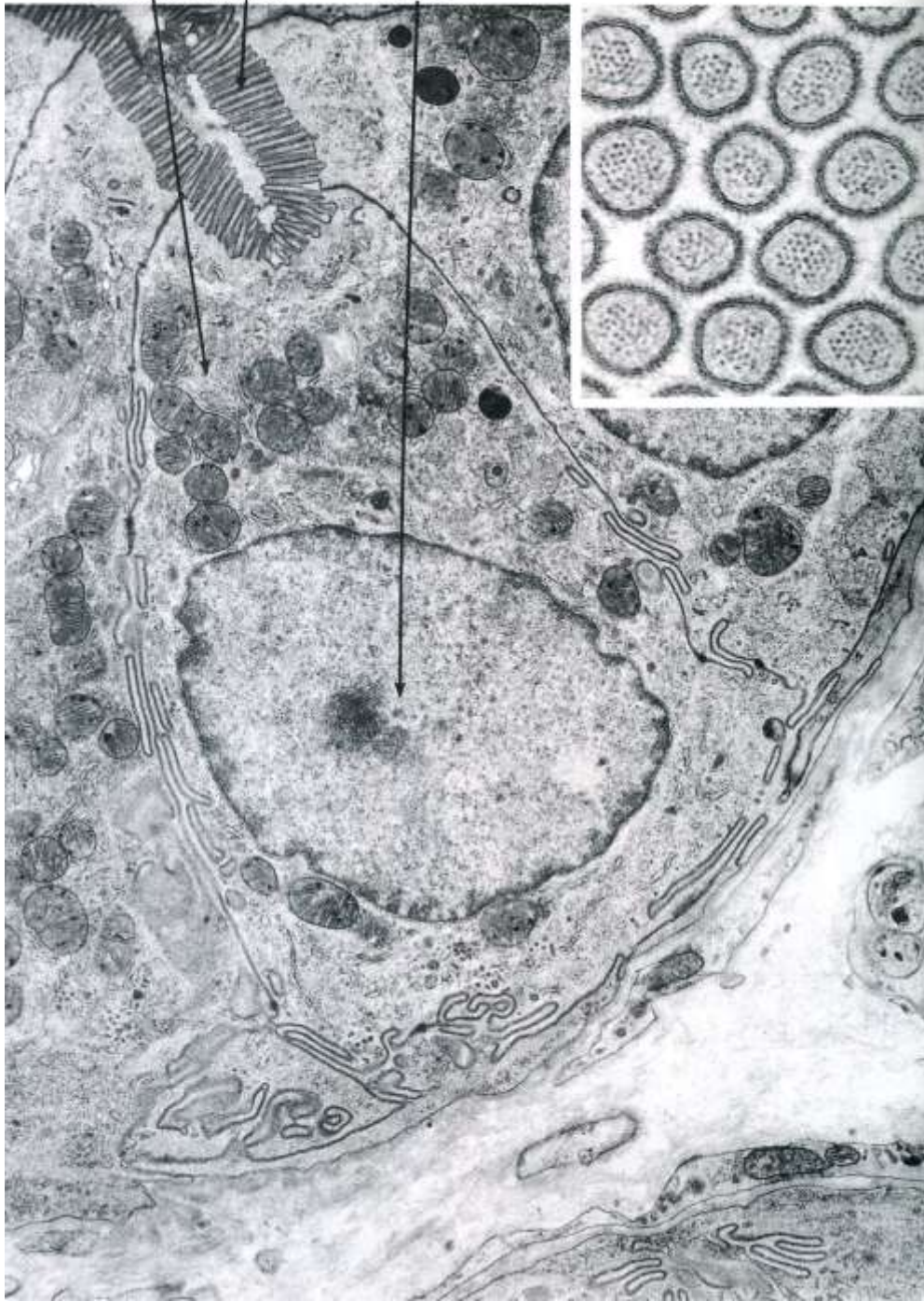
Funkce:

- trávení – enzymatické komplexy na membráně mikrokly
- absorpce a transport – pasivní, facilitovaný i aktivní
- zpracování lipidů- chylomikry

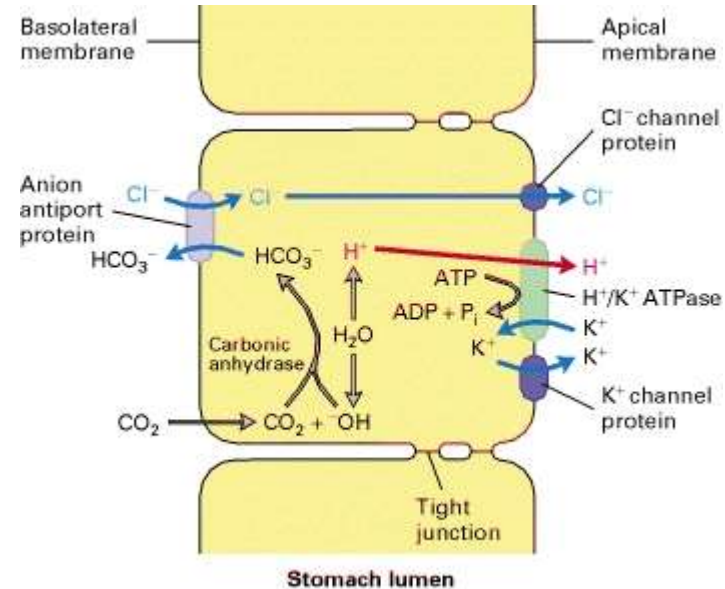
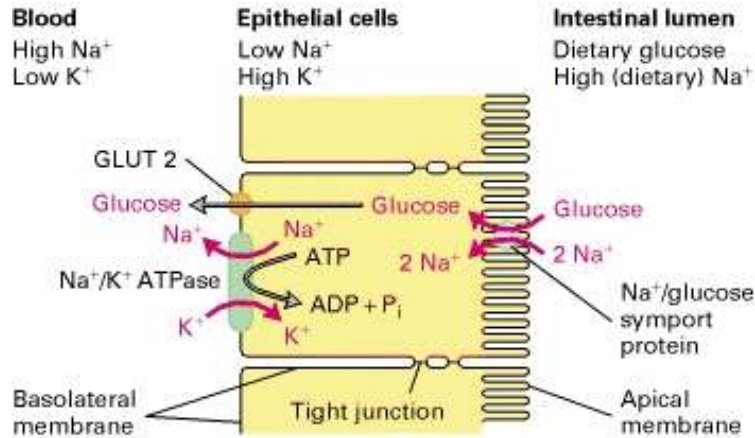


▲ EMs of enterocytes at low (Left) and high (Right) magnification. Apical microvilli (MV) make up a striated border and extend from free surfaces of the cells. A fuzzy glycocalyx (GI) covers them. A terminal web (TW) of actin filaments in the apical cytoplasm reaches into microvilli. Intercellular junctions (circles) are between adjacent cells. The cytoplasm contains mitochondria (Mi), lysosomes (Ly), and smooth (SER) and rough (RER) endoplasmic reticulum. Left: 10,000 \times ; Right: 50,000 \times .

Mitochondria Microvilli Nucleus



Transport a resorpce – koncentrační gradienty



Transport of glucose from intestinal lumen to blood stream

Na⁺/K⁺ ATPase - basolateral surface - concentration gradient Na⁺ and K⁺

K⁺ gradient generates negative membrane potential

Na⁺/glucose symport on apical surface

Facilitated diffusion by glucose uniporter (GLUT2) in basolateral membrane

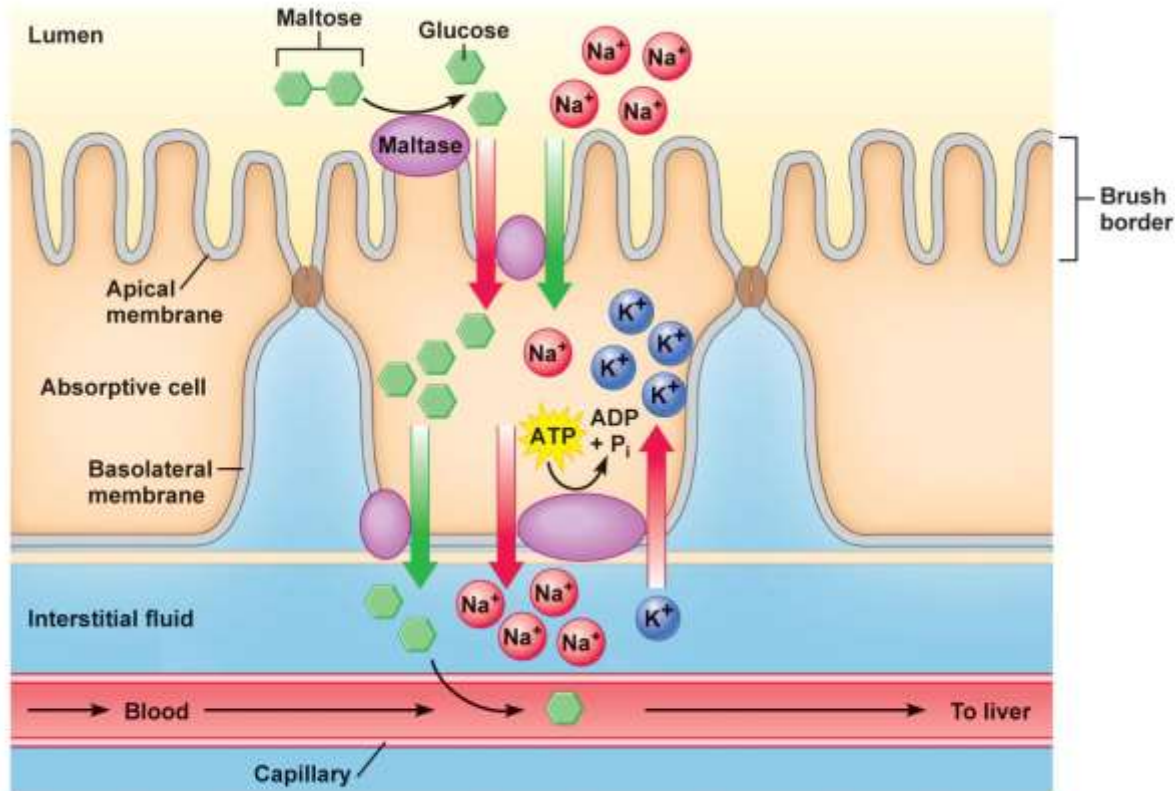
Acidification of stomach fluid by parietal cells

Apical membrane - H⁺/K⁺ ATPase + Cl⁻ a K⁺ canals

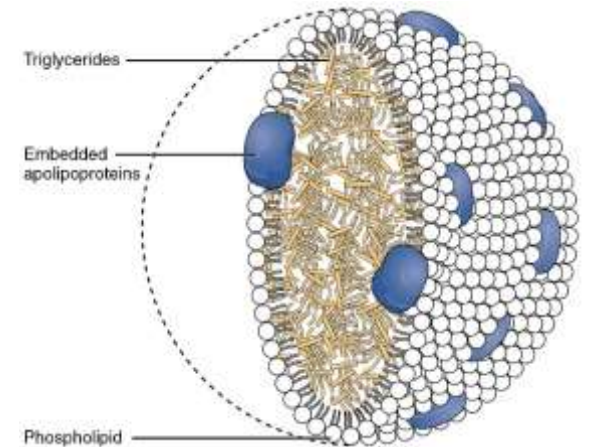
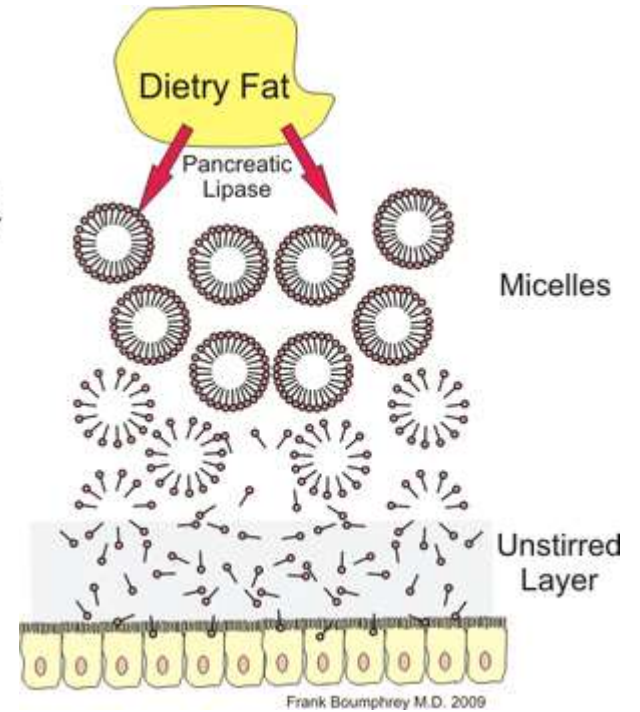
Basolateral membrane – anion antiporter HCO₃⁻ and Cl⁻ ions

Combined activity of ion channels a cells keeps the electroneutrality and neutral cytoplasmic pH while reaching high extracellular concentration of H⁺ and Cl⁻ in lumen of stomach

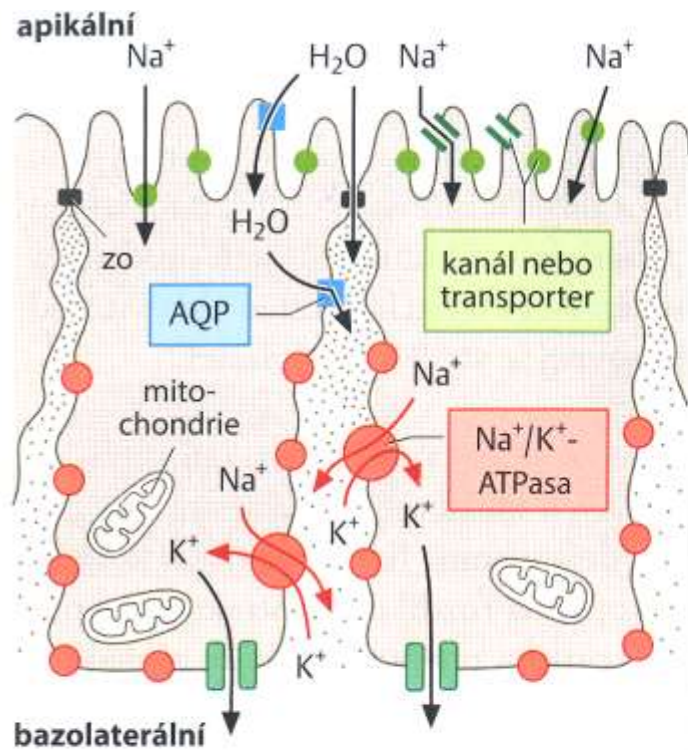
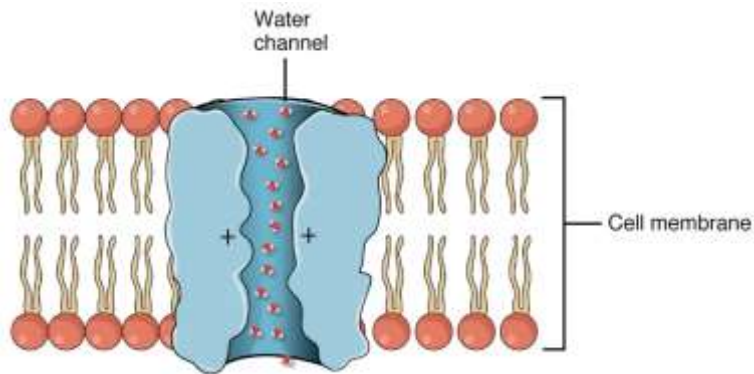
Transport a resorpce - tuky



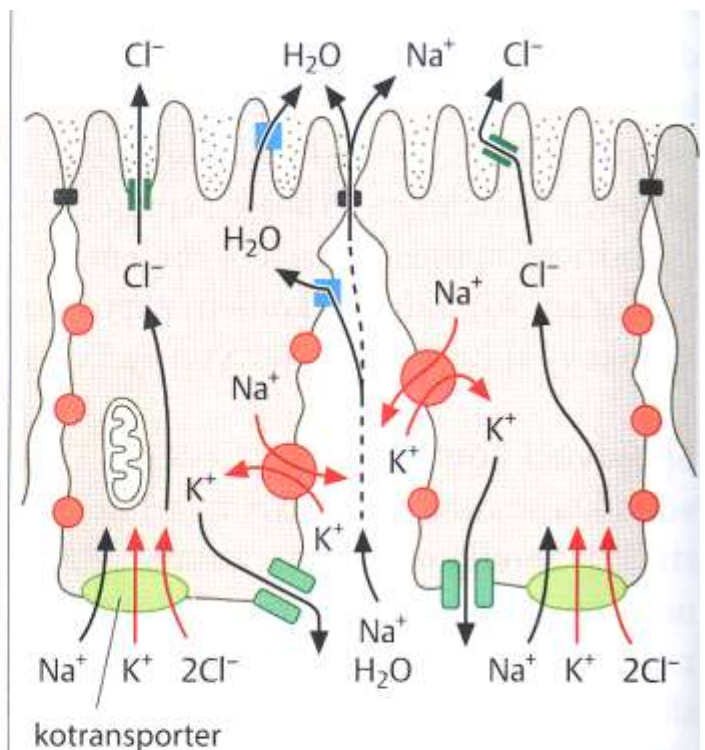
© 2011 Pearson Education, Inc.



Transport a resorpce vody



a vodu resorbující epitel

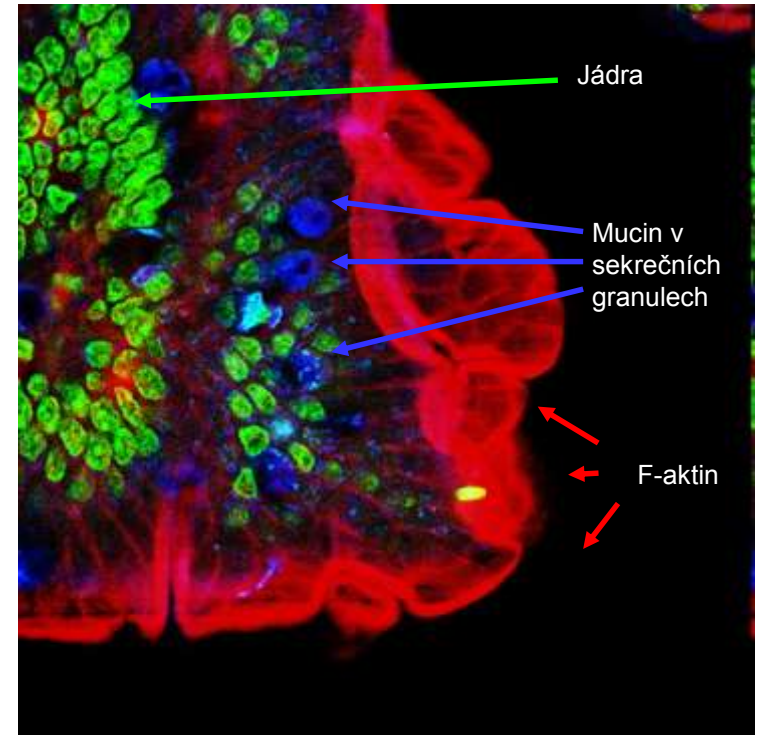
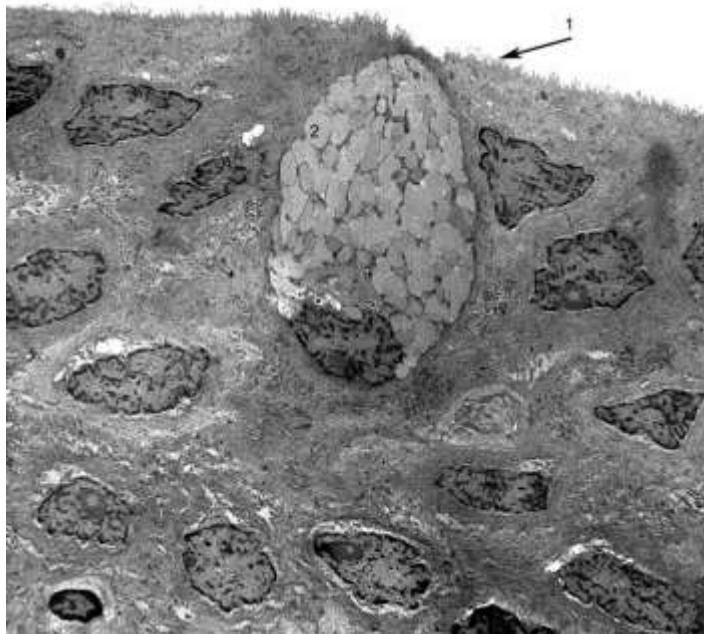
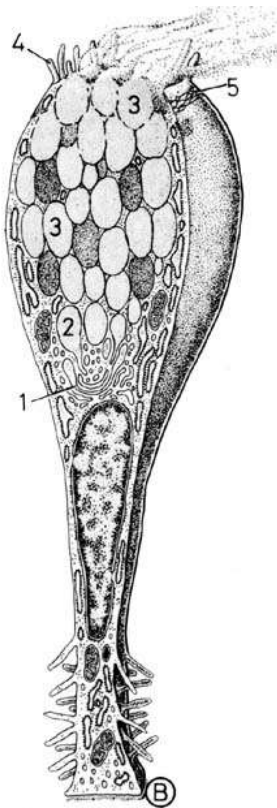
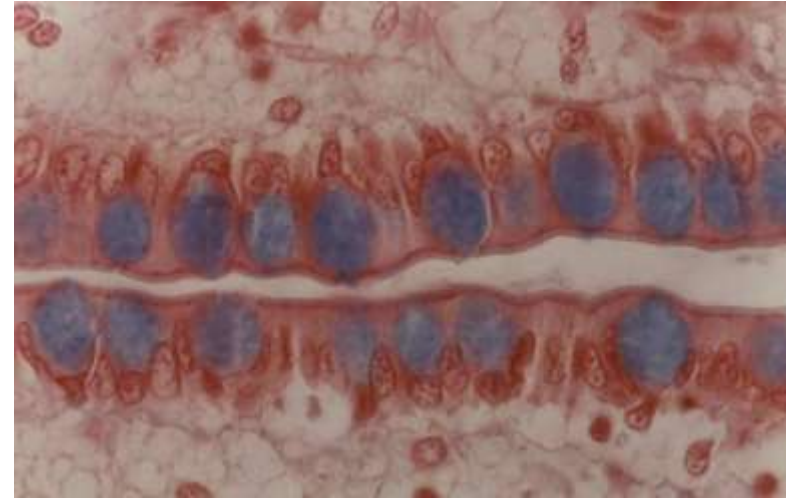


b vodu vylučující epitel

Buňky střevní sliznice

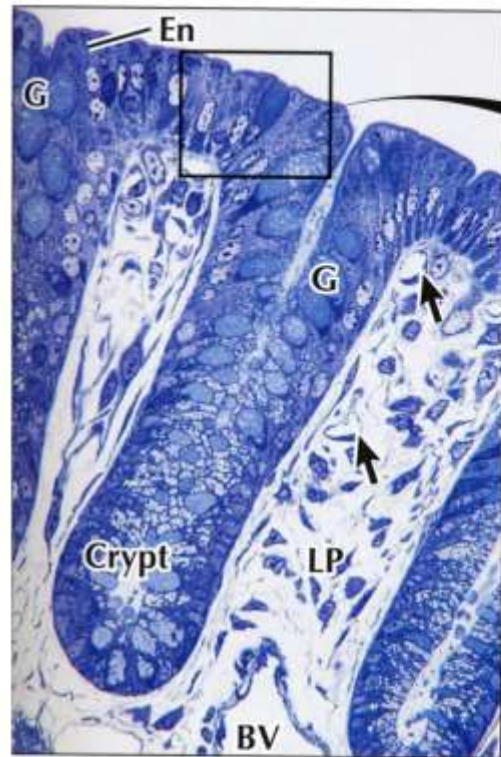
Pohárkové buňky

- cylindrické žlázné epiteliální buňky
- apikální povrch - apokrinní/merokrinní sekrece mucinu
- bazální část – RER, GA, jádro, mitochondrie
- mucinogenní zrna
- viz lekce Epitely

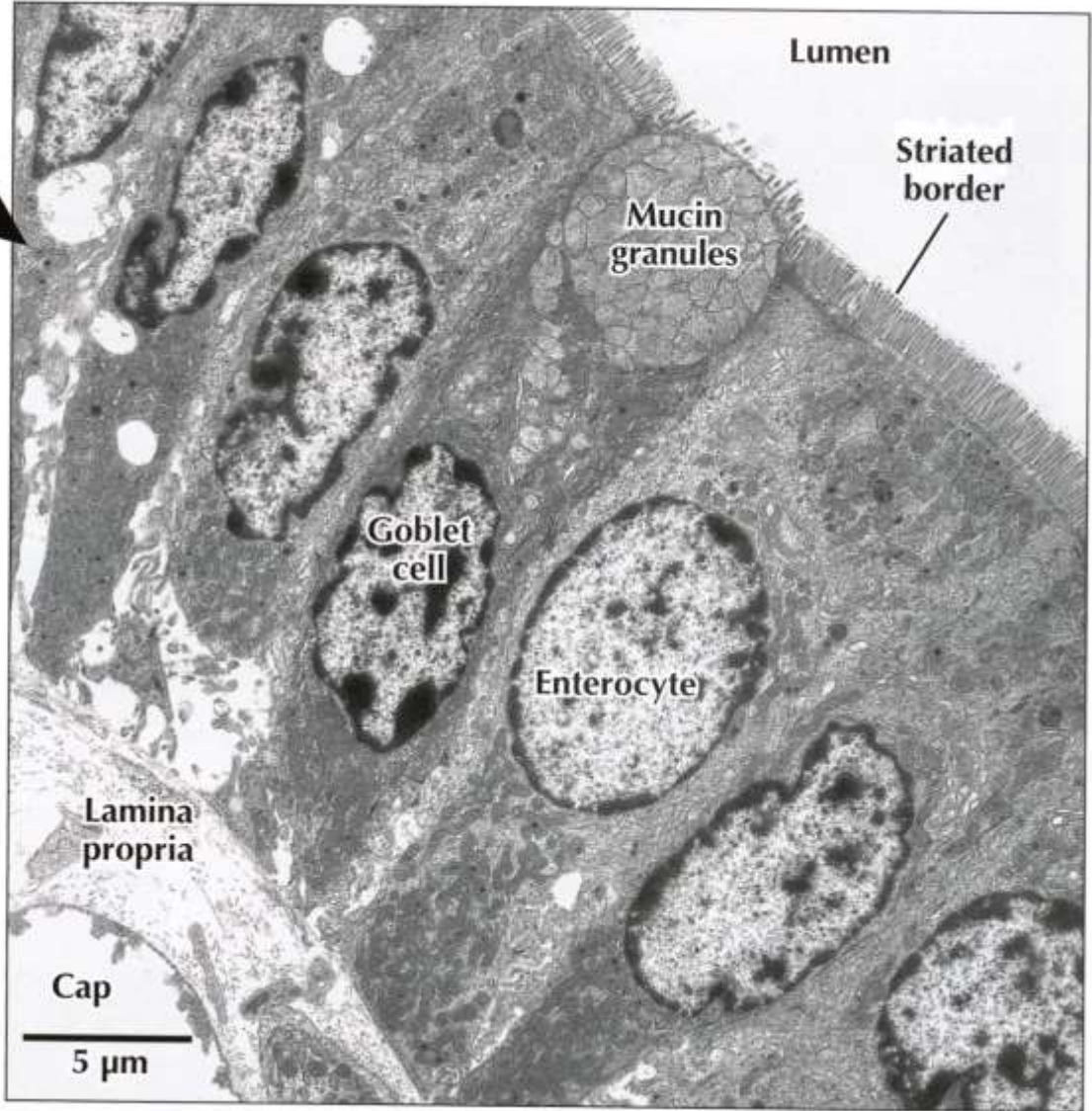


Buňky střevní sliznice

Pohárkové buňky



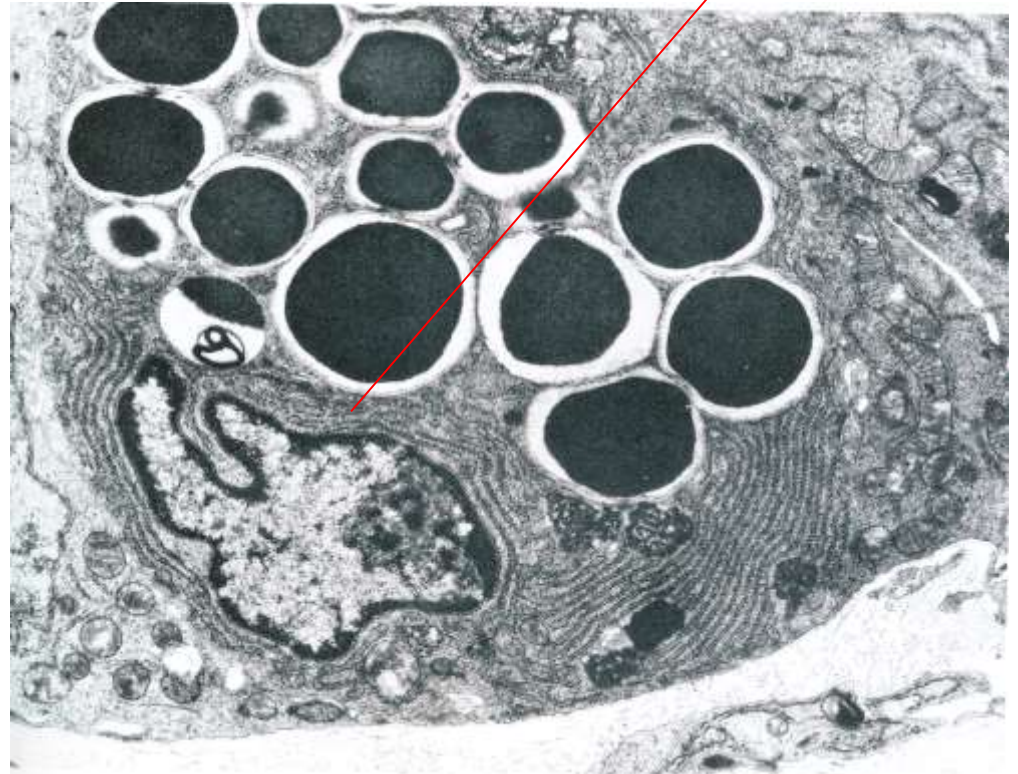
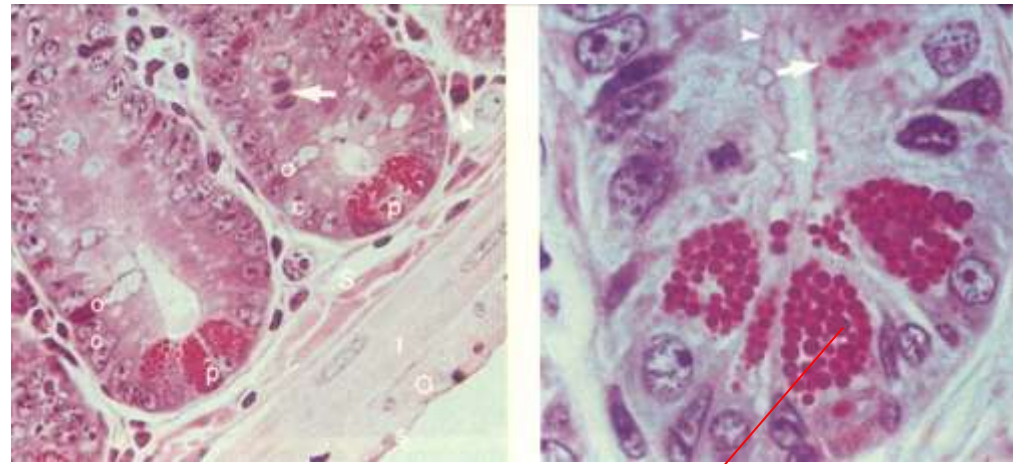
▲ LM of the colonic mucosa. Surface epithelium containing goblet cells (G) and enterocytes (En) invaginates to form an intestinal crypt. The lamina propria (LP), with capillaries (arrows) and larger blood vessels (BV), is richly cellular. 600x. Toluidine blue.



Buňky střevní sliznice

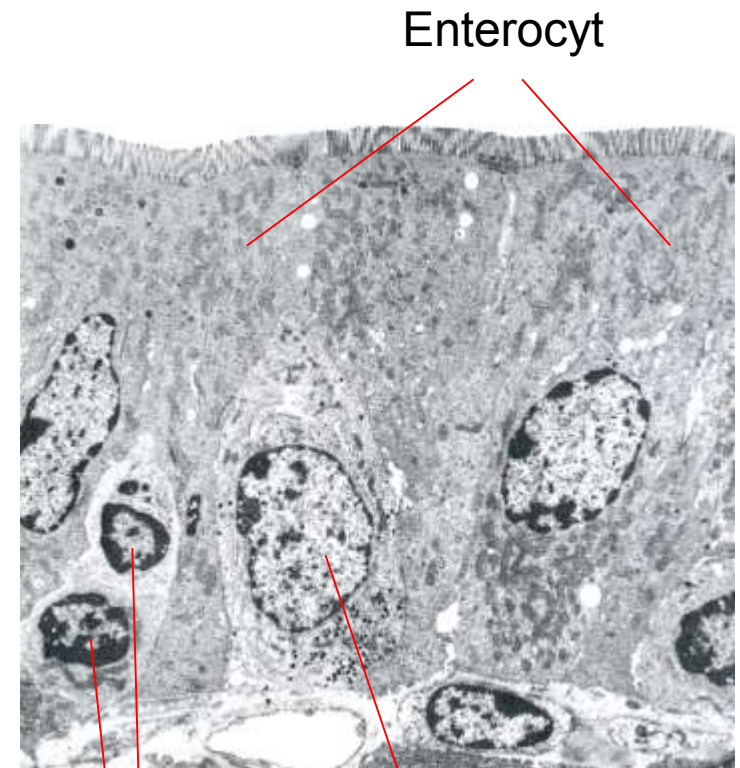
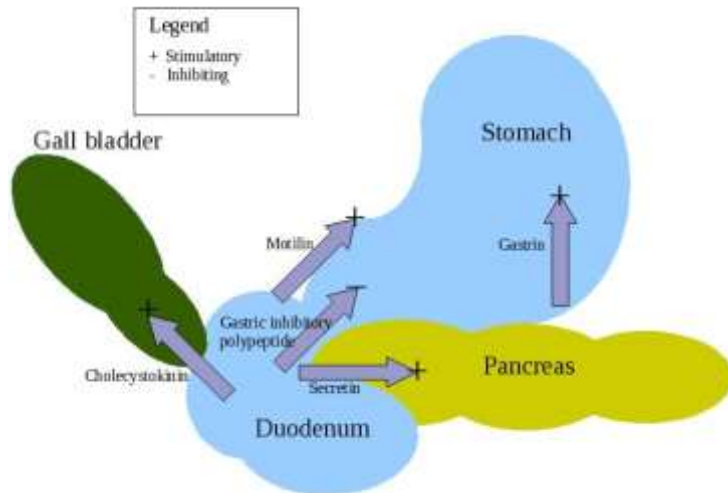
Panethovy buňky

- bazální část Lieberkühnových krypt
- bazofilní cytoplazma
- GA uložené nad jádrem
- intenzivně acidofilní (červená) granula
- role v imunitním systému
- sekreční granula obsahují biologicky účinné látky (lysozym)
- ovlivňují střevní mikroflóru
- podílejí se na definici SC niche



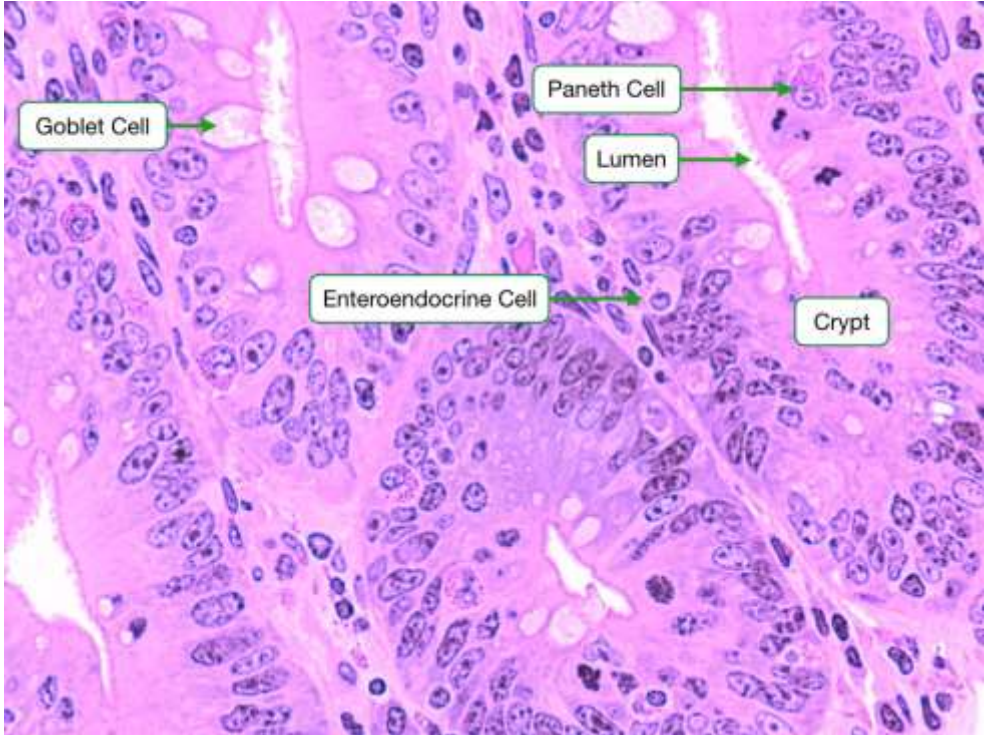
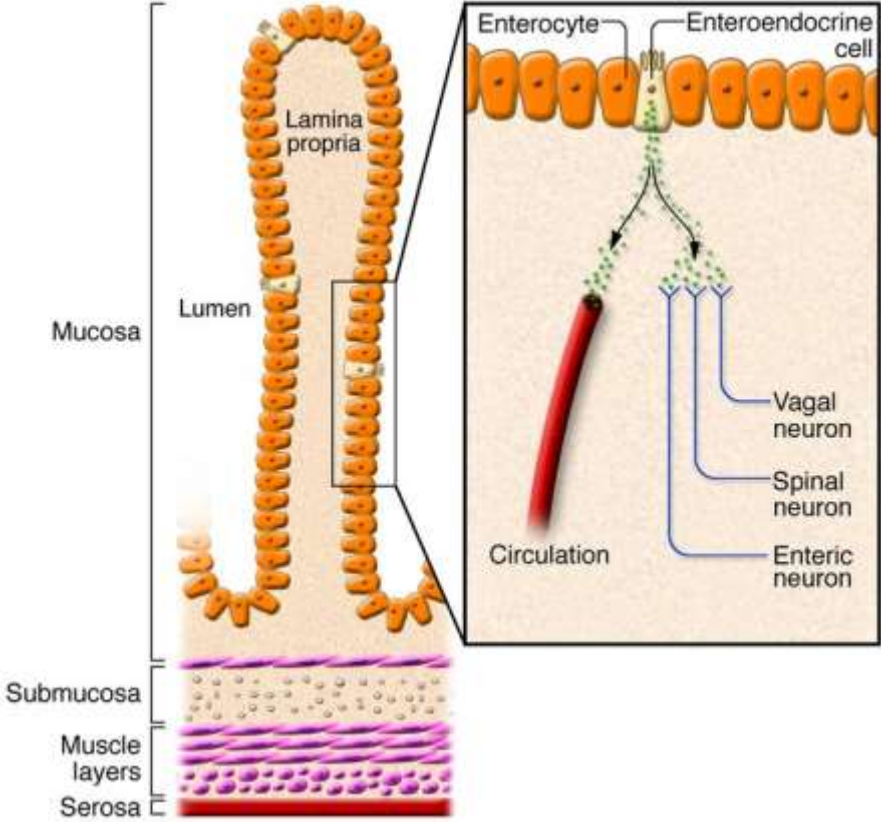
Enteroendokrinní buňky

- podobné žaludečním enteroendokrinním buňkám
- regulace pankreatické sekrece
- udržení homeostázy (osa mozek-střevo-tuková tkáň)
- cholecystokinin, sekretin, GIP, motilin, neurokrinní peptidy atd.



Enteroendokrinní buňka

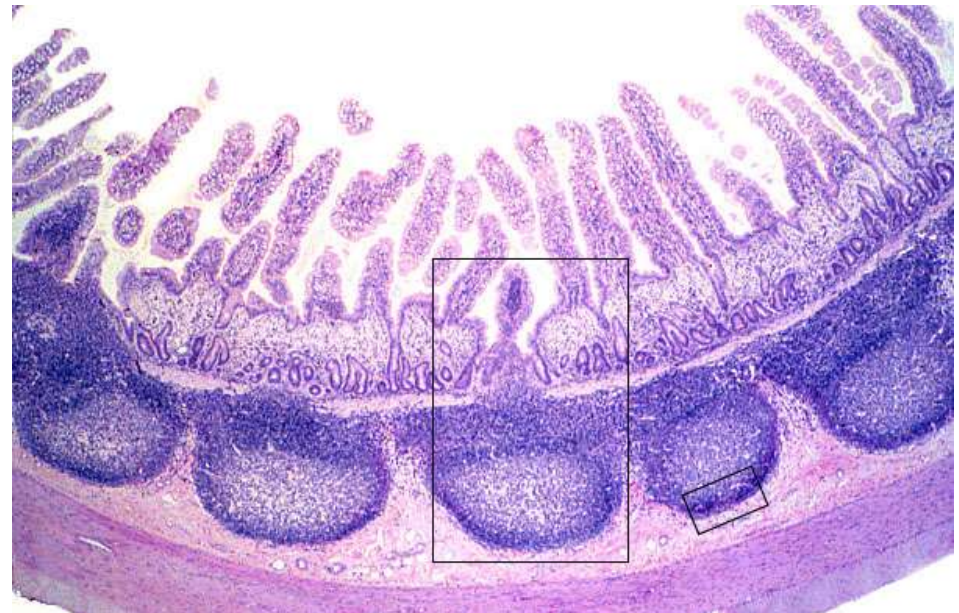
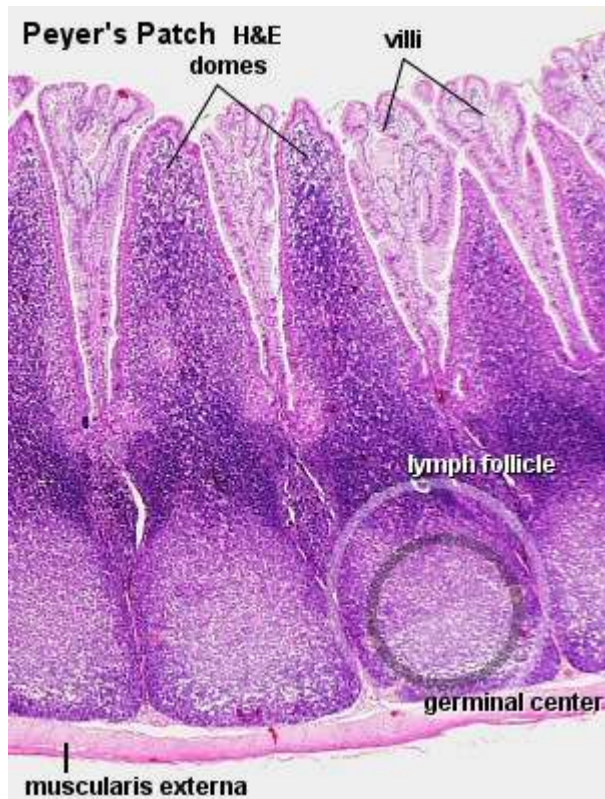Enteroendokrinní buňky



Střevní sliznice a imunitní odpověď

Slizniční vazivo – L. propria

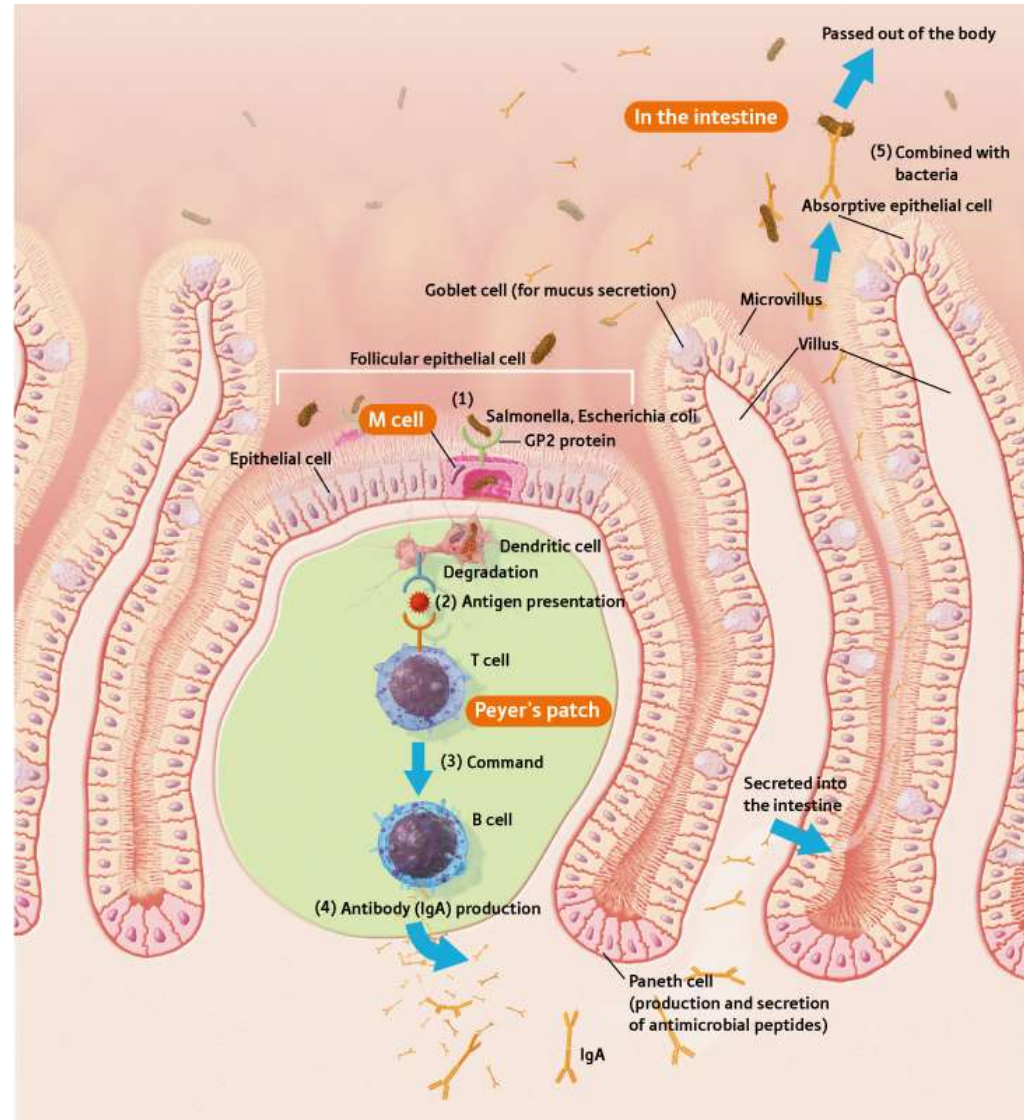

- složky imunitního systému – GALT
- imunologická bariéra
- Peyerovy plaky
 - 70-100 (max. 200) – duodenum < jejunum < ileum
 - lymfatické uzlíky s B-lymfocyty, makrofágy a dendritickými buňkami
 - interfolikulárně navíc T-lymfocyty
 - epitel nad Peyerovými plaky obsahuje velké množství M-buněk



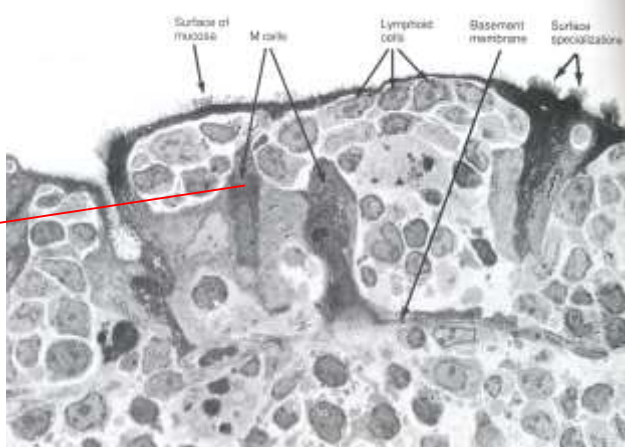


Střevní sliznice

M buňky (microfold)

- epiteliální buňky nad Peyeroými plaky a lymfatickými uzlinami
- nemají mikrovilky
- indukují imunitní odpověď
- MHCII
- zprostředkovávají antigenní prezentaci dendritickým buňkám a lymfocytům



Střevní sliznice a imunitní odpověď

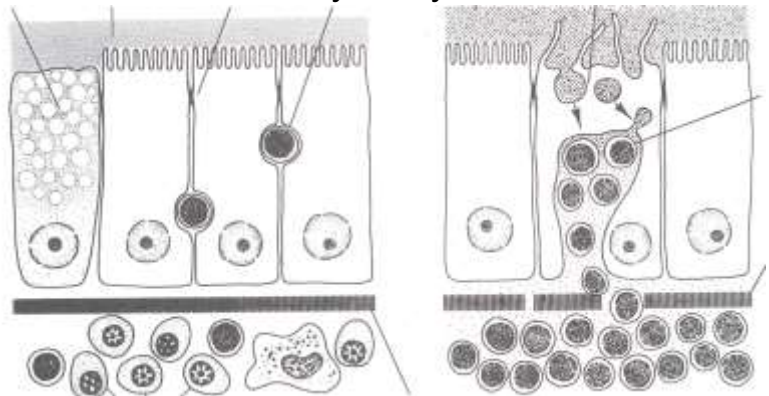


Pohárková buňka

Mukus ZO

Intraepiteliální lymfocyt

M-buňka



Lymfocyty

Nesouvislá bazální lamina

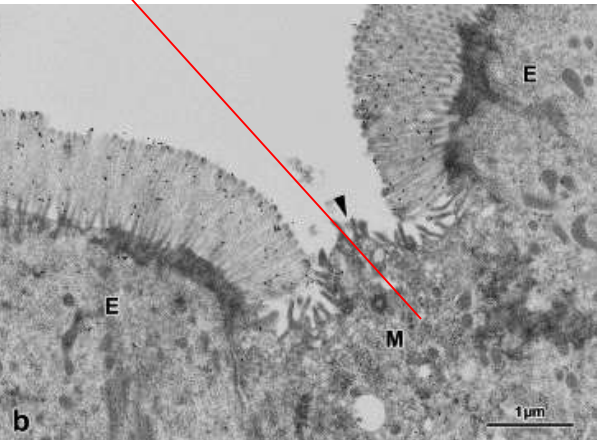
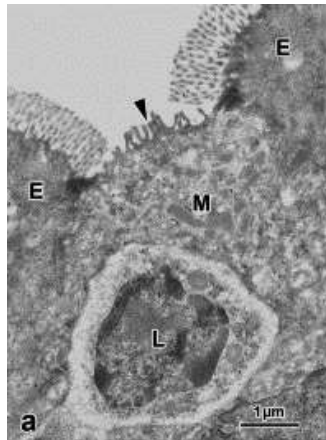
Makrofágy a plazmatické buňky (IgA)

Souvislá bazální lamina

Lymfocyty

Jejunum

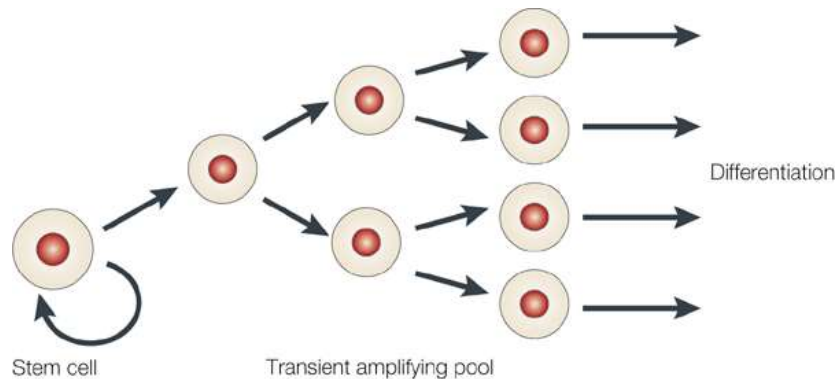
Ileum



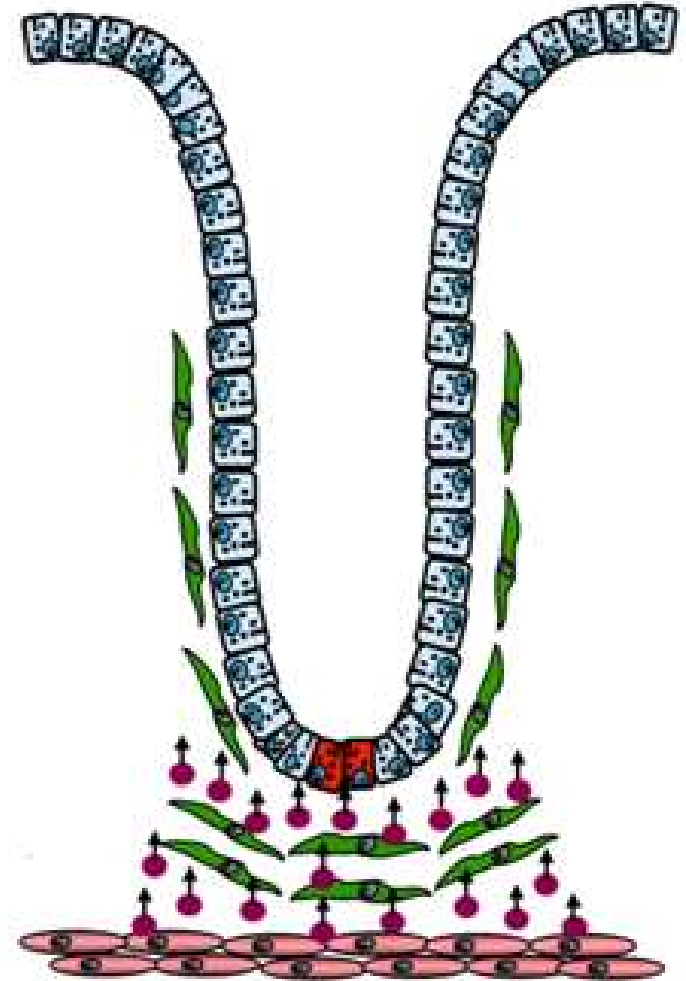
Obnova střevní sliznice

Kmenové buňky

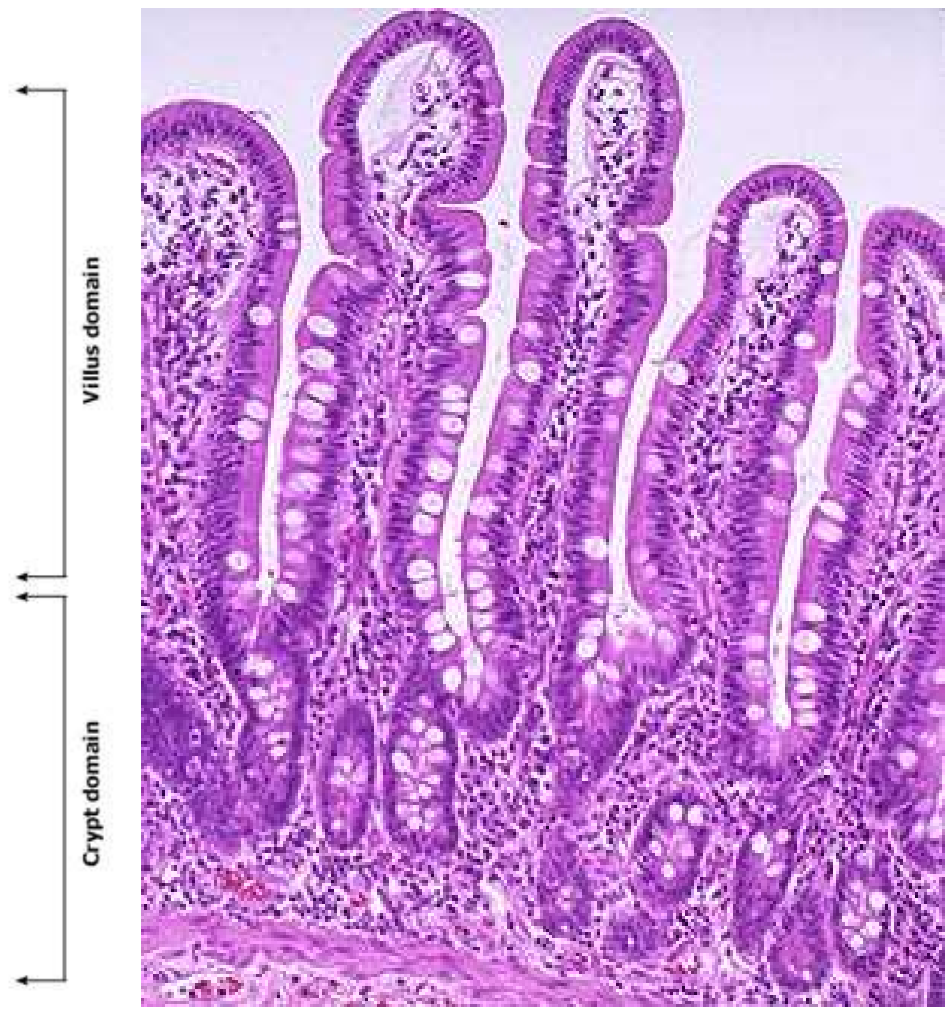
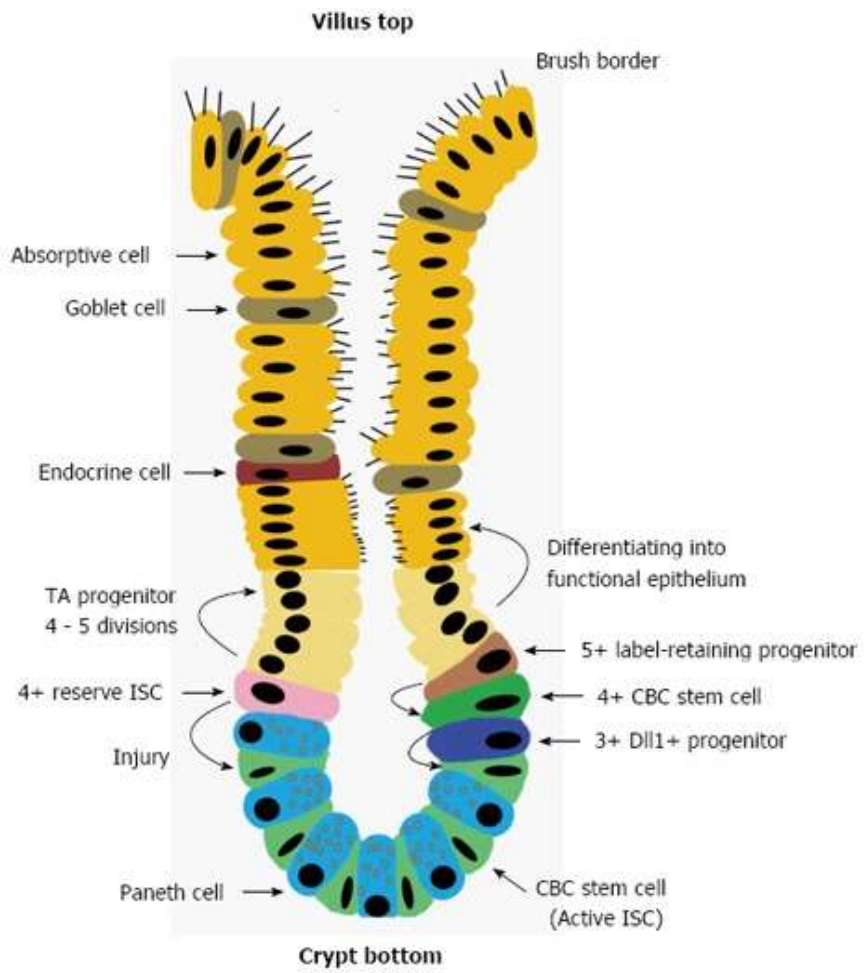
- Lieberkühnovy krypty
- zajišťují obnovu střevního epitelu (4-5 dní)
- morfologicky neodlišitelné, definované na základě „kmenového“ charakteru = schopnost diferenciaci a zároveň sebeobnovy
- stem cell niche



Nature Reviews | Molecular Cell Biology



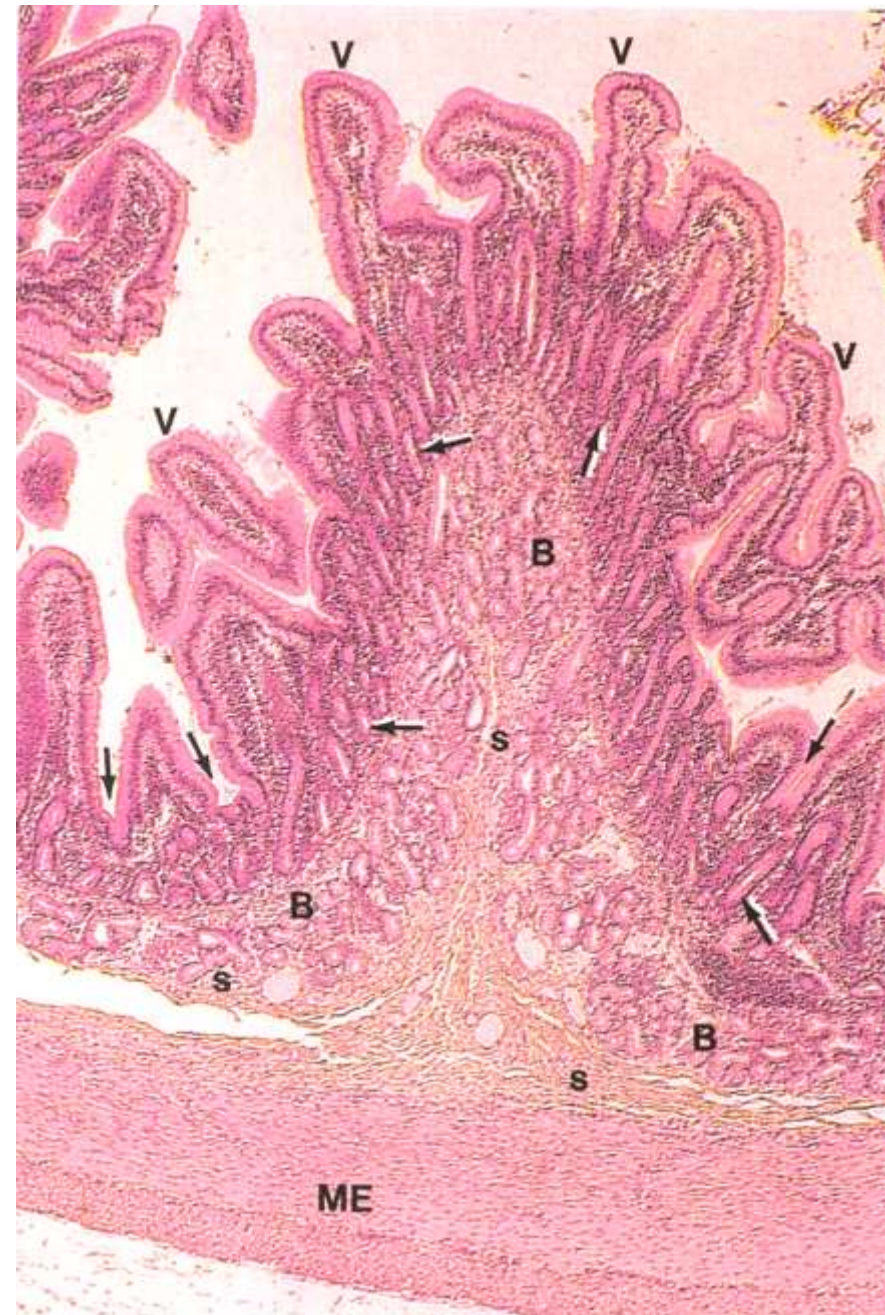Obnova střevní sliznice



Submukóza

Brunnerovy žlázy - gl. duodenale Brunneri

- **duodenum**
- drobné rozvětvené tuboalveolární žlázy, tvořené cylindrickými mucinózními buňkami
- vazivo redukováno na tenká septa mezi žlázovými lalůčky
- vývody ústí do Lieberkühnových krypt
- zásaditý sekret pH 8.1-9.3
- neutralizace žaludeční šťávy
- ochrana střevní sliznice, aktivace trávicích enzymů, baktericidní účinky

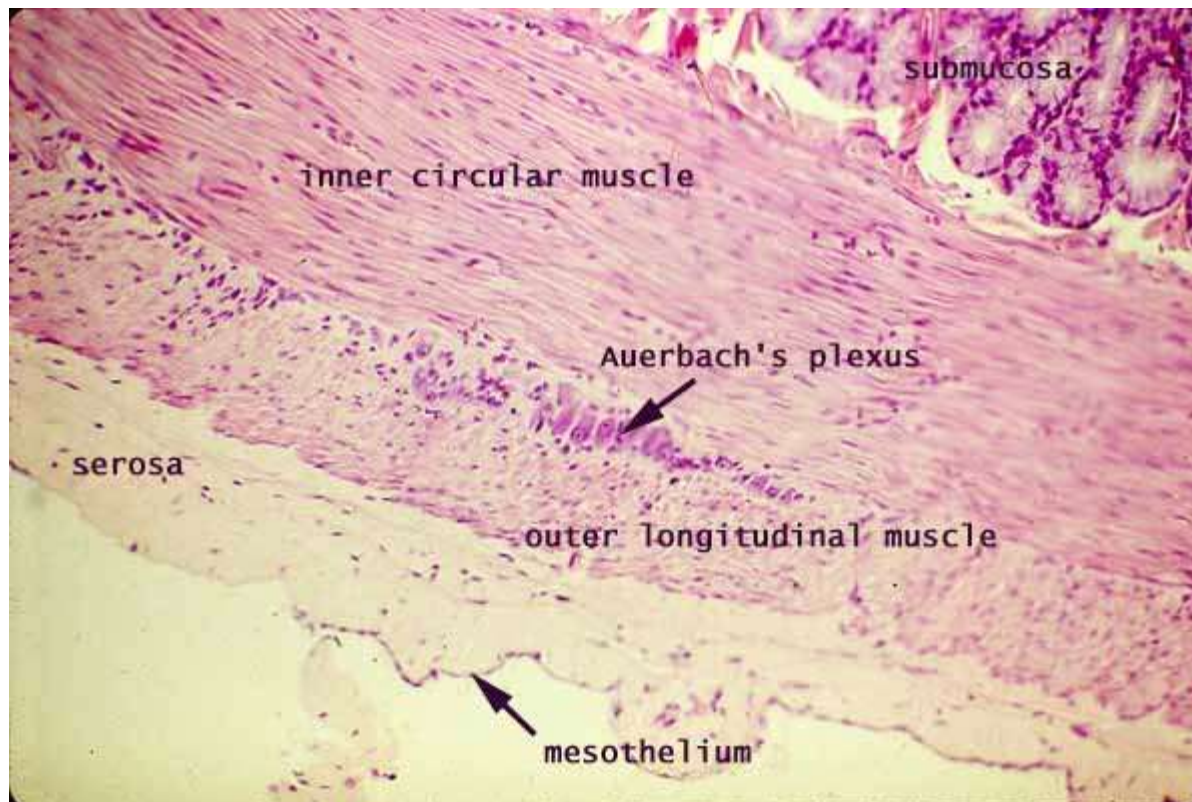


Muscularis externa

- dvě vrstvy hladkého svalstva (vnitřní cirkulární, vnější longitudinální)
- plexus myentericus Auerbachi

Seróza

- řídké kolagenní vazivo + jednovrstevný dlaždicový epitel (mezotel)

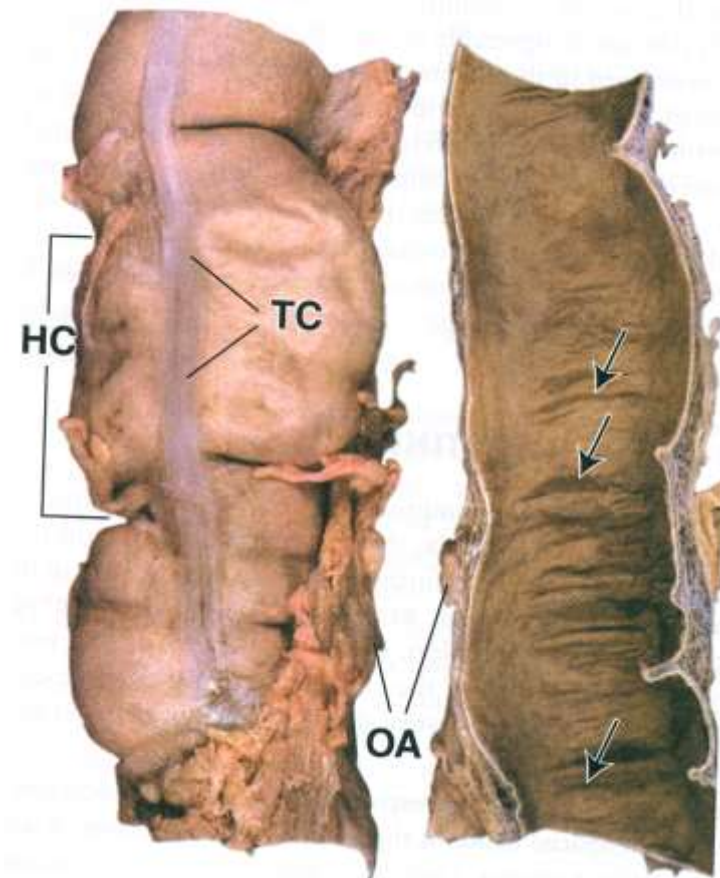


Tlusté střevo

- absence Kerckringových řas, klků
- muscularis externa – longitudinální vrstva tvoří taenie coli
- seróza na povrchu vybíhá v appendices epiploicae (tukové vazivo)



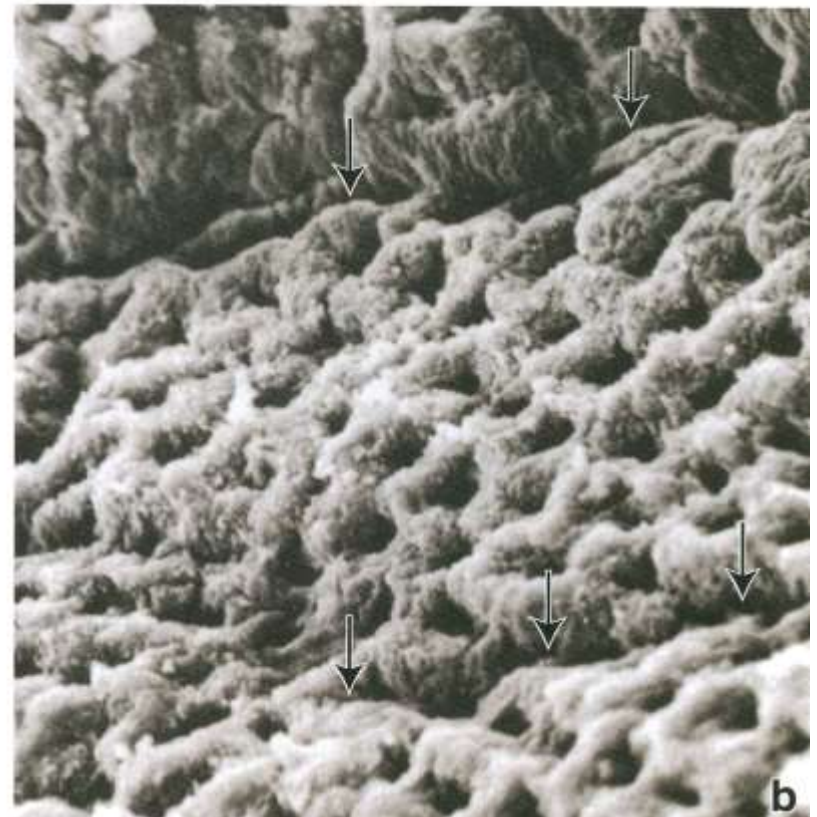
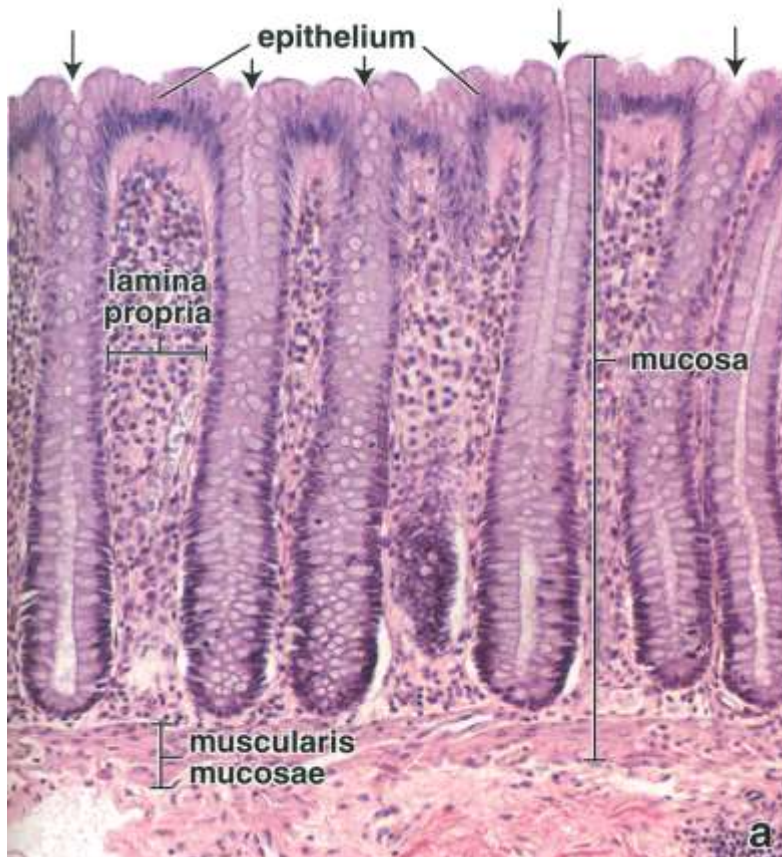
Tenké střevo



Tlusté střevo

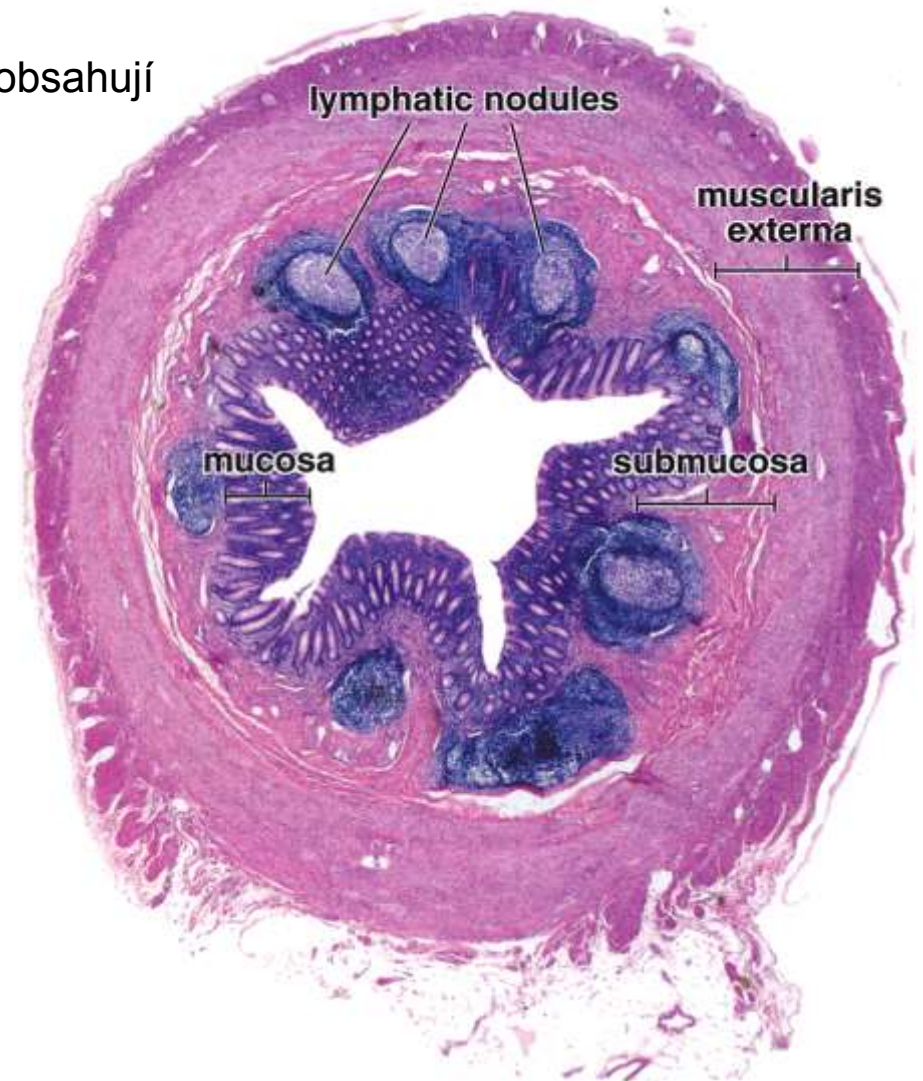
Tlusté střevo

- absorpce vody a elektrolytů
- výrazně hlubší Lieberkühnovy krypty bez Panethových buněk
- četné pohárkové buňky
- četné lymfatické folikuly v l. propria (GALT)



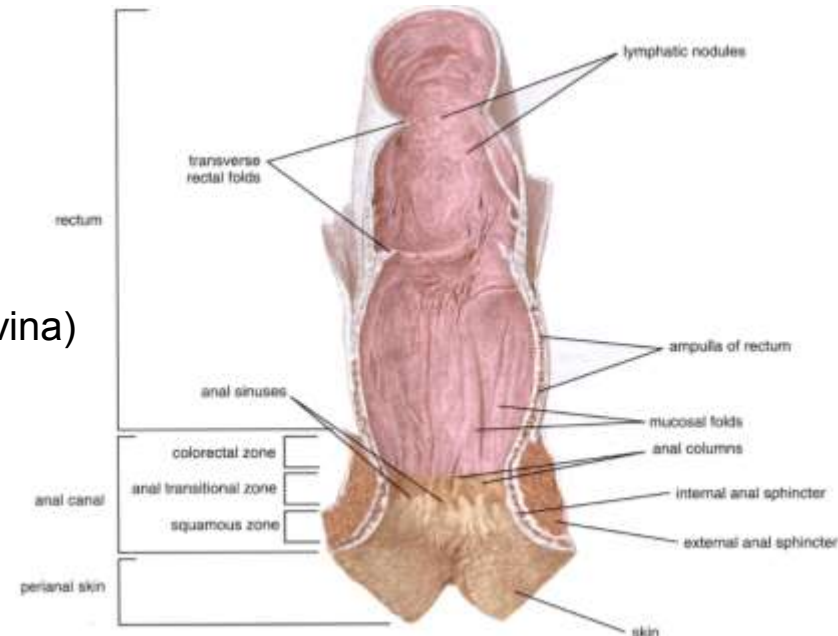
Apendix

- červovitý výběžek slepého střeva 8-10 cm (0,5-1cm)
- souvislá longitudinální vrstva m. externa
- velký počet lymfatických uzlíků které zasahují do submukózy
- Lieberkühnovy krypty nepravidelného tvaru, obsahují Panethovy buňky

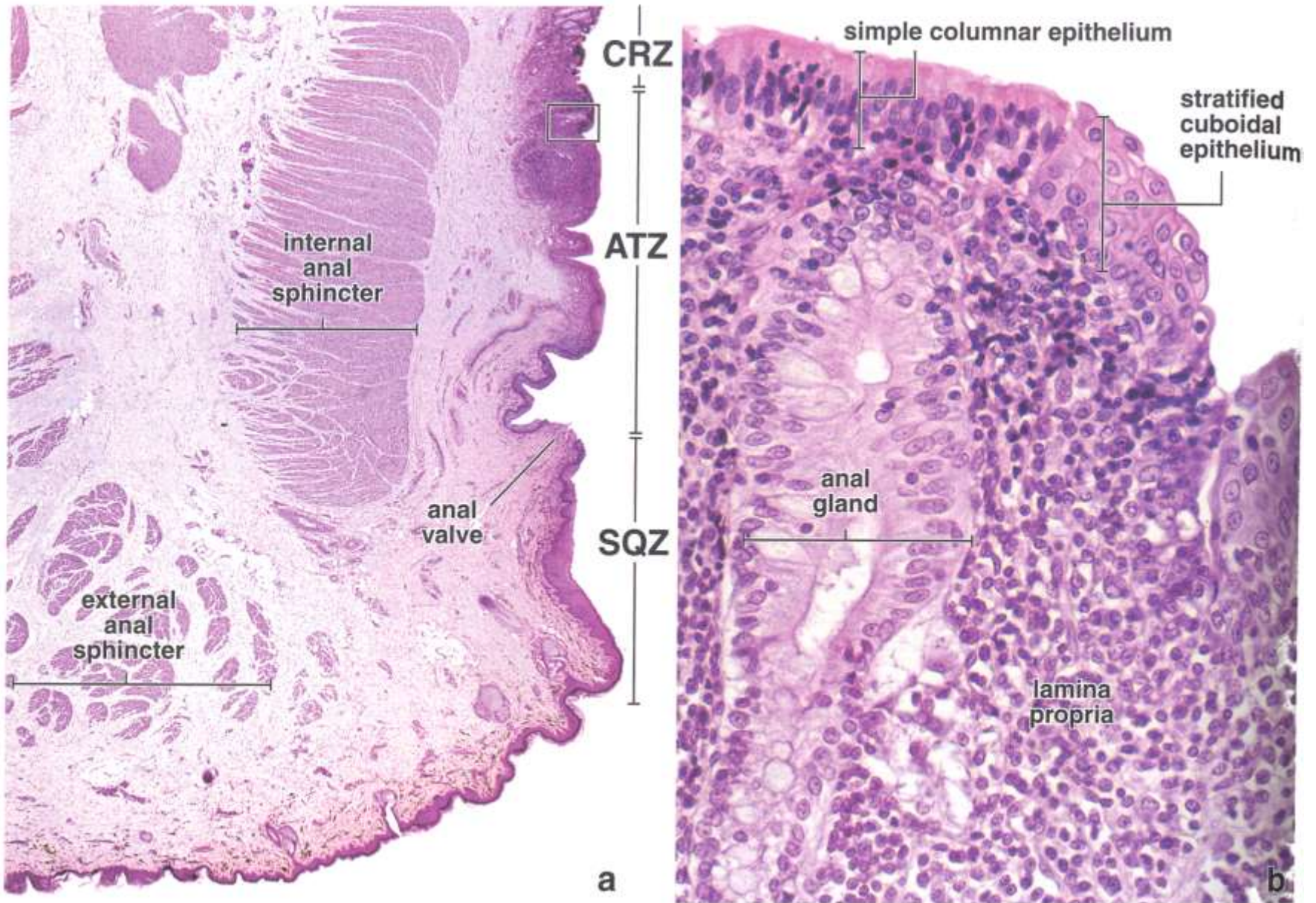


Rektum

- Poslední úsek tlustého střeva → shodná histologická stavba
- **Pars pelvina** (ampulla recti)
 - histologická stavba shodná se stavbou tlustého střeva
 - (3) plicae transversae recti (sup., med., inf.), základem je cirkulární vrstva t. muscularis ext.
- **Anorektální junkce**
- **Canalis analis**
 - anulus hemorhoidalis – mizí L. krypty a jednovrstevný cylindrický epitel je postupně nahrazený vrstevnatým dlaždicovým epitelem a epidermis (linea dentata)
 - podílené slizniční řasy - columnae anales, mezi nimi sinus anales
 - valvulae anales na zakončení sinus anales
 - linea dentata
 - bohaté žilní pleteně, proktodeální žlázy
 - cirkumanální apokrinní žlázy
 - m. sphincter ani internus (t. muscularis ext.)
 - m. sphincter ani externus (příčně pruhovaná svalovina)
 - vysoká submukóza → prolaps
 - různá terminologie zón canalis analis



Anorektální spojení



Orgán	Oblast	Mukóza			Submukóza	Muscularis externa	Seróza/ Adventicie
		LEM	LPM	LMM			
Jícen	1/3	vrstevnatý dlaždicový e.	glandulae oesophageae cardiacae	úplná	gll. oesophageales	kosterní	A
	2/3					obě	
	3/3					hladká	
Žaludek	kardie	jednovrstevný cylindrický e.	gll. cardiacae	úplná		tři vrstvy šikmá, cirkulární, longitud.	S
	fundus/ corpus		gll. gast. prop.				
	pylorus		gll. pyloricae				
Tenké střevo	duoenum	jednovrstevný cylindrický e. kartáčový lem pohárkové buňky	L. krypty klky	úplná	Brunnerovy ž.		A+S
	jejunum		Peyerovy plaky		plicae circulares		S
	ileum						
Colon a rectum	apendix	jednovrstevný cylindrický e. kartáčový lem pohárkové b.	lymf. uzlíky	neúplná	lymf. uzlíky	souvislá	S
	caecum		chybí klky	úplná		taniae coli	A+S
	colon						A+S
	rektum	columnae rectales					A
Canalis analis	anorektální/ anokutánní	vrstevnatý nerohovějící dlaždicový e.	žilní pleteň	neúplná - chybí	podélné slizniční řasy	vnitřní sfinkter	A
	zona cutanea	vrstevnatý rohovějící dlaždicový e.	vlasové folikuly, potní žlázy		žilní pleteň		

Děkuji za pozornost

Petr Vaňhara, PhD
Ústav histologie a embryologie LF MU

PVanhara@med.muni.cz
<http://www.med.muni.cz/histology>

Vývoj trávicí trubice

Vývoj trávicí trubice

– trávicí trubice vzniká v důsledku cefalokaudální a laterální flexe embrya

– **primitivní střevo** (endoderm)

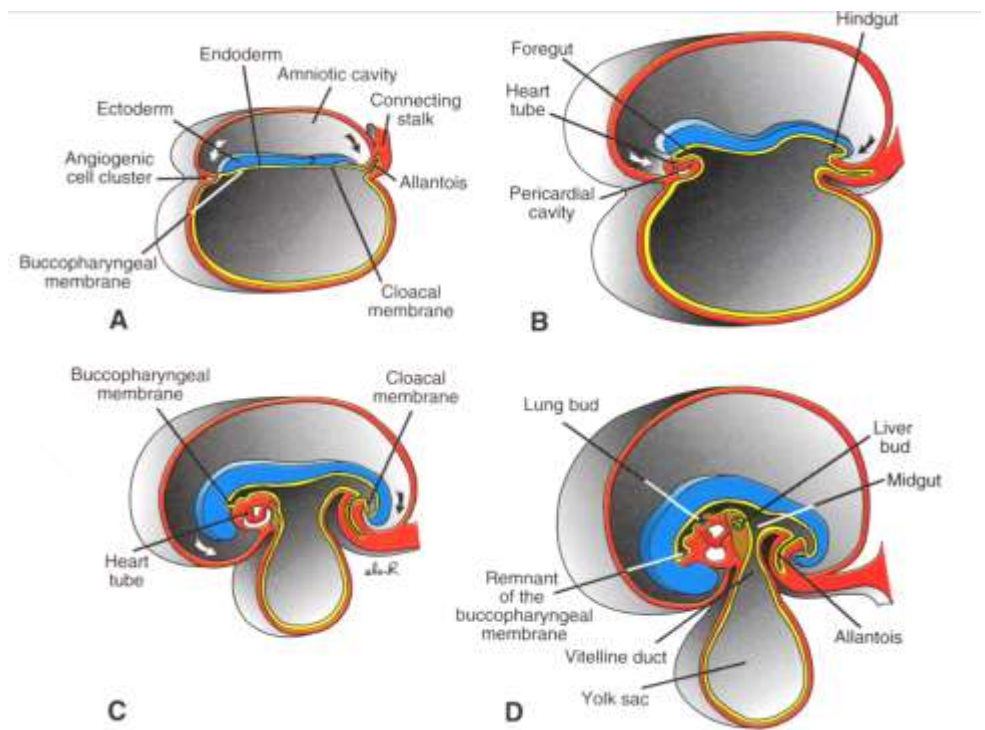
– ústní dutina a rektum – ektoderm

– žlázový parenchym (pankreas, játra)

vzniká z endodermu trávicí trubice

- Interakce epitelu a mesenchymu

- Shh a Hox kód



Čtyři oddíly, sledující molekulární vzor:

farynx

– od bukofaryngeální membrány po tracheobronchiální divertikulum

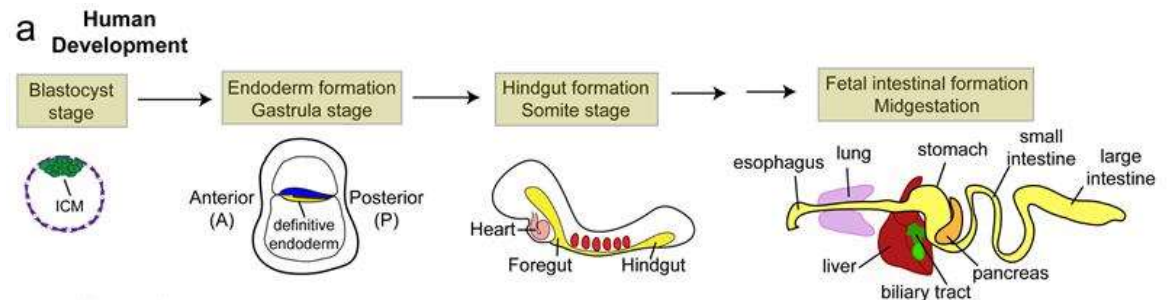
přední střevo

– kaudálně po jaterní divertikulum

střední střevo

zadní střevo

– od levé třetiny transversálního tlustého střeva po kloakovou membránu



Vývoj trávicí trubice

- Jícen

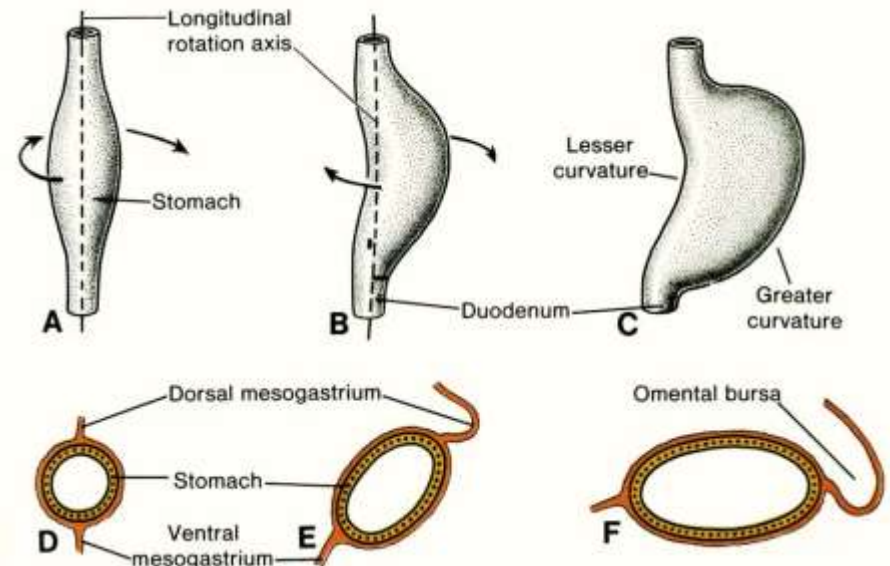
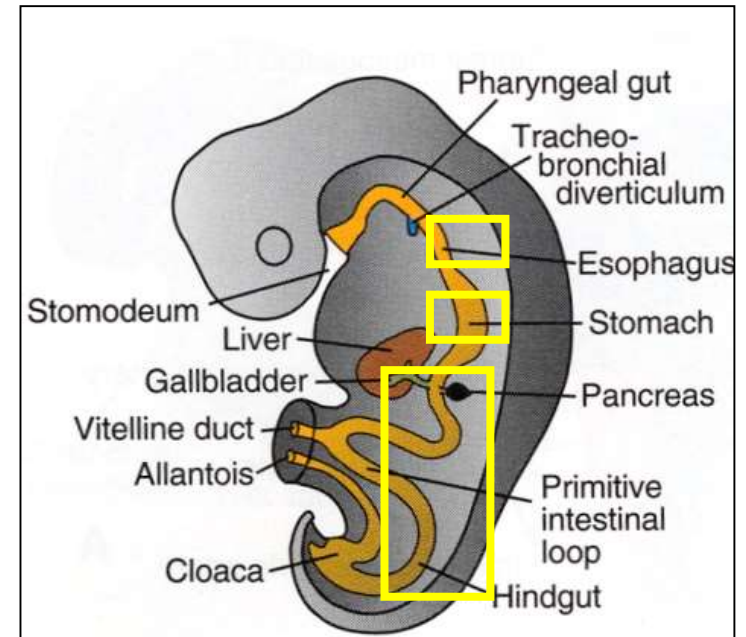
- z úseku předního střeva kaudálně od laryngotracheální výchlípky
- endoderm (epitel a žlázy), vazivová složka mezoderm

- Žaludek

- vzniká koncem 4. týdne jako rozšíření předního střeva
- původně symetrický,
- různá rychlost růstu dorsální a ventrální strany → změna tvaru (velká a malá křivatura)
- během vývoje rotace podél podélné a sagitální osy
- definitivní poloha i tvar koncem 2. měsíce i.u.

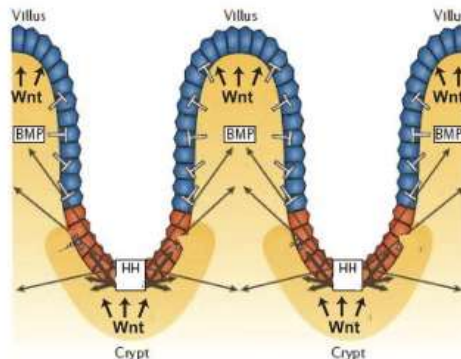
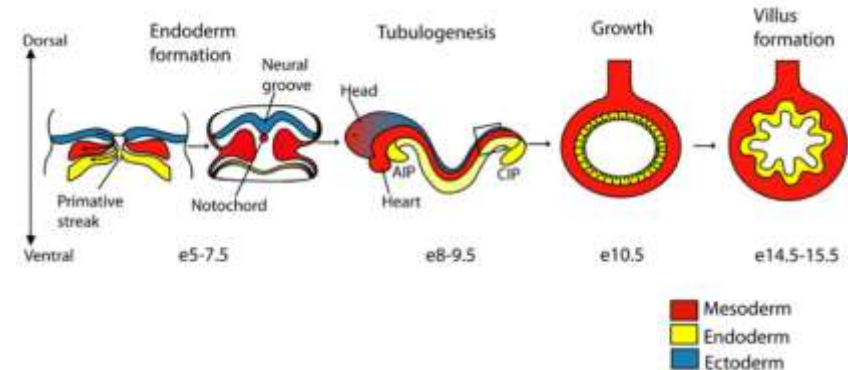
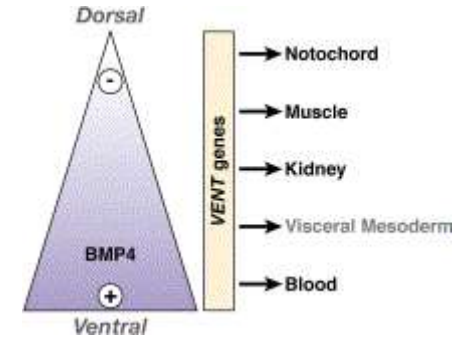
- Střevo

- střední střevo – duodenální a pupeční klička
- rotace během vývoje
- fyziologická pupeční hernie



Vývoj trávicí trubice

1. Diferenciace endodermu, vznik trubice, A-P patterning
 - působením růstových a diferenciačních faktorů během gastrulace
 - Jednoduchá vrstva nerozlišeného epitelu
2. Morfogeneze klků
 - expanze a kondenzace mesenchymu směrem do lumen
 - proliferace a současná reorganizace epitelu přes různá přechodná stádia do cylindrického typu
3. Vývoj Lieberkühnových krypt a vznik populace mitoticky stále aktivních intestinálních kmenových buněk
4. Vzájemné interakce endodermu a mesodermu



- **Obecná stavba dutých orgánů vč. trávicí trubice:** mukóza (l. epithelialis m., l. propria, l. muscularis m.), submukóza, t. muscularis externa, serosa (l. propria s., l. epith. s.), adventicia
- **Jícen** - stavba, epitel, mukózní a submukózní žlázy, rozdíly v t. muscularis ext., změny v typu epitelu v oblasti kardie
- **Žaludek** – anatomické a histologické členění, stavba sliznice - areae gastricae, foveolae gastricae, žaludeční žlázy (pyloricae vs. propriae), lokalizace, ultrastruktura a funkce buněk gl. propriae (hlavní, krycí, b. krčků, enteroendokrinní)
- **Tenké a tlusté střevo, apendix** - anatomické a histologické členění, stavba sliznice, žlázy (Lieberkühnovy krypty, Brunnerovy žlázy), buněčné typy ve střevní sliznici, lymfatický systém, modifikace střevní stěny
- **Rektum a anální kanál** - anatomické a histologické členění, stavba sliznice, změny v typu epitelu
- Krevní a lymfatická vaskularizace, inervace GIT

Embryonální vývoj

- Vznik primitivního střeva a jeho deriváty, flexe zárodku, diferenciací a charakteristika jednotlivých oddílů, základy přidružených orgánů

Studijní literatura



- Sadler: Langman's Medical Embryology, 2000
- Ovalle&Nahirney: Netter's Essential Histology, 2008
- Klika&Vacek: Histologie, 1974
- Ross&Pawlina: Histology (a text and atlas), 2011
- Ross&Romrell: Histology (a text and atlas), 1989
- Berman: Color Atlas of Basic Histology
- Ústav histologie & embryologie LF MU, www.med.muni.cz/histol/histology
- Čech S., Horký D., Sedláčková M.: **Přehled embryologie člověka**, Brno, LF MU, 2011
- Horký D., Čech S.: **Mikroskopická anatomie**, Brno, LF MU, 2011
- Lullmann-Rauch R.: **Histologie**, Grada 2012

Použité reference, obrázky a další zdroje

- About.com Health's Disease and Condition, *Donna Myers* © 2007
- *Mutsaers SE, The mesothelial cell*, The International Journal of Biochemistry & Cell Biology, 2004, 36(1):9-16
- *A.D.A.M. Education /University of Maryland Medical Center (UMMC)*
<http://www.umm.edu/>; <http://www.adameducation.com/index.aspx>
- *Science Photo Library*
- Barker N, Bartfeld S, Clevers H. Tissue-resident adult stem cell populations of rapidly self-renewing organs. *Cell Stem Cell*. 2010 Dec 3;7(6):656-70.
- Mills JC, Shivdasani RA. Gastric epithelial stem cells. *Gastroenterology*. 2011 Feb;140(2):412-24.
- Ohno H. M cells hold the key to gut immunity. *Riken Research Frontlines*. 2010. <http://www.rikenresearch.riken.jp/eng/frontline/6346>
- Kosinski C et al. Gene expression patterns of human colon tops and basal crypts and BMP antagonists as intestinal stem cell niche factors. *PNAS* 2007;104:15418-15423
- Knoblich JA. Asymmetric cell division during animal development. *Nature Reviews Molecular Cell Biology* 2001, 2, 11-20
- van der Flier LG, Clevers H. Stem Cells, Self-Renewal, and Differentiation in the Intestinal Epithelium. *Annu. Rev. Physiol.* 2009.71:241-260
- Southern Illinois University, <http://www.siued.edu/~dking2/erg/GI015b.htm>

Děkuji za pozornost

Petr Vaňhara, PhD
Ústav histologie a embryologie LF MU

PVanhara@med.muni.cz
<http://www.med.muni.cz/histology>