

Infekce ran

Typy ran

- ✓ povrchové
- ✓ zhmožděné
- ✓ vzniklé ve vodě
- ✓ vzniklé v tropech
- ✓ chirurgické
- ✓ popáleniny
- ✓ pokousání

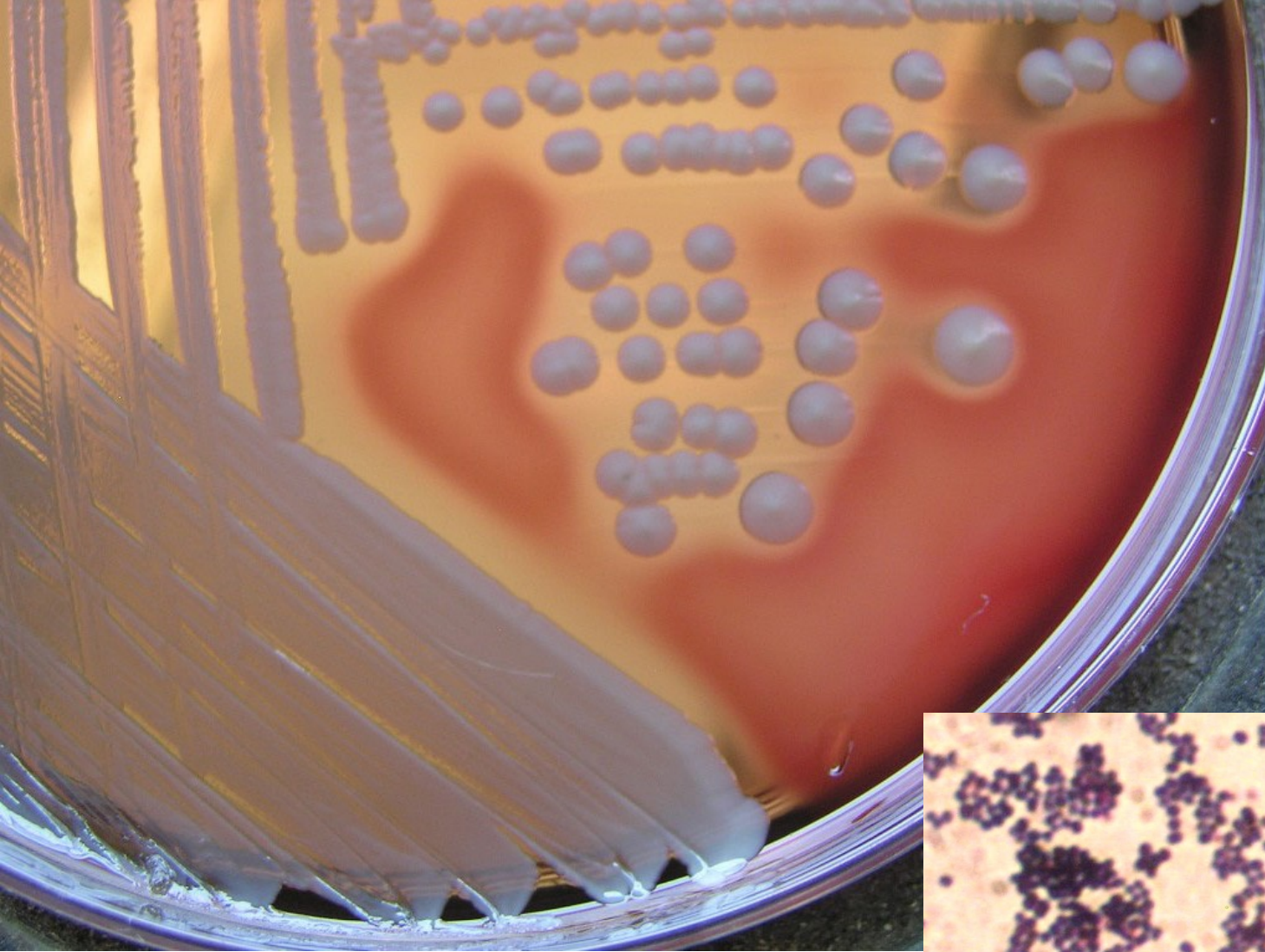
Povrchová poranění

Staphylococcus aureus

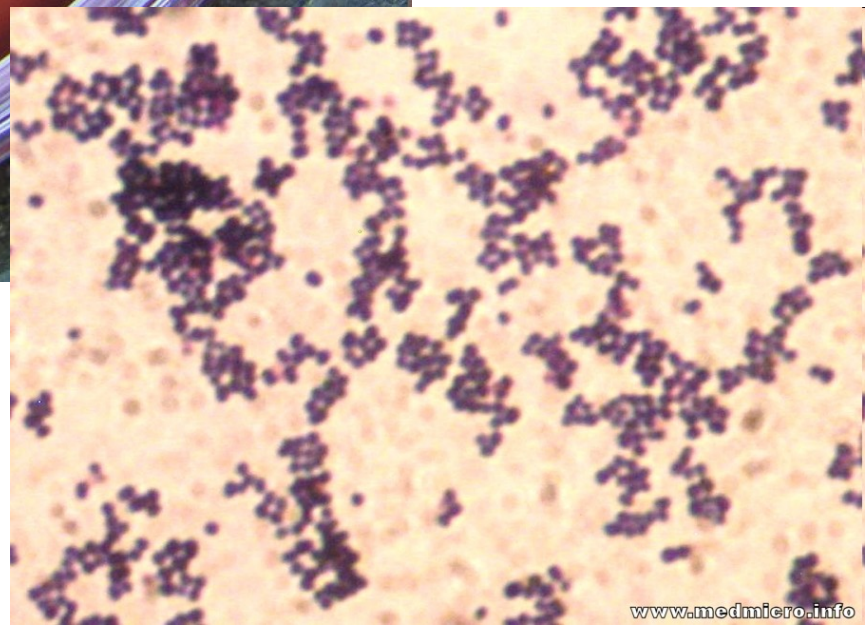
Streptococcus pyogenes

beta-hemolytické streptokoky (G, F, C)

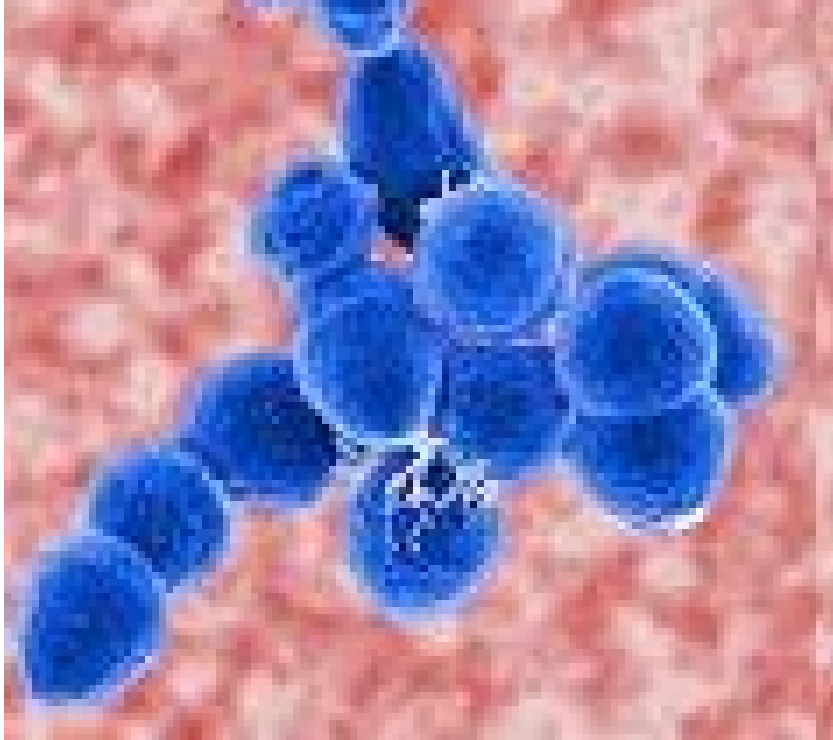
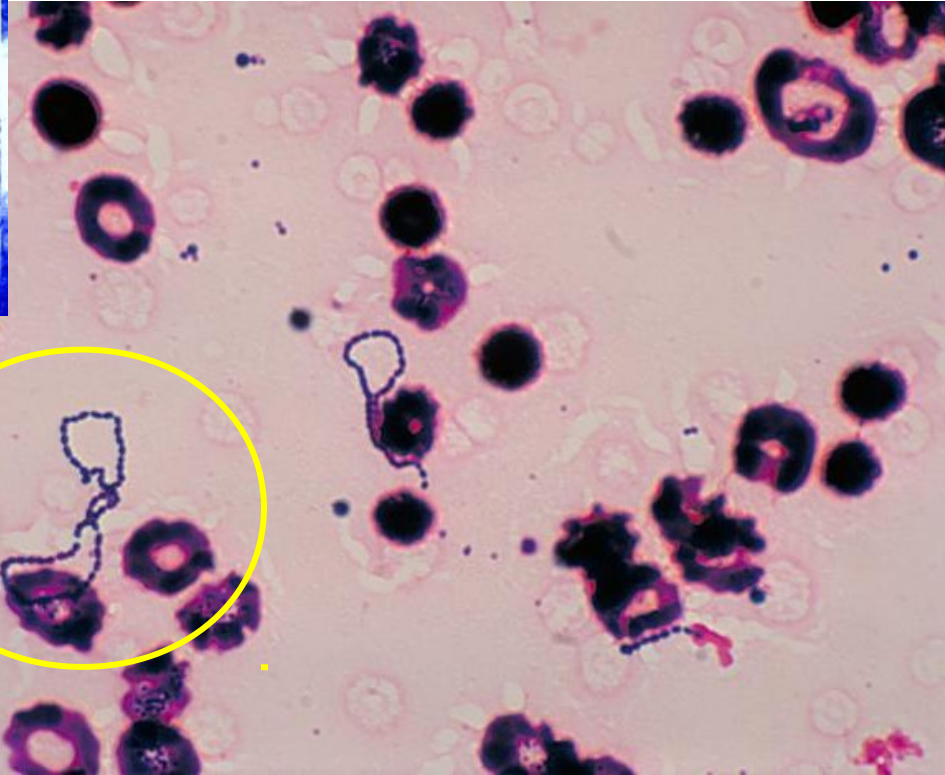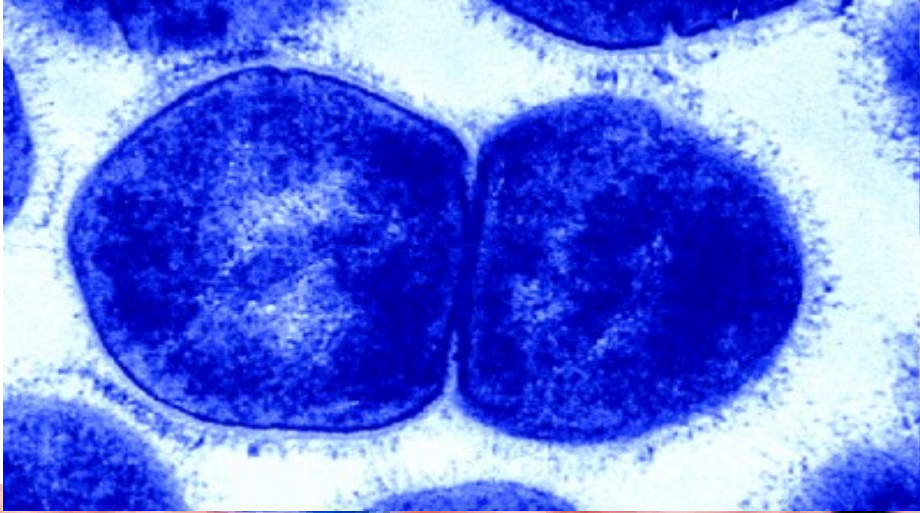
Clostridium tetani - cizí těleso (tříska),
hluboká rána (vidle znečištěné hnojem)

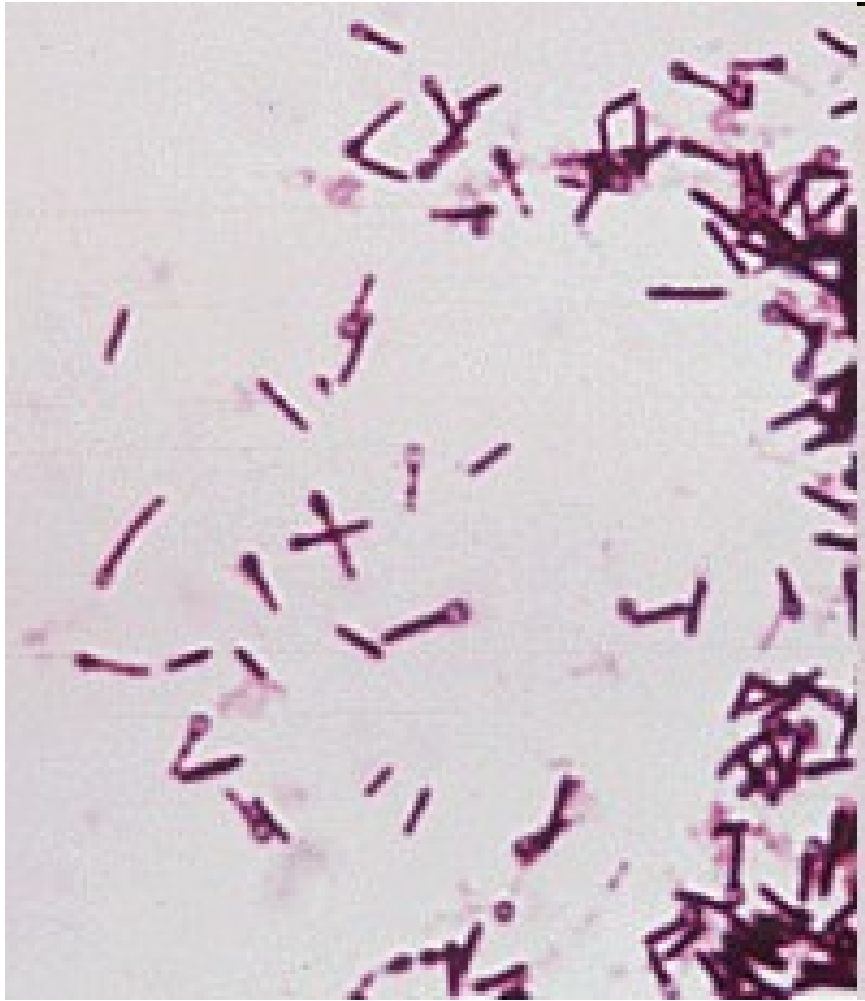

STAFYLOKOKY

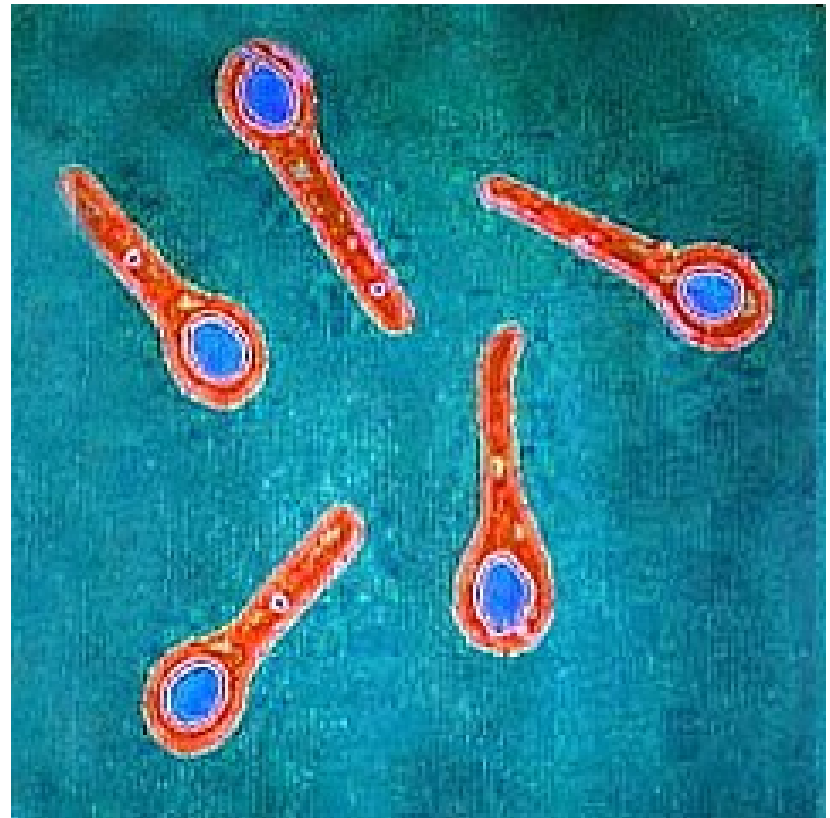


STREPTOKOKY





CLOSTRIDIUM TETANI



microbiologybytes.wordpress.com/



Sir Charles Bell - Portrét vojáka umírajícího na tetanus

Rigidita těla - opisthotonus a risus sardonicus

(Royal College of Surgeons, Edinburgh, Scotland)

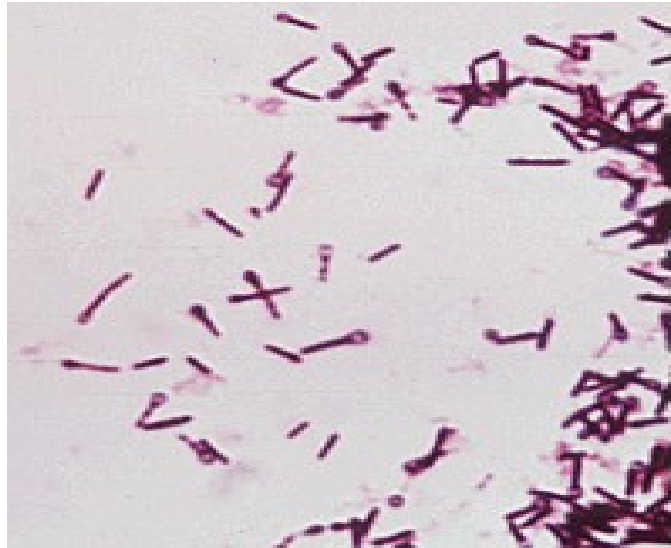Zhmožděné rány

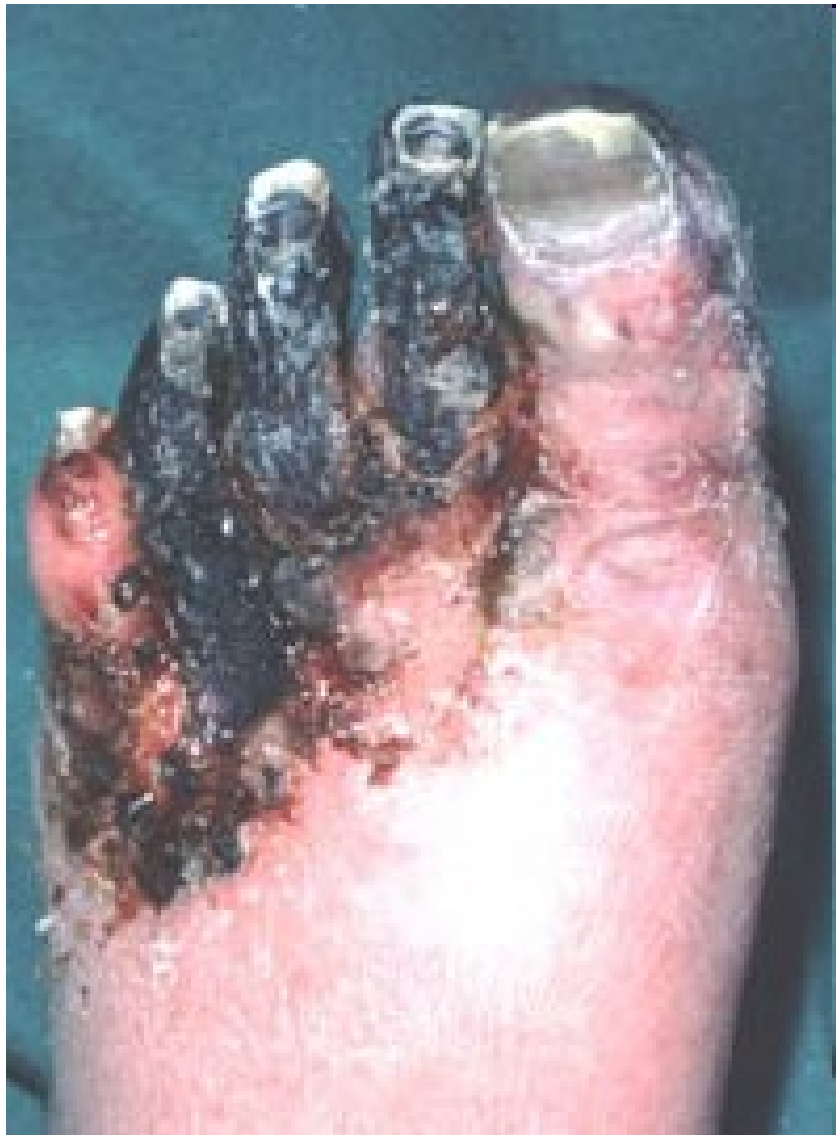Původci klostridiové myonekrózy

(*Clostridium perfringens*, *C. septicum*,
C. novyi, *C. histolyticum*)

= anaerobní traumatóza = plynatá sněť

Clostridium tetani





<http://www.thewoundcarecenter.com>

Rány vzniklé ve vodě

Sladkovodní

Pseudomonas aeruginosa

Aeromonas hydrophila

Slané

Vibrio parahaemolyticus, *V. vulnificus*

Mycobacterium marinum (bazény, akvária)

Rány v tropech

- ✓ **půdní nokardie**

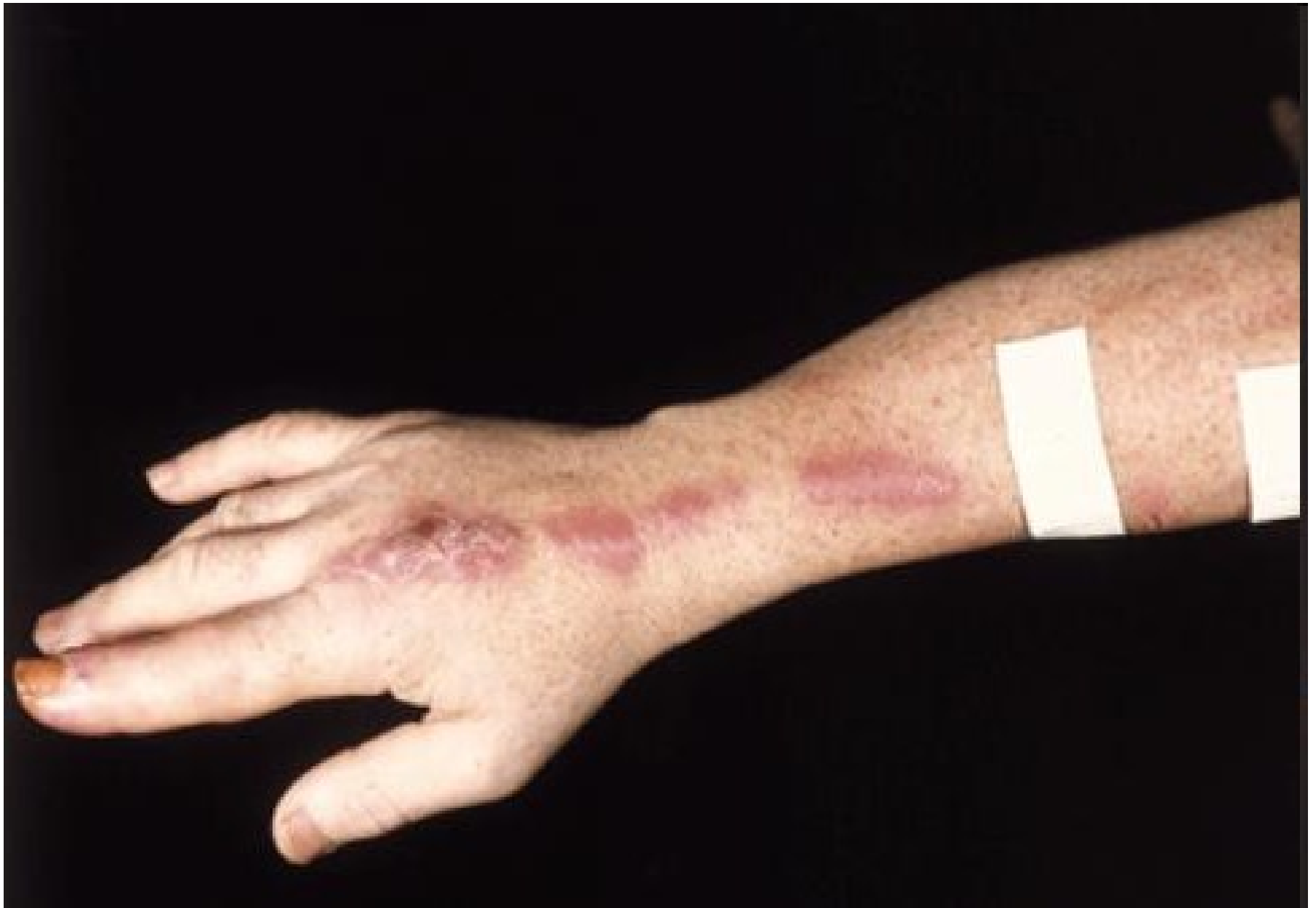Dermatophilus congolensis, Rhodococcus equi

- ✓ **atypická mykobakteria**

Mycobacterium ulcerans, Mycobacterium haemophilum

- ✓ **micromycety**

Sporothrix schenckii, Paracoccidioides brasiliensis

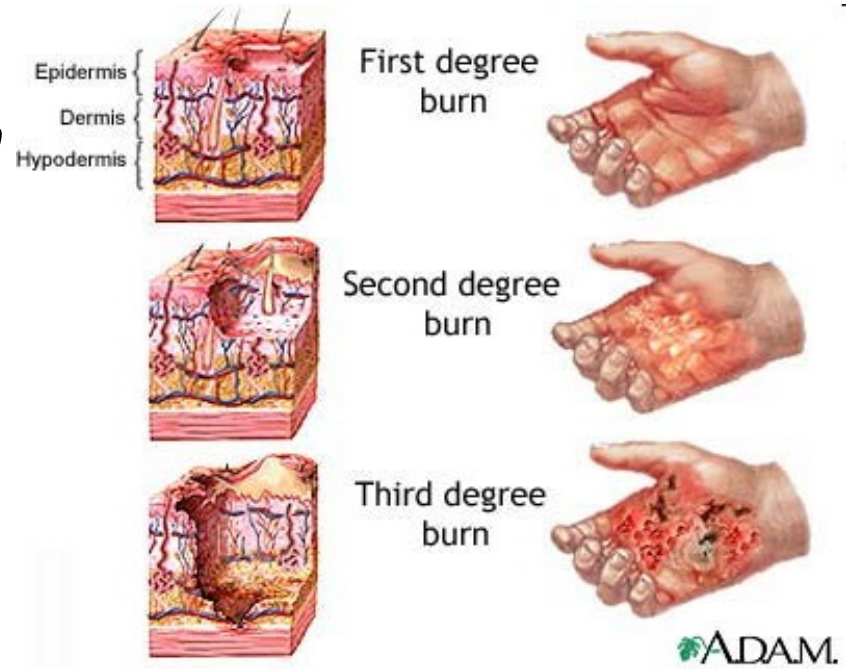


Chirurgické rány

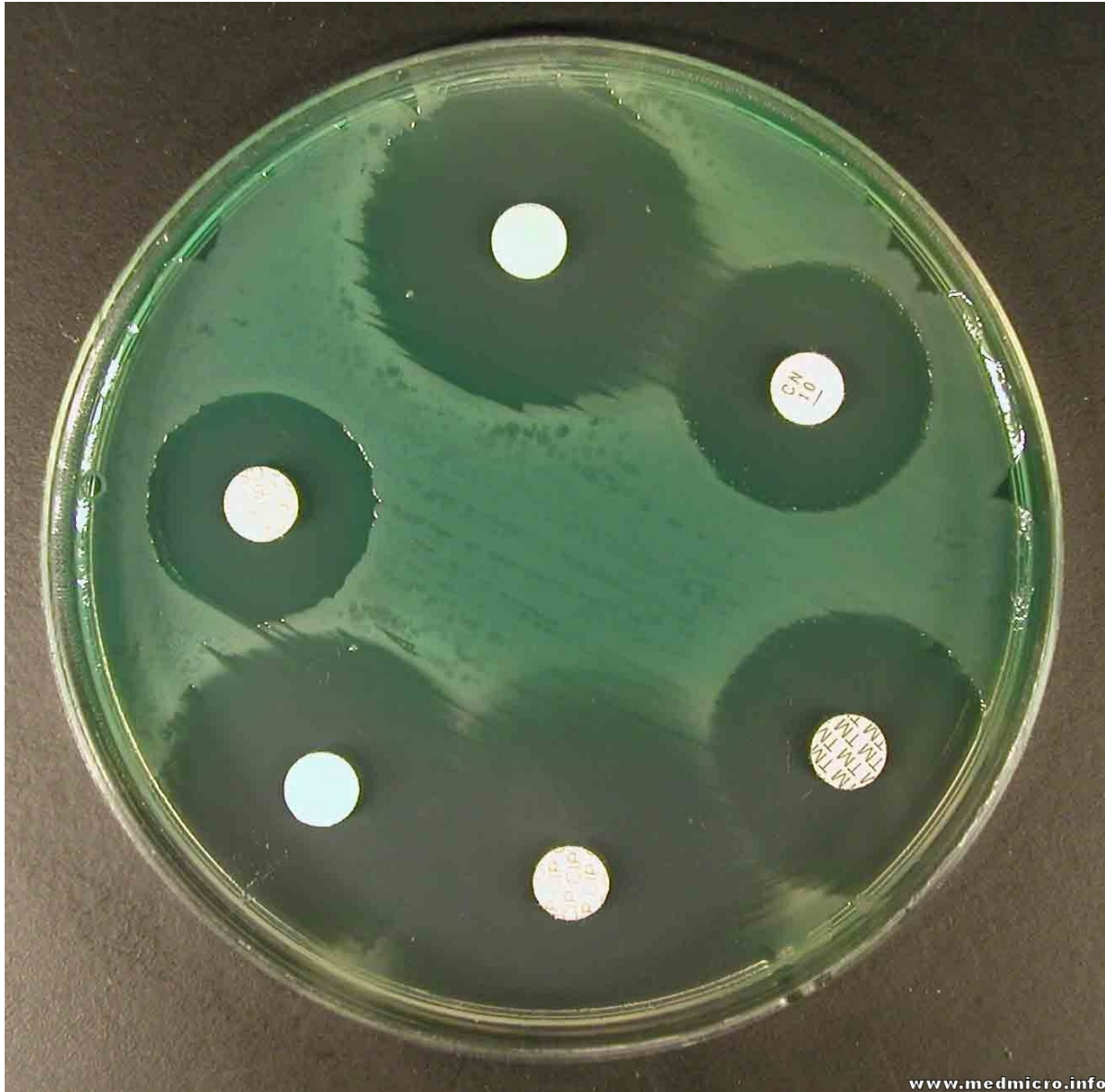- ***Staphylococcus aureus***
- Enterobacteriaceae (*E. coli*, *P. mirabilis*)
- *Streptococcus pyogenes*
- anaeroby

Popáleniny

- *Pseudomonas aeruginosa*
- *Staphylococcus aureus*
- *Streptococcus pyogenes*
- enterokoky
- kvasinky, aspergilus



P. AERUGINOSA



Rány kousnutím

Orální flóra

- ústní streptokoky (*S. sanguinis*, *oralis*, *anginosus*)
- anaeroby (*Fusobacterium nucleatum* ssp. *nucleatum*, *Porphyromonas gingivalis*)

Staphylococcus aureus

Pokousání zvířetem

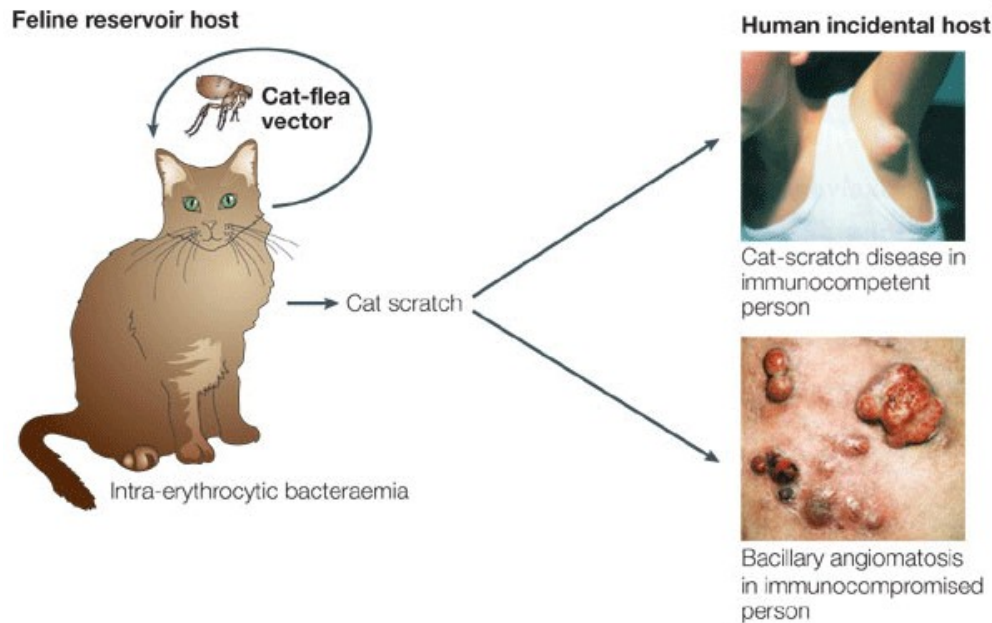
- *Pasteurella multocida* (psi, kočky)
- *Staphylococcus aureus*
- *Capnocytophaga canimorsus* (pes)
- *Streptobacillus moniliformis* (krysa)
- *Spirillum minus*
(myš, krysa, pes, kočka)

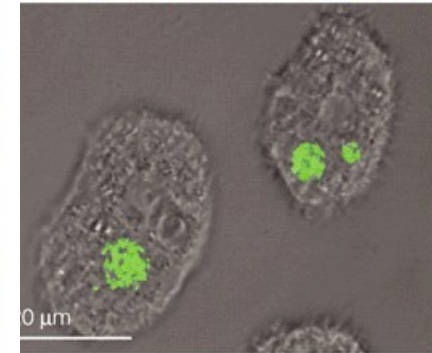
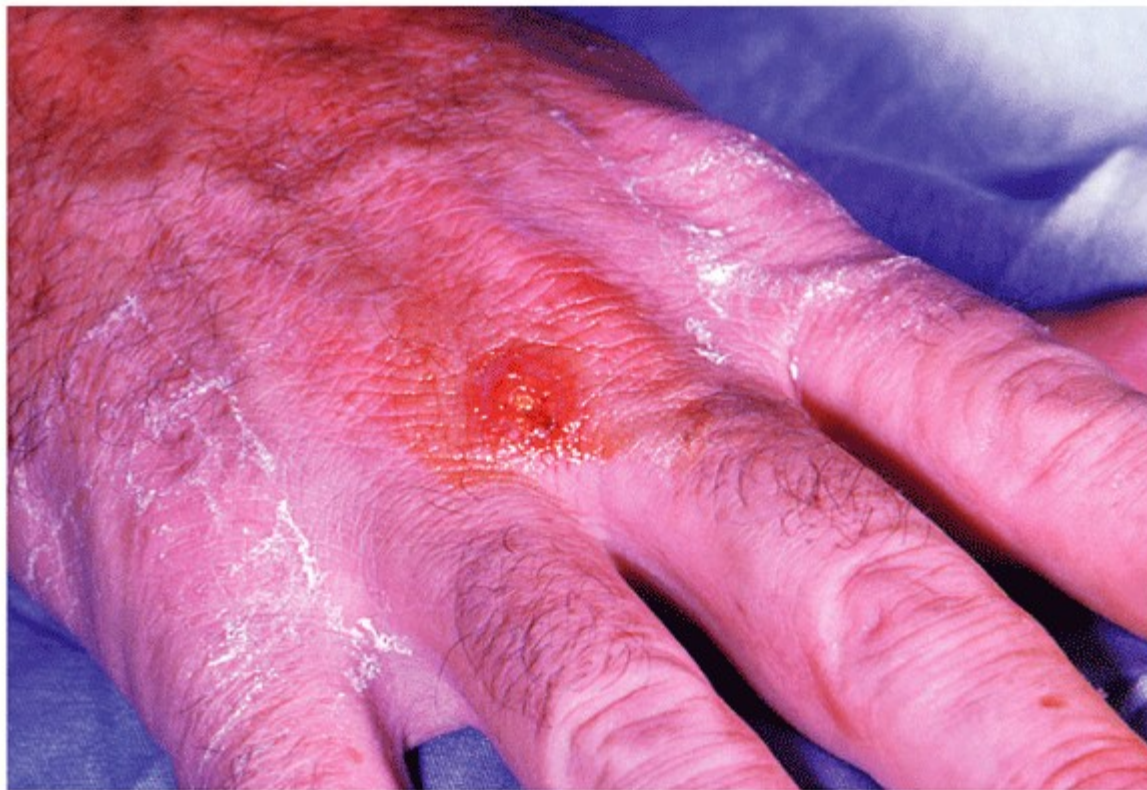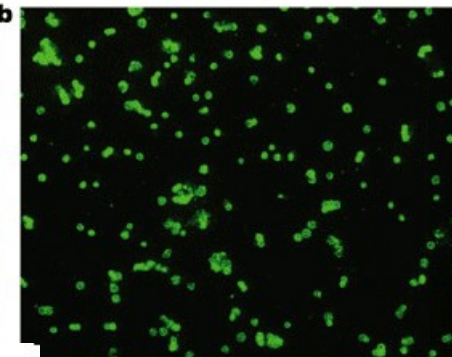
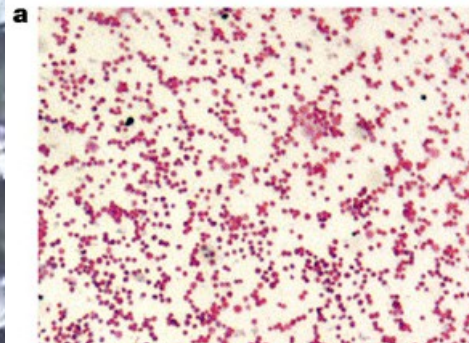
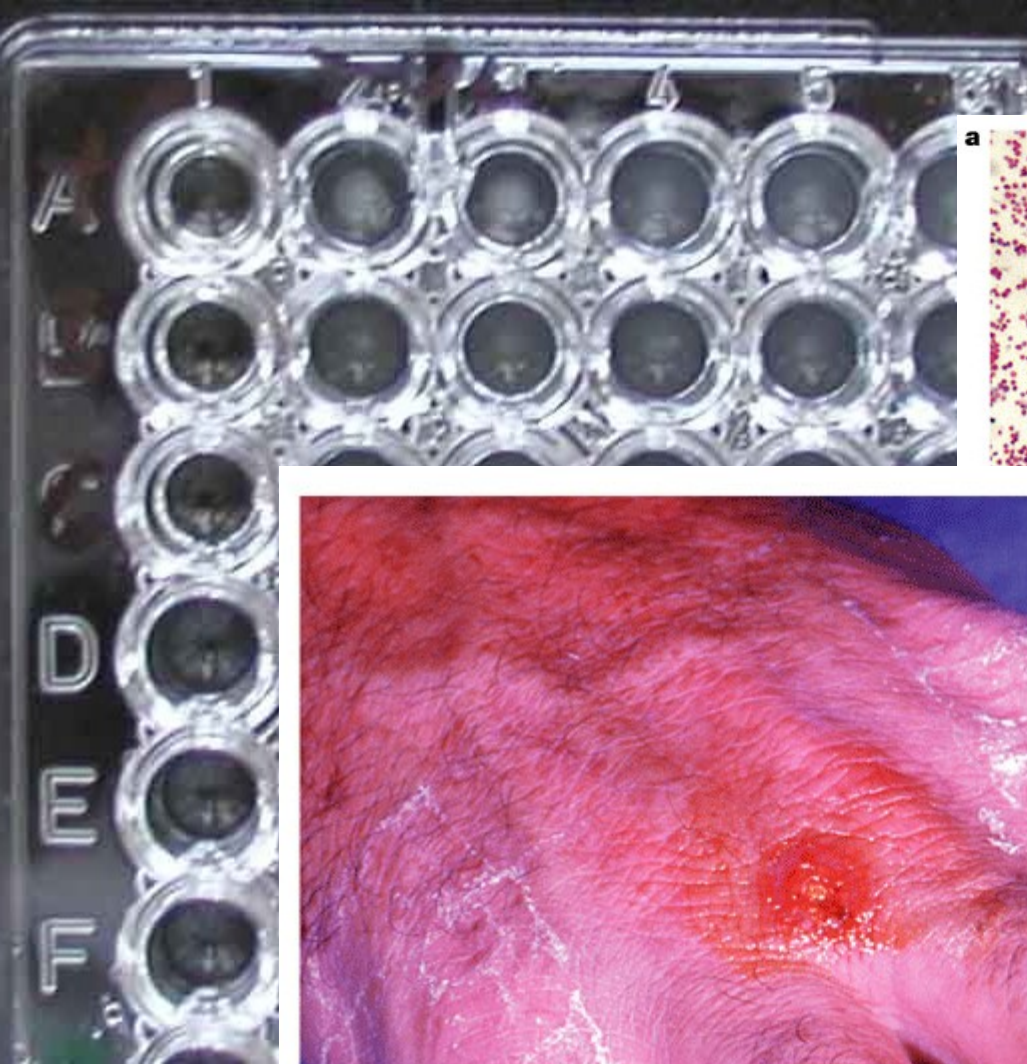


Poranění zvířetem

Francisella tularensis (hlodavci, zajíci – tularemia)

Bartonella henselae (“cat scratch disease”)





Nature Reviews | Microbiology

FRANCISELLA TULARENSIS

Nature Reviews | **Microbiology**

Egon Schiele (1890-1918)
Dead mother (1910)

