

Hypotenze

Šok

Plicní embolizace

Plicní hypertenze

# Chronická arteriální hypotenze I

- **definice** – hodnota TKs dlouhodobě pod 100mmHg
- **etiologie**
  - ❑ primární esenciální hypotenze mladých žen s rodinným výskytem, inaktivita a stres – podpůrné faktory
  - ❑ regulovaná hypotenze u sportovců
  - ❑ sekundární hypotenze – hypovolomie, imobilizace, hyponatrémie, kardiovaskulární, endokrinní, vyvolaná medikamentózně

# Chronická arteriální hypotenze II

- **příznaky** – většinou asymptomaticky, známky sníženého prokrvení mozku – snížená výkonnost, zvýšená únavnost, poruchy koncentrace, depresivní nálada, studené ruce a nohy
- **diagnostika** – hodnoty TK, Holter
- **léčba** – většinou není nutná, pouze všeobecná opatření – zvýšení příjmu tekutin a soli, častá malá jídla, zlepšení fyzické kondice, masáže, hydroterapie, spánek se zvýšenou horní polovinou těla snižuje noční diurézu a tím ranní hypotenzi, pomalé vstávání z lůžka, kompresní punčochy, event. venotonika

# Ortostatická hypotenze I

- **definice** – pokles TKs nejméně o 20mmHg a TKd nejméně o 10mmHg v průběhu 3 min po postavení po předchozím 4 min ležení
- **etiologie** – stagnace krve v DKK a splachniku
  - **podpůrné faktory** – varixy, diabetická polyneuropatie, další neuropatie, Parkinsonova choroba, poruchy baroreflexů
- **příznaky** – závratě, mžitky před očima, při vstávání nebo předklonu, bolesti hlavy, hučení v uších, event. ortostatický kolaps – synkopa, palpitace, bolesti na hrudi, úzkost

# Ortostatická hypotenze II

- **diagnostika** – anamnéza
- Schellongův test – 10 min vleže, 10 min ve stoje, měření TK a TF po 1 min
- hodnocení - sympatikotonní forma – po postavení pokles TKs, vzestup TKd a TF, u asympatikotonní formy všechny hodnoty klesají
- **komplikace** – ztráta vědomí možností úrazu, u starších možnost TIA, CMP

# Ortostatická hypotenze III

- **diff. dg.** – synkopa kardiální, cirkulační, cerebrální, metabolická
- **léčba** – všeobecná opatření,
  - u sympatikotonní – dihydroergotamin,
  - u asympatikotonní – sympatomimetika (možnost arytmí, poruch MM, AP), event. mineralokortikoidy – retinují tekutiny
- **léčba akutní synkopy** – poloha vleže se zvýšenými končetinami

# Šok I

- **definice** – náhlý stav závažné poruchy perfuze tkání a selhání krevního oběhu s následným vývojem tkáňové hypoxie a s rozvojem acidózy zpočátku laktátové
- **etiologie**
  - hypovolémický – hemoragický, popáleninový, z dehydratace
  - kardiogenní – akutní infarkt myokardu
  - periferní formy – septický, anafylaktický, neurogenní
  - obstrukční forma – PE, tamponáda

# Šok II

- průběh
  - ❑ zpočátku přerozdělení krevního oběhu s cílem zachování srdce a mozku – centralizace oběhu
  - ❑ v periferii je intravaskulární objem doplňován přestupem z tkání
  - ❑ atonie prekapilárních úseků cév
  - ❑ konstrikce postkapilárních úseků
  - ❑ hromadění kyselých produktů vede ke ztrátám intravaskulární tekutiny do tkání
  - ❑ shlukování erytrocytů, tvorba mikrotrombů, DIC



# Šok III

- **orgánové změny**
  - ❑ ledviny – vasokonstrikce až ischemické změny, oligurie
  - ❑ plíce – šoková plíce (ARDS), RI
  - ❑ játra a GIT – ischemie jaterních buněk, ischemie střevní stěny a sliznice, oblenění peristaltiky
  - ❑ srdce- zhoršuje se prokrvení myokardu, potencováno katecholaminy, tachykardií, vznikají drobná poškození myokardiálních buněk
  - ❑ mozek – autoregulačně chráněný, zhoršuje hypoglykémie, hypoxie
- **multiorgánové dysfunkce, selhání**

# Šok IV

- **příznaky** – bledost, chladná akra, nitkovitý puls, alterace vědomí, hypotenze, tachykardie, pocení, hyperventilace, tachypnoe, dušnost, cyanóza
- **diagnostika** – TF, rytmus, TK, CVT, WP, saturace,  $pO_2$ , dechová frekvence, dýchání, krevní plyny, stav vědomí, diuréza, později známky orgánových dekompenzací, do určitého stupně reverzibilní
- **komplikace** – až multiorgánové selhání

# Šok V

- léčba
- přednemocniční fáze – dostatečná ventilace, doplnění objemu, autotransfuzní poloha, stavění krvácení, léčba bolesti, udržení tělesné teploty
- nemocniční fáze – vždy na JIP, ARO, kauzální terapie, doplnění objemu, event. ATB, léčení následků, léčení poruch ABR, léčení ARDS, event. PEEP

# Hypovolemický šok I

- etiologie
  - hemoragický šok – ztráta krve při úrazech a krvácení – nad 1000ml
  - nehemoragický šok – zvracení, průjmy, polyurická fáze RI, dehydratace, ztráty plazmy při popáleninách

# Hypovolemický šok II

- stadia hypovolemického šoku
  - ❑ ztráta 10-25% - periferní vasokonstrikce
  - ❑ ztráta 25-30% - TF nad 100/min, TKs pod 100mmHg, bledost, pocení, oligurie, žízeň, neklid
  - ❑ ztráta 35-50% - pokles TKs pod 60mmHg, bledost, anurie – prerenální selhání, mydriáza z acidózy, porucha vědomí

# Hypovolemický šok III

- **diagnostika** – klinické příznaky, CVT, laboratorně – pokles saturace, pokles Hb s odstupem několika hodin
- **léčba** – zastavit krvácení, ztrátu tekutin, úhrada krve, tekutin, 2 i.v. katetry, prozatímně – plazmaexpandéry 500-1000ml, krystaloidy
  - ❑ cíl – obnovit diurézu aspoň 30-50ml/hod
  - ❑ vasopresory jsou KI, pokud CVT nedosáhne fyziologických hodnot

# Kardiogenní šok II

- **etiologie** – náhlý pokles minutového výdeje (poškození 40% myokardu, tamponáda, arytmie), častěji u recidiv IM, u transmurálních IM, u DM, nad 60 let
- **příznaky** – hypotenze pod 80mmHg, tachykardie, dušnost, příznaky selhání LK
- **diagnostika** – klinické příznaky, RTG známky plicního edému, ECHO známky poškození kinetiky stěny LK, zvýšení plnicího tlaku LS

# Kardiogenní šok III

- léčba

- ovlivnění rozsahu IM
- snížení spotřeby kyslíku
- zlepšení koronárního průtoku – PTCA
- odlehčující punkce při tamponádě
- antiarytmika

- další léčba

- odstranění bolesti, hypoxémie, acidózy
- úprava intravaskulárního objemu – dle WP, farmakologická léčba – dopamin, dobutamin, event. noradrenalin, diuretika
- mechanická podpora cirkulace – kontrapulzace, PEEP



# Septický šok I

- **etiologie** – bakterémie G- s uvolněním endotoxinů, G+ s uvolněním oligonukleotidů
- **průběh**
  - systémová zánětlivá reakce
  - sepse se známkami orgánové dysfunkce
  - septický šok – hyperdynamická forma s teplou suchou kůží, počátek uniká pozornosti, hyperkinetická cirkulace, hypotenze, tachykardie, relativní hypovolémie, klesá perfuze tkání, postupně multiorgánové selhání

# Septický šok II

- obzvlášť nebezpečný - šok při meningokokové infekci – DIC, krvácení do nadledvin
- léčba – ATB terapie, imunoglobuliny, doplňování objemu dle CVT, kyslík, zajištění diurézy, malé dávky vasopresorů, antiagregační terapie, podpora funkce nadledvin – 200mg HCT denně, zamezení ztrát tepla

# Anafylaktický šok I

- **etiologie** – uvolnění mediátorů alergie – histamin, serotonin, komplementová kaskáda, vazodilatace, tachykardie, pokles TK, edém sliznic, svědění, exantém
- **stupně závažnosti**
  - 0 – místní reakce
  - I – celkové příznaky – závratě, bolesti hlavy+kožní příznaky
  - II – pokles TK, tachykardie, dušnost, nauzea
  - III – bronchospasmus, edém laryngu
  - IV – zástava dechu a oběhu

# Anafylaktický šok II

- léčba
  - zastavit další přísun antigenu
  - protišoková poloha
  - i.v. přístup
  - HCT, adrenalin s.c., i.v. zředěný
  - aminophyllin
  - beta-mimetika ve spreji
  - náhrada objemu
  - antihistaminika i.v.
  - při hypotenzi dopamin, při zástavě KPR

# Akutní plicní embolizace I

- **definice** – uzavření části plicního řečiště nejčastěji embolem při TEN, méně často tukem, vzduchem
- **etiologie** – TEN, žilní trombóza, kabel kardiostimulátoru, centrální žilní katetr
- **predisponující faktory**
  - zpomalení krevního proudu
  - stavy po operacích, traumatech (zahuštění, poranění žil)
  - maligní nádory
  - obezita
  - varixy

# Akutní plicní embolizace II

- vyvolávající momenty
  - ☐ ranní vstávání
  - ☐ defekace
  - ☐ velká tělesná námaha
- **patogeneza** – embolus zvýší odpor v plicním řečišti, poklesne MO a TK, krev protéká plícemi přes zkraty, není oxygenována, vzniká hypoxie, reflexně k prekapilárním spazmům a dalšímu zvýšení odporu plicního řečiště
  - embolus v periferní oblasti plic nezpůsobí nekrózu, oblast je prokrvována z anastomóz
  - sukcesivní plicní embolizace – opakované drobné

# Akutní plicní embolizace III

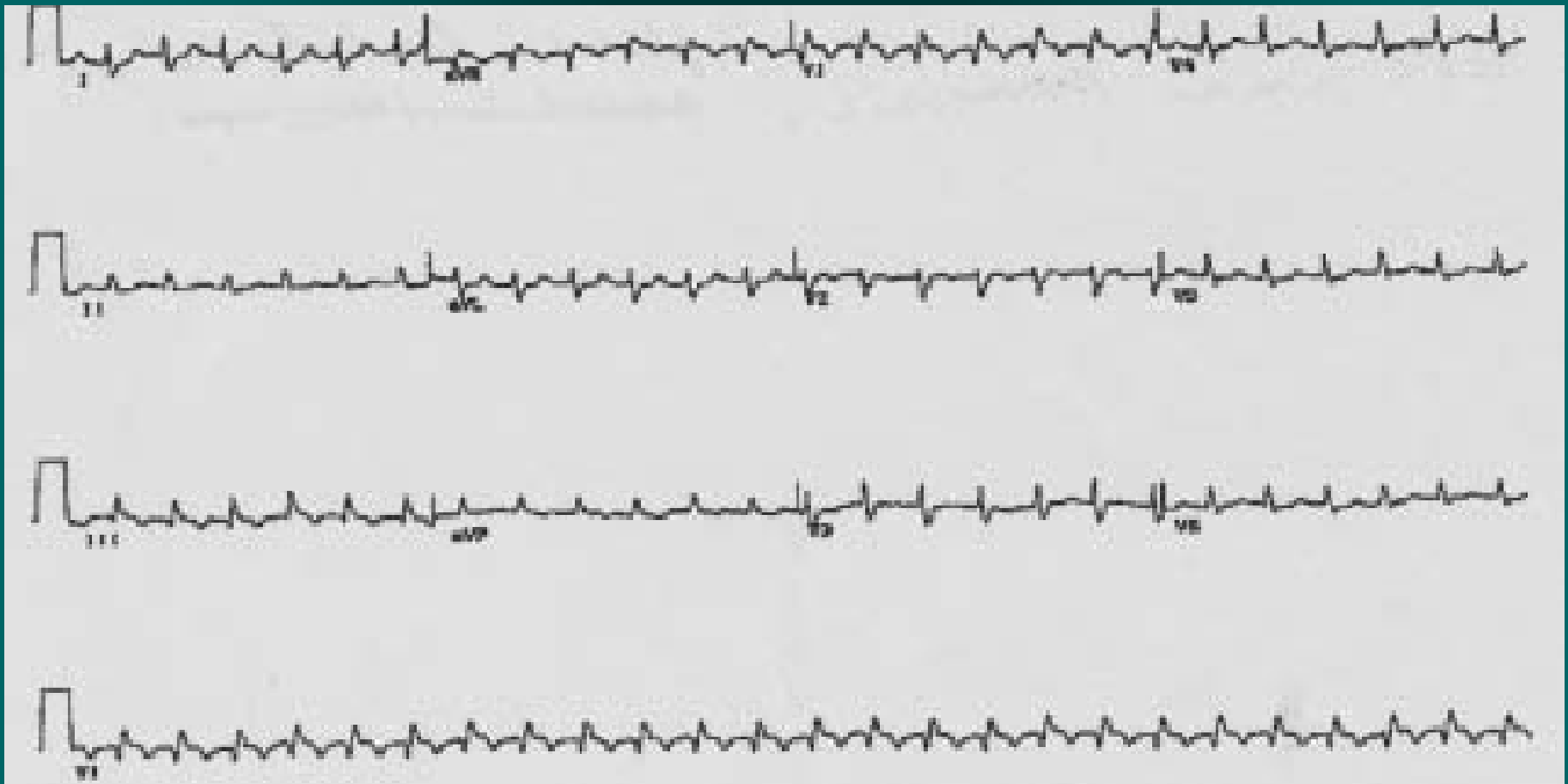
- příznaky
  - dušnost
  - tachykardie
  - bolest na hrudi pleurálního charakteru, kašel event. s hemoptýzou
  - zvýšená náplň krčních žil
  - kolaps, synkopa, náhlá smrt při náhlém vzniku a velkém rozsahu
  - u sukcesivní embolizace přechodné stavy dušnosti a tachykardie – často přehlíženo !!

# Akutní plicní embolizace IV

- diagnostika
  - klinické příznaky
  - EKG – S1Q3, vznik blokády PTR, P pulmonale
  - RTG - zastínění trojúhelníkového tvaru, chudost plicní kresby, prominence hilů, vývoj pleurálního výpotku, flebografie, plicní angiografie
  - ECHO – přetížení PK, průkaz trombu Dopplerem
  - CT plic
  - laboratorně – Astrup - hypoxémie, hypokapnie, zvýšení DD



# EKG při akutní plicní embolizaci



# Akutní plicní embolizace V

- komplikace
  - při obstrukci nad 50% plicního řečiště akutní cor pulmonale, náhlá smrt
  - pleuritida, pleurální výpotek
  - pneumonie, absces
- **diff. dg.** – dušnost – spontánní PNO, plicní edém, astmatický záchvat, bolest na hrudi – IM, perikarditida, pleuritida, disekce Ao, hemoptýza – hemateméza, krvácení z oblasti ORL

# Akutní plicní embolizace VI

- léčba
- přednemocniční – poloha vsedě, minimální manipulace, uklidnění i medikamenty, opatrný transport
- nemocniční
  - O<sub>2</sub>, zajištění centrální žíly
  - dle okolností trombolýza nebo plná heparinizace – 10 000j. bolus, kontinuálně 1000j/hod do aPTT nad 2
  - léčba bolesti
  - katetrizační léčba – fragmentace embolu, lokální trombolýza, Uzv trombolýza
  - výjimečně chirurgická terapie

# Akutní plicní embolizace VII

- na úvodní léčbu navazuje **dlouhodobá antikoagulace** – kumarinové preparáty (Warfarin, Lawarin) – INR 2-5, riziko recidivy 30%
- **délka podávání** – při známé příčině 6 měsíců, při neznámé příčině 1-2 roky, pátrat po příčině – koagulační defekty (AT III, protein C, protein S), nádor?
- **prevence TEN** – rehabilitace, hydratace, zábrana poranění endotelu, antiagregace, antikoagulace

# Plicní hypertenze, cor pulmonale chronicum I

- **definice** – zvýšení tlaku v plicním řečišti nad 20mmHg v klidu a nad 30 při zátěži
- **etiologie**
- **postkapilární**
  - při selhání LK, Mi stenóze, myxomu LS
- **prekapilární**
  - hypoxická (chronická bronchitida), hyperkinetická (zkratové vady)
  - restriční (firbróza, skoliózy, myopatie)
  - vaskulární (embolizace, vaskulitidy, prim. plicní hypertenze)

# Plicní hypertenze, cor pulmonale chronicum II

- **patogeneza** – zvýšení tlaku v plicním řečišti způsobí proliferaci endotelu, fibrózu intimy, obliteraci drobných cév, narůstající resistance plicního řečiště zatěžuje PK, zde hypertrofie, dilatace, selhání
- **příznaky** – snížená výkonnost, progredující dušnost, při námaze závratě, synkopy, bolesti na hrudi, při selhání PK městnání ve velkém oběhu (otoky DKK, hepatomegalie, přeplnění jugulárních žil, ascites, pleurální výpotek, anasarka)

# Plicní hypertenze, cor pulmonale chronicum III

- diagnostika
  - ❑ klinické příznaky, poslechově systolický šelest při insuficienci trikuspidální chlopně
  - ❑ EKG – hypertrofie PK, posun osy doprava, P pulmonale, blokáda PTR
  - ❑ ECHO – hypertrofie, dilatace PK
  - ❑ RTG hrudníku – mohutné hily, truncus intermedius nad 18mm,
  - ❑ laboratorně – respirační insuficience, polyglobulie

# Plicní hypertenze, cor pulmonale chronicum IV

- **komplikace** – TEN z oblenění žilního průtoku, trávicí obtíže při ascitu, RI, maligní arytmie při selhání PK
- **POZOR!!** při ascitu je snížena rezorpce p.o. podaných léčiv!
- **diff. dg.** – selhání PK z jiného důvodu (např. IM PK)
- **léčba** – základní choroba, dlouhodobá oxygenoterapie malými dávkami kyslíku, venepunkce, diuretika, ACEI, antiagregační terapie



Děkuji za pozornost

