

Úvod do osteologie

OBEČNÁ OSTEOLÓGIE

- kostra - pevná opora těla, ochrana pro orgány
- depozitum minerálních látek
- krvetvorba

TYPY KOSTÍ

Kosti dlouhého typu

- diafýza
- epifýza proximální a distální
- metafýza
- cavitas medullaris

- substantia compacta
(corticalis)
- substantia spongiosa



Kost typu krátkého

(nepřevažuje žádný rozměr)

Stavba:

- 1) na povrchu je **corticalis**
- 2) uvnitř **substantia spongiosa**

Plochá kost

Stavba:

- 1) kompakta ve formě lamina externa a interna
- 2) spongiosa mezi laminami - diploe

Sesamské kosti

ve šlachách některých svalů

Pneumatizované kosti

rozvoj po narození (vedlejší nosní dutiny)

Kosti nepravidelného tvaru

STAVBA KOSTI

PERIOSTEUM

a) fibrózní vrstva (zevní)

b) kambiová vrstva (osteoblasty, Sharpeyova vlákna, růst kosti do tloušťky, zlomeniny)

- bohatá senzorická inervace

1 - **periost**

2 - Sharpeyova vlákna

3 - cévy v periostu

4 - **endost**

5 - céva z periostu procházející Volkmannovým kanálkem do cév Haverských systémů

6 - bohatá inervace

Kostní tkáň se vyskytuje ve dvou formách

a) kompakta (**substantia compacta**)

b) kost houbovitá (**substantia spongiosa**)

kompakta

- 1 - Haversovy lamely
- 2 - intersticiální lamely
- 3 - povrchové (plášťové) lamely
- 4 - lamely trámeček spongiosní kosti

Spongióza

- Substantia spongiosa
- Substantia compacta
- Lebka - diploe

KOSTNÍ DŘEŇ

Medulla ossium rubra - červená kostní dřeň
(hematopoéza)

Medulla ossium flava - žlutá kostní dřeň -
energetický zdroj organismu

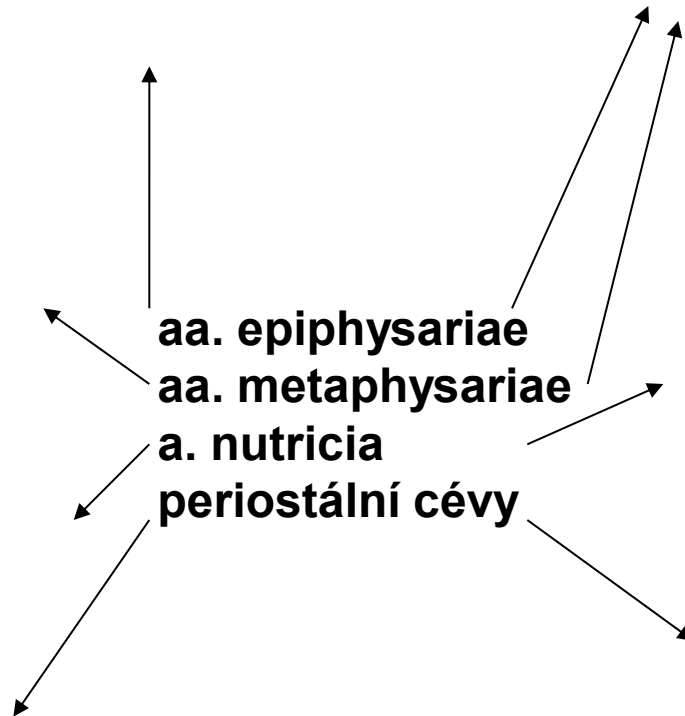
Medulla ossium gelatinosa - šedá kostní dřeň

Osteoporóza

KOSTNÍ CÉVY

- nejvýznamnější kostní cévy přicházejí přes periost cestou Volkmanových kanálků

Schéma cévního zásobení dlouhé kosti



RTG KOSTÍ

4,5 roku

7 let

11 let

14 let

SPECIÁLNÍ OSTEOLOGIE

KOSTRA TRUPU

COLUMNA VERTEBRALIS

- původně: 33-34 obratlů
- po srůstu: 24 obratlů

Obratle

- 7 krčních
- 12 hrudních

- 5 bederních
- 4-5 křížových- os sacrum
- 4-5 kostrčních -

- os coccygis

VERTEBRA

corpus vertebrae

facies terminalis superior et inferior

arcus vertebrae

pediculus arcus vertebrae

lamina arcus vertebrae

foramen vertebrale

incisura vertebralis

processus

processus articulares

processus transversi

processus spinosus

VÝVOJ OBRATLŮ

Corpus vertebrae

Arcus vertebrae

Processus articulares

Processus transversus

Processus spinosus

Costa

VERTEBRAE CERVICALES

- uncus corporis vertebrae
- processus transversus - tubercula anteriora et posteriora, foramina processus transversi
- oválné, ledvinovité tělo
- trojúhelníkovitý foramen vertebrale
- rozštěpený processus spinosus
- processus articulares - v šikmé rovině

Corpus vertebrae

Arcus vertebrae

Processus articulares

Processus transversus

Processus spinosus

Costa

ATLAS - C1

- **arcus anterior**
tuberculum anterius
fovea dentis
- **arcus posterior**
tuberculum posterius
sulcus a. vertebralis
- **massae laterales**
processus transversi
foramina pr. transversi

Corpus vertebrae

Arcus vertebrae

Processus articulares

Processus transversus

Processus spinosus

Costa

AXIS - C2

- dens axis (tělo atlasu)- apex dentis
- facies articularis anterior et posterior
- os odontoideum

Corpus vertebrae

Arcus vertebrae

Processus articulares

Processus transversus

Processus spinosus

Costa

C6- TUBERCULUM CAROTICUM

VERTEBRA PROMINENS- C7

VERTEBRAE THORACICAE

- **corpus:** foveae costales - superiores, inferiores
- **processus transversus** 1.-10.Th: fovea costalis pr. transversi
- **processus articulares:** ve frontální rovině
- **Th4 - 9:** impressio aortica

Corpus vertebrae

Arcus vertebrae

Processus articulares

Processus transversus

Processus spinosus

Costa

VERTEBRAE LUMBALIS

- **processus costarii**
- **processus accessorius-**
kaudálněji
- **processus mamillaris-**
kraniálněji
- **processus articulares-** v
sagitální rovině
- **processus spinosi-** plochá
destička
- **sacralizace** lumbálního
obratle

Corpus vertebrae

Arcus vertebrae

Processus articulares

Processus transversus

Processus spinosus

Costa

OS SACRUM

- **facies dorsalis**- crista- mediana, medialis, lateralis
- **facies auricularis**- partes laterales ossis sacri
- **facies pelvina**- lineae transversae
- **foramina sacralia**- dorsalia, pelvina
- **canalis sacralis**- hiatus sacralis- cornua sacralia
- **basis ossis sacri**
- **apex ossis sacri**

Corpus vertebrae

Arcus vertebrae

Processus articulares

Processus transversus

Processus spinosus

Costa

OS COCCYGIS

- cornua ossis coccygis=
processus transversi Co1
- apex coccygis

Corpus vertebrae

Processus articulares

Processus transversus

COSTAE

- 12 párů žeber:
- **costae verae**: 7 párů, pravá žebra
- **costae spuriae**: 8.-10.pár, nepravé žebra
- **costae fluctuantes (liberae)** : 11. a 12. pár- volná žebra
- délka- od 1. po 8. se zvětšuje, nejmenší- 1. a 12., největší 6. - 9.

COSTA

os costae + cartilago:

- caput costae, crista
- collum costae
- tuberculum costae
- corpus costae
- crista costae
- sulcus costae
- angulus costae

Facies articularis capitis costae
Facies articularis tuberculi costae

COSTA PRIMA

- sulcus arterie subclaviae
- (sulcus venae subclaviae)
- tuberculum m. scaleni anterioris
- úpon pro m. scalenus medius
- odstup m. subclavius

COSTA SECUNDA

- tuberculum m. scaleni posterioris
- tuberositas m. serrati anterioris

STERNUM

- **sternebrae**
- **manubrium sterni-**
incisura- jugularis,
clavicularis a místa spojení
chrupavek 1.páru žeber
- **angulus sterni**
- **corpus- incisurae costales**
- **processus xiphoideus**

RTG krční páteře

RTG hrudní páteře

RTG bederní páteře

Děkuji za pozornost!

Obrázky:

Atlas der Anatomie des Menschen/Sobotta. Putz, R., und Pabst, R. 20. Auflage. München: Urban & Schwarzenberg, 1993

Netter: Interactive Atlas of Human Anatomy.

Naňka, Elišková: Přehled anatomie. Galén, Praha 2009.

Čihák: Anatomie I, II, III.

Drake et al: Gray's Anatomy for Students. 2010