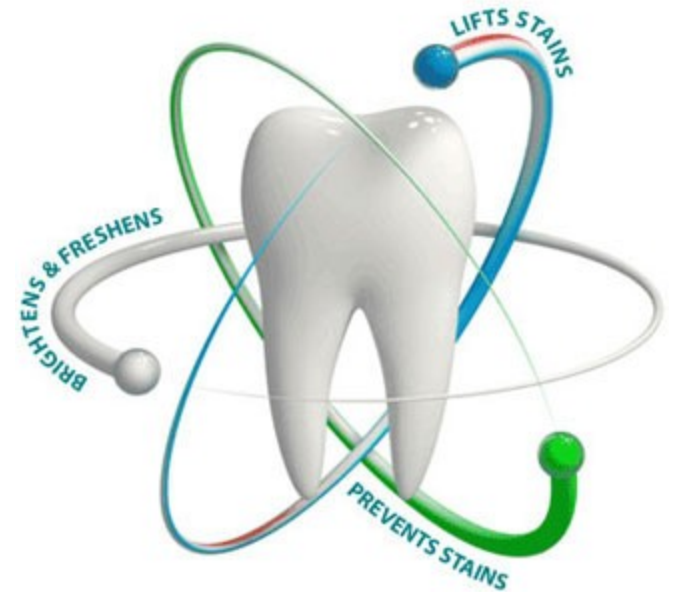




Přednáška 3

- cement – mikrosk. stavba
- hypercementóza
- klinický význam cementu
- alveolární výběžek
 - mikrosk. stavba
 - klin. aspekty jeho přestavby
- temporomandibulární kloub

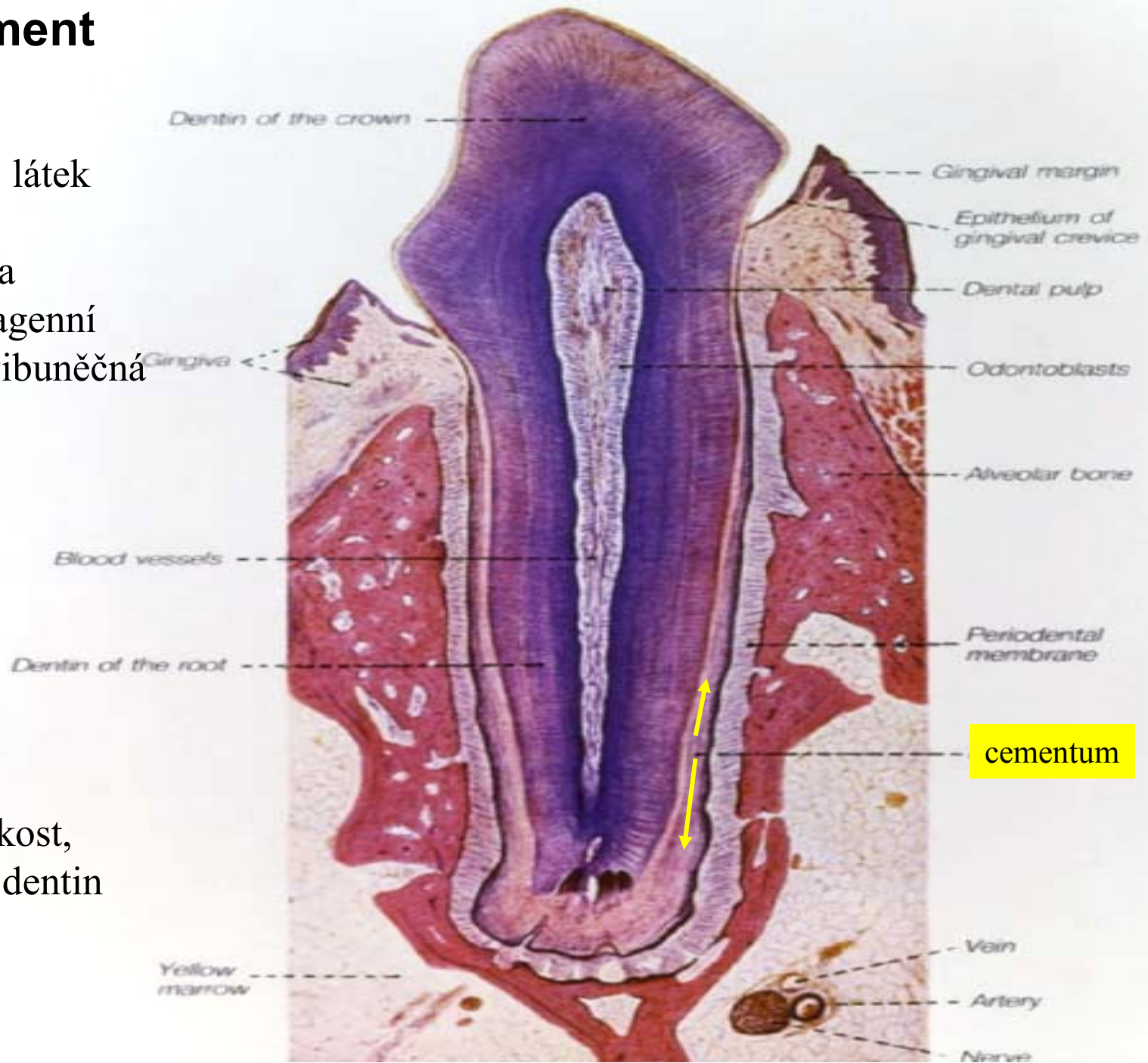


Zub: cement

45 % anorg. látek

+ org. složka
(buňky, kolagenní
vlákna, mezibuněčná
hmota)

Cement je
tvrdší než kost,
měkčí než dentin



Zub – kořen

Periodontium

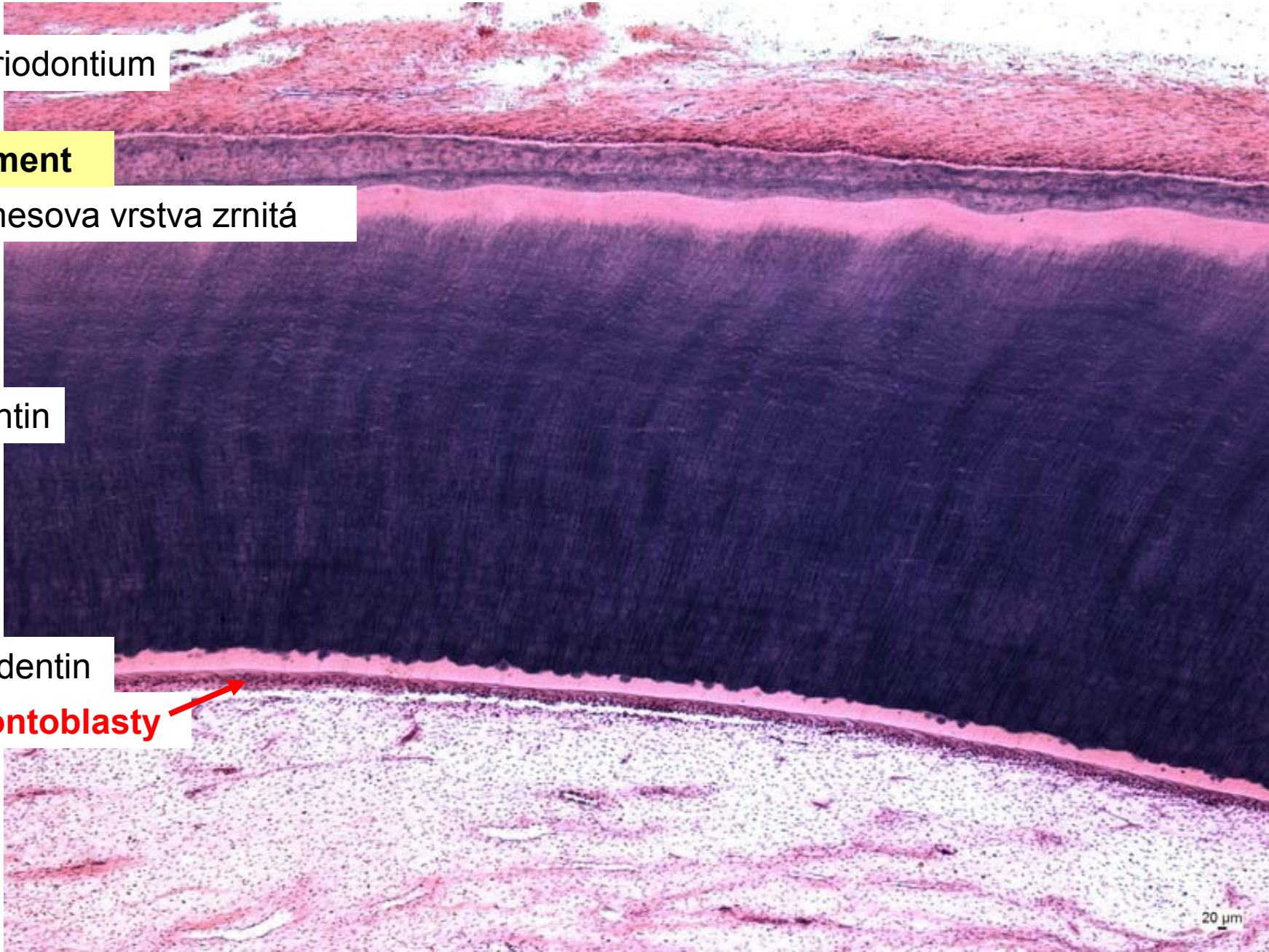
Cement

Tomesova vrstva zrnitá

Dentin

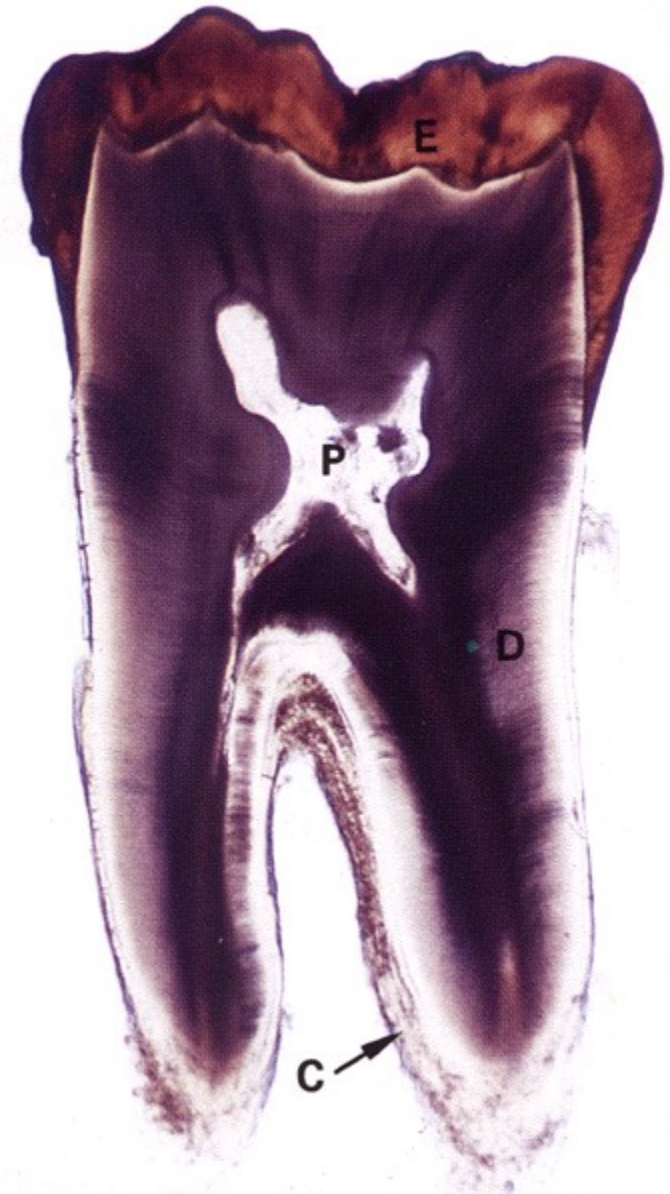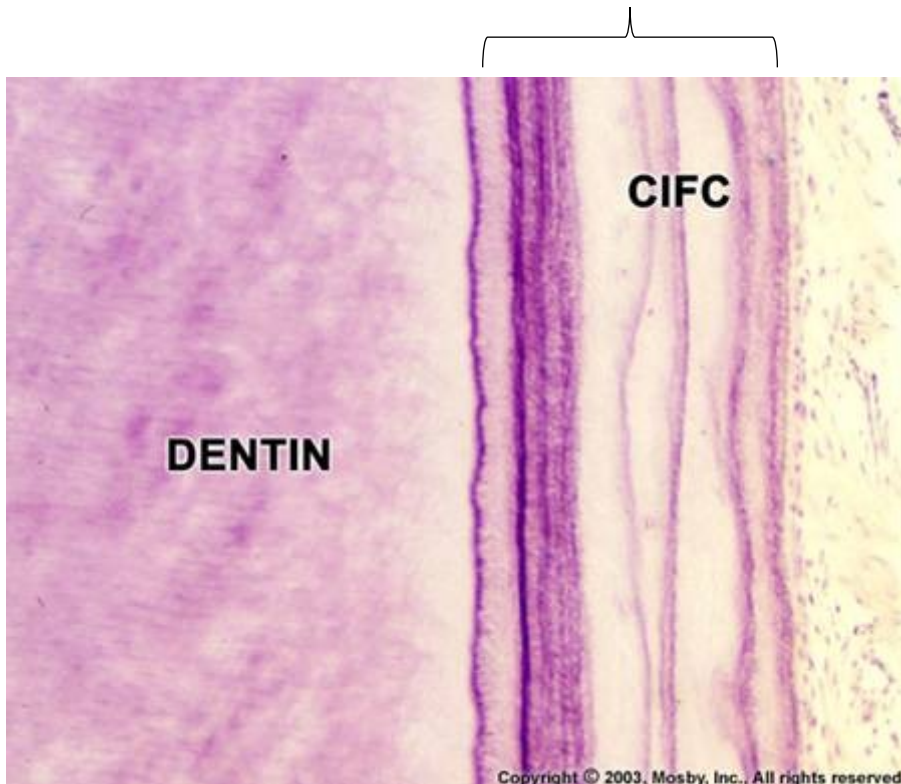
Predentin

odontoblasty



Cement (cementum, substantia ossea)

- zubní cement ≈ kostní tkáň vláknitého typu
nažloutlé barvy, kryje krček a kořeny zubů
- bezcévný, metabolická aktivita cementu
je nižší než v kosti
- vzniká apozicí - jsou na něm patrné
inkrementální čáry

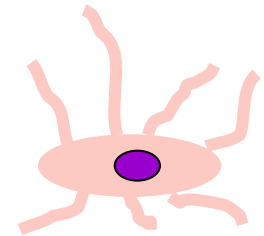


Mikroskopická stavba:

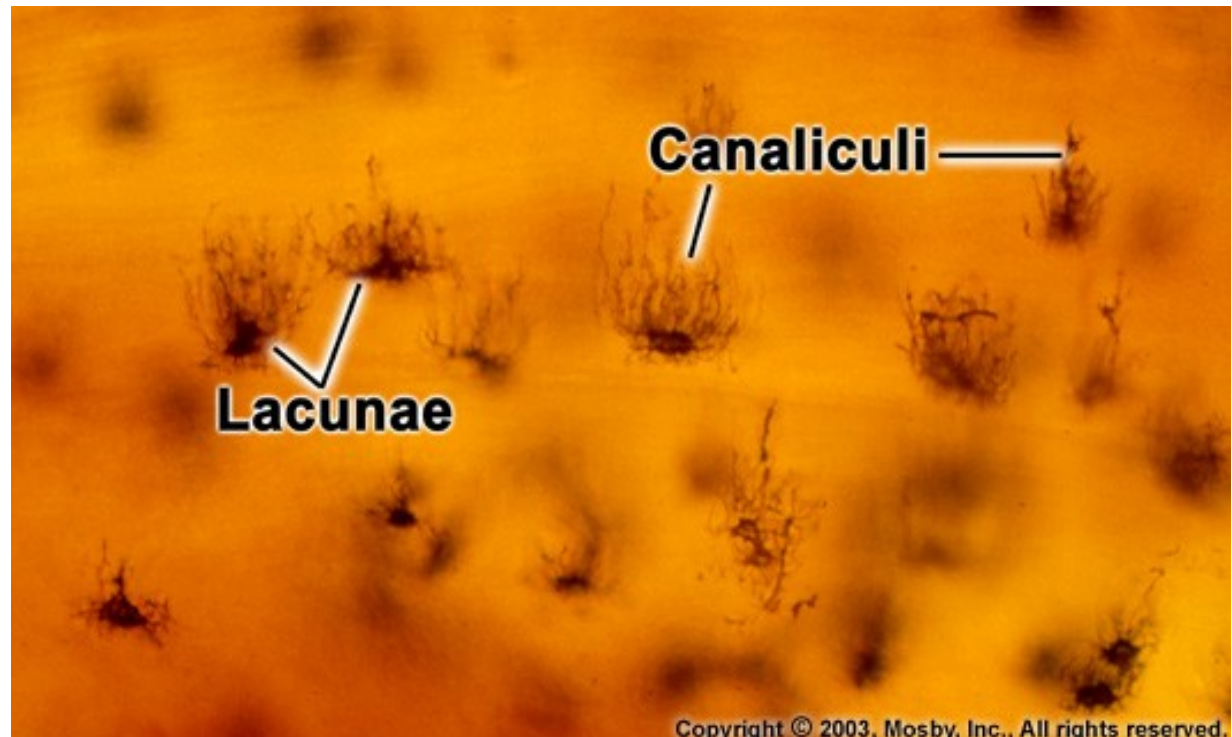
- **cementocyty** – buňky v lakunách a canaliculi ossium (viz kost)
- **cementová matrix** = mezibuněčná hmota

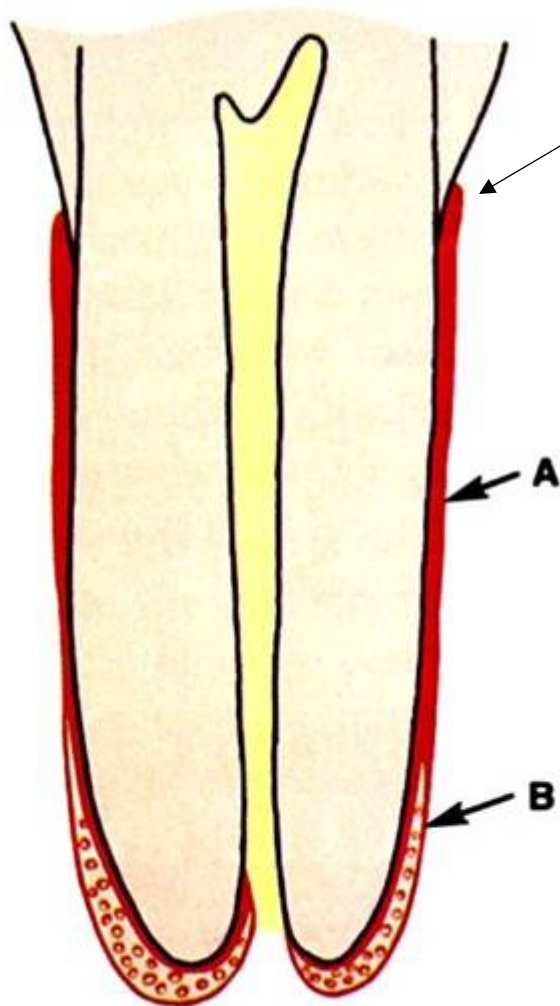
chemické složení:

hydroxylapatit, kolagen, glykosaminoglykany, a glykoproteiny



kolagenní vlákna
probíhají
ve snopečcích,
jejichž orientaci
určují síly, které
působí na zuby





acelulární afibrilární cement – nepravidelné výběžky cementové matrix na sklovině (u 50 % trvalých zubů)

cement primární (acelulární) (A)

- je bez cementocytů, v rozsahu celého zubního kořene, nasedá přímo na dentin
tloušťka: 10 - 200 μm

cement sekundární (celulární) (B)

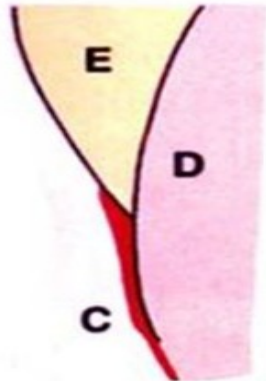
- obsahuje cementocyty, kryje apexy zubních kořenů
tloušťka: až 500 μm

Dentino-cementová hranice – v rozsahu kořene

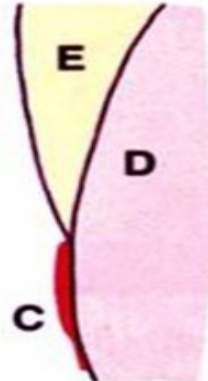
rovná, méně zřetelná, možný kontakt dentinových a cementových kanálků

Cementosklovinná hranice – v oblasti krčku

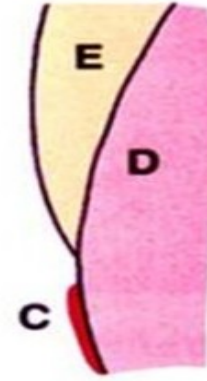
přesah cementu na
sklovinu
60 %




v ostré linii
30 %



s mezerou
10 %




100 μm



dentin

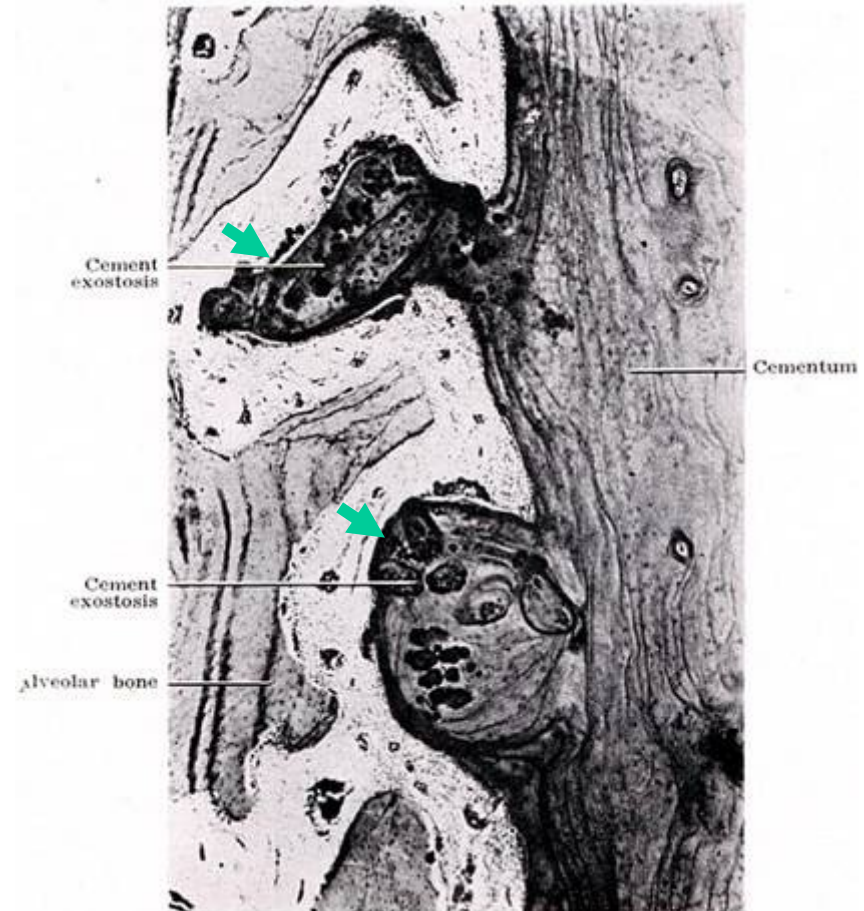
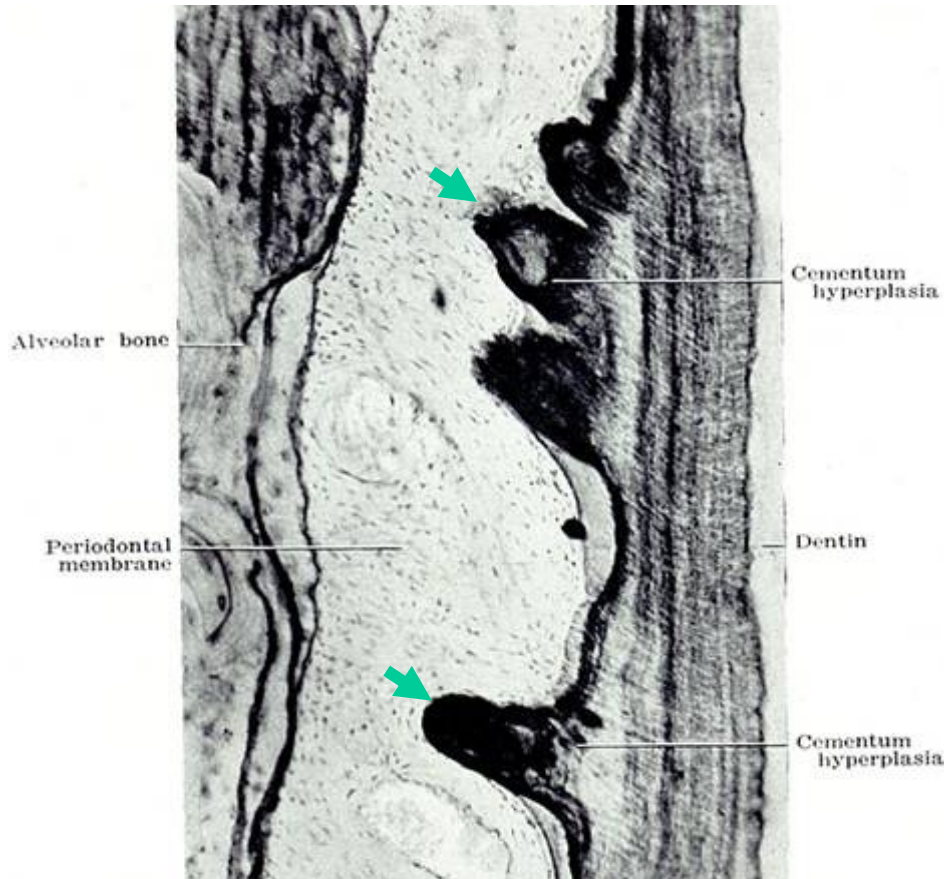
dentino cementová hranice

cement



Hyperplasie cementu = hypercementosis

- abnormální ztluštění cementu
- vyskytuje se izolovaně nebo u všech zubů dentice
- nejčastější příčinou je dlouhodobé a nadměrné zatěžování zubů nebo periapikální zánět (! – při extrakci zubu)

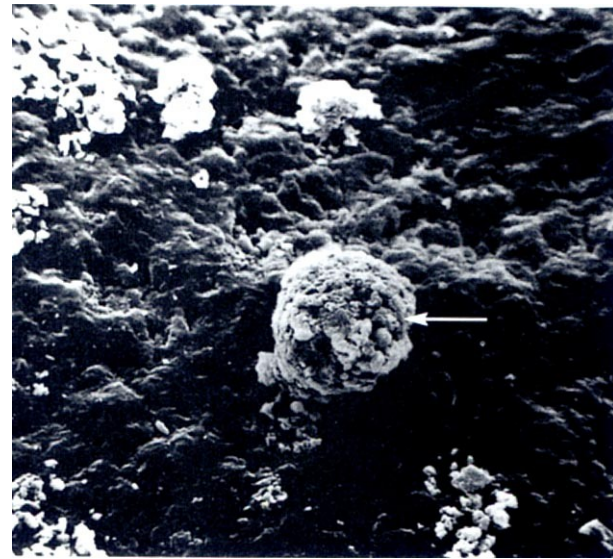


cementikly (aberrantní cement)

0,5 mm velká ložiska cementu

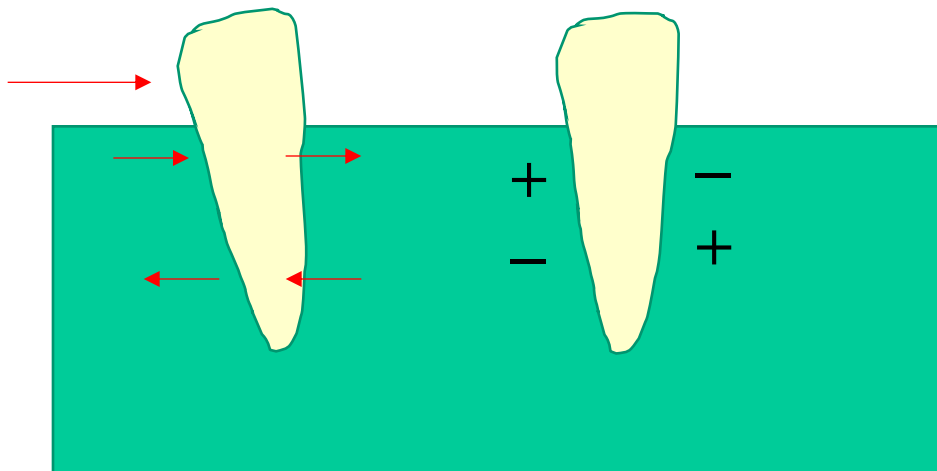
asi u 35 % zubů

jejich původ není znám



Fyziologická zvláštnost cementu

minimální metabolická aktivita (na rozdíl od kostní tkáně) - nemá schopnost remodelace, opotřebovaný a odumřelý cement na kořeni trvale zůstává, při ortodontické modelaci postavení zubu dochází k přestavbě alveolární kosti, cement se podílí minimálně – remodelace alveolárního výběžku



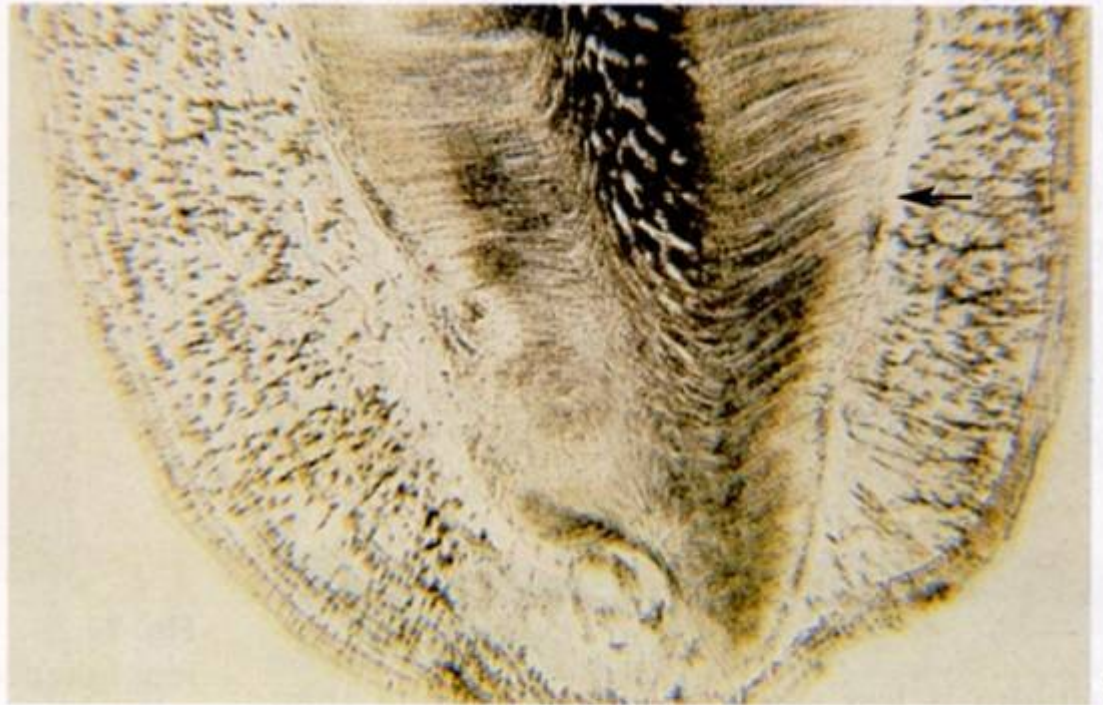
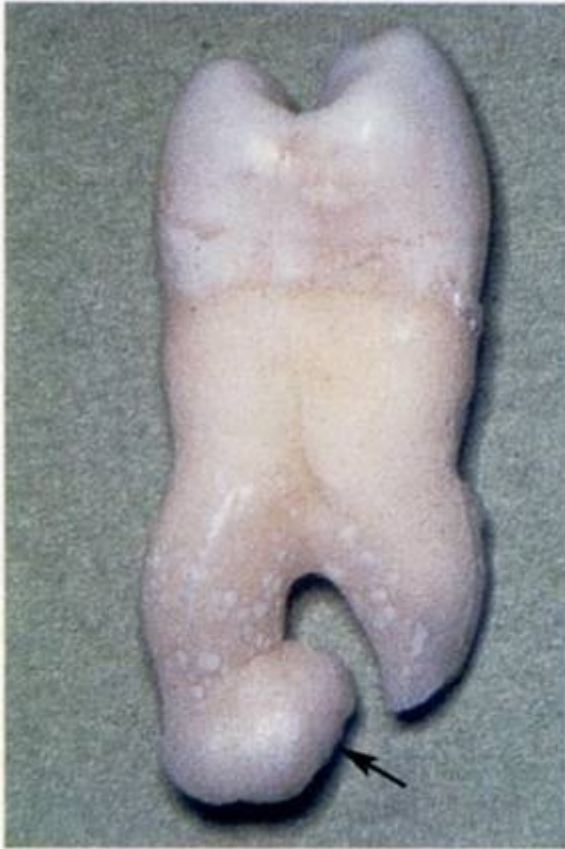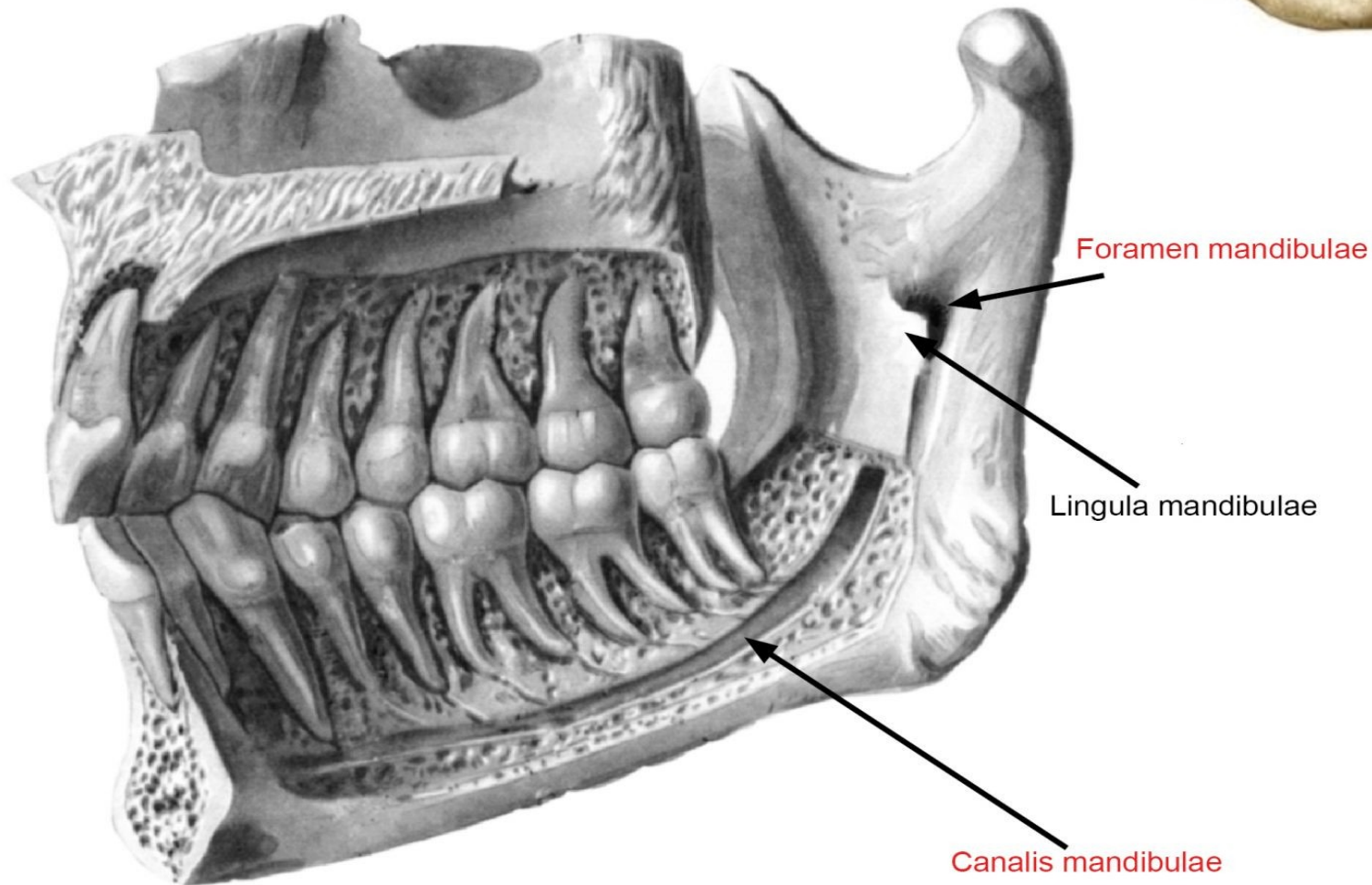

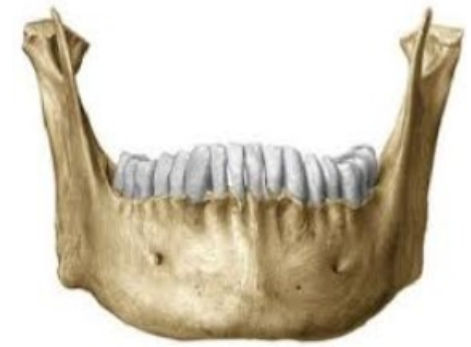
Fig. 11.31 (a) Hypercementosis at root apex (arrow). Courtesy of Dr J. Potts. (b) Ground section near the root apex showing hypercementosis. Arrow shows cement – dentine junction ($\times 25$).

Alveolární výběžek (lamelózní kompaktní kost)

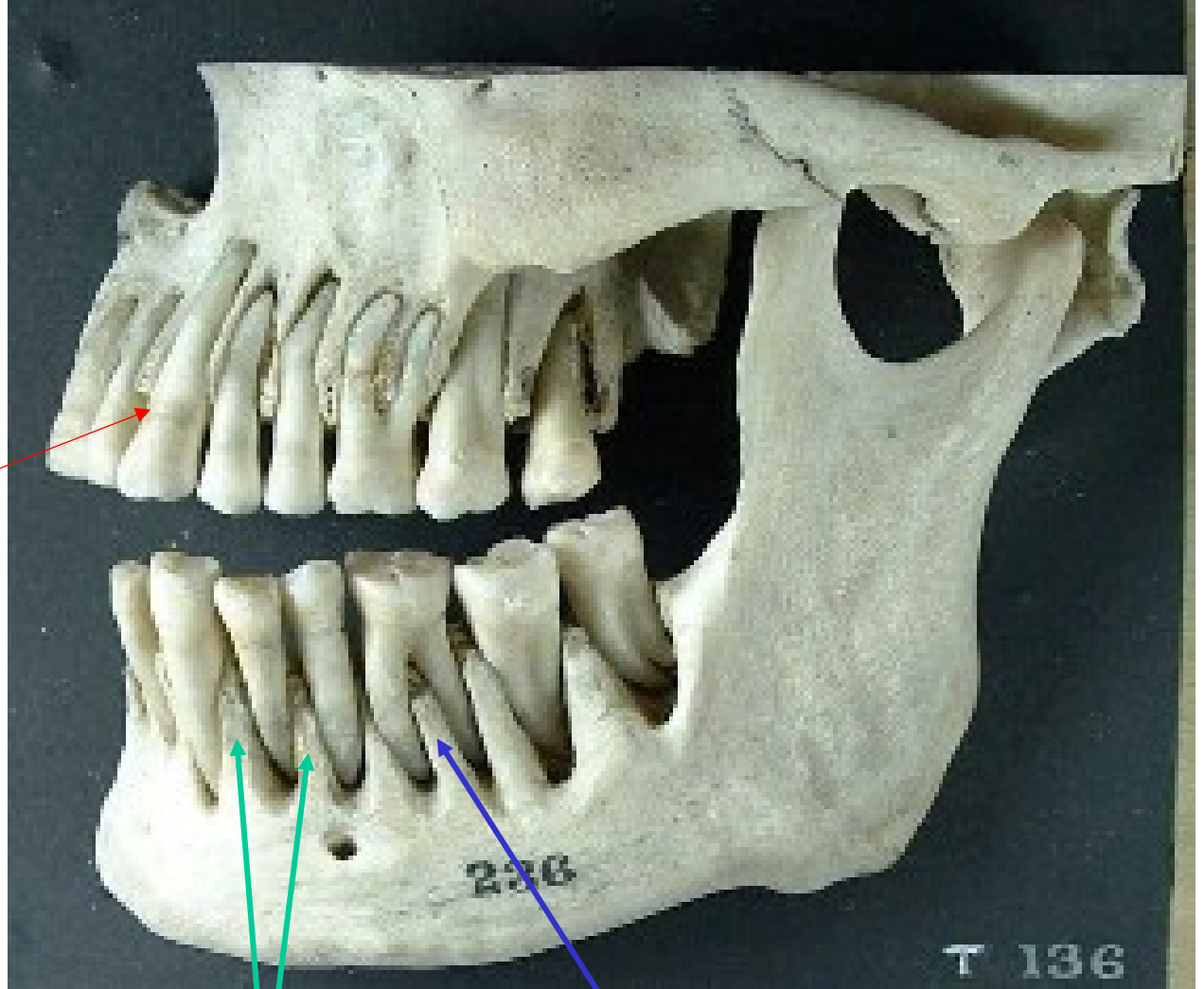


Alveolární výběžek

= část horní či dolní čelisti, v níž jsou vloženy kořeny zubů. Alveolární kost končí u zdravého parodontu 1-2 mm od cemento-sklovinné hranice.

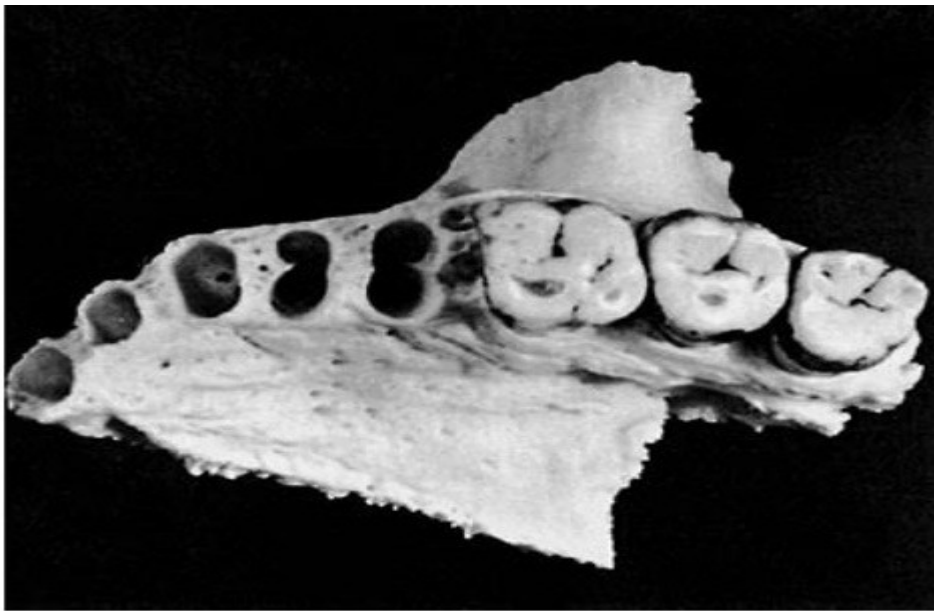
V mezizubním prostoru má kost tvar pyramidy.

Mezi zubem a lůžkem – štěrbina ($\pm 200 \mu\text{m}$) vyplněná periodontální membránou (in vivo)



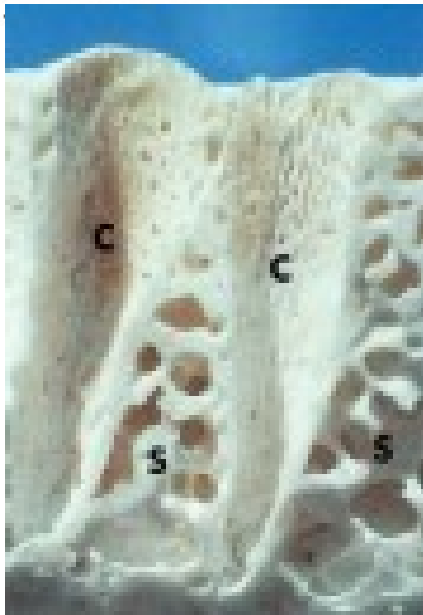interalveolární
(interdentální)
septum

mezikořenové septum
(interradikulární)

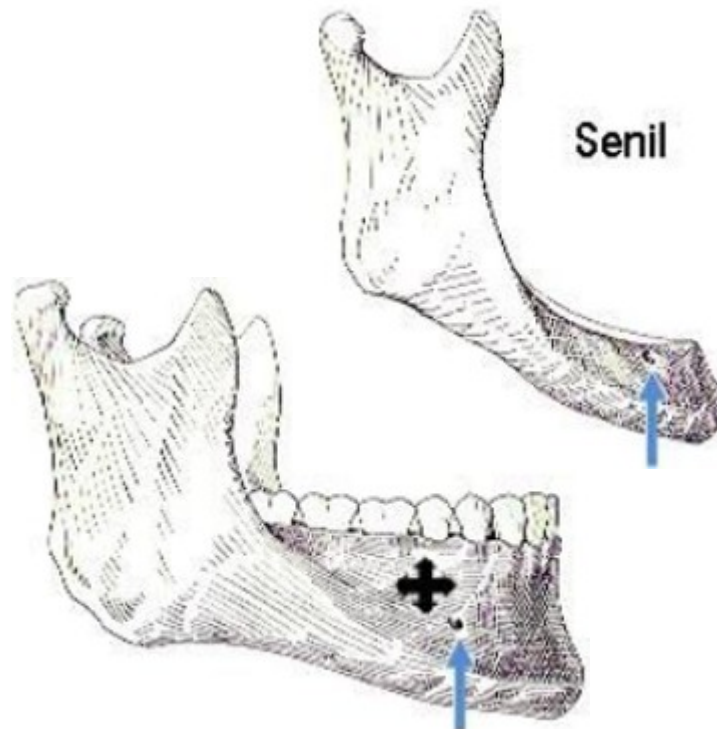


Alveolární výběžek podléhá neustálé remodelaci (osteoklasty, osteoblasty, osteocyty).

Po ztrátě zubů dochází k jeho ústupu až vymizení.



lamina cribiformis



*Leonardo da Vinci:
Stařecká hlava*

Přestavba alveolárního výběžku

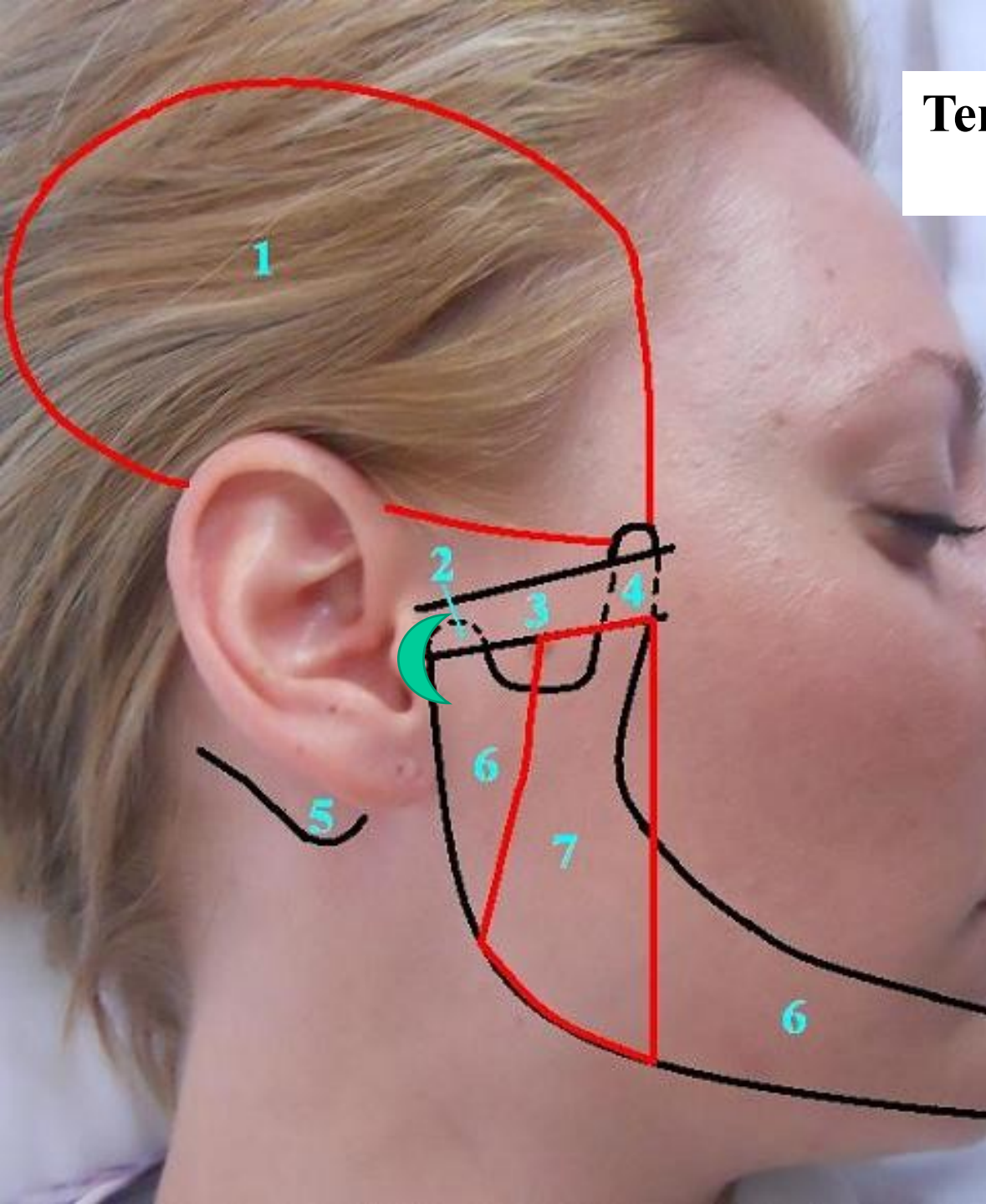
Aktivace resorpce a apozice kostní tkáně lze využít ke tvorbě nové kosti v místech, kde již došlo k atrofii alveolárního výběžku po ztrátě, chybění nebo při defektech v uložení zubů v čelisti (rovnátka).

Ortodoncie využívá možnost pohybu zubem v alveolární kosti.

Kost alveolárního výběžku **není krytá periostem**. Jeho funkci zastává periodoncium.

Působení mechanické síly (tahu) ortodontického aparátu se přenáší na závěsný aparát zubu a výsledkem je remodelace zubního lůžka.

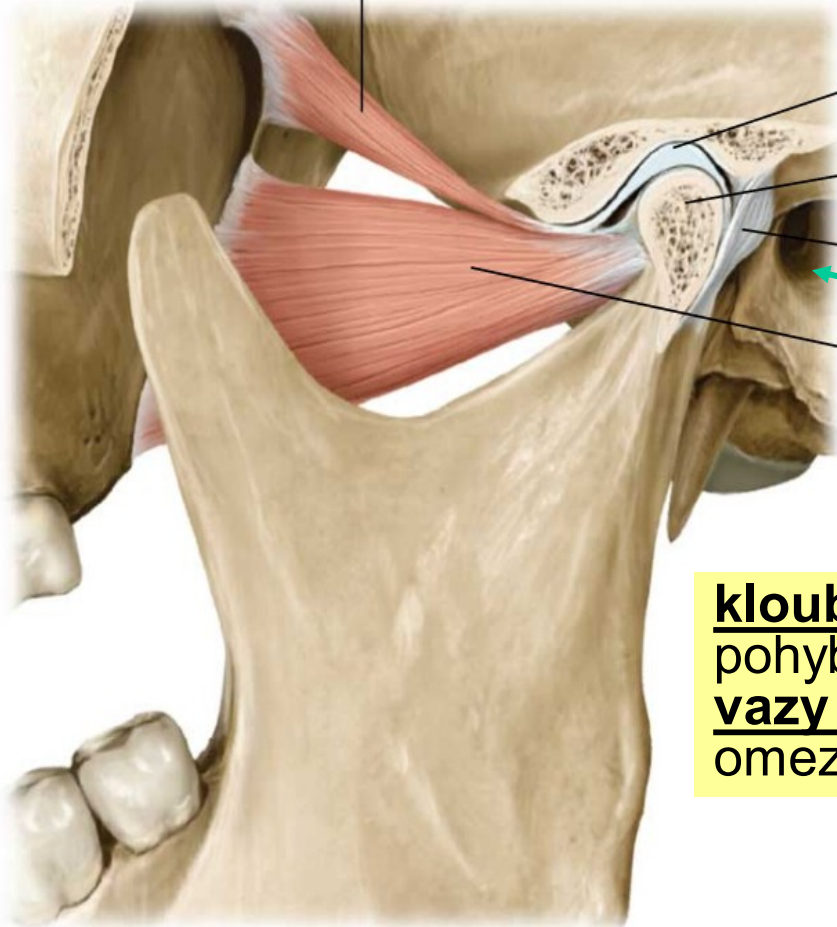
Temporomandibulární kloub TMK



- 1 – m. temporalis
- 2 – proc. condyloideus
- 3 – arcus zygomaticus
- 4 – proc. coronoideus
- 5 – proc. mastoideus
- 6 - mandibula
- 7 – m. masseter
- 7 – retroartikulární
Zenkerův polštář

TMK

Lateral pterygoid muscle,
superior head



kloubní jamka

– ve spodině spánkové kosti; je krytá **vazivovou chrupavkou**; mezi jamkou a hlavicí je uložena vazivová ploténka (**discus articularis**), která dělí kloub na horní a dolní část

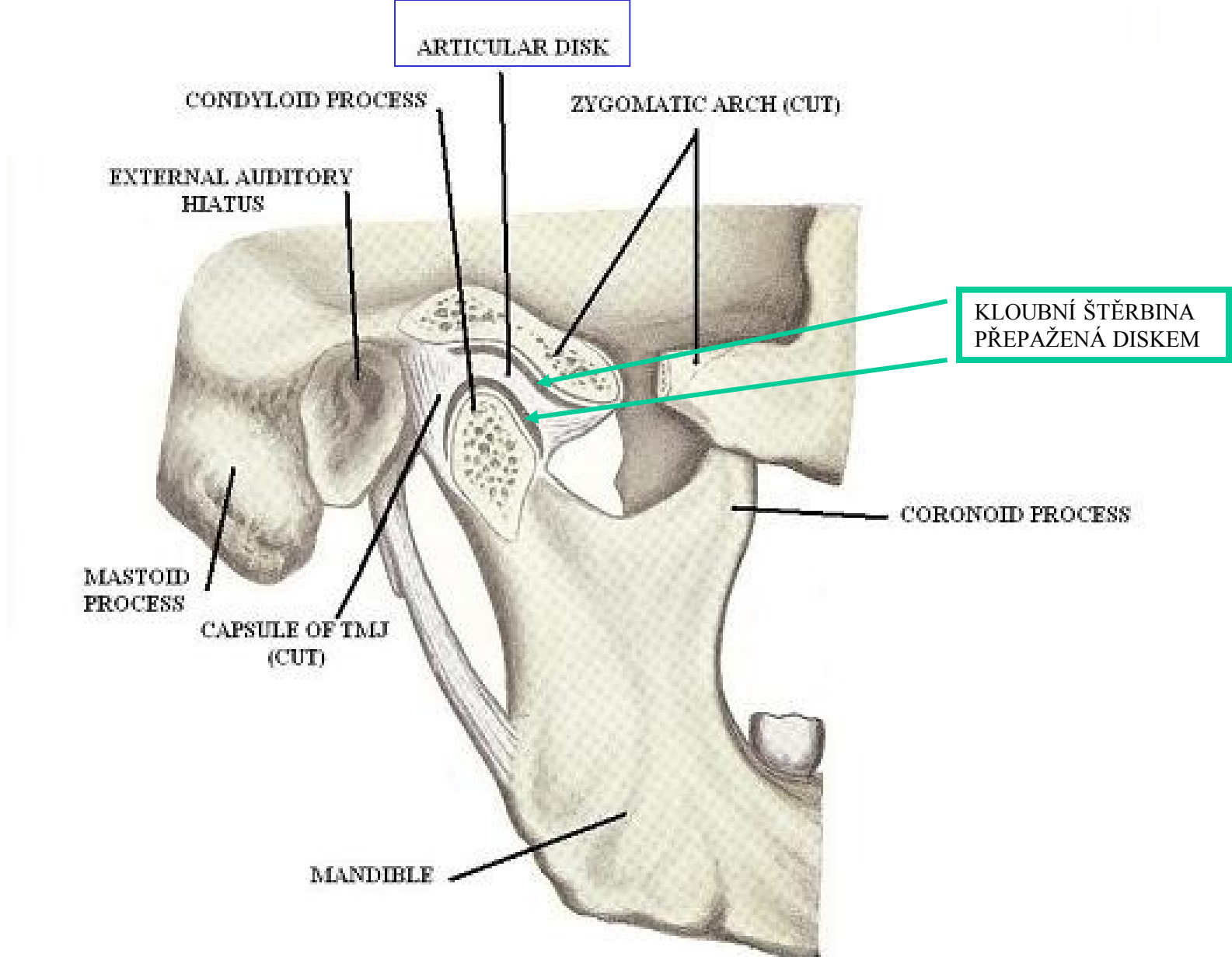
kloubní hlavice

– malá, elipsovitá; pokrytá **vazivovou chrupavkou**

zevní zvukovod

kloubní pouzdro – je volné, umožňuje rozsáhlé pohyby kloubní hlavice

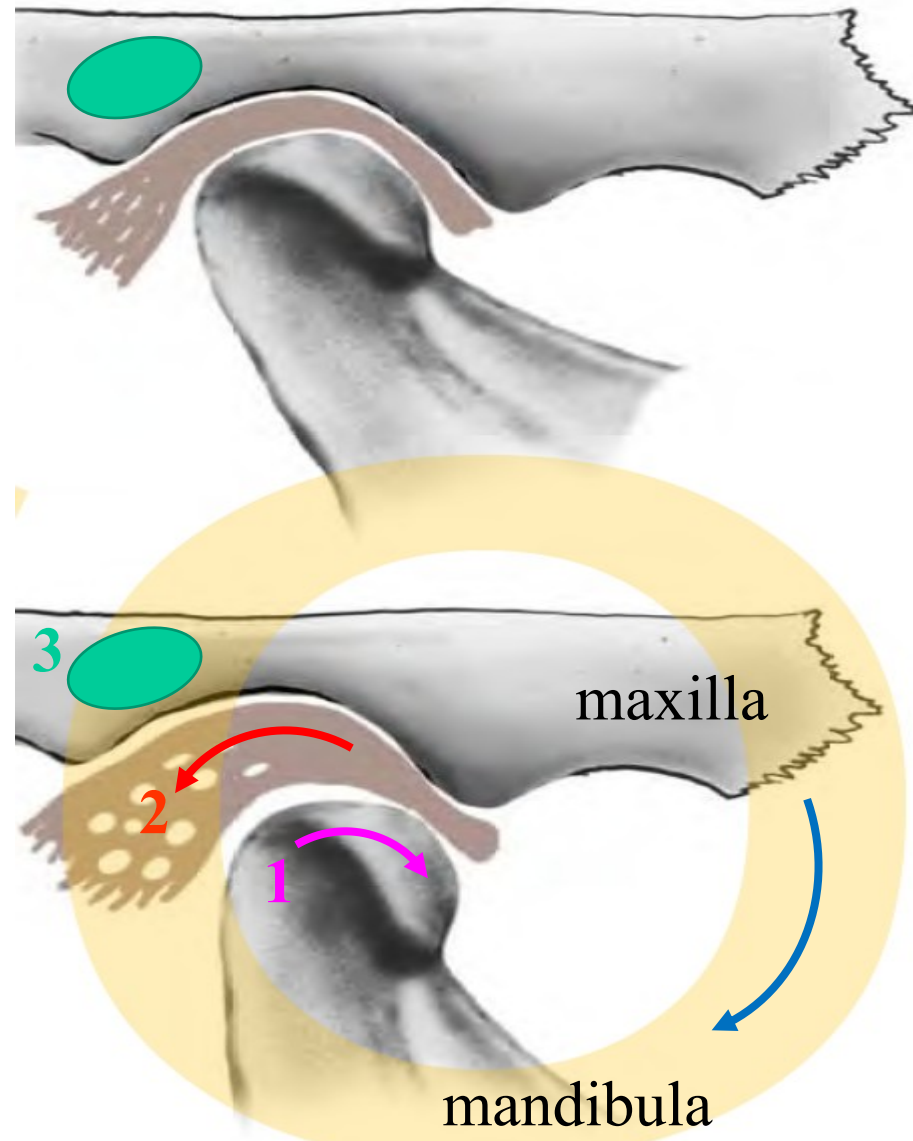
vazy (ligamenta) – zpevňují a stabilizují kloub a omezují pohyb mandibuly



Retroartikulární plastický Zenkerův polštář

má význam pro funkci kloubu:

- polštář tvoří tukové vazivo s množstvím žil
- při depresi mandibuly (otvírání úst) se hlavice posunuje dopředu (1), žilní pleteň se plní krví (2) a polštář tak vyrovnává podtlak, který by jinak vznikl mezi zvukovodem (3) a hlavicí kloubu.



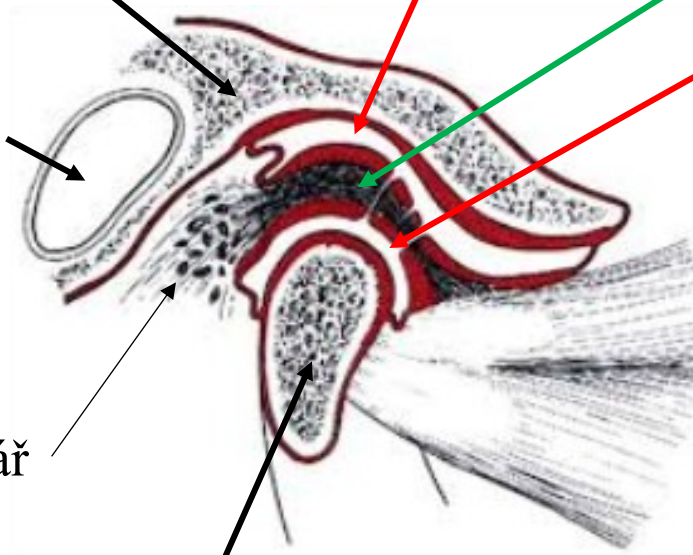
Spánková kost
s kloubní jamkou

Kloubní štěrbina s diskem
temporodiskální a diskomandibulární část

Zevní zvukovod

Zenkerův polštář

Hlavice mandibuly



Pohyby v čelistním kloubu jsou možné jen tehdy, když jsou oba klouby volné.

deprese mandibuly – otvírání úst;
elevace mandibuly – zavírání úst;
protrakce mandibuly – posun dopředu;
retrakce mandibuly – posun dozadu.

pohybu v obou kloubech zároveň je stejný.

lateropulse – pohyb ke stranám; v daném okamžiku dochází vpravo a vlevo k odlišným pohybům. Tento pohyb je kombinací **protrakce** strany jedné a **rotace** strany druhé.

Hlavice, na jejíž stranu se lateropulse děje, zůstává v jamce a rotuje mírně laterálně. Kloubní hlavice opačné strany je posunována vpřed a dolů.