



# LÉČBA RAN

# KŮŽE

- Kůže (cutis, derma) je největším orgánem lidského těla. Její základní funkce jsou:
  - ochranná (odděluje vnitřní prostředí těla od okolního, chrání organismus před mechanickými, chemickými a radiačními vlivy)
  - termoregulační (tepelná izolace a výměna tepla mezi organismem a okolím)
  - zásobní (metabolismus tuků, vody, minerálů a vitamínů)
  - smyslová (hmat a čítí bolesti, tepla a chladu)
  - exkreční (výdej vody a solí, CO<sub>2</sub>, dusíkatých látek a lipidů)
  - resorpční (vstřebávání látek rozpustných v tucích)
  - V kůži jsou přítomny četné kožní deriváty – přídatné kožní orgány. Jsou to vlasy, vousy, chlupy, nehty (rohovatějící deriváty) a potní a mazové žlázy.

# Kůže se skládá ze tří vrstev

- **Pokožka** (epidermis) je **nejsvrchnější** vrstva kůže. Je tvořena rohovatějícím dlaždicovým epitelem. Neobsahuje kapilární síť.
- **Škára** (dermis či korium) je **střední** vrstva kůže. Obsahuje bohatou cévní síť, ze které je vyživována i epidermis. Ve spodní vrstvě koria převažují svazky kolagenních a elastických vláken, orientovaných ve směru štěpitelnosti kůže. V dermis jsou také uložena nervová zakončení, kožní a mazové žlázy a vlasové folikuly.
- **Podkožní vazivo** (tella subcutanea) je **nejhlubší** vrstva kůže. Je tvořeno řídkou vazivovou tkání. Obsahuje tukové buňky, které mají depotní a izolační funkci, a nacházejí se zde též tělíska pro čití tahu a tlaku.

# Léčba ran – teorie ran

Rána je porušení souvislosti kůže, sliznice nebo povrchu orgánu. Dle hloubky poškození rozlišujeme rány:

- **povrchové**, kdy je poškozena jen kůže/sliznice nebo podkožní/podslizniční vazivo
- **hluboké**, kdy jsou zasaženy hlubší struktury jako nervově-cévní svazky, šlachy atd.
- Pokud poranění pronikne stěnou do tělních dutin, mluvíme o ráně **penetrující**.

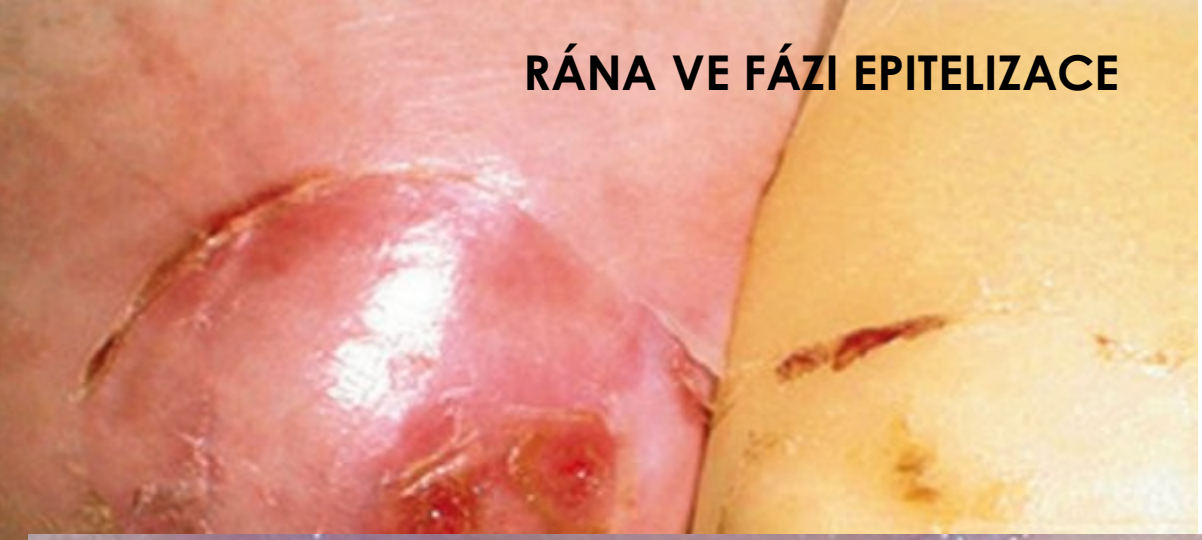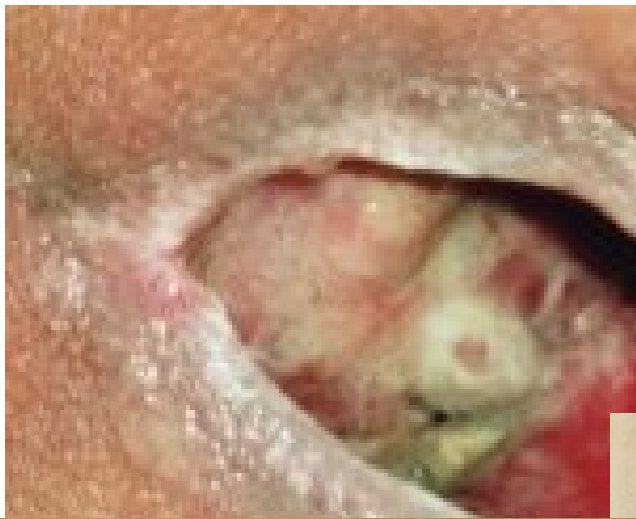# Povrchová rána

- Většinou se jedná o traumatické rány jako **odřeniny, pořezání, tržné rány, lehčí popáleniny** apod. Tyto rány nezasahují do podkožního vaziva a hlubších struktur uložených pod kůží (svaly, facie, šlachy atd.). Jejich hojení je většinou nekomplikované a rychlé – léčí se primárním hojením. Proto je možné nechat je hojit otevřené nebo je krýt pouze tradičním krytím.
- K těmto ranám ovšem gázová krytí často přischnou, proto bývá vhodné použít některá jednodušší **neadherentní krytí** (*Atrauman, Hydrotul, Grassollind-neutral, Hydrosorb*).

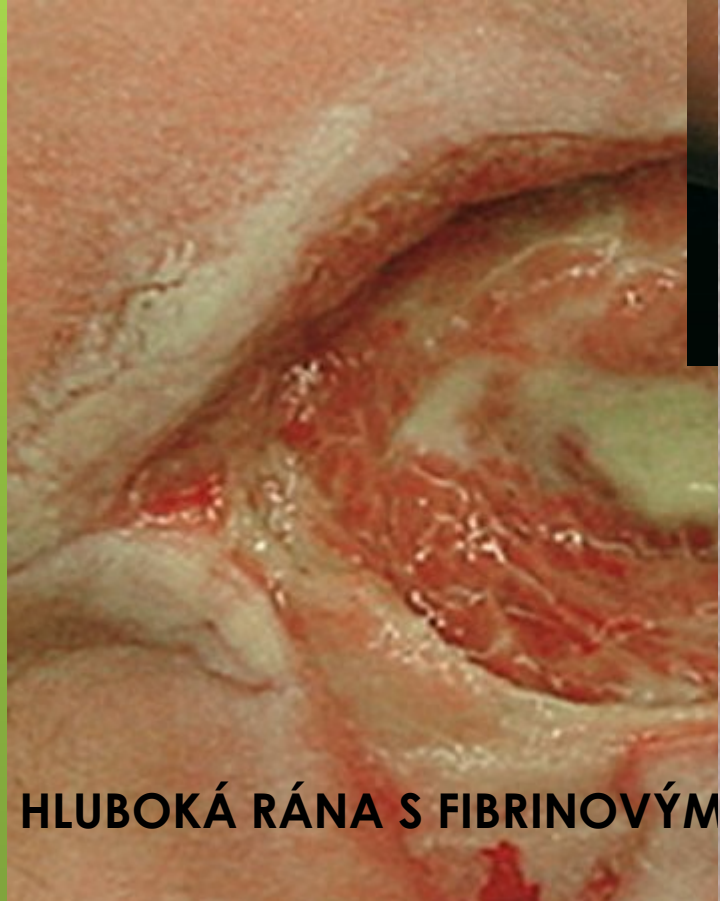
# Hluboká a podmínovaná rána

Léčba hlubokých a podmínovaných ran je ztížena špatnou dostupností raných ploch. V těch se navíc často setkáváme s přítomností devitalizované tkáně a s povlaky. Tyto rány jsou **velice náchylné k sekundární infekci**.

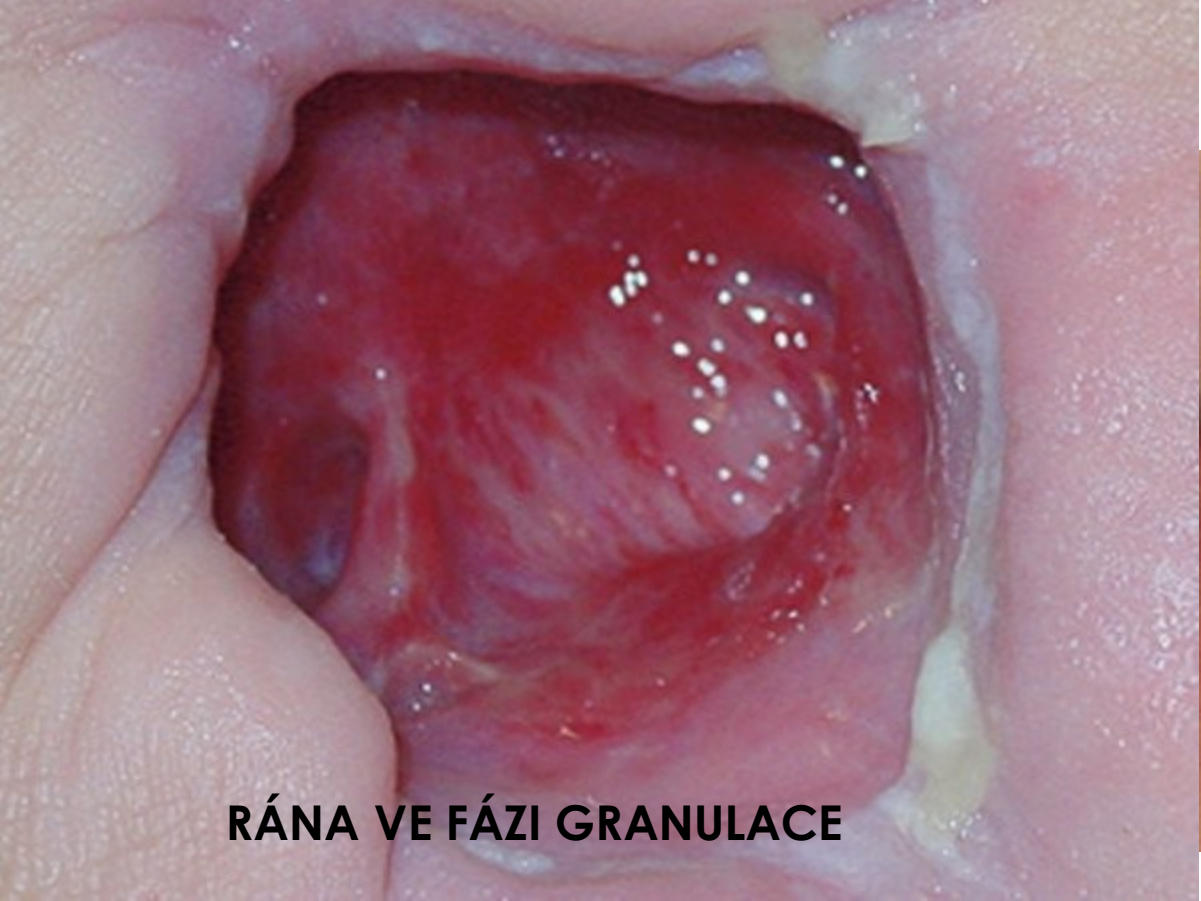- Nezbytné je odstranění nekrózy. **Chirurgický debridement** musí být v některých velmi rozsáhlých případech proveden až na svalovou tkáň.
- Díky modernímu hojení ran lze tyto rány léčit **méně traumaticky**. Nová krytí jsou schopna ránu zcela vyplnit (*Hydrosorb Gel*), odvádět nebo absorbovat exsudát a chránit ránu před infekcí (*TenderWet*, zejména *TenderWet cavity*). Píštěle a choboty ran lze drenovat alginátovým krytím, které se uvnitř rány změní na hydroaktivní gel (*Sorbalgon*).



**RÁNA VE FÁZI EPITELIZACE**



**HLUBOKÁ RÁNA S FIBRINOVÝM**



**RÁNA VE FÁZI GRANULACE**

# Akutní rána

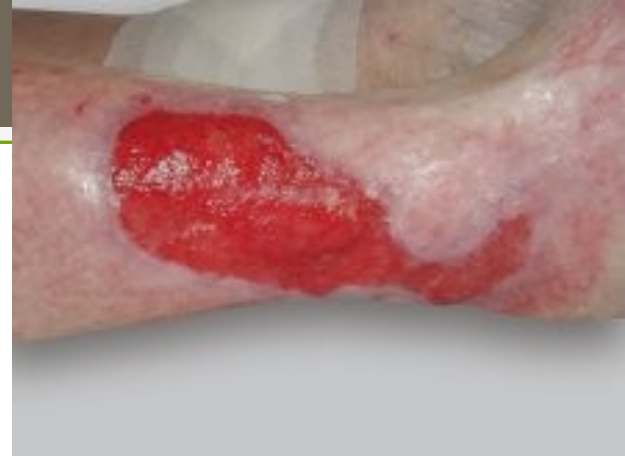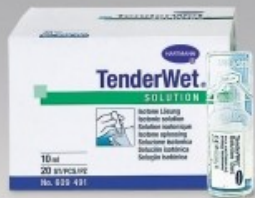Termínem akutní rána označujeme rány, které se **hojí primárně**, v krátkém čase (do 6 týdnů) a bez výrazných komplikací. Mají různou etiologii vzniku:

- **mechanické**
  - **odřeniny**
  - **tržné rány**
  - **řezné rány**
  - **střelné rány**
  - **rány způsobené kousnutím**
- **termické**
  - **popáleniny**
  - **omrzliny**
- **chemické a radiační rány**



# Dle přítomnosti choroboplodných zárodků dělíme rány na

- **čisté** (aseptické)
- **infikované** (septické), u kterých rozlišujeme:
  - ❖ **primární** infekci – infekce vniká do rány při jejím vzniku
  - ❖ **sekundární** infekci – choroboplodné zárodky se dostávají do rány až v průběhu hojení



# Neinfikovaná rána

Ránu, která není kriticky kolonizována mikroorganismy, je nutno před sekundární infekcí chránit. Rozvoj infekce by totiž znamenal zpomalení a zkomplikování celého procesu hojení. Zvolené vhodné krytí pak závisí na míře exsudace a fázi hojení, ve které se rána nachází.

- Pro neinfikované rány v jakékoli fázi hojení lze použít čisticí vlhké krytí *TenderWet*.
- Na exsudující rány je vhodné použít materiály, které udrží jejich optimální vlhkost a **zároveň dokáží ránu uzavřít**, a zamezit tak vstupu sekundární infekce.

## **Volíme pak dle míry exsudace:**

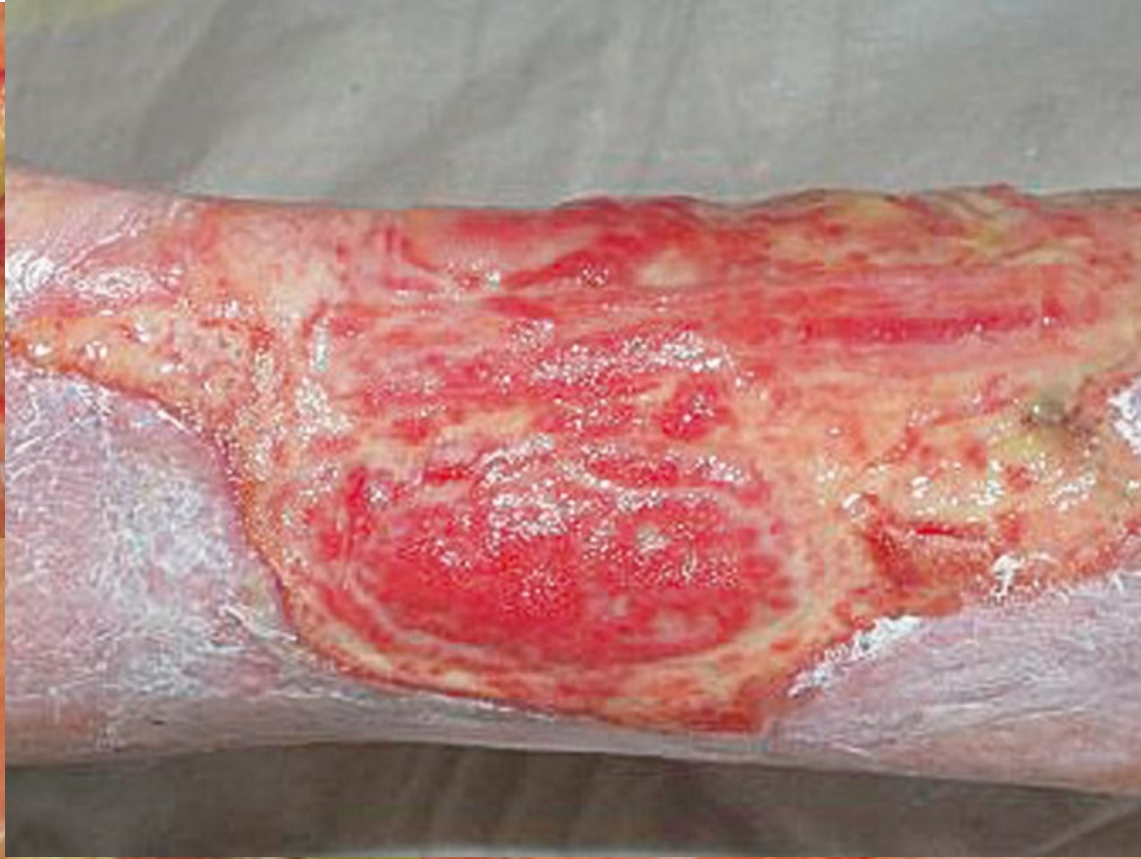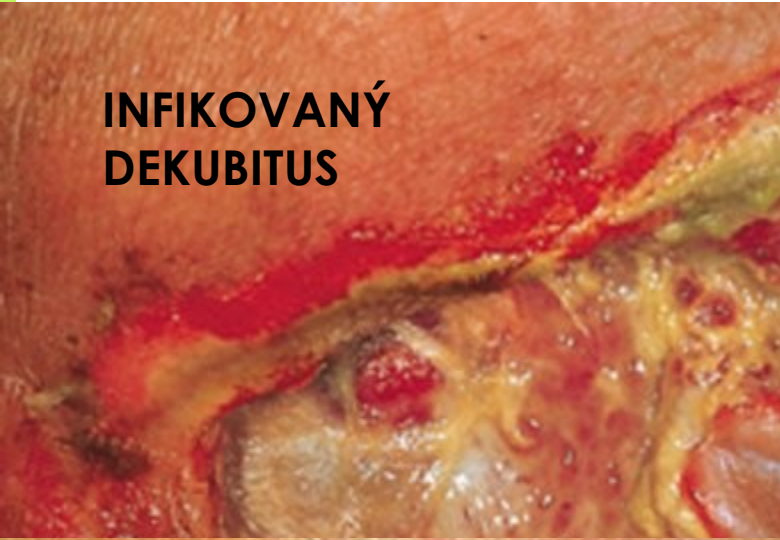
- mírná sekrece – *Hydrosorb Gel, Hydrosorb*
- mírná až středně silná exsudace – *Hydrocoll*
- silná exsudace – *PermaFoam, Syspur-derm, TenderWet, Sorbalgon, VivanoTec*

# Infikovaná rána

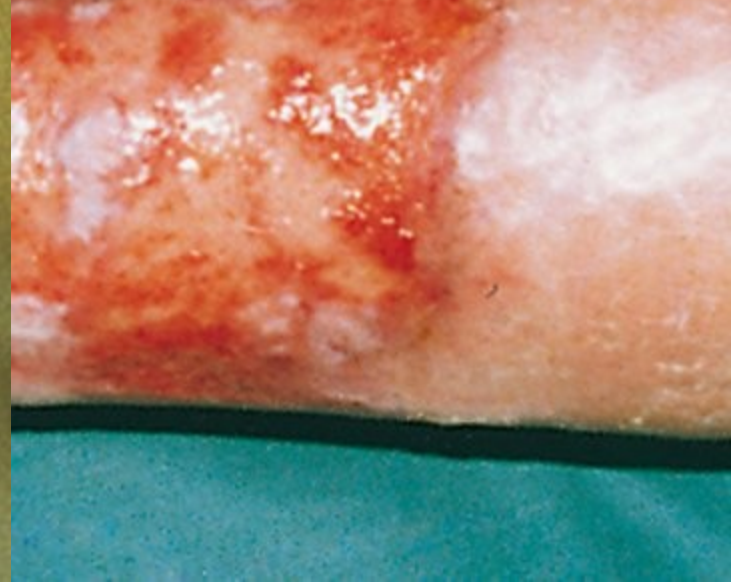
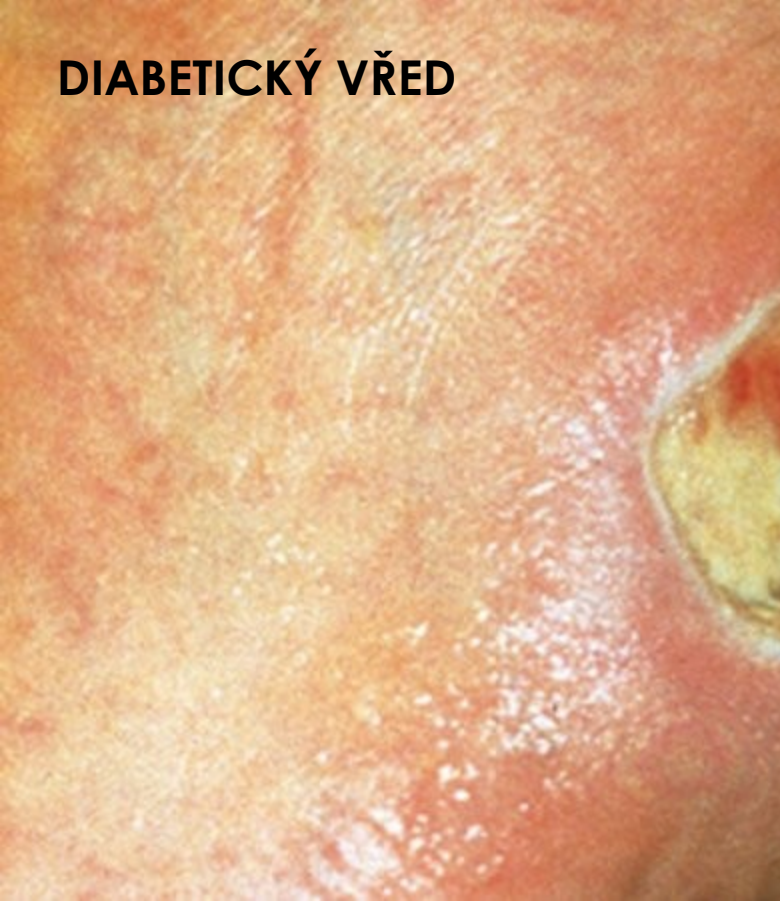
Ranná infekce je nejčastější komplikací hojení ran. Nejfrekventovanějšími původci infekce v ranách jsou stafylokoky, streptokoky, klebsiely, kvasinky nebo pseudomonády. Pokud dojde ke kritické **kolonizaci rány, objeví se bolest, zarudnutí, otok, hnisavý povlak a sekrece z rány (nebo změna barvy exsudátu), zápach a zpomalení procesu hojení.**

- U infikované rány s výraznou hnisavou sekrecí je **nutná každodenní výměna krytí**. Dlouhé intervaly mezi převazy jsou rizikovým faktorem pro rozvoj anaerobní infekce nebo další rozšíření infekce.
- V moderní léčbě ran se k potlačení místní infekce nejčastěji využívá autolytický debridement, který zvyšuje aktivitu makrofágů. Používá se například aktivně čisticí savé krytí (TenderWet), které odstraňuje nekrózy, odsává exsudát s bakteriemi, toxiny a uzavírá jej v savém jádře.
- Při větší produkci exsudátu lze k vyčištění spodiny rány použít **kalciumalginát (Sorbalgon)**.
- U infikovaných ran je vhodné též použití antiseptických krytí s jodem či aktivním uhlím, nebo krytí s obsahem stříbra (*Atrauman Ag*) – to působí i na bakterie, které jsou rezistentní vůči ATB léčbě (např. MRSA).
- Při vyšší exsudaci rány je vhodné doplnit síťové materiály ještě o absorpční krytí (např. *PermaFoam* v kombinaci s *Atraumanem Ag*).

**INFIKOVANÝ  
DEKUBITUS**



**DIABETICKÝ VŘED**



# Základní kroky léčby infikovaných ran

- odstranit infekci (často i zápach)
- zajistit vlhké prostředí
- odvést nebo absorbovat nadbytečný exsudát



- Podle rozsahu rány, množství poškozené tkáně a případné přítomnosti infekce lze rozlišit dva základní typy hojení:
  - ❖ Při **primárním** hojení (**per primam**) dochází k rychlé reparaaci s minimálními projevy zánětu a mírnou proliferací granulační tkáně.
  - ❖ Rozsáhlejší, otevřené, infikované rány s většími tkáňovými defekty se hojí **sekundárně** (**per secundam**).

# Primární hojení rány

K primárnímu hojení rány dochází u **neinfikovaných**, většinou řezných ran s hladkými okraji, které jsou přiloženy těsně a přesně k sobě, případně fixovány stehem. Proces primárního hojení rány má 4 fáze:

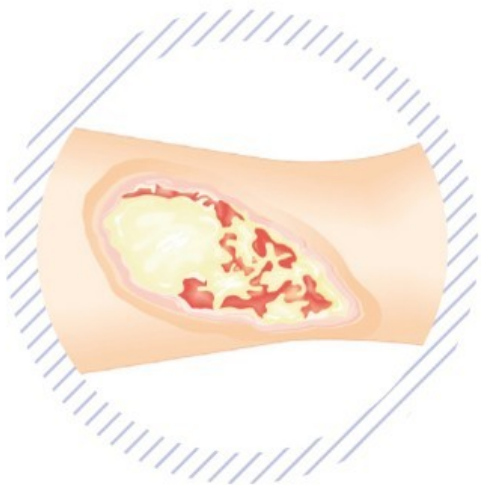
- V **první fázi** dochází ke „slepení“ okrajů rány fibrinem a během několika minut se rozvine zánětlivá reakce. Dojde k rozšíření kapilár a exsudaci extracelulární tekutiny (tedy k otoku a překrvení). Vznikající mediátory a acidóza dráždí nervová zakončení (což způsobuje bolest v ráně).
- Ve **druhé fázi**, do 24 hodin, prostoupí ránu buněčné elementy – histiocyty, leukocyty a fibroblasty. Ty ránu postupně očistí od případných mikroorganismů a zbytků poškozených tkání.
- Ve **třetí fázi (5. – 6. den)**, dochází k prorůstání kapilár a migraci fibroblastů, rána se během třetí fáze postupně zaceluje.
- V poslední, **čtvrté fázi** postupně odeznívá zánětlivá reakce. Funkce kůže v poraněném místě je postupně obnovena. Plné kvality však traumatizované místo dosáhne až po úplném dozrání nově vytvořené tkáně, což může trvat i několik měsíců až let.

**Pro bezproblémové hojení ran je nutné zajistit těsný kontakt okrajů rány, aseptičnost a nerušený průběh celého procesu.**

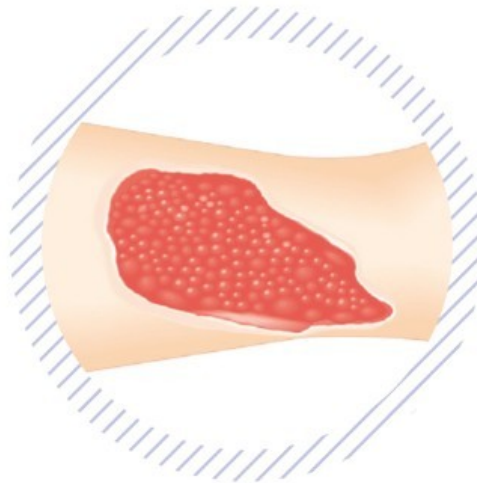
Z toho vychází i akutní terapie rány, která je založena na adaptaci okrajů rány (primární či odložená sutura) a/nebo na překrytí rané plochy u ran s okraji, které nelze sešít (sekundární uzávěr či transplantát).

# Chronická rána

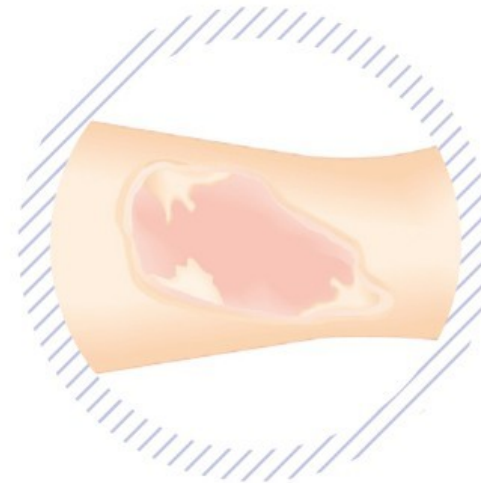
## 1 Čistící fáze



## 2 Granulační fáze



## 3 Epitelizační fáze



- ❖ Jizva vznikající po zhojení rány bývá rudá, bez kožních adnex a postupně bledne.





**HOJENÍ RAN**

**LÉČBA RAN**



# HOJENÍ RAN

## Čisticí fáze (zánětlivá, exsudativní)

- V této první fázi hojení je cílem organismu odstranit z rány veškeré nežádoucí složky. Dochází tedy k rozvoji zánětu, pro který je charakteristický otok, zarudnutí, bolest a zvýšená teplota postiženého místa. Dochází k migraci zánětlivých buněk (leukocytů, histiocytů, fibroblastů), jejichž primární úlohou je **fagocytóza**, tedy proces rozpoznávání a pohlcování cizorodých částic. V místě rány často vzniká *nekróza*. Ta je mechanickou a funkční překážkou v uzavírání rány, stejně jako jí může být i fibrinový povlak. Pro úspěšný proces hojení je proto odstranění nekróz, devitalizované nevascularizované tkáně a povlaků nezbytnou nutností. Odstraňování nekrotických tkání označujeme pojmem **nekrektomie**. Debridement (odstraňování nekrotických tkání) lze provést chirurgicky, nebo lze zvolit šetrnější enzymatický či autolytický debridement. Ke slovu často přichází i hydroterapie, podtlaková terapie, nebo larvoterapie.



# HOJENÍ RAN

## Granulační fáze

- V granulační fázi hojení se v ráně tvoří nové krevní cévy (tzv. neoangiogeneze) a ránu postupně vyplní granulační tkáň. Vzniká síťkolagenních vláken (produkt fibroblastů). Jejich tvorbu zvyšuje **růstový faktor TGF- $\beta$** , který produkují v ráně přítomné makrofágy. Takto vzniklá síť je podkladem pro následující proces epitelizace. Pokud ránu vyplní granulační tkáň, začíná se rána uzavírat. Volíme proto velmi šetrné metody, jak ránu ošetřovat. Je důležité zabránit hypergranulacím (nadměrnému růstu granulační tkáně), infekci, traumatizaci rány a je nezbytné udržet prostředí ideálně vlhké. Konkrétní prostředek na léčbu ran je nutno zvolit adekvátně k vlhkosti a hloubce rány.
- K ochraně vznikající granulační tkáně a zamezení hypergranulacím lze použít vhodná primární krytí (*Atrauman*, *Atrauman Ag*, *Grassolind-neutral*, *Hydrotul*, *Hydrocoll*).
- U silněji exsudujících ran můžeme použít krytí s vysokou absorpční schopností (*PermaFoam*).
- Pro hlubší granulující rány je vhodné hydroaktivní krytí, které dokáže ránu vyplnit (*TenderWet*, u silnější sekrece *Sorbalgon*, pro suchou ránu *Hydrosorb Gel*).
- Mělké rány překrýváme hydroaktivním krytím, které ránu dobře chrání (*Hydrocoll*, *Hydrosorb*, *Hydrotul*).



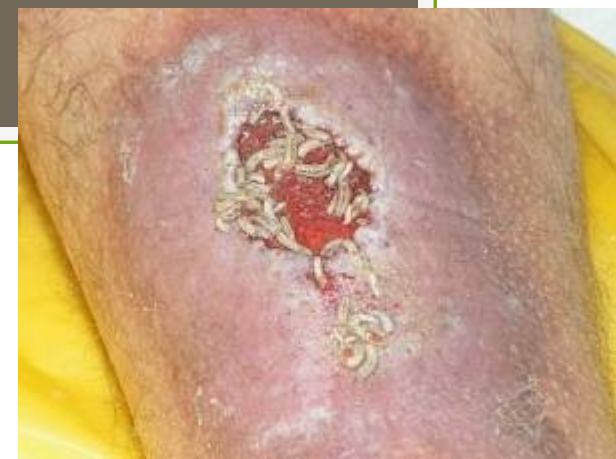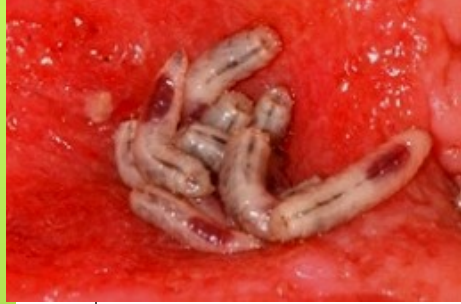# HOJENÍ RAN

## Epitelizační fáze

- Epitelizační fáze je konečnou fází hojení rány. Epitelizace začíná z okrajů nebo z epitelizačních ostrůvků uvnitř rány. Buňky pak v podstatě „migrují“ po její vlhké spodině. Proto je důležité chránit epitelizující ránu před vyschnutím. Epitelizace bezprostředně provází fázi granulace, která vytváří nosnou plochu pro tvorbu nového pojivového tkániva a pokožky, která je tenká a bez kožních adnex (chlupů, vlasů, žláz a nehtů). Dojde-li k nadměrnému růstu granulační tkáně (hypergranulaci), je následná epitelizace rány zpomalena až potlačena.
- Pro rány ve fázi epitelizace je tedy vhodné použít krytí, které ochrání defekt před traumatizací a zároveň udrží optimální prostředí pro dokončení hojení, např. *Hydrocoll*, *Hydrosorb*, *Hydrotul*, *Atrauman*, *Grassolind-neutral*.

# Léčba ran – debridement

- Přítomnost nekrózy v ráně výrazně zpomaluje její hojení. Odumřelá tkáň je navíc vhodným místem pro bakteriální kolonizaci a rozvoj infekce. Odstranění nekrotické tkáně (debridement) je proto nejdůležitějším a **nejzásadnějším krokem v moderní léčbě ran**.
- Použít lze následující typy debridementu:



# Larvoterapie

- K larvoterapii jsou užívány larvy **Lucilia sericata** (bzučivka zelená). Ty svými trávicími šťávami selektivně rozrušují nekrotický materiál, kterým se následně živí. Zdravá tkáň, granulační tkáň i spodina rány však zůstávají nepoškozeny. Spodina rány je larvami dokonce stimulována, dochází k jejímu lepšímu prokrvení a stimulaci tvorby granulační tkáně.
- Sekret, který larvy produkují, je alkalické povahy a obsahuje **látky s baktericidními účinky**. Ty jsou účinné i u kmenů, které jsou rezistentní vůči léčbě antibiotiky (MRSA).

# Hydroterapie

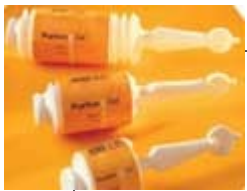

- Hydroterapie zahrnuje léčebné metody založené na tekutém mediu –**sterilní vodě nebo fyziologickém roztoku**. Do hydroterapie bývá též řazen whirlpool, vysokotlaká irrigace, oplachy a pulsní laváže.
- Nejmladší součástí hydroterapie je **hydrochirurgie**. Při této metodě se používá voda proudící pod silným tlakem z trysky. Její proud s sebou strhává nekrotickou tkáň a buněčný detritus a vyplachuje exsudát z rány.
- Hydroterapie je vhodná na rány se zhmožděním měkkých tkání, rány s nekrotickým okolím a s nekrózou na spodině, těžší popáleniny i ulcerace různé etiologie.

# Chirurgický debridement

- Chirurgický debridement je nejrazantnější, nejrychlejší, ale též nejradikálnější formou debridementu. Provádí se pomocí skalpelu, nůžek, exkochleačních lžiček, pinzet apod. Je používán na rány, které **musí být neodkladně vyčištěny**, na infikované nekrotické rány, velmi rozsáhlé hluboké rány a na diabetické vředy s nekrózami.
- Může být proveden najednou, až do krvácející tkáně, nebo může být nekrotická tkáň odebírána postupně.
- Často je kombinován s méně invazivními metodami, zejména s **autolytickým debridementem**.

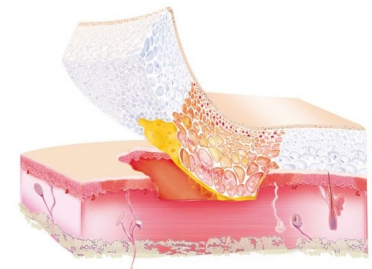



# Autolytický debridement

- Autolytický debridement je založen na činnosti enzymů tělu vlastních a žírných buněk v optimálně vlhkém prostředí rány. Jejich činností dochází k rozpuštění nekrotické tkáně. Autolytický debridement je nejšetrnější metodou, je ovšem **časově náročnější**.
- Řadíme k němu též tzv. **microdebridement**. Ten je založen na procesu, kdy je buněčný detritus a exsudát absorbován krytím a spolu s ním je odstraněn při převazu rány.

PERMAFOAM





# Enzymatický debridement

- Enzymatický debridement patří k šetrnějším metodám debridementu. Je rychlý, nepoškozuje zdravé tkáně a netraumatizuje spodinu rány. Nekróza či odumřelé zbytky tkáně jsou **rozloženy enzymy**. Ty jsou do rány dodávány, nejsou jí produkovány přímo.
- Produkty založené na tomto typu debridementu jsou buď ve formě hydrogelů, a mastí.

# Atrauman® – sterilní krytí s mastí



- Optimální velikost ok pro podporu granulace

## **Vlhké hojení ran**

- Atrauman je sterilní hydrofobní polyesterový tyl s drobnými oky pro moderní hojení ran. Podporuje granulaci, ovšem velikost jednotlivých ok zamezuje prorůstání nově vznikající tkáně – tím eliminuje vznik hypergranulací. Výrobek je utkán z hladkých vláken, která se nelepí ke spodině rány. Je impregnován neutrální lanolinovou mastí, Atrauman tak umožňuje šetrný převaz rány.

## **Indikace**

- Atrauman lze použít na drobné odřeniny, tržné rány, zhmožděné rány a chronické rány s malou sekrecí.

# Atrauman® Ag – mastný tyl s obsahem stříbra



- Moderní léčba infekce díky postupnému uvolňování stříbra

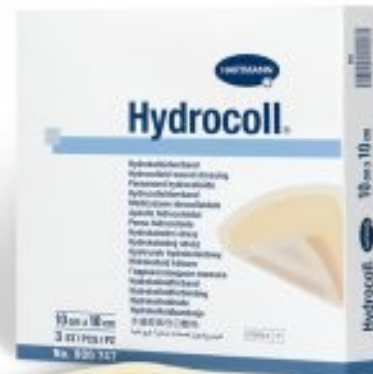## Vlhké hojení ran

- Atrauman Ag je antiseptické krytí, které obsahuje nanočástice stříbra a je vhodný zejména na infikované, povrchové a hluboké rány. Stříbro je do rány uvolňováno postupně a pomalu v souvislosti s tvorbou exsudátu. Má tak delší a spolehlivější antimikrobiální účinek. Nízká hladina uvolňovaného stříbra nemá negativní vliv na okolní tkáň. Díky impregnaci mastí se Atrauman Ag nepřilepí k ráně.

## Indikace

- Atrauman Ag je zvláště vhodný pro infikované rány, hluboké rány (v kombinaci s vhodným sekundárním krytím), všechny typy povrchových ran a jako ochrana před infekcí a průnikem choroboplodných zárodků do rány.

# Hydrocoll<sup>®</sup> – intenzivní hydrokoloidní krytí

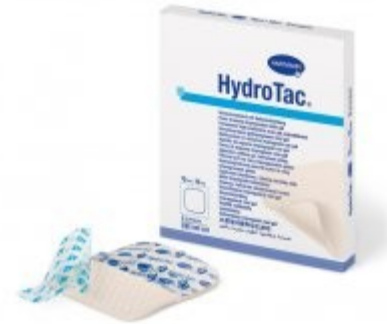

- Pro podporu hojení mírně až středně secernujících ran
- Hydrocoll je vysoce flexibilní samolepicí krytí. Má savé jádro, které rychle absorbuje exsudát a proměňuje jej v gel, který udržuje ránu dostatečně vlhkou. Vytváří tak ideální prostředí pro činnost fibroblastů a vznik granulační tkáně. Hydrocoll nepřilne k ráně a jeho výměna je téměř bezbolestná.

## Indikace

- Pro mírně nebo středně exsudující povrchové rány v granulační nebo epitelizační fázi.

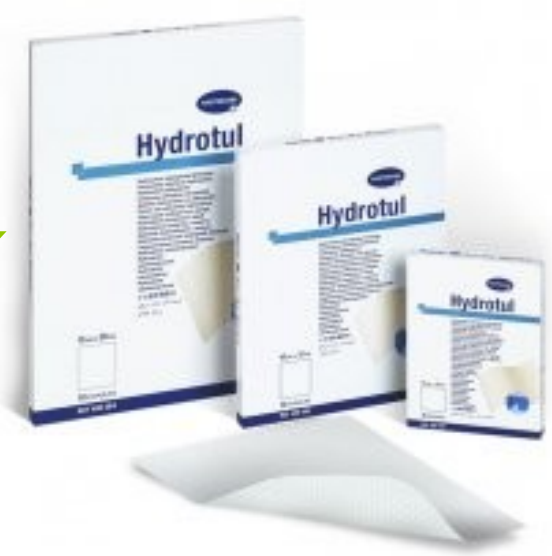# HydroTac® – polyuretanové s hydrogelem



## Vlhké hojení ran

- HydroTac® kombinuje při léčbě ran nejlepší vlastnosti vlhkého krytí a polyuretanové pěny. Díky technologii AquaClear ránu aktivně hydratuje, čímž vytváří příznivé prostředí pro další hojení. Zároveň účinně absorbuje exsudát a uzamyká ho uvnitř materiálu – brání tak vzniku macerací a podporuje proces granulace. Povrch krytí tvoří tenký polyuretanový film, který brání sekundární infekci, ale umožňuje ráněvolně dýchat.
- **Výhody**
  - hydrogel s technologií AquaClear obsahuje až 60 % vody
  - vysoká absorpce a retence exsudátu
  - snadná fixace s „Initial Tack“ – krytí po přilnutí nesklouzává ani nelepí
  - absorpční kapacitu lze kontrolovat vizuálně bez sejmutí krytí
  - pro suché i exsudující rány

# Hydrotul<sup>®</sup> – hydroaktivní mastný tyl



- Podpora granulace a aktivní hydratace rány

## **Vlhké hojení ran**

- Hydrotul je unikátní kombinací mastného krytí a hydroaktivní technologie. Struktura tylu podporuje granulaci a hydrokoloidní CMC (karboxy-methylcelulóza) částice aktivně hydratují ránu a absorbují exsudát. Proto je Hydrotul vhodný zejména pro podporu granulace a epitelizace u chronických ran, které vyžadují dodatečnou hydrataci. Rozměry jednotlivých ok zajišťují volný průchod exsudátu z rány a zároveň zabráňují přilnutí krytí k ráně. Mastná impregnace Hydrotulu ošetřuje i okraje rány, udržuje je poddajné a měkké, a pomáhá tak předejít maceraci.
- **Indikace**
- Hydrotul je vhodný zejména k ošetření ran v granulační a epitelizační fázi. Využívá se pro chronické rány, středně až málo exsudující rány (kdy je kůže v okolí rány křehká a citlivá) a akutní rány, které vyžadují dodatečnou hydrataci.

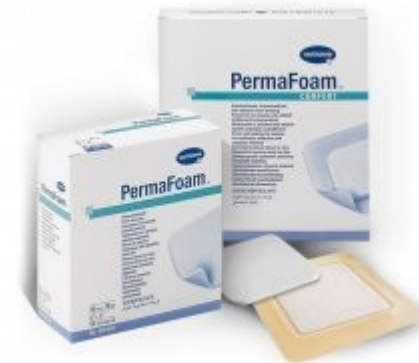## PermaFoam® – polyuretanové krytí

Efektivní čištění ran díky pórovité struktuře krytí

- PermaFoam je hydrofilní polyuretanové krytí s pórovitou strukturou, které rychle a efektivně čistí ránu. Je ideální volbou pro středně až silně exsudující rány v čisticí a granulační fázi.

### Charakteristika

- Odvádí exsudát pomocí speciální struktury, která funguje jako kapiláry.
- Podporuje čištění rány pomocí microdebridementu.
- Své vlastnosti si zachovává i pod tlakem a je vhodný pro použití s kompresivní terapií.





# Komplikace hojení ran

- Zdárný proces hojení může ovlivnit mnoho vnějších i vnitřních faktorů. Ovlivněna může být například syntéza kolagenu (při malnutrici, infekci, diabetu, hypoxii atd.), intenzita zánětlivé reakce (autoimunitní onemocnění, imunodeficience) či **prostředí pro hojení** (hyperglykemie u diabetu, acidóza u hypoxie, vlhkost atd.).  
Tyto vlivy mohou působit buď lokálně v místě rány, nebo jsou dány celkovým stavem pacienta.

# Celkové faktory ovlivňující hojení ran

- Tyto faktory jsou dány stavem pacienta a kromě obecných faktorů (věk, mobilita, obezita apod.) sem řadíme především tato základní a přidružená onemocnění:
  - Chronická žilní choroba
  - Ateroskleróza, hypertenze
  - Diabetes mellitus
  - Ischemická choroba srdeční
  - Neuropatické choroby (nezánětlivá onemocnění nervů)
  - Lymfedém
  - Vaskulitidy, autoimunní poruchy
  - Malnutrice
  - Krevní poruchy a anemie
  - Trombóza a posttrombotický syndrom

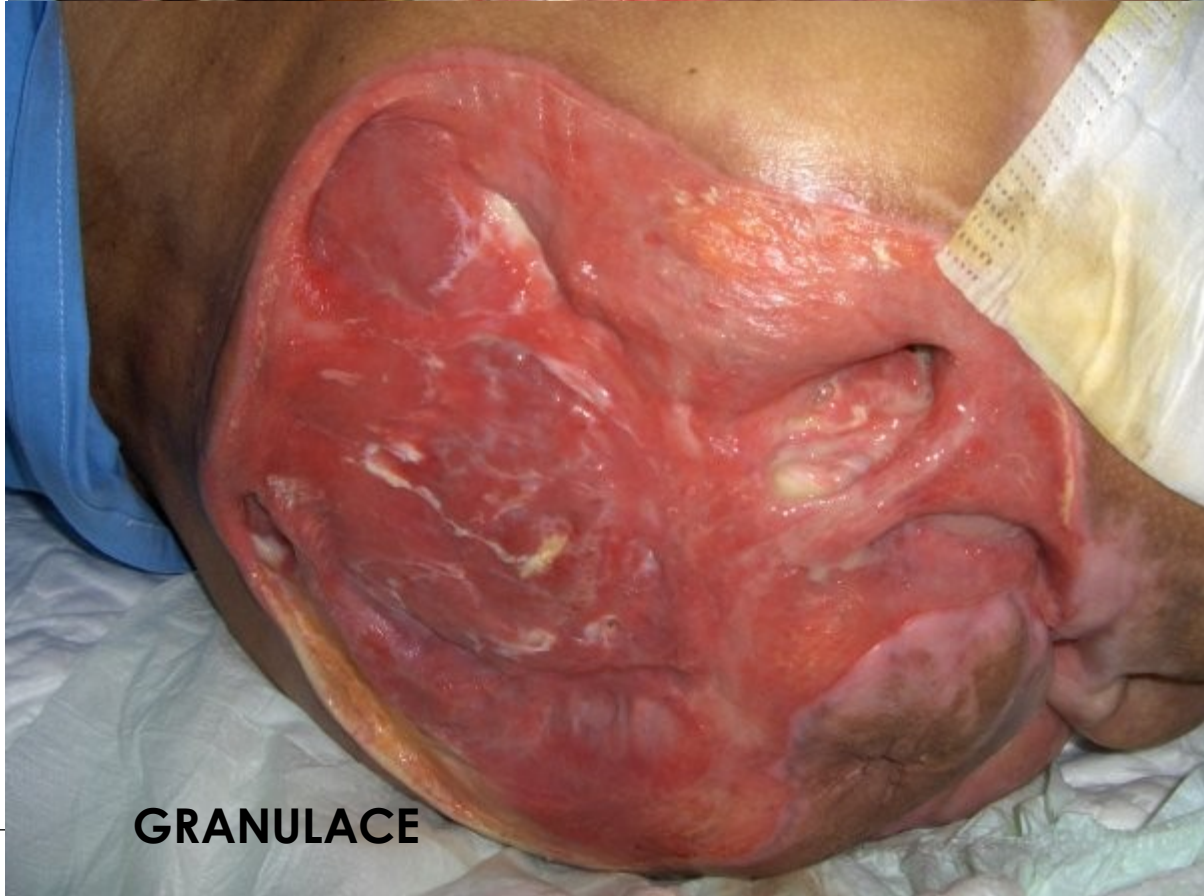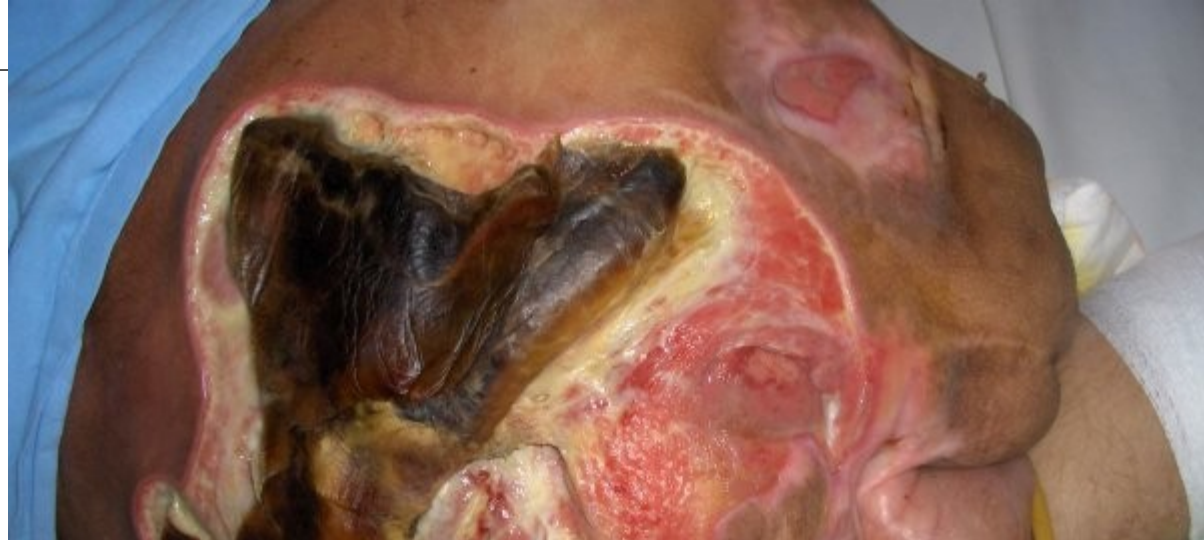# Lokální faktory ovlivňující hojení ran

Tyto faktory jsou dány stavem rány samotné a jedná se především o:

- přítomnost infekce,
- maceraci
- dehiscenci rány.

# KAZUISTIKA

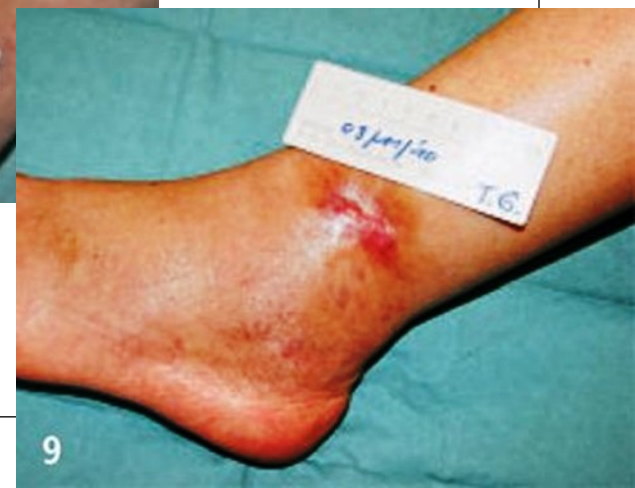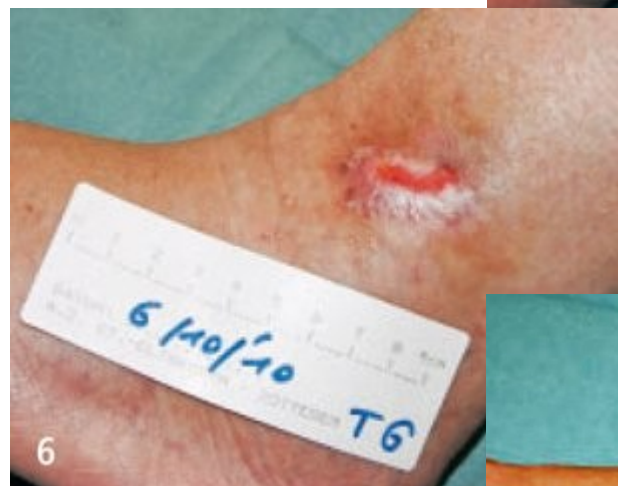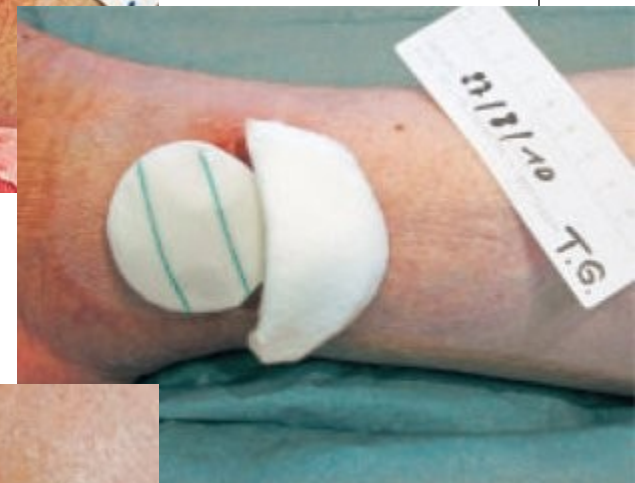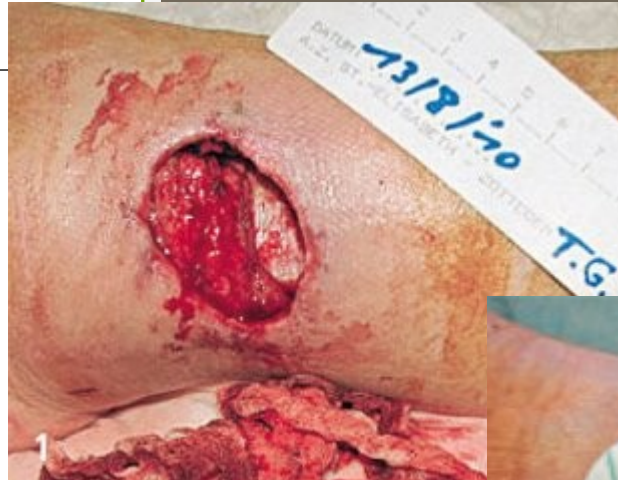- 45letý pacient se zraněním páteře.
- Poúrazová paraplegie, amputace PDK a LDK,
- 2krát plastika v oblasti sakra,
- opakované močové infekce, MRSA.
- Rozsáhlý dekubit v sakrální oblasti.
- Během 45denní léčby dochází k odstranění nekrózy, rána je čistá a granuluje.



**GRANULACE**

# KAZUISTIKA

- 54letá pacientka utrpěla poranění levého kotníku, které vedlo ke vzniku hematomu.
- Pacientka byla přijata k hospitalizaci za účelem provedení chirurgického debridementu hematomu a nekrotické tkáně.
- Kromě výrazné nadváhy byla pacientka zdravá.
- Při ošetřování krytím TenderWet 24 active a HydroTac byla rána zahojena za 2 ½ měsíce.



# KAZUISTIKA

- U 55letého pacienta se rozvinula černá nekróza kůže v oblasti hýždě vlevo v průběhu deseti dnů po aplikaci antiflogistického preparátu v intramuskulárních injekcích.
- Pacient se s ničím neléčí, kouří asi 20 cigaret denně.
- K vyčištění rány bylo použito krytí TenderWet 24 active, pro regulaci exsudátu krytí PermaFoam a na podporu granulace a epitelizace krytí HydroTac.

