

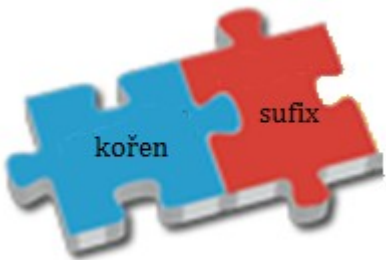
Lekce 8 - KLÍČ

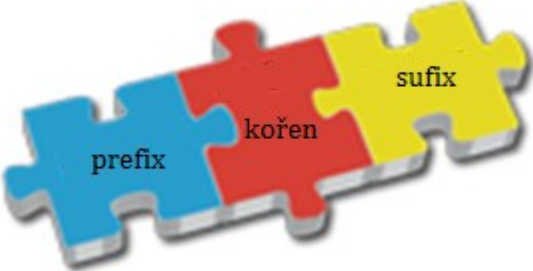
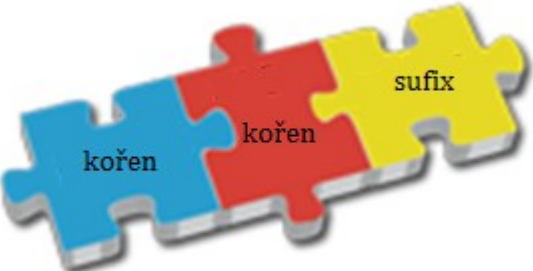
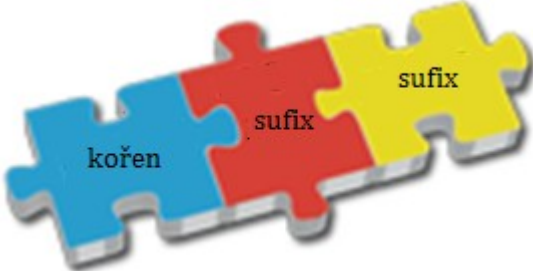
I.

Ia)

<i>otázky</i>	<i>číslo pacienta</i>
U kterého pacienta je v diagnóze výslovně řečeno, že onemocnění přetrvává delší dobu?	3, 11
U kterého pacienta lékař klasifikoval onemocnění jako bolestivé?	8
Který pacient si způsobil onemocnění nadměrným užíváním návykové látky?	4
U kterého pacienta došlo ke změnám na tlustém střevě v souvislosti s provedením operačního zákroku?	5
Který pacient trpí chorobou žlučníku a žlučových cest?	9
U kterého pacienta byly diagnostikovány mnohočetné stopkaté útvary na sliznici tlustého střeva?	6
U kterého pacienta došlo k výraznému poklesu váhy v souvislosti s jeho onemocněním?	10
U kterého pacienta došlo k úbytku určitého orgánu v souvislosti se zánětem?	3
U kterého pacienta se vyskytují/vyskytly patologické útvary v okolí konečníku?	2

Ib)

slootvorná struktura	termíny
	<p>ulcerosus, a, um alcoholicus, a, um polyposis, is, f.</p>
	<p>perianalis, e atrophicus, a, um atrophia, ae, f. anastomosis, is, f. hypertensio, onis, f.</p>

	<p>supraumbilicalis, e dyspepsia, ae, f.</p>
	<p>cholecystitis, itidis, f. cholelithiasis, is, f.</p>
	<p>carcinomatosus, a, um</p>

Ic)

metastasis

catarrhalis

appendicitis

steatosis

thrombosis

asymptomaticus

atrophia

inguinalis

hepatitis

hypogastrium

pericaecalis

ileosus

pepticus

lipomatosi

Id)

- 1) catarrhalis
- 2) thrombosis
- 3) hypogastrii
- 4) steatosis
- 5) asymptomatica
- 6) pericaecalis
- 7) atrophia
- 8) lipomatosi
- 9) pepticum
- 10) metastases/metastasi/metastasi
- 11) ileosum
- 12) hepatitis
- 13) inguinalis
- 14) appendicitis

II.

IIa, b)

diagnózy	prefix
Pacient č. 1: St. p. laparoscopiam ____gnosticam ante dies VI	<i>dia-</i>
Pacient č. 2: Gangraena ____betica apicis digiti III. pedis dx.	
<i>status post; tertii; dextri</i>	
Pacient č. 3: St. p. resectionem coli transversi propter Ca St. p. chemotherapiam St. p. resectionem meta parietis abdominis reg. ____chondrii l. dx.	<i>hypo-</i>
Pacient č. 4: Dolores ____gastrii l. dx. Appendicitis acuta susp.	
<i>status post; carcinoma; metastasis/metastaseos/metastasium; regionis; lateris dextri; suspecta</i>	
Pacient č. 5:	<i>para-</i>

Lipoma parietis abdominis ____rectale l. sin.	
Pacient č. 6: Abscessus ____caecalis	
<i>lateris sinistri</i>	
Pacient č. 7: Diverticulosis coli sigmodei et descendentes in ____mnesi	<i>ana-</i>
Pacient č. 8: St. p. resectionem recti anterioris cum dehiscencia ____stomosis	
<i>status post</i>	
Pacient č. 9: St. p. parotitidem ____demiam St. p. pancreatitidem acutam et meningitidem	<i>epi-</i>
Pacient č. 10: Necrosis appendicis ____ploicae	
<i>status post</i>	

IIc)

Pacient prodělal zánětlivé onemocnění průšních žláz, slinivky břišní a zároveň žaludku. (9)		X	
U pacienta byl v minulosti diagnostikován mnohočetný výskyt výchlipek tlustého střeva. (7)	√		
Pacient po chirurgickém odstranění konečníku nemá žádné komplikace. (8)		X	
Pacient s gangrénou na prstu na noze podstoupí jeho amputaci. (2)			?
Pacient, u něhož bylo provedeno endoskopické vyšetření břišní dutiny, během zákroku zemřel. (1)		X	
Pacient si stěžuje na bolesti v pravém podbřišku. (4)	√		
Pacient onemocněl průšnicemi v době sníženého výskytu této choroby v populaci. (9)		X	
U pacienta s nezhoubným nádorem se tento patologický útvar nachází v blízkosti konečníku. (5)	√		
Pacient po odstranění metastáz si stěžuje na bolesti v oblasti pravého podžebří. (3)			?

III.

IIIa)

carcinomatosa
 paraoesophagealis
 fibroma
 aboralis
 inoperabilis
 febrilis
 stenosis
 praepyloricum
 oesophagitidem

IIIb)

- 1) oesophagitidem
- 2) aboralis
- 3) febrilis
- 4) inoperabilis
- 5) paraoesophagealis
- 6) praepyloricum
- 7) carcinomatosa
- 8) fibroma
- 9) stenosis

IIIc)

pády	1. deklinace	2. deklinace	3. deklinace	4. deklinace	5. deklinace
nom. sg.	hernia fissura		metastasis tumor carcinoma fibroma ulcus stenosis	status	
gen. sg.	cardiae	ventriculi oesophagi ani	capitis pancreatis originis		

		bulbi duodeni	hepatis partis		
akuz. sg.			oesophagitidem		
abl. sg.			oesophagitide bulbitide		