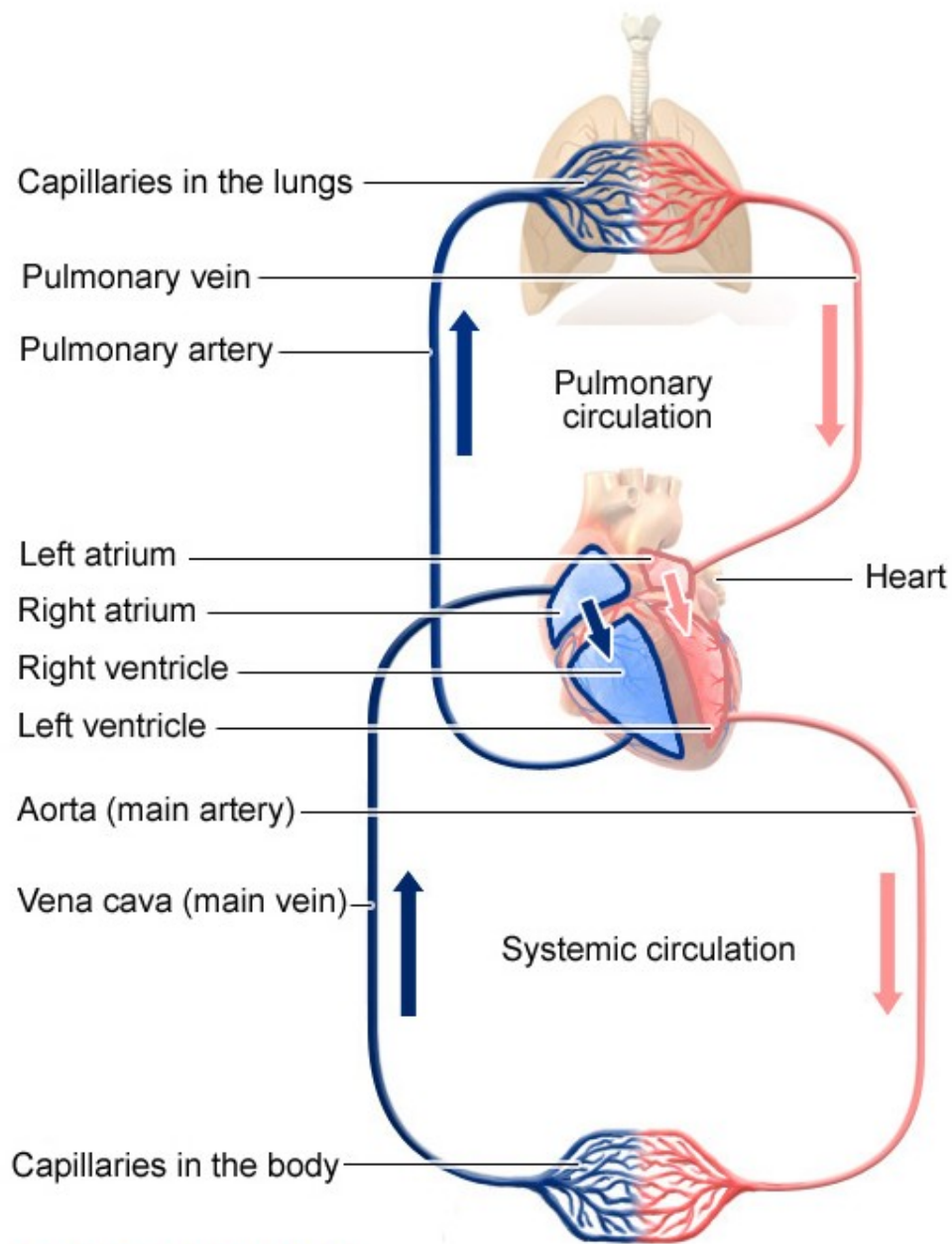


Kardiovaskulární patologie I: choroby srdce, hypertenze, akutní a chronické srdeční selhání.

MARKÉTA HERMANOVÁ



Red: Oxygen-rich blood
Blue: Oxygen-poor blood

Srdeční selhání

(kardiální insuficience, městnavé (kongestivní) srdeční selhávání)

Insuficience levého srdce (LSS)

- akutní
- chronická

Insuficience pravého srdce (PSS)

- akutní
- chronická

Srdeční selhání

Příčiny

- Choroby srdce

Nemoci myokardu (ICHS, myokarditidy, kardiomyopatie)

Nemoci endokardu (chlopní vady, revmatická a infekční endokarditida)

Nemoci osrdečníku (konstruktivní perikarditida, tamponáda srdeční)

Vrozené srdeční vady (VSV)

- Poruchy cévního systému

Systémová hypertenze

Plicní hypertenze

- Choroby krve

Polyglobulie

Anémie (hypoxie myokardu)

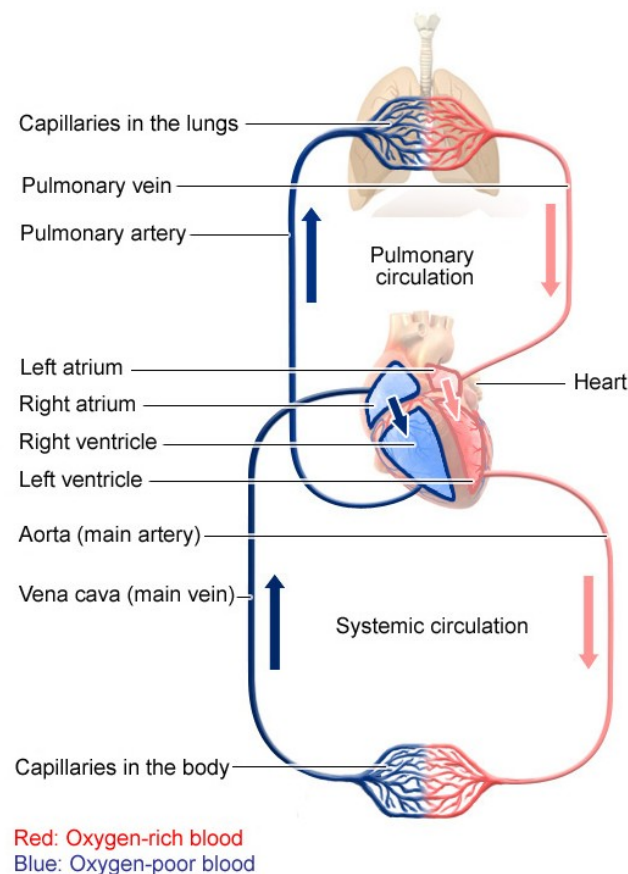
Projevy srdečního selhání

Na srdci

- dilatace
- hypertrofie
 - * koncentrická (hypertrofie)
 - * excentrická (hypertrofie a dilatace → dekompenzace)

Mimo srdce

- venostáza (městnání, kongesce, pasivní hyperémie)
- indurace (ztvrdnutí, venostatická fibróza)
- edém (otok; kardiální edém - transudát)
- edém plic u LSS
- cyanóza (↑redukovaného hemoglobin; P-L zkraty, VSV)

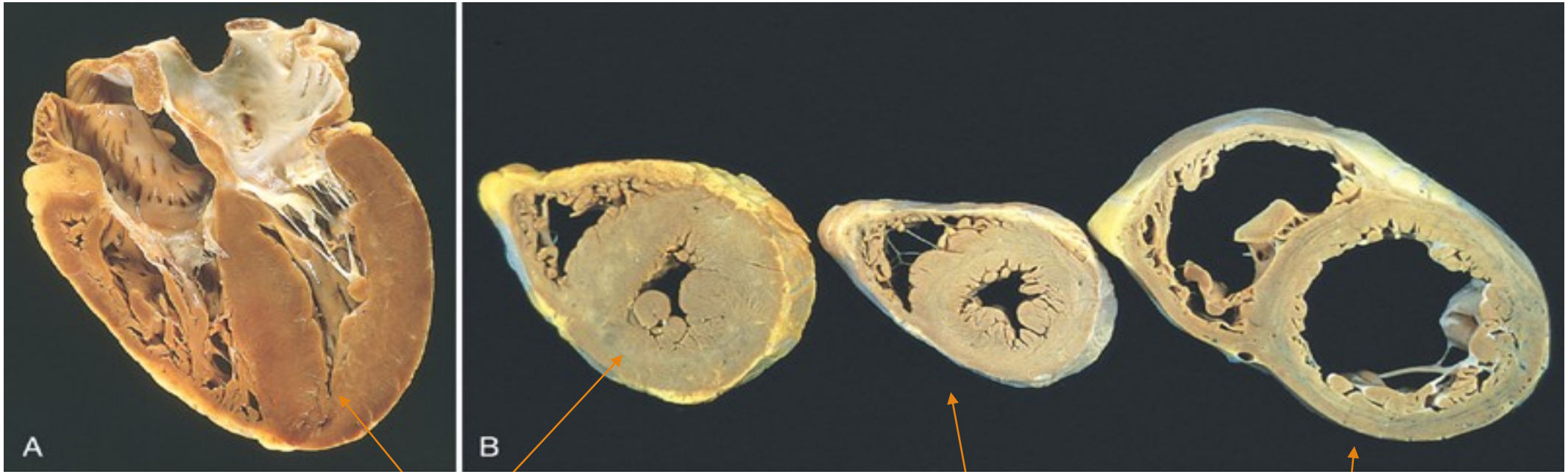


Edém plic a hydrothorax u LSS;
hnědá indurace plic u chronického
LSS (fibróza, pneumorrhagie,
hematogenní pigmentace)
...dyspnoe (noční), orthopnoe, kašel-
rezavé sputum....

Venostáza v játrech (hepar moschatum),
ledvinách, slezině, sliznicích GITu
(venostatický katar), mozku u PSS a u
přeneseného zleva

Edémy perimaleolárně, anasarka, ascites,
u PSS a u přeneseného zleva

Hypertrofie levé srdeční komory



Koncentrická hypertrofie LK

Normální srdce

Excentrická hypertrofie

Srdeční selhání

Příčiny

LSS

ICHS

Hypertenze (**cor hypertronicum**)

Aortální a mitrální chlopenní vady

Kardiomyopatie

myokarditidy

PSS

Přeneseně zleva u LSS

Samostatně (**cor pulmonale chronicum**)

při chorobách plic nebo plicních cév → plicní hypertenze – hypertrofie PK

CHOPN, pneumokoniózy, interstiální fibrózy, vaskulitidy, kyfoskolióza, obezita,.....

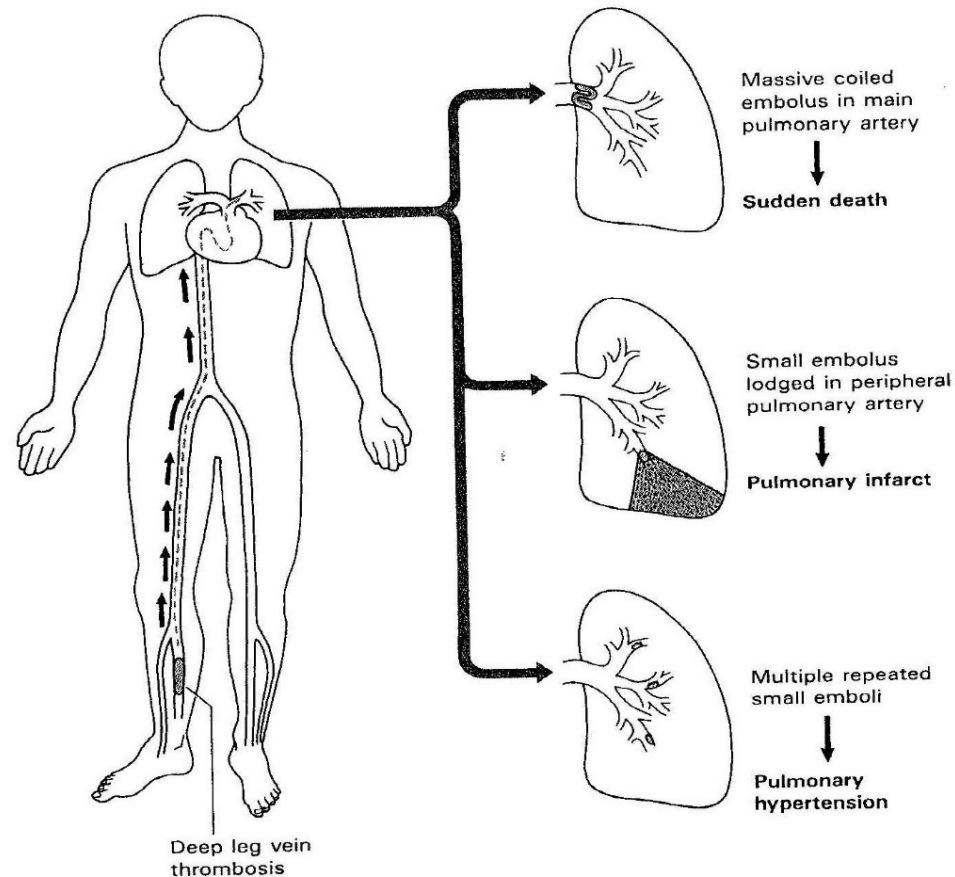
Cor pulmonale acutum:

Akutní dilatace pravého srdce při embolizaci do plicnice

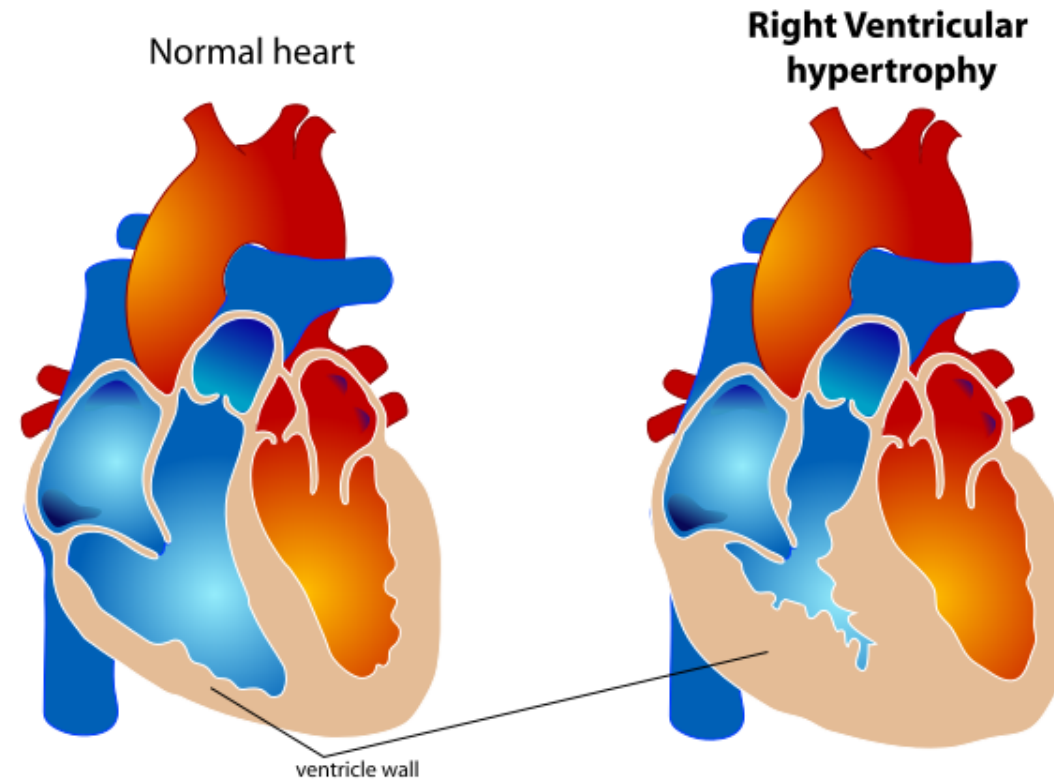
Embolizace do plícnice → cor pulmonale acutum

Hyperkoagulační stav

- primární (Leidenská mutace, anitfosfolipidový syndrom)
- sekundární (malignity, obezita, operace, antikoncepce, těhotenství,...)



Cor pulmonale chronicum



Hypertenze

zvýšený systémový tlak

Esenciální, primární (90-95 %)

Sekundární hypertenze

Hraniční hypertenze: 140/90-160/95mmHg

Mírná hypertenze: diastolic pressure 95-104mmHg

Středně těžká hypertenze: diastolic pressure 105-114mmHg

Těžká hypertenze: above 115 mmHg

Benigní

Maligní (těžká orgánová poškození (ledviny, sítnice, mozek))

Primární/esenciální hypertenze (etiologie neznámá)

- Genetické faktory
- Sympatikotonus
- Vysoký příjem soli
- Abnormality renin-angiotensin-aldosteron systému

Sekundární hypertenze

- Nemoci ledvin
- Endokrinopatie (adrenokortikální hyperfinkce, těhotenství, tyreopatie, akromegalie,...)
- Koarktace aorty, PAN,...
- Léky (př. antikoncepce, steroidy,...)
- Hormonálně aktivní nádory: reninom, feochromocytom (nádor dřeně nadledvin, katecholaminy,.....)
- Psychogenní příčiny, akutní stres,...

Patologická klasifikace

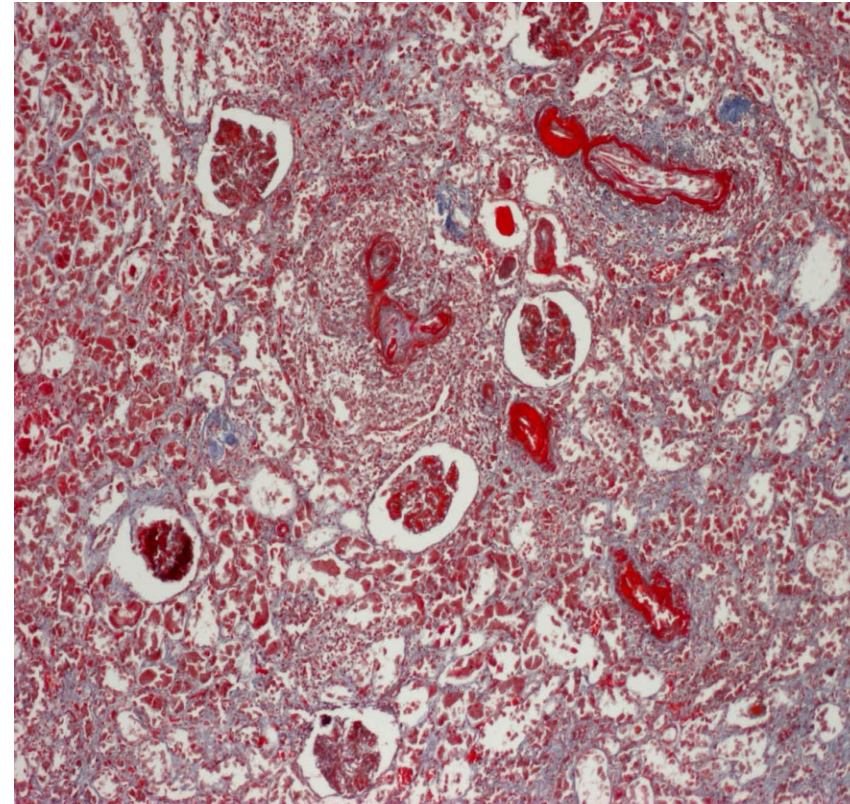
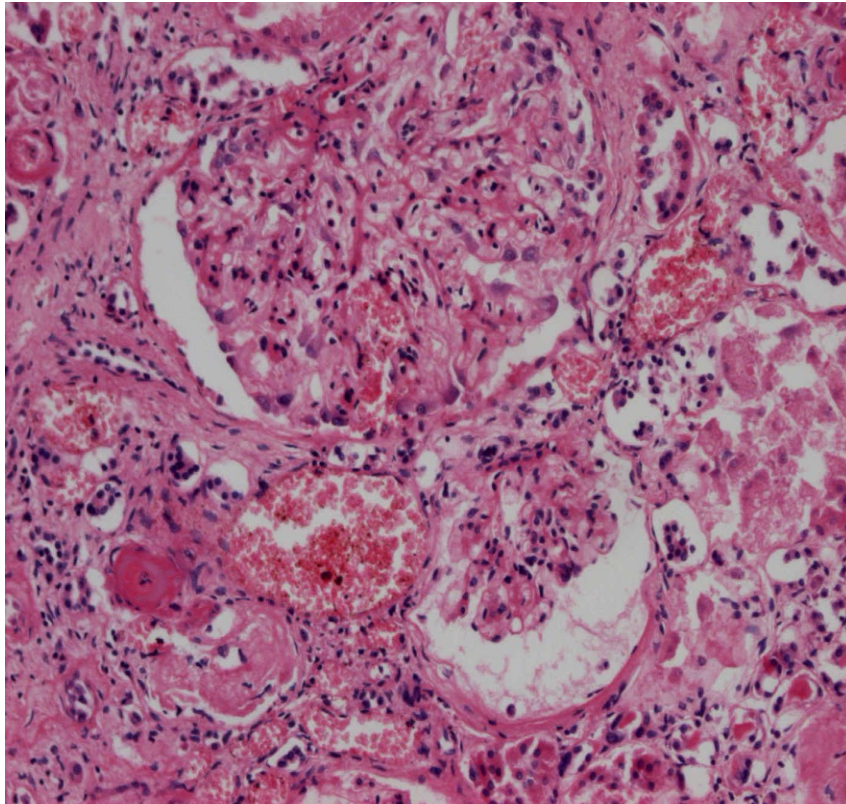
Benigní hypertenze

- Hypertrofie LK (cor hypertonicum) – městnavé srdeční selhání – dilatace LK
- Akcelerovaná ateroskleróza
- Benigní nefroskleróza

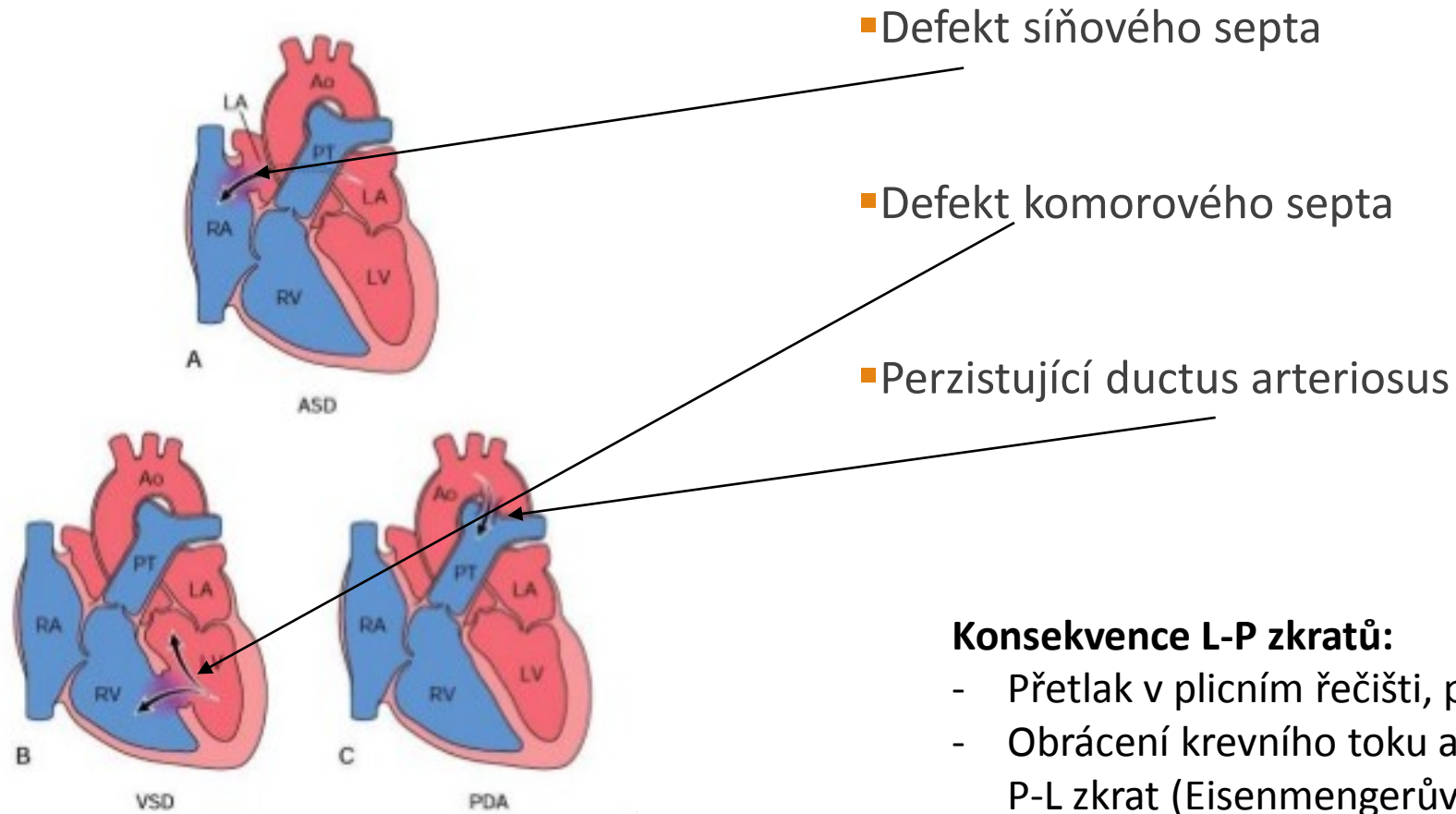
Maligní hypertenze

- Diastolická TK obvykle nad 130mmHg
- Maligní nefroskleróza, selhání ledvin (fibrinoidní nekróza stěny arteriol → ↓ GF → aktivace RAA → akcelerovaná hypertenze)
- Srdeční selhání
- Krvácení do sítnice
- Krvácení do mozku

Malignaní nefroskleróza – fibrinoidní nekróza arterioli



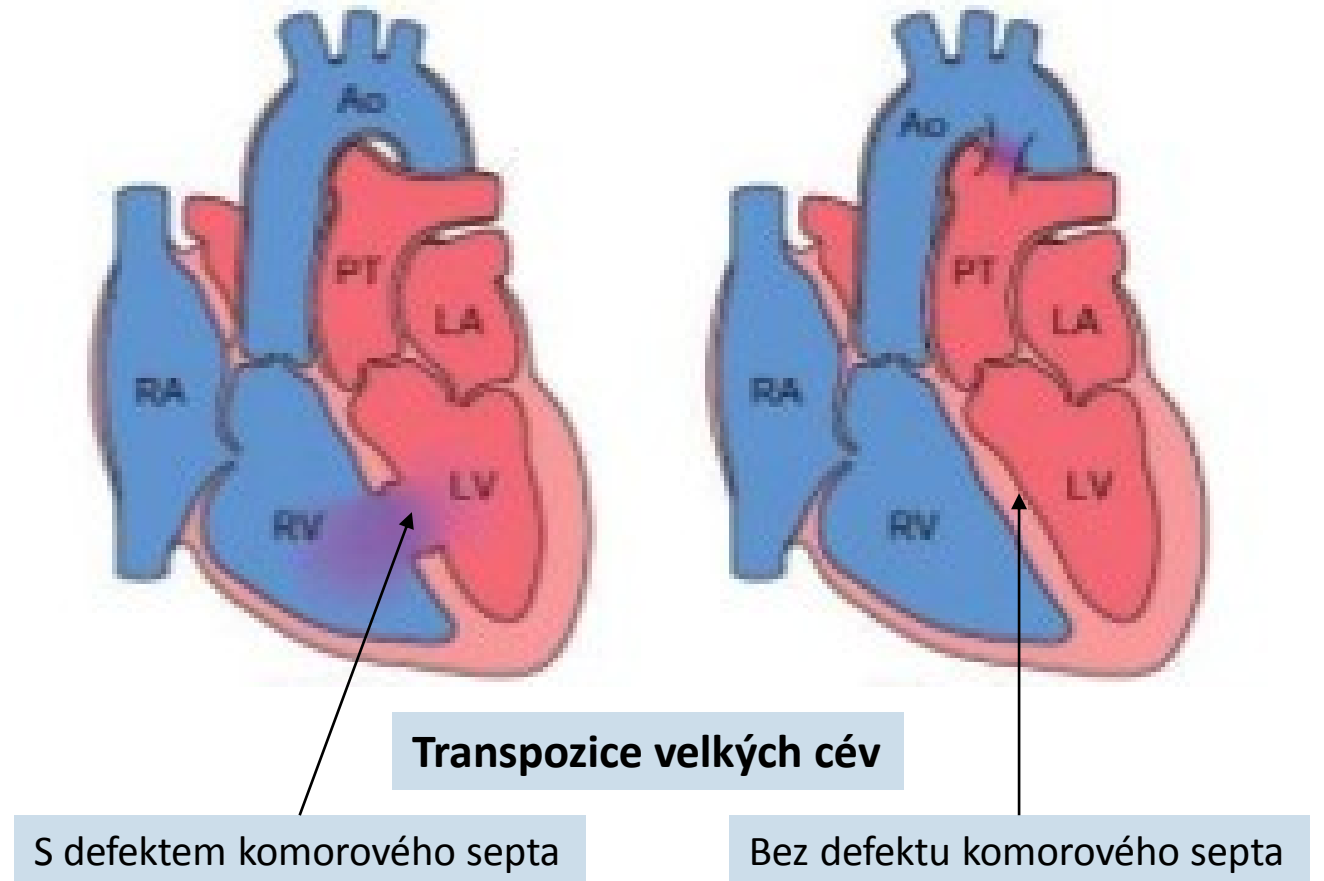
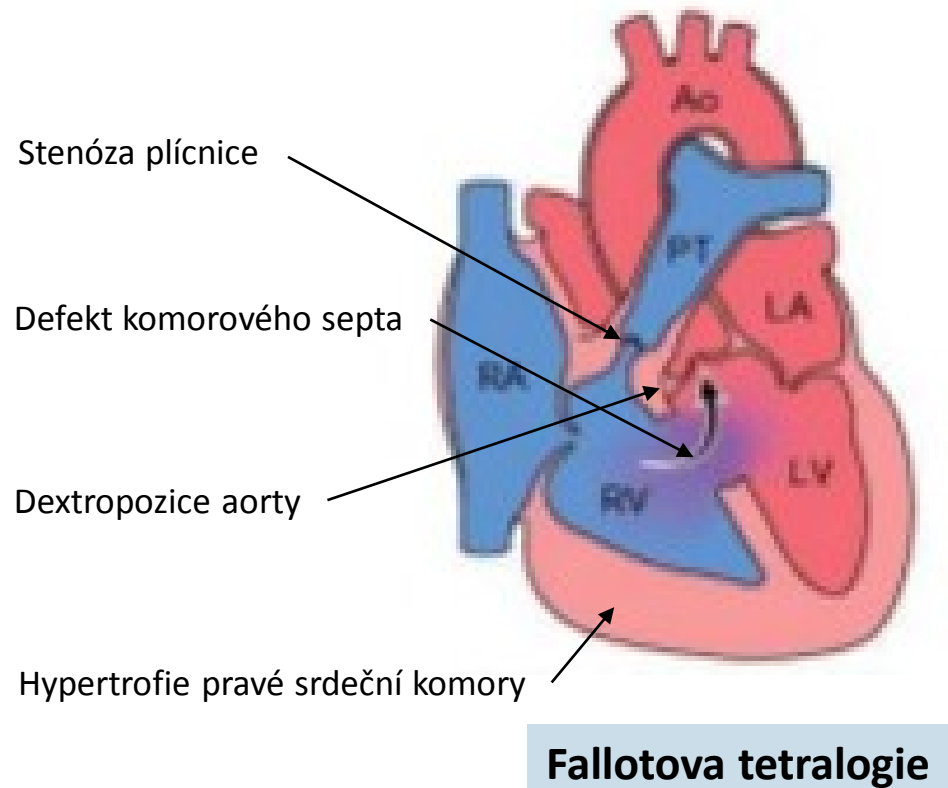
Vrozené srdeční vady: Kongenitální levo-pravé zkraty



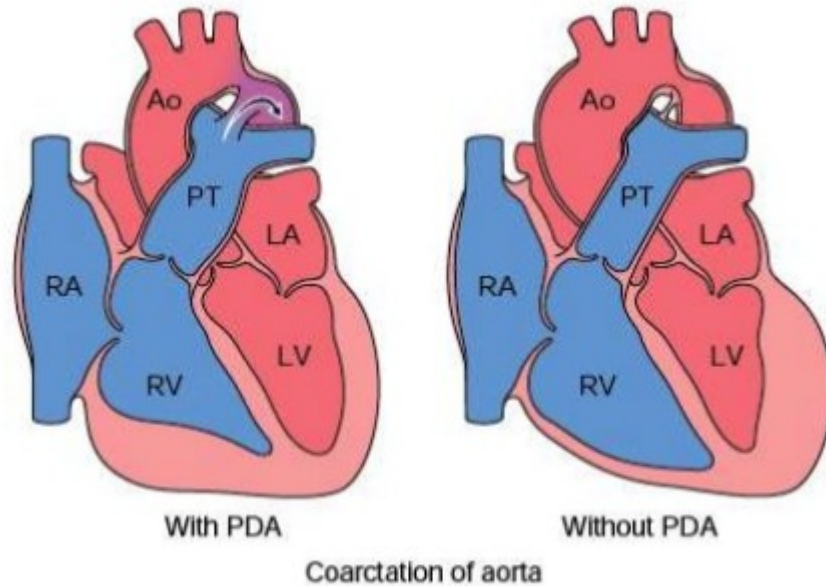
Konsekvence L-P zkratů:

- Přetlak v plicním řečišti, plicní hypertenze
- Obrácení krevního toku a transformace v P-L zkrat (Eisenmengerův syndrom)

Vrozené srdeční vady: Kongenitální pravo-levé zkraty (cyanotické srdeční vady)



Vrozené srdeční vady: Koarktace aorty



- s perzistujícím ductus arteriosus (P-L zkrat)
- bez perzistujícího ductus arteriosus
- na tepnách horní poloviny těla vyšší tlak krve

Ischemická choroba srdeční (ICHS)

Ischémie (nedokrvení) → Hypoxie → Infarkt (ischemická nekróza, koagulační)

Etiopatogeneze: **AS**, (embolizace, disekce aorty, aortitidy, vaskulitidy, malformace koronárních tepen,..)

Formy ICHS:

- **Angina pectoris**

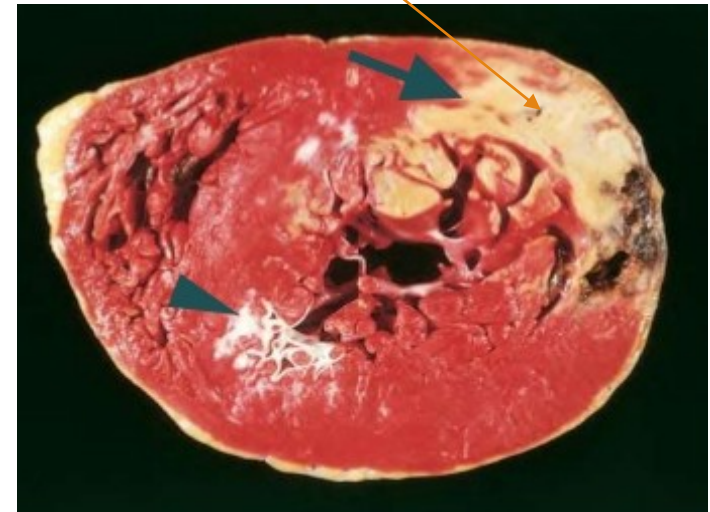
- * stabilní (retrosternálně bolest po námaze)
- * nestabilní (klidové bolesti retrosternálně)

- **Infarkt myokardu** (koagulační ischemická nekróza)

- * transmurální
- * subendokardiální

- **Chronická ICHS** (myomalacie, myofibrózy, excentrická hypertrofie LK, kolaterální oběh)

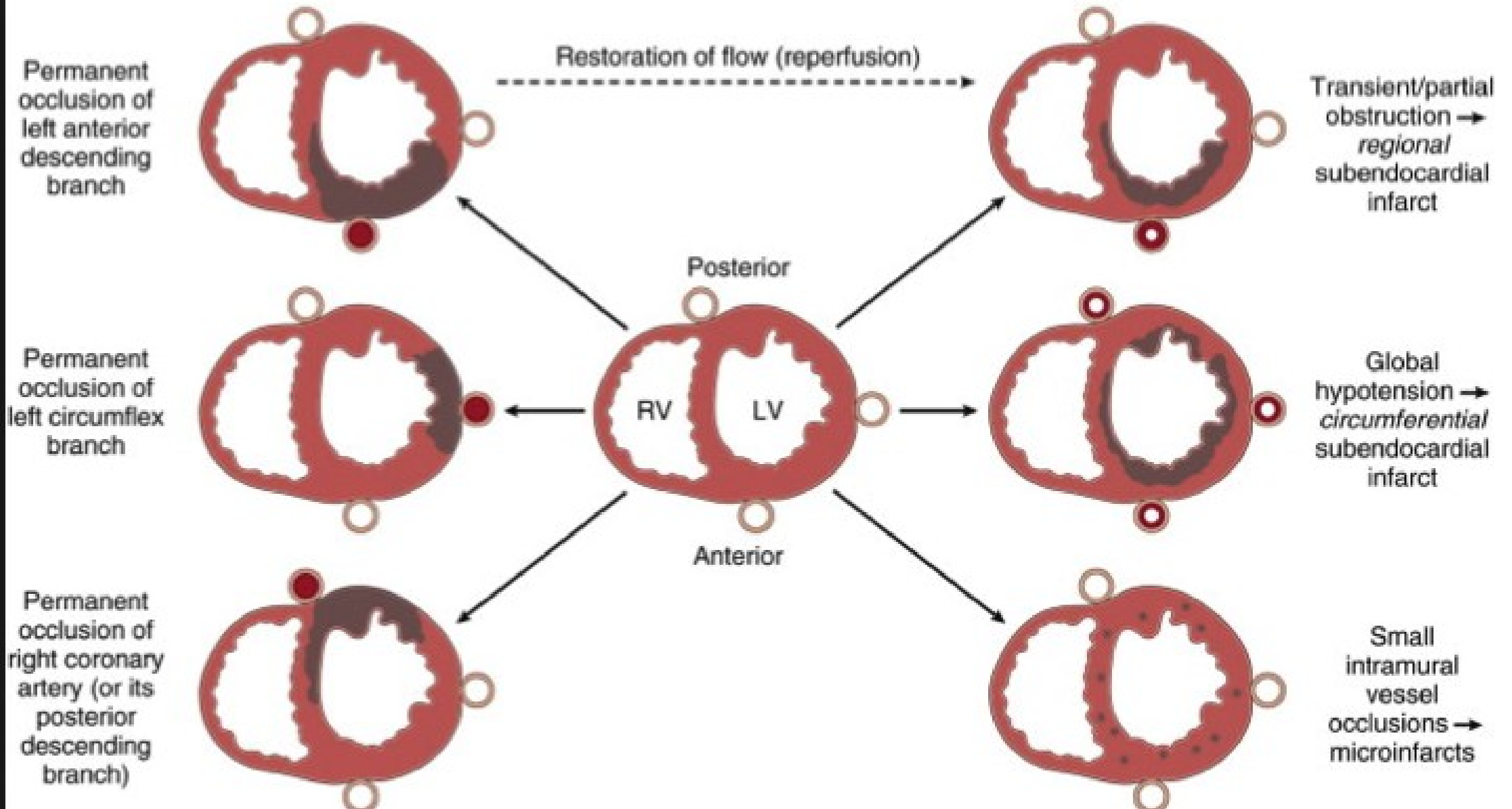
- **Náhlá koronární smrt** (arytmie – fibrilace komor)




Pozn. riziko fibrilace síní – vznik trombózy ouška – zdroj embolizace!!!!!!

TRANSMURAL INFARCTS

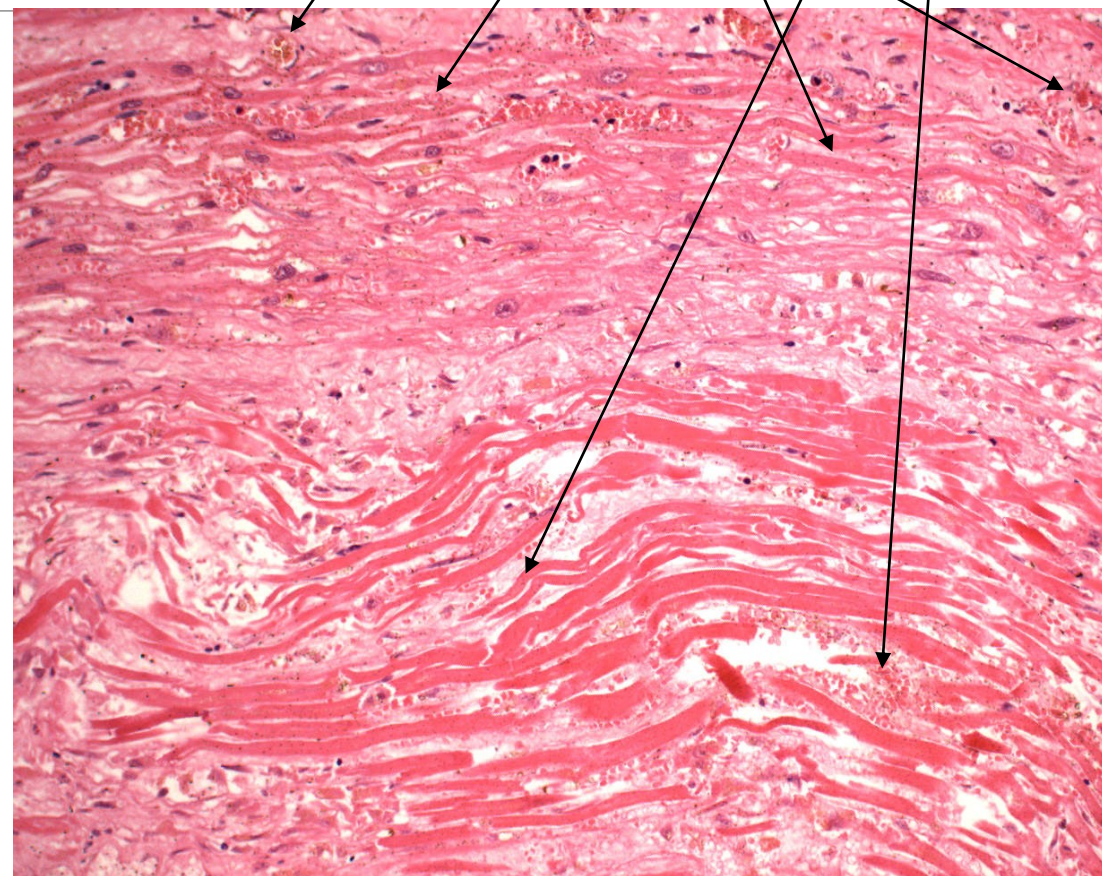
NON-TRANSMURAL INFARCTS



Infarkt myokardu



- 1 koagulační nekróza
- 2 myomalacie (nekrotické kardiomyocyty, vitální interstitium)
- 3 hyperemický lem
- 4 leukocytární infiltrace
- 5 steatóza



Komplikace infarktu myokardu

A: Ruptura myokardu přední stěny

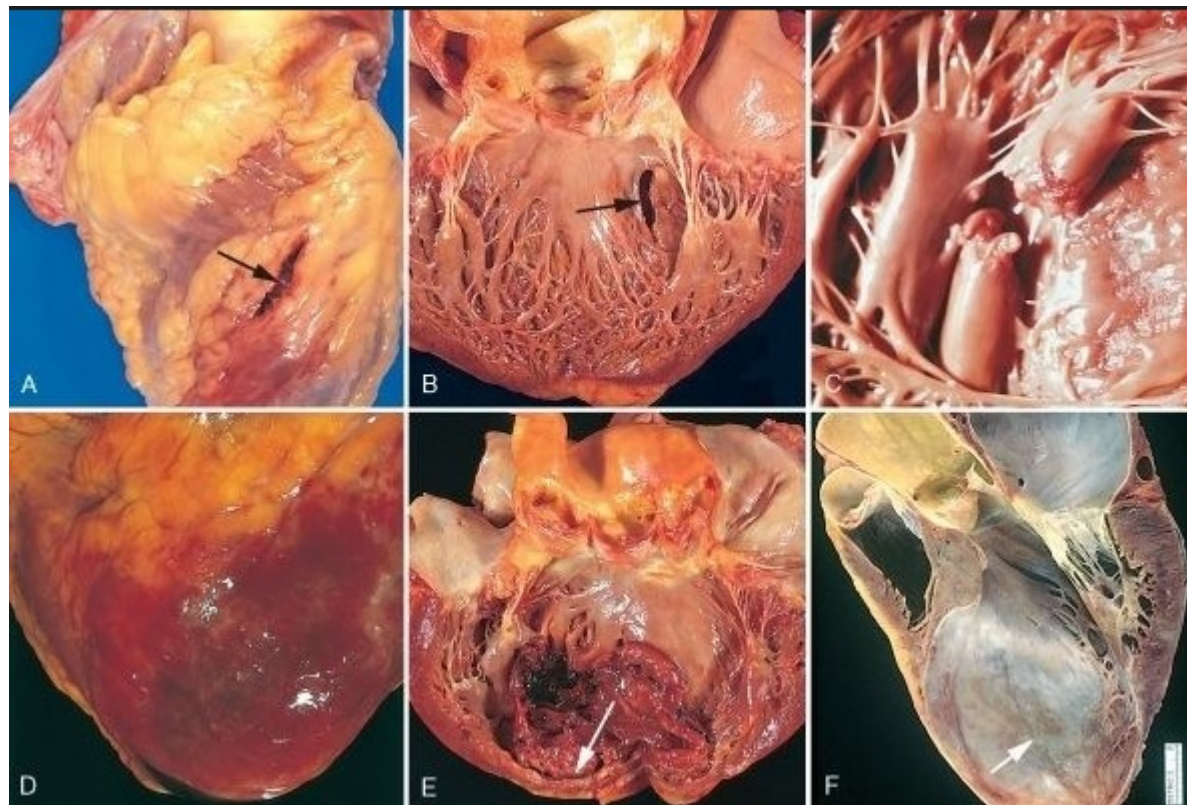
B: Ruptura myokardu septa (L-P zkrat)

C: Ruptura papilárního svalu

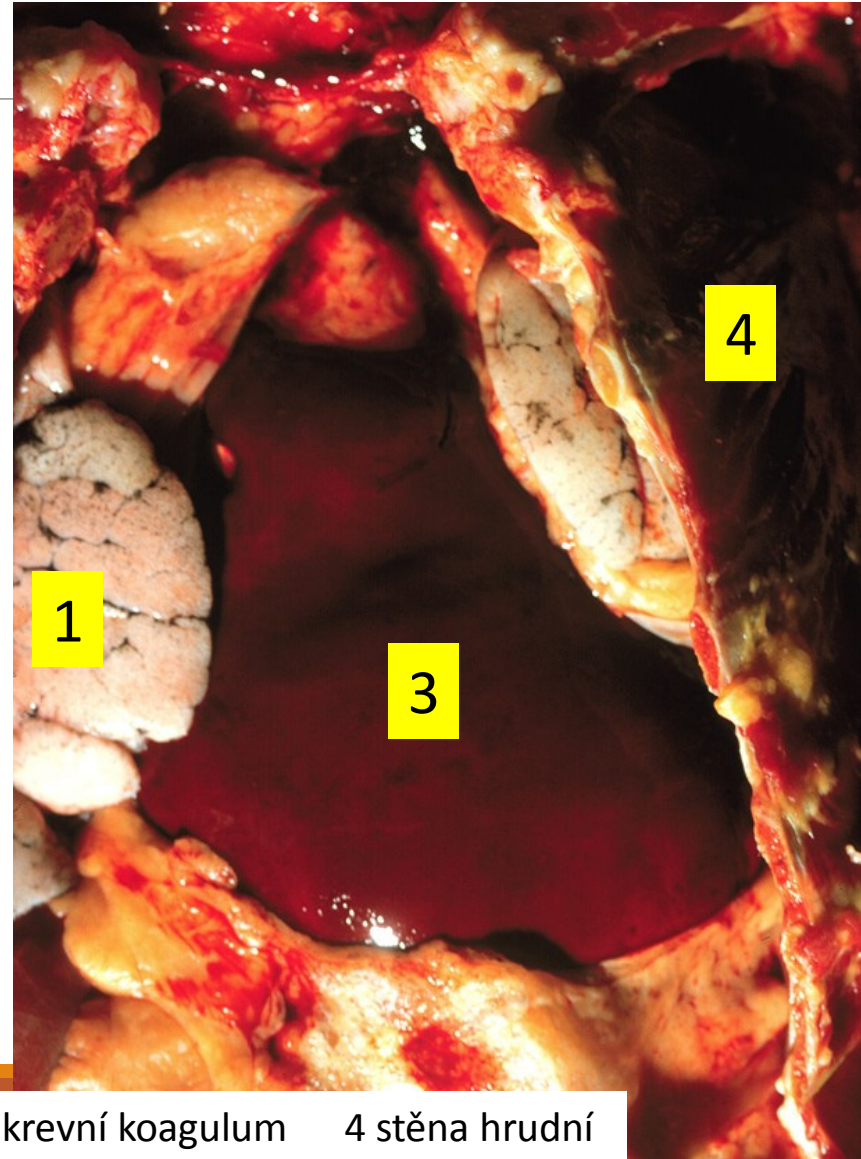
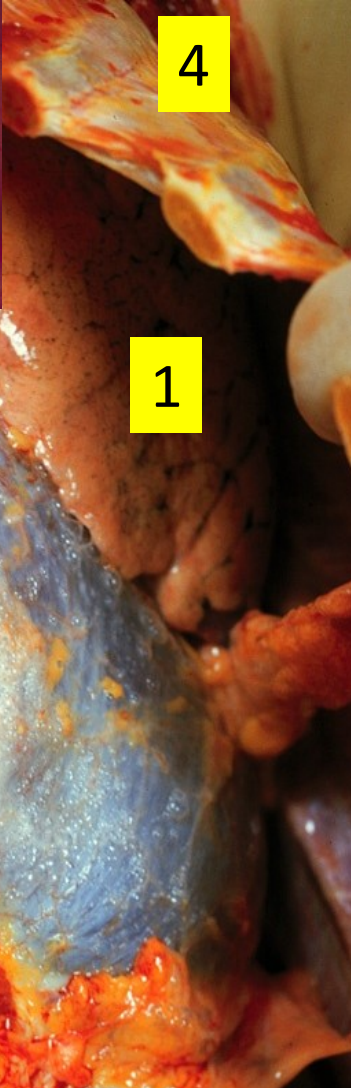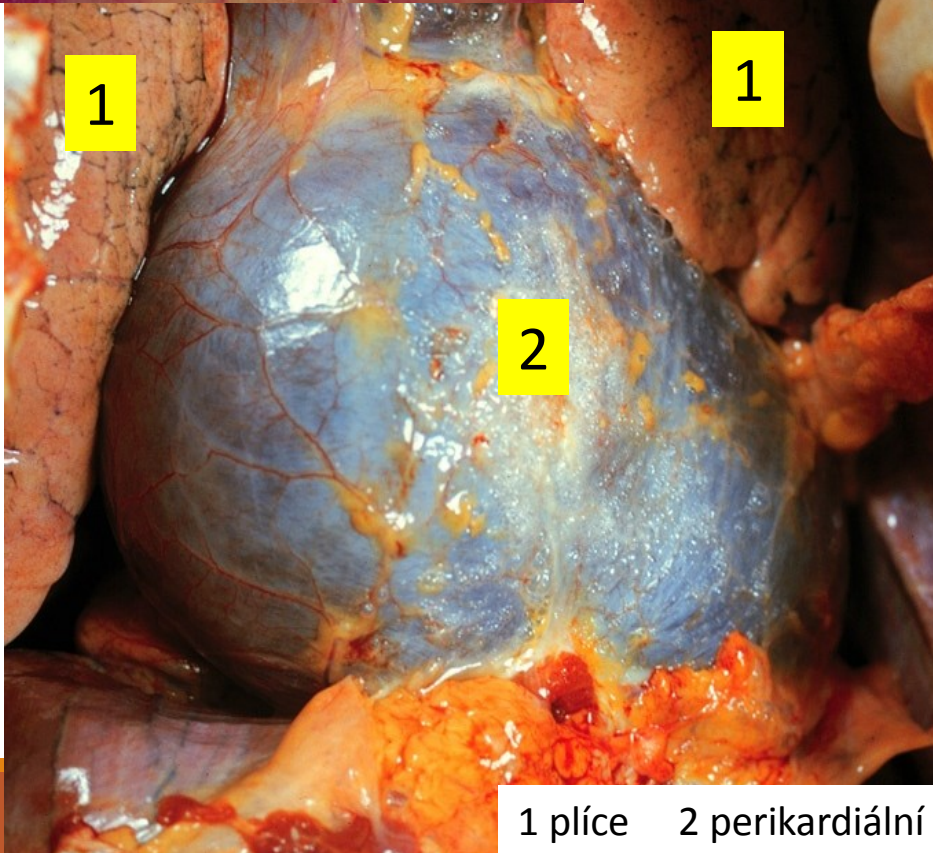
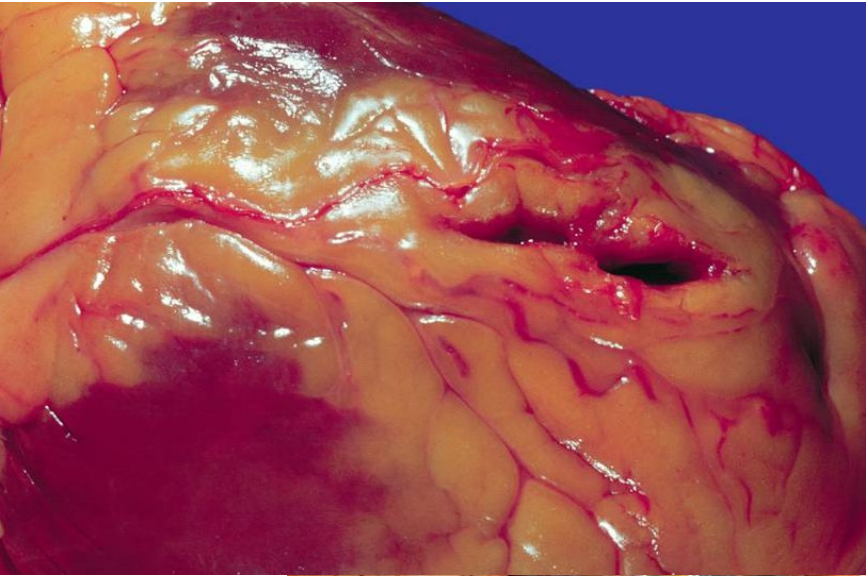
D: Fibrinózní perikarditida

E: Akutní aneuryzma s trombózou

F: Chronické aneuryzma



AIM – ruptura myokardu, tamponáda



1 plíce 2 perikardiální vak 3 krevní koagulum 4 stěna hrudní

Nemoci endokardu (chlopenního a nástěnného)

Endokarditidy: záněty endokardu

- **Revmatická horečka a porevmatické postižení srdce** (získané chlopňové vady)
- **Infekční endokarditida**
 - akutní
 - subakutní
- **Nebakteriální trombotická endokarditida (NBTE)**
- **Libman-Sackova endokarditida při systémovém lupus erythematosus (SLE)**
- **Postižení srdce při karcinoidovém syndromu**

(u do jater metastazujících neuroendokrinních neoplazií produkujících serotonin; ztlustění (buněčným vazivem) a zkrácení trikuspidální i pulmonální chlopně, jejich stenóza a insuficience, etiopatogeneze nejasná)

Revmatická horečka

Porevmatické postižení srdce

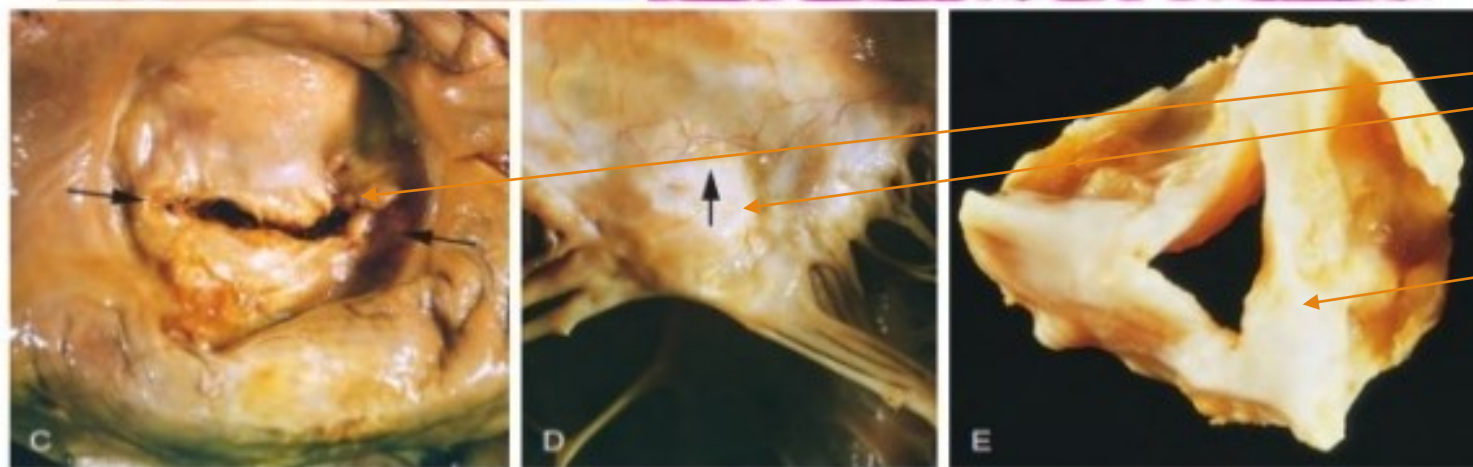
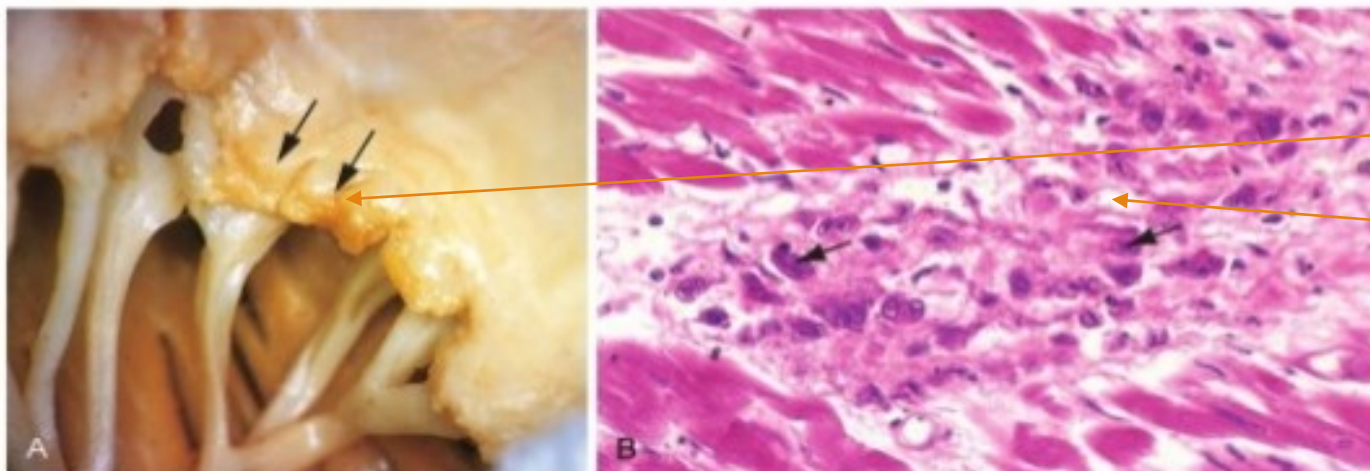
- Akutní nehnisavý imunitně podmíněný systémový zánět, se sklonem k recidivování
- **Komplikace infekce beta-hemolytickým streptokokem (*Streptococcus pyogenes*) ze skupiny A** (nejčastěji po streptokokové angíně či faryngitidě, za 2-4 týdny)
- **Patogeneze:** Nejedná se o přímý infekční vliv streptokoka ani i poškození toxiny; uplatňují se zejména autoimunitní mechanismy, protilátky primárně zaměřené proti streptokokům (M proteinu) zkrříženě reagují i s antigeny struktur srdce; v séru pacientů protilátky např. antistreptolysin O (ASLO)
- **Klinické znaky:**
 - **pankarditida** (perikarditida, myokarditida, **endokarditida – vznik získaných chlopenních vad**)
 - migrující polyartritida, erythema marginatum (kůže), subkutánní revmatické uzly, meningoencefalitida (chorea-minor)

Revmatická horečka

Porevmatické postižení srdce

- Fibrinózní perikarditida
- Revmatická myokarditida (fibrinoidní nekrózy se zánětlivými granulomy perifokálně – tzv. Aschoffovy uzlíky)
- **Verukózní endokarditida**
 - Postižení zejména **aortální a mitrální chlopně**
 - Bradavčité vegetace na chlopních – endocarditis verrucosa
 - Následkem je fibrotizace chlopní, srůsty komisur, deformace, kalcifikace, ztlustění a zkrácení šlašinek → **získaná chlopněvá vada, stenóza a insuficience** → chirurgická náhrada chlopně

Revmatická horečka



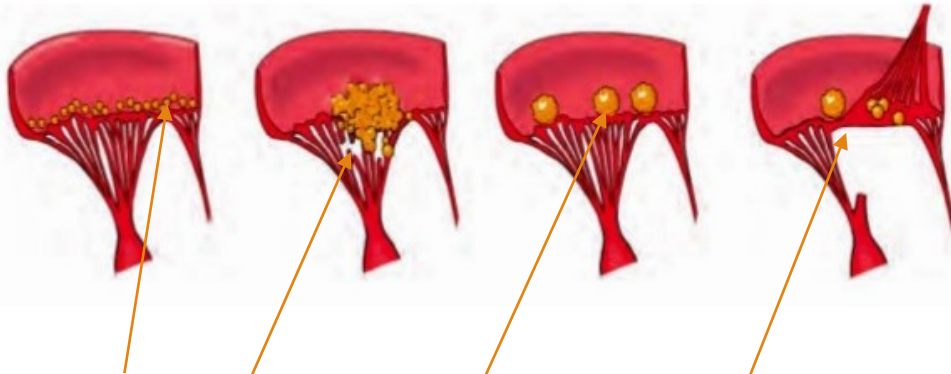
- Verukózní vegetace na chlopni
- Aschoffův uzlík
- Porevmatická mitrální stenóza
- Porevmatická aortální stenóza

Hlavní příčiny chlopenních vad

Mitrální chlopeň	Aortální chlopeň
Mitrální stenóza	Aortální stenóza
Revmatická endokarditida (objemné vegetace) (myxom)	Kalcifikace malformované chlopně Stařecká kalcifikace Revmatická endokarditida
Mitrální insuficience	Aortální insuficience
Poruchy cípů <ul style="list-style-type: none">- Revmatická endokarditida- Mitrální prolaps (u chorob pojiva)- Infekční endokarditida	Revmatická endokarditida
Poruchy závěsného aparátu <ul style="list-style-type: none">- Jizvení papilárního svalu- Ruptura papilárního svalu- Ruptura šlašinky	Infekční endokarditida
Poruchy tvaru dutiny LK a anulus fibrosus <ul style="list-style-type: none">- Dilatace LK- Anulární skleróza	Nemoci aorty <ul style="list-style-type: none">- Luetická aortitida- Marfanův syndrom- Ankylozující spondylitida

Endokarditidy

Vegetace na chlopních:



- Revmatická horečka
- Infekční endokarditida
- Nebakteriální trombotická endokarditida
- Libman-Sackova endokarditida při SLE

Nebakteriální trombotická endokarditida (NBTE)

Sterilní trombotické vegetace na chlopních

Absence zánětlivé reakce

Často při generalizovaných nádorech vlivem hyperkoagulace (v rámci paraneoplastického syndromu)

Embolizace hmot vegetace z levostranných lézí (mitrální a aortální chlopně) do systémového řečiště (- vznik infarktu myokardu, ledvin, mozku, sleziny,..)

Infekční endokarditida

Mikrobiální infekce (bakteriální, mykotická,..) srdečních chlopní (a nástěnného endokardu), s formacemi vegetací (infikovaných trombů), často s destrukcí postižených struktur, nejčastěji chlopní

Dvě klinické formy:

Akutní (vysoce virulentní agens (př. *Staphylococcus aureus*); prudký septický průběh; postižení i normálních chlopní; rychlý vznik nekrotizujících a destruktivních lézí)

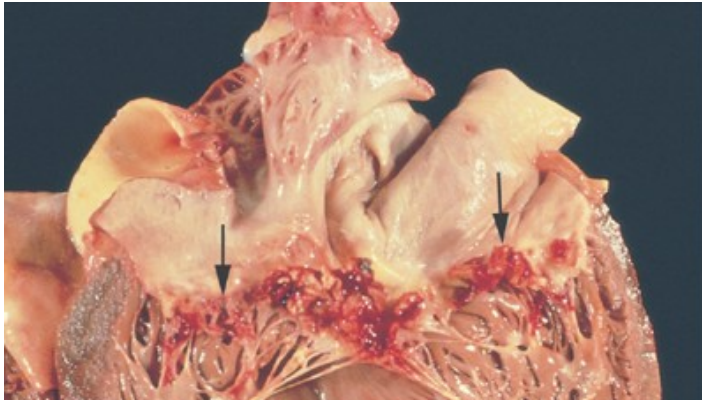
Subakutní (méně virulentní agens (př. viridující streptokoky); postižení chlopní předem změněných (vrozené malformace, získané chlopenní vady, předcházející výkony na srdci); vleklý, nespecifický průběh)

Podmínka rozvoje: bakteriémie (fokus infekce v těle, předchozí zákrok (extrakce zubu, katetrizace), i.v. narkomani); pomnožení agens na chlopni

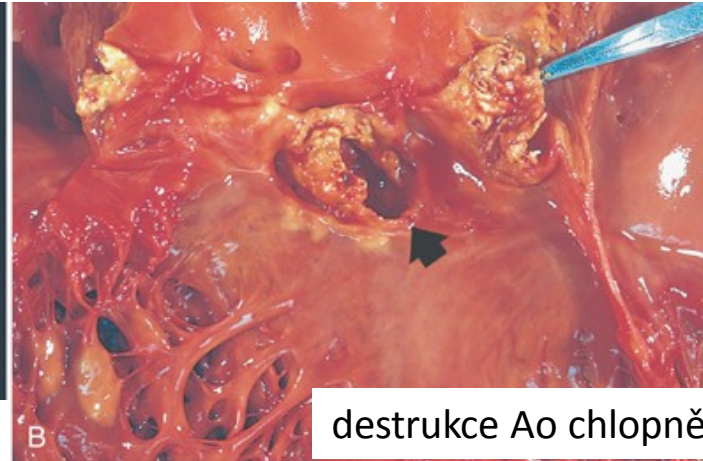Predilekce: levostranné chlopně (mitralis>aortalis); pravostranné u i.v. narkomanů, hemodialyzovaných, s katetrem v pravém srdci)

Predispozice: imunodeficity, imunosuprese, intravenózní narkomanie, hemodialyzování, nozokomiální infekce

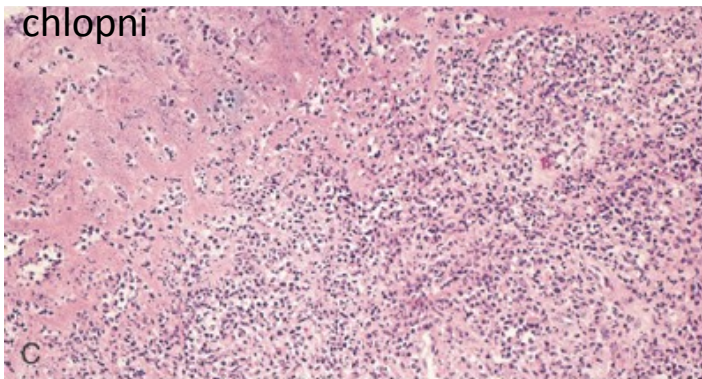
Infekční endokarditida



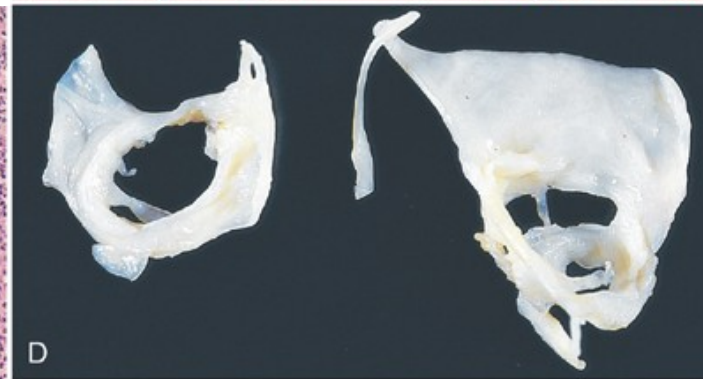
křehké červené vegetace na Mi
chlopni



destrukce Ao chlopně



purulentní zánět ve vegetaci



zhojená IE (destrukce Mi chlopně, ale bez
akutních vegetací)

Komplikace v srdci:

- Destrukce (ulcerace, perforace) chlopní a jejich insuficience
- Stenóza chlopně objemnou vegetací
- Přejít infekce na myokard (abscedující myokarditida)
- Hnisavá perikarditida
- Městnavé srdeční selhání

Mimosrdeční komplikace infekční endokarditidy

- **Embolizace fragmentů vegetace**

- *u levostranných do systémového oběhu (mozek, myokard, ledviny, ...)*
- *u pravostranných do plic (plicní embolizace)*

Emboly s nízkou virulencí nebo sterilní způsobí infarkty, emboly septické způsobí infikované, zhnisané, abscedované infarkty.

- **Centrální pyémie, sepse**

- **Vznik imunokomplexů** (rozvoj vaskulitid, glomerulonefritid, purpur („třísky pod nehty“))

Myokarditidy, záněty srdečního svalu

histologicky: buněčný infiltrát a nekrózy kardiomyocytů

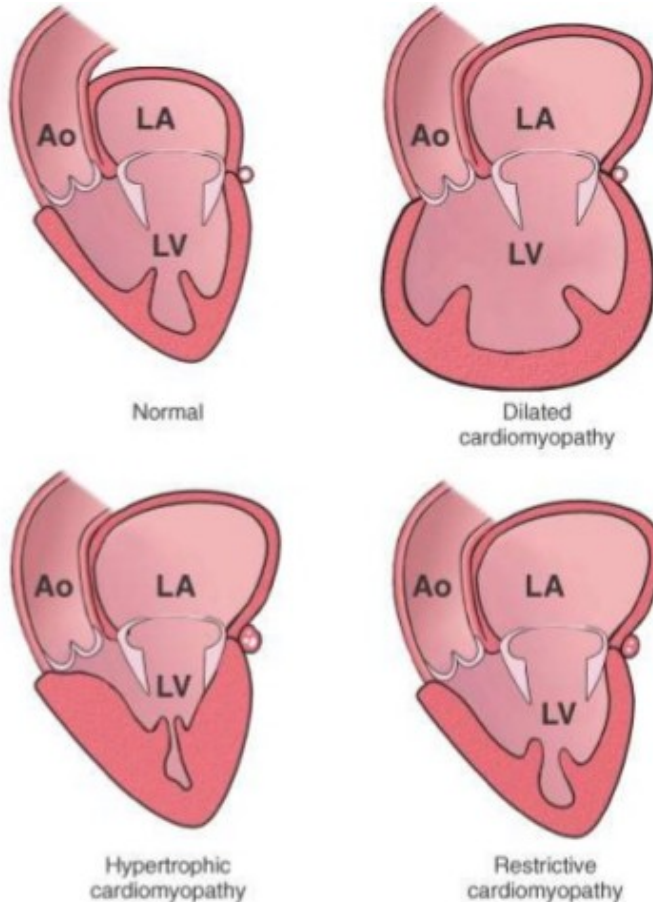
Infekční příčiny myokarditid:

- viry (**Coxsackie**, ECHO, influenza, rubeola, příušnice, CMV, HIV,...) → komplikace: **dilatační kardiomyopatie**
- bakterie (př. při infekční endokarditidě, Lymské borelióze), toxiny bakterií (př. difterická myokarditida)
- mykózy (př. Candida), rickettsie, protozoa (př. Toxoplazma, trypanosoma cruzi)

Neinfekční příčiny myokarditid: poléková přecitlivělost, systémová onemocnění pojiva, revmatická horečka

Idiopatické myokarditidy

Kardiomyopatie



Dilatovaná KMP

- diagnóza per exclusionem, po vyloučení všech jiných příčin; často komplikace virové myokarditidy
- porucha systolické funkce, hypokontrakce

Hypertrofická KMP (AD dědičná)

- zbytnění LK, postižení septa
- chaotické uspořádání hypertrofických vláken
- porucha diastolické funkce, hyperkontrakce, restrikce (vážné plnění komor ze síní)

KMP s převážným postižením endokardu

(endomyokardiální fibróza, fibroelastóza endokardu, Löfflerova endokarditida při hypereosinofilii)

Specifické nemoci myokardu (dříve sekundární KMP)

Postižení myokardu při:

- 1) ICHS
- 2) hypertenzi
- 3) myokarditidách
- 4) z endokrinních příčin (tyreopatie, akromegalie, feochromocytom,...)
- 5) u metabolických chorob (glykogenóza, amyloidóza, hemochromatóza,...)
- 6) u geneticky podmíněných svalových dystrofií
- 7) u systémových chorob pojiva
- 8) z toxických příčin (př. alkoholická dilatovaná KMP, poléková)
- 9) v souvislosti s těhotenstvím (peripartum KMP)

Nemoci perikardu

Nahromadění tekutiny v osrdečnickovém vaku

- **hydroperikard** (transudát při městnavém srdečním selhání a hypoproteinémii)
- **chyloperikard** (hromadění lymfy při obstrukci ductus thoracicus, např. při nádorech)
- **hemoperikard** (tamponáda srdeční při ruptuře myokardu při IM, iatrogeně perforací při katetrizaci, při léčbě antikoagulancii,..)

Perikarditidy

- **neinfekční** (při IM, urémii, u systémových onemocnění pojiva (SLE, revmatická horečka), u malignit, po ozařování, po srdečních operacích,...)
- **infekční** (hematogenně, lymfogenně či přímým šířením vzniklé; virové, bakteriální, tbc, mykotické)

Komplikace hojení perikarditidy: organizace exsudátu (často fibrinózního) granulační tkáně → fibrotizace → adheze epikardu a perikardu (konstruktivní perikarditida)

Nádory perikardu

- **primární (maligní mezoteliomy)**
- **sekundární/metastatické**

...v perikardiální dutině hemoragický výpotek

Nádory srdce

Primární nádory srdce

Myxom

- lokalizace v srdečních síních, nejčastěji vlevo
- benigní, stenozuje mitrální ústí
- jeho fragmenty embolizují (zleva do systémového oběhu)

Rabdomyom

- u dětí do 1 roku, benigní, spíše hamartom
- často asociovaný s tuberózní sklerózou

Lipom, Fibrom,....

Maligní primární nádory, sarkomy, velmi vzácné

Sekundární metastatické nádory srdce

- 20-30x častější než primární
- metastázy karcinomů plic, prsu, maligní melanom, infiltrace při leukémiích a lymfomech

Děkuji za pozornost....

