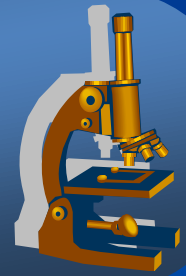


Praktikum z obecné patologie

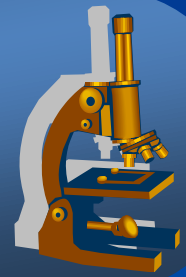


Obecná patologie II.

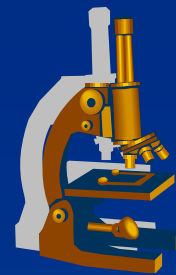
Poruchy oběhu

Zánět I

Poruchy oběhu

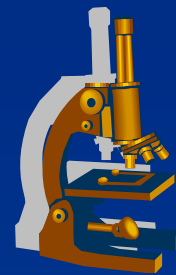


Poruchy oběhu



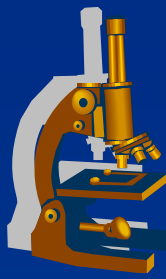
- x Lokální
- x Systémové
- x Šok

Poruchy oběhu **LOKÁLNÍ**



- x Trombóza
- x Embolie
- x Hemoragie
- x Edém
- x Hyperémie
- x Ischémie
- x Infarkt

Trombóza



✘ základní příčina lokálních poruch oběhu

» **intravitální** patologické srážení krve
intravaskulárně s agregací trombocytů a
přeměnou fibrinogenu na fibrin s tvorbou
trombu«

Poruchy oběhu

✘ Lokální

☞ **trombóza**

☞ embolie

☞ hemoragie

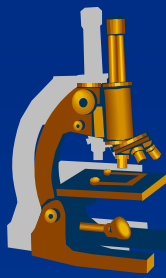
☞ edém

✘ Systémové

☞ kardiální

☞ extrakardiální

Trombóza



3 základní patogenetické mechanismy:

⇒ poškození endotelu

- nejvýznamnější (trauma, AS, IK, viry, bakterie, záněty, toxiny) – aktivace FXII

⇒ stagnace / turbulentní proudění

- zpomalení proudu krve, adheze, v žilách DKK imobilních pacientů

⇒ poruchy koagulace

- změny ve srážlivosti krve
 - vrozené: nejč. mutace v genu FV (Leiden)
 - získané: orální kontraceptiva, diseminované tumory, DIC, hyperlipidémie, kouření

Poruchy oběhu

× Lokální

⇒ **trombóza**

⇒ embolie

⇒ hemoragie

⇒ edém

× Systémové

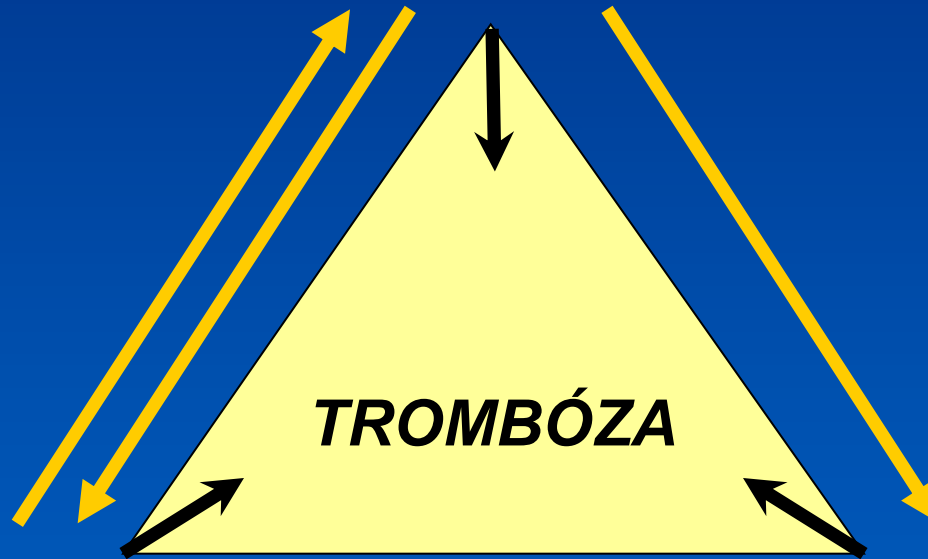
⇒ kardiální

⇒ extrakardiální

patogeneze



Poškození endotelu

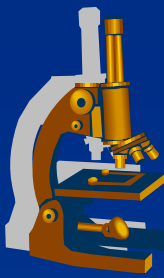


TROMBÓZA

Abnormální tok krve

Koagulopatie

Trombóza



MAKRO:

- ⇒ *nástěnný (srdeční dutiny, arterie)*
- ⇒ *obturační (žíly)*

Poruchy oběhu

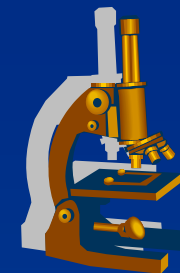
× Lokální

- ⇒ **trombóza**
- ⇒ *embolie*
- ⇒ *hemoragie*
- ⇒ *edém*

× Systémové

- ⇒ *kardiální*
- ⇒ *extrakardiální*

Trombóza



MIKRO:

⇒ **červený** (*stagnační*)

- ery, v žilách DKK

⇒ **bílý**

- Tro, fibrin (fluxní) – srdeční chlopně

⇒ **smíšený**

- kombinace obou (vrstevnatý trombus, např. aneurysmata srdce a aorty)

⇒ **fibrinový trombus**

- mikroskopické rozměry, v drobných cévách a kapilárách, fi + tro, CNS, ledviny, plíce při šokových stavech, infekcích

Poruchy oběhu

× Lokální

⇒ **trombóza**

⇒ embolie

⇒ hemoragie

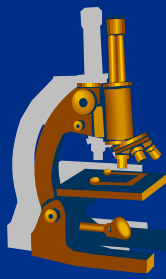
⇒ edém

× Systémové

⇒ kardiální

⇒ extrakardiální

Trombóza

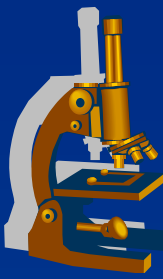


OSUD TROMBU

- ⇒ *hypoxie cévní stěny » růstové faktory destiček » reparativní fibroproduktivní zánět » fixace ke stěně cévy » fibroblasty » **retrakce trombu** » **rekanalizace** – ORGANIZACE*
- ⇒ *narůstání trombu*
- ⇒ *utržení ⇒ embolizace*
- ⇒ *fibrinolýza – rozpuštění trombu*

Poruchy oběhu

- × *Lokální*
 - ⇒ **trombóza**
 - ⇒ *embolie*
 - ⇒ *hemoragie*
 - ⇒ *edém*
- × *Systemové*
 - ⇒ *kardiální*
 - ⇒ *extrakardiální*



Zdroj: Robbins basic pathology

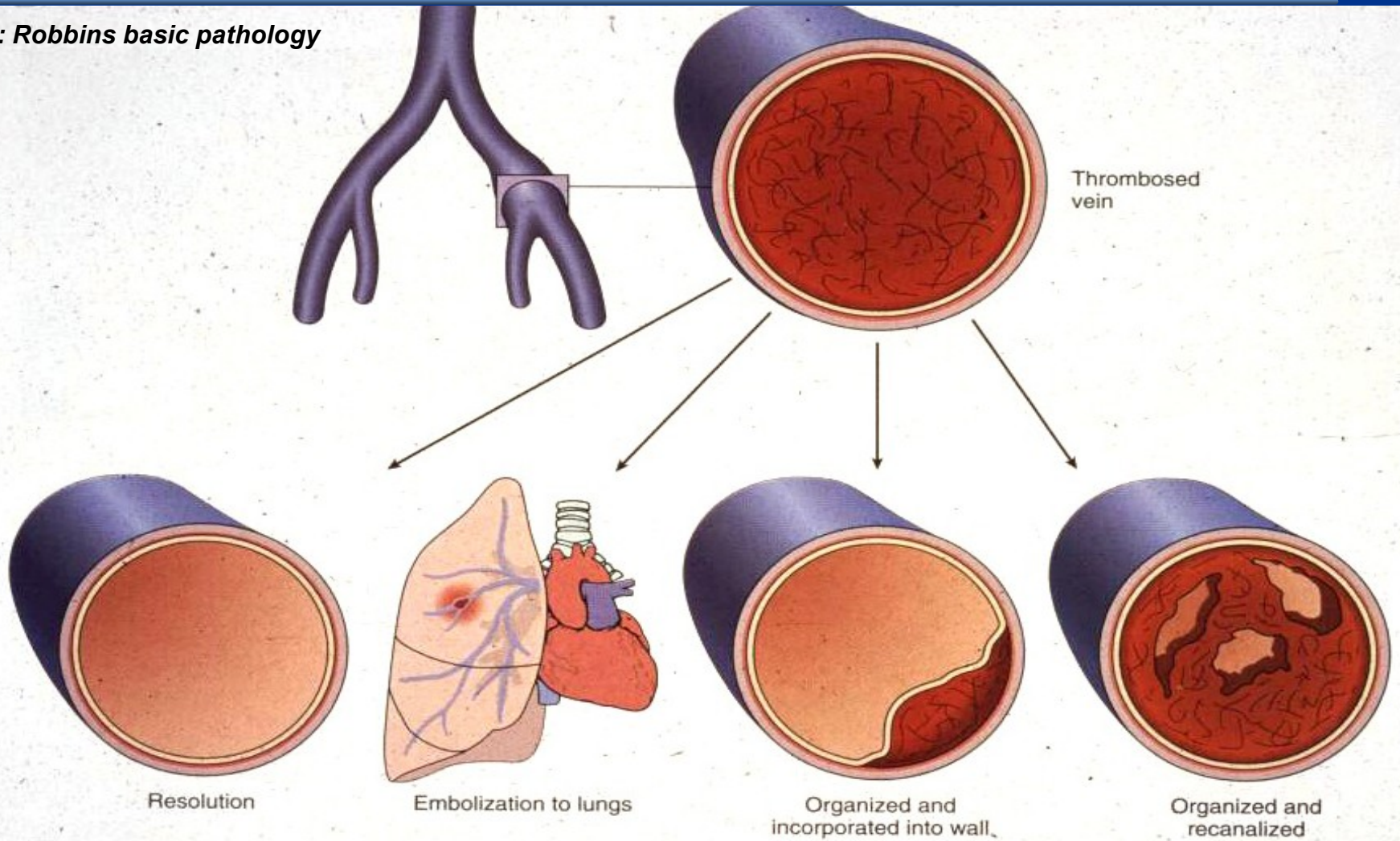
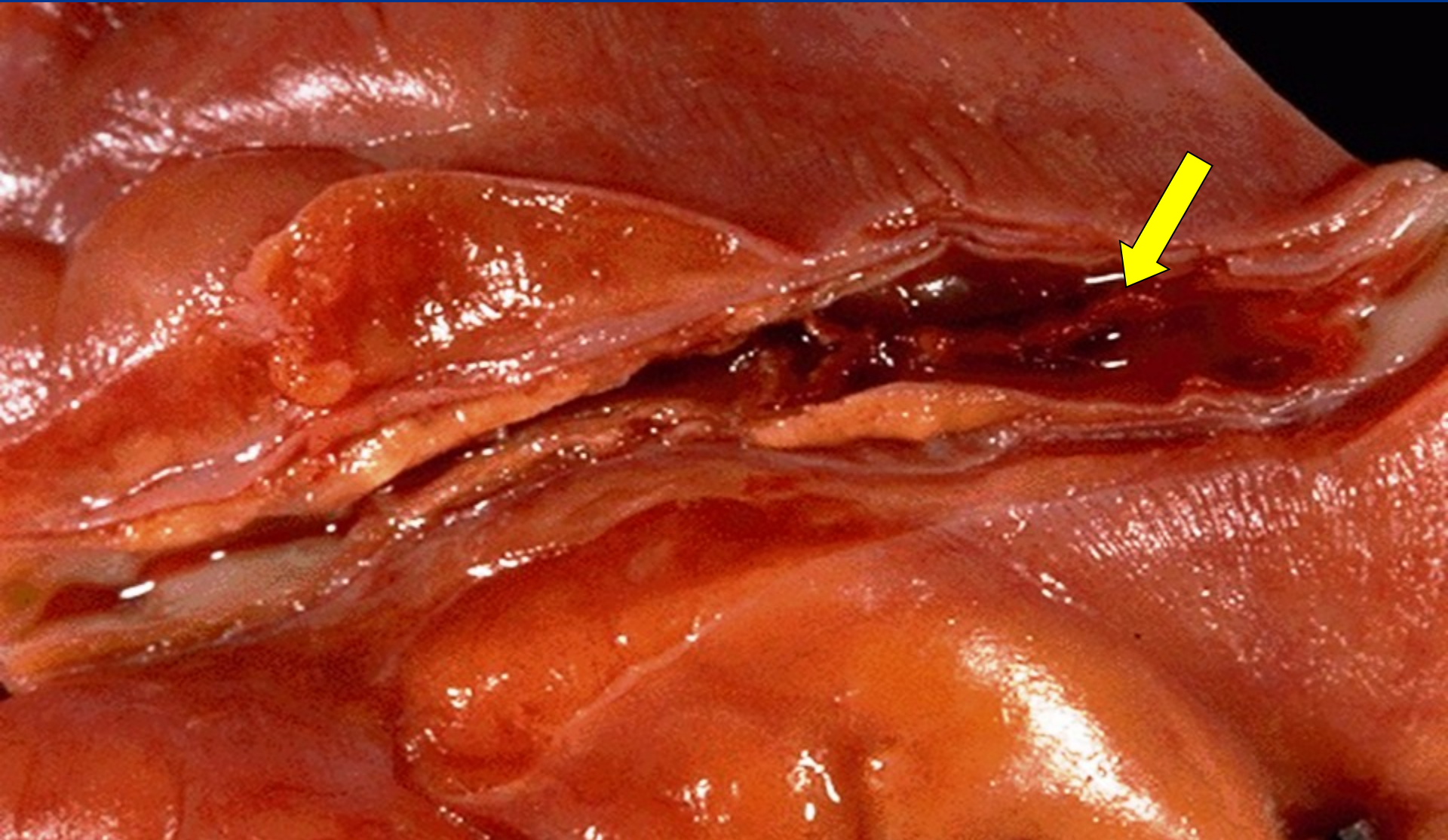
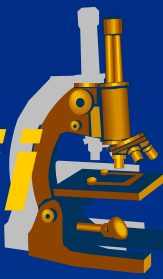
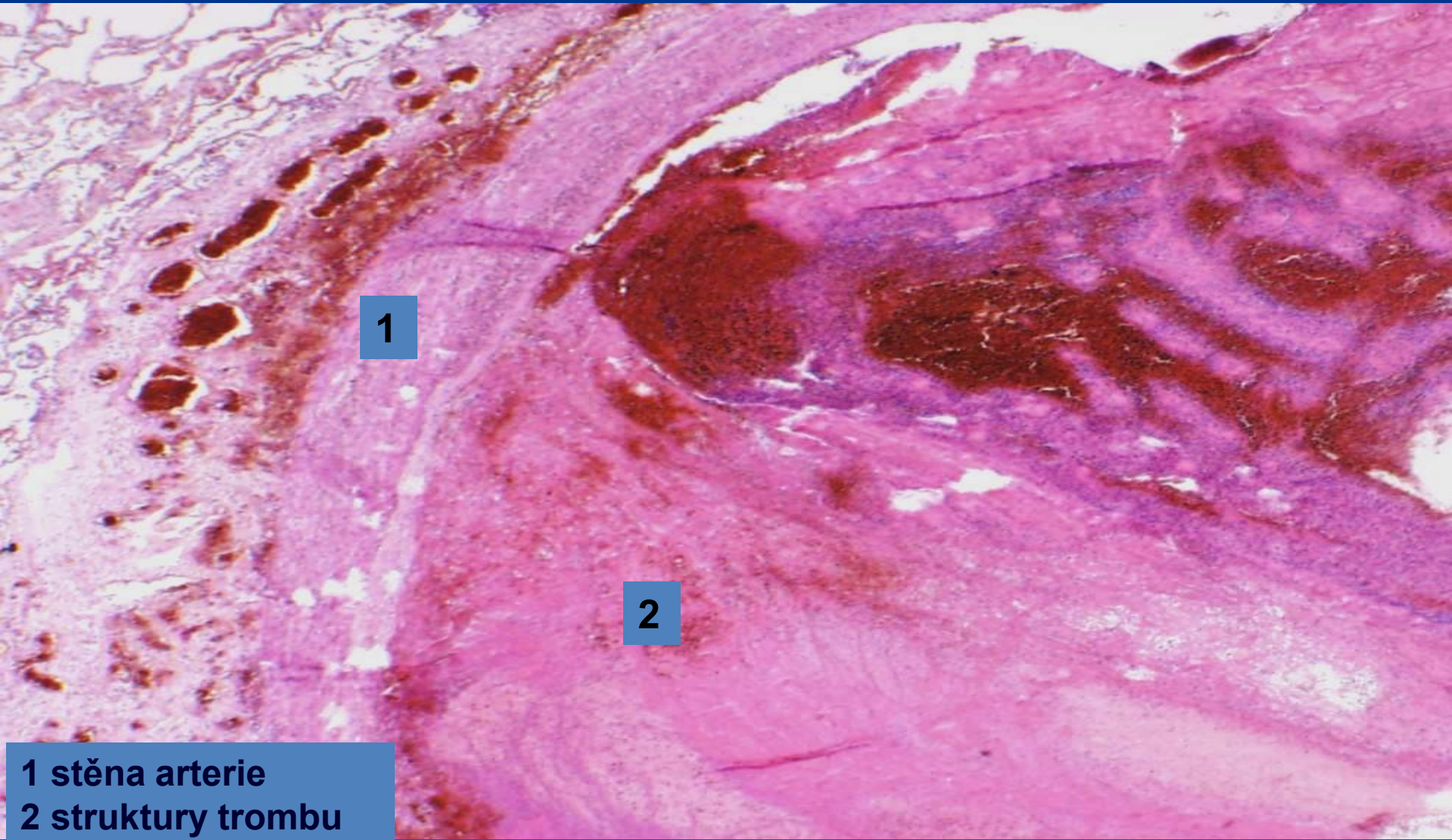
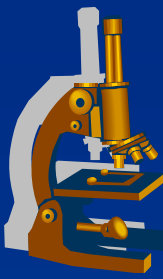


Figure 4-10

Trombus v koronární arterii



Organizovaný smíšený trombus

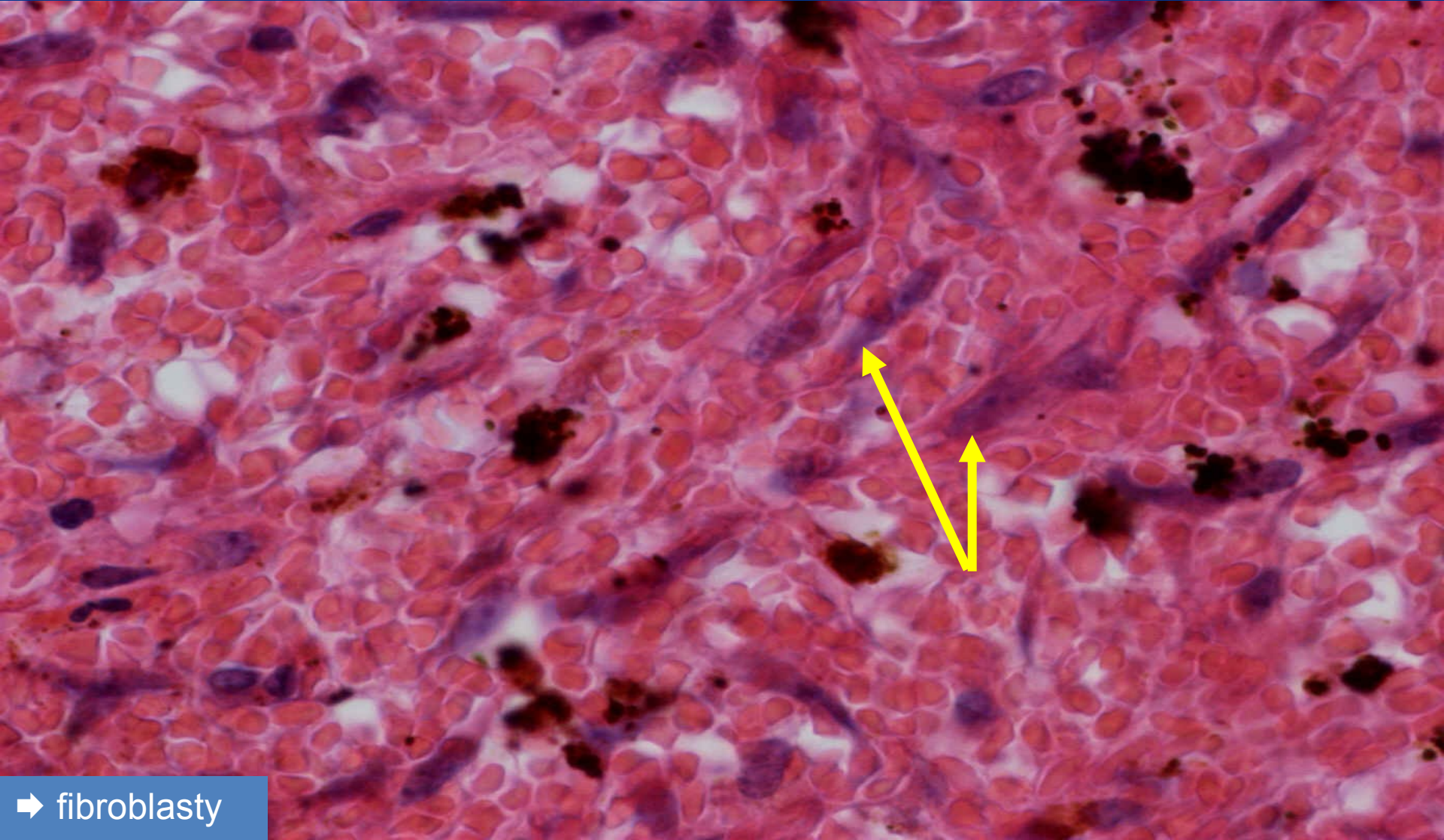


1

2

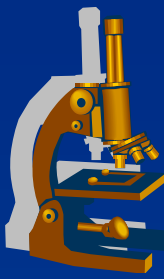
1 stěna arterie
2 struktury trombu

Smíšený trombus - organizace *(detail 600x)*



➔ fibroblasty

Trombóza mikrocirkulace DIC



× Získaná koagulopatie, 40% úmrtnost

× Etiopatogeneze:

uvolnění tkáňového tromboplastinu (součást bb. membrán) nebo bakteriálního endotoxinu do oběhu, poškození endotelu

× Příčiny:

⇨ **Gynekologické komplikace:**

- protražený porod
- abrupce placenty, embolie plodové vody do děložních vén

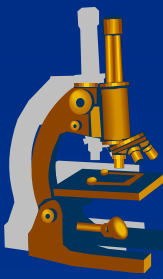
⇨ **Infekce**

- meningokoková, stafylokoková sepe, akutní pankreatitida

⇨ **Šokové stavy**

⇨ **Rozsáhlé poškození tkáně** (popáleniny, rozsáhlé operace)

DIC



x 1. fáze: hyperkoagulační

⇒ *Morfologie:*

- tvorba trombů v mikrocirkulaci
- mozek, plíce, srdce, ledviny, játra – ischemie, selhávání
- mikroangiopatická hemolytická anémie

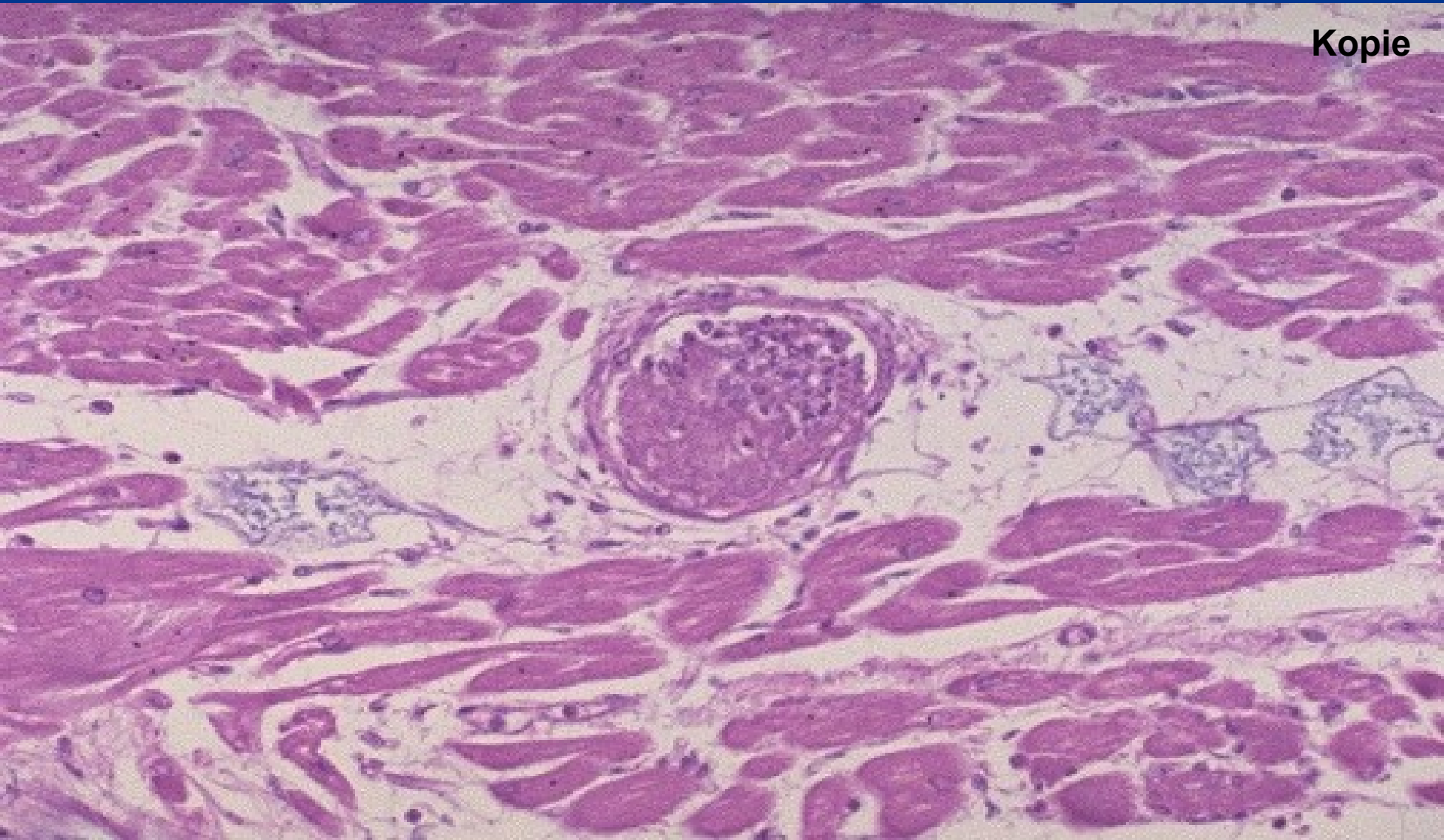
x 2. fáze: hypokoagulační:

- ⇒ *konzumpce koagulačních faktorů/antikoagulační produkty degradace fibrinu*
- ⇒ *nesrážlivost krve, fatální krvácení (operační rány, sliznice)*

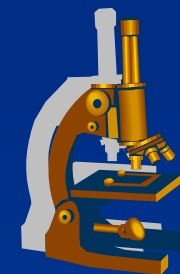
Fibrinový trombus



Kopie



Embolie



= zavlčení pohyblivého předmětu (embolu) krevním proudem na místo, kde rozměry předmětu přesahují průsvit cévy, bez možnosti jeho dalšího pohybu » **uzávěr cévy**.

× nejčastěji trombembolie:

⇒ z hlubokých žil DKK do plicních tepen

× paradoxní embolie:

⇒ žil při FOA a přetlaku v PS (synchronní embolie, cor pulmonale chronicum) do tepen

Poruchy oběhu

× Lokální

⇒ trombóza

⇒ **embolie**

⇒ hemoragie

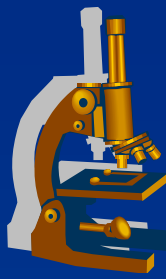
⇒ edém

× Systémové

⇒ kardiální

⇒ extrakardiální

Embolie



×Dle lokalizace:

- ⇒ žilní embolie
- ⇒ tepenná embolie
- ⇒ paradoxní embolie
- ⇒ vrátnicová (portální embolie)

Poruchy oběhu

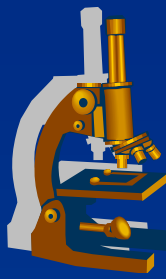
×Lokální

- ⇒ trombóza
- ⇒ **embolie**
- ⇒ hemoragie
- ⇒ edém

×Systémové

- ⇒ kardiální
- ⇒ extrakardiální

Embolie



× Dle charakteru embolu:

- ⇒ **trombotická**
- ⇒ **vzduchová**
- ⇒ **tuková embolie**
- ⇒ **buněčná (nádorová)**
- ⇒ **subcelulární**
- ⇒ **embolie plodové vody**

Poruchy oběhu

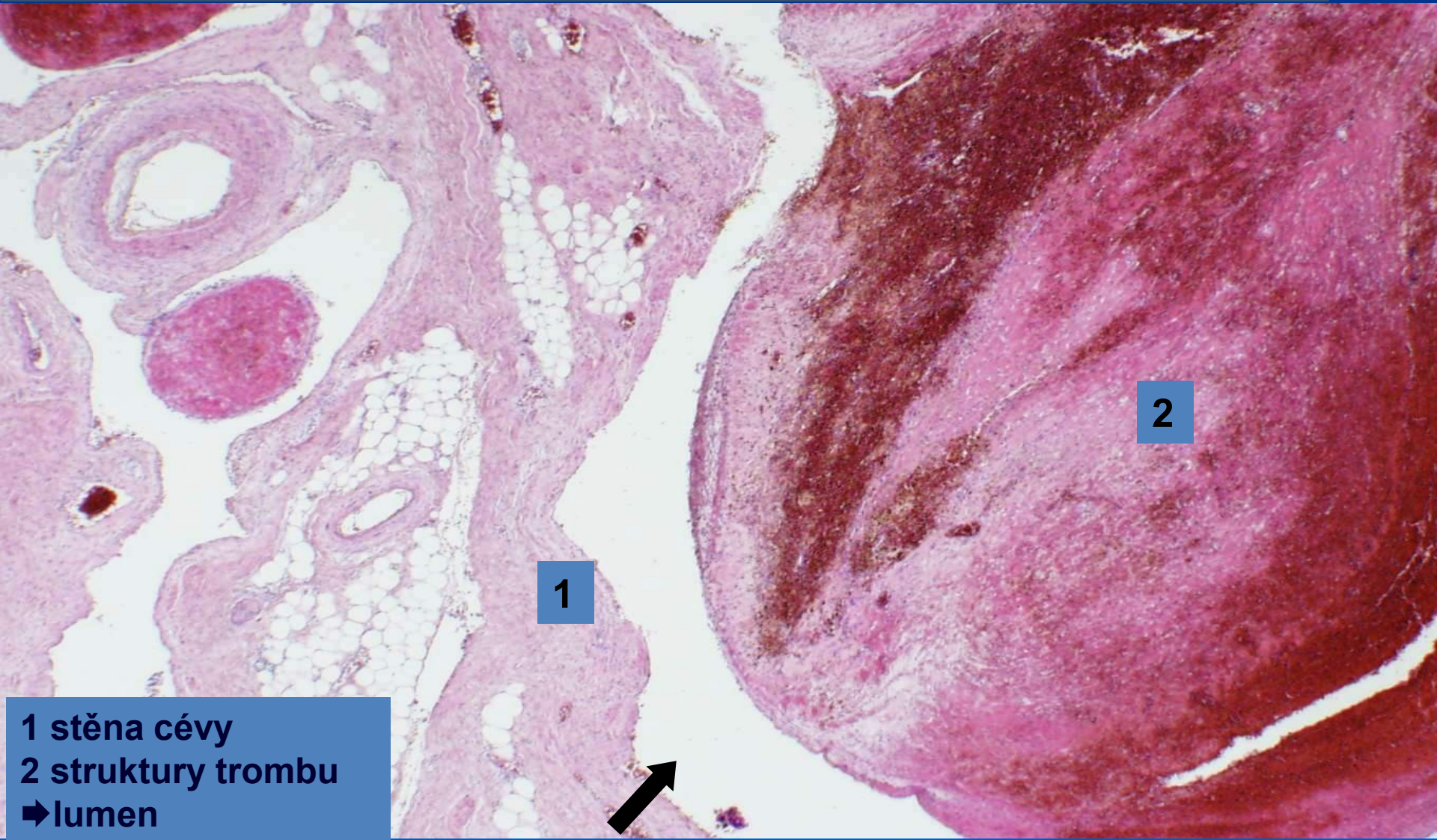
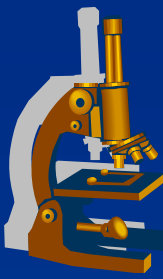
× Lokální

- ⇒ **trombóza**
- ⇒ **embolie**
- ⇒ **hemoragie**
- ⇒ **edém**

× Systémové

- ⇒ **kardiální**
- ⇒ **extrakardiální**

Částečně organizovaný smíšený tromboembolus

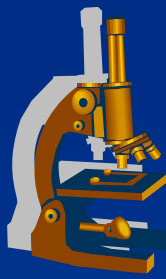


1

2

1 stěna cévy
2 struktury trombu
➔ lumen

Hemoragie



= proces výstupu krve z cév, nahromadění krve ve tkáních mimo cévy – HEMATOM

x dle lokalizace:

⇒ *vnitřní x zevní*

x dle původu:

⇒ *arteriální, venózní, kapilární*

x dle vzhledu:

⇒ *petechie, ekchymózy (skvrnité na serózách), apoplexie (masivní)*

Poruchy oběhu

x Lokální

⇒ *trombóza*

⇒ *embolie*

⇒ **hemoragie**

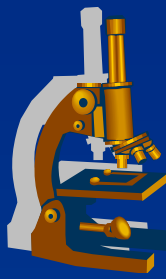
⇒ *edém*

x Systémové

⇒ *kardiální*

⇒ *extrakardiální*

Edém



OBECNĚ: nahromadění tekutiny v intersticiu.

× Typy:

⇒ *lokalizovaný*

⇒ *generalizovaný*

Poruchy oběhu

× Lokální

⇒ *trombóza*

⇒ *embolie*

⇒ *hemoragie*

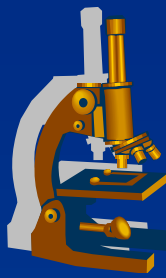
⇒ ***edém***

× Systémové

⇒ *kardiální*

⇒ *extrakardiální*

Edém



x Příčiny:

- ⇒ *chronické oběhové selhání*
- ⇒ *otevření intercelulárních štěrbin endotelií*
- ⇒ *pokles onkotického tlaku*
- ⇒ *lymfostatický edém*

Poruchy oběhu

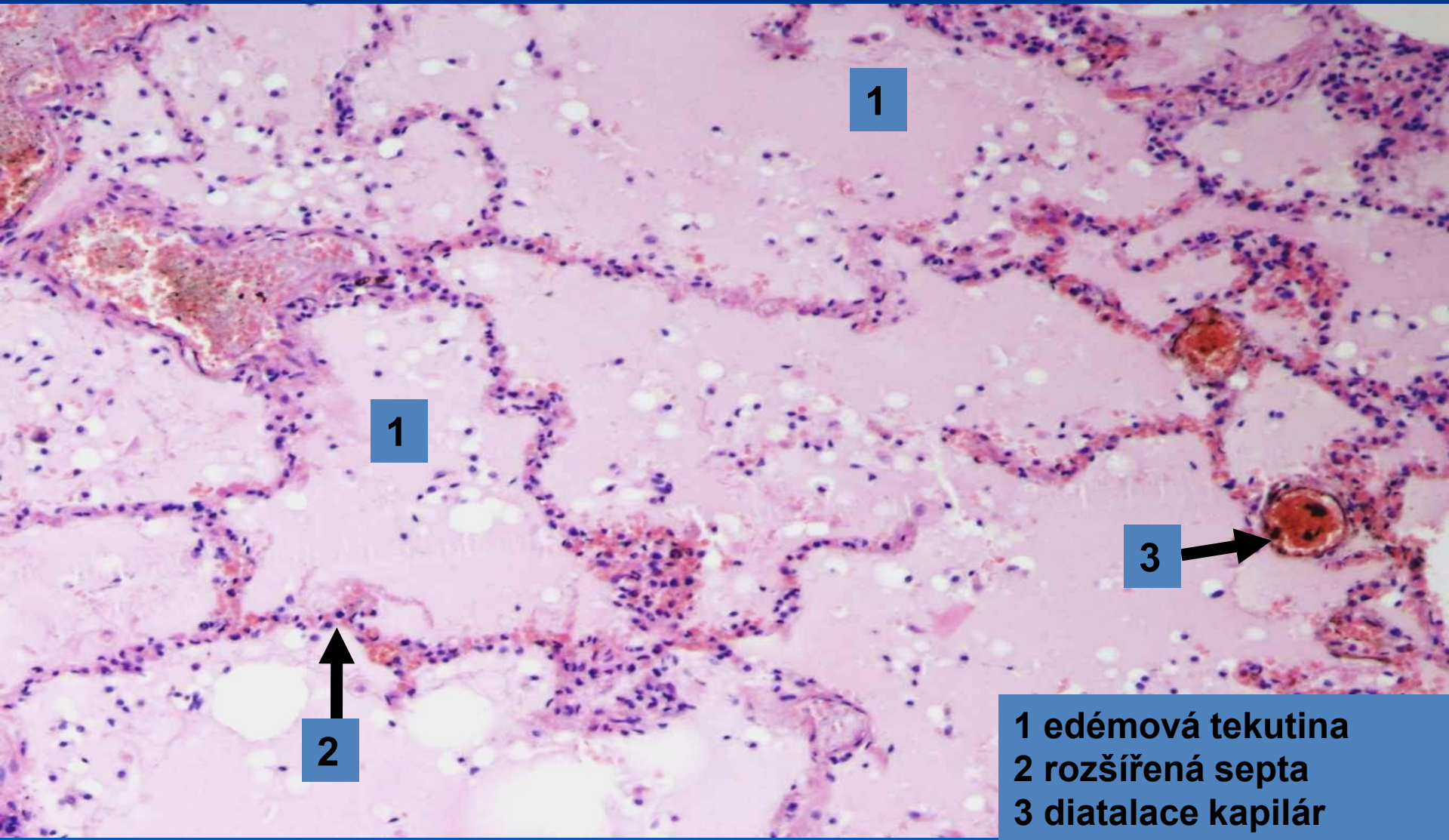
x Lokální

- ⇒ *trombóza*
- ⇒ *embolie*
- ⇒ *hemoragie*
- ⇒ **edém**

x Systémové

- ⇒ *kardiální*
- ⇒ *extrakardiální*

Edém plic



1

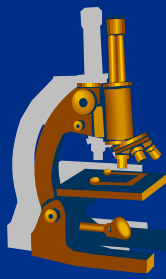
1

3

2

1 edémová tekutina
2 rozšířená septa
3 dilatace kapilár

Poruchy oběhu SYSTEMOVÉ



PŘÍČINY:

x SRDCE

*(IČHS, myokarditidy, kardiomyopatie,
perikarditidy, chlopenní vady, endokarditidy)*

x CÉVY

(hypertenze systémová, plicní)

x KREV

(polycytaemia vera, anémie)

Poruchy oběhu

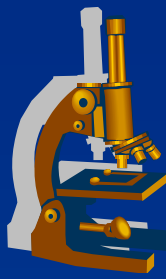
x Lokální

- ⇒ embolie
- ⇒ trombóza
- ⇒ hemoragie
- ⇒ edém

x Systémové

- ⇒ kardiální
- ⇒ extrakardiální

Poruchy oběhu SYSTEMOVÉ



x Všechny příčiny se projeví jako
SRDEČNÍ SELHÁVÁNÍ

Městnání krve – kongestivní srdeční selhání

- ⇒ *selhání vpřed – nedostatečný srdeční výdej*
- ⇒ *selhání vzad – kongesce v žilním systému*

kardiogenní šok

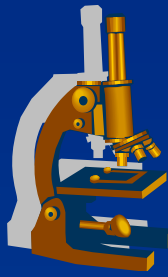
Poruchy oběhu

x Lokální

- ⇒ embolie
- ⇒ trombóza
- ⇒ hemoragie
- ⇒ edém

x Systemové

- ⇒ kardiální
- ⇒ extrakardiální



Poruchy oběhu

MORFOLOGICKÉ PROJEVY

× SRDCE:

⇒ Dilatace

- při akutním selhání (embolie plicnice)

⇒ Hypertrofie

- **koncentrická** × **excentrická**
- Starlingův princip, vyčerpání adaptačních mechanismů

Poruchy oběhu

× Lokální

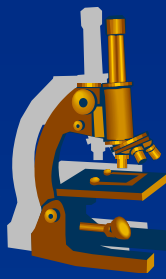
- ⇒ embolie
- ⇒ trombóza
- ⇒ hemoragie
- ⇒ edém

× Systémové

- ⇒ **kardiální**
- ⇒ **extrakardiální**

Poruchy oběhu

MORFOLOGICKÉ PROJEVY



× EXTRAKARDIÁLNĚ

- ⇒ *venostáza*
- ⇒ *cyanóza*
- ⇒ *indurace*
- ⇒ *edém*

Poruchy oběhu

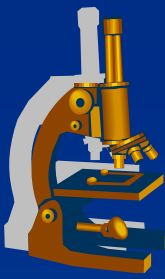
× Lokální

- ⇒ *embolie*
- ⇒ *trombóza*
- ⇒ *hemoragie*
- ⇒ *edém*

× Systémové

- ⇒ *kardiální*
- ⇒ ***extrakardiální***

Srdeční insuficience



x LK x PK

x AKUTNÍ x CHRONICKÁ insuficience

Srdeční insuficience



x insuficience LK:

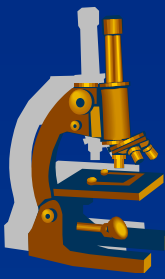
⇒ akutní - morfologie:

- městnání v malém oběhu
- venostáza a edém plic/parenchymové orgány

⇒ chronická - morfologie:

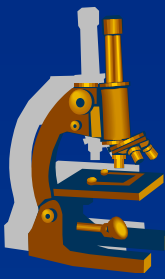
- chronická plicní venostáza – hnědá indurace plic (siderofágy)

Edém plic



- ✘ vznik při insuficienci LK, mitrální stenóze
- ✘ městnání v plicních žilách, kapilárách

Edém plic



x MAKRO:

- ⇒ *plíce zvětšené, těžké, prosáklé*
- ⇒ *na řezu zpěněná tekutina i v bronších*
- ⇒ *při chronické venostáze tužší, rezavě zbarvené (rezavá indurace)*

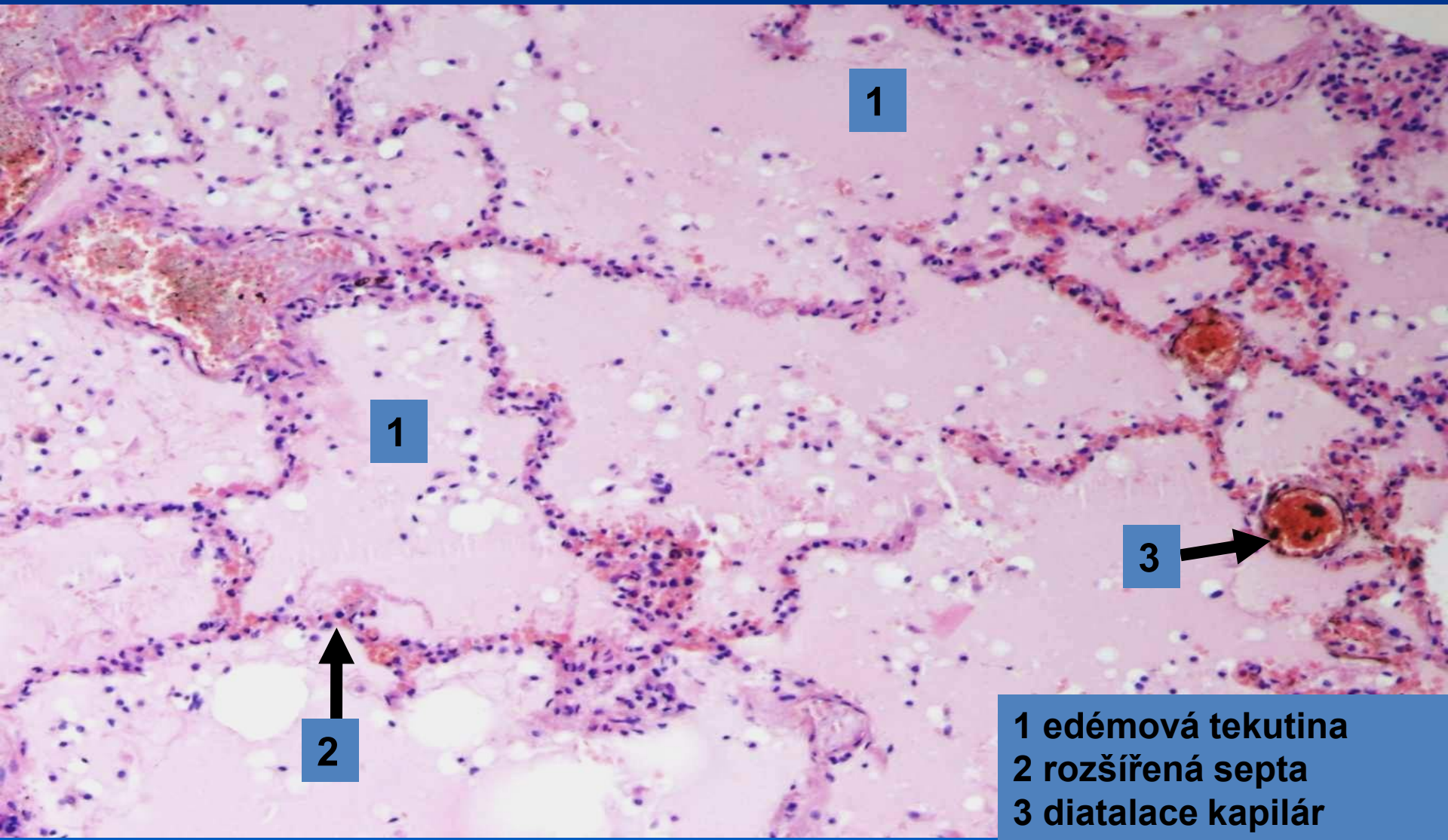
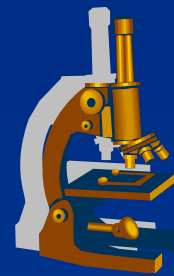
Edém plic



x MIKRO:

- ⇒ *dilatovaná septa s překrvenými kapilárami*
- ⇒ *intraalveolárně homogenní eozinofilní materiál (edémová tekutina)*
- ⇒ *déle: přestup ery, rozpad (hemosiderin, siderofágy)*

Alveolární plicní edém



1

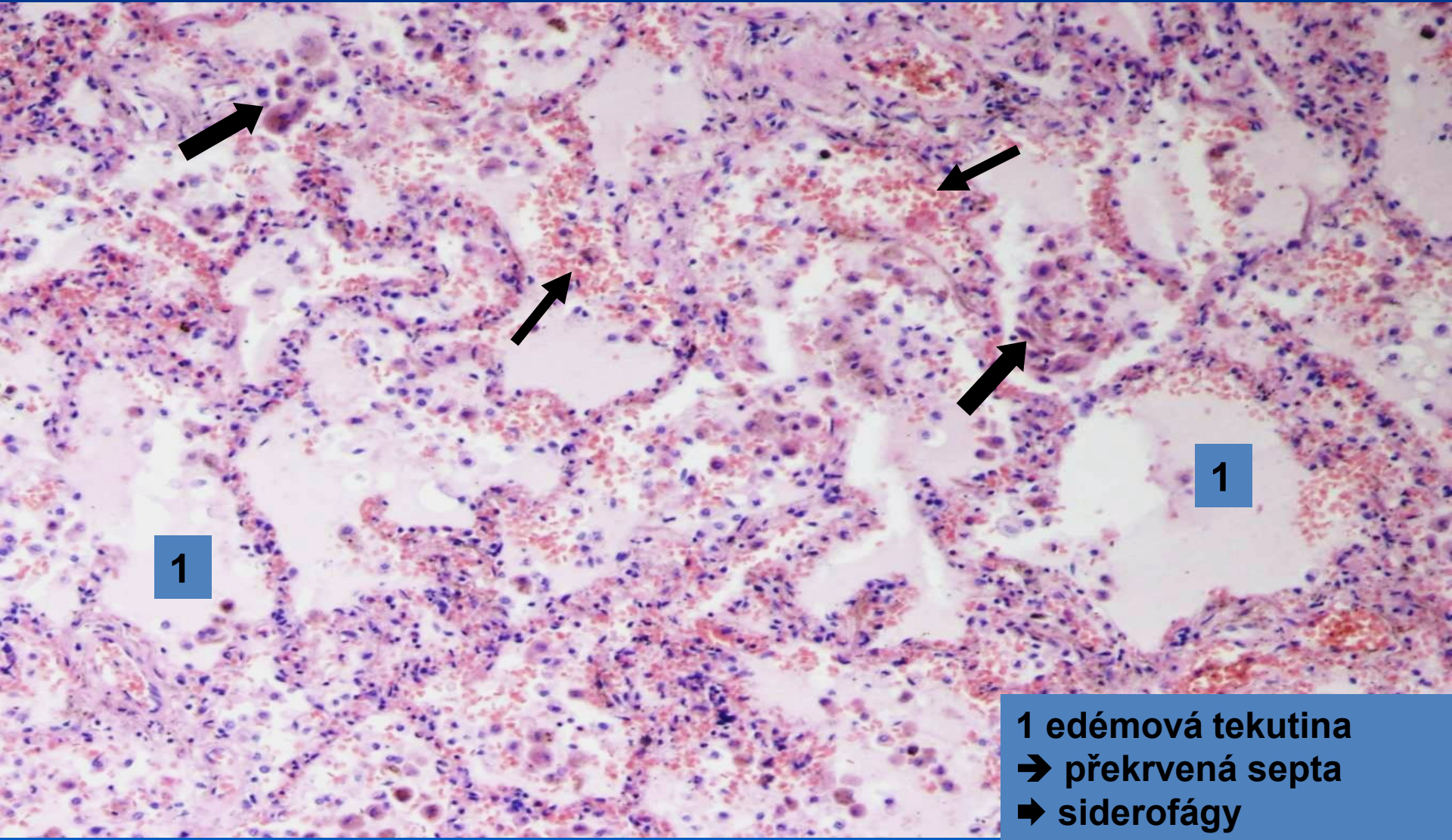
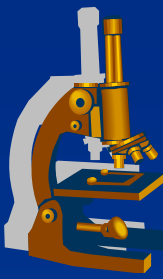
1

3

2

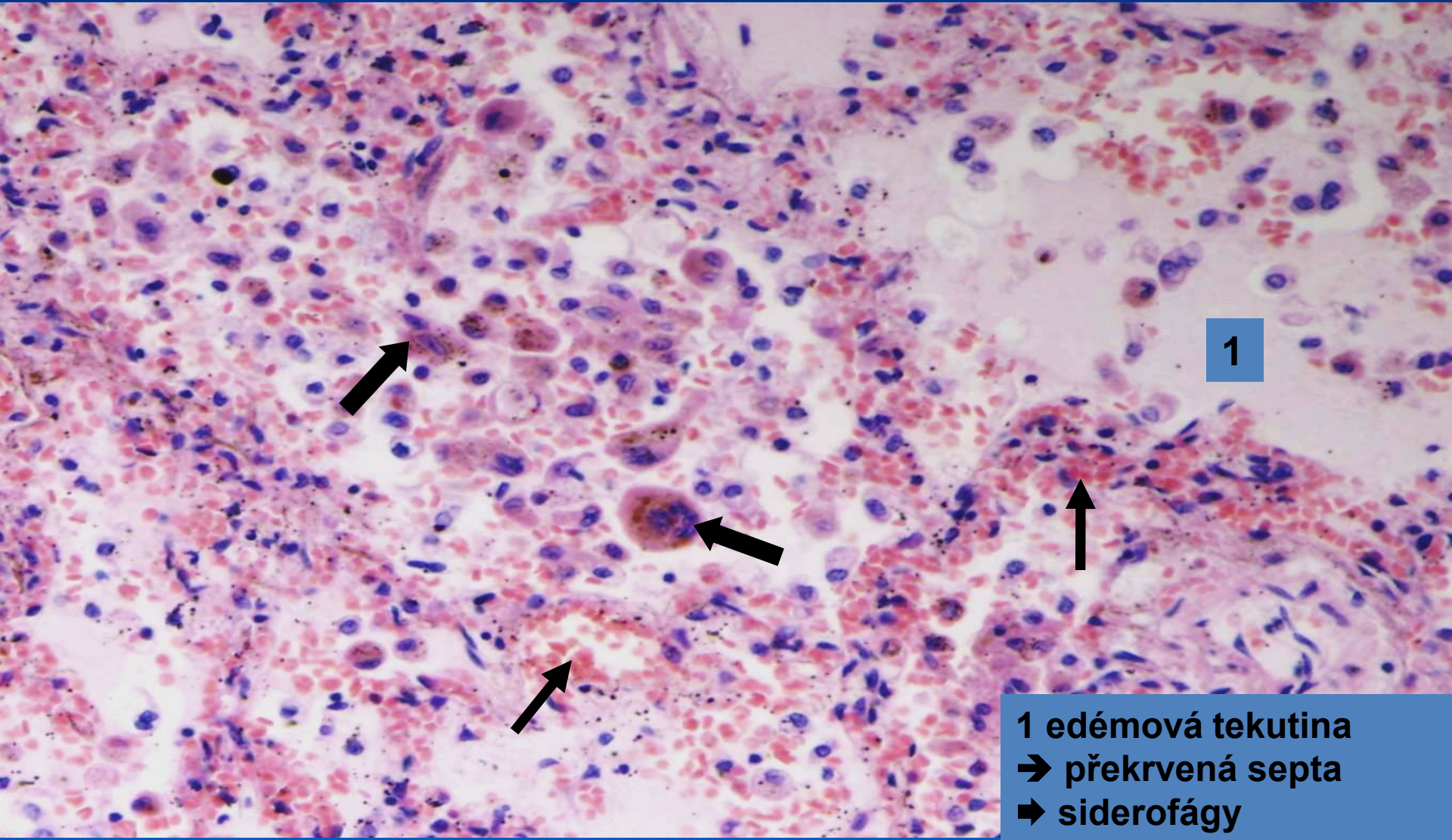
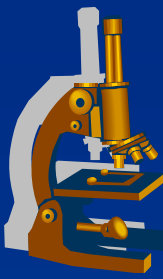
1 edémová tekutina
2 rozšířená septa
3 dilatace kapilár

Chronická venostáza v plicích



1 edémová tekutina
→ překrvená septa
➡ siderofágy

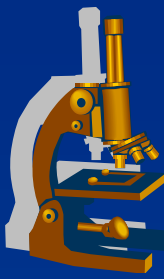
Chronická venostáza v plicích (detail)



1

1 edémová tekutina
→ překrvená septa
➡ siderofágy

Srdeční insuficience



x insuficience PK:

⇒ akutní - morfologie:

- akutní venostáza ve velkém oběhu (splanchnická oblast)
- akutní cor pulmonale při masivní embolii

⇒ chronická - morfologie:

- chronická venostáza jater, sleziny, ledvin
- venostáza v podkoží – trofické změny, otoky
- postižení mozku a portálního řečiště

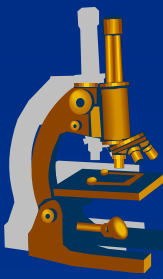
Venostáza v játrech



x MAKRO:

- ⇒ *játra zvětšená, těžší, tuhá, přední okraj zaoblený*
- ⇒ *tmavě červenohnědé barvy*
- ⇒ *kardiální fibróza (indurace)*
- ⇒ *při kombinaci s hypoxickou steatózou -
muškátová játra*

Venostáza v játrech ***(hepar moschatum)***



Venostáza v játrech



x MIKRO:

⇒ *dilatace centrální vény a sinusoid*

(přeplněné krví)

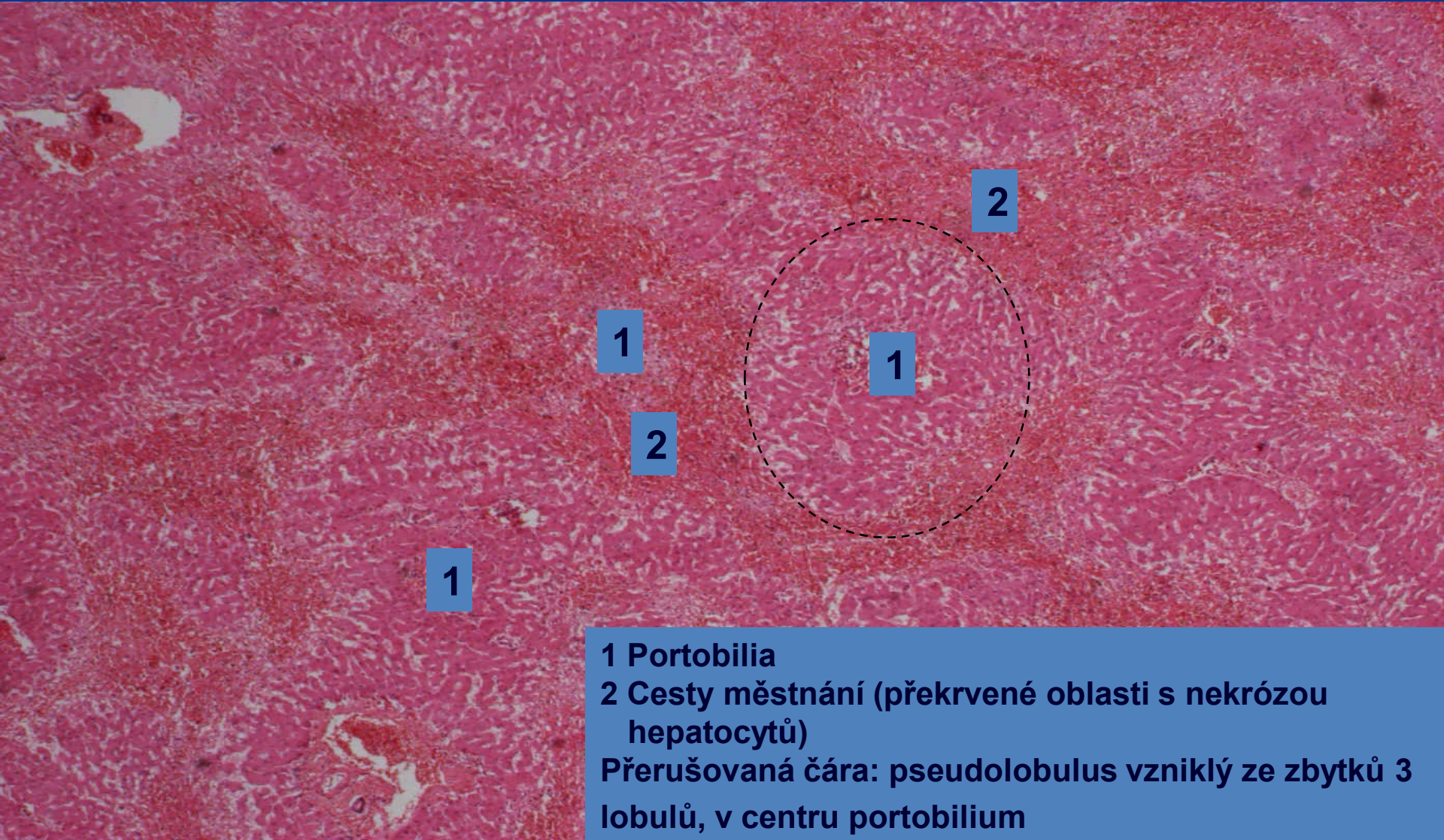
⇒ *atrofie až zánik hepatocytů*

(krevní lakuny)

⇒ *spojování centrálních vén*

(dráhy městnání)

Venostáza v játrech

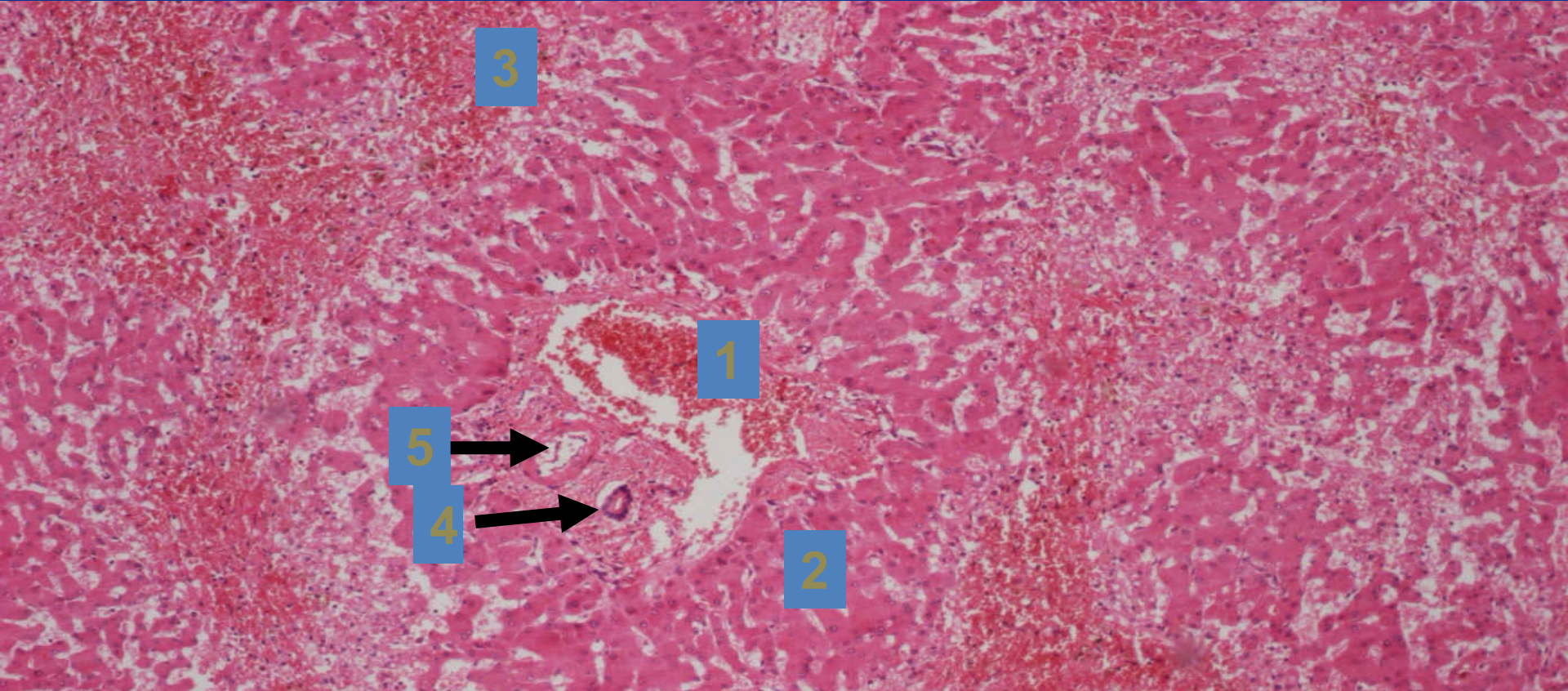
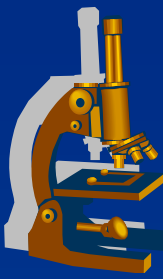


1 Portobilia

2 Cesty městnání (překrvené oblasti s nekrózou hepatocytů)

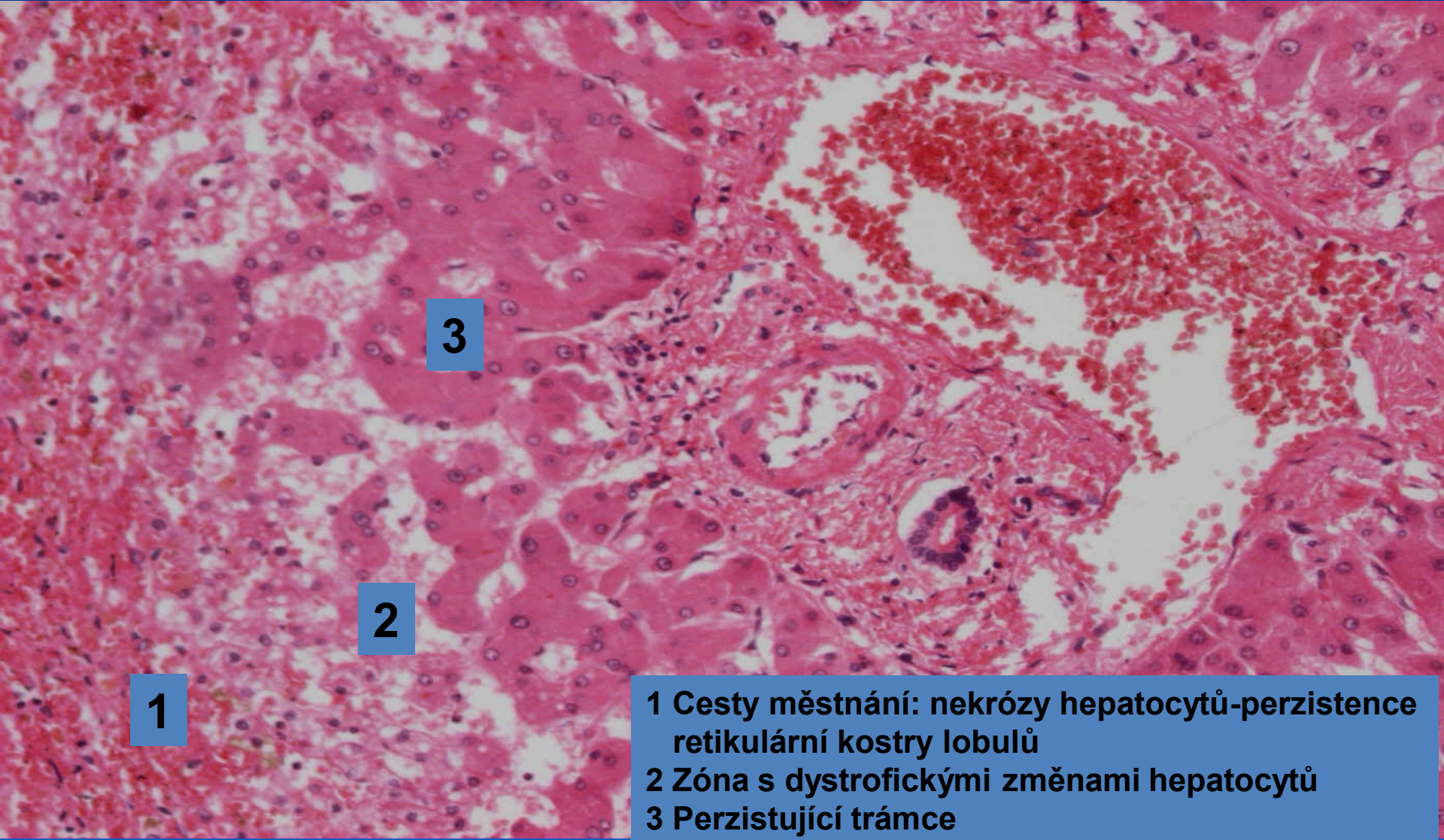
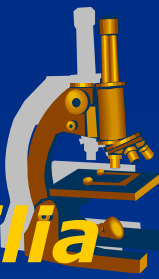
Přerušovaná čára: pseudolobulus vzniklý ze zbytků 3 lobulů, v centru portobilium

Venostáza v játrech (*hepar moschatum*), detail



- 1 Portobiliium-dilatovaná větev vena portae
- 2 Trámce pseudolobulu vzniklého ze zbytku 3 lobulů
- 3 Cesty městnání (překrvené oblasti s nekrózou hepatocytů)
- 4 Žlučovod
- 5 Větev arteria hepatica

Venostáza v játrech (*hepar moschatum*), detail okolí portobilia



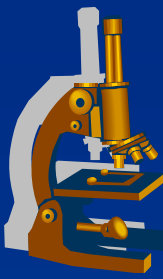
1

2

3

- 1 Cesty městnání: nekrózy hepatocytů-perzistence retikulární kostry lobulů
- 2 Zóna s dystrofickými změnami hepatocytů
- 3 Perzistující trámce

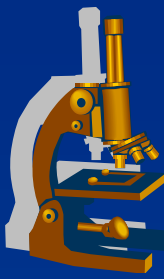
Šok



» *Uniformní reakce organismu na závažné poškození různého charakteru, při které dochází k nedostatečnému prokrvení (perfuzi) tkání.«*

✘ **Bez adekvátní terapie vede ke smrti buněk nebo až celého organismu.**

Šok



x Faktory vzniku:

⇒ *Úbytek cirkulující krve*

- ↓ periferní rezistence cév
- ↑ permeabilita cévní stěny
- krevní ztráty

⇒ *Snížený srdeční výdej*

- Akutní srdeční selhání

(AIM, VVV, masivní plicní embolie, tamponáda, tenzní pneumotorax)

⇒ *Infekce*

Šok - MORFOLOGIE



x Multiorgánové selhání (ischémie orgánů)

⇒ *mozek*

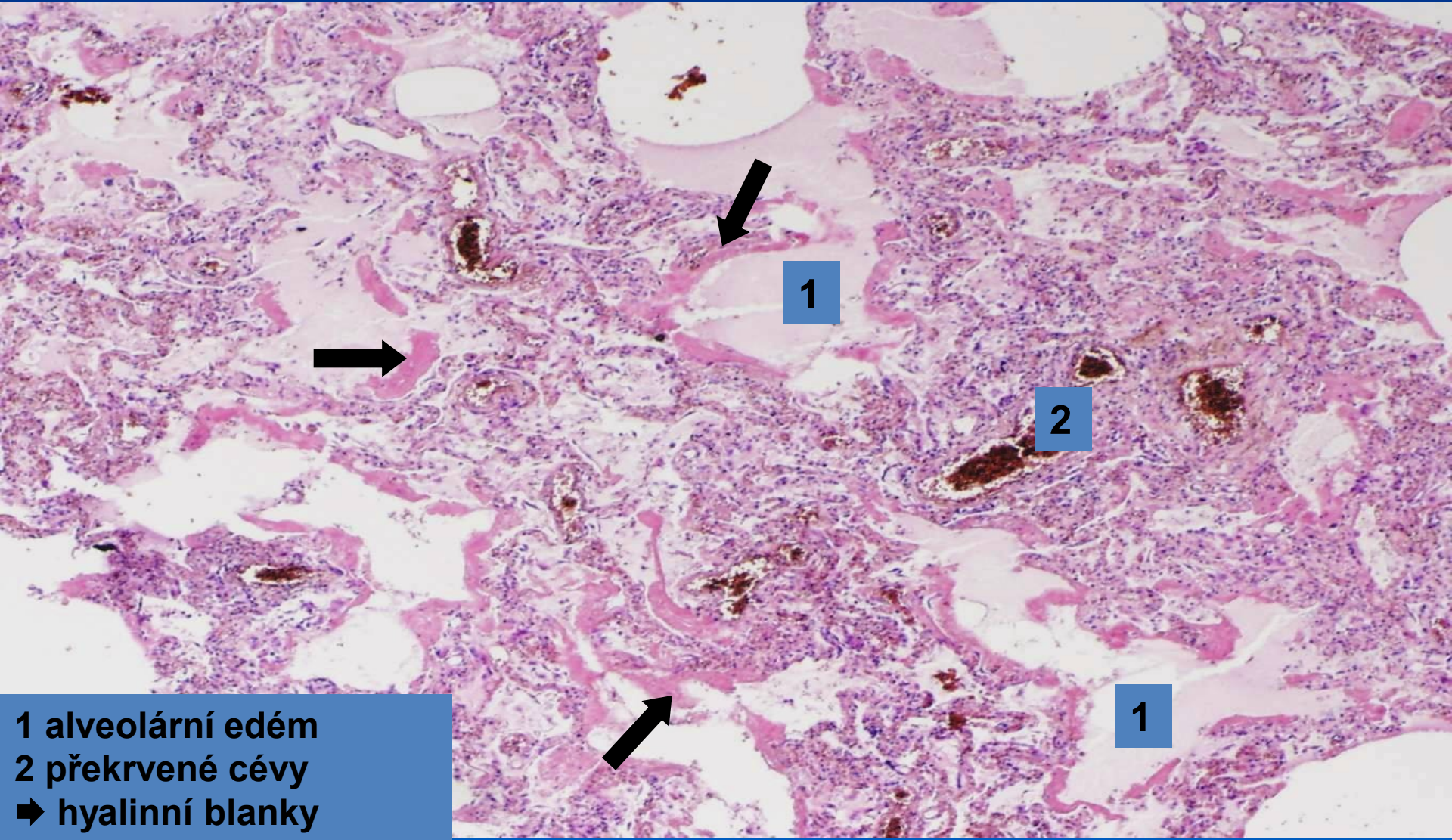
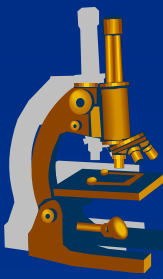
⇒ *srdce*

⇒ *ledvina – ATN*

⇒ *plíce – DAD/ARDS*

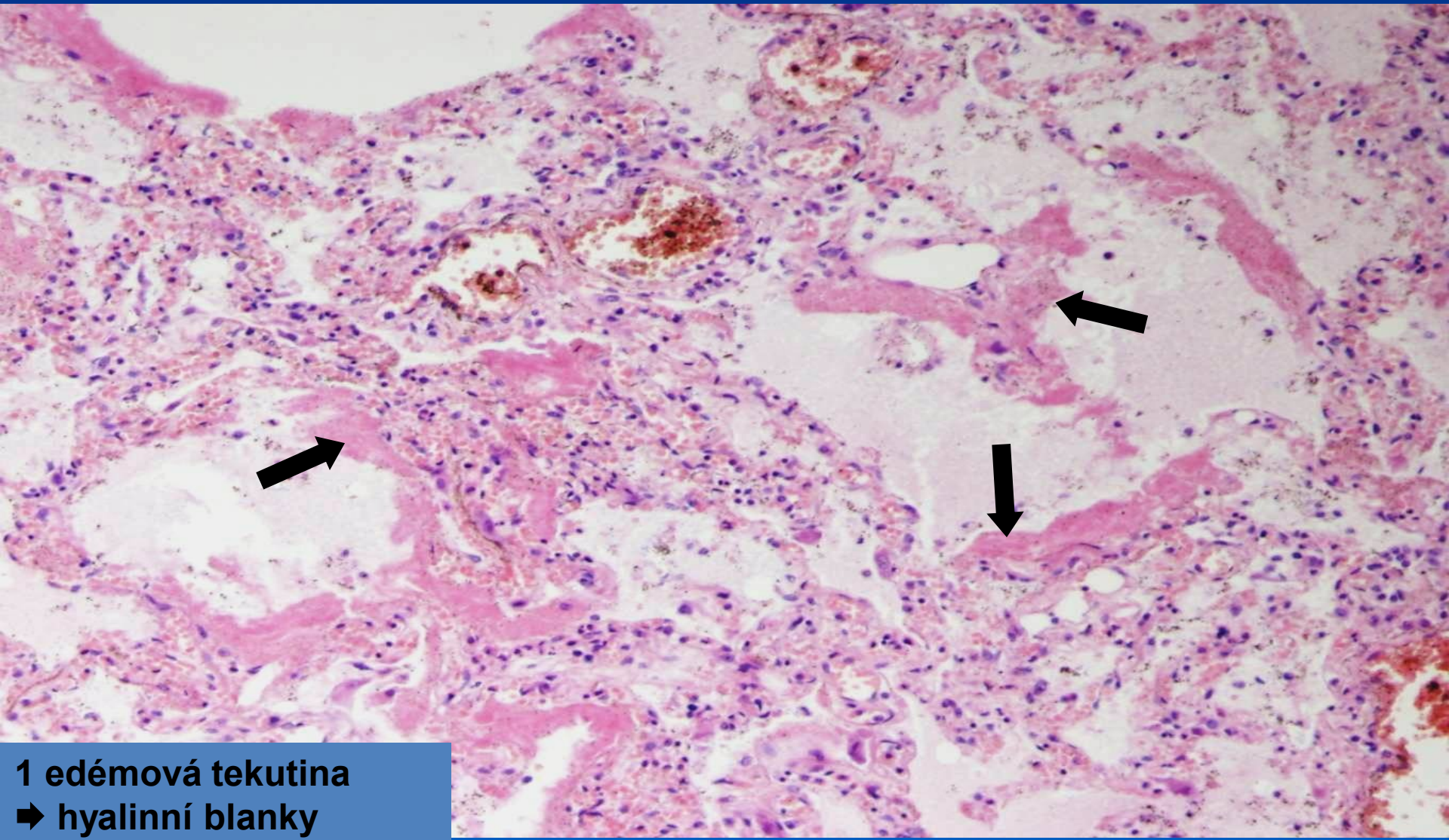
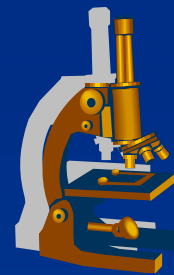
⇒ *nadledviny, GIT*

DAD/ARDS



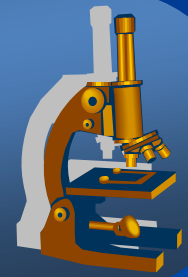
1 alveolární edém
2 překrvené cévy
➔ hyalinní blanky

DAD/ARDS ***(detail)***

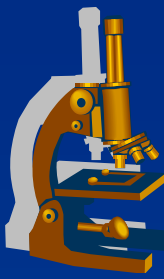


1 edémová tekutina
➔ hyalinní blanky

Záněť



Záněť



= **OBRANNÁ A REPARATIVNÍ ODPOVĚĎ** vyšších organismů na škodliviny, v jejímž průběhu se rozvíjí **alterativní, exsudativní, proliferativní jevy a imunitní odpověď**.

x dělení:

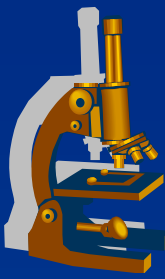
⇒ **záněty akutní**

⇒ **záněty chronické**

⇒ **záněty nespecifické**

⇒ **záněty granulomatózní (specifické)**

Záněť



x Makroskopické projevy:

⇒ *rubor*

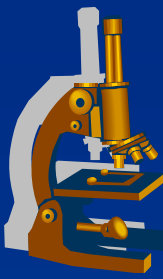
⇒ *calor*

⇒ *dolor*

⇒ *tumor*

⇒ *functio laesa*

Zánět



x Mikroskopické projevy:

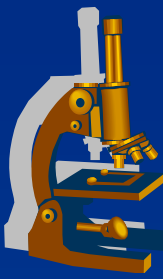
⇒ **ALTERACE:**

- dystrofie až nekróza

⇒ **EXSUDACE:**

- výstup krevních tekutin, bílkovin a formovaných elementů krevních z cév
- **exsudát X transsudát**

Zánět



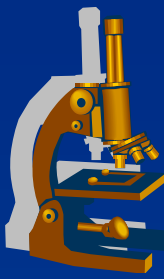
⇒ **PROLIFERACE:**

- proliferace fibroblastů a kapilár
- tvorba granulační tkáně a vaziva

⇒ **IMUNITNÍ REAKCE:**

- prezentace antigenu
- reakce T a B-lymfocytů
- produkce plazmatických buněk, specifických protilátek
- tvorba paměťových buněk

Záněty **NESPECIFICKÉ**



Klasifikace:

⇒ **alterativní:**

- převládá alterace tkáně
- *infekční hepatitidy, prionózy [Creutzfeld-Jacob, BSE], difterická myokarditis*

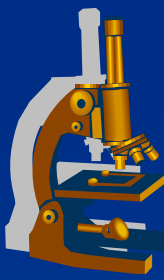
⇒ **exsudativní:**

- nejčastější, v popředí exsudace
- povrchové a hluboké
- *Serózní, fibrinózní, nehnisavý, hnisavý, gangrenózní*

⇒ **proliferativní:**

- převládá produkce vaziva

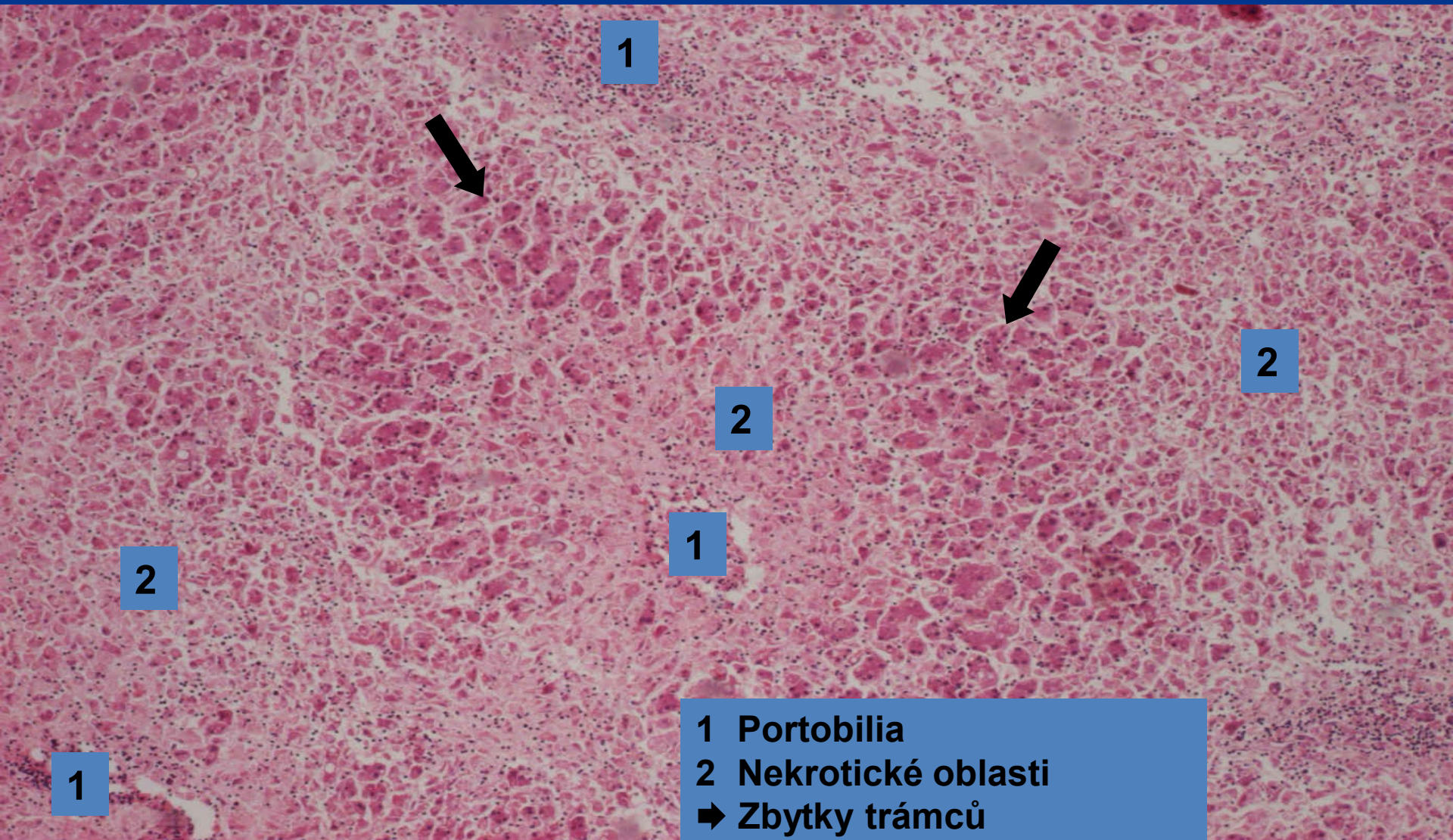
Alterativní zánět (nekróza jater)



kopie

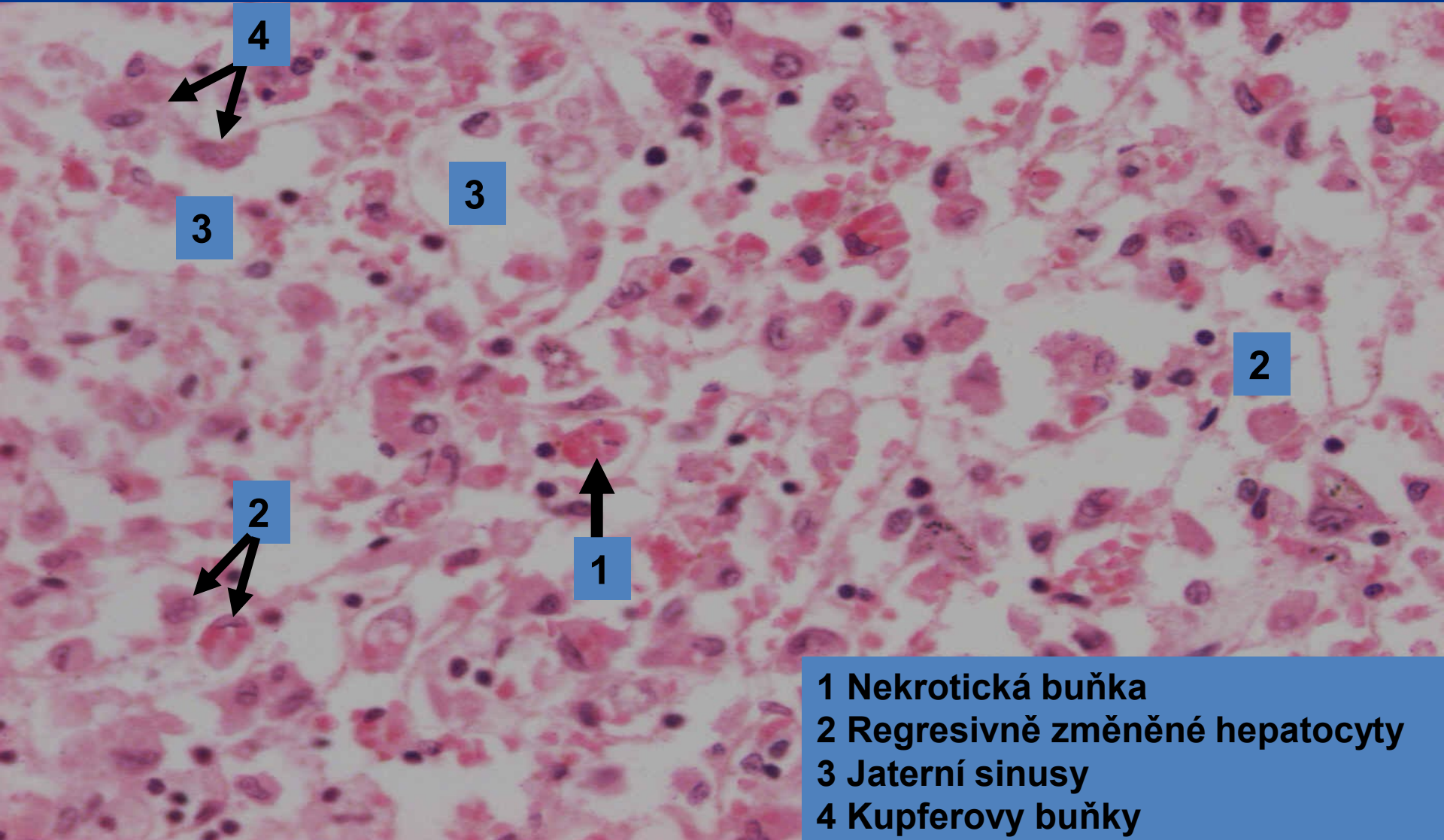


Alterativní zánět (masivní nekróza)



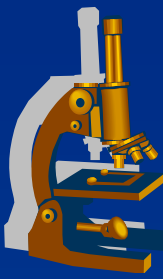
- 1 Portobilia
- 2 Nekrotické oblasti
- ➔ Zbytky trámců

Alterativní zánět (masivní nekróza - detail)



- 1 Nekrotická buňka
- 2 Regresivně změněné hepatocyty
- 3 Jaterní sinusy
- 4 Kupferovy buňky

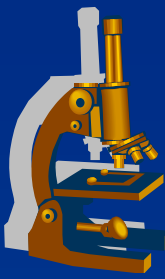
Exsudativní zánět



- ✘ dle topografie zánětlivých změn:
 - ⇒ **povrchový** (sliznice, serózní blány, kůže)
 - ⇒ **hluboký** (intersticiium)

- ✘ dle složení exsudátu:
 - ⇒ **serózní**
 - ⇒ **fibrinózní**
 - ⇒ **nehnisavý**
 - ⇒ **hnisavý**
 - ⇒ **gangrenózní**

Exsudativní zánět



x serózní:

⇒ *vodnatý charakter exsudátu*

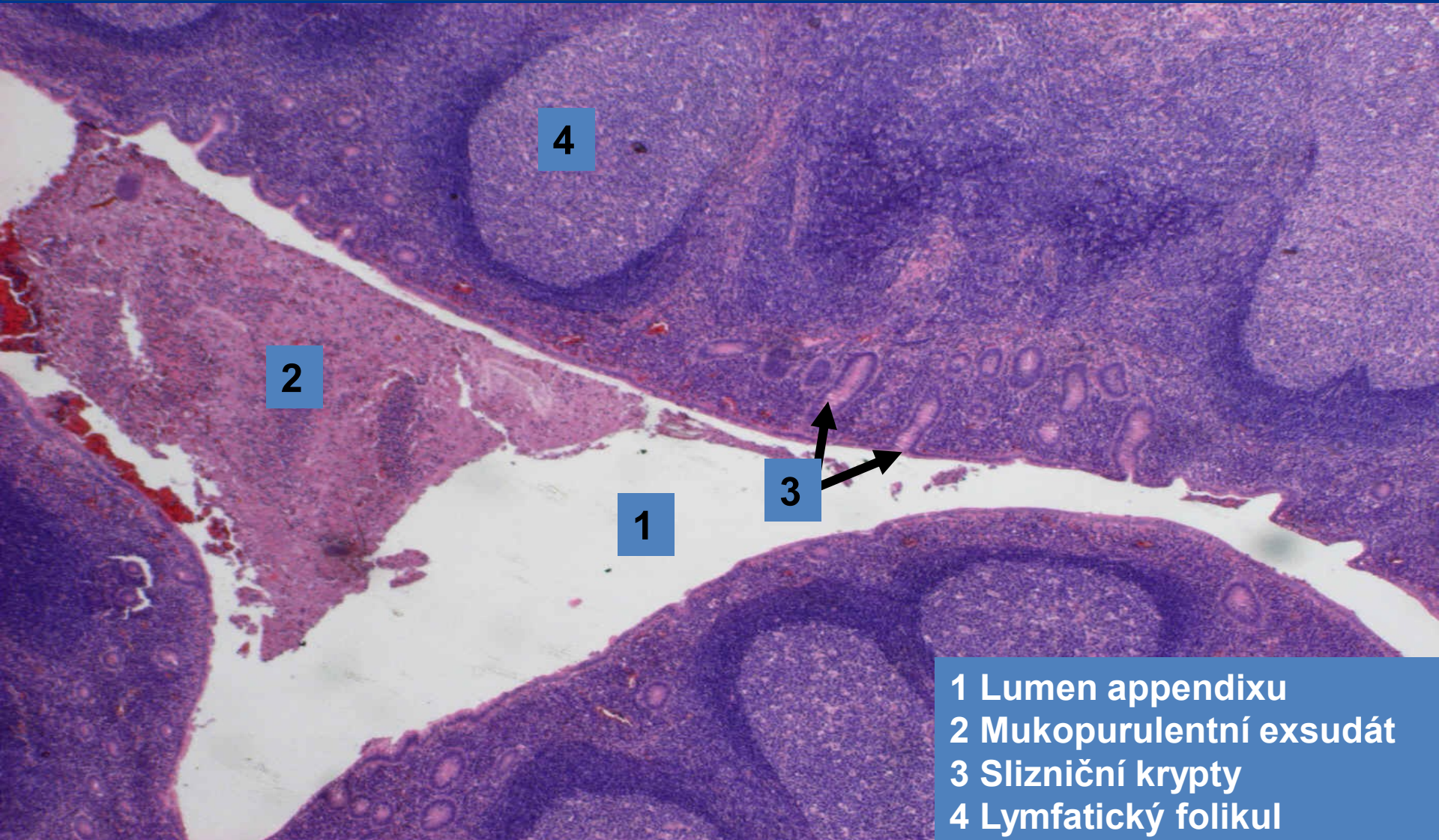
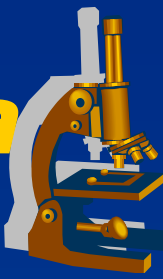
- málo bílkovin (fibrinogenu)
- na sliznicích – katarální (hlen)

⇒ *odeznívá utlumením exsudace*

⇒ *příklady:*

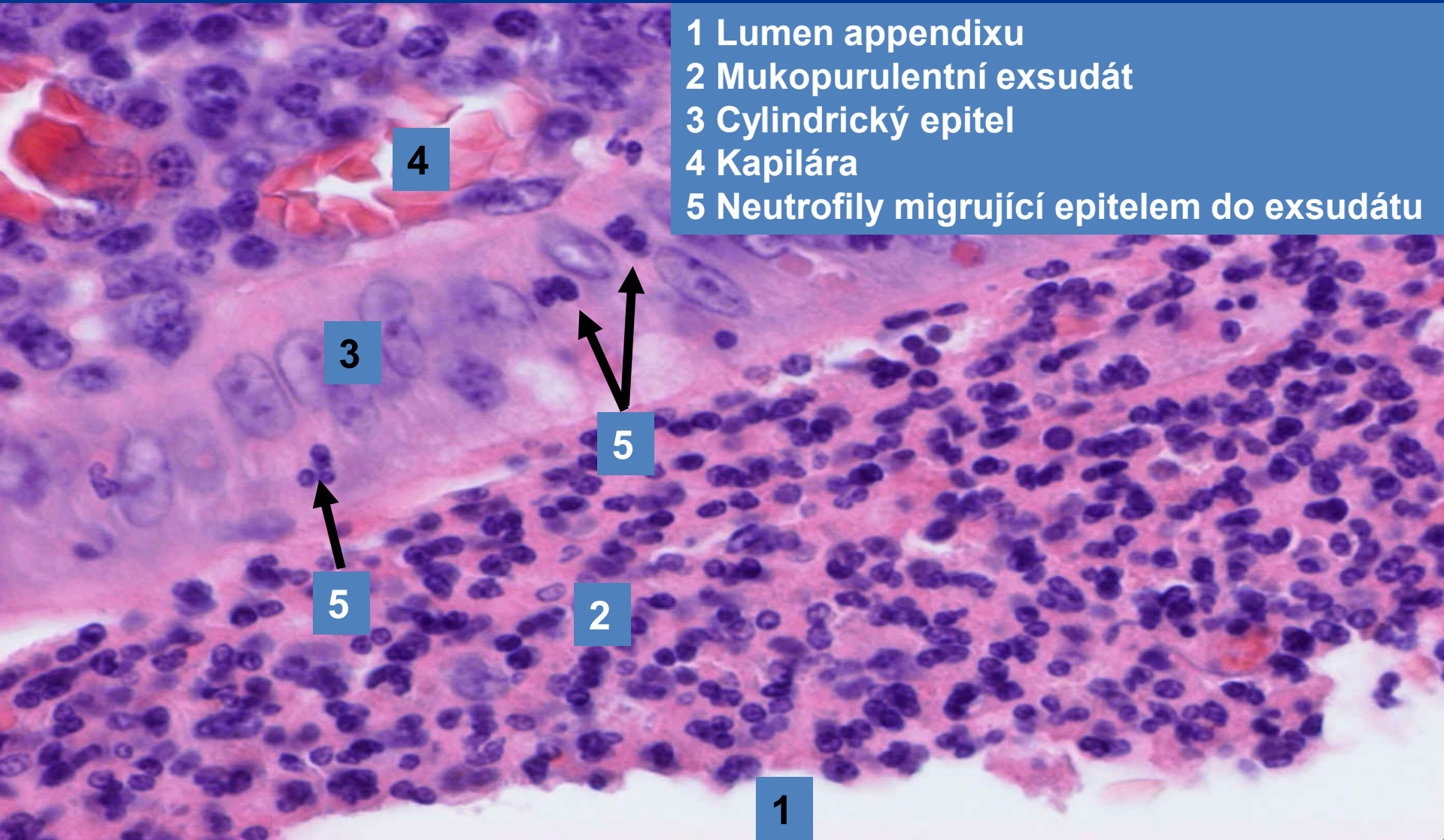
- **povrchový:** katarální appendicitida
- **hluboký:** urtikarie (kopřivka)

Akutní katarální appendicitida ***(povrchový serózní zánět sliznic)***



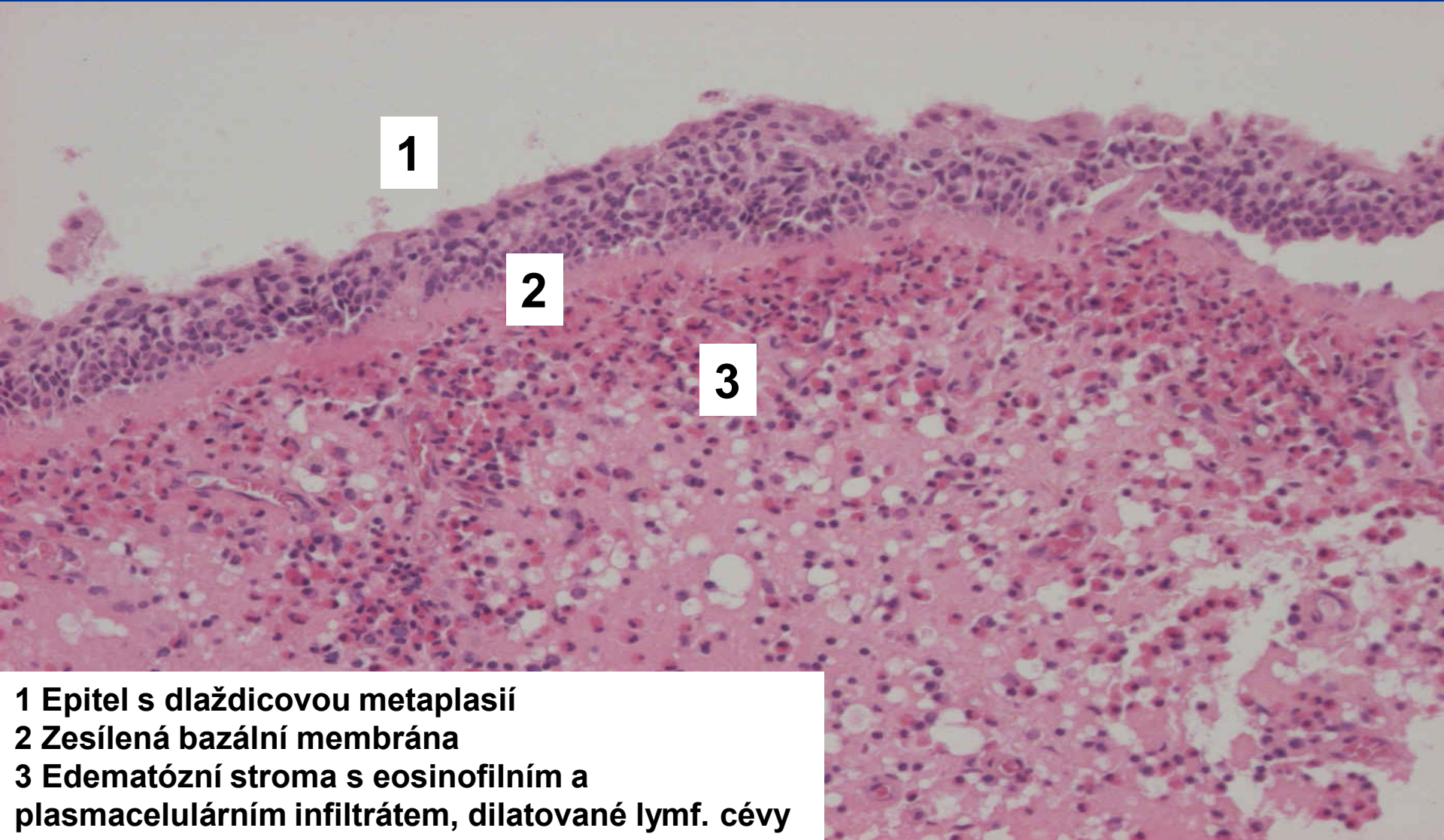
- 1 Lumen appendixu
- 2 Mukopurulentní exsudát
- 3 Slizniční krypty
- 4 Lymfatický folikul

Akutní katarální appendicitida ***(povrchový serózní zánět sliznic)***



- 1 Lumen appendixu
- 2 Mukopurulentní exsudát
- 3 Cylindrický epitel
- 4 Kapilára
- 5 Neutrofilý migrující epitelem do exsudátu

Polypózní rhinitida (*povrchový serózní zánět sliznic*)



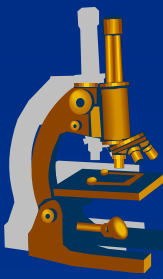
1

2

3

- 1 Epitel s dlaždicovou metaplasíí
- 2 Zesílená bazální membrána
- 3 Edematózní stroma s eosinofilním a plasmacelulárním infiltrátem, dilatované lymf. cévy

Polypózní rhinitida (*povrchový serózní zánět sliznic*)

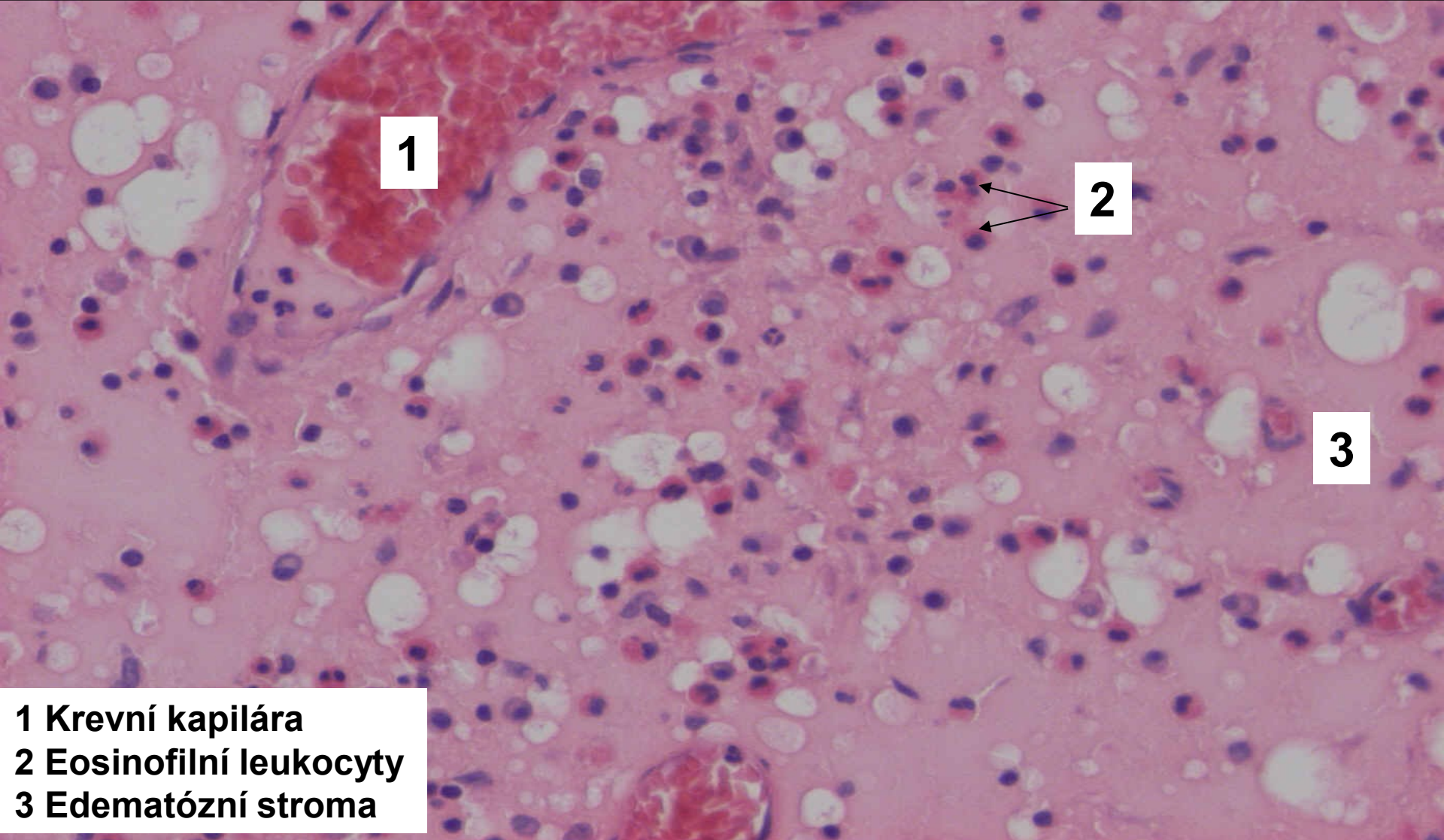


1

2

1 Ciliální epitel
2 Edematózní stroma s eosinofilním a
plasmacelulárním infiltrátem

Polypózní rhinitida (*povrchový serózní zánět sliznic*)



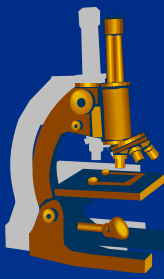
1

2

3

- 1 Krevní kapilára
- 2 Eosinofilní leukocyty
- 3 Edematózní stroma

Exsudativní zánět



x fibrinózní:

⇒ příměs fibrinogenu – fibrinu

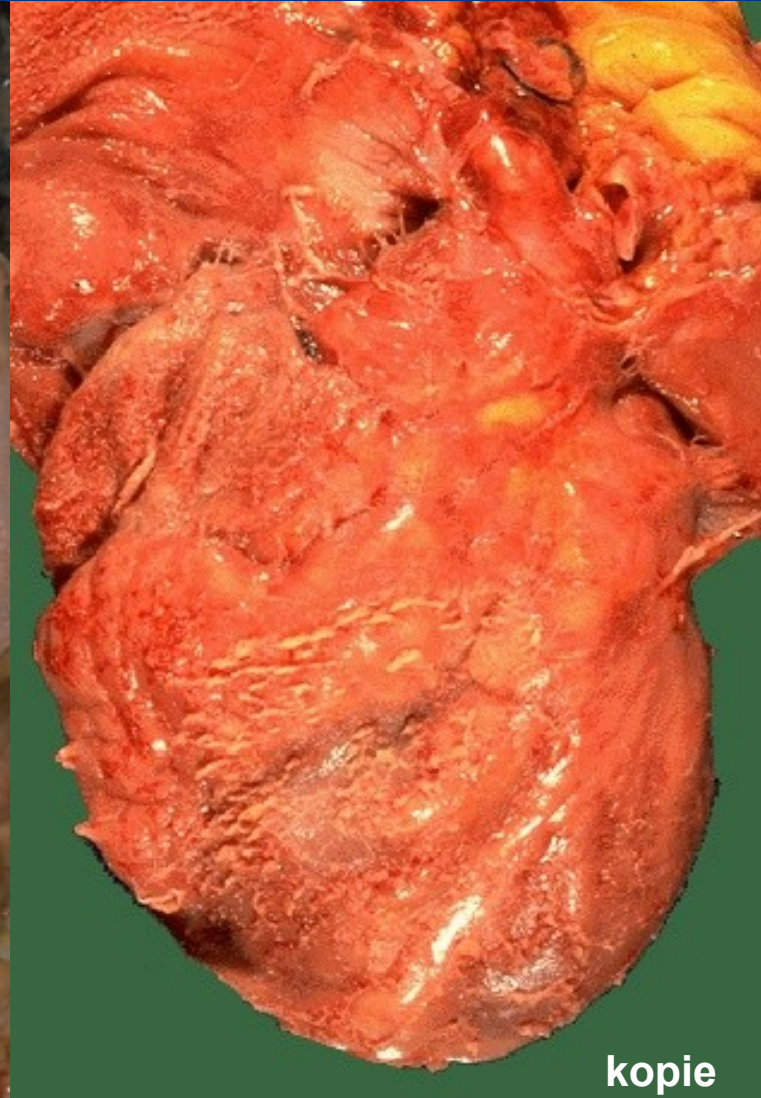
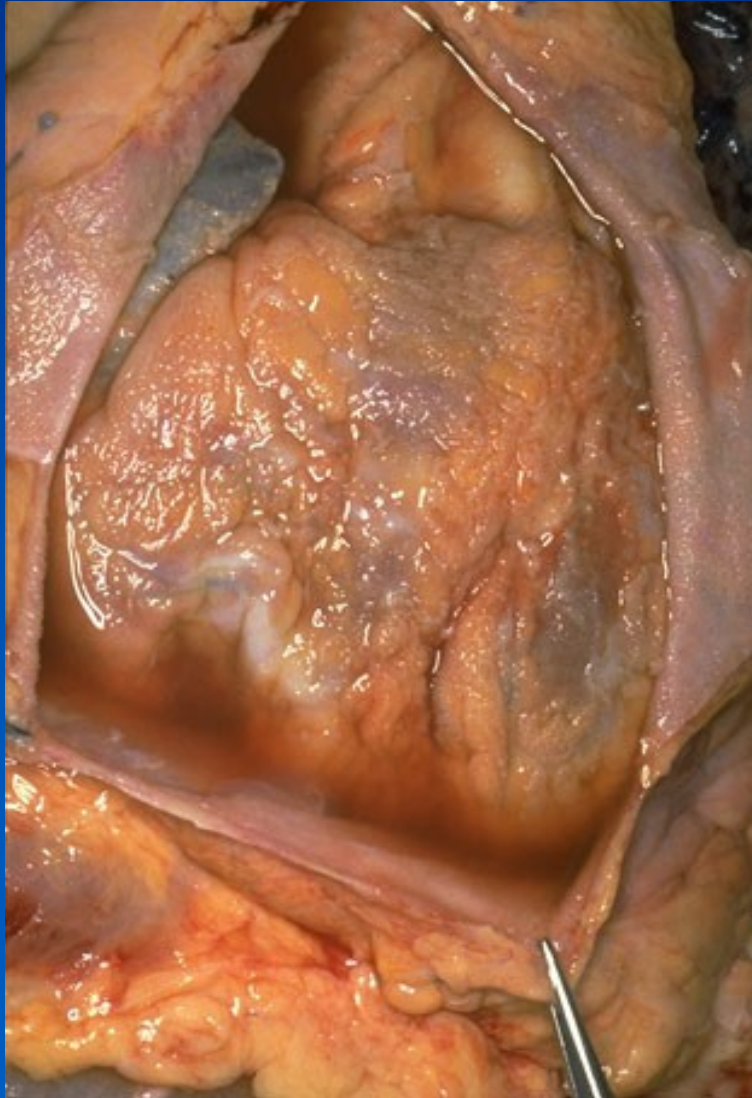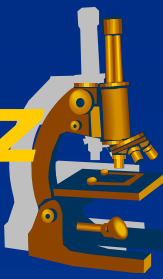
- makro žlutošedavé nálety/pablány
- mikro eozinofilní jemná vlákna

⇒ hojení komplikovanější (produktivní zánět)

⇒ příklady:

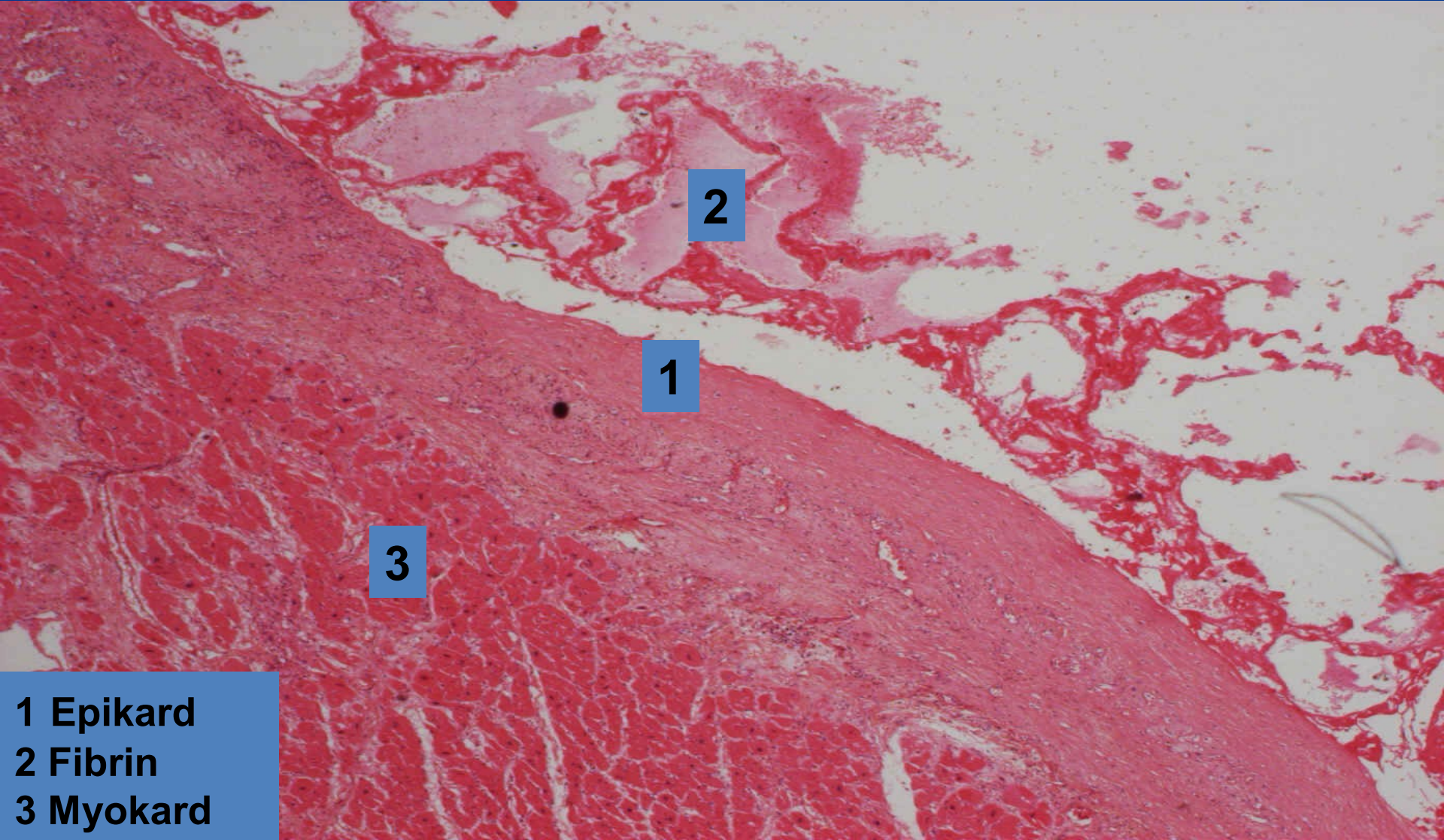
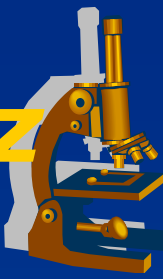
- povrchový na serózách:
 - **fibrinózní perikarditida** (při urémii) = cor villosum, hirsutum
- povrchový na sliznicích (**PABLÁNY**):
 - **pablánové záněty**
- hluboký:
 - **revmatická horečka**

Povrchový fibrinózní zánět serózy (cor villosum)



kopie

Povrchový fibrinózní zánět serózy (fibrinózní perikarditis)



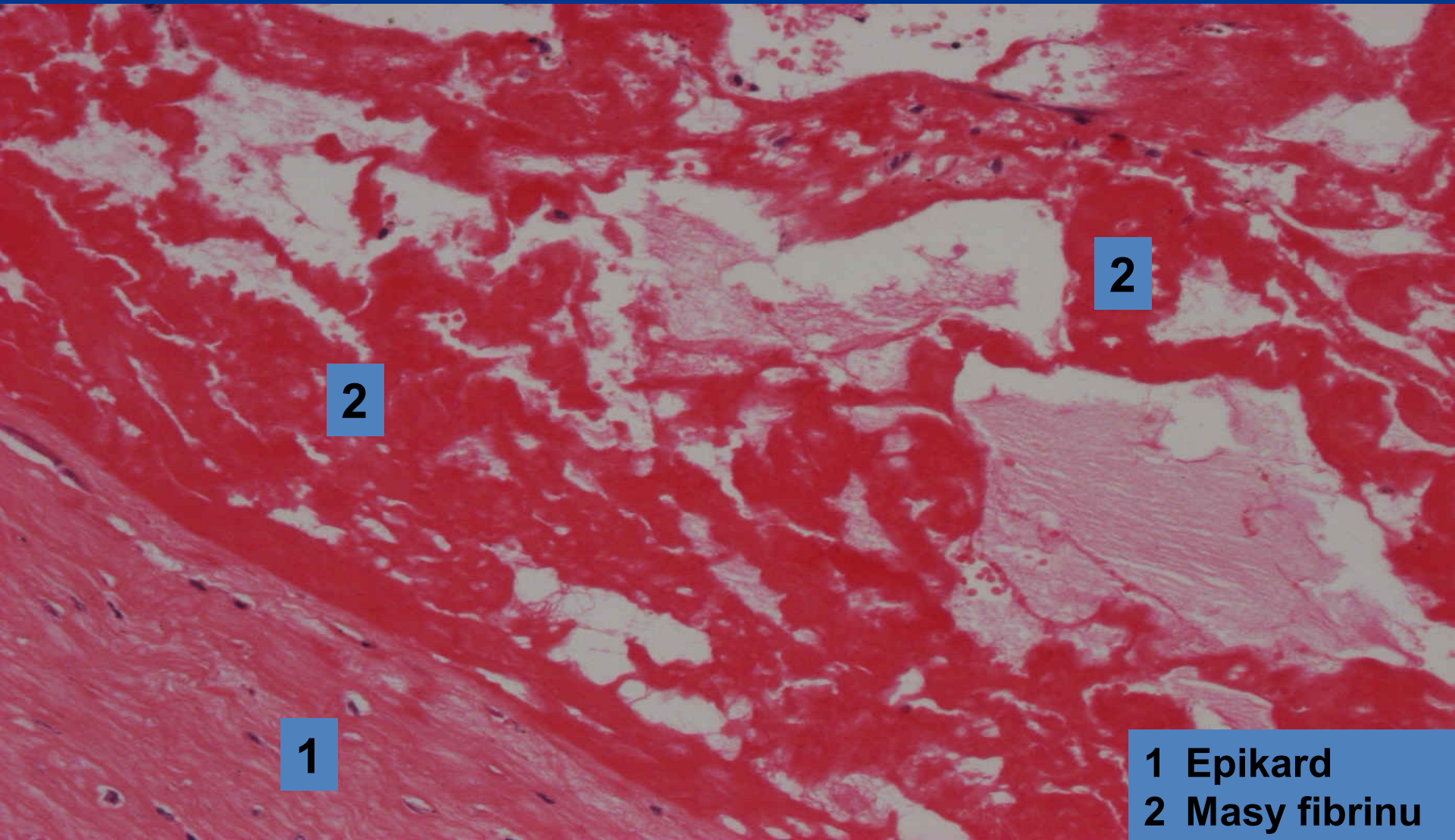
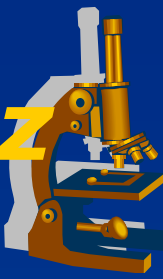
2

1

3

- 1 Epikard
- 2 Fibrin
- 3 Myokard

Povrchový fibrinózní zánět serózy (fibrinózní perikarditis)



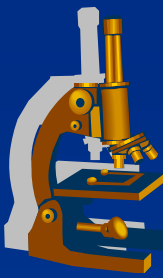
2

2

1

1 Epikard
2 Masy fibrinu

Exsudativní zánět fibrinózní na sliznicích



Dělení dle poškození sliznice:

x krupózní

⇒ ***malá alterace, pablána volně lpí***
(krupózní pneumonie)

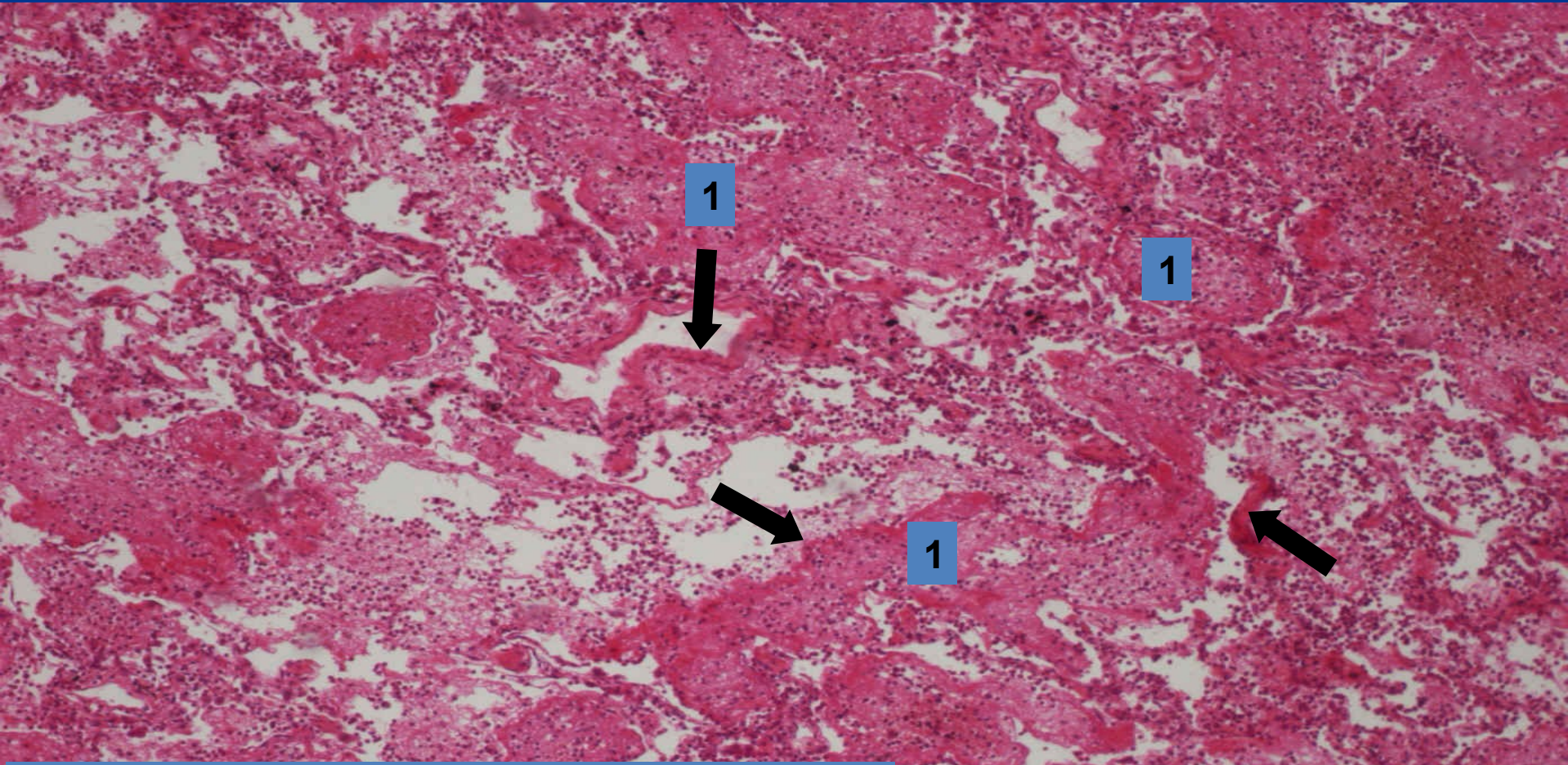
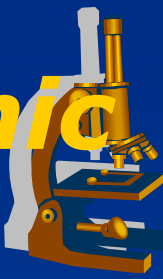x difterický

⇒ ***hlubší nekróza sliznice, po odloupenutí pablán » ulcerace***
(pseudomembranózní colitis)

x příškvarový

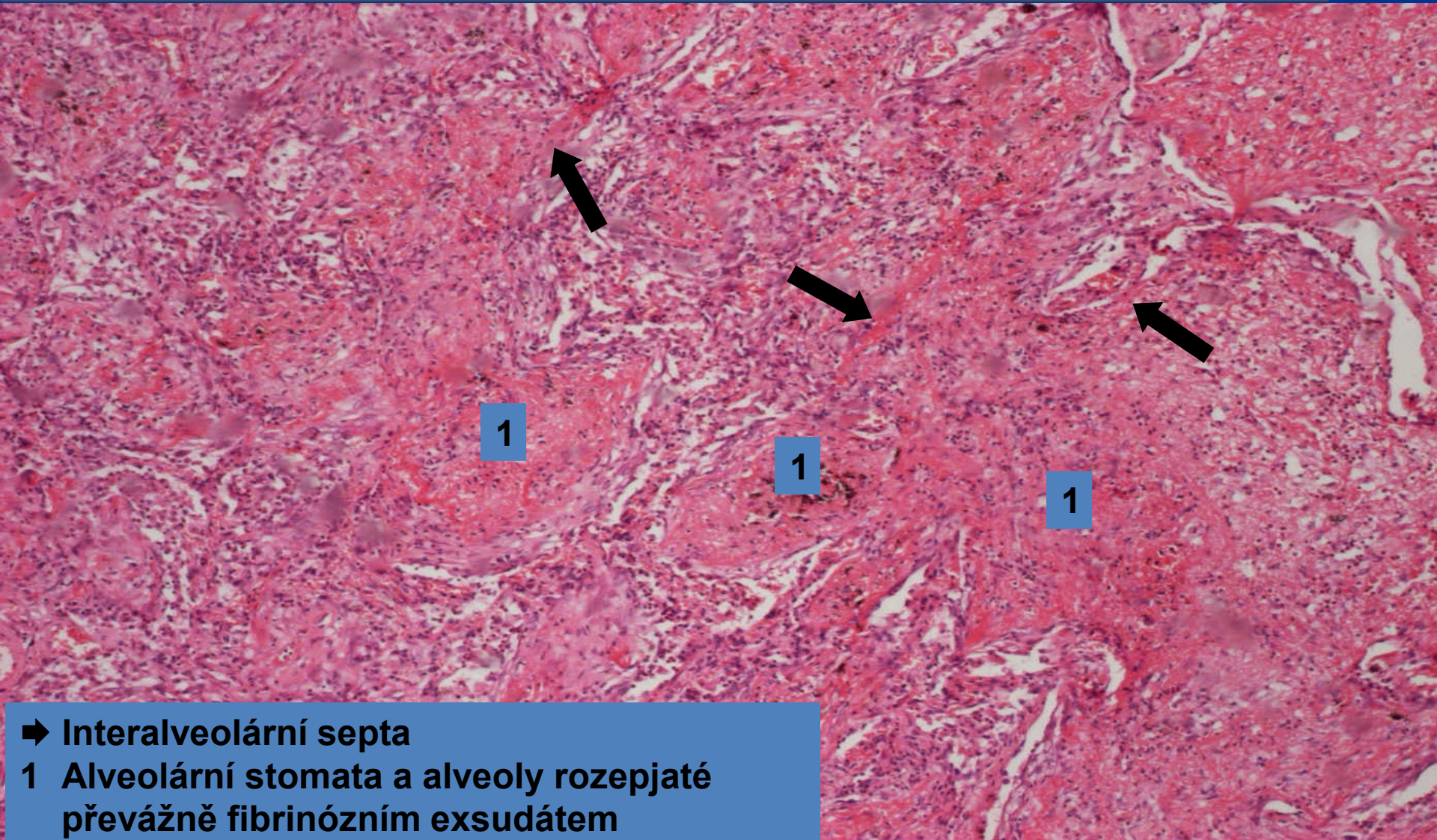
⇒ ***rozsáhlá hluboká nekróza***
(při chřipce nekrotizující tracheitis)

Povrchový fibrinózní zánět sliznic ***(krupózní pneumonie)***



- ➔ Interalveolární septa
- 1 Alveolární stomata a alveoly rozepjaté převážně fibrinózním exsudátem

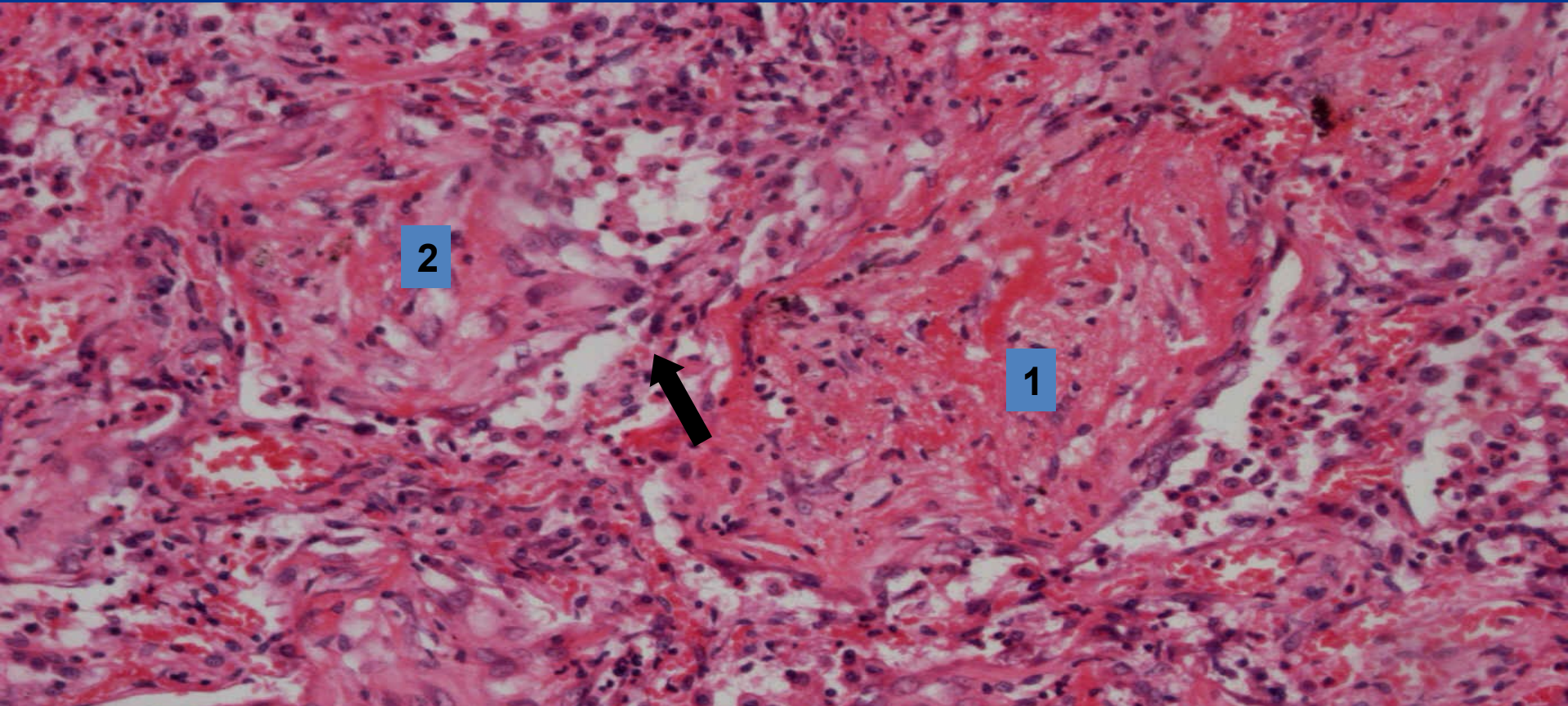
Povrchový fibrinózní zánět sliznic ***(krupózní pneumonie)***



➔ Interalveolární septa

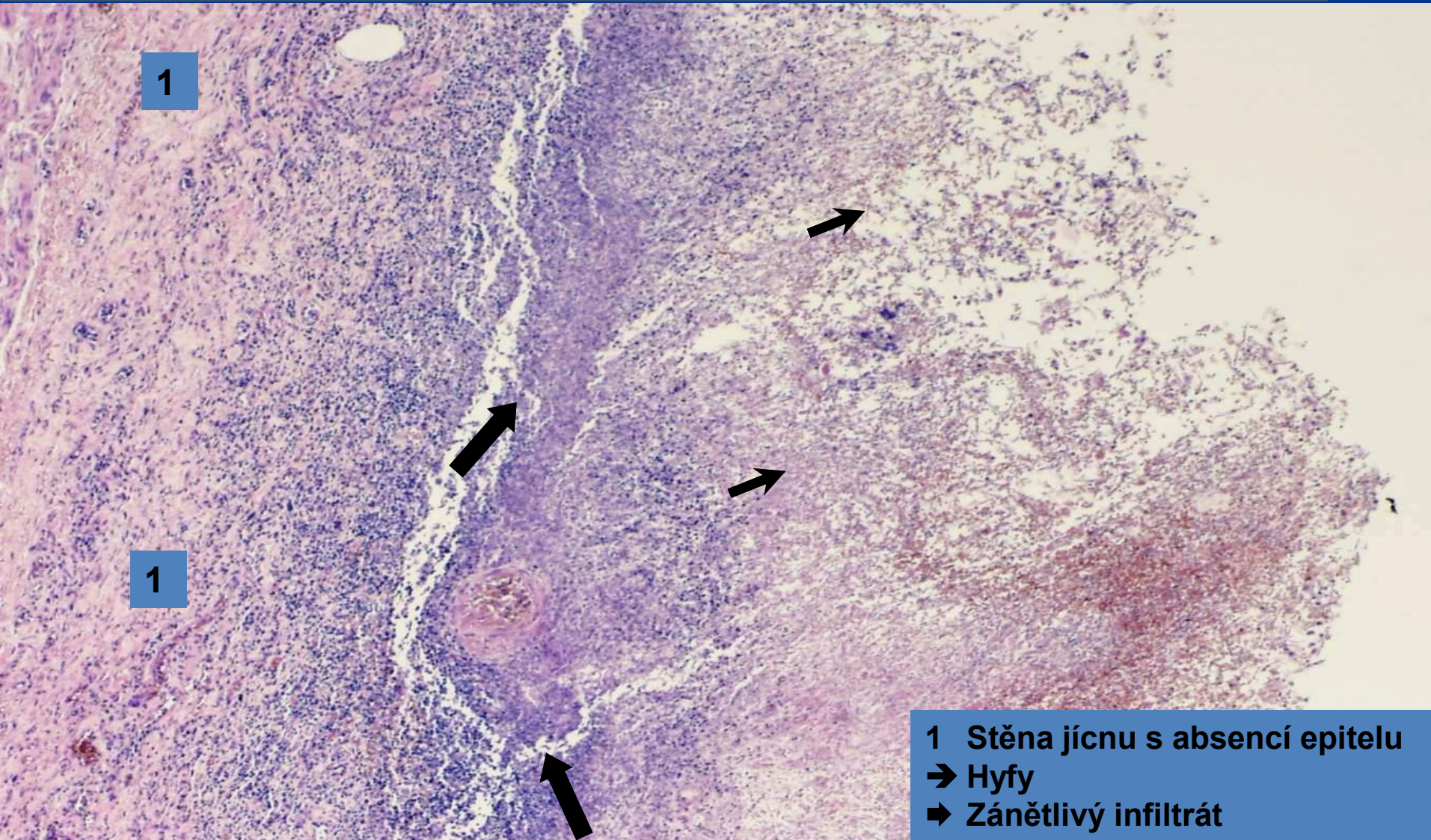
1 Alveolární stomata a alveoly rozepjaté převážně fibrinózním exsudátem

Povrchový fibrinózní zánět sliznic *(krupózní pneumonie - detail)*



- ➔ Interalveolární septum
- 1 Krupózní (fibrinový) exsudát
- 2 Fibrinový exsudát prostoupený fibroblasty (počátek organizace)

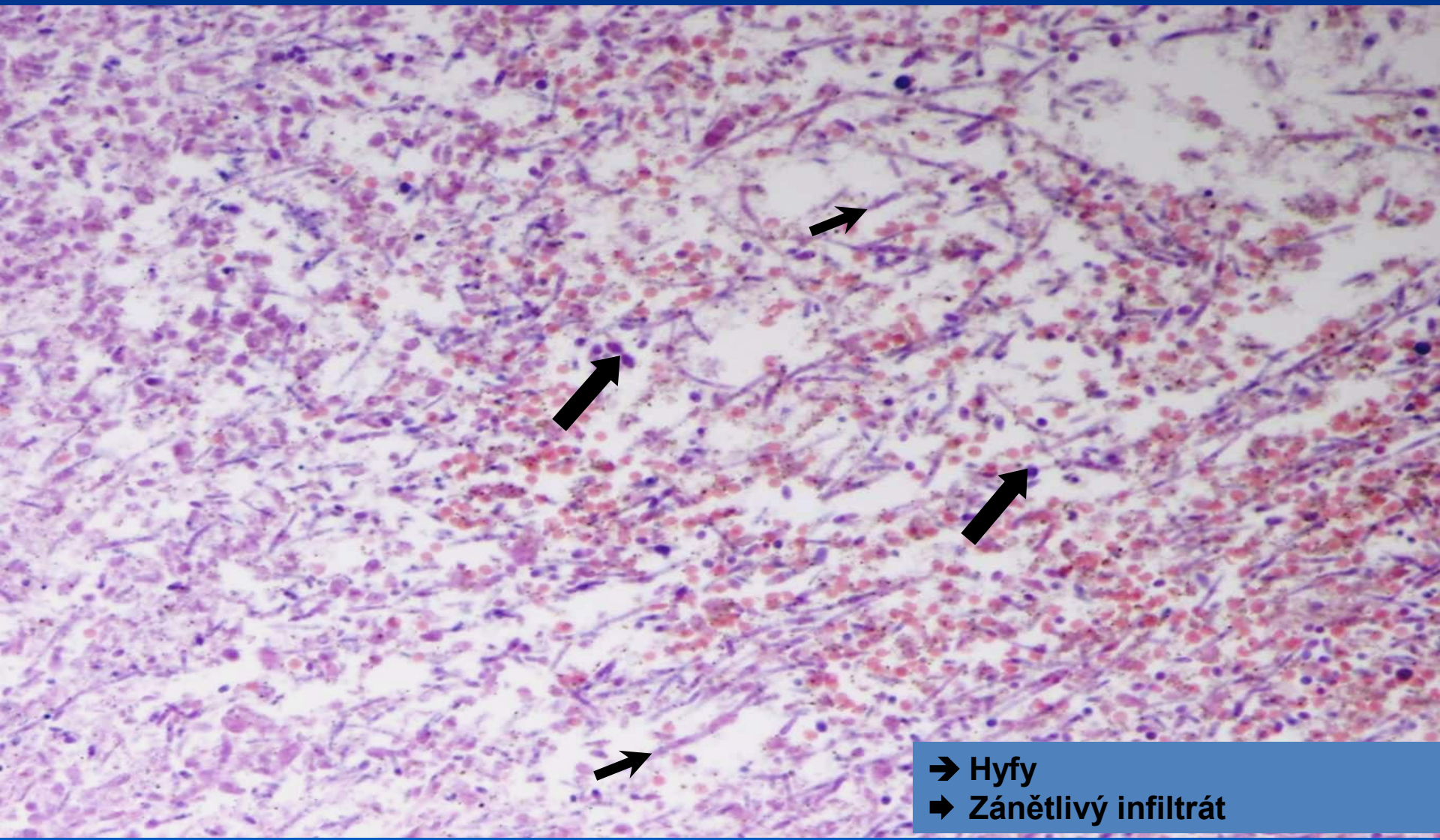

Mykotická ezofagitida (*povrchový fibrinózní zánět sliznic*)



- 1 Stěna jícnu s absencí epitelu
- Hyfy
- ➔ Zánětlivý infiltrát

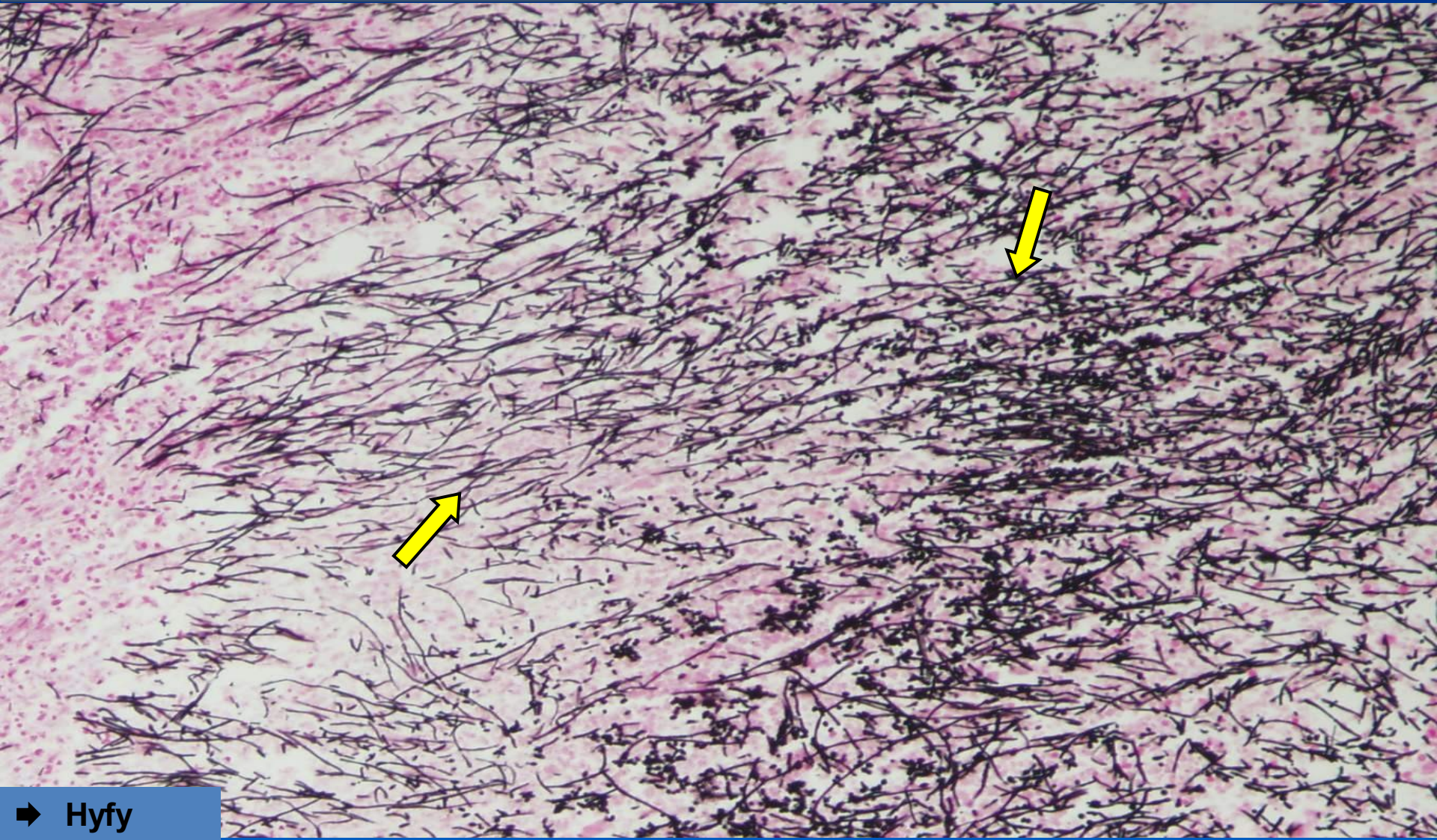

Mykotická ezofagitida - detail

(povrchový fibrinózní zánět sliznic)



- Hyfy
- Zánětlivý infiltrát

Mykotická ezofagitida - Grocott *(povrchový fibrinózní zánět sliznic)*

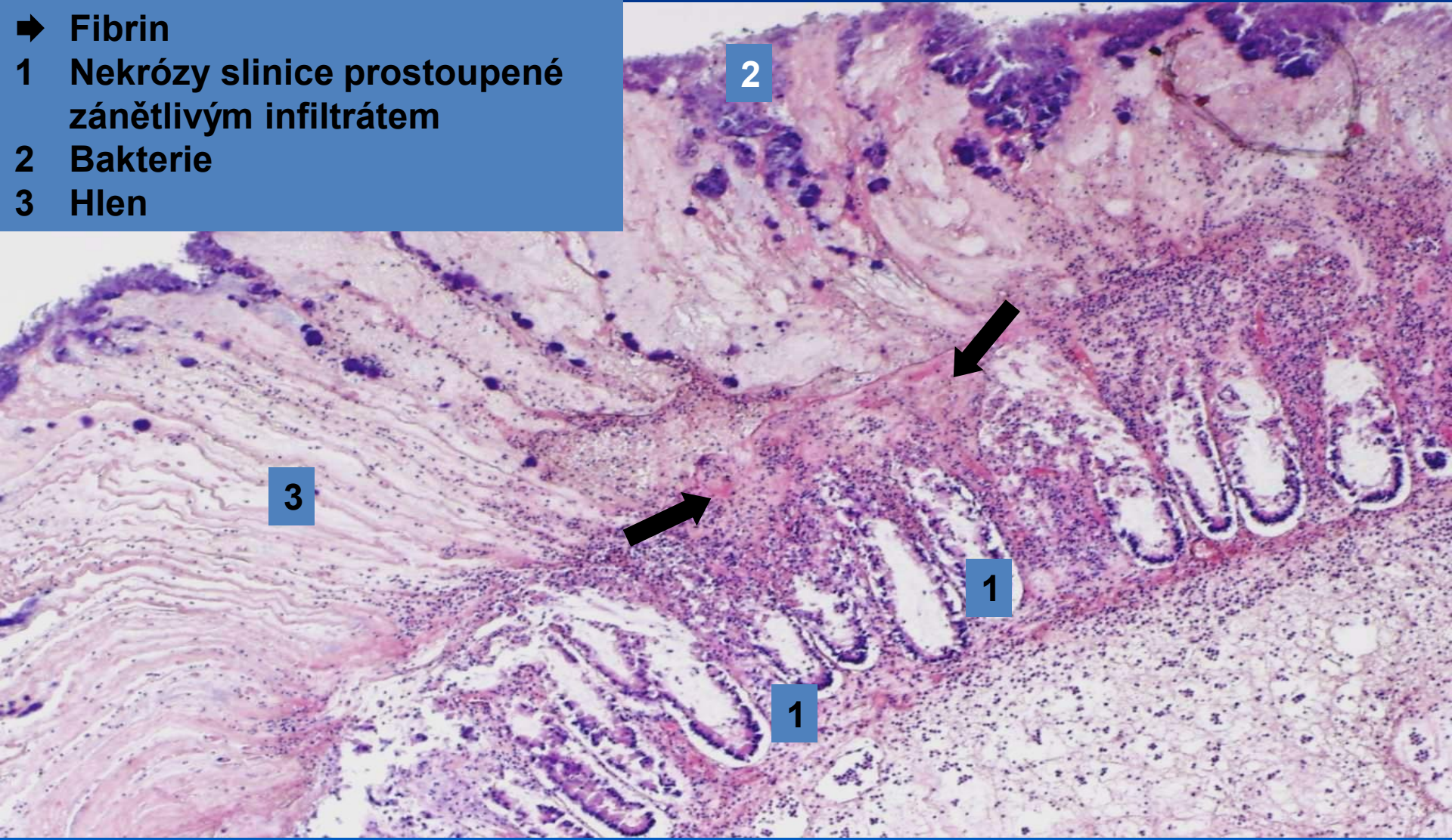


➔ Hyfy

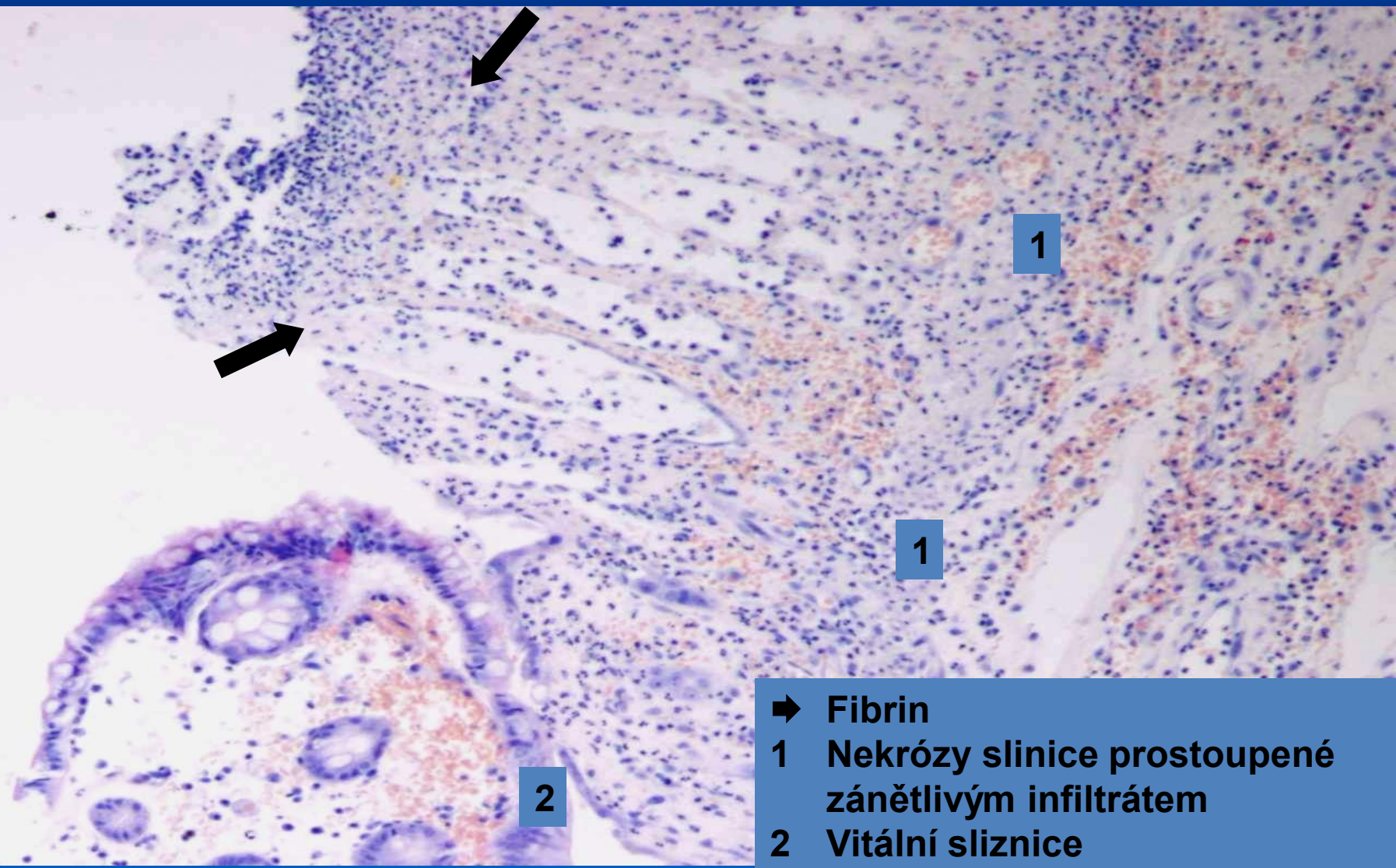

Povrchový fibrinózní zánět sliznice *(pseudomembranózní kolitida)*



- ➔ Fibrin
- 1 Nekrózy sliznice prostoupené zánětlivým infiltrátem
- 2 Bakterie
- 3 Hlen

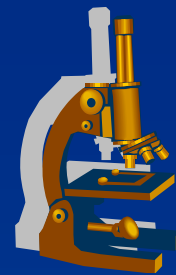


Povrchový fibrinózní zánět sliznice ***(pseudomembranózní kolitida)***



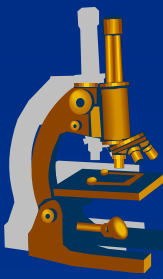
- ➔ Fibrin
- 1 Nekrózy sliznice prostoupené zánětlivým infiltrátem
- 2 Vitální sliznice

Revmatická horečka



- ✗ recidivující zánětlivé onemocnění zejména dětí
- ✗ etiologicky vzniká 1-5 týdnů po neléčené nebo špatně léčené infekci streptokoky sk.A
- ✗ tvorba protilátek se zkříženou reaktivitou s Ag srdečních tkání
- ✗ dg. založena na anamnéze a 2 z 5 hlavních (Jonesových) kritérií:
erythema marginatum, chorea, zánět srdečních tkání, podkožní uzly, migrující polyarthrititis

Revmatická horečka



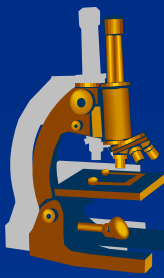
xMAKRO:

- ⇒ **vegetace** - (bradavičnaté výrůstky) na okrajích chlopní (hlavně aortální a mitrální)
- ⇒ po mnohaletém průběhu ztlustělé cípy, srůsty komisur
- ⇒ ztlustělé, zkrácené a srostlé šlašinky papilárních svalů

xMIKRO:

- ⇒ **Aschoffův uzel** - nejtypičtěji v srdci
- ⇒ fibrinoidní nekróza vaziva
- ⇒ **chronický zánětlivý infiltrát** (lymfocyty, plazmocyty, histiocyty)

Exsudativní zánět



x hnisavý:

⇒ TVORBA HNISU:

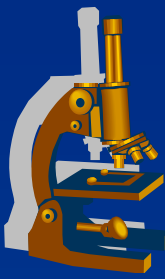
exsudát s velkým množstvím neutrofilních granulocytů

⇒ *hojení buď utlumením exsudace nebo proliferativním zánětem*

⇒ příklady:

- **povrchový zánět mozkomíšních obalů:**
 - hnisavá leptomeningitis
- **povrchový na sliznicích:**
 - katarálně hnisavá bronchopneumonie
- **hluboký:**
 - flegmóna (např. flegmonózní apendicitida)
 - absces

Povrchový hnisavý zánět mozkomíšních obalů



HNISAVÁ LEPTOMENINGITIDA

Etiologie:

× *Escherichia coli* a β streptokoky

⇒ u novorozenců

× *Haemophilus influenzae*

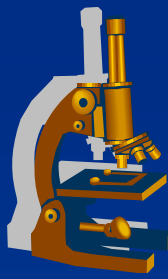
⇒ u kojenců a dětí

× *Neisseria meningitidis*

⇒ u adolescentů a mladých dospělých

× *Streptococcus pneumoniae* a *Listeria monocytogenes*

⇒ u starých



Hnisavá leptomeningitida

KLINIKA:

x meningeální dráždění:

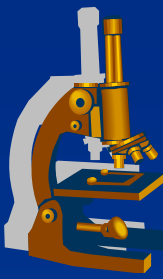
⇒ bolest hlavy, fotofobie, dráždivost, opozice šíje, poruchy vědomí

x lumbální punkce:

⇒ zkalený nebo vyloženě hnisavý likvor pod vyšším tlakem.

Hnisavá leptomeningitida

MORFOLOGIE



x MAKRO:

- ⇒ *pia mater* překrvená, prosáklá, prostoupená hnisem
- ⇒ *likvor* hnisavě zkalený

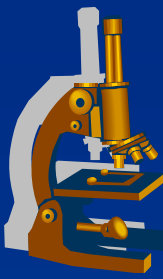
x MIKRO:

- ⇒ *pleny* infiltrované neutrofily
- ⇒ *cévy* přeplněné krví, trombózy » hemoragické infarkty mozkové tkáně

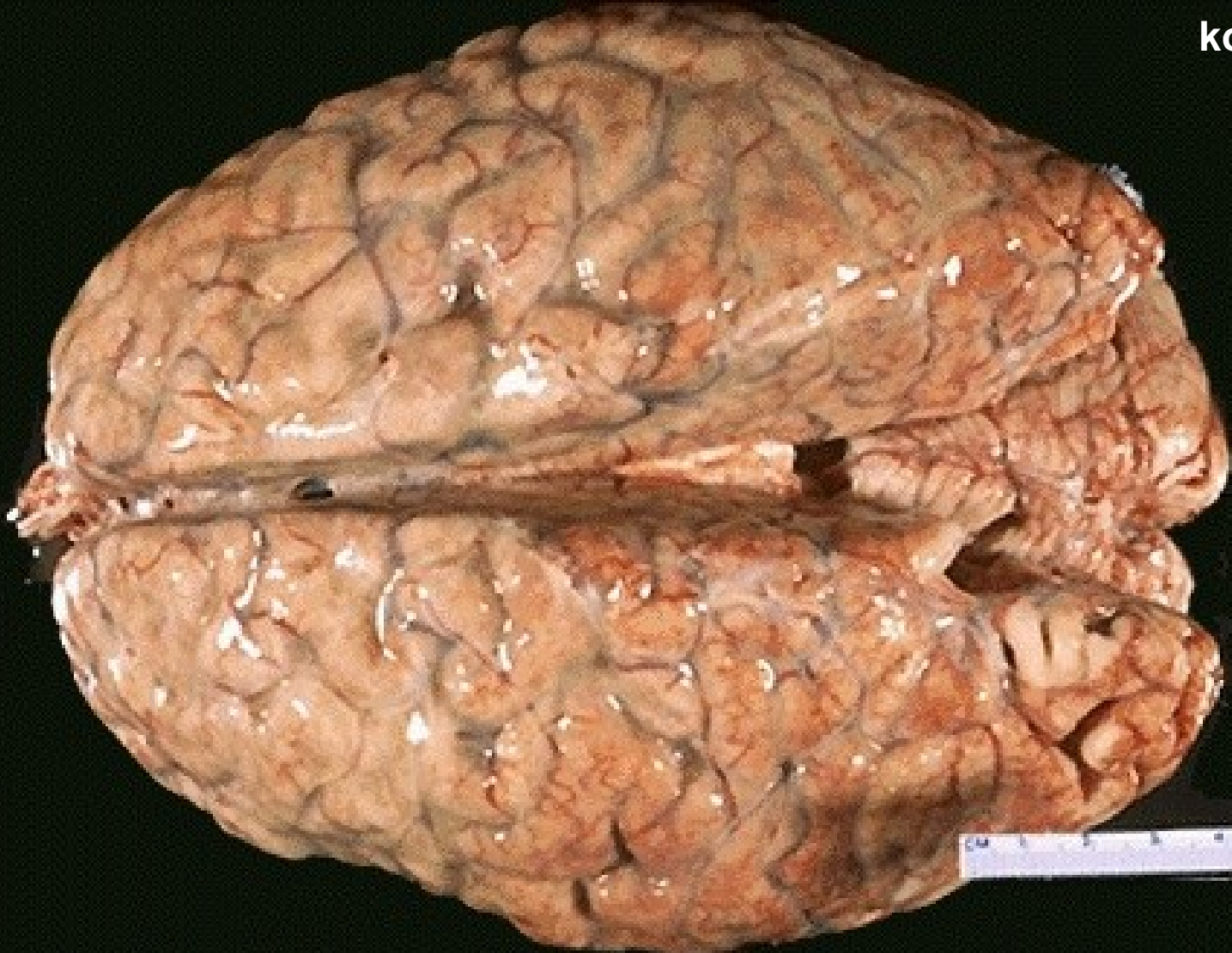x KOMPLIKACE:

u chronických nebo neléčených fibróza měkkých plen s následným hydrocefalem

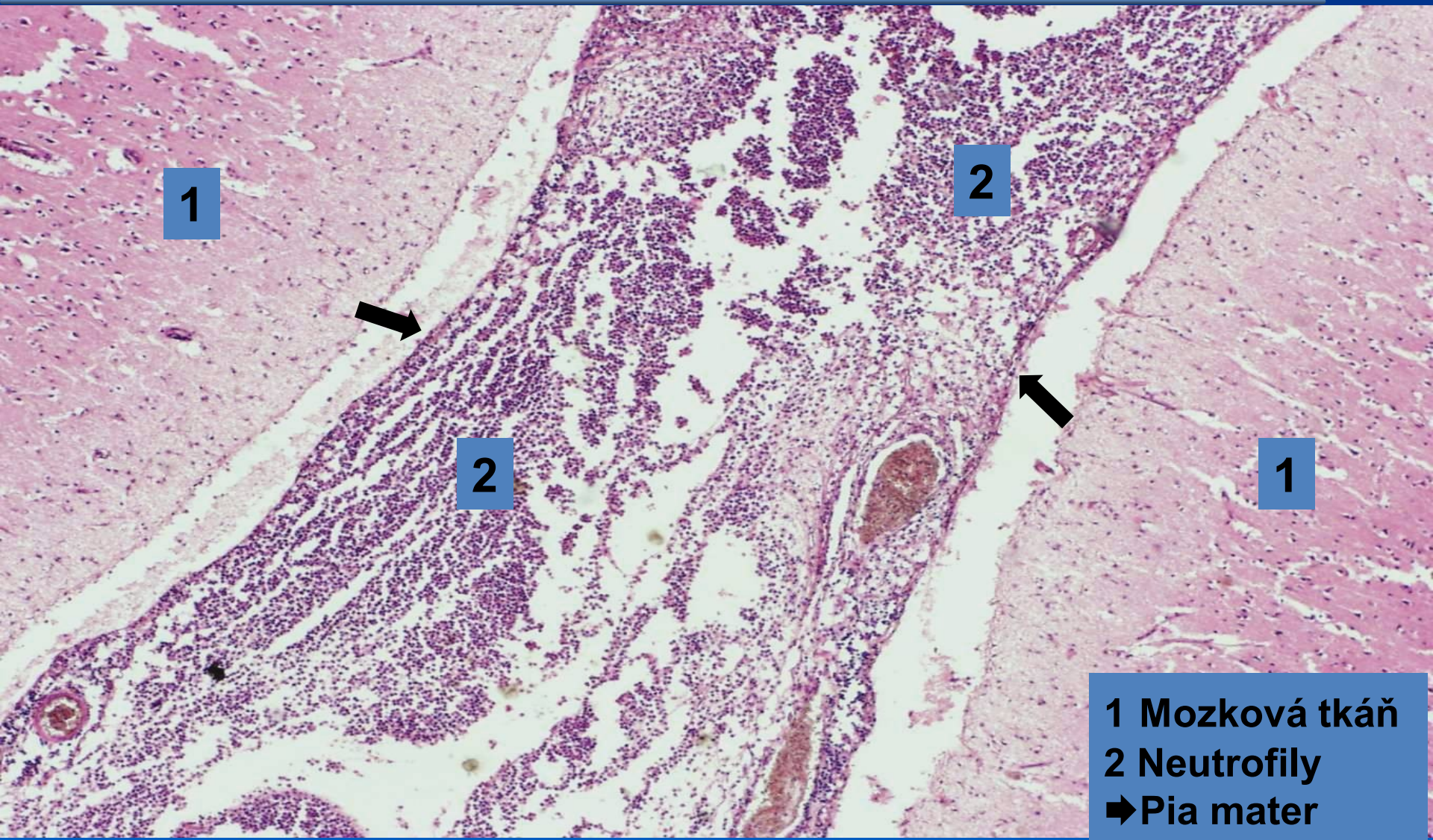
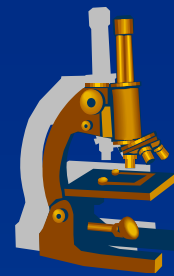
Hnisavá leptomeningitida (*povrchový hnisavý zánět*)



kopie



Hnisavá leptomeningitida (povrchový hnisavý zánět)



1

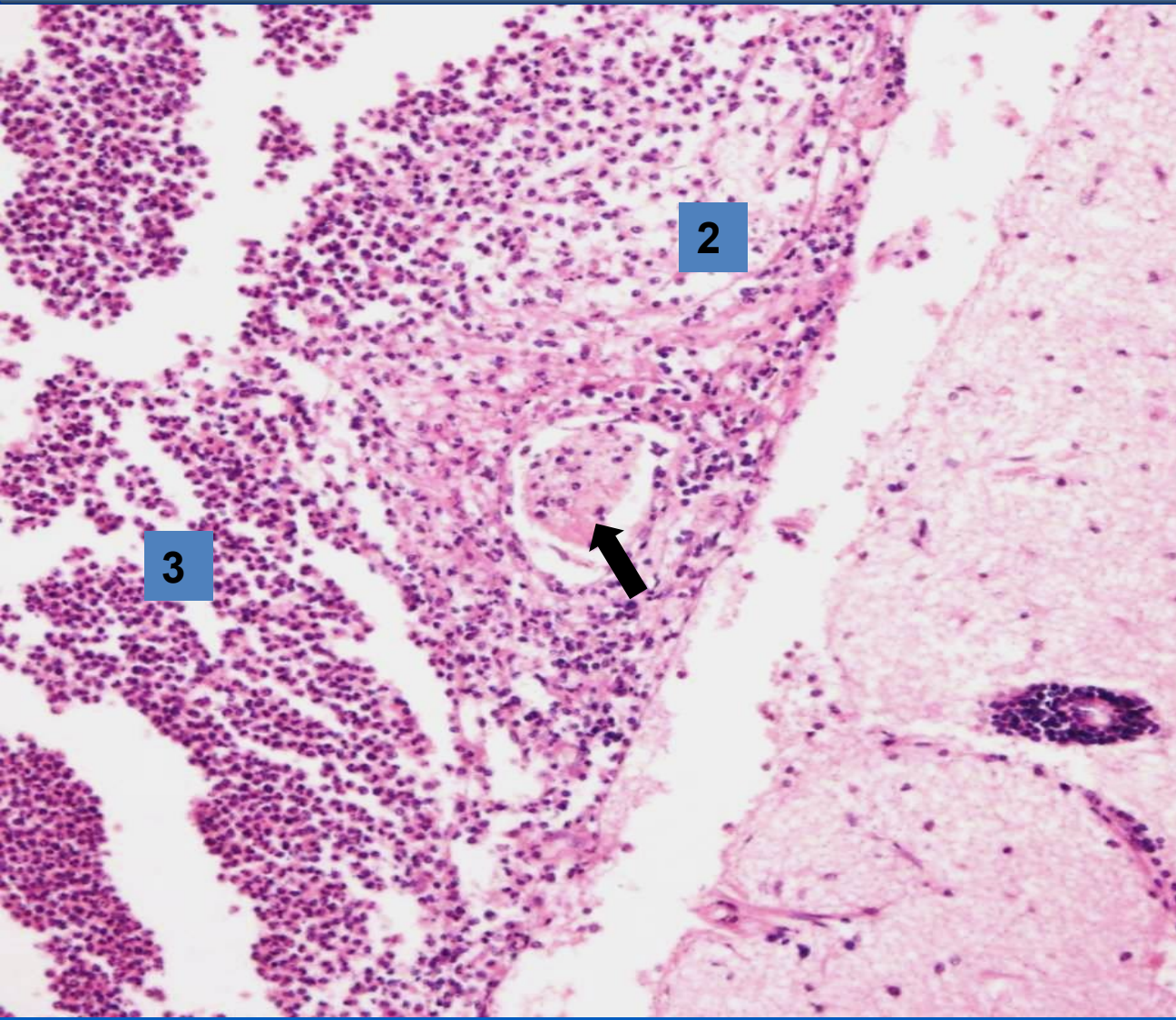
2

2

1

1 Mozková tkáň
2 Neutrofily
➔ Pia mater

Hnisavá leptomeningitida (*povrchový hnisavý zánět - detail*)



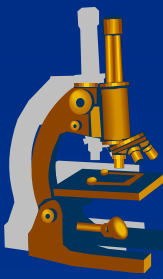
- 1 Mozková kůra
- 2 Pia mater prostoupená purulentním infiltrátem
- 3 Neutrofily
- ➔ Arteriola v pia mater

1

2

3

Povrchový hnísavý zánět sliznic



BRONCHOPNEUMONIE

x MAKRO:

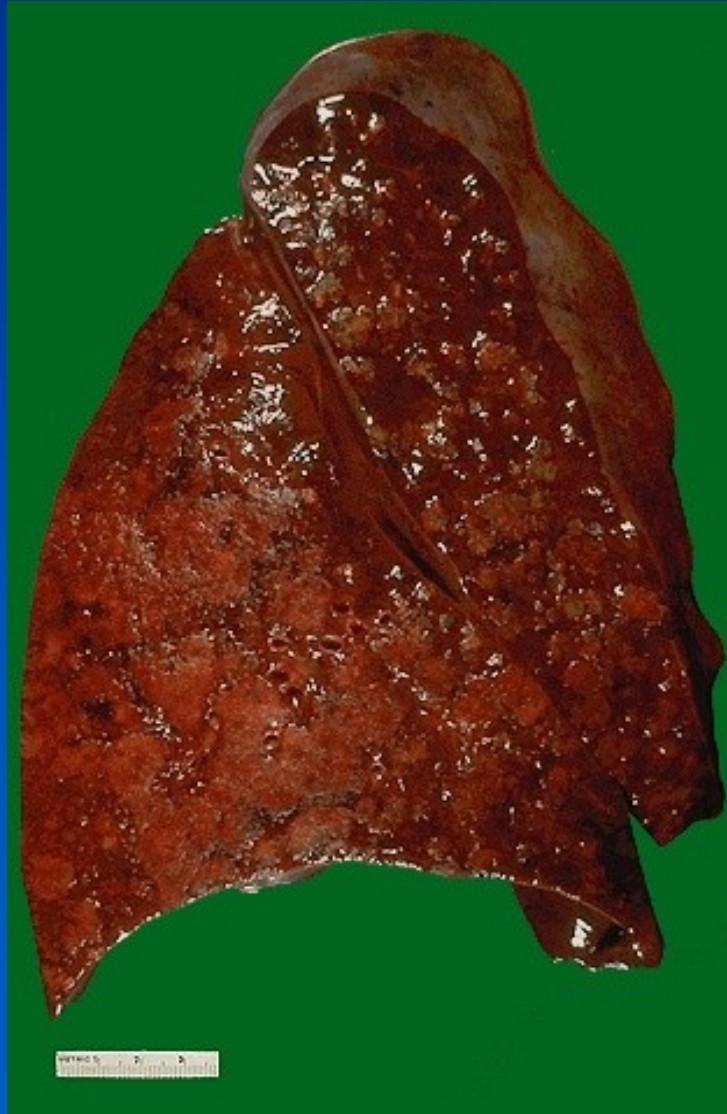*⇒ v plicní tkáni velké množství malých ložisek v
různém stadiu vývoje*

x MIKRO:

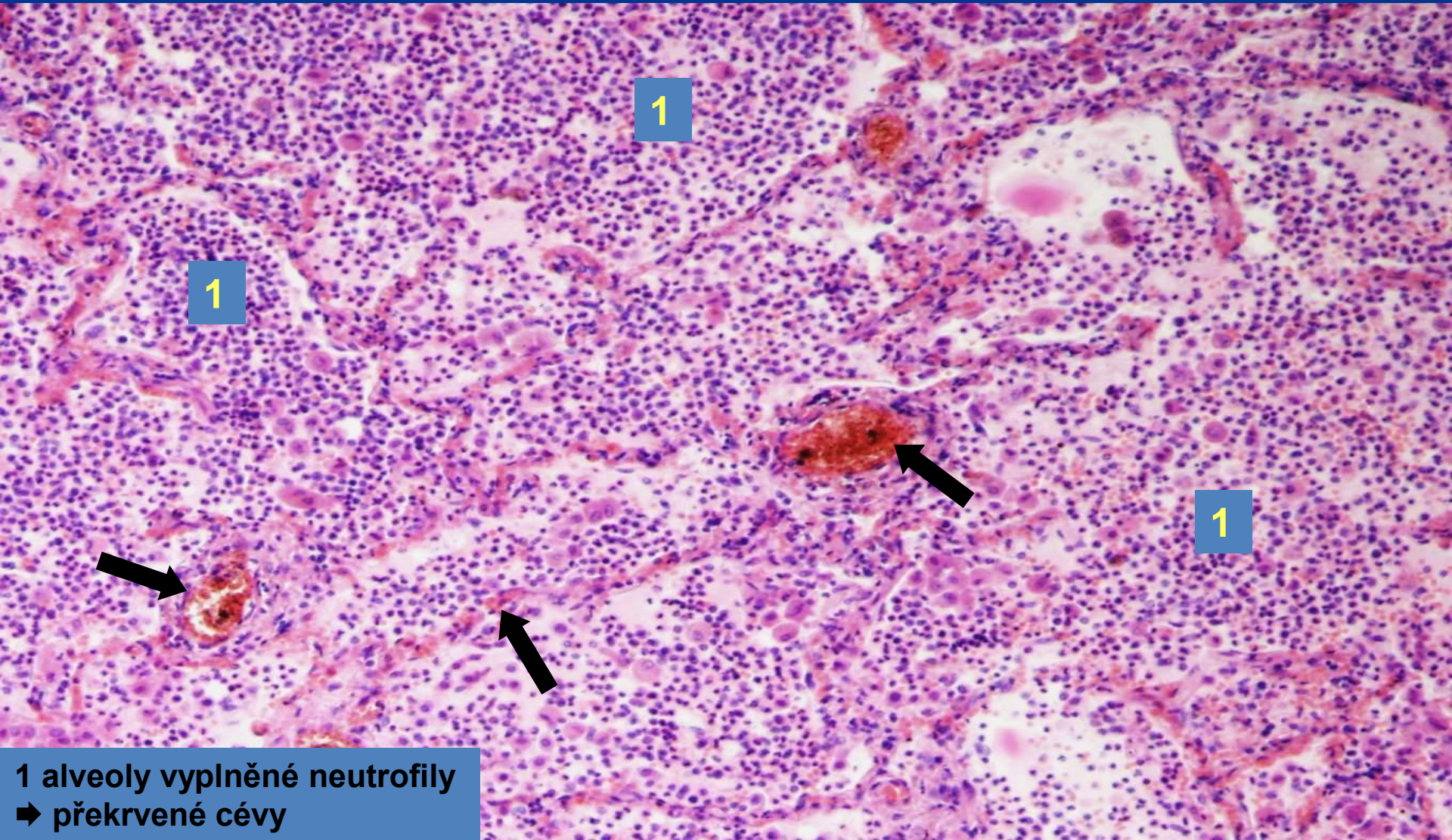
⇒ alveoly vyplněné neutrofily

*⇒ malá příměs fibrinu v exsudátu oproti lobární
pneumonii*

Bronchopneumonie



Hnisavá bronchopneumonie *(povrchový hnisavý zánět sliznic)*



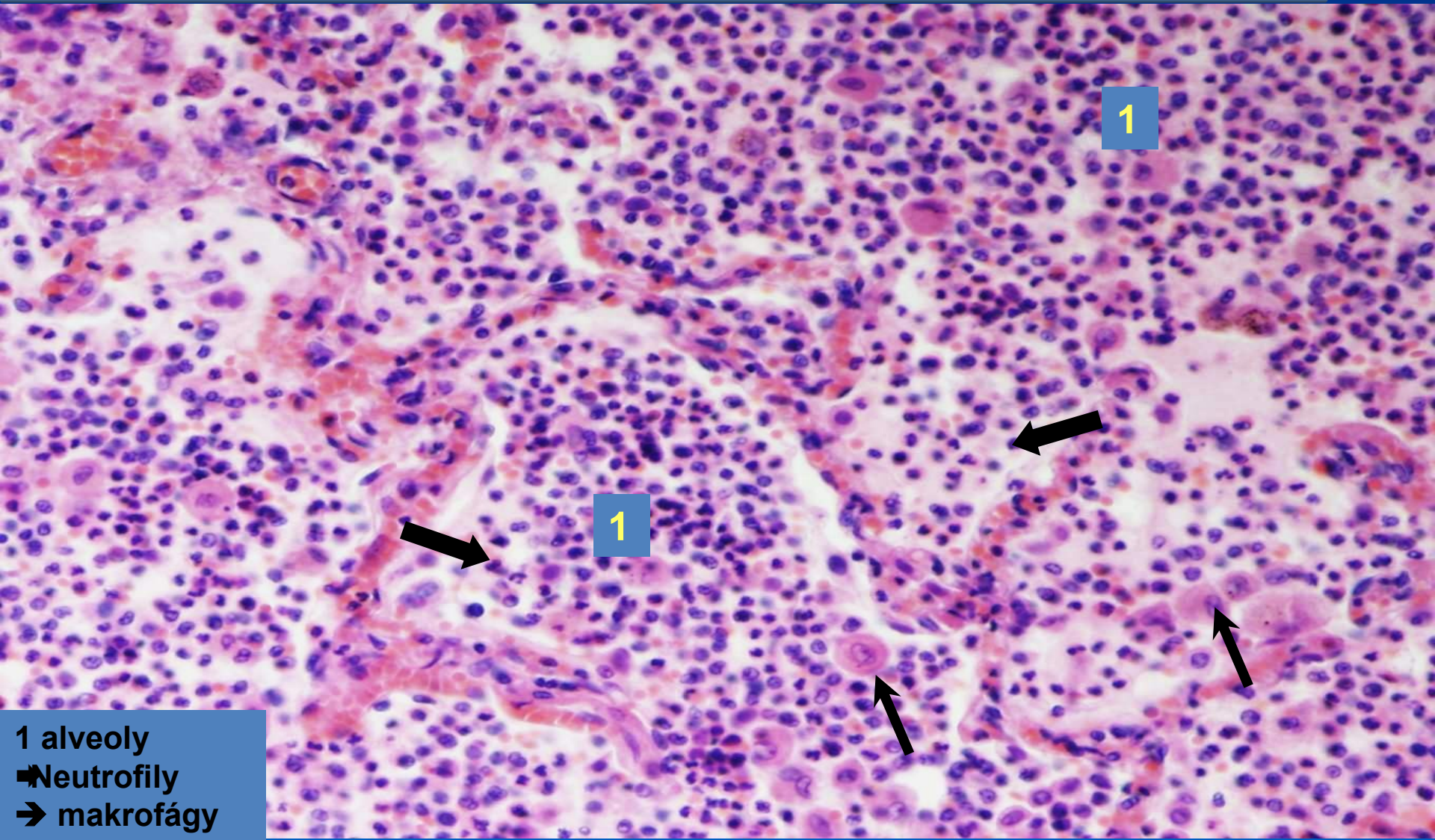
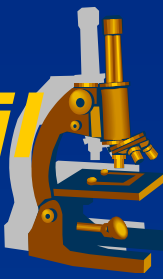
1

1

1

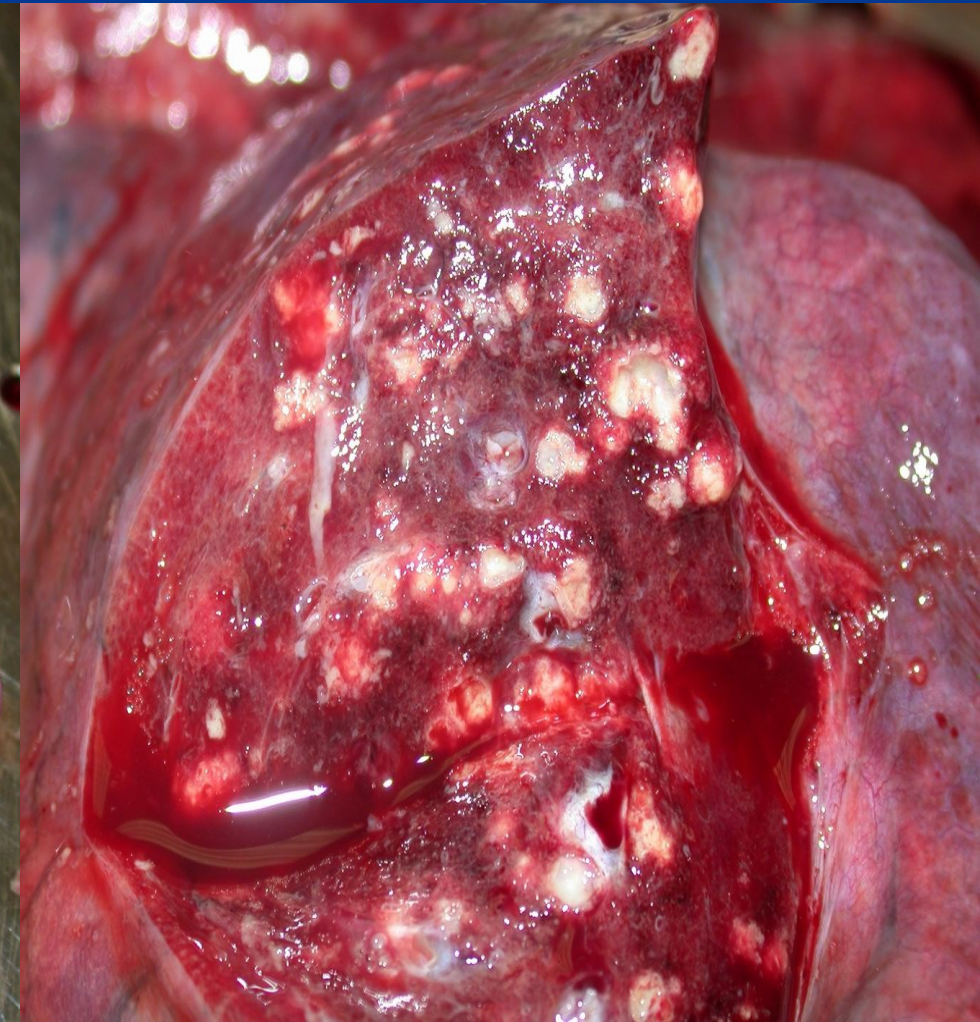
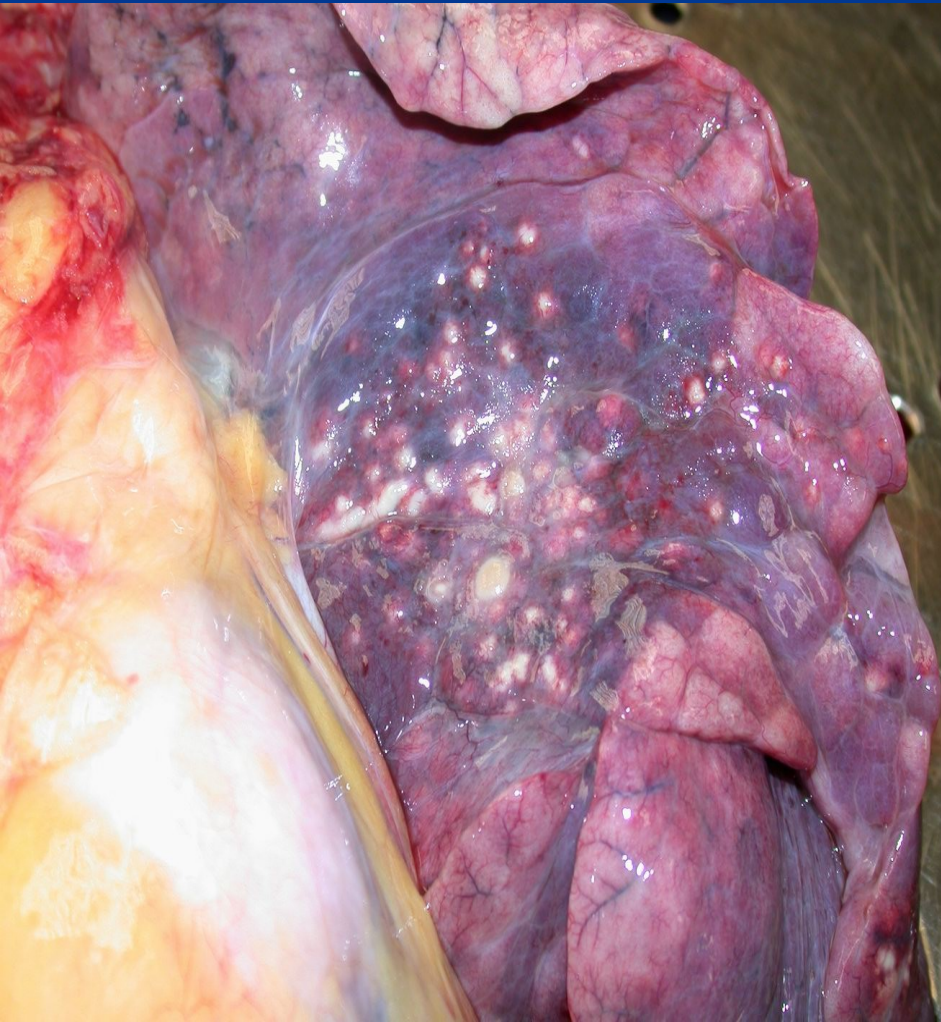

1 alveoly vyplněné neutrofily
➔ překrvené cévy

Hnisavá bronchopneumonie - detail (povrchový hnisavý zánět sliznic)

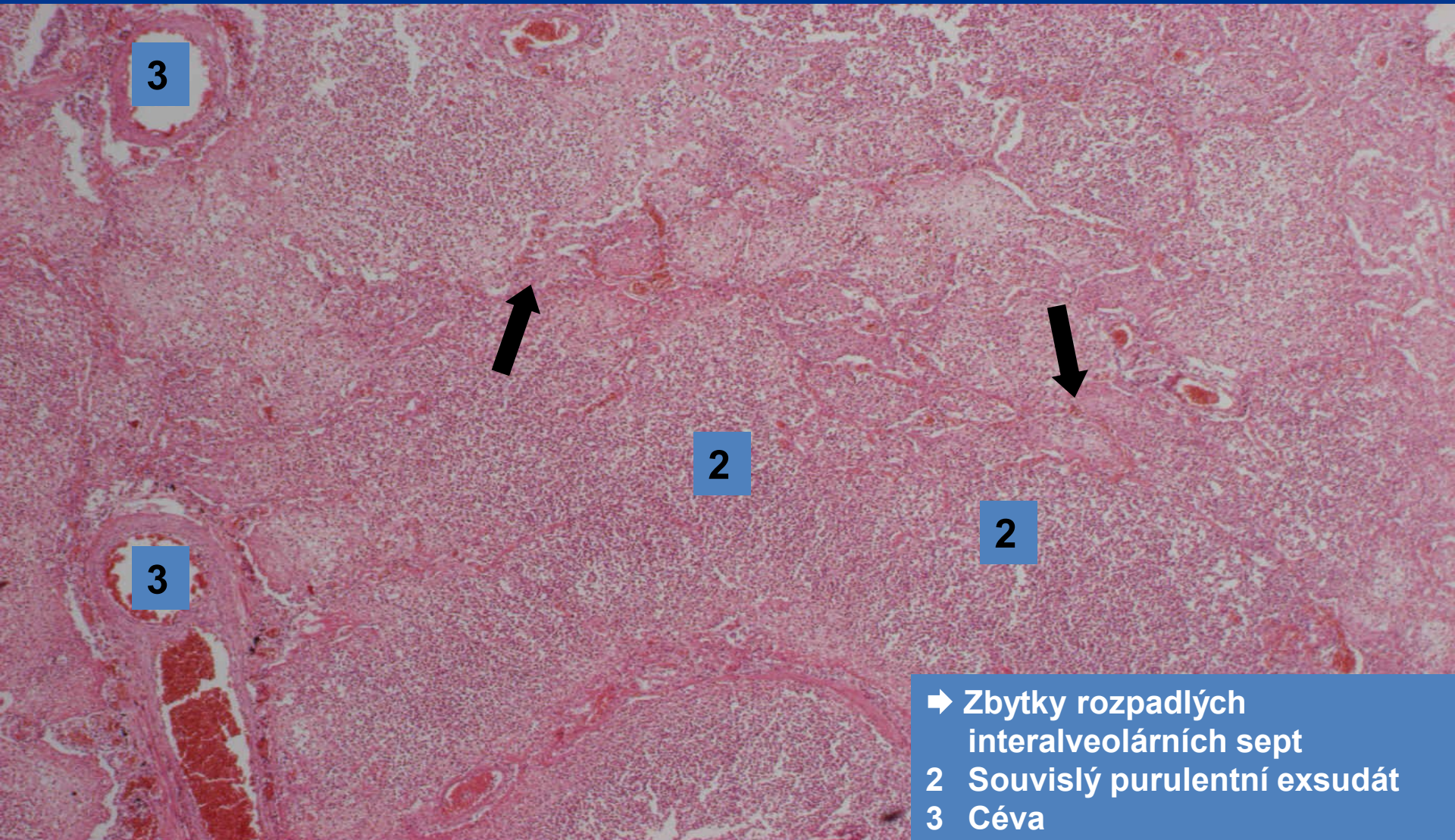


1 alveoly
➤ Neutrofilý
➔ makrofágy

Abscedující bronchopneumonie ***(hnisavý abscedující zánět)***

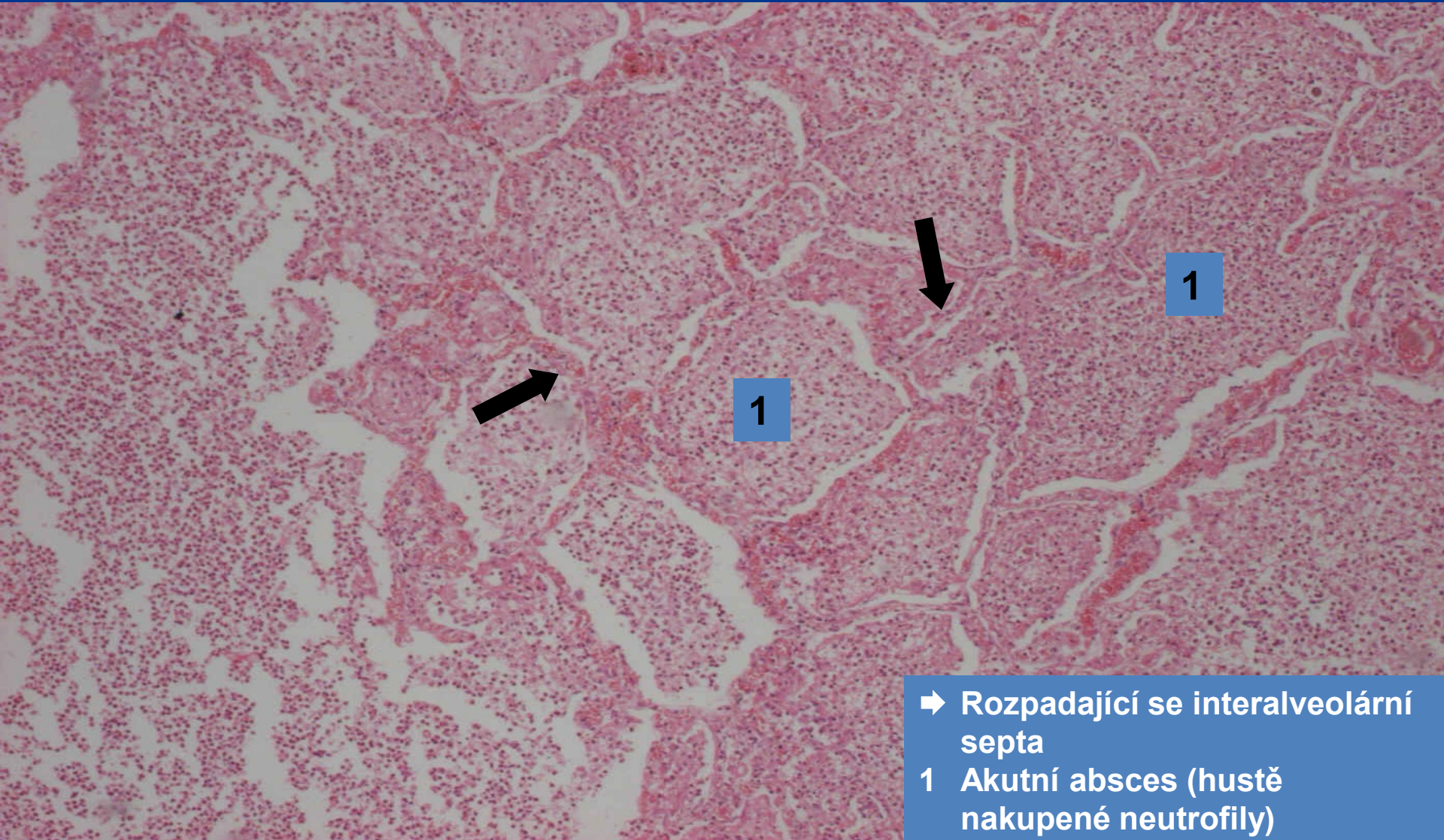


Abscedující bronchopneumonie (hnisavý abscedující zánět)



- ➔ Zbytky rozpadlých interalveolárních sept
- 2 Souvislý purulentní exsudát
- 3 Céva

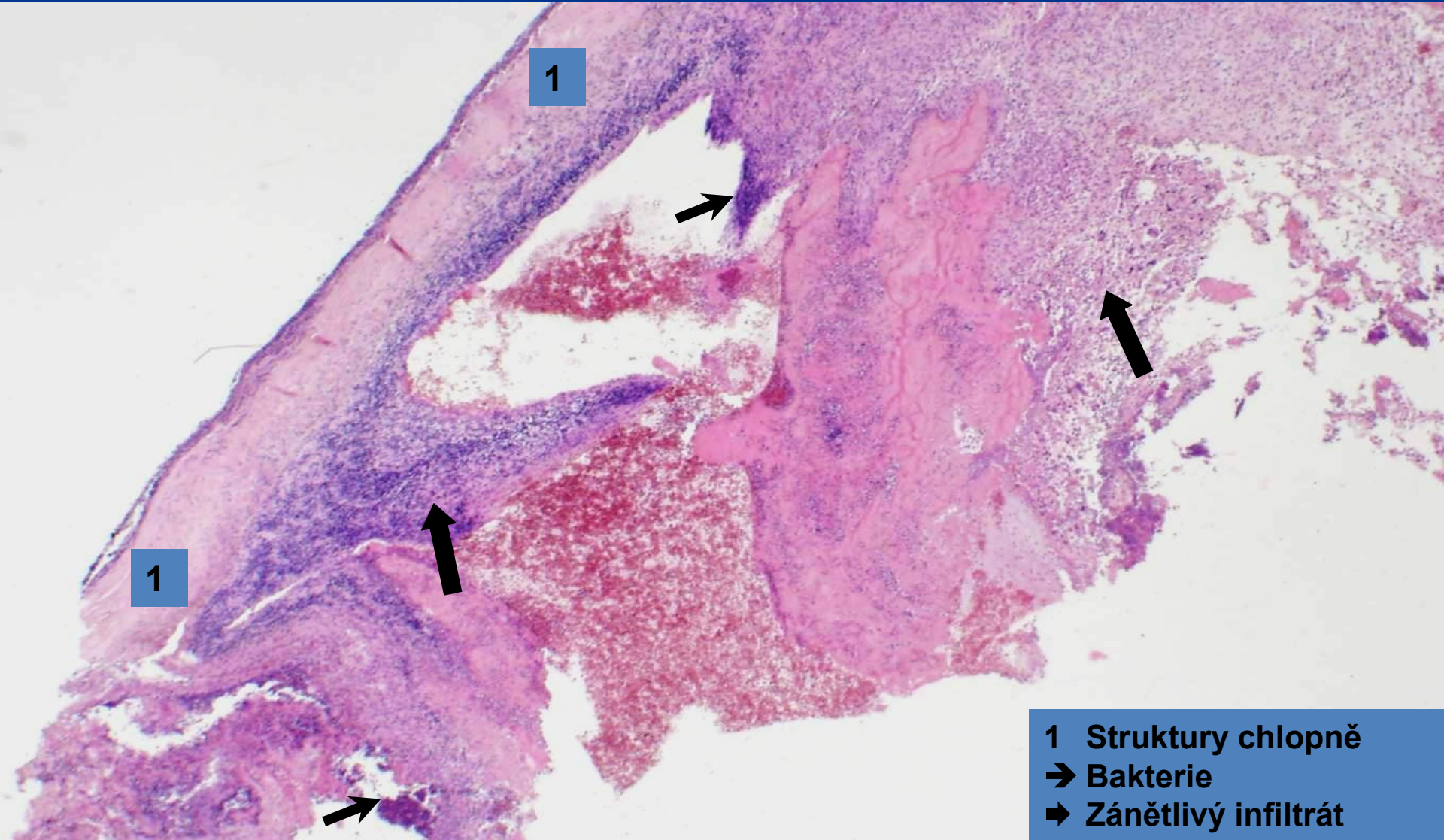
Abscedující bronchopneumonie ***(hnisavý abscedující zánět)***



➔ Rozpadající se interalveolární septa

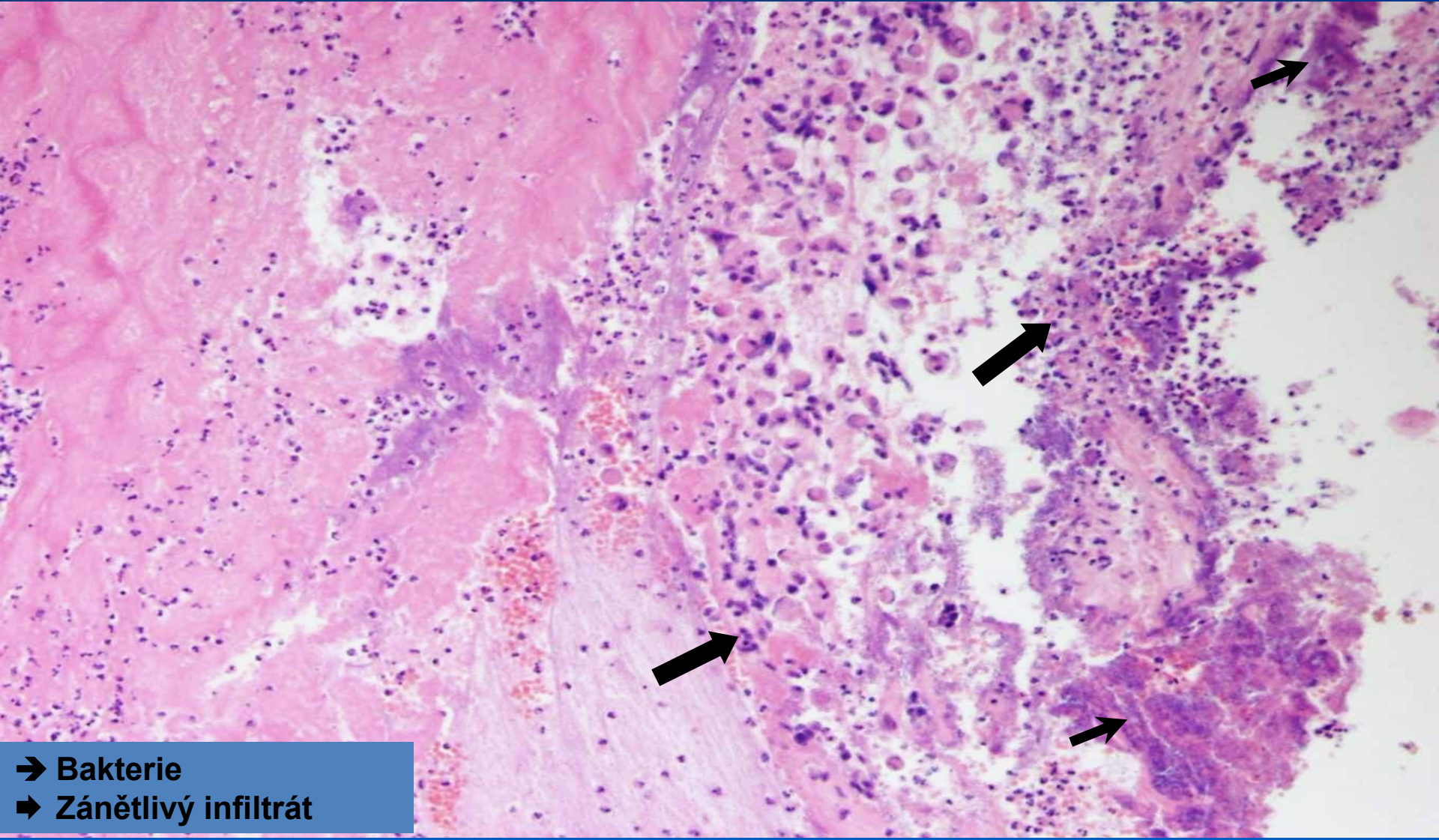
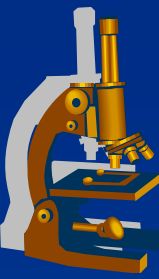
1 Akutní absces (hustě nakupené neutrofilly)

Bakteriální endokarditida ***(povrchový hnisavý zánět)***



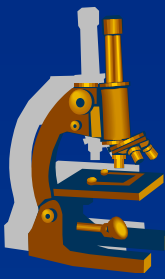
- 1** Struktury chlopně
- Bakterie
- ➔** Zánětlivý infiltrát

Bakteriální endokarditida ***(povrchový hnisavý zánět)***



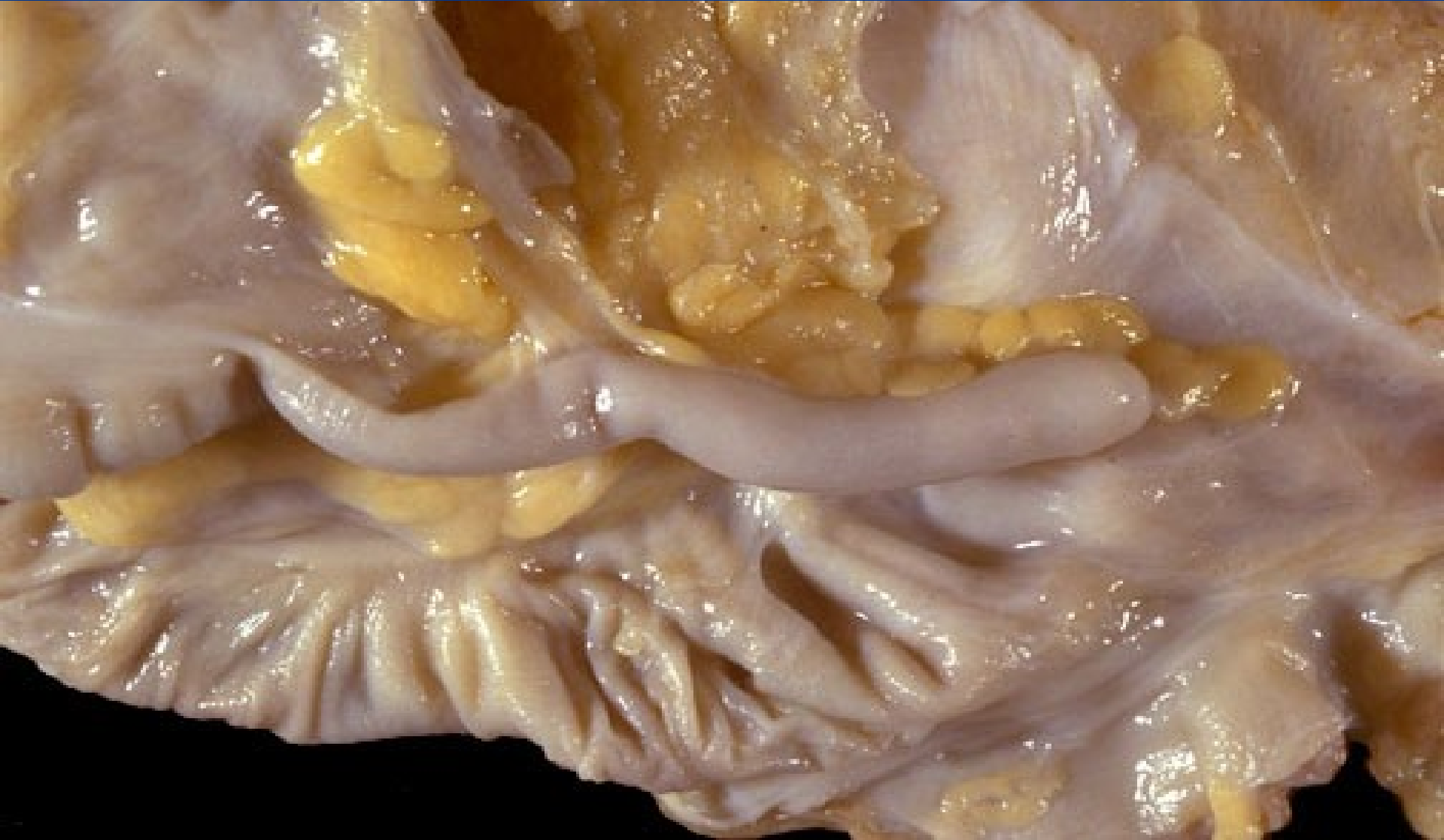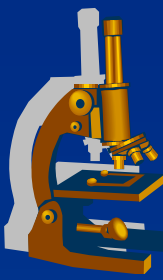
- Bakterie
- Zánětlivý infiltrát

Hluboký hnisavý zánět

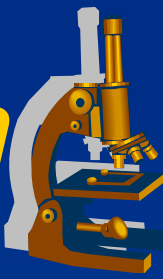


FLEGMONÓZNÍ APPENDICITIDA

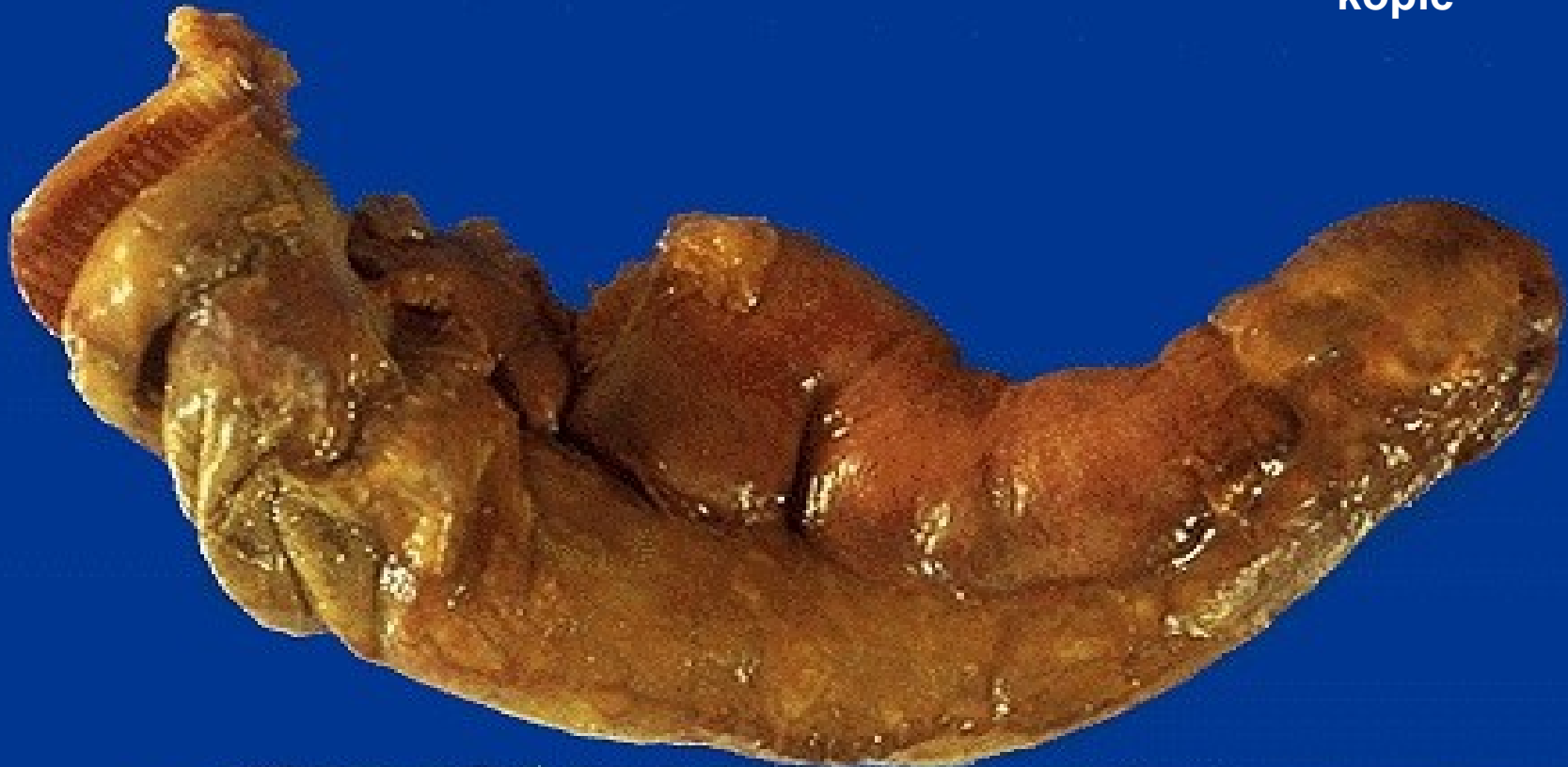Apendix - norma



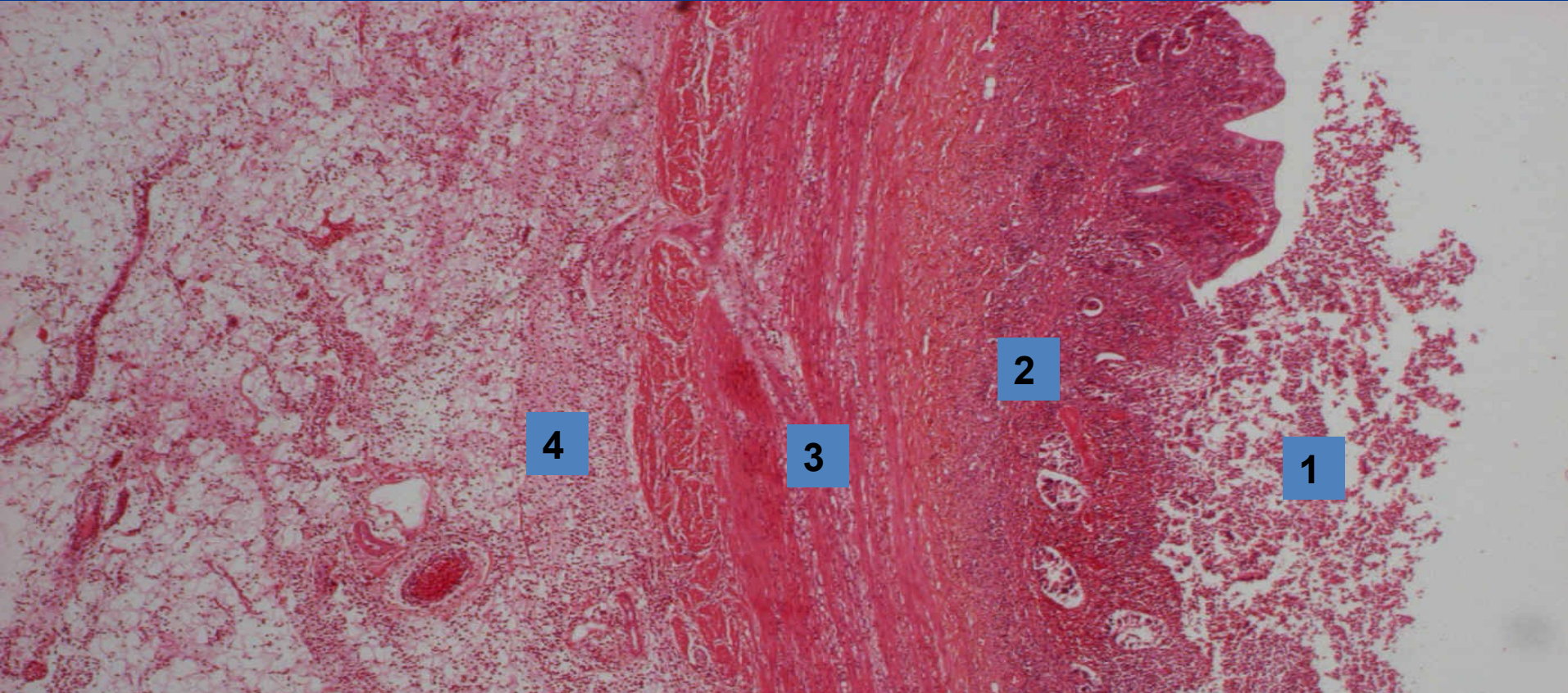
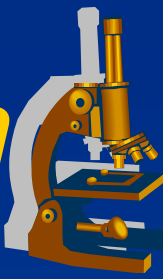
Flegmonózní appendicitida (*hluboký hnisavý zánět*)



kopie



Flegmonózní appendicitida ***(hluboký hnisavý zánět)***



1 Hnisavý exsudát v lumen (pokrývá sliznici)

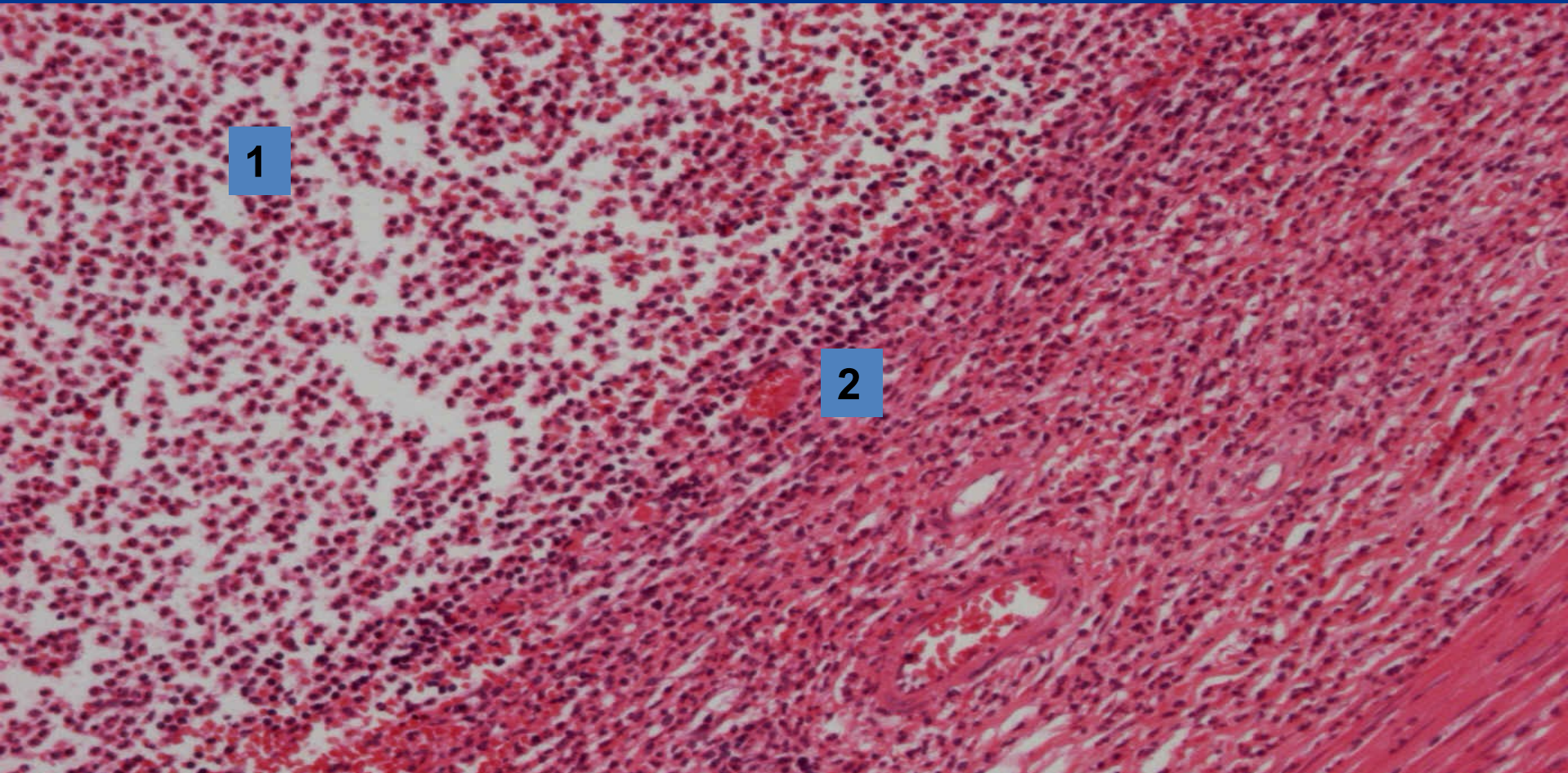
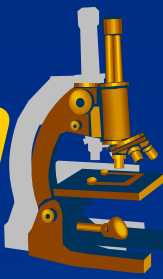
2 Sliznice

3 Muskularis propria

4 Subserózní vazivo

Všechny složky prostoupeny flegmonózním infiltrátem – viz další detaily

Flegmonózní appendicitida ***(hluboký hnisavý zánět - detail)***



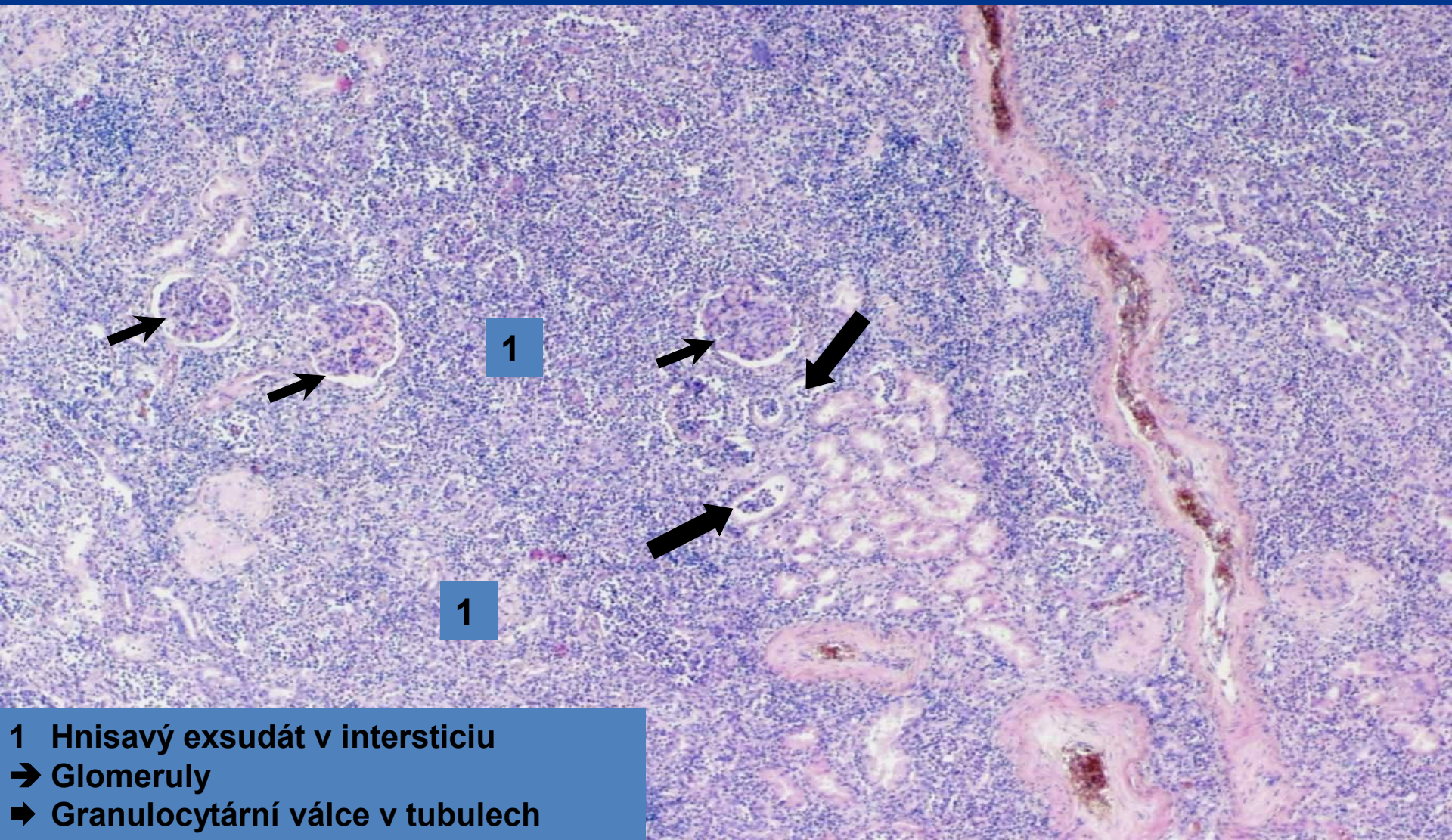
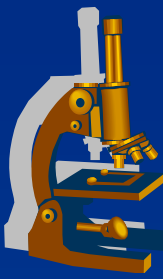
1

2

3

- 1 Hnisavý exsudát v lumen (pokrývá sliznici)
- 2 Hnisavě prostoupená sliznice – epiteliální formace vymizelé
- 3 Muskularis propria

Purulentní pyelonefritida ***(intersticiální hnisavý zánět)***

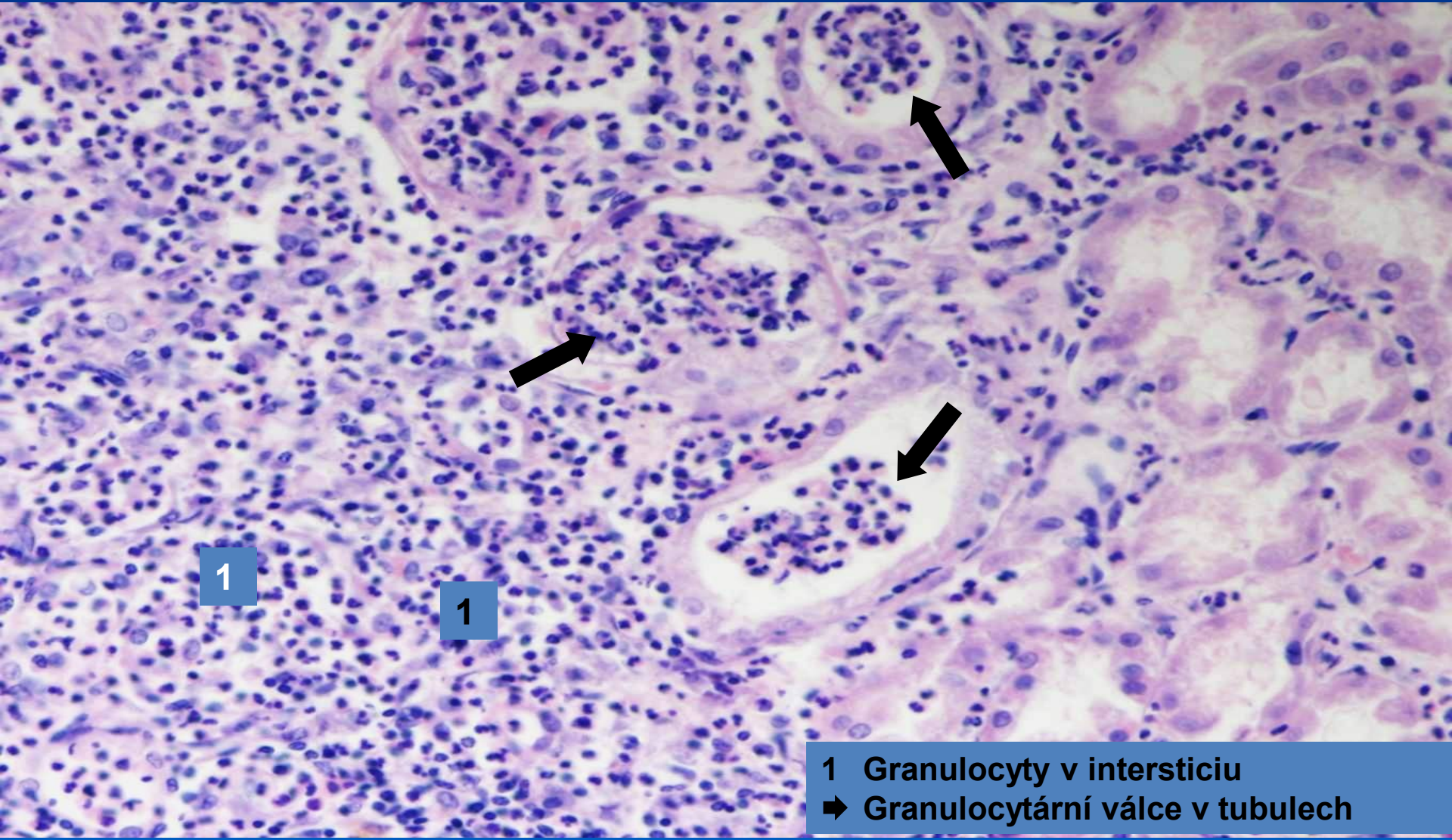
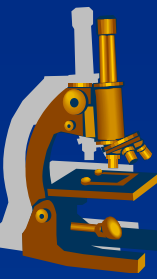


1

1

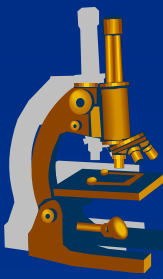
- 1 Hnisavý exsudát v intersticiu
- ➔ Glomeruly
- ➔ Granulocytární válce v tubulech

Purulentní pyelonefritida ***(intersticiální hnisavý zánět - detail)***



- 1 Granulocyty v intersticiu
- ➔ Granulocytární válce v tubulech

Exsudativní zánět



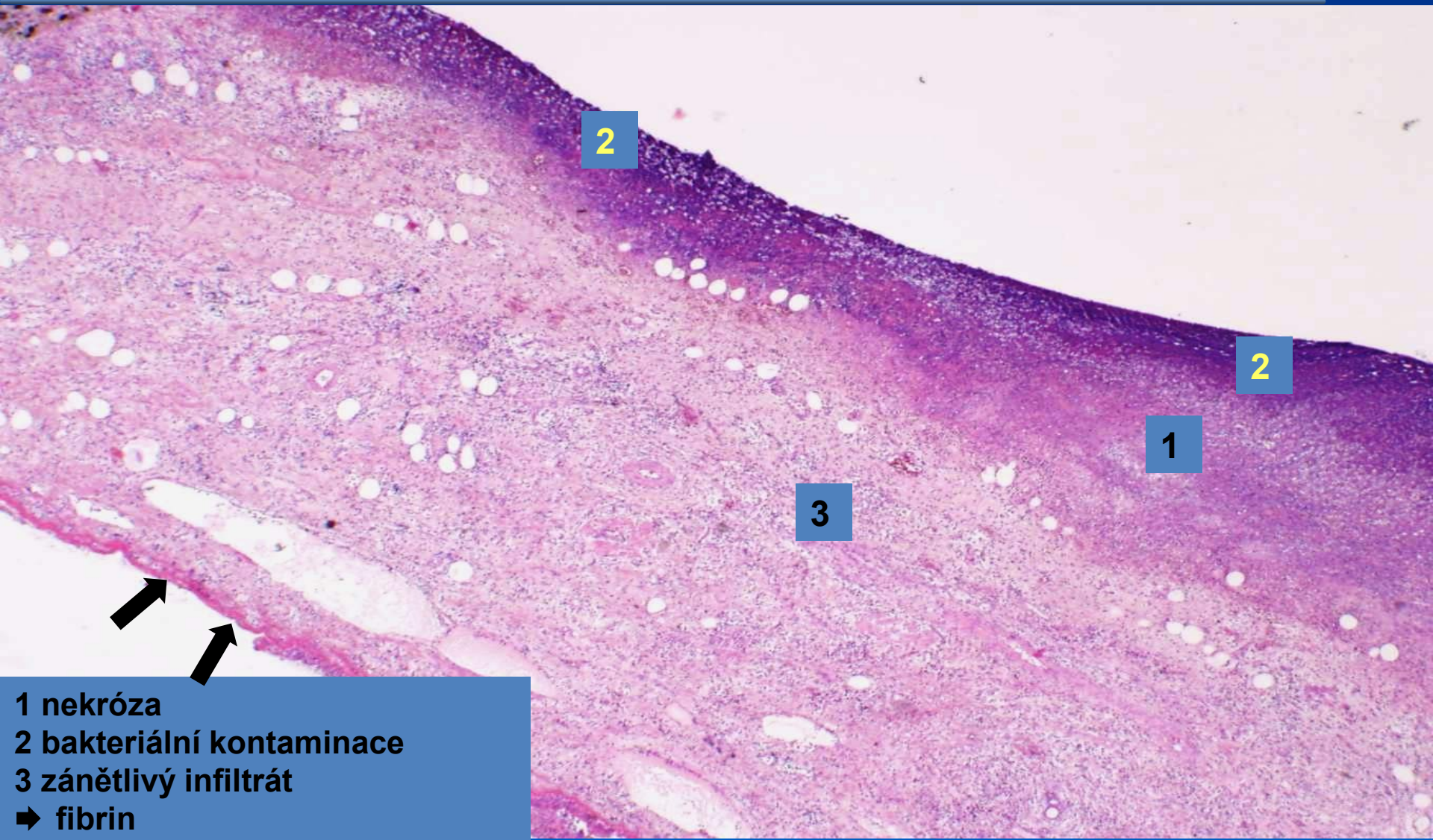
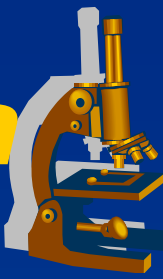
✗ gangrenózní:

⇒ *nekrotická masa sekundárně prostoupená hnilobnými bakteriemi*

⇒ *příklady:*

- gangrenózní cholecystitida

Gangrenózní cholecystitida (gangrenózní záněť)



2

2

1

3

- 1 nekróza
- 2 bakteriální kontaminace
- 3 zánětlivý infiltrát
- ➔ fibrin

Exsudativní zánět



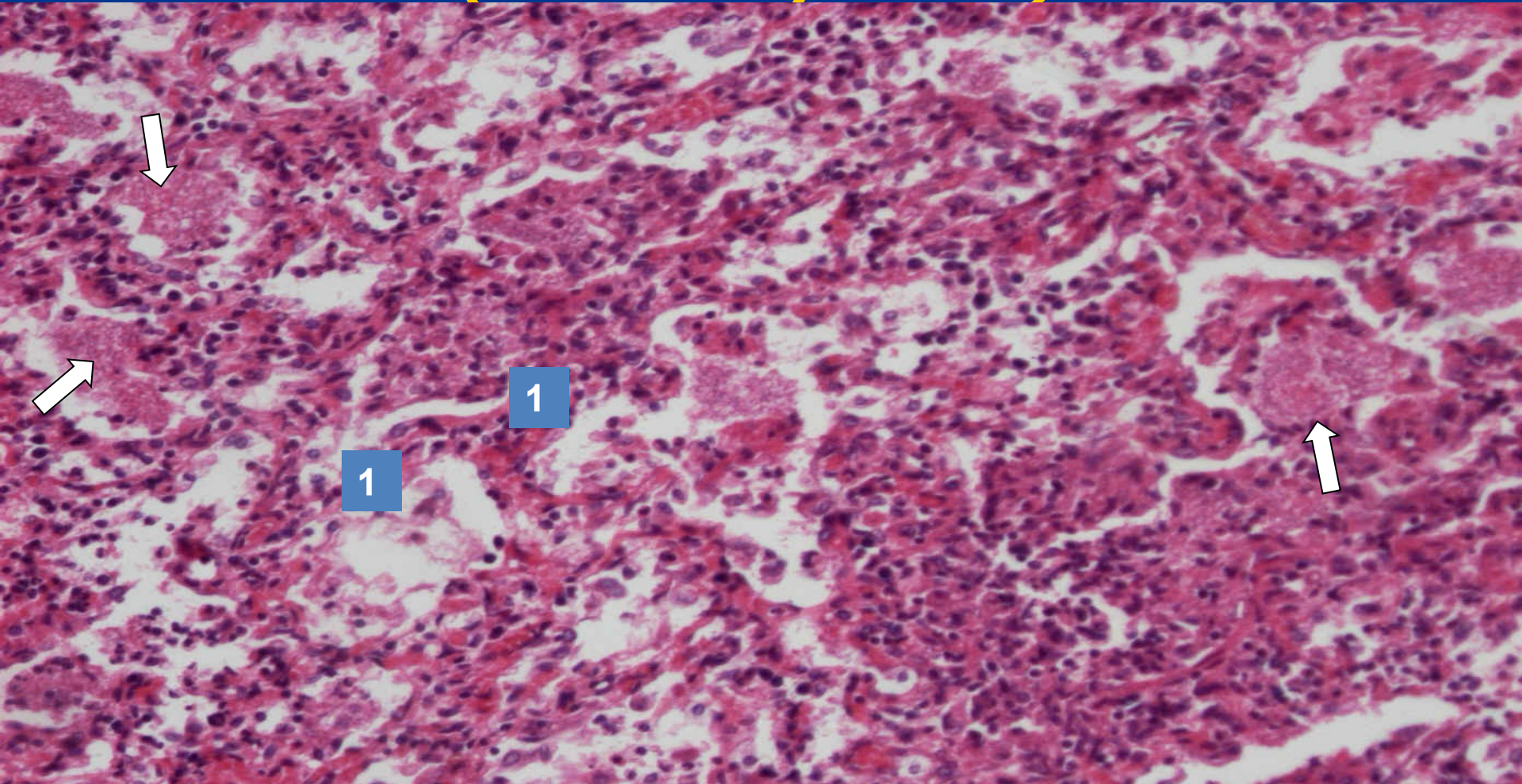
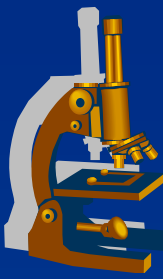
× nehnisavý:

⇒ **exsudát tvořen chronickými zánětlivými buňkami**
(lymfocyty, plazmocyty = mononukleární zánětlivý infiltrát)

⇒ **příklady:**

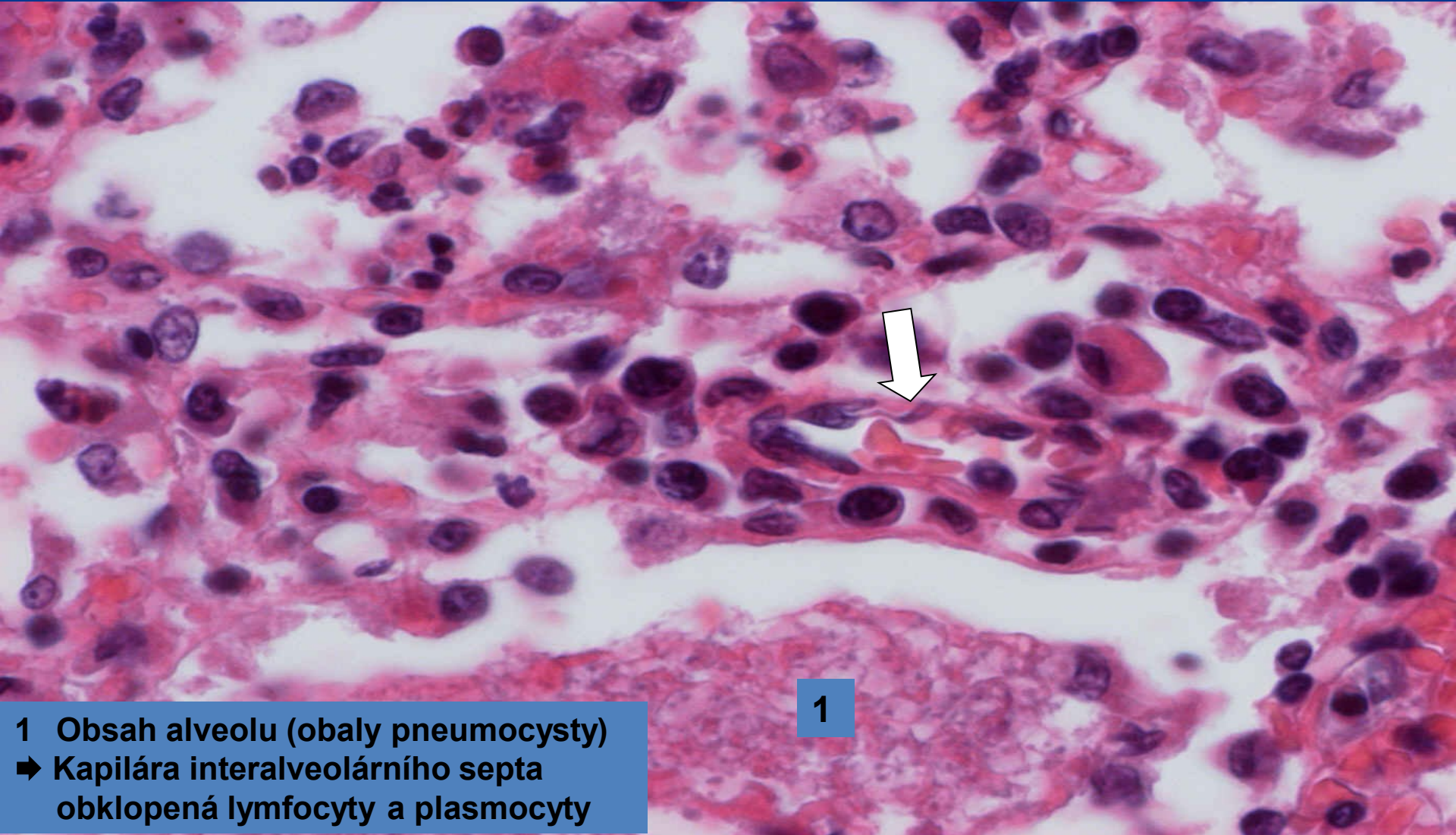
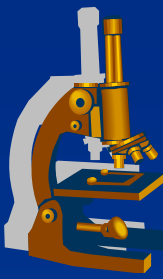
- intersticiální pneumonie
- Hashimotova lymfocytární thyreoiditida

Intersticiální pneumocystová pneumonie (nehnisavý zánět)



1 Interalveolární septa prostoupená lymfoplasmocelulárním infiltrátem
➔ Obsah alveolů (obaly pneumocysty)

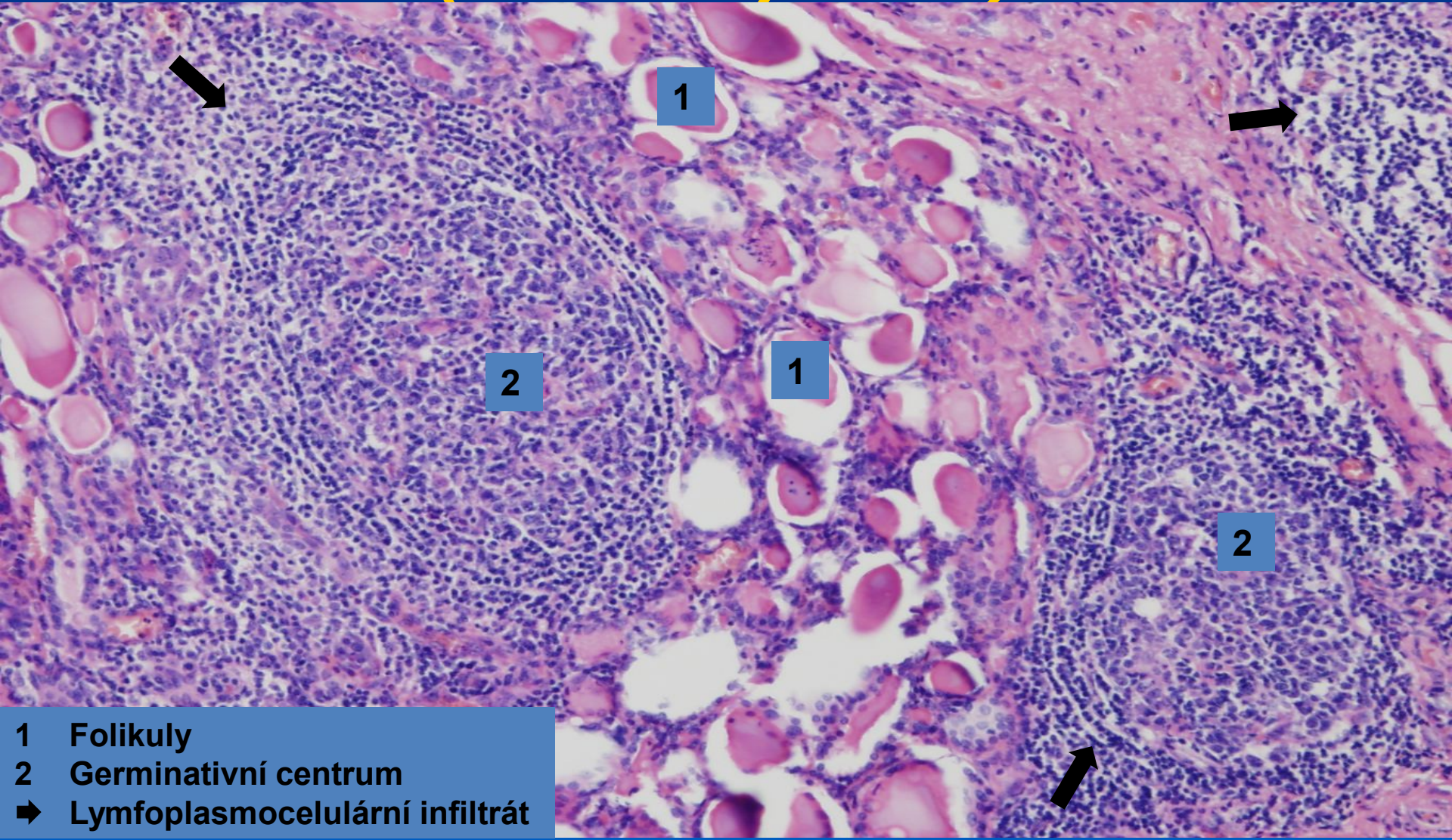
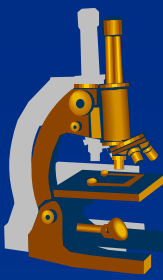
Intersticiální pneumocystová pneumonie - detail ***(nehnisavý zánět)***



1

1 Obsah alveolu (obaly pneumocysty)
➔ Kapilára interalveolárního septa
obklopená lymfocyty a plasmocyty

Hashimotova lymfocytární thyreoiditida (nehnisavý zánět)



1

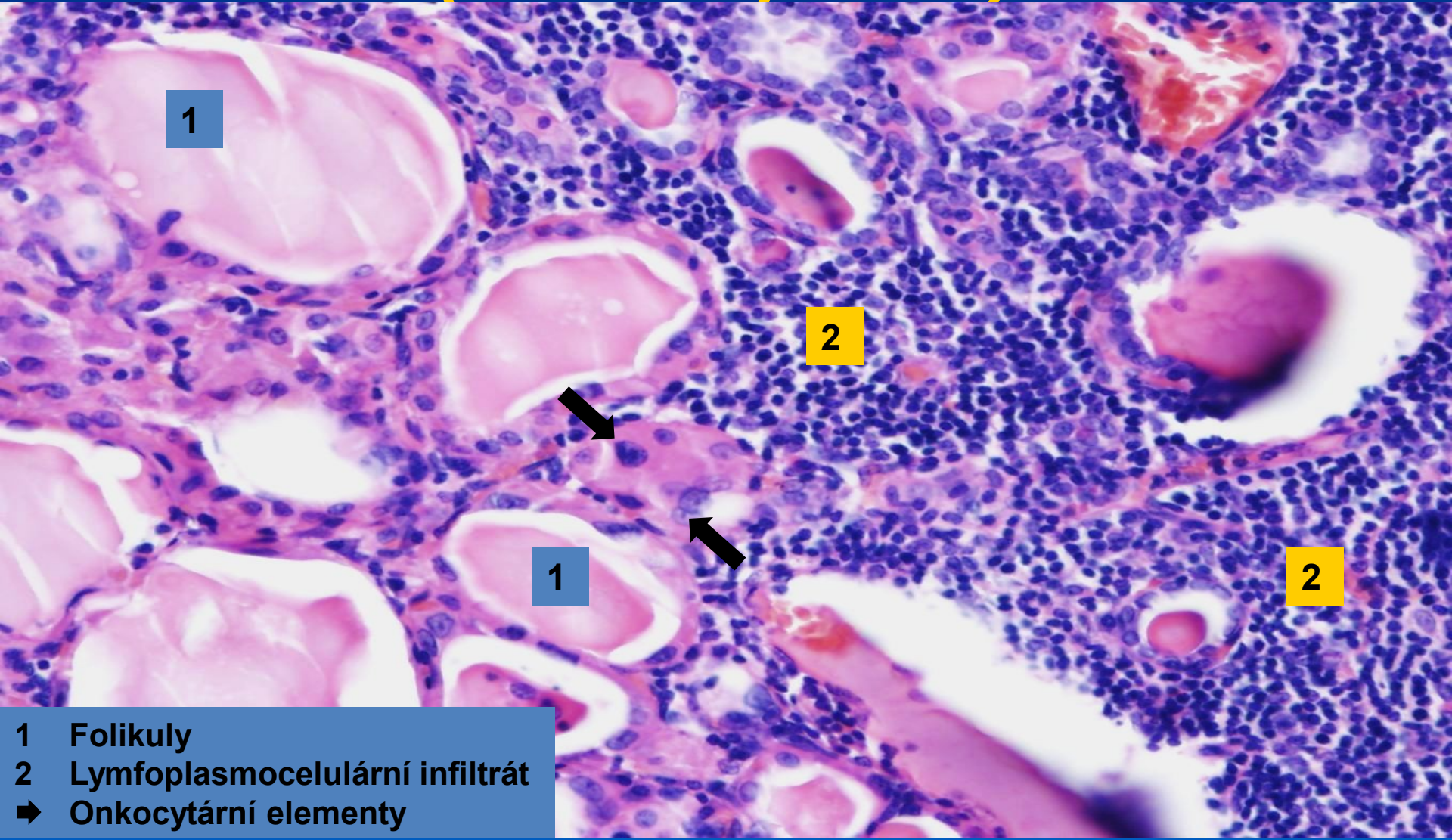
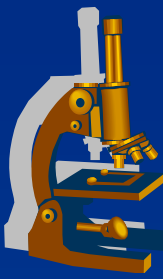
2

1

2

- 1 Folikuly
- 2 Germinativní centrum
- ➔ Lymfoplasmocelulární infiltrát

Hashimotova lymfocytární thyreoiditida - detail (nehnisavý zánět)



1

2

1

2

- 1 Folikuly
- 2 Lymfoplasmocelulární infiltrát
- ➔ Onkocytární elementy