

# Celkové vyšetření

- předchází vyšetření jednotlivých částí lidského těla
- Zahajuje se již **při navazování kontaktu** s pacientem při získávání anamnestických údajů. Je proto třeba pacientovi **nejen naslouchat, ale také jej pozorovat.**
- pozornost se zaměřuje na posouzení **psychického stavu, růstu, výživy, stoje a chůze, hlasu a řeči.** Navazuje vyšetření kůže a tělesné teploty.

# Celkové vyšetření pacienta



## Objektivní vyšetření pacienta (status praesens)

- Pohmat (Palpace)
- Poklep ( Perkuse)
- Poslech (Auskultace)
- Pohled (Inspekce)

**Vyšetřujeme celého člověka "od hlavy k patě"**

# Vědomí- patologické poruchy

- kvalitativní (narkolepsie, insomnie, delirium, amence, obnubilace)
- kvantitativní - krátkodobé (synkopa)
  - dlouhodobé (somnia, sopor, koma)

**somnia** - pacient „spí“, na oslovení nebo bolestivý podnět se probouzí

**sopor** - neprobudný, reaguje na hluk nebo bolestivý podnět grimasou, úhybem

**koma** - reakce vyhasínají

**synkopa (mdloba)** krátkodobá ztráta vědomí způsobená poruchou prokrvení CNS

# Psychický stav nemocného



- řada onemocnění má vliv na psychiku a naopak
- tyreopatie, th kortikoidy, chron. onemocnění
- emoční labilita
- psychosomatická onem.
- organický psychosyndrom
- - psychiatrické vyšetření

# Somatický habitus, konstituce

- **normostenický**
- **astenický** - štíhlý      **kachexie**
- **hyperstenický (pyknik)** - podsaditý
- Hmotnost těla

BMI= hmotnost (kg):výška<sup>2</sup>(m<sup>2</sup>) (norma 20-25)

Obvod pasu    M 102 (94)      Ž 88 (80)

Proporce těla (gigantismus, akromegalie, nanismus)

# Hybnost nemocného

- Chůze (parkinsonismus, parézy, plegie),
- Třes
- Pohyb končetin může být rušen třesem
- (Parkinsonský syndrom - jemný třes rukou, hlavy a brady, hypomimie obličeje, svalová rigidita, šouravá chůze,
- flapping tremor, tyreotoxikóza aj.)



## *PASIVNÍ POLOHA*

*Pohyblivost*

### *Poruchy hybnosti*

Postižení nervového systému centrálního (mozek, mícha), periferního (periferní míšní nervy)


Obrna-

- Centrální - spastická (stažení svalstva)
- Periferní - chabá (s ochabnutím svalstva)



- **Pareza** - částečná ztráta hybnosti
- **Plegie** - úplná ztráta hybnosti
  - **Monoparéza / monoplegie** - postižení jedné končetiny
  - **Kvadruparesa / kvadruplegie** - postižení všech čtyřech končetin
  - **Hemiparesa / hemiplegie** - postižení končetin na jedné polovině těla
  - **Paraparesa / paraplegie** - postižení obou dolních končetin






- *Omezení hybnosti z důvodů onemocnění pohybového aparátu*

Omezení rozsahu pohybu v důsledku poškození kloubů, až nemožnost pohybu v kloubu (ankylosa), svalové kontraktury (převaha flekčních svalových skupin), blokády páteře.

# Poloha nemocného



## AKTIVNÍ POLOHA

- vynucená poloha - nemocný zaujímá úlevovou polohu, která je vynucena jeho stavem ( např. úleva od bolesti, dušnost, kašel)
- **Ortopnoická** - vsedě se spuštěnými, opřenými dolními končetinami (poloha usnadňuje dýchání, zapojení pomocných dýchacích svalů, snížení žilního návratu - pacienti s jednostranným srdečním selháním, plicní otok)



- **Poloha na boku** - pacient se suchým zánětem pohrudnice leží na postižené straně (úleva od bolesti)
- **Poloha na zádech s pokrčenými dolními končetinami podloženými válcem** - uvolnění napětí svalů přední stěny břišní při bolestech v břiše ( zánět pobřišnice, appendicitida)



- **Poloha na břicho nebo v předklonu** - záněty slinivky břišní, vředová choroba žaludku, dvanácterníku
- **Neustálá změna polohy, s neklidem** - ledvinná kolika, žlučníková kolika
- **Spuštěná končetina z lůžka vleže** - poruchy prokrvení končetin
- **Hlava nazad a flekt. končetiny-**  
meningoencefalitida



## *terapeutická opatření:*

- **Vodorovná poloha na zádech** - poranění lebky, pánve, páteře
- **Trendelenburgova poloha** - celé lůžko směřuje nohama šikmo nahoru ( šok, akutní krvácení)
- **Poloha vleže s podložením DK pod kolena a lýtky** - žilní trombosa



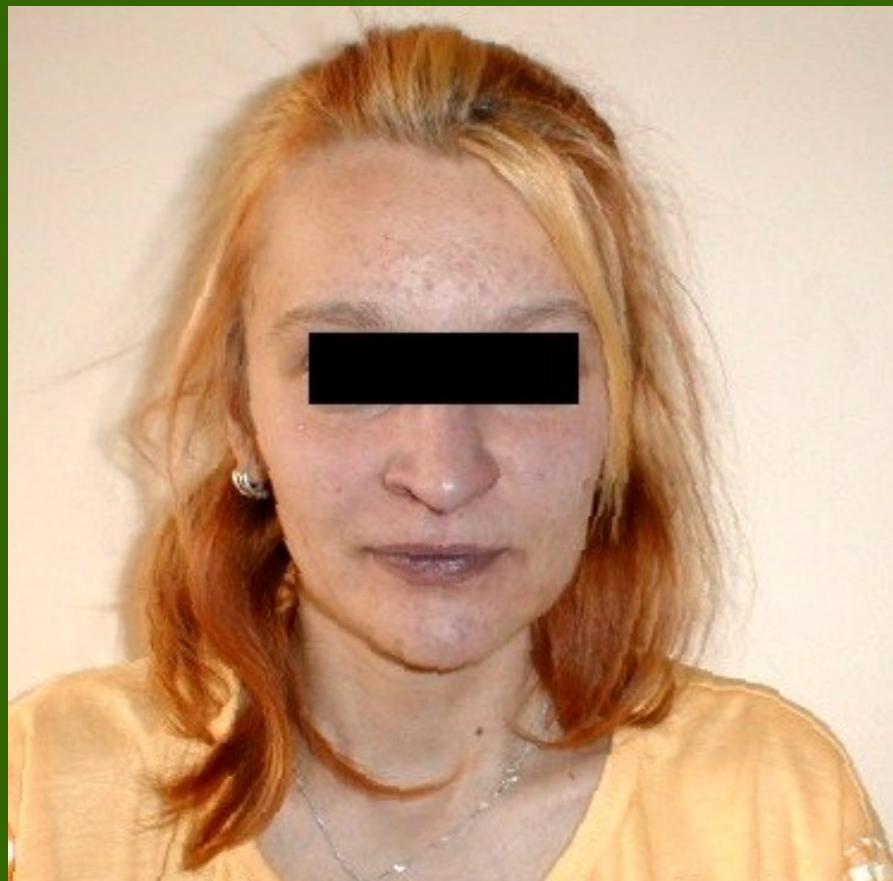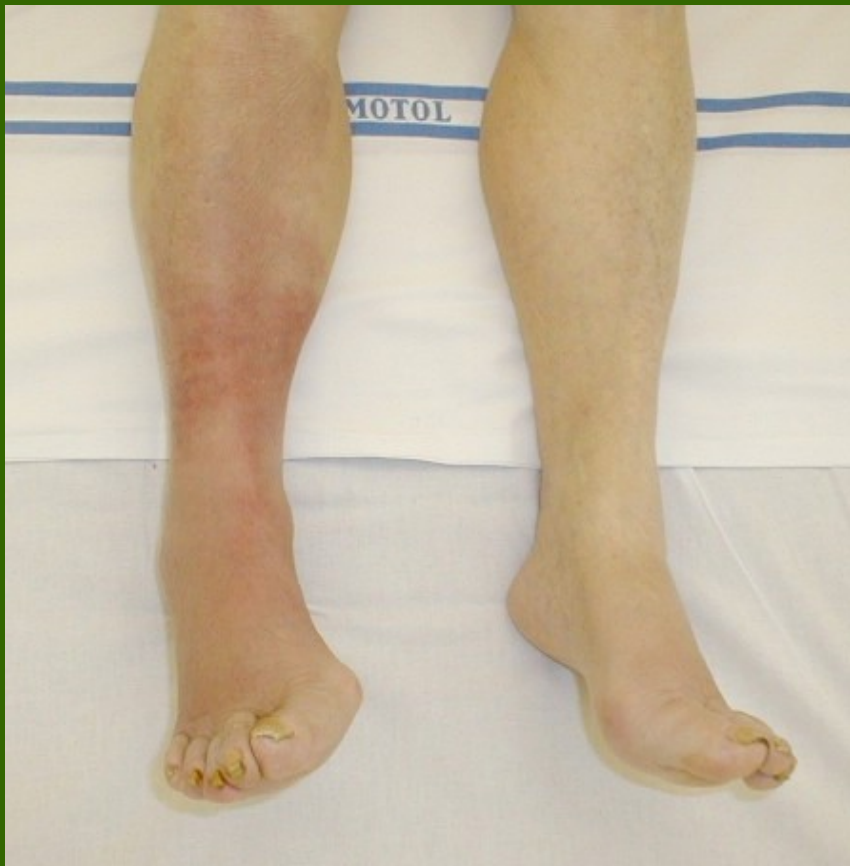- **Fowlerova poloha** - poloha na lůžku s elevací horní i dol.poloviny těla
- **Stabilizovaná poloha na boku** - při poruchách vědomí k udržení průchodných dýchacích cest a prevenci aspirace
- **Poloha vodorovná se záklonem hlavy**  
- zajištění průchodnosti dýchacích cest



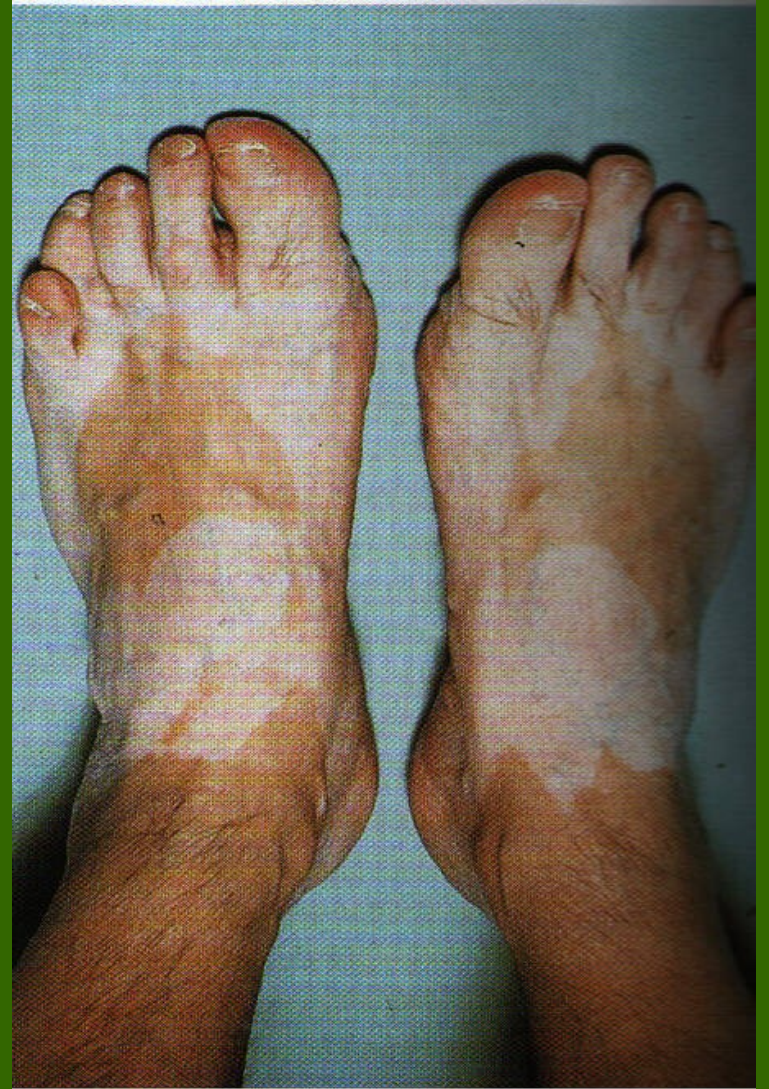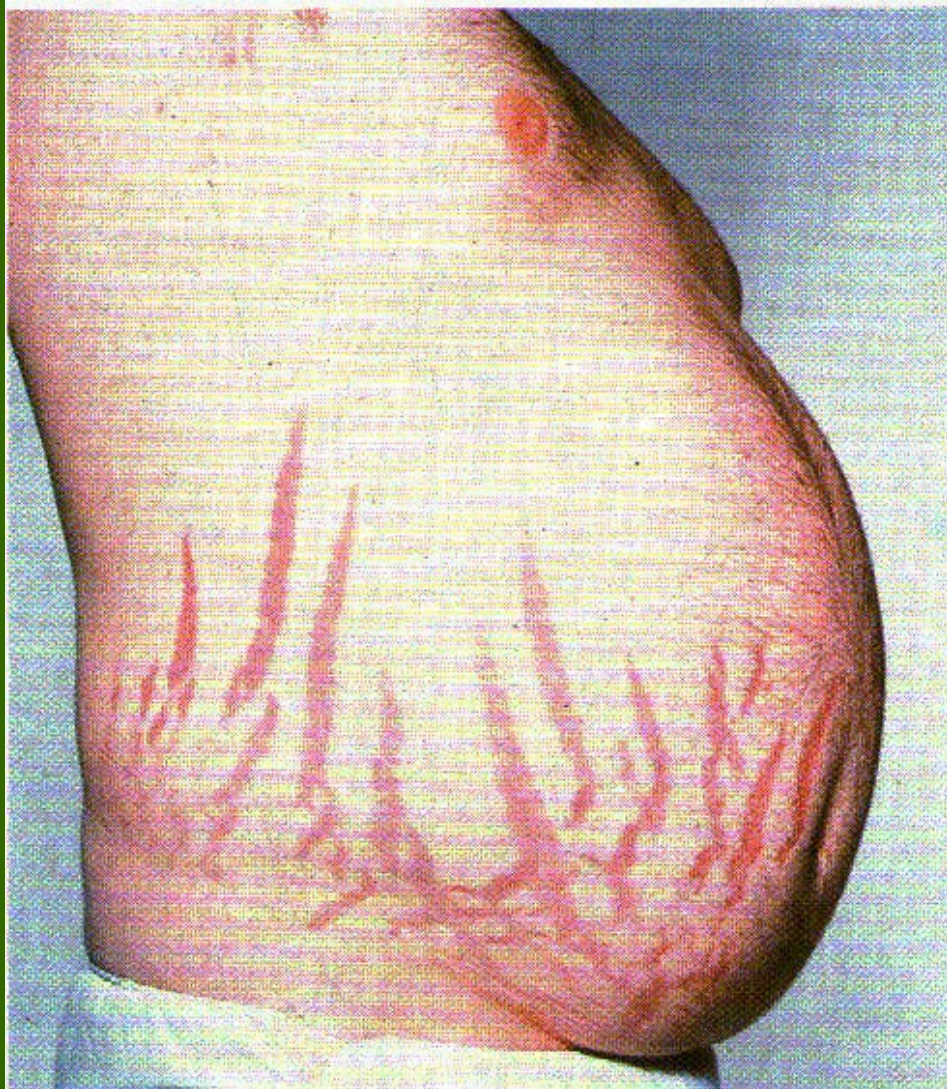## Poruchy řeči

- **afazie** - ztráta řeči-porucha CNS
  - smíšená, expresivní, senzorická
- **dysartrie** - porucha výslovnosti, nesrozumitelnost
- **dysfonie** - chrapot
- **afonie** - šepot

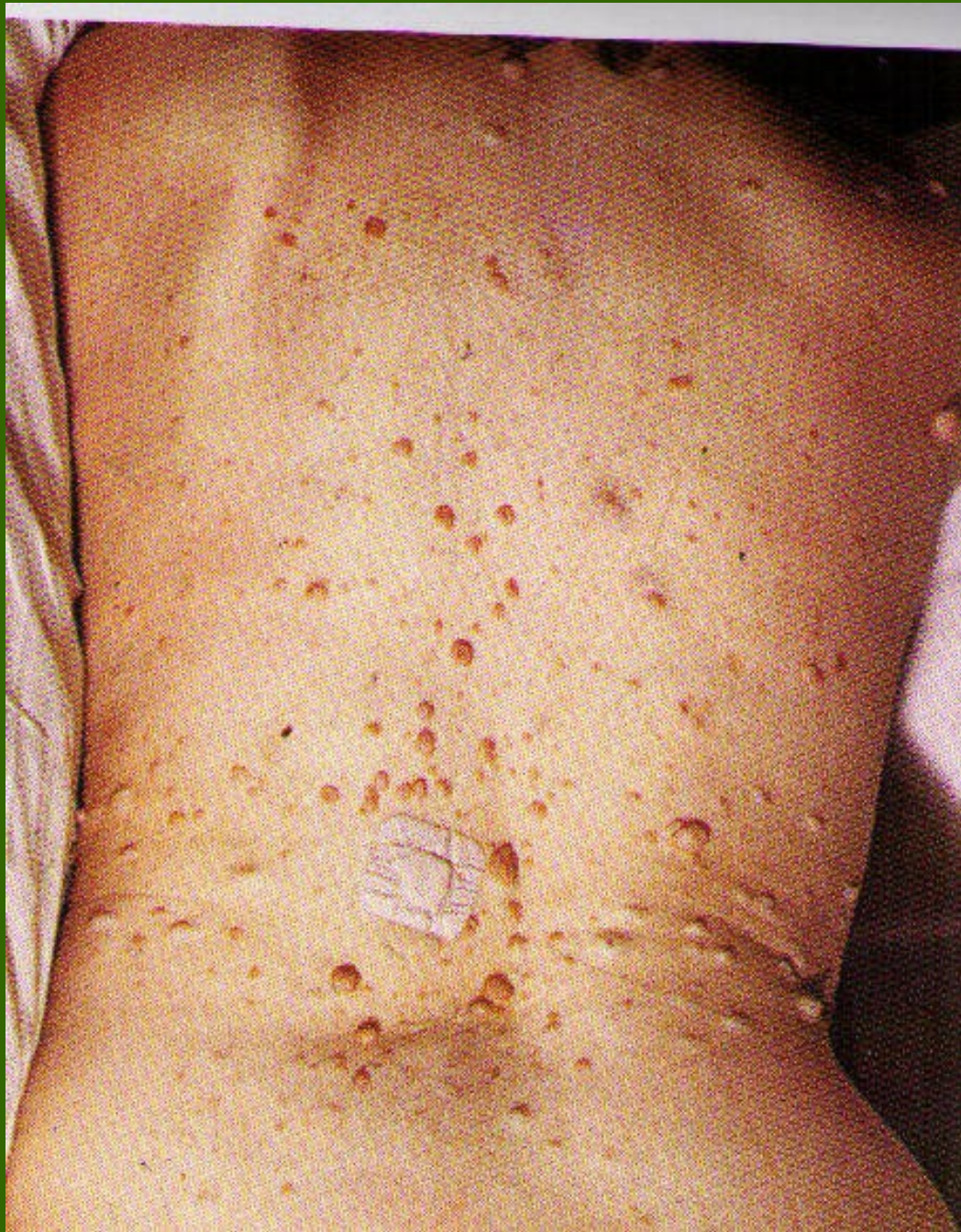# Barva kůže a adnexa

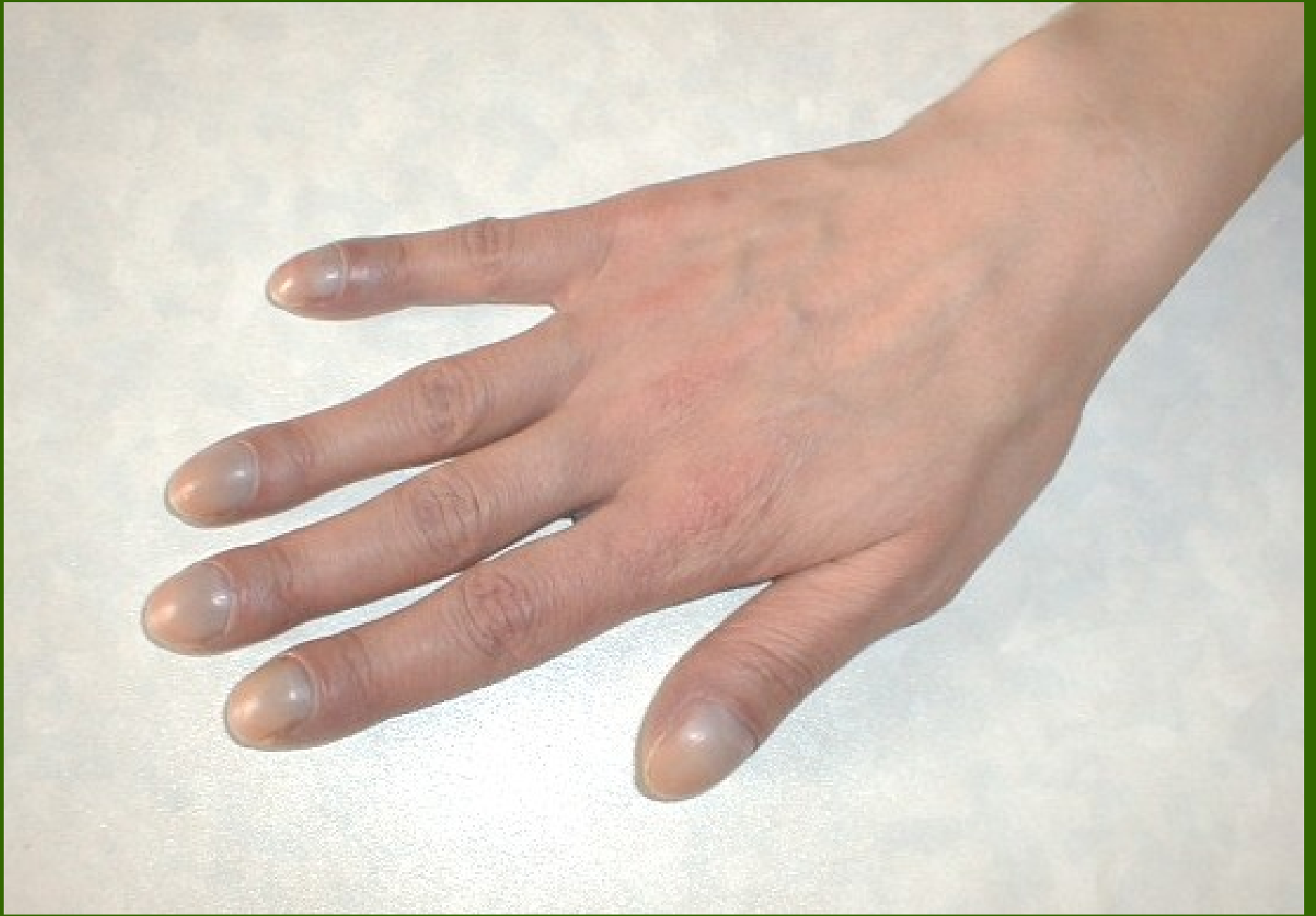











# Vyšetření hlavy

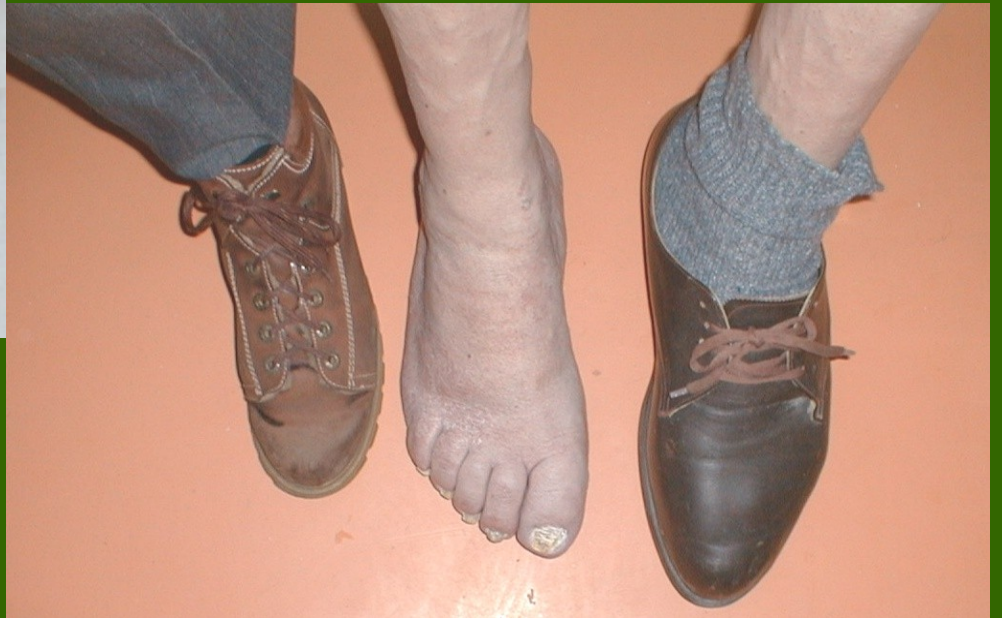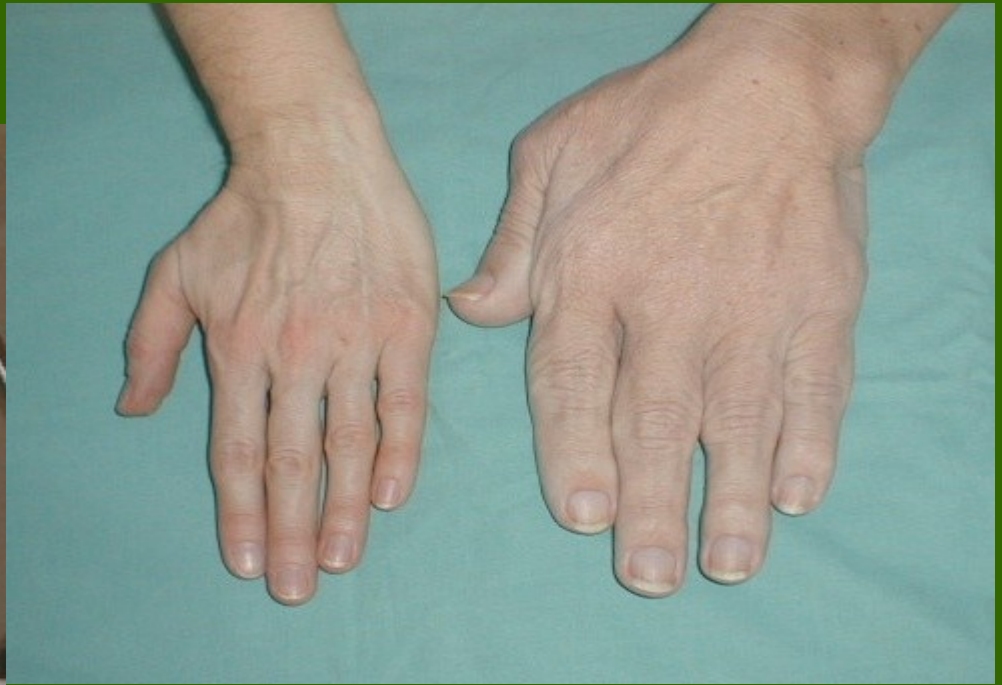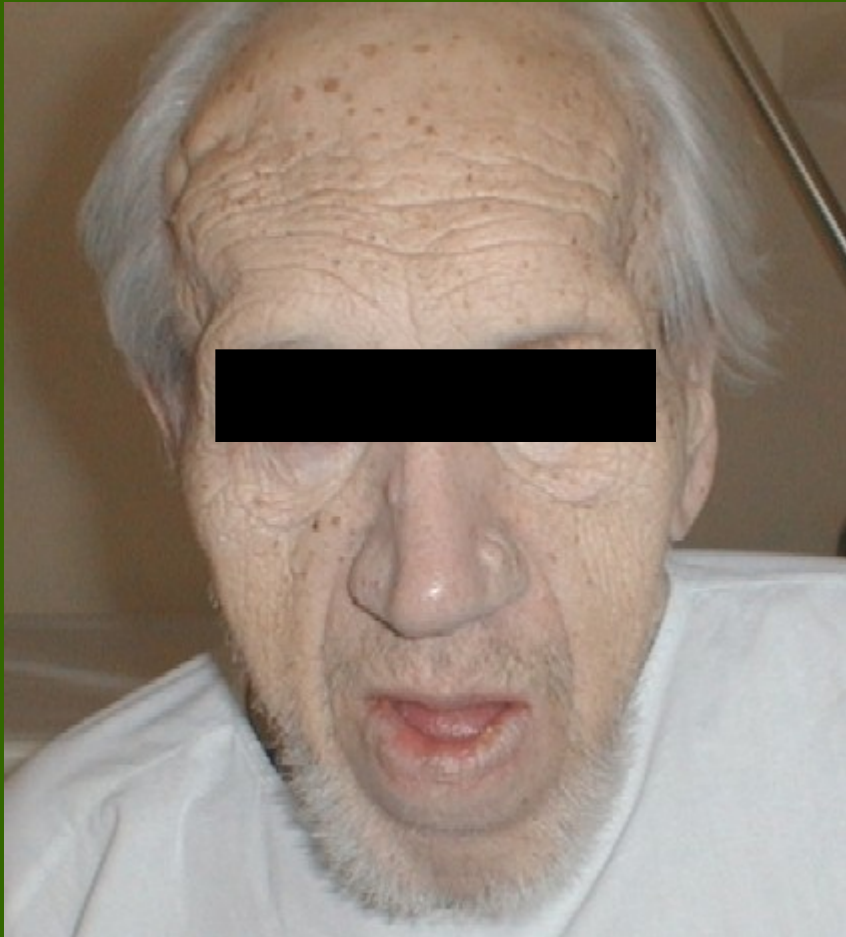- tvar a velikost hlavy (normo-, brachy-, dolicho-, turi-cefalie),
- pokleповá bolestivost
- kvalitu ochlupení (vlasů)
- bolestivost výstupů trojklanného nervu v obličejí
- výraz obličeje
- barevné změny kůže obličeje
- mimika
- tvar a symetrie obličeje

# Facies



- febrilis
- cardiaca
- mitralis
- plethorica
- alcoholica
- Hippocratica
- nephritica
- morbillosa
- myxoedemataca
- akromegalie
- cushingoidní, měsíčkový
- SLE- motýl.exantém
- sklerodermie
- karcinoid
- parkinsonismus
- parotitis epid.
- Quinckeho edém
- parézy hlav.nn.

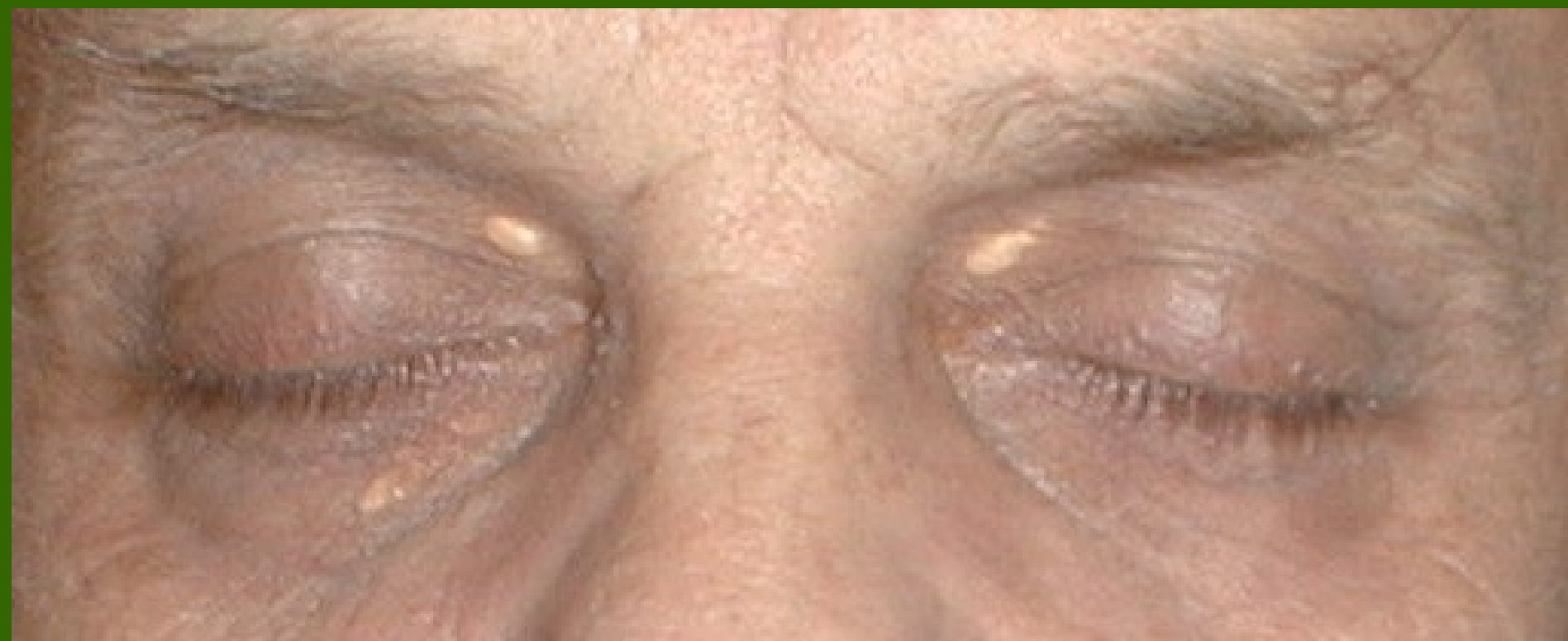



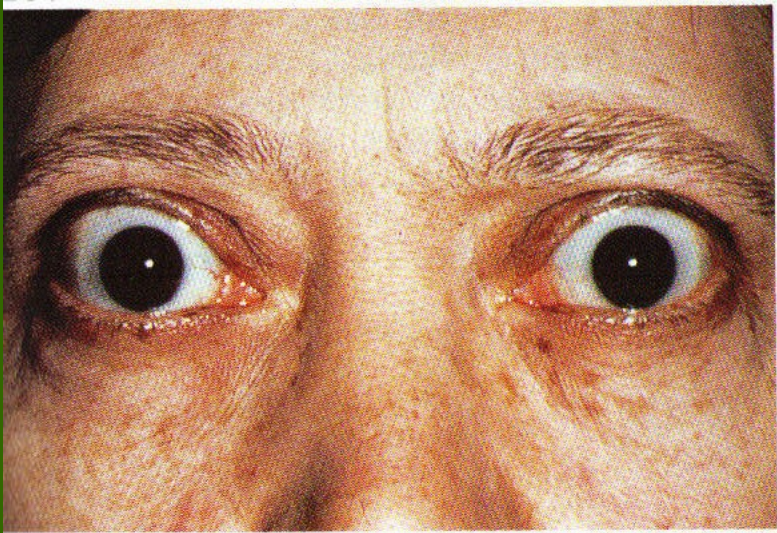
# Oči



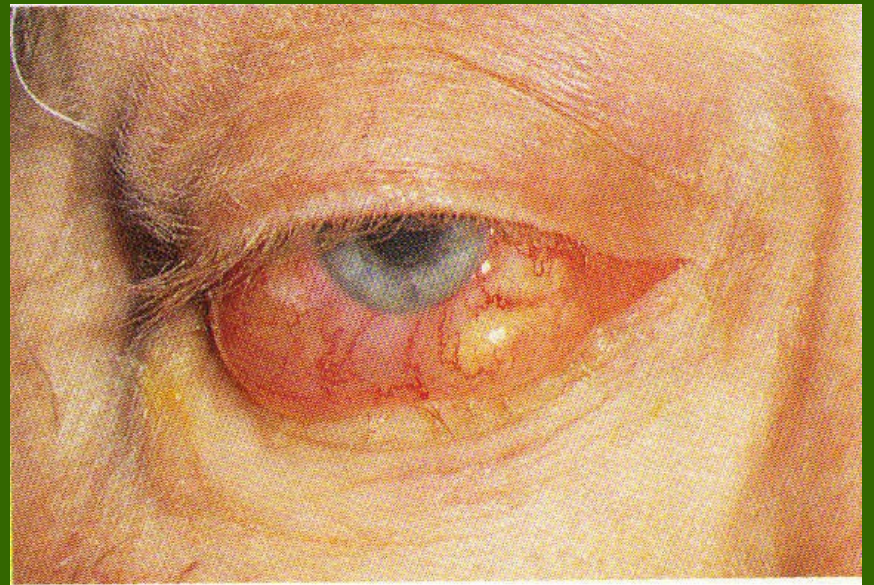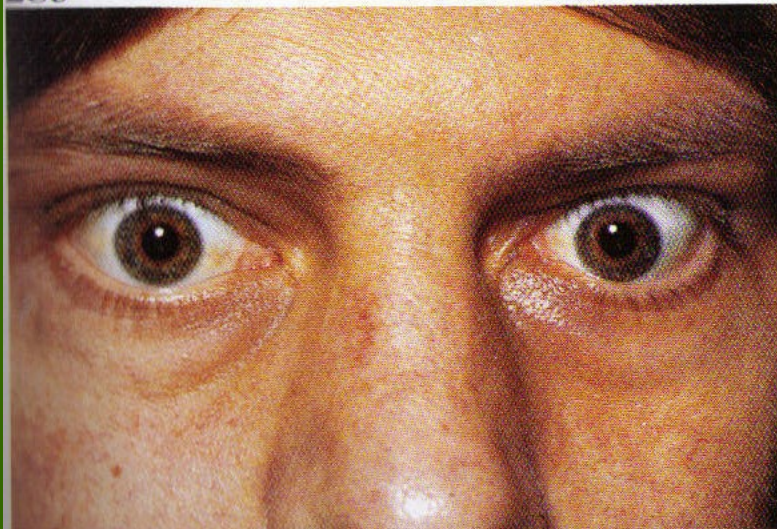- oči -zabarvení sklér (ikterus), víčka-ptóza (pokles),otok (choroby ledvin), endo-exoftalmus
- prokrvení spojivek - bledé ( anemie), nastříklé, zarudlé ( zánět),chemoza, skléry- žluté (ikterus)
- pohyblivost - strabismus (šilhání - porucha okohybných svalů), zornice -izokorie, reakce na osvit a přiblížení, symetrii,
- nitrooční tlak- zvýšený ( zelený zákal -glaukom), tonus bulbů- snížený (dehydratace)
- zornice - **izokorie, anizokorie** (krvácení v dutině lební), **miosa** (léky - opiáty, vliv parasimpatiku), **mydriáza** (léky ( atropin), vliv sympatiku),



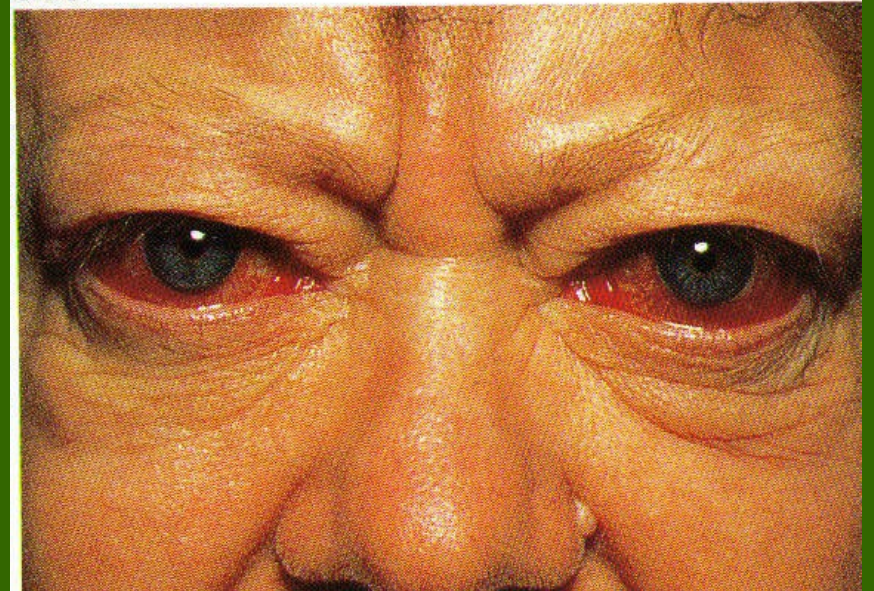




289



309





# Ústa a ústní dutina



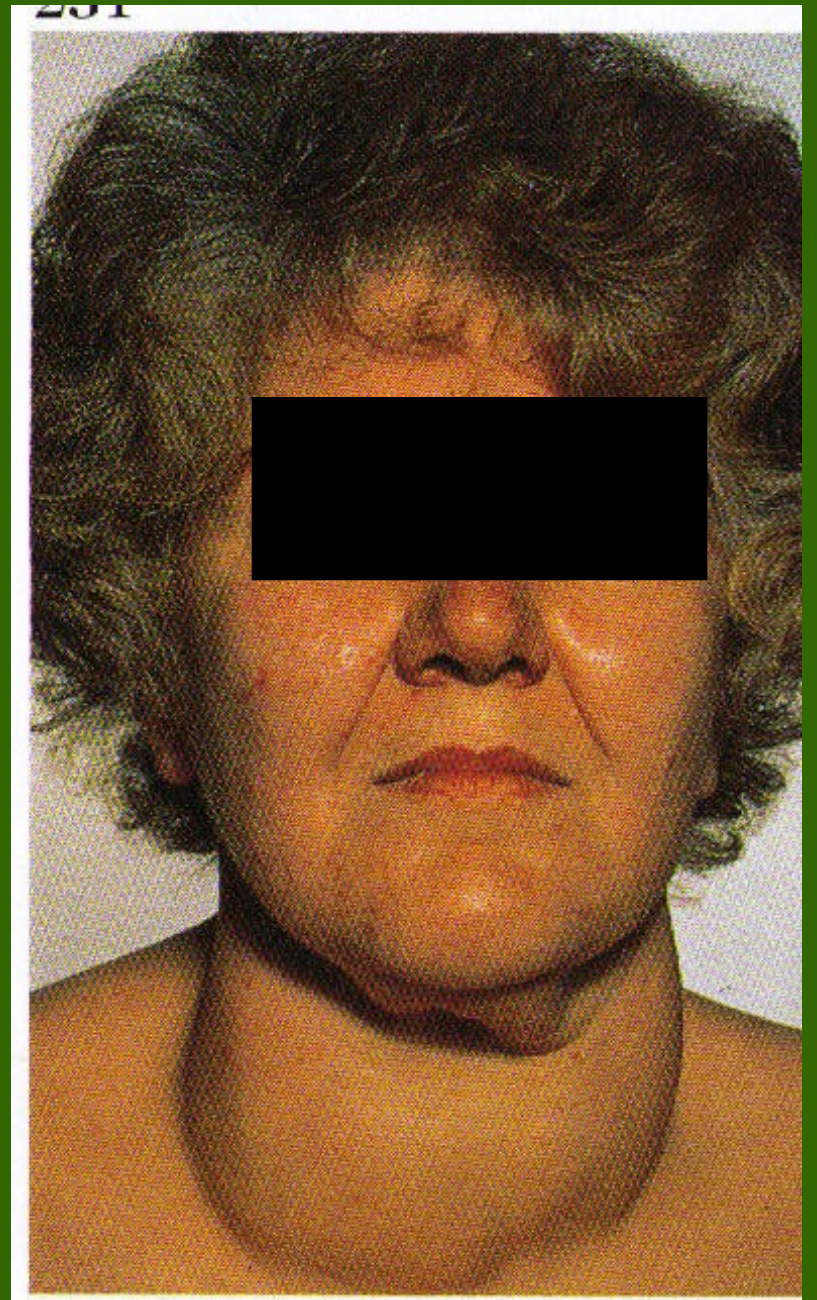
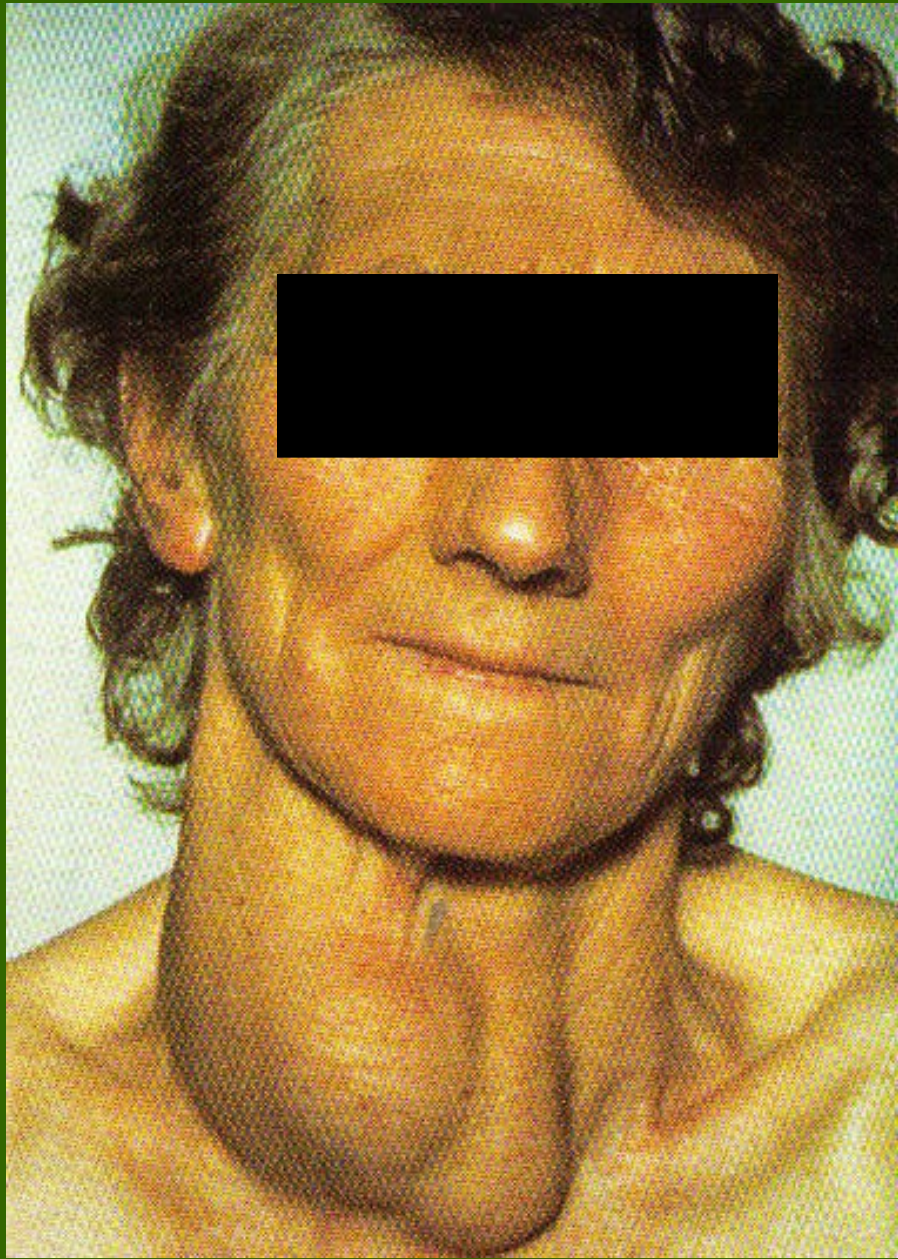
- rty - cyanosa, rozštěpy, otok (alergie), r  
herpes labialis, stomatitis angularis (nedostatek B2)
- Dutina ústní - zarudnutí, bolestivost (stomatitida),  
afty - bolestivé vřídky, soor (bělavé neseškrábatelné  
povlaky - kvasinková infekce Candida albicans)
- Jazyk - norma růžový, lehce povleklý, vlhký,  
pohyblivý- suchý, rozpraskaný, hnědavě povleklý -  
dehydratace, malinově červený (spála), pokousaný  
(epilepsie), plazení na jednu stranu (obrný nervů při  
CMP)-velikost
- chrup, hrdlo-patrové oblouky, tonsily

# Vyšetření krku



- Lymfatické uzliny - velikost, tvar, konzistenci, bolestivost,
- štítná žláza - velikost, tvar, konzistence, přítomnost uzlů, bolestivost
- plnění krčních žil (u zdravého ležícího člověka nepřesahuje náplň krčních žil 2cm čáru proloženou sternoklavikulárním spojením)
- Pulsace krkavic, kvalita, symetrie, přítomnost šelestů



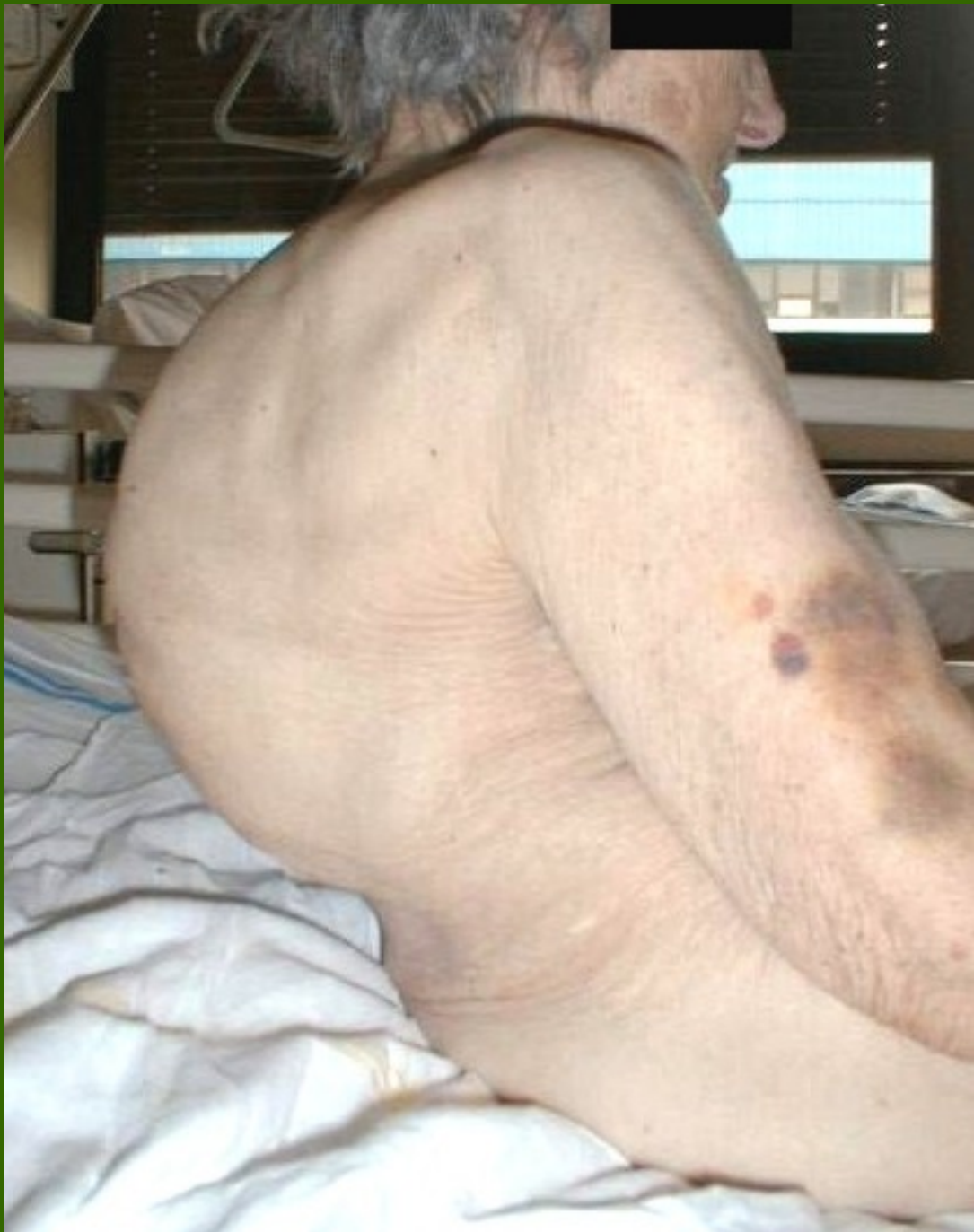

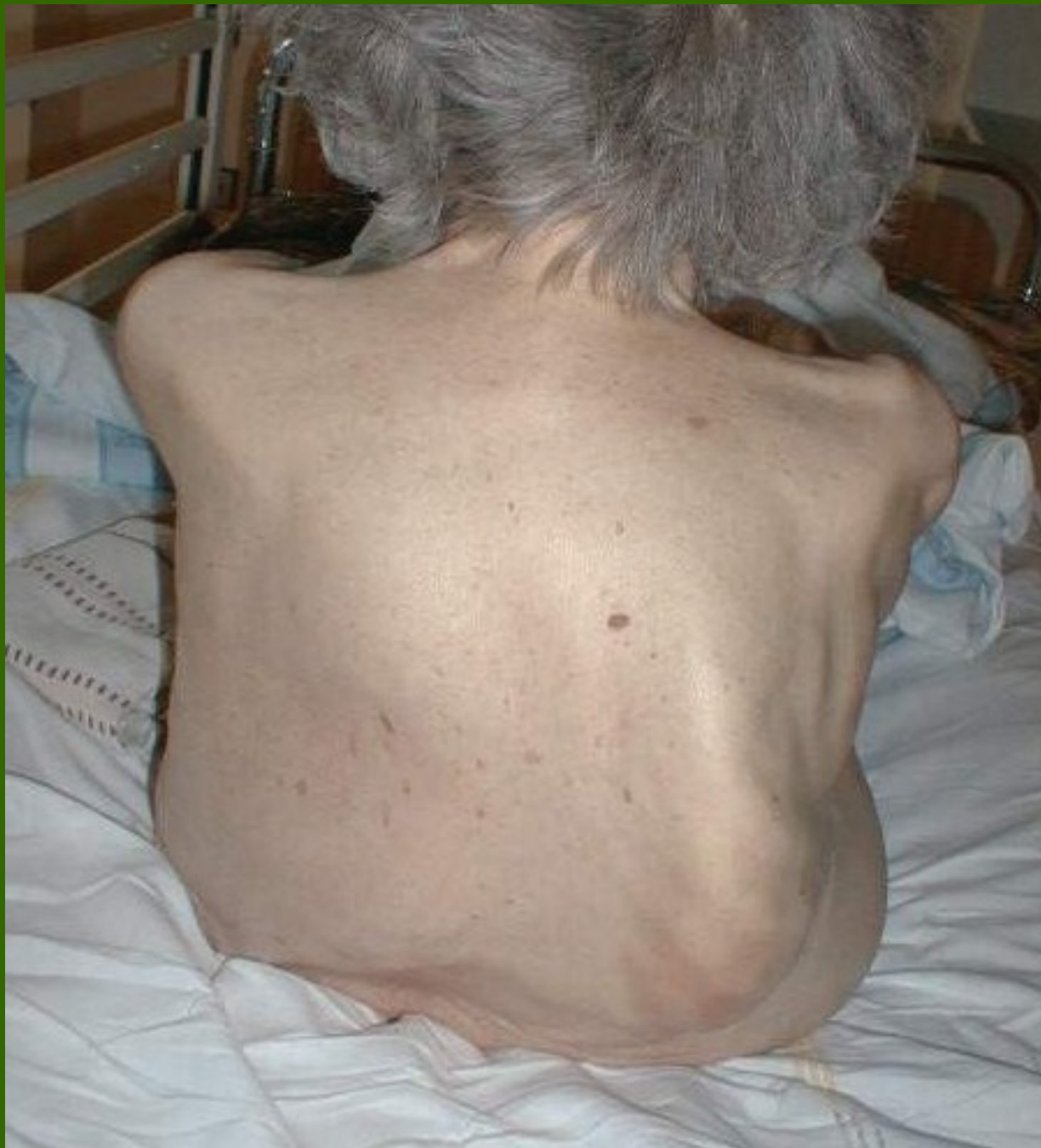# Vyšetření hrudníku


## Tvar a symetrie

- **astenický** ( úzký, šikmo probíhající žebra)
- **pyknický** ( široký, vodorovná žebra)
- **kyfoskopiotický**
- **soudkovitý** ( zvýšený předozadní průměr)
- **trychtýřový** ( vtažení dolní části sternu dovnitř)
- **ptačí** (vyklenutí sternu)









- vyšetření hrudníku palpací- bolestivost
- **vyšetření plic**
- **poklepem - plný jasný**, pokleповé ztemnění nad zánětem plic nebo tekutinou
- **poslechem-** ( proudění vzduchu v bronších a plicních sklípcích)- **dýchání alveolární**,
- oslabené dýchání - při pleurálním výpotku),,
  - vedlejší zvukové **fenomeny** ( **suché** - spast.nález - pískoty, vrzoty, **vlhké**- chrůpky, městnavý nález - nepřízvučné chrůpky, bronchopneum.- přízvučné,
- **bronchofonie, fremitus pectoralis**  
(=hrudní hlas a hrudní chvění)





## vyšetření srdce

- pohledem ( zvedavý úder hrotu)
- poklepem ( pokleповé ztemnění)
- poslechem ( srdeční ozvy, šelesty)
- dvě ozvy - systolická a diastolická ozva  
patologie - šelesty - systolické po první ozvě,  
diastolické po 2.ozvě  
místa auskultace



- **Vyšetření prsu** (pohledem, pohmatem)

- **Vyšetření páteře**

pohledem (tvar, zakřivení-kyfóza, lordóza, skolióza)

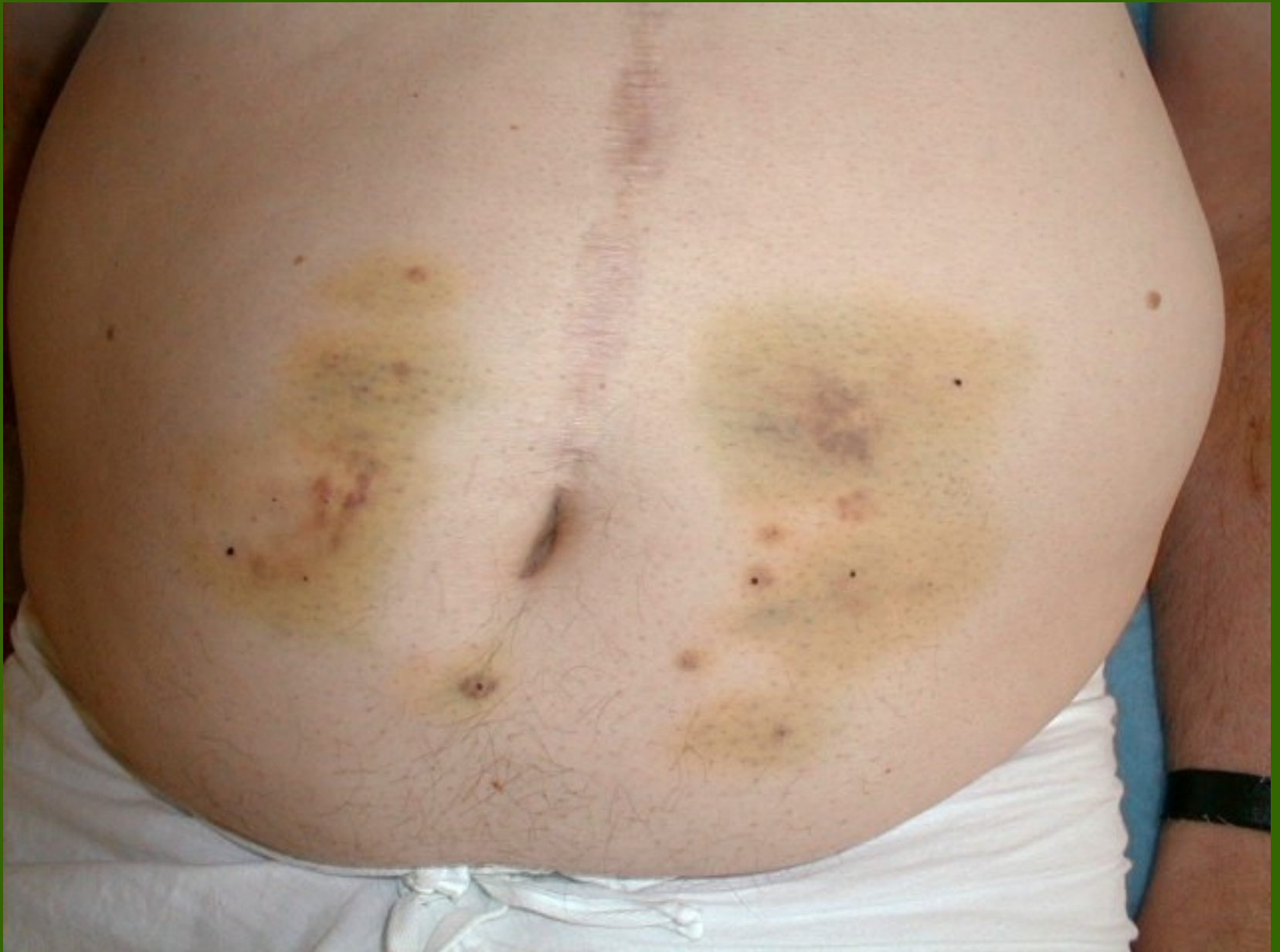pohmatem a poklepem (bolestivost, ztuhlost paravertebrálních svalů)

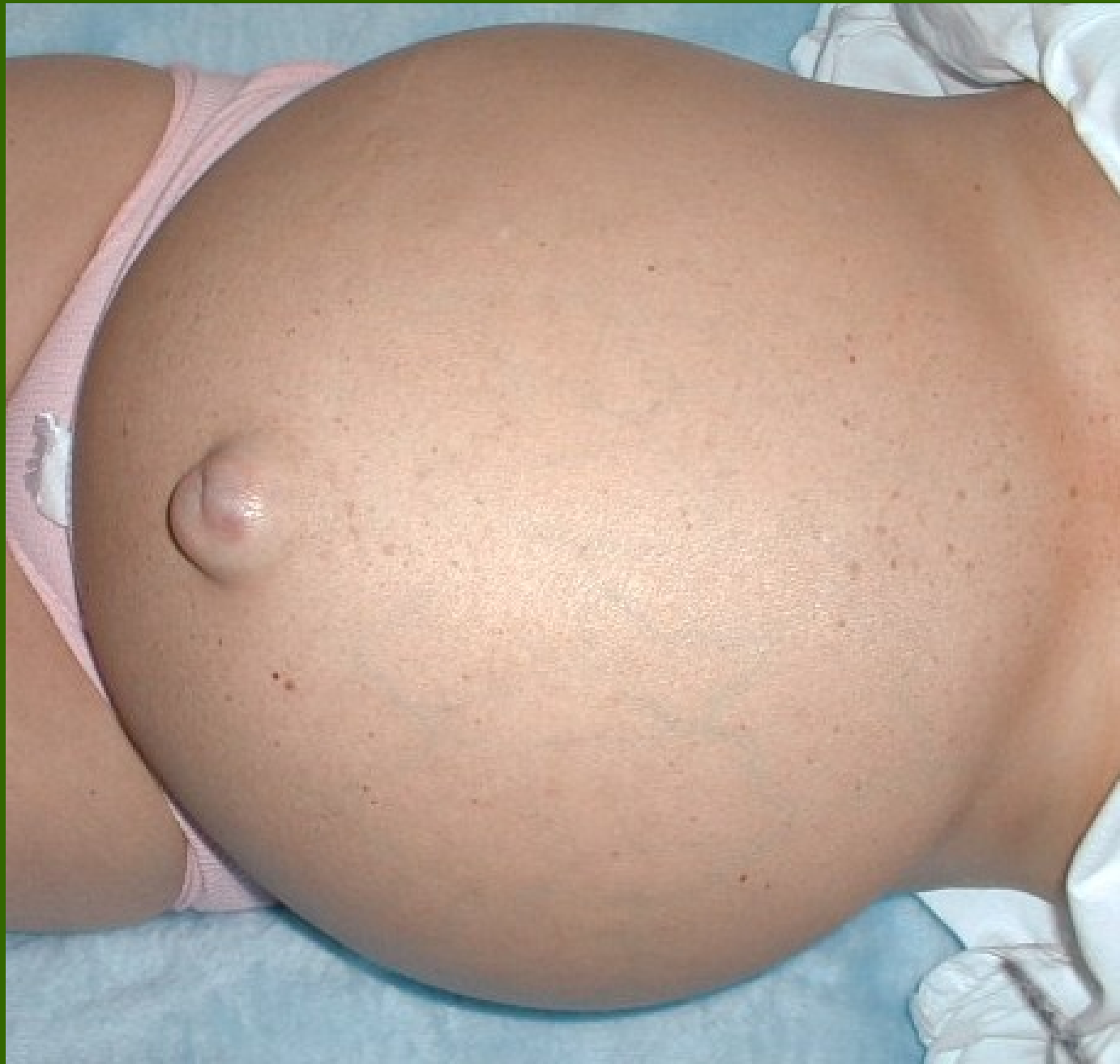rozsah pohybu

# Vyšetření břicha

## ⌘ pohledem

- ☒ tvar-poloha vzhledem k úrovni hrudníku, vyklenutí
- ☒ pohyb břišní stěny-pulzace, dýchání
- ☒ kožní změny-kolaterály (caput medusae), kýly, jizvy, striae, pigmentace







## ⌘ poklepem -

- ☒ povrch. - Pléniés - peritoneální dráždění
- ☒ diferencovaně bubínkový
- ☒ poklepové ztemnění nad parenchym. orgánem, tumorem
- ☒ ascites (undulace)
- ☒ poklep v bederní oblasti nad lokalizací ledvin (otrásání - tapottement)



⌘ **pohmatem** - začínáme mimo bolestivou oblast  
poloha na zádech, pokrčená kolena

⊞ **povrchní** - odpor a kvalita stěny břišní  
(défense musculaire)

⊞ **hluboký** - palpační rezistence způsobená  
zvětšením orgánu ( játra, slezina, močový  
měchýř, naplněný tračník, ledviny?) či  
patologickým útvarem - velikost, okraje,  
povrch, palpační bolestivost



## ⌘ poslechem

⊞ peristaltika = zvukové jevy vzniklé  
pohybem střeva

⊞ játra a slezina ( velikost, třecí šelest)

⊞ šelesty nad břišní aortou

## ⌘ vyš. per rectum

## ⌘ vyšetření pohlavních orgánů

pohledem, pohmatem, palpací ( ochlupení, penis,  
scrotum, exkrece)



# Příznaky z GIT

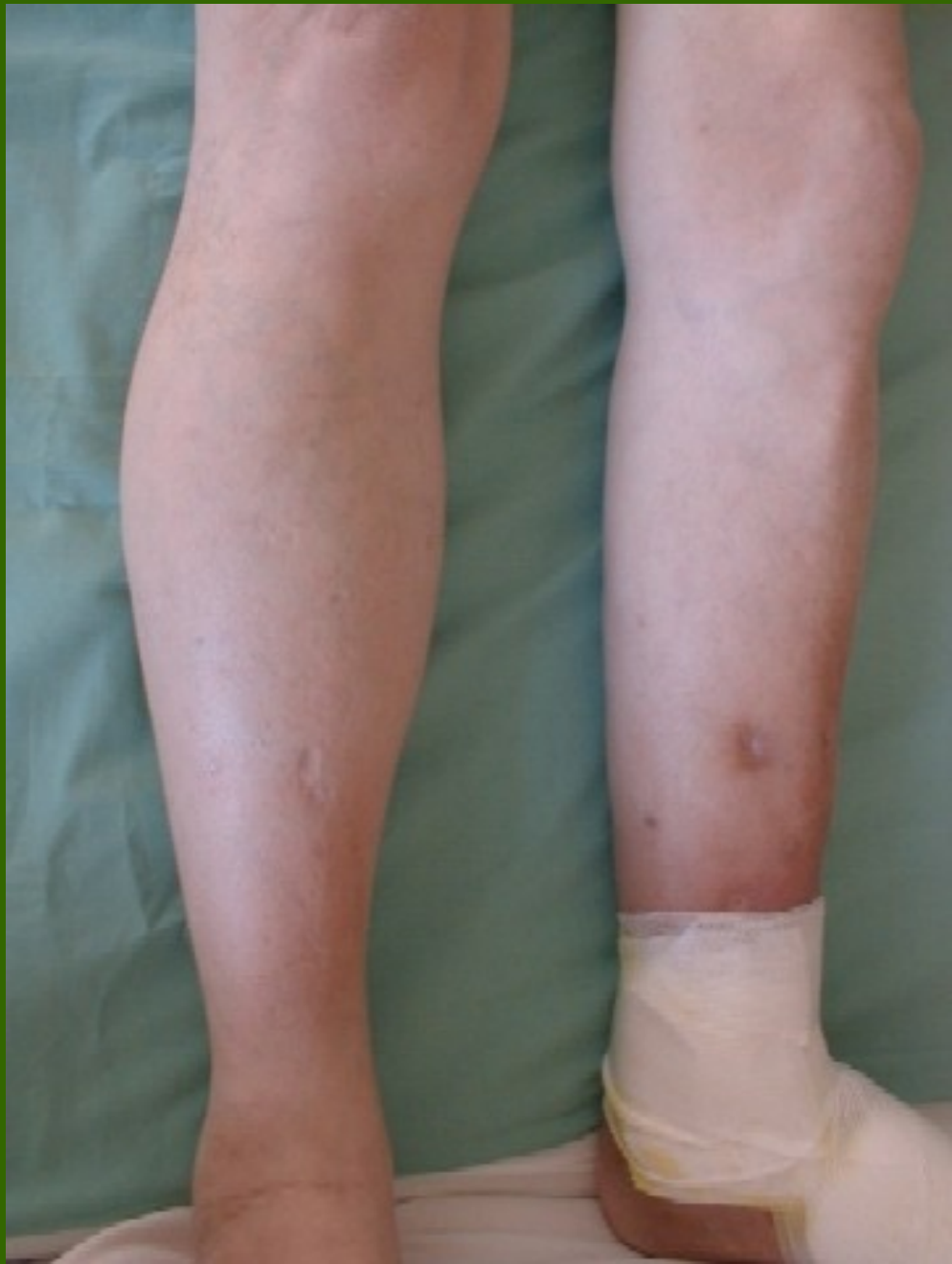

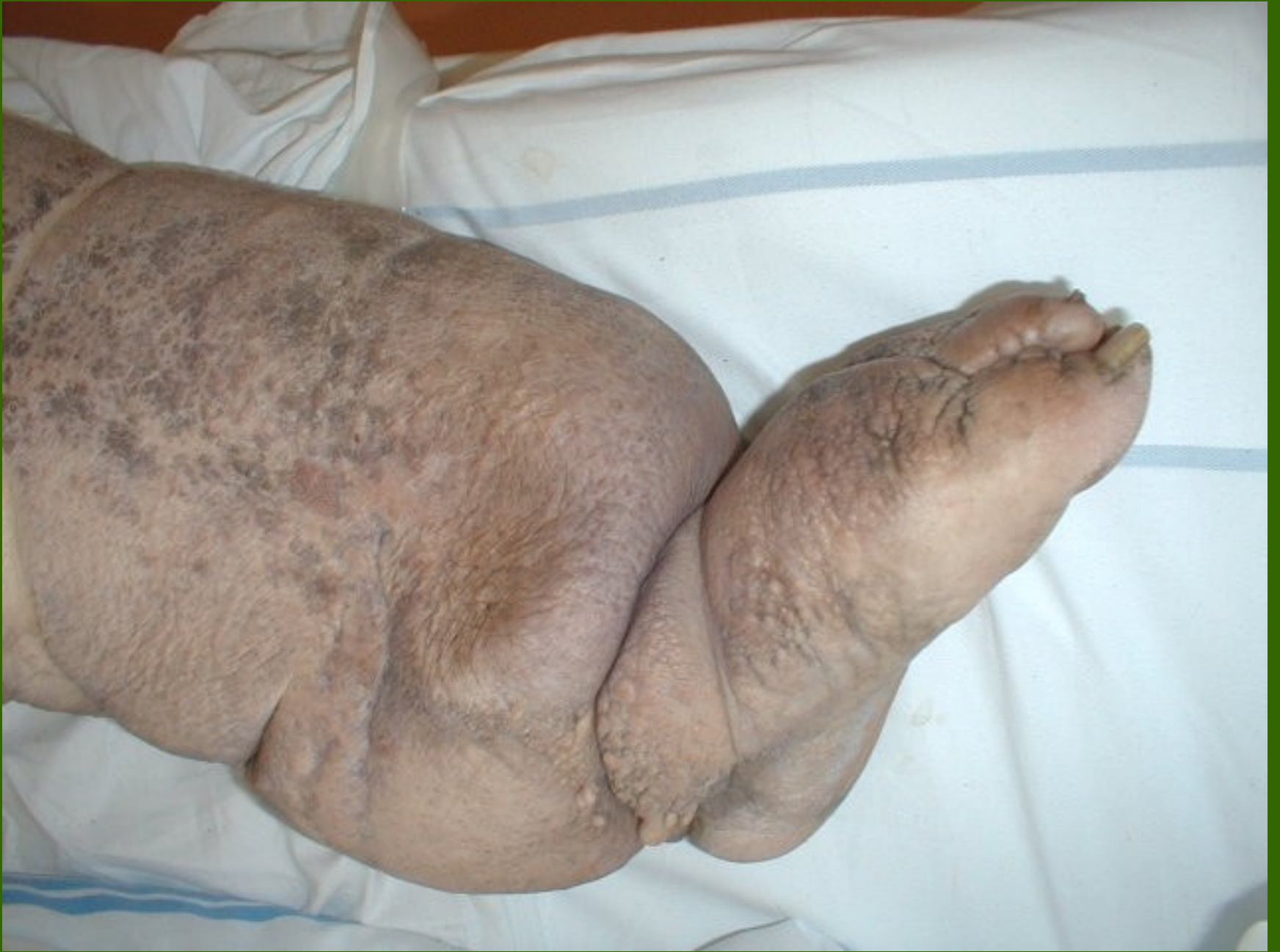⌘ dysfagie, odynofagie, regurgitace, pyrosis, singultus, ructus, nausea, anorexie, zvracení, hematemesis, melena, enteroragie, meteorismus, flatulence, tenesmus, obstipace, průjem, dyspepsie, bolesti břicha

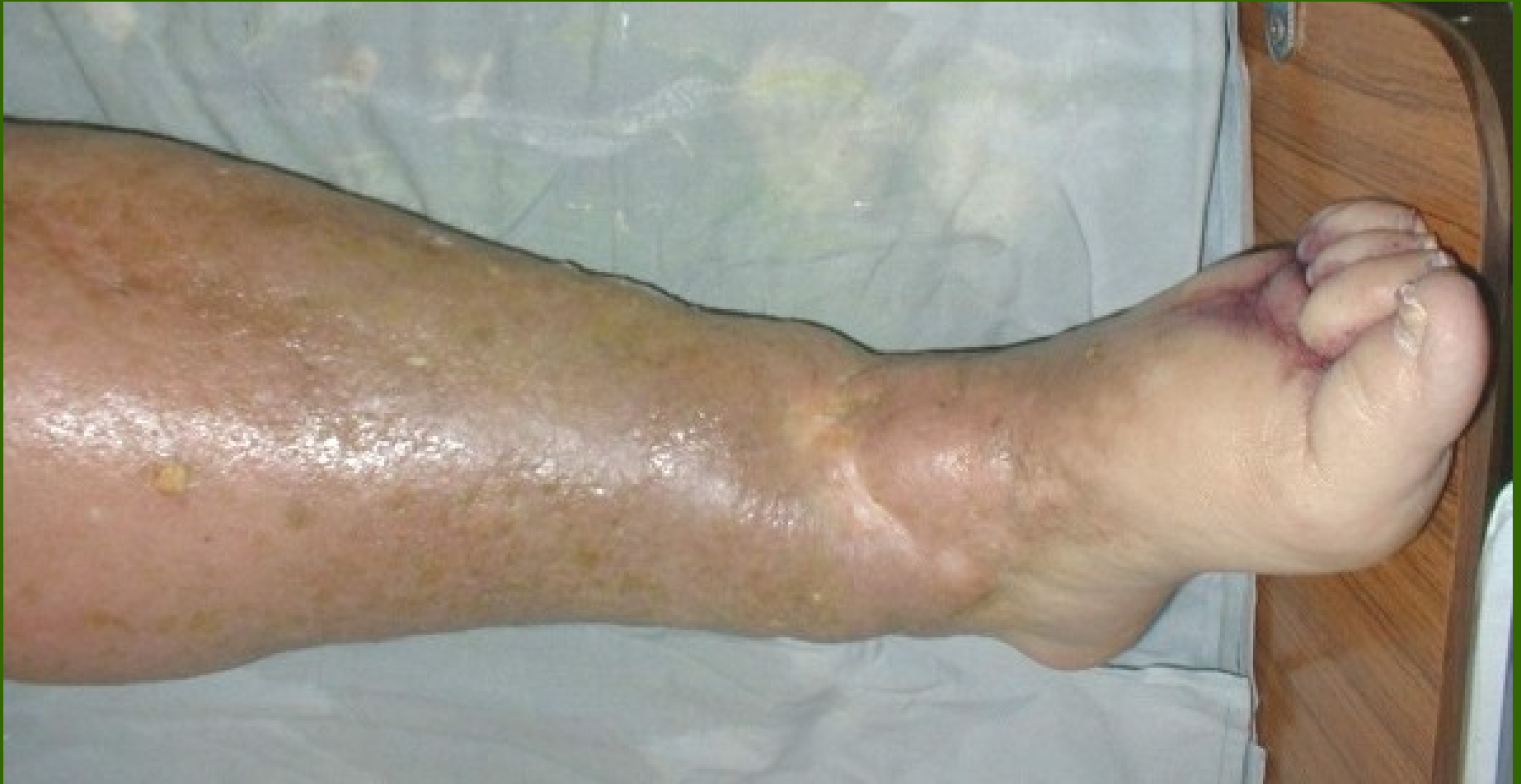# Vyšetření končetin



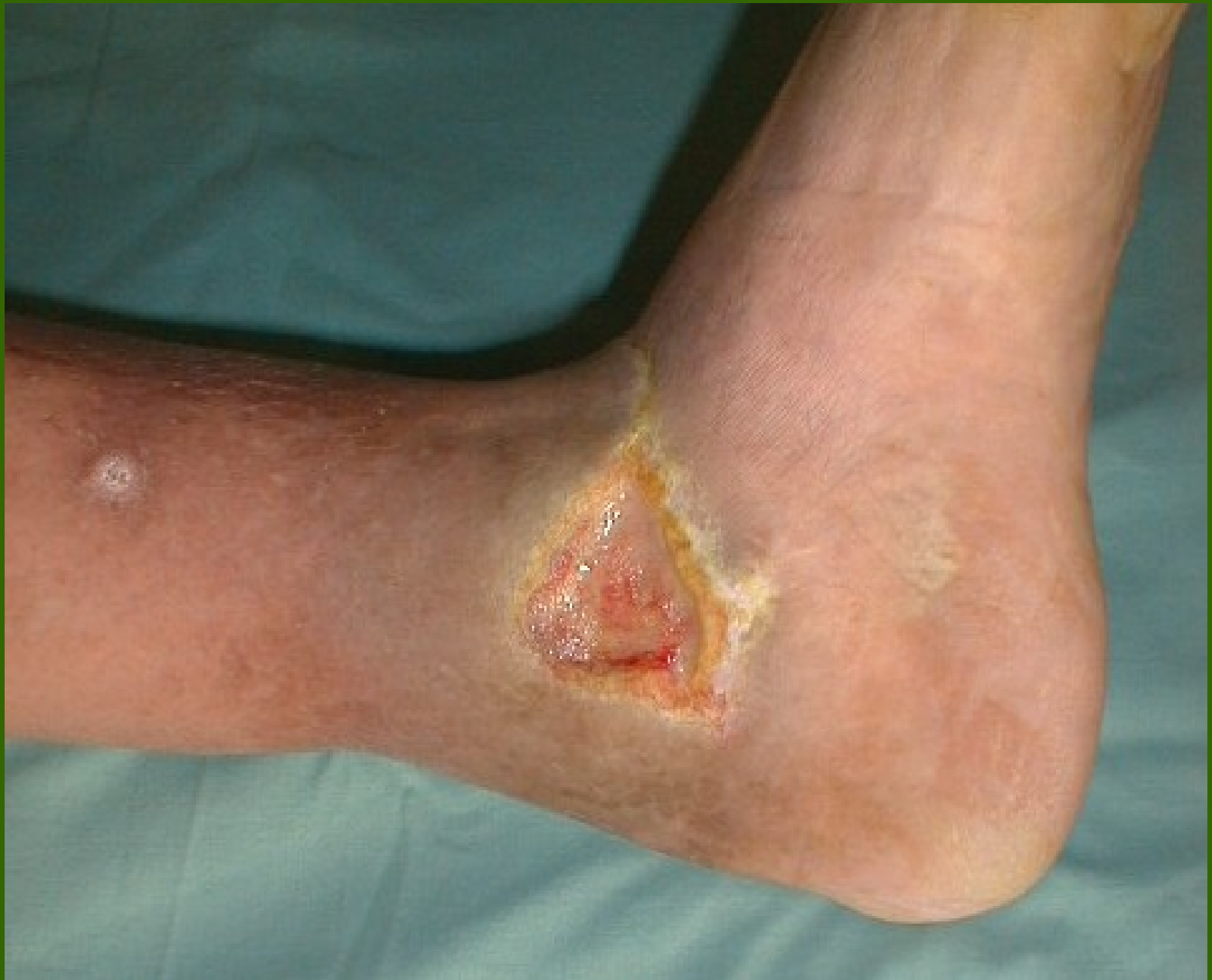- ⌘ celkový vzhled, hybnost, kožní změny, kožní adnexa (ochlupení, nehty),
- ⌘ prokrvení ( pulsace, šelesty periferních tepen),
- ⌘ kvalita žilního systému, otoky
- ⌘ klouby











# Vyšetření cév

---

⌘ organický ⌘ funkční ráz

⌘ žilní systém ⌘ tepenný systém

⌘ chronické změny ⌘ akutní změny

⌘ pohled, pohmat, poslech

⌘ povrchový &hluboký systém (chlopně)

⌘ křečové žíly - varixy, metličkové cévy

⌘ trofické změny kůže

⌘ palp.: zatvrdlý, bolestivý pruh, kožní teplota

⊞ plantární znamení

⊞ Homansovo znam.

⊞ (Loewenbergovo znam.)

## funkční zkoušky:


⌘ Perthesova

⌘ Trendeleburgova

Dopplerův UZ průtokoměr, duplexní sonografie, radionuklidová flebografie

⌘ povrchová tromboflebitida

⌘ hluboká







⌘ barva kůže

⌘ palp.: teplota kůže, pulzace arterií

⌘ auksult.: šelesty nad stenózami --- obliterace

⌘ funkční zkouška Prusíkova

Dnes: cévní UZ vyšetření- Dopplerův UZ průtokoměr,  
angiografie, DSA –kolaterály, cévní chirurgie

⌘ embolie končetinových tepen---phlegmasia coerulea  
dolens

⌘ laboratorní vyš.

⌘ lymfografie

⌘ sonografie (uzliny)

⌘ CT AG

⌘ MR AG

CT/350/1

Screen save

Ex: 1995

Set: 3 +c

Volume Rendering No cut

DFOW 25.0 cm

SDFT/+

S 164

FN U sv. Anny v Brne  
FN U sv. HILY V BRNE  
FN U sv. KOURILOVA MARIE  
FN U sv. KOURILOVA MARIE

F 75 325829/428

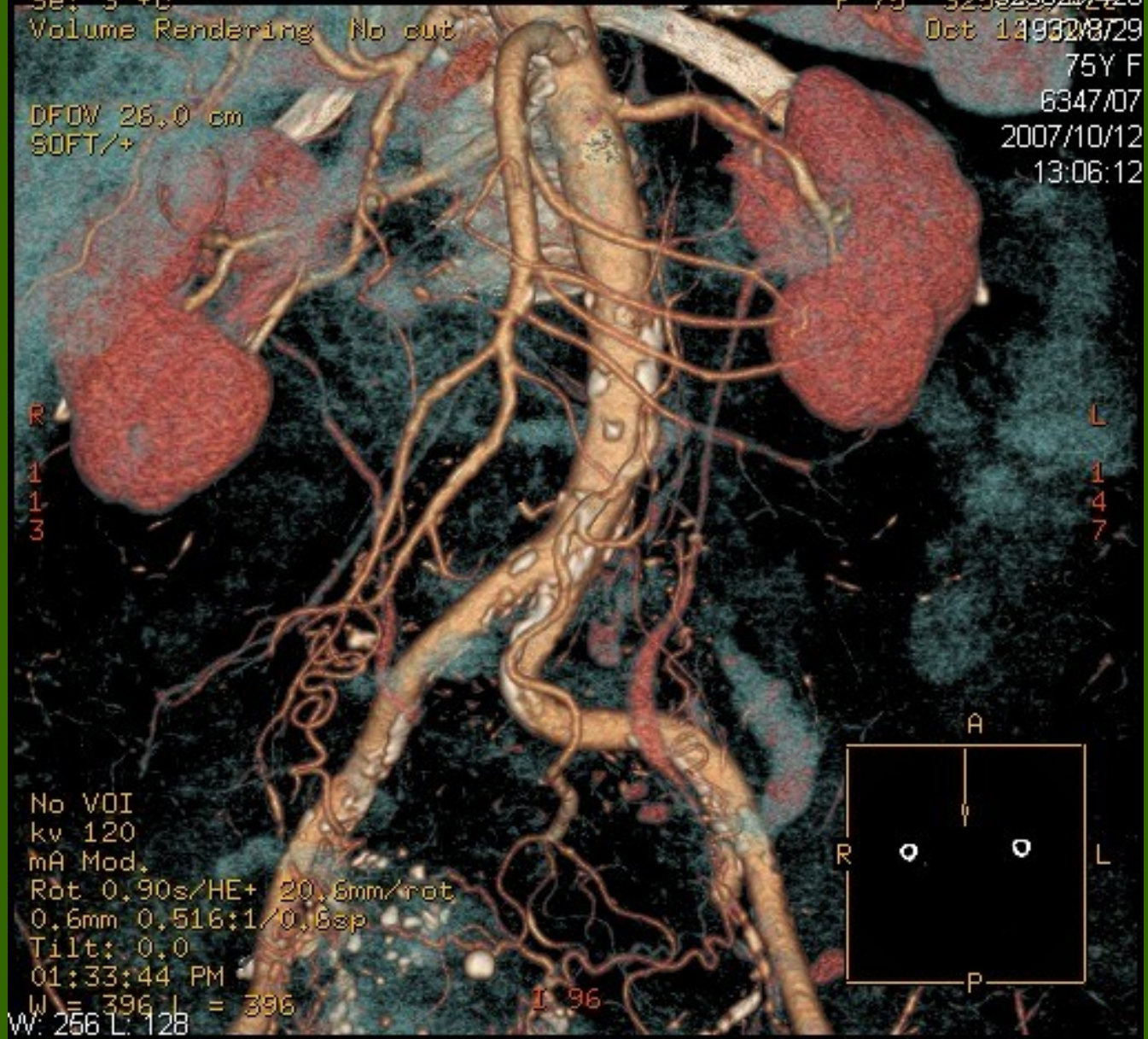
Oct 14 1993 18:29

75Y F

6347/07

2007/10/12

13:06:12

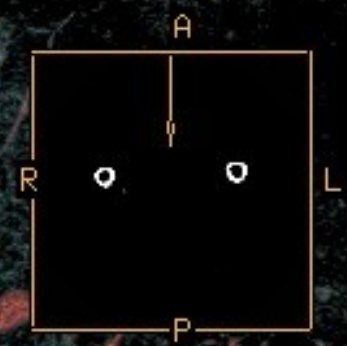

R  
1  
1  
3

L  
1  
4  
7

No VOI  
kv 120  
mA Mod.  
Rot 0.90s/HE+ 20.5mm/rot  
0.6mm 0.516:1/0.6sp  
Tilt: 0.0  
01:33:44 PM  
W = 396 | = 396  
W: 256 L: 128

I 96



# Krevní tlak ( TK )



- ⌘ rtuťový sphygmomanometr- tonometr – manžeta
- ⌘ měření za standardních podmínek, opakované
- ⌘ STK- první šelest na brach. arterií
- ⌘ DTK- prudké oslabení až vymizení šelestu  
Korotkovův tón
- ⌘ na obou HKK, event. DKK



⌘ normotenze 120-129/80-84

⌘ vysoký normální 130-139/85-89

⌘ hypertenze st.1 140-159/90-99

⌘ st.2 160-179/100-109

⌘ st.3 nad 180/110

s nízkým, středním a vysokým přidatným  
rizikem




# Riziko:



- ⌘ Abdominální obezita
- ⌘ Dyslipidémie
- ⌘ Kouření
- ⌘ Věk M. nad 55 r., L nad 65 r.
- ⌘ CRP, kreat, MAU, hy LK
- ⌘ Ateroskler. plát, DM

# Puls ( TF - tepová frekvence )

- ⌘ Je vyvolán rytmickými objemovými změnami krve proudící v cévách (jako elast. hadicích) vypuzené stahem srdeční komory.
- ⌘ Tep na a. radialis ( předloktí , palcová strana), a. carotis externa ( po bocích chrupavky štítné na krku), a. femoralis (tříslo), a. poplitea ( podkolenní jamka), a. tibialis posterior (za vnitřním kotníkem), a. dorsalis pedis (nárt)



# ⌘ frekvence


norma 60-80, 50-100/min

tachykardie - nad 100/min

bradykardie - pod 50/min

⌘ **arytmie** - nepravidelný puls- ES,  
bigeminie,

⊠ periferní pulsový deficit - rozdíl v počtu  
srdečních ozev a periferních pulsu za minutu -  
při arytmiích (FS)



⌘ objem pulsu- dán velikostí systol. ejekčního objemu srdce

⌘ kvalita

- ☒ mělký, nitkovitý - při hypotenzi, šoku,
- ☒ silný (magnus), mrštný při chlopenní vadě-  
Corriganův puls - Mussetův příznak-  
nedomykavost aortální chlopně
- ☒ tvrdý při hypertenzi
- ☒ chybění tepu ( tepenný uzávěr)
- ☒ kapilární puls (Quinckeho příznak)