

# Nemoci z poruch endokrinních

D.Krusová

II.interní klinika

LF MU a FN U sv. Anny

# Hormony

chemické sloučeniny produkované

- žl. s vnitřní sekrecí (s.**endokrinní**)
- místem sekrece je mozek (s.**neurokrinní**)
- hormonální ovlivnění sousedních buněk (s.**parakrinní**)
- vznikající hormon působí na samotnou buňku (s.**autokrinní**)

# Hormony

- **žlázové**

štítná žláza, příštítná tělíska,  
Langerhansovy ostrůvky pankreatu,  
dřeň a kůra nadledvin, neuro-,  
adenohypofýza, epifýza, hypotalamus,  
ovaria, testes

- **tkáňové**

placenta, játra, ledviny, GIT, srdce,  
plíce, mozek, aj.tkáně

# Laboratorní diagnostika a funkční testy

- Hormonální vyš.- koncentrace v krvi, moči
  - při vylučování někt. horm. v diurnálním rytmu nutná opakovaná vyšetření během dne (kortizol, ACTH, STH)
  - u horm. vyluč.v závislosti na stresu (katechol, ACTH) nebo poloze těla (PRA) nutné odběry za stand. podmínek
  - u pohl. horm. nutno zohlednit fázi menstr. cyklu
  - některé odb. u nestabil. horm. do spec. zkumavek, zamrazit
- Dynamické funkční testy- využití zpětných vazeb:
  - stimulační testy k průkazu hypofce (s ACTH, TRH, hypoglyk. test)
  - supresní testy k průkazu hyperfunkce( dexametazonový)

# Štítná žláza

- **tyroxin (tetrajódtyronin) - T4**
- **trijódtyronin - T3**
- jejich sekrece regulována hypofyzárním tyreotropním hormonem - **TSH** (tyreostimulační h.)
- TSH je pod vlivem hypotalamického TRH
- složité mech. zpětné vazby
- **kalcitonin**

# Regulace činnosti št.žl.

- **hypotalamo-hypofyzární systém:**  
**TRH- tyreoliberin** z hypotalamu do adenohypofýzy- stimulace sekrece tyreotropního hormonu – **TSH**
- působením **zpětné vazby podle hladiny T3**

# Onemocnění štítné žlázy

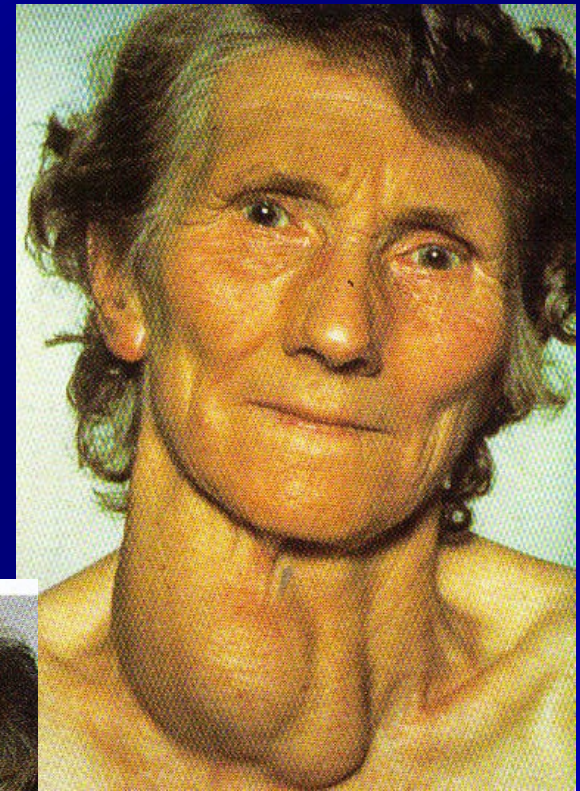
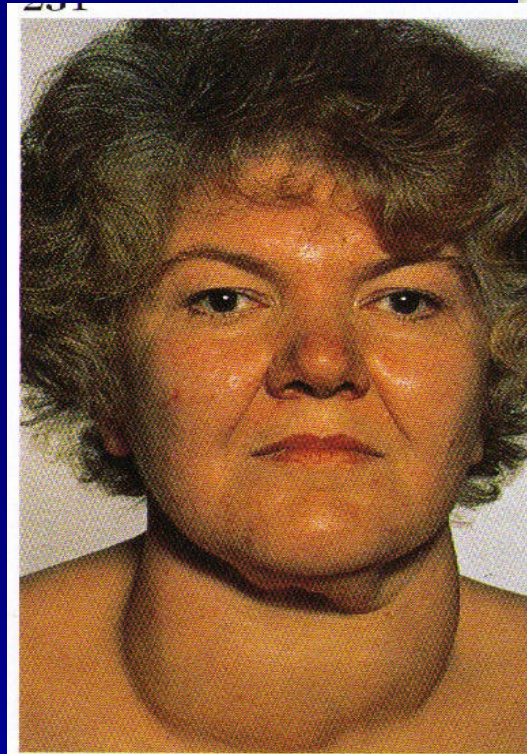**nejčastější endokrinopatie- až 30%**

**populace : zvětšení- struma, změny funkce, záněty, nádory**

- **Eufunkční struma**
- **Hypertyreózy** - 3% DM I.typu, 30% floridních PGT
- **Hypotyreózy** – 8% DM I.typ mužů, 15% žen,  
v 30 - 60% pozitivní protilátky proti štítnici
- **Záněty**
- **Nádory**

# Struma

- struktura: difuzní, uzlová
- funkce: eu-, hypo-, hyper-funkční
- výskyt: endemická, sporadická





# Eufunkční struma

- **růst strumy:**
  - jodový deficit
  - endemie
  - TSH
  - růstové faktory
  - strumigeny ( někt.potraviny, léky-antidepresiva)
  - genetické faktory
- **volum** - norma dle WHO - ženy do 18 ml,  
muži do 22ml

# Endemie – poruchy z nedostatku jódu

- struma
- hypothyreóza
- poruchy vývoje, endemický kretinismus, poškození novorozenců
- poruchy plodnosti
- snížení kvality populace

**nutný denní příjem jódu 150-300 ug/d. -  
jodizace soli**

# Zobrazovací metody

- **sonografie**

  - Přesné změření velikosti žlázy

  - Přítomnost a velikost uzlů a cyst

  - Vzhled parenchymu (homogenita, echogenita)

  - Cílená aspirační punkce uzlů

  - Dif. dg. útvarů na krku

- **scintigrafie** ( autonomní uzly, karcinomy, mediastinální útvary)- **ne k posuzování velikosti ani funkce žlázy. Nerozliší spolehlivě maligní uzly od benigních - není metodou volby.**

- **CT, MRI** ( retrosternální struma)

- **rtg horní hrudní apertury** – mechanická struma  
**morfologické vyšetření – aspirační cytologie**

# Diagnostika

- **klinický obraz:** malá- potíže O  
při růstu- = mechanický sy z útlaku okolních struktur:  
lokální obtíže, útlak trachey ( deviace, komprese),  
dech. potíže, stridor, hrozí zadušení- zejm. při  
současném zánětu s edémem sliznic, poruchy  
inervace hlasivek, obturace HHA
- **hormonální vyšetření** (TSH, fT4, T3, ev. jodurie)

# Terapie eufunkční strumy

po vyloučení zánětu, tumoru

- **konzervativní** - suprese endogenního TSH levotyroxinem
- **chirurgická** – při progresi strumy přes supresi, mechanická struma

# Terapie jodidem

- **u prokázaného deficitu:**  
samotný jako prevence, s T4 u eufunkční strumy po vyloučení tu a zánětu
- **u rizikových skupin :**  
gravidita, laktace, děti a mládež, omezení solení ( hypertenze, dialýza)

# Funkční diagnostika

- Periferní poruchy (postižení tyreoidy) 95%

**TSH** \* zvýšené = **hypotyreóza**

free T4 normální Subklinická hypotyreóza

snížené Manifestní hypotyreóza

\* snížené = **hypertyreóza** (nebo vliv jiných příčin)

free T3,T4 normální Subklinická hypertyreóza

aspoň jedno zvýšené Tyreotoxikóza

- Centrální poruchy (postižení hypofýzy) 5%

**free T4** { snížené = hypotyreóza (TSH norm., sníž. )

{ zvýšené = tyreotoxikóza (TSH, fT3 norm.,zvýš.)

# Hypertyreóza

- **autoimunní** – hypertyreóza Graves- Basedow  
- tyreoiditis
- **autonomie štítné žlázy** -  
jednouzlová -independentní adenom  
víceuzlová - Plummer polynodozní tox. struma
- **z destrukce** - tumory, lymfomy, záněty, radiojód



# diagnostika



## „KLMNOP“

K- kožní syndrom

L- labor.-TSH, FT4, TT3, autoPL, dynamické testy

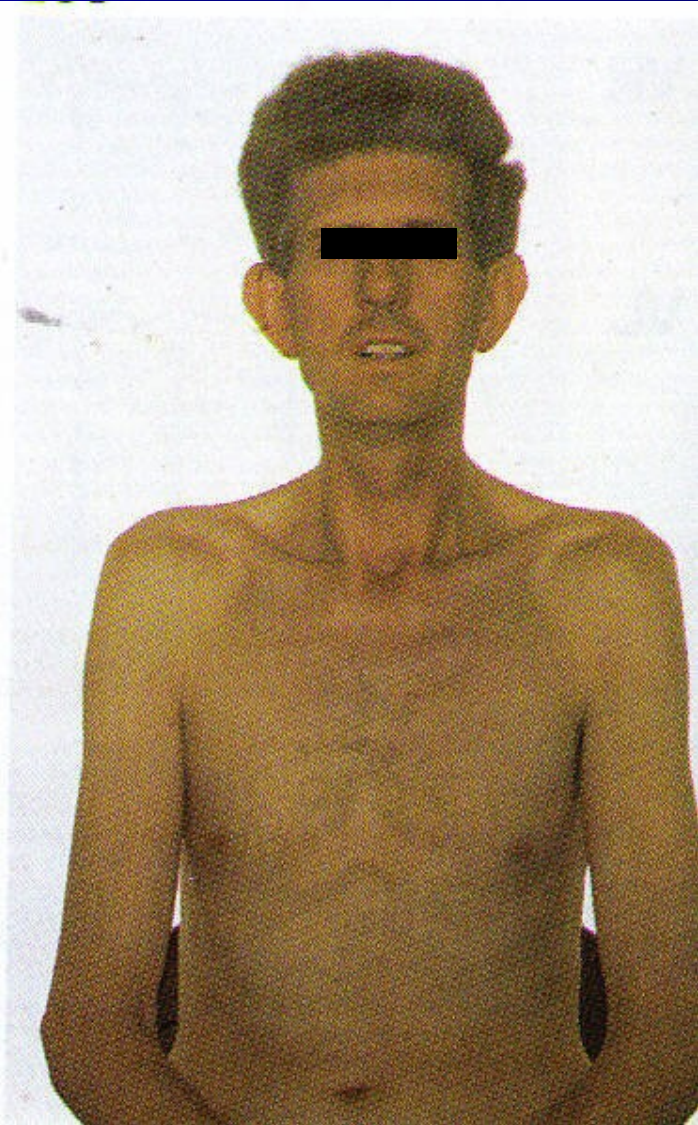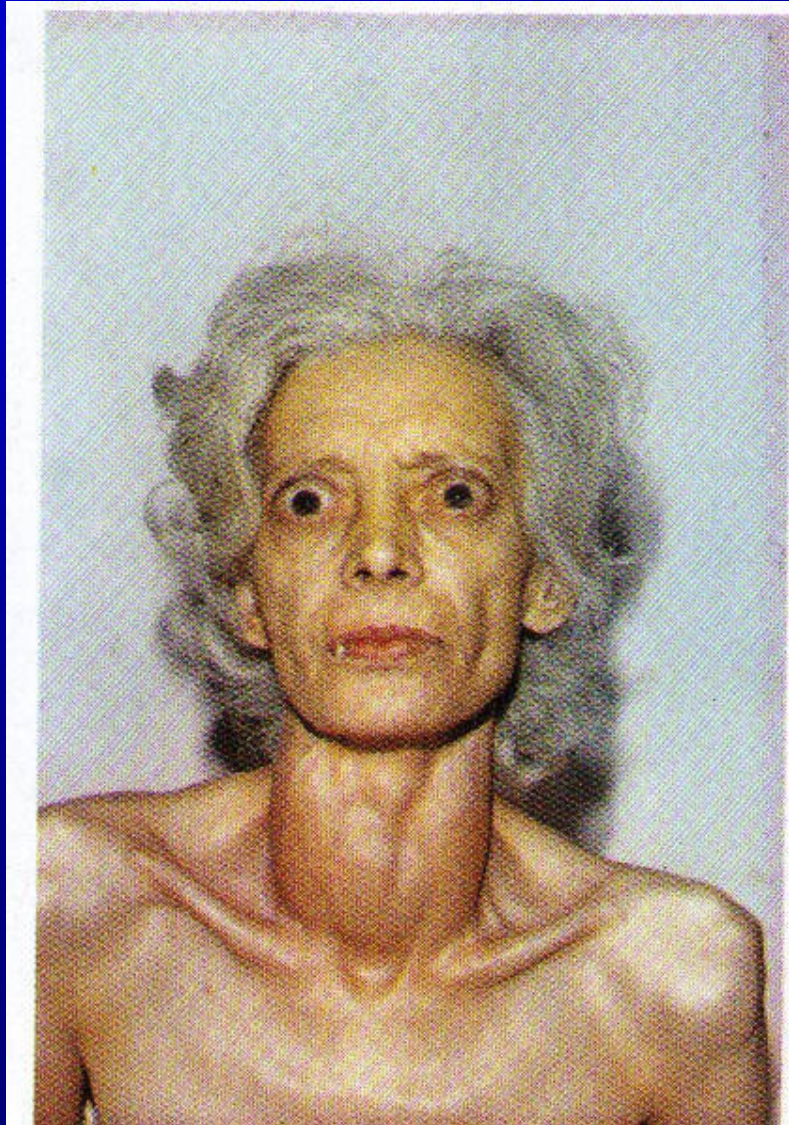
M- metabolický syndrom: váh. úbytek, nechut., únavnost, nevykonnost, myopatie

N- neuropsychický syndrom: tremor, neklid. nervozita, nespavost, urychlené reflexy

O- oběhové příznaky: tachyk., parox. FS, srd. selh.

P- protruze: tyroideální orbitopatie (u autoimunní)

- **sono, ev.scintigrafie** (autonomní f.), CT



# Terapie



## Prvotní zklidnění:

- tyreostatika
- betablokátory
- sedativa

## **vysoce floridní, tyreotoxická krize:**

- jodid
- kortikoidy

## Definitivní řešení:

- operace
- radiojód
- vyvolání remise dlouhodobým podáváním tyreostatik

# Terapie tyroideální orbitopatie

- **úprava funkce**
- **imunosupresivní terapie – kortikoidy**
- **totální tyreoidektomie, ablace radiojódem I131**
- **dekomprese orbity**
- **zevní aktinoterapie**

# Hypotyreóza - etiologie

## Ztráta funkčního parenchymu:

chron. autoimunní tyreoiditida Hashimotova  
subakutní de Quervain  
iatrogenní strumiprivní

- **Porucha hormonogenezy:**

enzymatické vrozené defekty  
chronický jodový deficit  
strumigeny

- **Centrální hypotyreóza:**

deficit TRH – hypotalamická  
deficit TSH- hypofyzární-hypopituitarismus

- **Resistance periferních tkání**

# diagnostika



- **klinický obraz:**

**kožní syndrom:** suchá, Charvátův přízn. plech. předloktí, tuhé prosáknutí pretib, víček- obličej oteklého Eskymáka, prořídle vlasy, makroglosie- hlas polnice

**metabolický syndrom:** zvýš lipidů, anémie, plochá glykemická křivka

**oběhový syndrom:** kardiomyopatie, progrese AS změn, pleur výpotek, ascites

**neuropsychický syndrom:** zimomřivost, apatie, ospalost

- **laboratorní diagnostika:**

TSH, FT4, TT3, protilátky



# terapie

- **léčba hormonu štítné žlázy:**
  - substituční dávky** (TSH 2-4 mU/l, FT4, klinický stav)
  - supresní dávky** (TSH 0,01 mU/l):  
struma, tyroideální orbitopatie, tumory

# Tyreoiditidy

- Akutní hnisavá
- Subakutní de Quervainova- obrovskobuněčná
- Chronická autoimunní Hashimotova- lymfocytární
- Riedlova tyroiditida - fibrózní





# Subakutní

obrovskobuněčná, granulomatózní,  
de Quervainova

- **etiologie:** imunogenetické faktory, infekce
- **klinický obraz:**
  - hypertyreózní fáze - febrilie, bolesti,  
vys. zánětlivá aktivita
  - fáze hypotyreózy
  - restituce ad integrum
- **terapie:** antiflogistika, kortikoidy, levotyroxin

# Chronická autoimunní Hashimotova



- **výskyt:** 3 – 5% populace
- **patogeneza:** autoimunní, genetické faktory
  - lymfocytární infiltrace žlázy
  - autoproti látky proti bb. štítné žlázy
  - buněčná imunita namířená proti štítnici
  - častý výskyt protilátek proti B bb.  
pankreatu, nadledvinám, paret.bb.  
žaludku, ovariím, příštítným tělískům...
- **asociace s HLA** ( HLA DR 3, B8 a HLA DR 6)



- **diagnostika:**
  - autoprotilátky
  - sonografie
  - aspirační cytologie
- **klinický obraz:**
  - struma ( hypertrofická forma)
  - porucha funkce
  - tyroideální orbitopatie ( do 10%)
- **terapie:** levotyroxin

# Autoimunní tyreopatie

## Etiologie:

- **stres, infekce, viry, léky, hormonální vlivy**
  - nespec. stres. reakce- imunitní systém
  - viry- exprese DR genů
  - změny reaktivity imunokompetentní buňky
- **Tvorba autoprotilátek**

# Nádory štítné žlázy

- **epiteliální:**

- benigní: folikulární adenom

- maligní: **diferencované** –folikulární,  
papilární karcinom  
**nediferencované** – anaplastický Ca  
medulární karcinom

- **neepiteliální:**

- fibrosarkom, maligní lymfomy, meta



# Diagnostika

- **klinický obraz**
- **sonografie**  
**CT a NMR u retrosternálních**
- **aspirační cytologie**
- **ostatní: scintigrafie**  
**markery – tyreoglob. v séru, kalcitonin**



# Terapie

- **chirurgická (TTE)**
- **eliminace radiojódem I 131**  
(u diferencovaných)
- **supresní léčba vysokými dávkami levotyrox. (TSH potlačit k nule)**
- **zevní aktinoterapie, radioterapie**

# Nemoci příštítných tělísek

## PRIMÁRNÍ HYPERPARATYREÓZA

### etiologie:

- adenom 80%, vícečet. adenom 5%,  
ektop.lokalizace
- prim.hyperplazie 15%
- karcinom, paraneoplastická sekrece PTH
- familiární hyperparatyreóza (autosom.dominantní  
- izol., součást mnohočet. endokrinní neoplazie-  
MEN I, MEN IIa)

sekrece PTH zpětnovazebně tlumena koncentrací  
ionizovaného Ca



# Klinický obraz




## hyperkalcemický syndrom

- **kostní sy:** osteoporóza, bolesti kostí a kloubů, fibroz. osteodystrofie imit. kostní tumory, patol. fraktury
- **renální sy:** nefrolithiáza( kalciumoxalát, kalciumfosfát), nefrokalcinóza, polyurie, polydipsie, uroinfekce, renální insuficience,(aminoacidurie, tubulární acidóza, glykosurie)
- **gastrointestinální sy:** nechutenství, zácpa, ak. pankreatitida, cholecystolith, vřed. choroba
- **neuromuskulární sy:** sval. slabost, zvýš. reaktivita šlach.reflexů)
- **kardiovaskul. sy:** hypertenze, změny EKG
- **ostatní orgány:** kalcifikace rohovky, kloubní změny - pseudodna,chondrokalcinóza



# Diagnostika:

- ↑ parathormon
- hyperkalcémie , hyperkalciurie
- ↓ fosfatémie
- ↑ ALP, markry kostného obratu
- rtg skeletu
- sono krku
- ektop.lokalizace - scinti MIBI (metoxyizobutylyzonitril)  
CT, MRI



## dif.dg

- malignity s meta do skeletu
- myelom
- intoxikace vitaminem D
- dlouhodobá imobilizace, primární hypokalciurická hyperkalcémie, hypertyreóza, terapie kortikoidy, Cushing. sy, akromegalie.



# terapie

- **Chirurgické řešení**
- **Terapie hyperkalcémie:**
  - rehydratace
  - furosemid
  - kalcitonin (5-10 IU/kg hmotnosti v pomalé infuzi)
  - bisfosfonáty -pamindronát
  - kortikoidy
  - indomethacin

# Sekundární hyperparatyreóza

zvýš. syntéza a sekrece PTH zdravými příštítnými tělísky  
v důsledku hypokalcémie

→ rozvoj hyperplazie příštítných tělísek

→ rozvoj adenomatozní přeměny s autonomní sekrecí  
PTH= terciární hyperparatyreóza

etiol:

- renální insuficience (hyperfosfatémie, snížená produkce 1,25(OH)<sub>2</sub>D<sub>3</sub>-snížení alfa1-hydroxylázy)
- poruchy resorpce Ca střevem u malabsorp. sy
- hypovitaminóza D

# terapie

- **léčba zákl. onem.**
- **vit D**
- **vazače fosfátů**
- **terciární - operace**

# HYPOPATYREÓZA


- Etiologie:
- pooperační - strumiprivní
- idiopatická - autoimunní
- stp.radioterapii krku



# klinický obraz

- **hypokalcemická tetanie:** parestezie, křeče, „porodnická ruka“, trnutí úst, sklon ke křečím hladkého svalstva
- **zvýšená neuromuskulární dráždivost:** Chvostkův a Trousseauův příznak
- **latentní tetanie**
- **anxiozně depresivní stavy**
- **katarakta-** po létech trvání





# Diagnostika

- hypokalcémie, hypokalciurie
- hyperfosfatémie
- snížená hladina PTH
- dif.dg: sníž.resorpce střevem, zvýš.ztráty GIT nebo ledvinami, hypomagnezémie

# Terapie

- Ca efferv.
- analoga vit. D - dihydrotachysterol
- kalcitriol
- akutní tetanie- calcium i.v.

# NADLEDVINY

- kůra nadledvin:

steroidní hormony- glukokortikoidy: kortizol

mineralokortikoidy: aldosteron

adrenální androgeny, i estrogeny

- dřeň nadledvin

katecholaminy- adrenalin, noradrenalin, dopamin

# Hormony kůry nadledvin

- **Biologické účinky:**
- **glukokortikoidy:** získání energie k zátěži- stimul. glukoneogenezy, zvýš. glykogen v játrech, sníž. perif. utilizace glukózy, lipomobilizace, sníž. extrahep. proteosyntézy, zvýš. uvolňování aminokyselin, katabol. účinky, hyperglykémie, hyperchol., zvýš. resorpce vody, MV, cévní resistance, GF, sníž. K, inhibice tvorby kosti, protizánětl. a imunosupres. účinky.
- **mineralokortikoidy(aldosteron):** retence Na, exkr. K, retence vody, zvýš. ECV
- **androgeny:** anabolické, růst, hematopoeza, spermatogeneza, sex. chování

# CHOROBY NADLEDVIN

- Kůra nadledvin:
- **Hypofunkční syndrom:**  
primární hypokortikální nedostatečnost-  
Addisonova nemoc
- **Hyperfunkční syndromy:**
  - 1) primární hyperkortizolismus- Cushingův sy
  - 2) primární aldosteronismus- Connův syndrom
  - 3) syndrom adrenální virilizace
- dřeň nadledvin - feochromocytom

# Primární hypokorticismus- Addisonova nemoc

chronický nedostatek glukokortikoidů,  
mineralokortikoidů i androgenů  
(klinika po vyřazení 90% kůry)

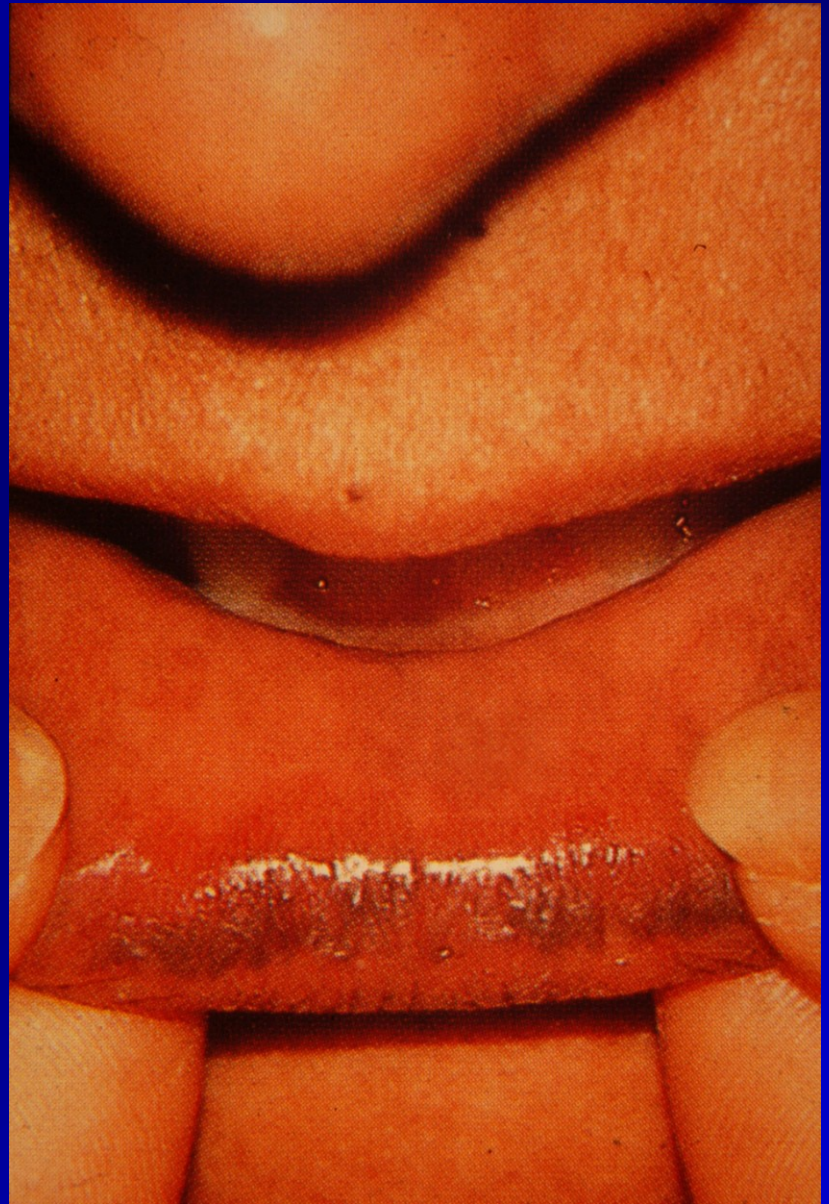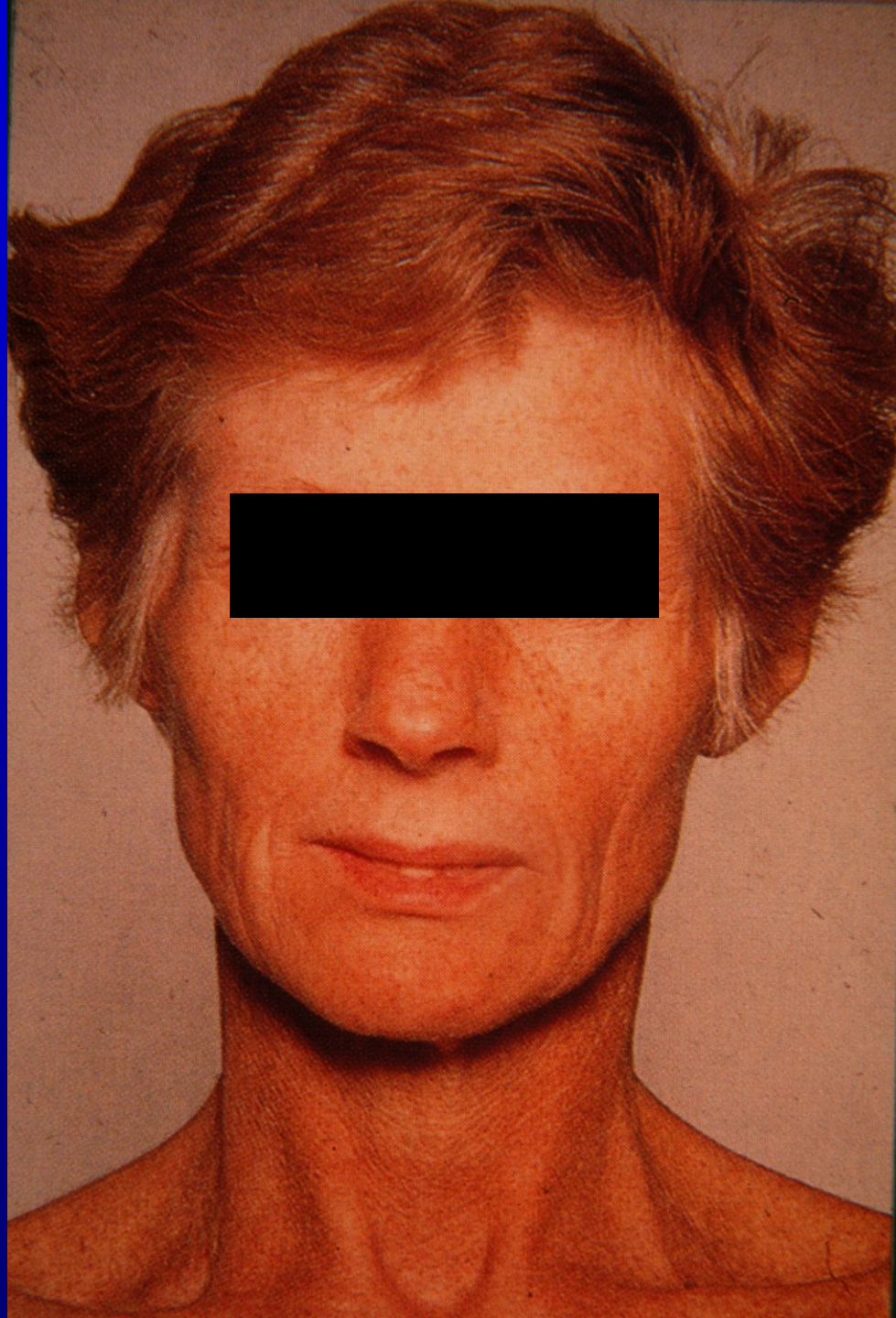
Etiol.:

**Autoimunní onemocnění**, malignity, infekce  
součást Sdruženého autoimunního syndromu



# klinický obraz

- únava, adynamie (zátěž), váhový úbytek, nechutenství, nauzea, průjmy, bolesti břicha
- hypotenze, hyponatrémie, hyperkalémie
- zvýšené pigmentace v dlaň. rýhách, místech vystavených tlaku, jizvách... grafitové skvrny  
bukální sliznice (ACTH) ( i vitiligo)
- poruchy potence, ženy- menstr. cyklu, chybění ochlupení





# Dg

- **klinický obraz**
- **laboratoř:** hyponatrémie, hyperkalémie, hypoglykémie, eosinofilie
- **hormony :** ↓kortizol v séru, ↓kortizol v moči/24hod, ↑ACTH
- **parc.deficit-normální hlad. kortizolu-**  
**nutný stimulační ACTH (Synacten)test**  
*(nativ 200 nmol/, po stimul.za 30 a 60min. nad 550 )*





# terapie

- Substituce trvalá, celoživotní
- **glukokortikoidy** -  
hydrocortison 10 - 40 mg /den, diurnální  
rytmus, úprava při zátěži  
(ev.parenterálně, předoper. a peroper.  
zajištění !, zvýšit 2- 4x při zátěži  
n.souběžných onemocněních)
- **mineralokortikoidy** - fludrocortison

# Primární hyperkortizolismus- Cushingův syndrom

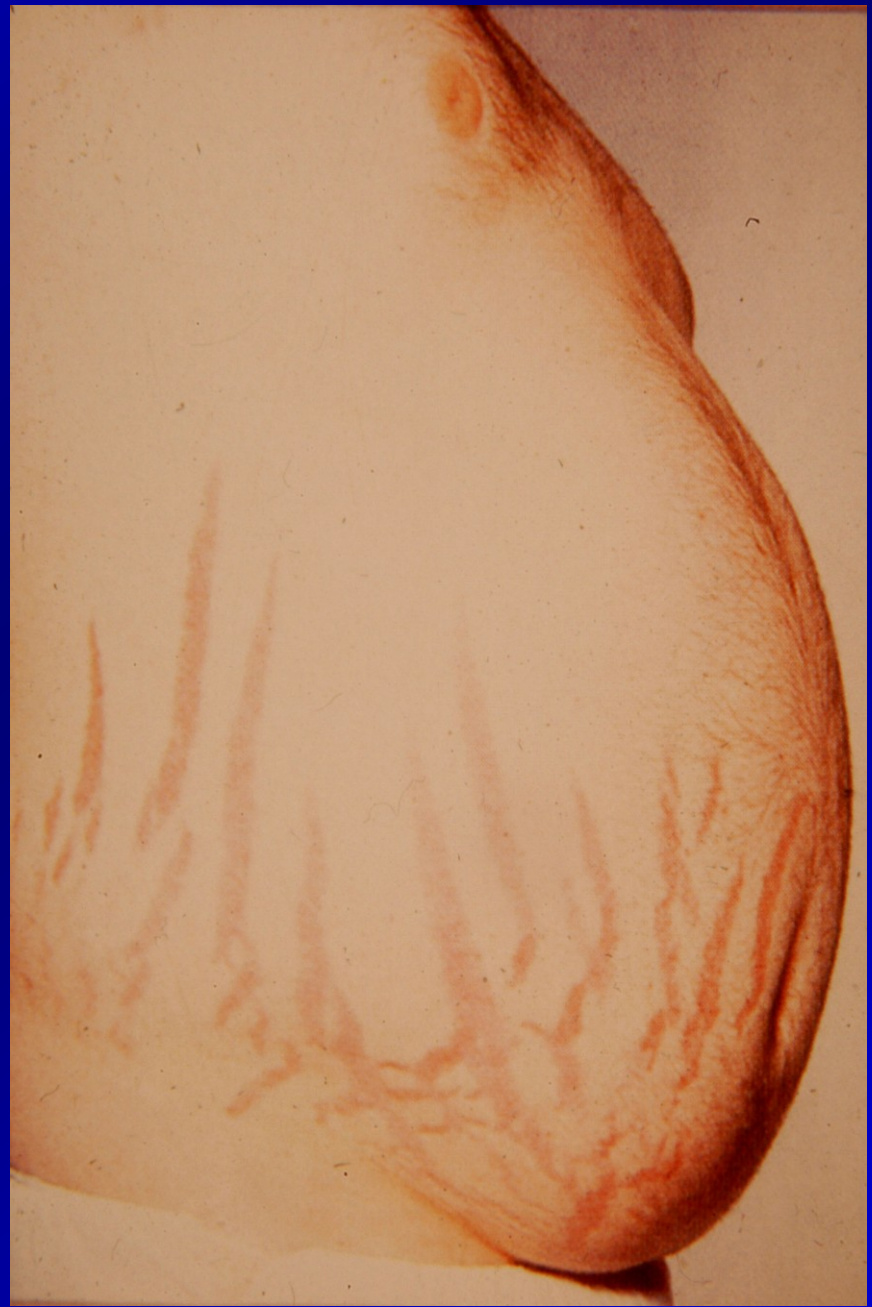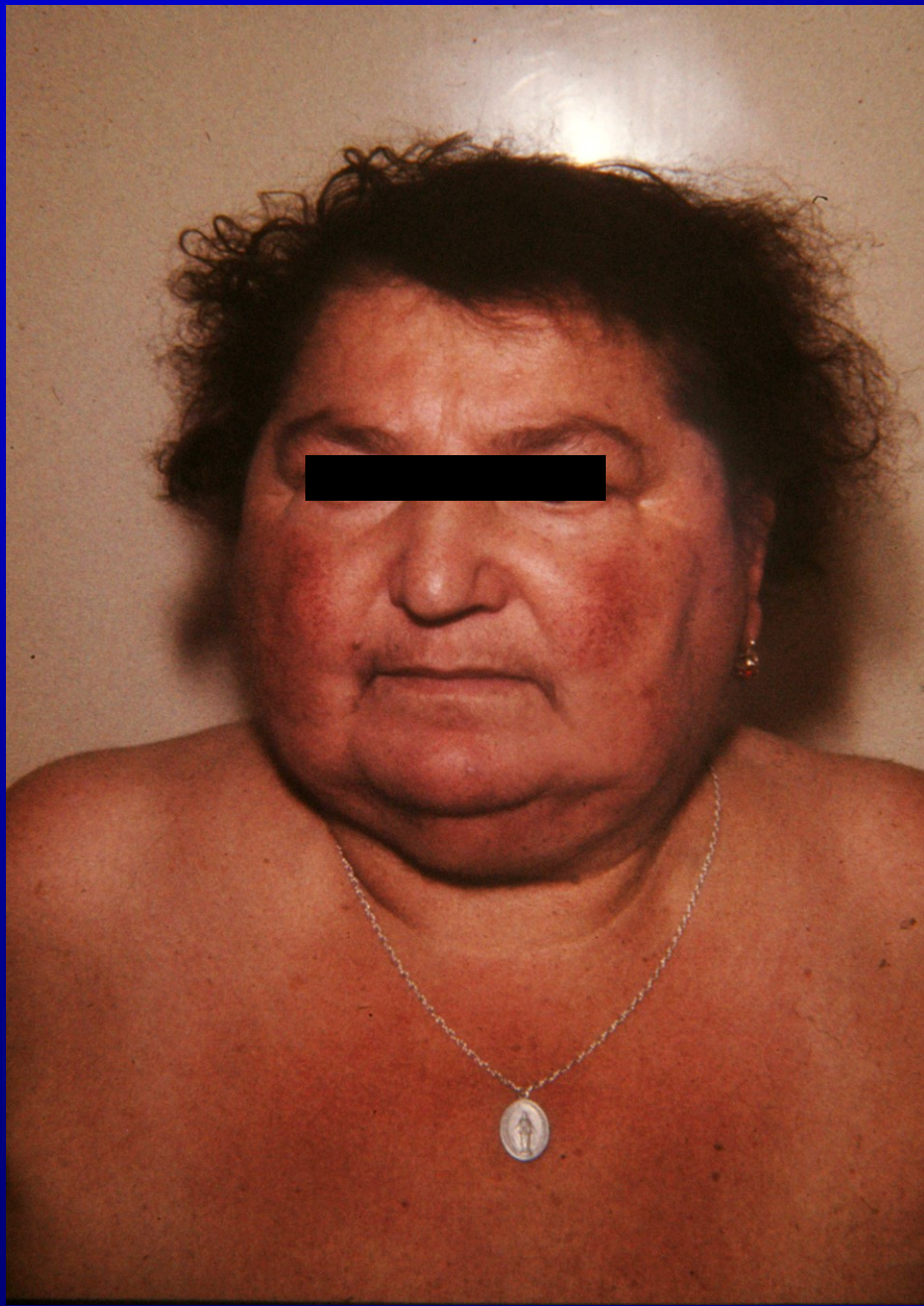## Etiopatogeneze :

- **primární** ( periferní)- adenom, karcinom kůry nadledviny, autonomní nodulární hyperplazie
- **centrální** ( hypersekrece ACTH)- adenom hypofýzy
- **paraneoplastický** (ektop.sekrece ACTH)  
- nejč. bronchogenní ca
- **iatrogenní**



# klinický obraz

- obezita centrálního typu, pletora, měsíčkový obličej, akne, hirsutismus, hypertenze, adynamie, otoky, ztenčená kůže, hematomy, striae, amenorhea, sníž.potence, osteoporóza, psych.poruchy.
- Paraneoplast.-hypokalémie, hyperglykémie, hypertenze, zvýš.pigm.



# diagnóza



- **Klinický obraz**
- **CT, MRI**

**Laboratorní vyš.:** ↑ kortizol / S, porucha diurnál.rytmu,  
↑ kortizol dU, ↑ 17KS dU, ↓ ACTH u perif. typu, ↑ u paraneo

**Blokační supresní testy**-dexamethazon 1-8 mg-

Cushing sy x ostatní příčiny a centrální x periferní  
forma

**Stimulační test s ACTH**

hyperglykémie, hypokalémie, polyglobulie, leukocytóza,  
eosinopenie, met.alkalóza



# terapie

- **operace:** adrenalektomie  
jednostranná při adenomu nebo Ca,  
bilaterální u mikronodulární  
autonomní hyperplazie
- zajištění hydrokortisonem

# PRIMÁRNÍ ALDOSTERONISMUS- Connův syndrom

**Autonomní, na reninu nezávislá nadprodukce  
aldosteronu**

**- jedna znejčastějších forem sek. hypertenze**

**etiopatogeneze:**

- 1) adenom ( 50%)
- 2) karcinom (3%- 5 % )
- 3) idiopatický aldosteronismus (40%)
- 4) dexamethazonem supresibilní aldosteronismus (vzácný)



# klinický obraz

- **hypertenze**

neuromusk. poruchy, palpitate, event. polyurie, polydipsie

- **hypokalémie (50-80%)**

- zvýš. odpad kalia v moči (obrácený poměr odpadů Na a K)

- metabol.alkalóza, hyponatrémie

- PGT



# diagnóza



- **Laboratorní:** PRA, aldosteron, dynam.testy

**PRA** suprimovaná nativ. a po stimulaci ( furosemid, zátěž)

**aldosteron v séru:** *nativně zvýšený, po stimulaci u hyperplazie další zvýšení, u adenomu se nemění nebo klesá.*

*aldosteron v moči zvýš.*

*supresní test s NaCl- pokles aldosteronu pod normu  
fam.aldosteronismus po 2 mg DEX pokles aldost.*

**CT, MRI**



# terapie

- **Adenom a karcinom- chirurgická,**  
adrenalektomie po přípravě
- **u bilater. hyperplazie** – konzervativní postup  
antagonisté aldosteronu –  
spironolakton ev. amilorid

# ADRENOGENITÁLNÍ SYNDROM

## Syndrom adrenální virilizace

Vrozená nebo získaná porucha s nadprodukcí androgenů

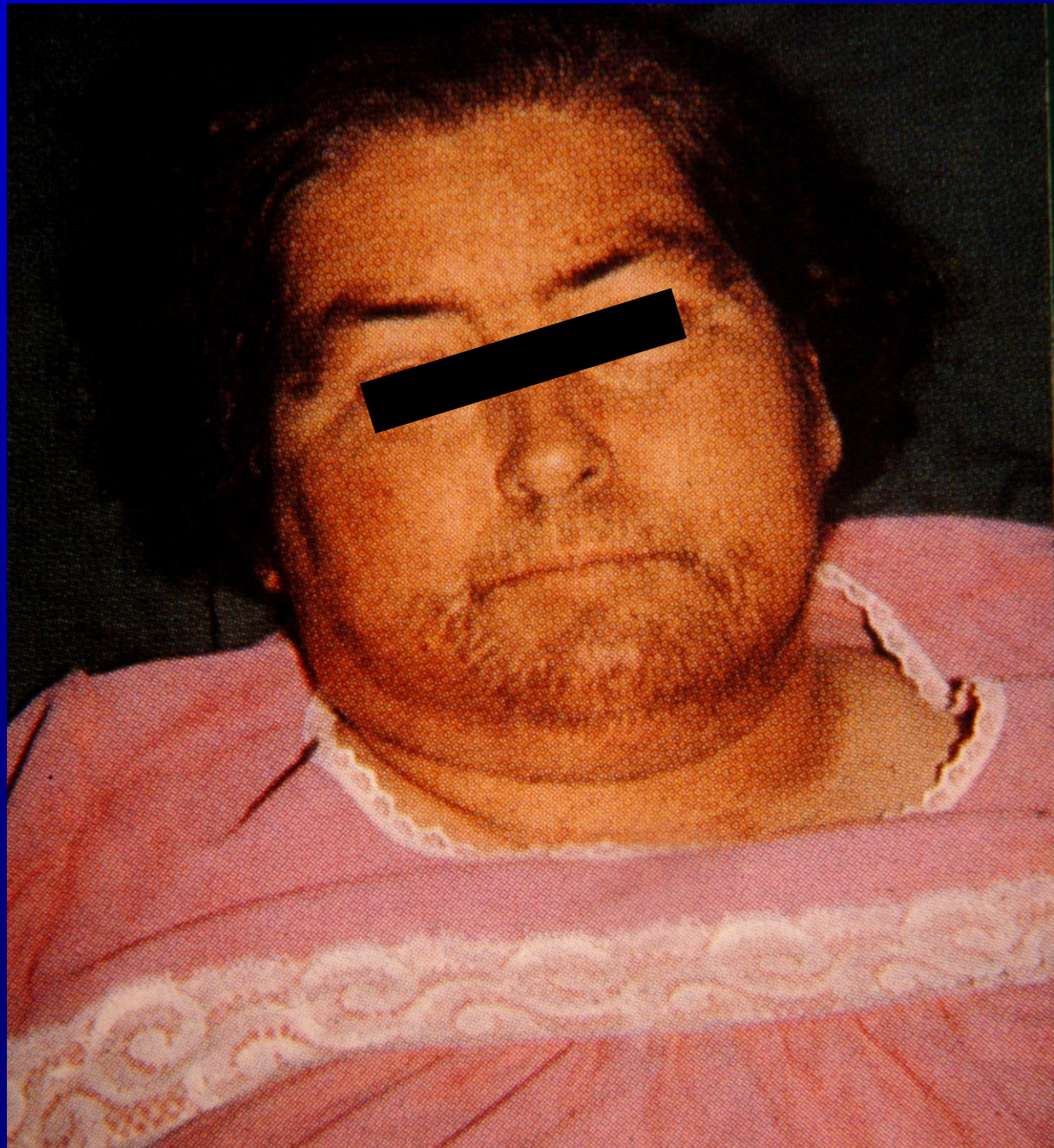etiopatogeneze:

- 1) vrozený AGS- CAH (kongenit. adren. hyperplazie)- deficit enzymu steroidogeneze  
→
- 2) získaný AGS virilizující adenomy, karcinomy



# klinický obraz

- muži - předčasná puberta, zpomalení růstu
- ženy- virilizace, amenorhea, sterilita
- komplet.deficit 21-hydroxylázy-  
klin.zn.deficitu kortizolu a aldosteronu  
(až krize )
- hypertenze u def.s hromaděním  
mineralokortikoidů





# diagnóza

- **Klinický obraz**
- **CT, MRI**
- **laboratorně:** ↑ACTH, ↑17 KS dU, ↑17-OH-P, ↑testosteron, ↑DHEA, ↑androstendion.

*Reaktivita dobrá na dynam.testy (DEX, ACTH)*

*u vroz.enzymopatií, u tumorů areaktivita*

- **dif.dg:** sy polycyst. ovarii, tumory testes a ovarii

## terapie

- **vrozený AGS-** substituce glukokortikoidy
- **AGS s pozdním začátkem-**  
dexamethazon, antiandrogeny
- **virilizující tumory-** adenektomie

# FEOCHROMOCYTOM

## tumor dřeně nadledvin

s nadprodukcí katechol. - 90%, bilater. 10%

- Extradrenálně – paragangliom 10%
- Maligní – 10%
- Familiární, MEN II A, II B  
(mnohočetná endokrinní neoplazie- autosom.domin.sy)
- **Klinicky:** hypertenze trvalá, méně často paroxysmální, tachykardie, cefalea, zblednutí, vertigo, pocení, třes, anxiozita, nauzea, bolesti břicha, mydriáza - poruchy zraku.  
*Někdy asymptomatické formy.*

# diagnostika



- **klinický obraz**
- **Laboratorně:** zvýš.hladiny katecholaminů v moči za 24 hod a jejich metabolitů během záchvatu - hyperglykémie, glykosurie, EKG změny repolar.fáze
- **Sono, CT, MRI,** angiografie.
- Paragangliom-extraadren. uloř. nádor-**scinti MIBG** (metajod-benzylquanidin znač.  $I^{123}$  nebo  $I^{131}$ )





# terapie

- **Chirurgická**
- **Příprava:**

## **medikamentozní**

- 1) alfa - blokátory sympatiku týden před operací.
- 2) beta-blokátory při sklonu k tachykardii-  
vždy po zavedené alfa blokádě.
- 3) dostatečná hydratace.
- 4) peroper. ev. fentolamin, nitroprusid, ev.beta-blok.i.v.

# Hypotalamus

soubor neurosekrečních jader na spodině mozku

horm. syntetizované v hypotalamu

- vasopresin, oxytocin- axony transportovány do neurohypofýzy (sekreční orgán)
- regulační hormony RH- hypofyzárními portálními cévami do adenohypofýzy

TRH, ACTH, GnRH, GHRH=stimulační

- řídí sekreci v rámci zpětných vazeb

RH inhibiční - somatostatin GHIH,

prolaktostatin PIH

# Hypofýza

## 1. neurohypofýza

vasopresin (antidiuretický h.) - ADH

- dle osmolality plazmy a deplece krev. volumu
- zpětná rezorpce vody v ledv., regulace TK, stres. h.

oxytocin (uterokinetický h.)

- dle distenze porodních cest po porodu
- kontrakce dělož. sv. po porodu, ejakce mléka

## 2. adenohypofýza

produkuje tropní hormony regulující fci perif. endokr. žl.

- TSH(tyreostim.h.) -růst a prod. horm. štítné žl.
- LH(luteinizační h.) - ovulace, žluté tělísko, progesteron
- FSH(folikuly stim.h.) - ovar. folikuly, strogeny
- ACTH(adrenokortikotropní h.)- růst kůry nadledvin, prod. kortizolu
- STH (růstový, somatotropní h.-GH) - růst, produkce růst. faktoru IgF-I
- PRL(prolaktin) - laktace, gonadotropiny

# Onemocnění hypofýzy

**expanzivní procesy:**

**afunkční adenomy**

- **klin:** manifestace až při extrasellárním růstu: tlak na zrakovou dráhu s poruchami zraku s omezením zorného pole , porucha okohybných nervů, bolesti hlavy
- **dg:** CT, MR
- adenom, kraniofaryngeom

Onemocnění hypofýzy

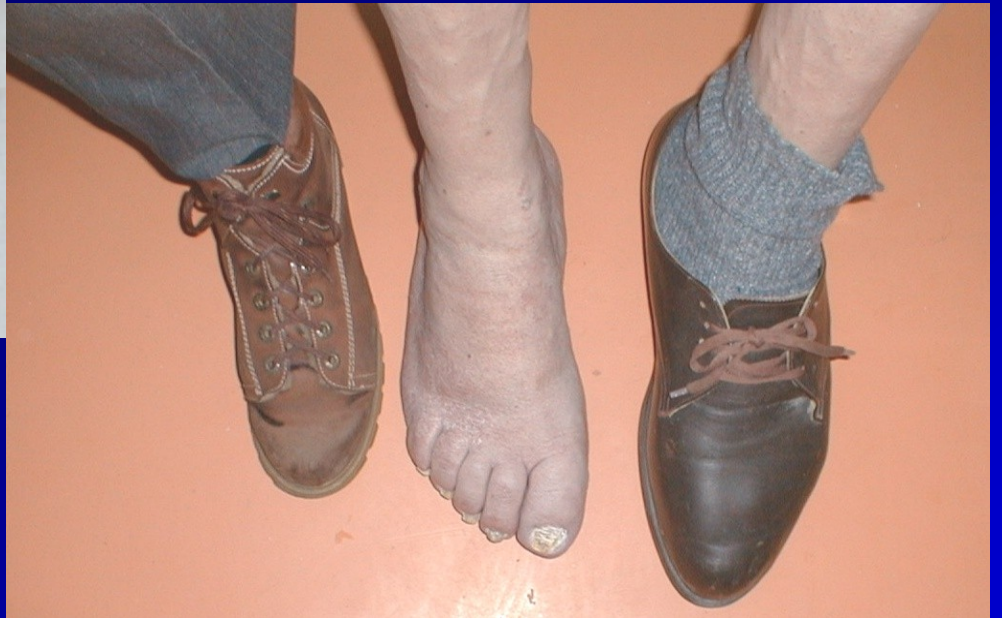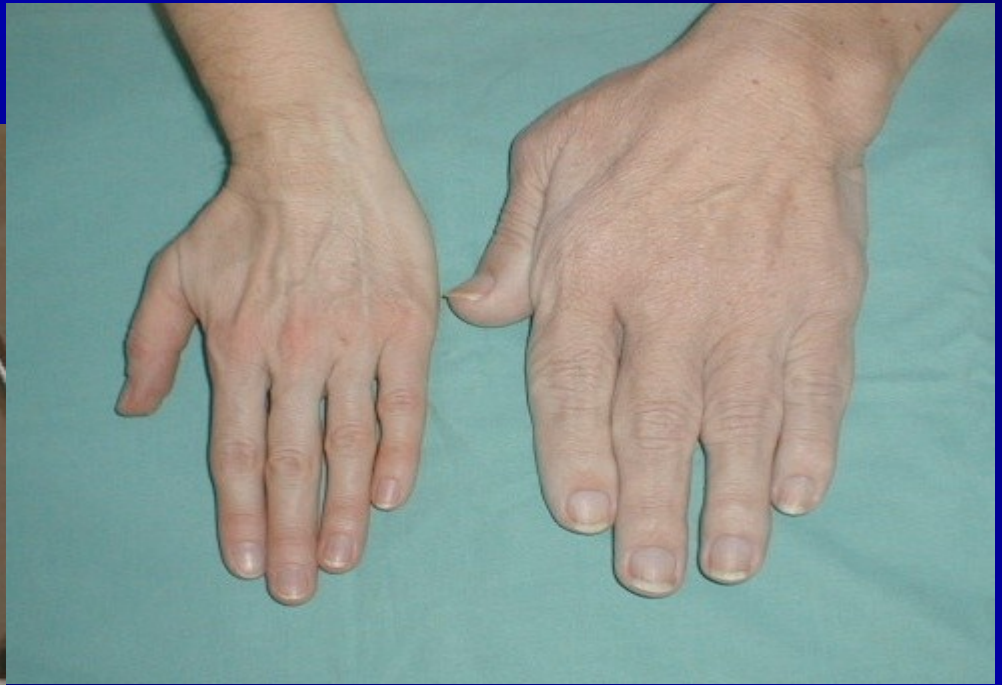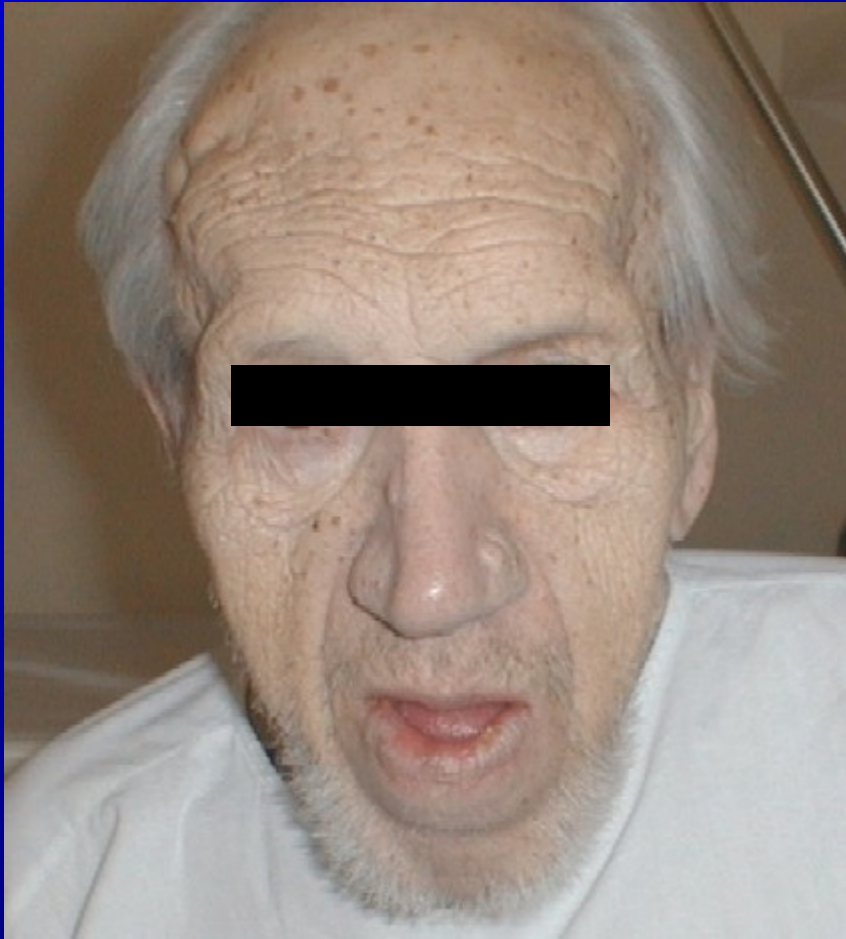# hyperfunkční sy

- **Akromegalie (STH)**
- **Hyperprolektinémie, prolaktinom (PRL)**
- **Cushingova nemoc (ACTH)**
- **Centrální hypertyreóza (TSH)**
- **Hypersekrece FSH, LH, gonadotropiny**

# Akromegalie

- nadprodukce růst. hormonu STH v dospělosti
- před uzavřením růst. šěrbin- **gigantismus**  
**obv. adenom hypofýzy**

**klin:** zvětšení akrálních částí těla ( obličej, ruce, nohy, čelisti, uši, nos, jazyk) artralgie, cefalea, amenorea, DM, hypertenze střev. polapy, KMP





**terapie: 1) chirurgická**

**2) ozáření**

**3) medikamentózní**

Dopaminergní agonisté

*(tergurid-Myslafon, bromokriptin- Parlodel)*

Somatostatin- superaktivní analoga

*(octreotid)*

# Centrální Cushingův sy

## adenomy secernující ACTH

- cushingoidní obezita
- osteoporóza
- steroidní myopatie- únavnost, i ochablost psychických funkcí (deprese až suicid. tendence)
- tmavě fialové striae
- sufuze kůže
- otoky, hypertenze, steroidní DM,

# Centrální Cushingův sy

**terapie: 1) chirurgická**

**2) ozáření**

**3) medikamentózní**

*blokátory steroidogeneze - (ketokonazol-Nizoral,*

*metyrapon - Metopiron)*

*adrenolytika -(mitoten - Lysodren,*

*ireverzibilní adrenolýza)*

# Hyperprolektinémie, prolaktinom

## adenomy hypofýzy se sekrecí prolaktinu

- asi 1/3 všech adenomů hypof.
- poruchy menstr. cyklu, sterilita, jen někdy galaktorea
- snížení libida a potence u mužů

## terapie: medikamentózní

*dopaminergní agonisté*

*selektivní D2 agonisté*

# Onemocnění hypofýzy

## hypofunkční sy

- **Izolované defekty**
  - hypogonadotropní hypogonadismus (FSH,LH)
  - centrální hypotyreóza (TSH)
  - centrální hypokorticismus (ACTH)
  - deficit STH
- **Panhypopituitarismus**
- **Diabetes insipidus centralis**

# Hypopituitarismus

- výpad jedné funkce nebo pluriglandulární porucha panhypopituitarismus
- **klin.**- u tu postiženy nejdříve fce somatotropní, pak gonadotropní, nakonec tyreo- a kortikotropní (naopak u zánětl. afekce): růst n. v dosp. adynamie, sníž. kontraktility myokardu, tuk na bříše, snížení kostní denzity, psych. zm.+ další kombinace

## Substituční terapie:

- **Glukokortikoidní**

*(hydrocortison 20.40mg/d)*

- **Hormony štítné žlázy**

*(levotyroxin 50-150ug/d)*

- **Sexageny:**

a) estrogeny + gestageny

b) analoga testosteronu *(Undestor, Proviron, Sustanon)*

c) gonadotropiny

*(kombin. preparáty- FSH+LH, FSH, HCG)*