

Svaly dolní končetiny

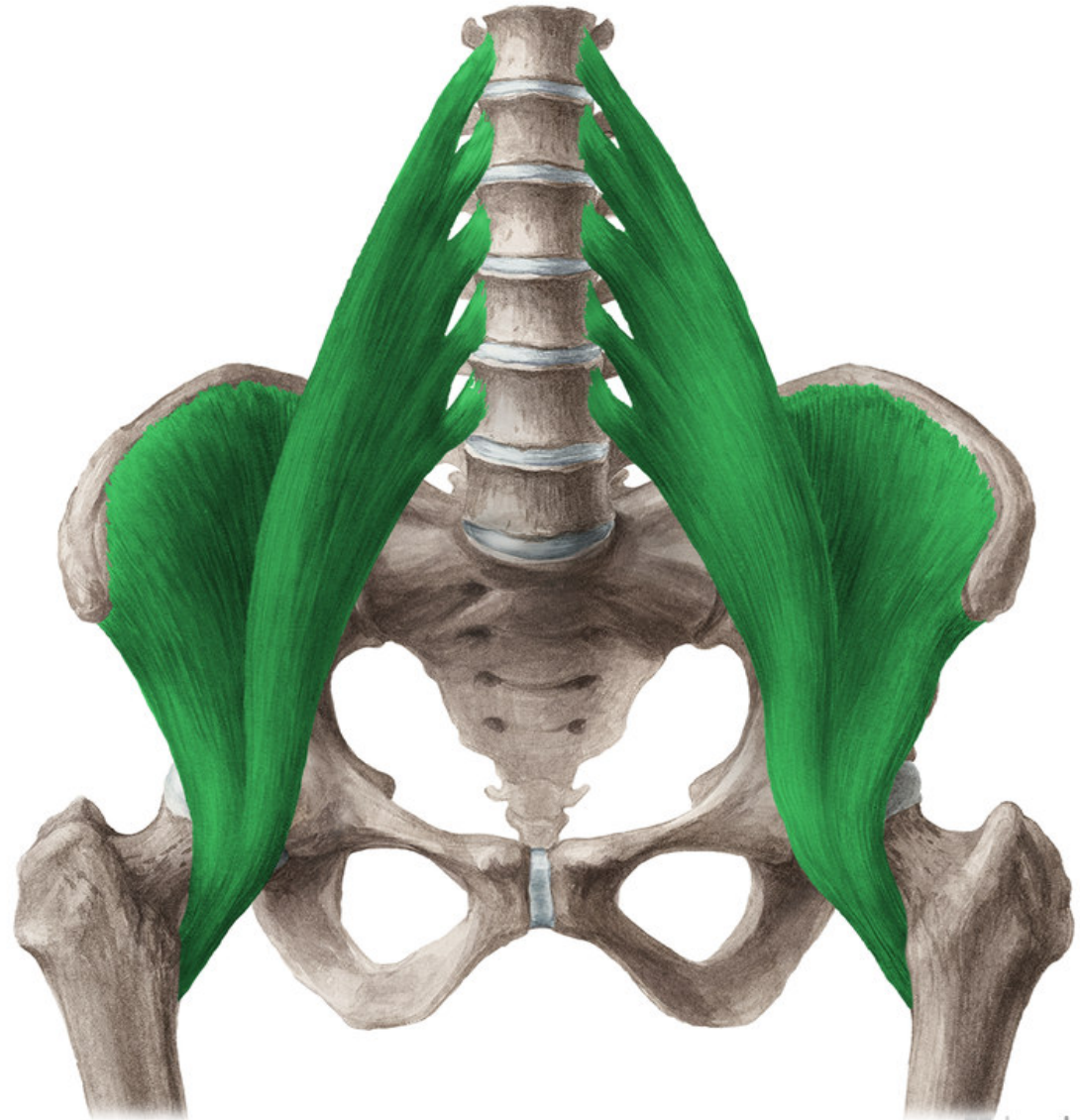


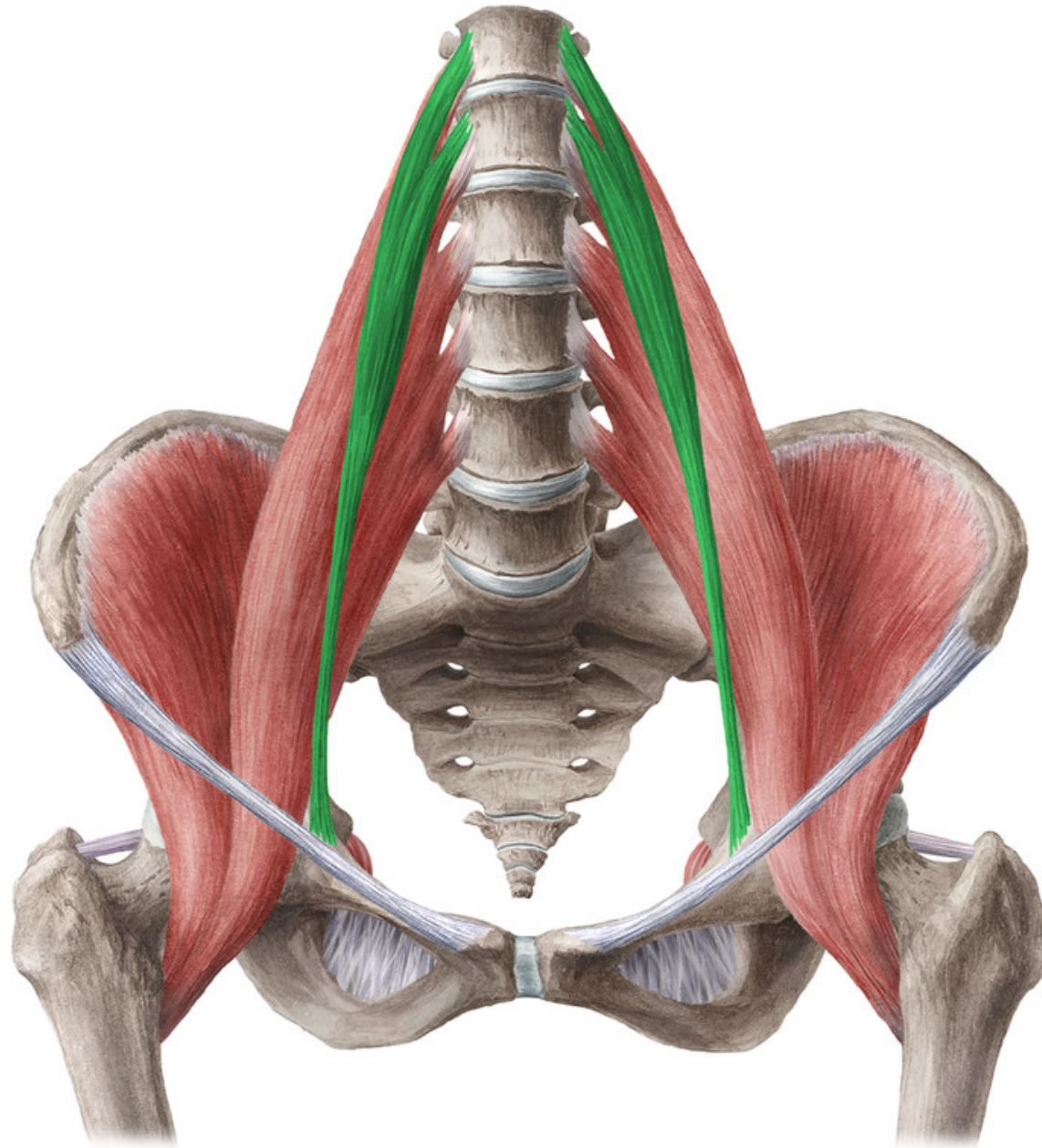
Mm. coxae

- PŘEDNÍ SKUPINA
SVALŮ
KYČELNÍCH

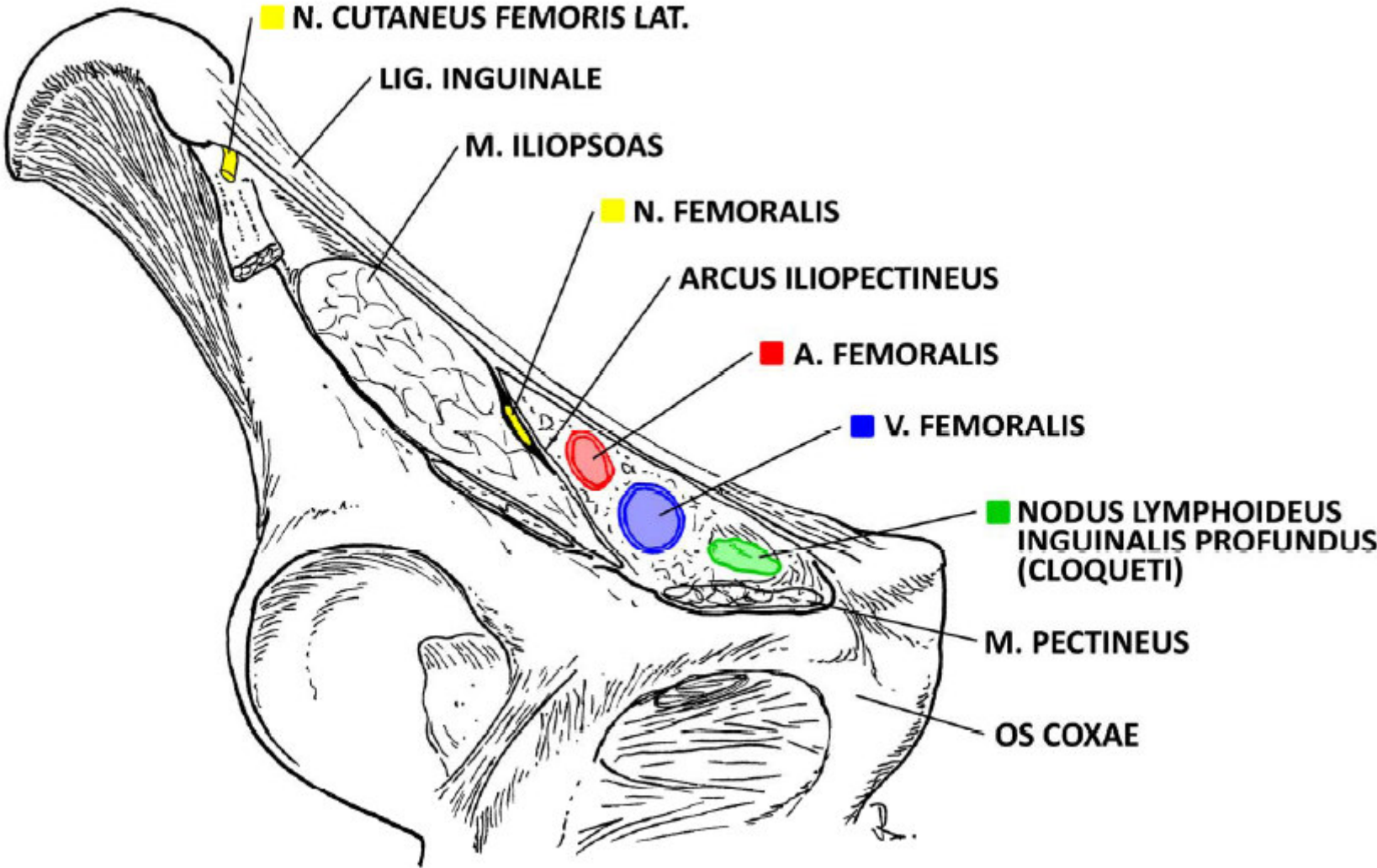
Musculus iliopsoas

- ZÁČÁTEK: disci intervertebrales a vazivové snopce po straně bederní páteře, fossa iliaca
- ÚPON: trochanter minor femoris
- INERVACE: plexus lumbalis
- FUNKCE: flexe v kloubu kyčelním (zahajuje vykročení)





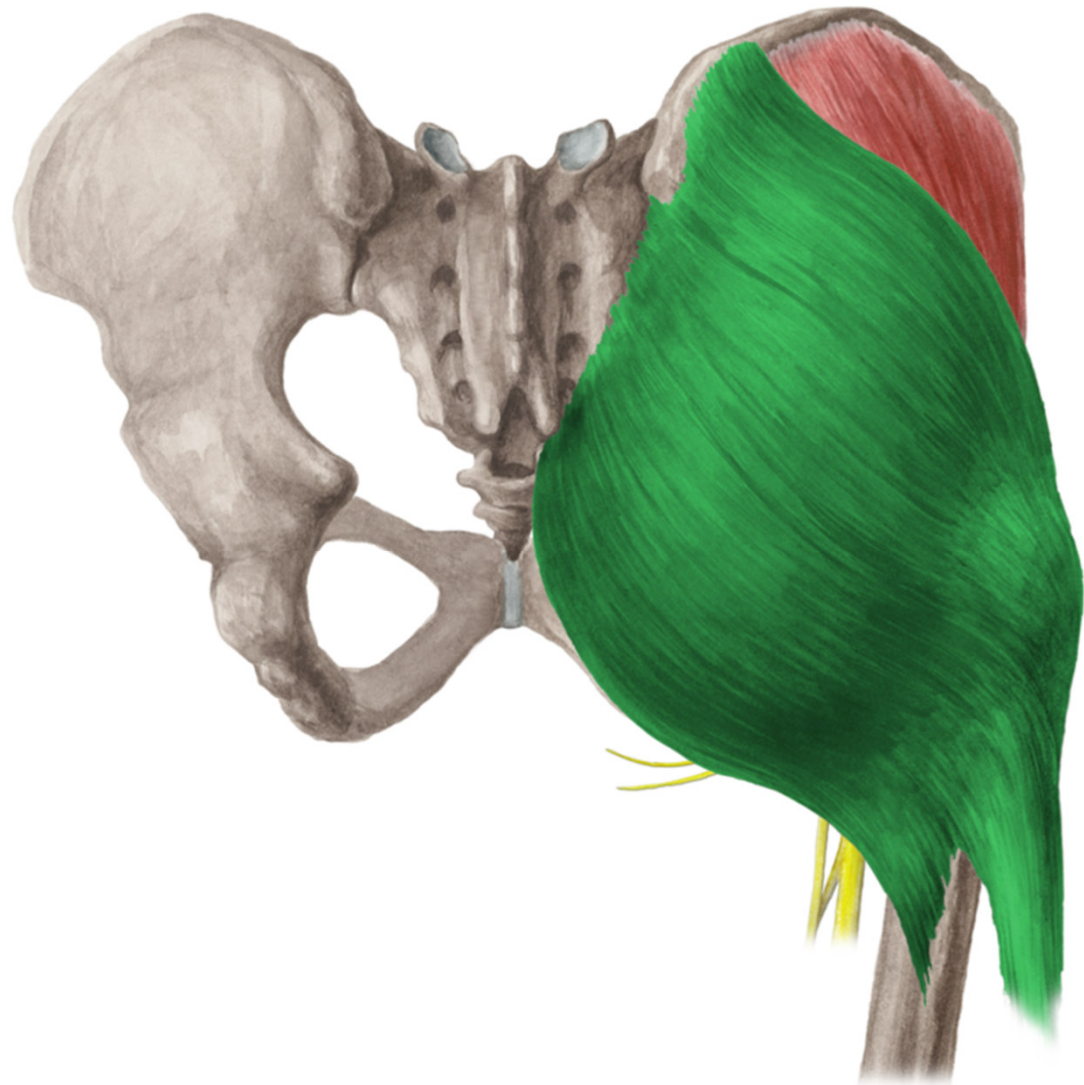Lacuna vasorum et musculorum



- ZADNÍ SKUPINA
SVALŮ
KYČELNÍCH

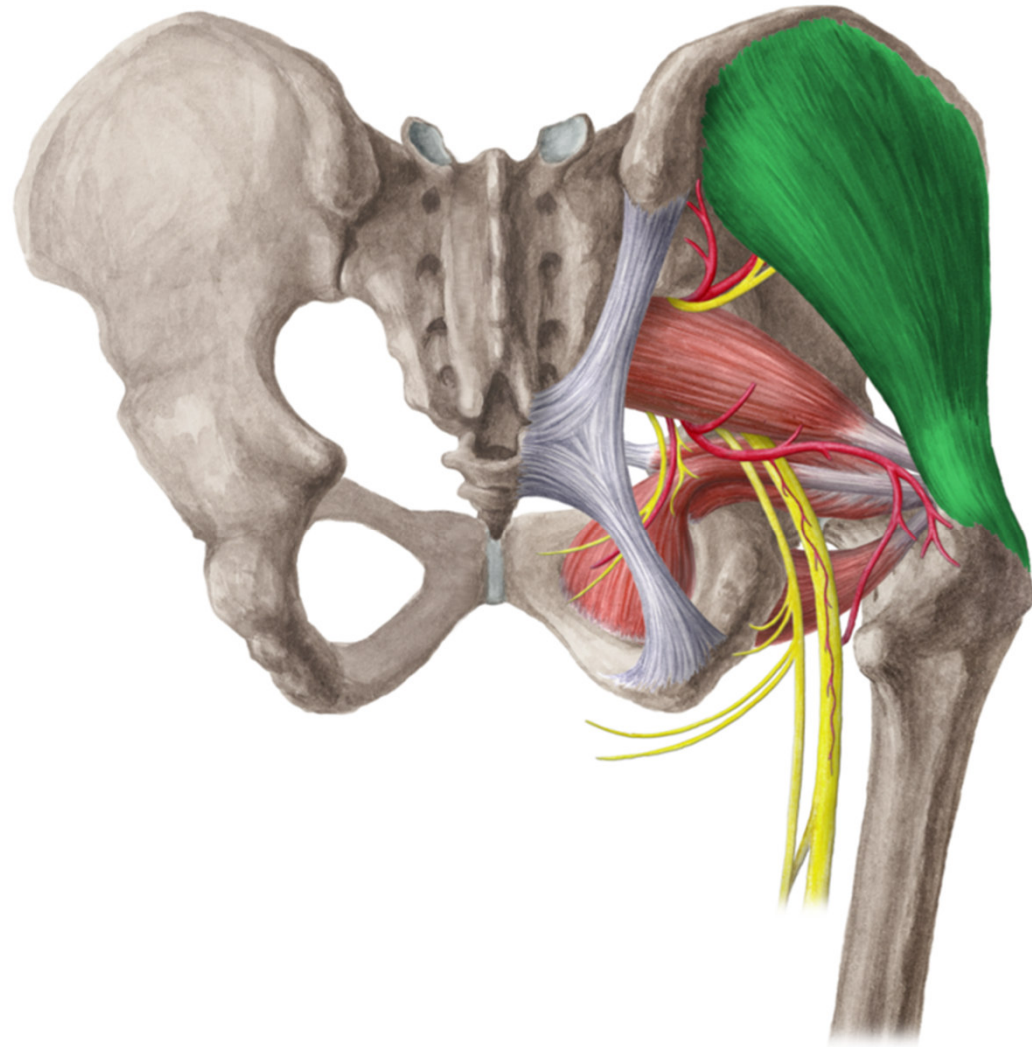
Musculus gluteus maximus

- ZÁČÁTEK: linea glutea posterior, alae ossis ilium, fascia thoracolumbalis
- ÚPON: tractus iliotibialis, tuberositas glutea a prox část labium laterale lineae asperae femoris
- INERVACE: n. gluteus inferior
- FUNKCE: extenze v kyčli, tahem za tractus fixuje kolenní kloub v extenzi



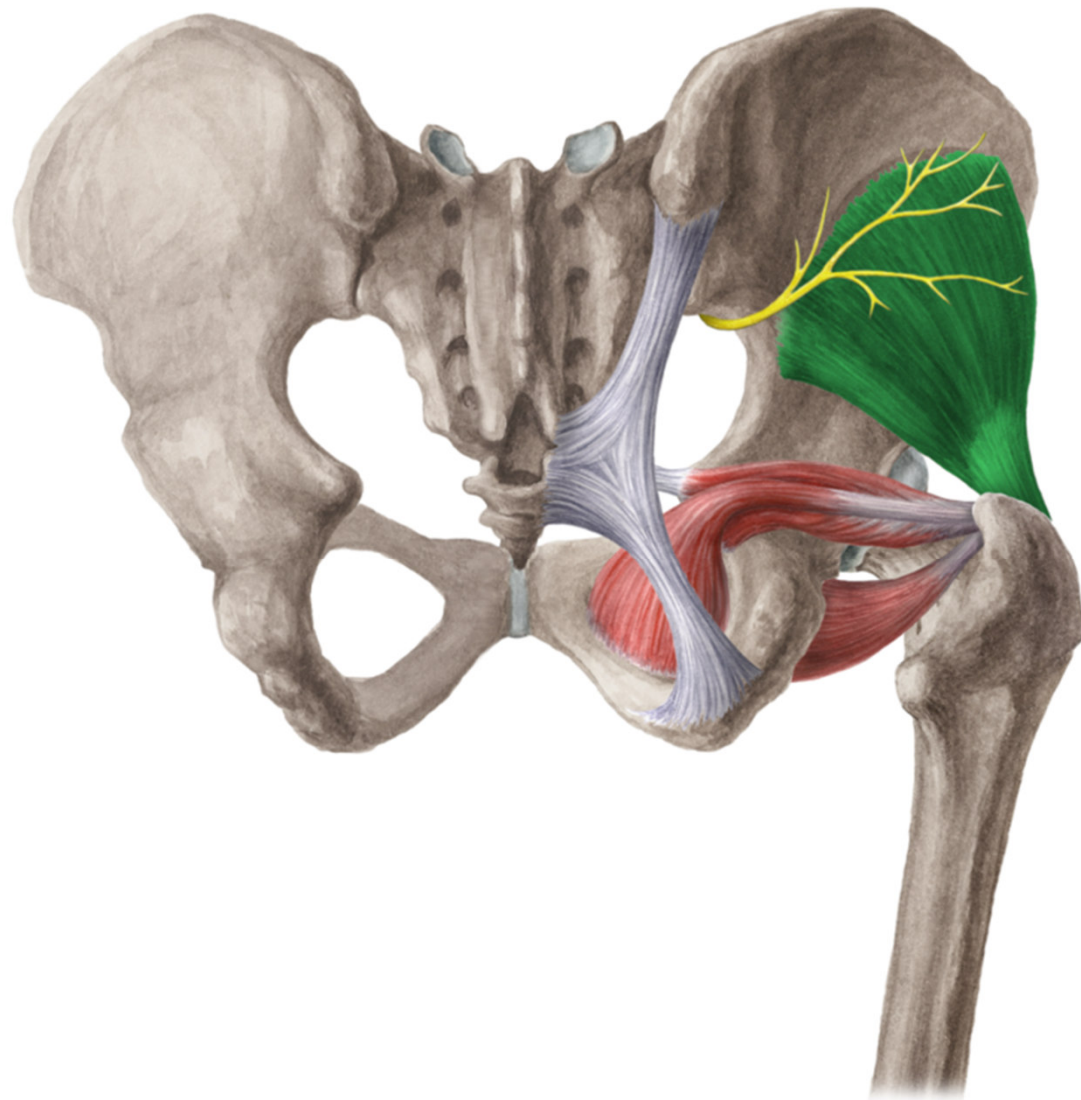
Musculus gluteus medius

- ZÁČÁTEK: mezi linea glutea anterior et posterior, labium externum cristae iliace
- ÚPON: trochanter major
- INERVACE: n. gluteus superior
- FUNKCE: abdukce v kyčli, přednožení, zanožení



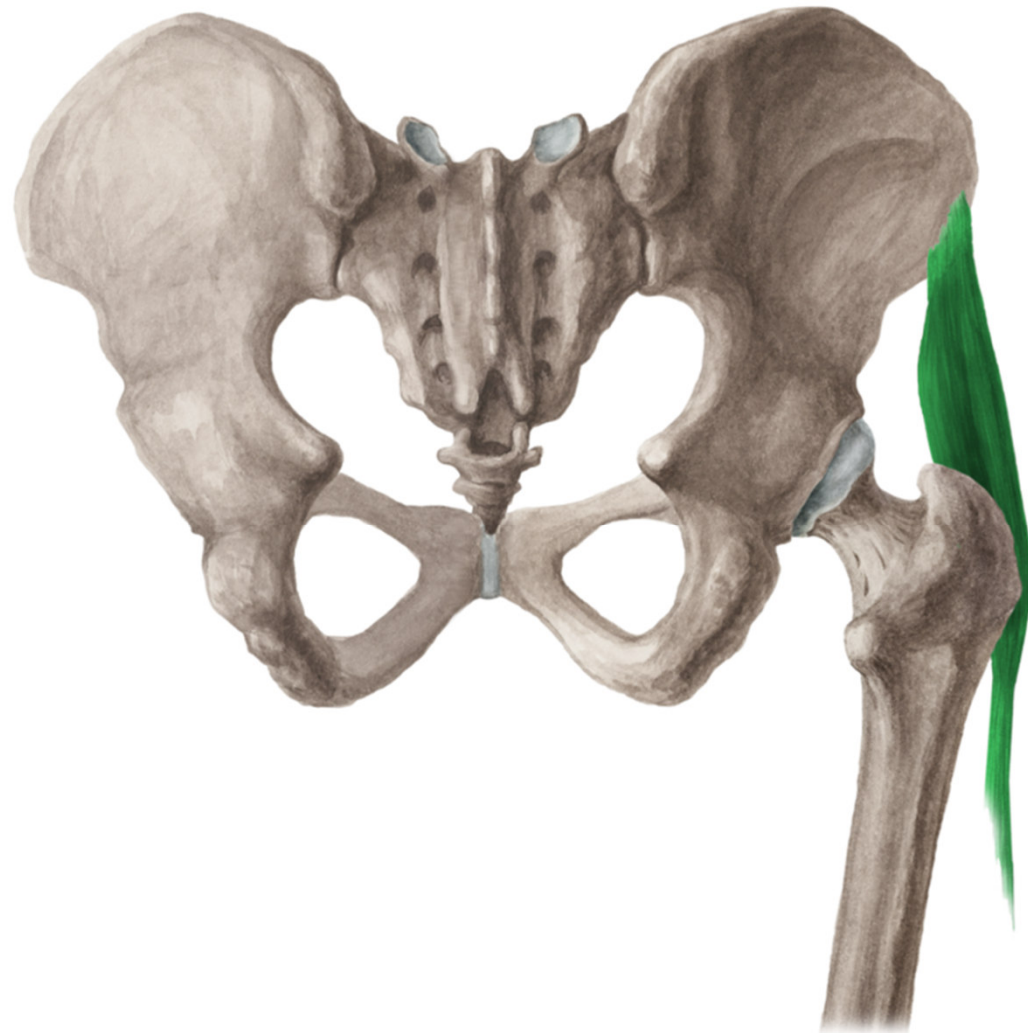
Musculus gluteus minimus

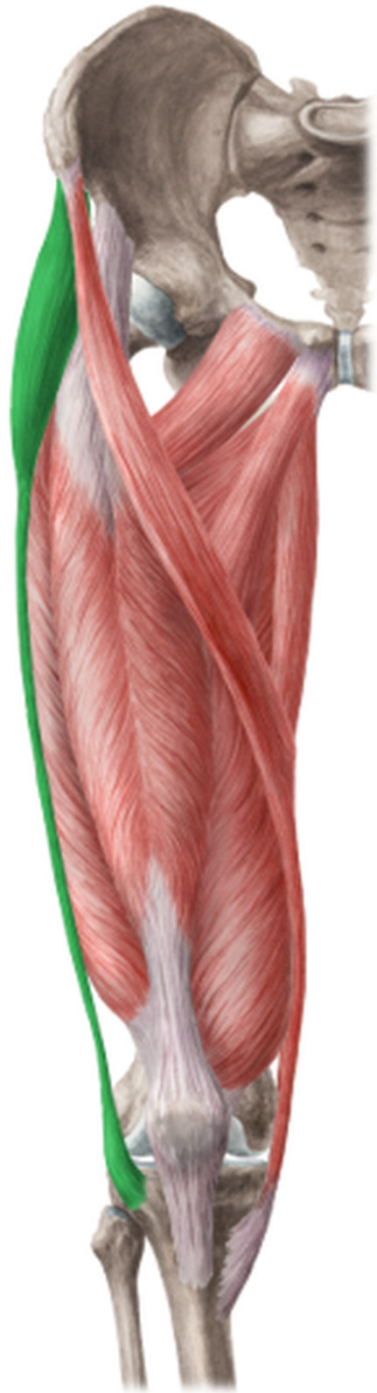- ZÁČÁTEK: mezi
linea glutea inferior
et anterior
- ÚPON: trochanter
major
- INERVACE: n.
gluteus superior
- FUNKCE: abdukce
a flexe v kyčli



Musculus tensor fasciae latae

- ZÁČÁTEK: spina iliaca anterior superior
- ÚPON: tractus iliotibialis
- INERVACE: n. gluteus superior
- FUNKCE: napíná tractus iliotibialis a zabezpečuje tak vzpřímený postoj

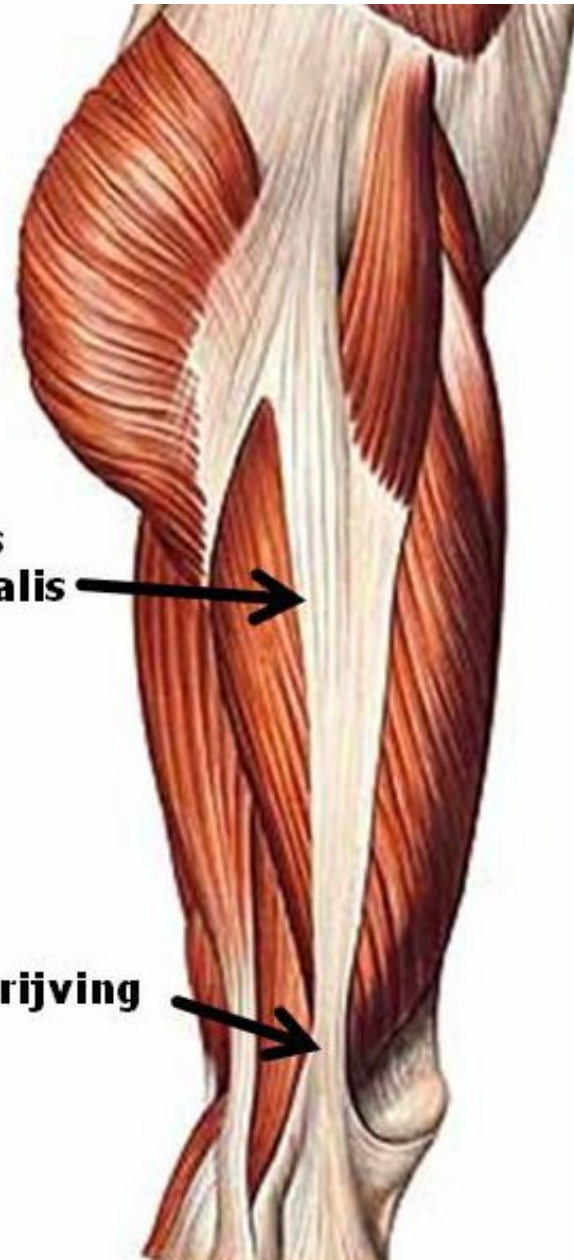




**tractus
iliotibialis**

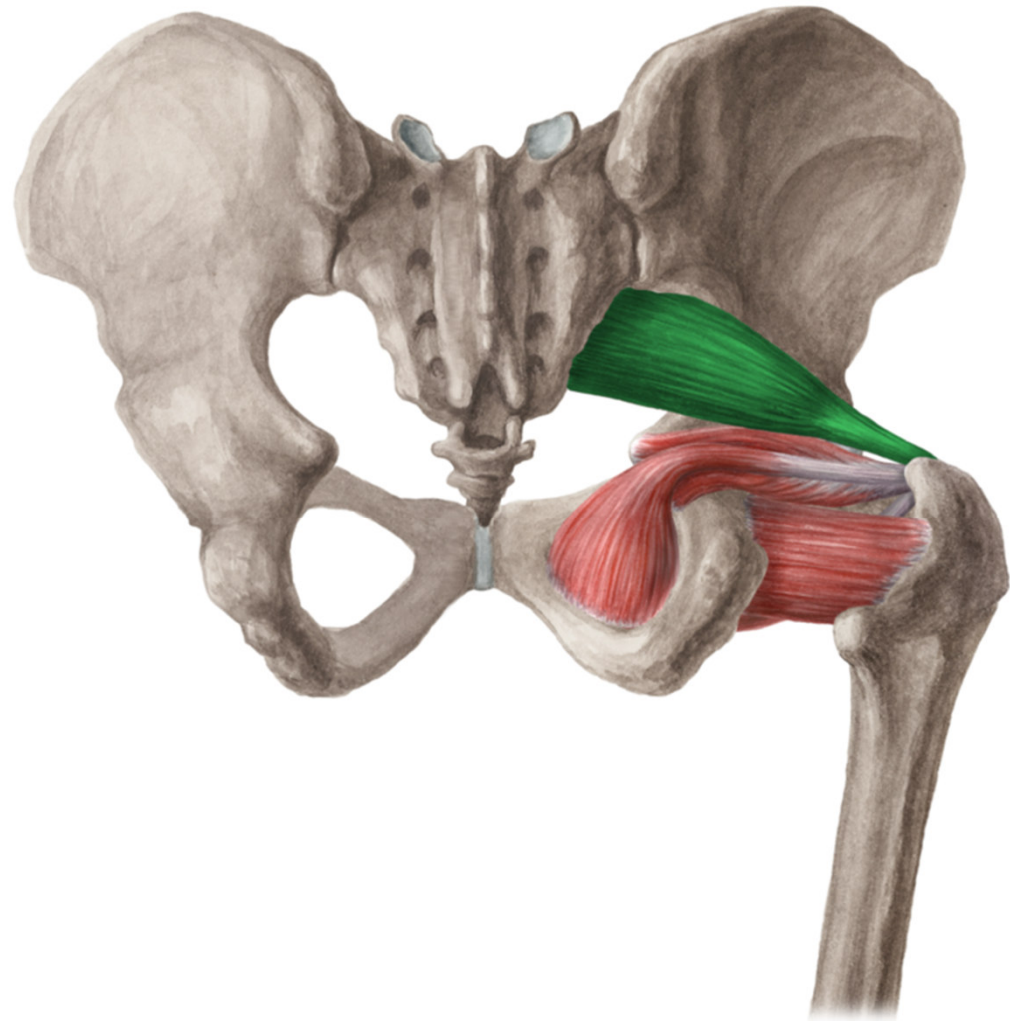


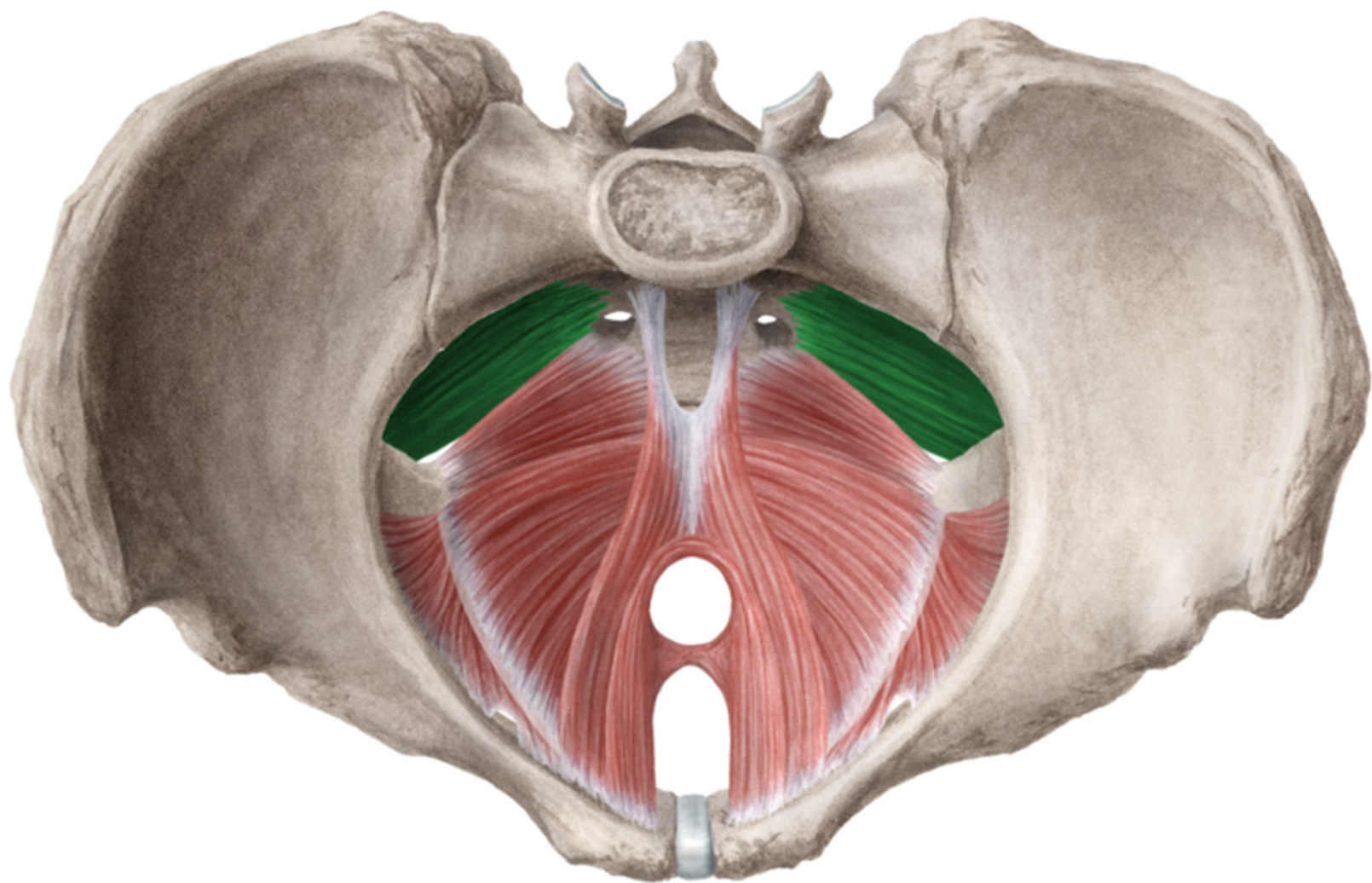
wrijving



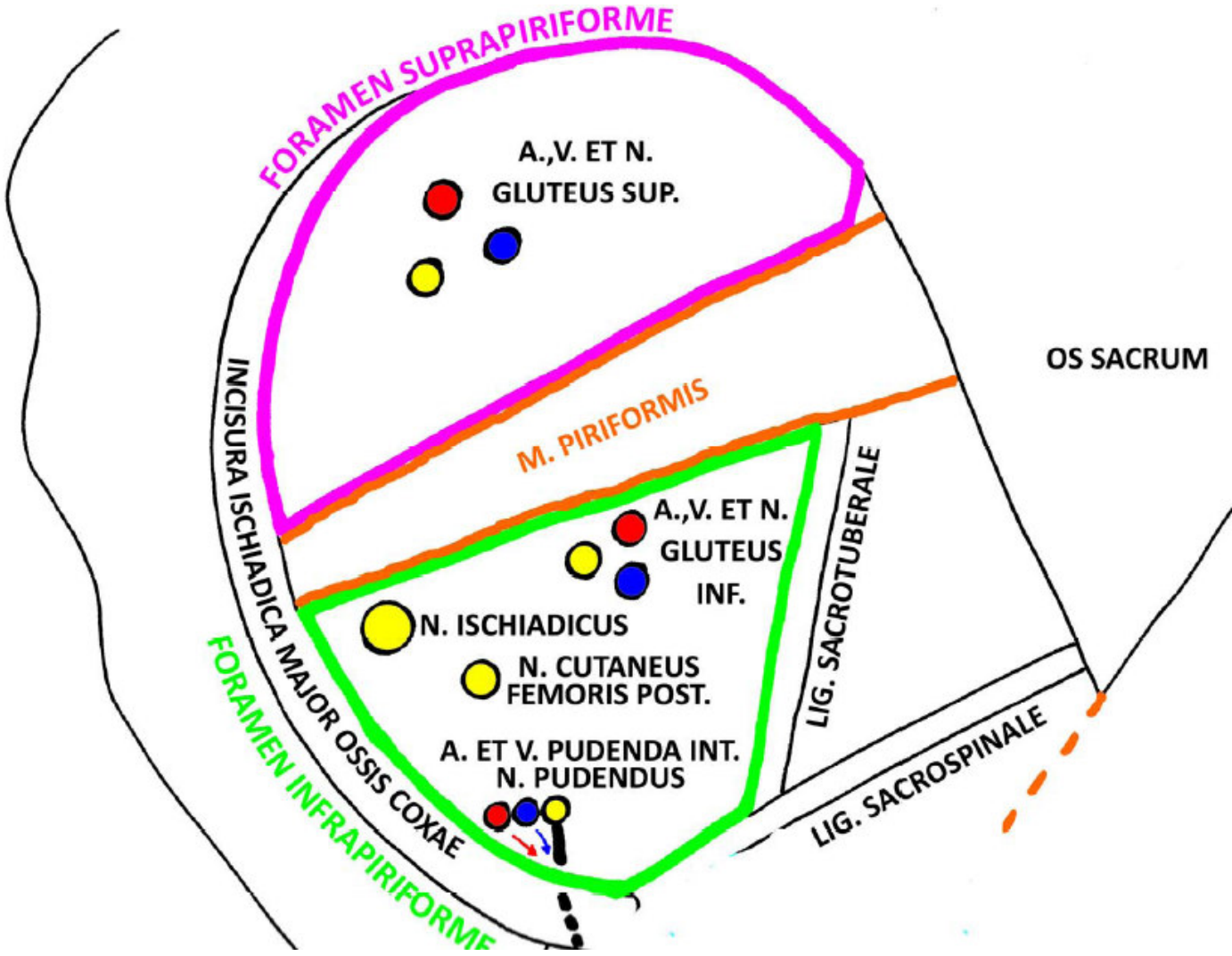
Musculus piriformis

- ZÁČÁTEK: laterální část facies pelvina osis sacri
- ÚPON: trochanter major
- INERVACE: plexus sacralis
- FUNKCE: femorální supinace



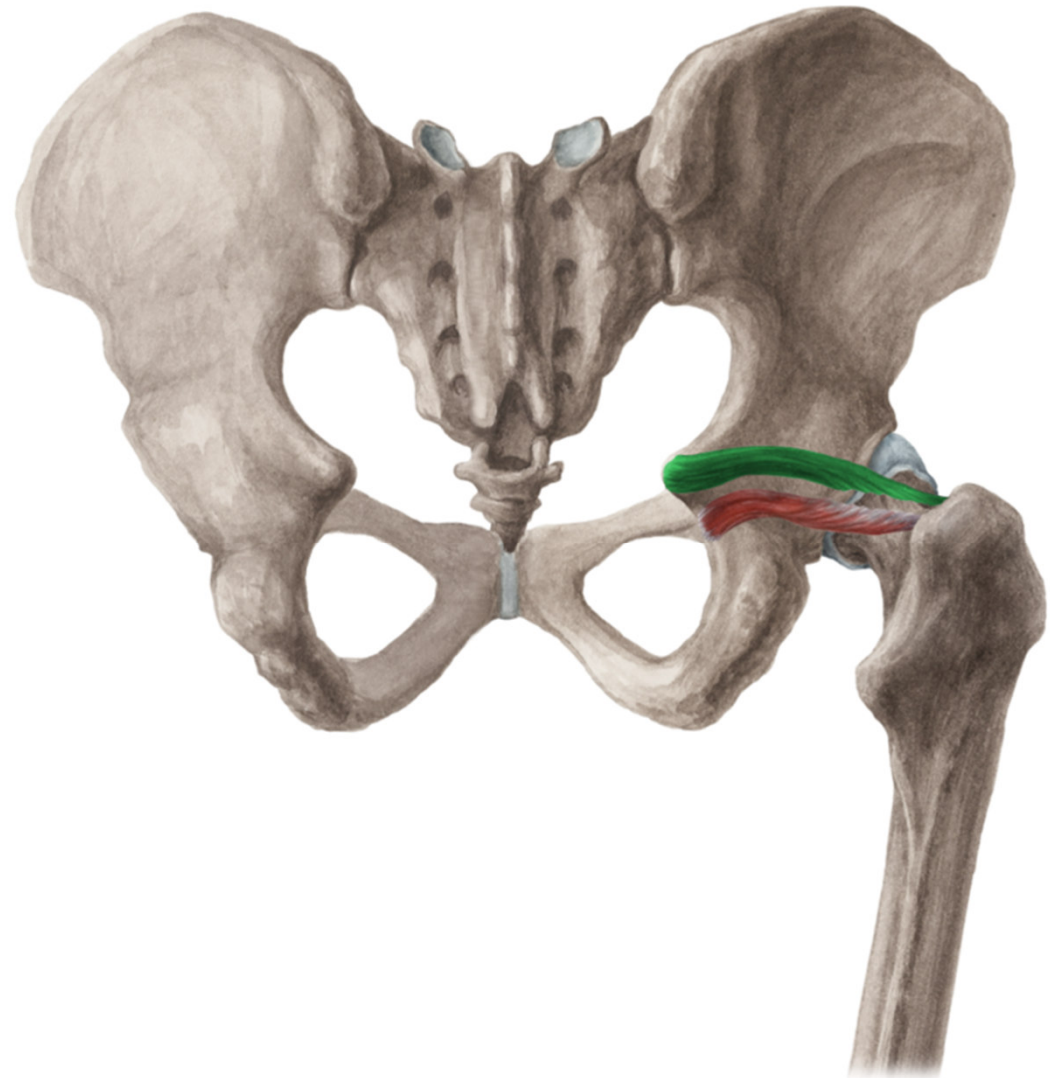


Foramen supra- et infrapiriforme



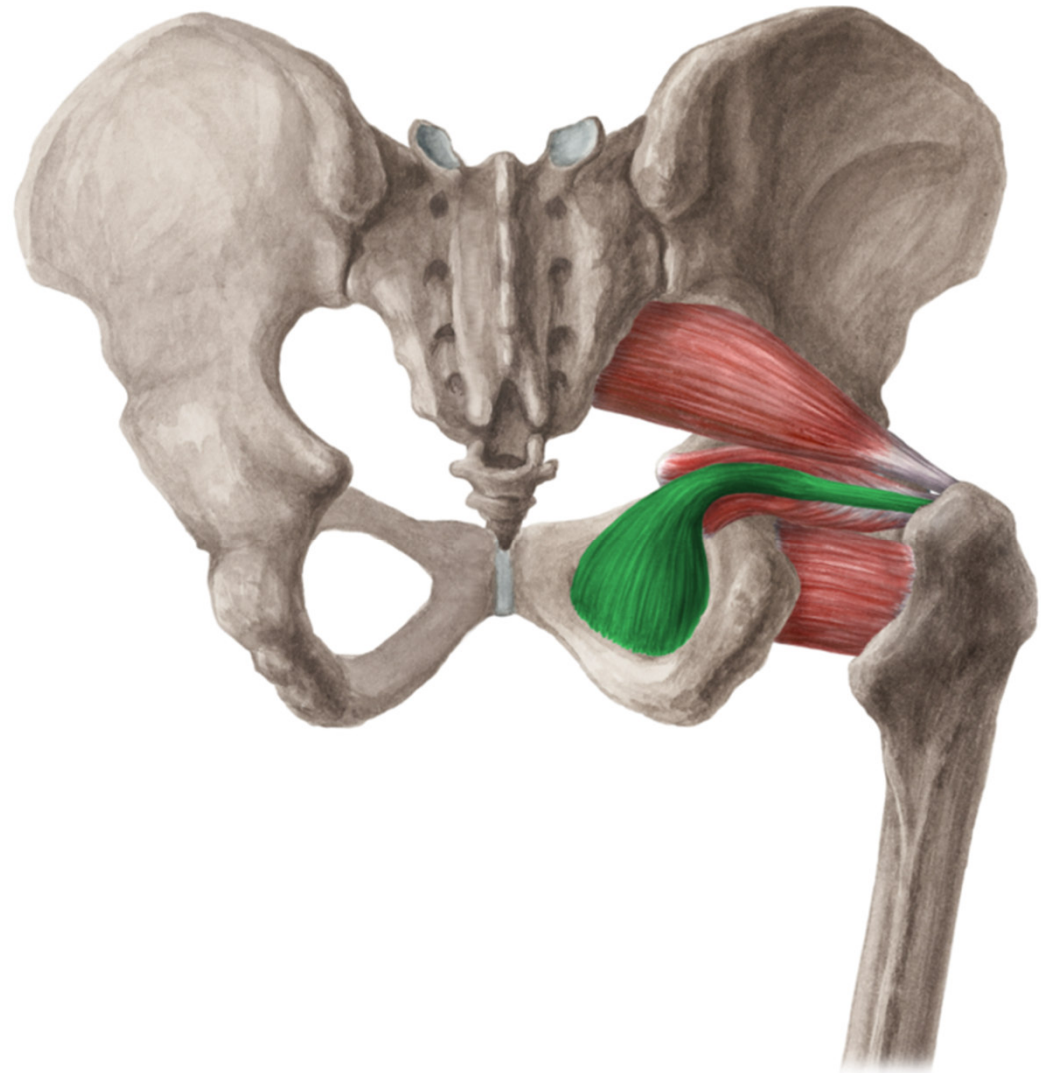
Musculus gemellus superior

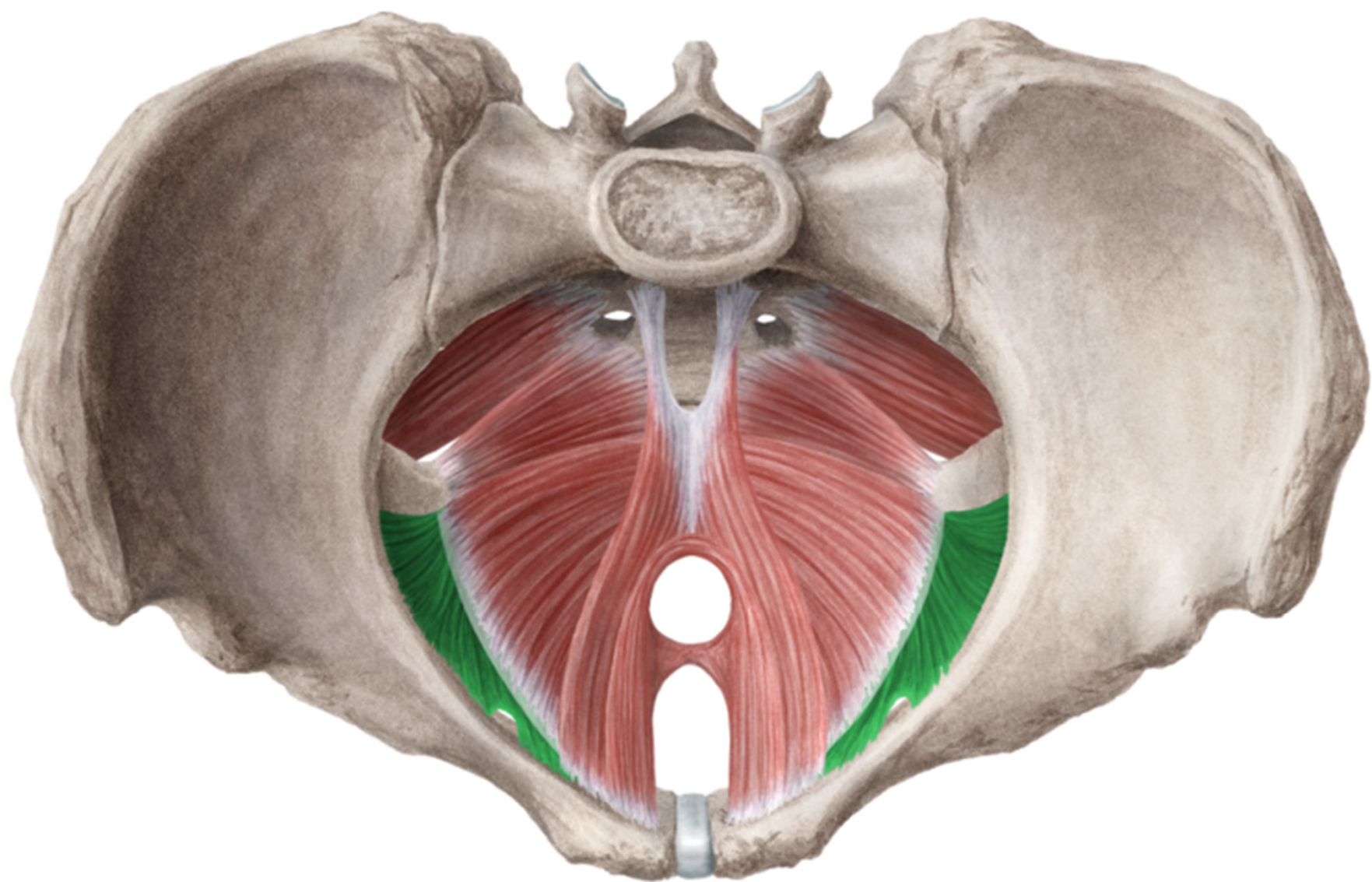
- ZÁČÁTEK: spina ischiadica
- ÚPON: fossa trochanterica
- INERVACE: plexus sacralis
- FUNKCE: femorální supinace



Musculus obturatorius internus

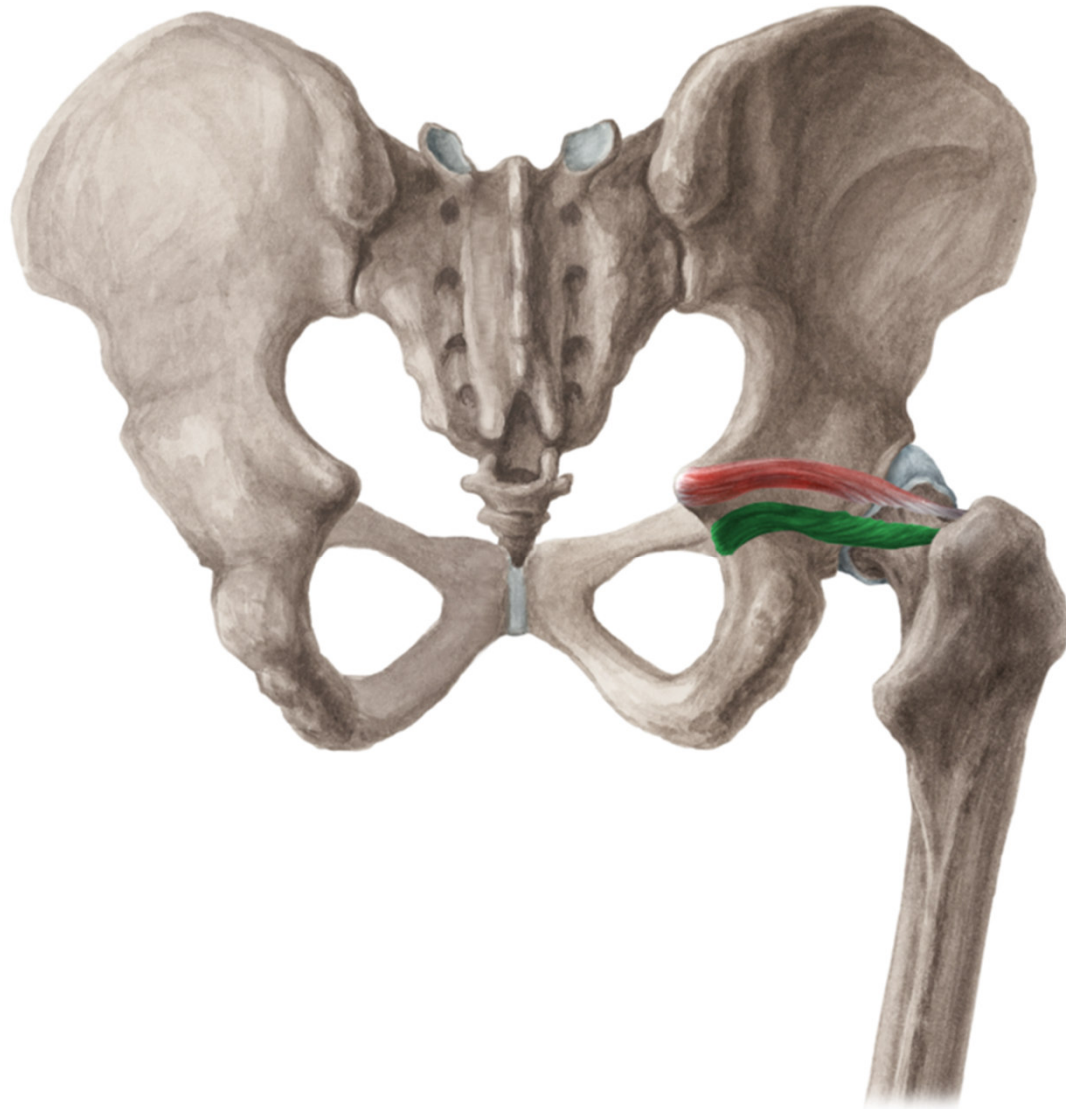
- ZÁČÁTEK:
membrana obturatoria
a kostěného
orámování
- ÚPON: fossa
trochanterica
- INERVACE: plexus
sacralis
- FUNKCE: femorální
supinace





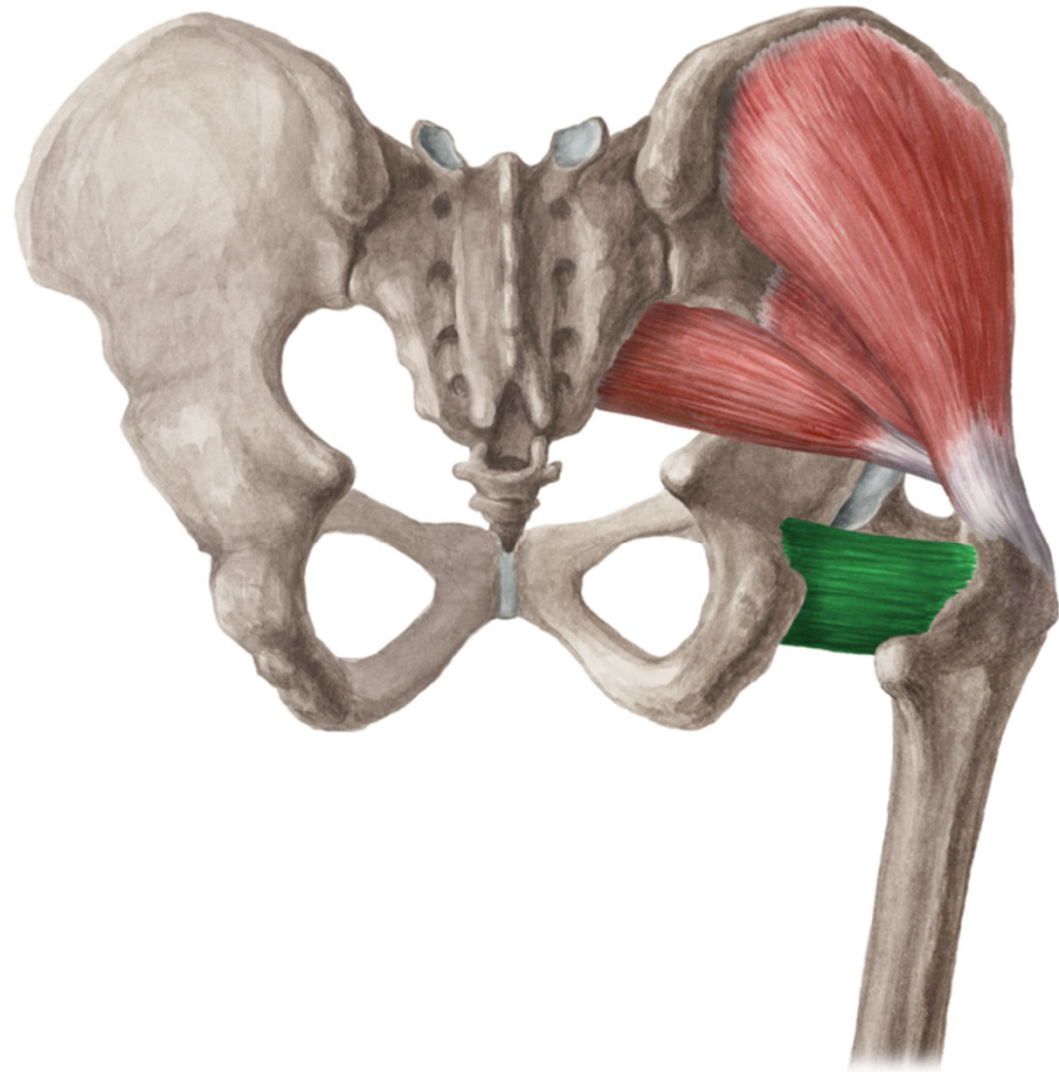
Musculus gemellus inferior

- ZAČÁTEK: tuber ischiadicum
- ÚPON: fossa trochanterica
- INERVACE: plexus sacralis
- FUNKCE: femorální supinace



Musculus quadratus femoris

- ZAČÁTEK: tuber ischiadicum
- ÚPON: crista intertrochanterica
- INERVACE: plexus sacralis
- FUNKCE: femorální supinace

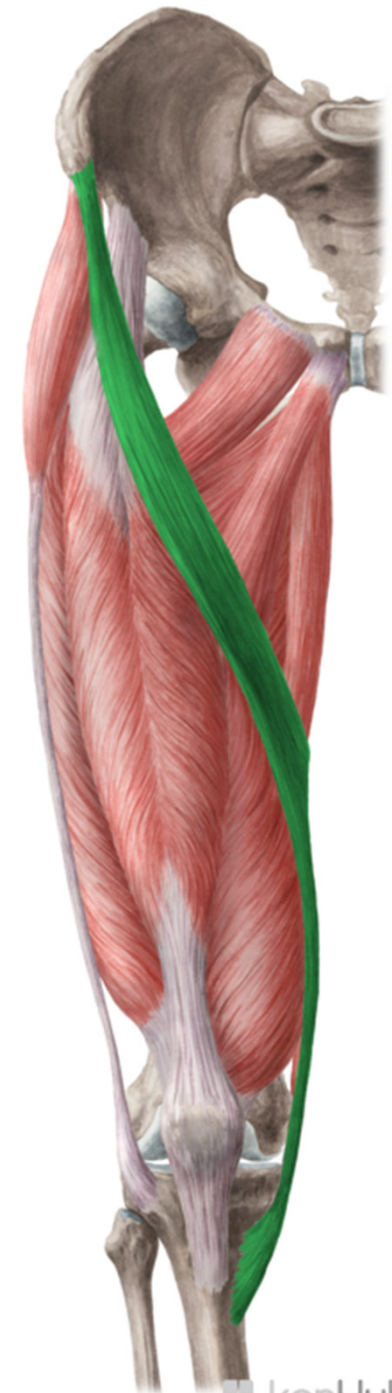

- **Mm. femoris**

- PŘEDNÍ SKUPINA
SVALŮ STEHNA

Musculus sartorius

- ZÁČÁTEK: spina iliaca anterior superior
- ÚPON: pes anserinus
- INERVACE: n. femoralis
- FUNKCE: flexe v kyčli, flexe v koleni




Musculus quadriceps femoris

- ZÁČÁTEK: rec: spina iliaca anterior inferior, med: labium mediale, lat: labium laterale, inter: corpus femoris
- ÚPON: basis patellae, ligamentum patellae, tuberositas tibiae
- INERVACE: n. femoralis
- FUNKCE: extenze kolena, rectus: flexe kyčle



Musculus quadriceps femoris


M. rectus femoris



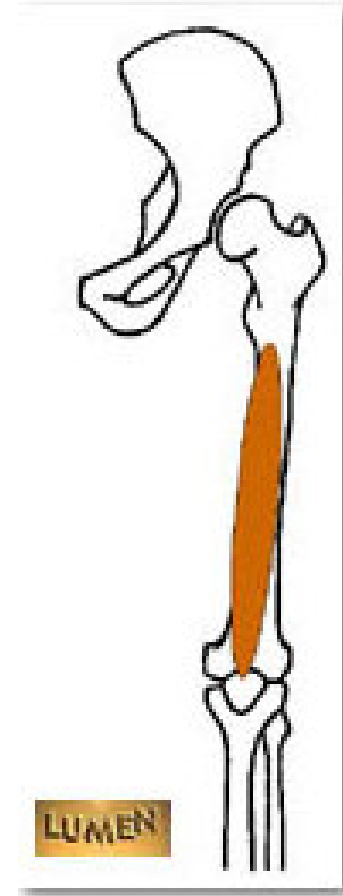
M. vastus lateralis



M. vastus medialis



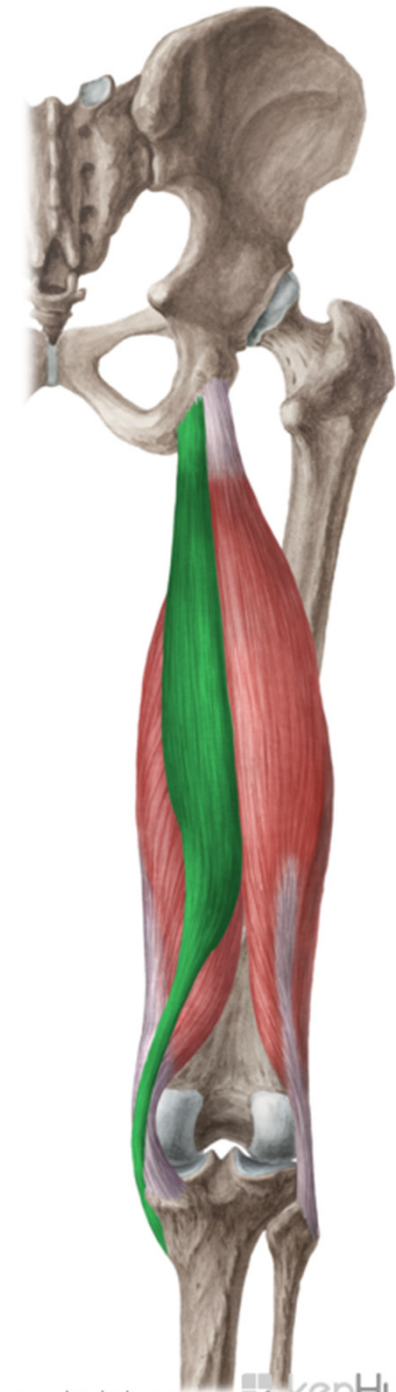M. vastus intermedius



- ZADNÍ SKUPINA
SVALŮ STEHNA

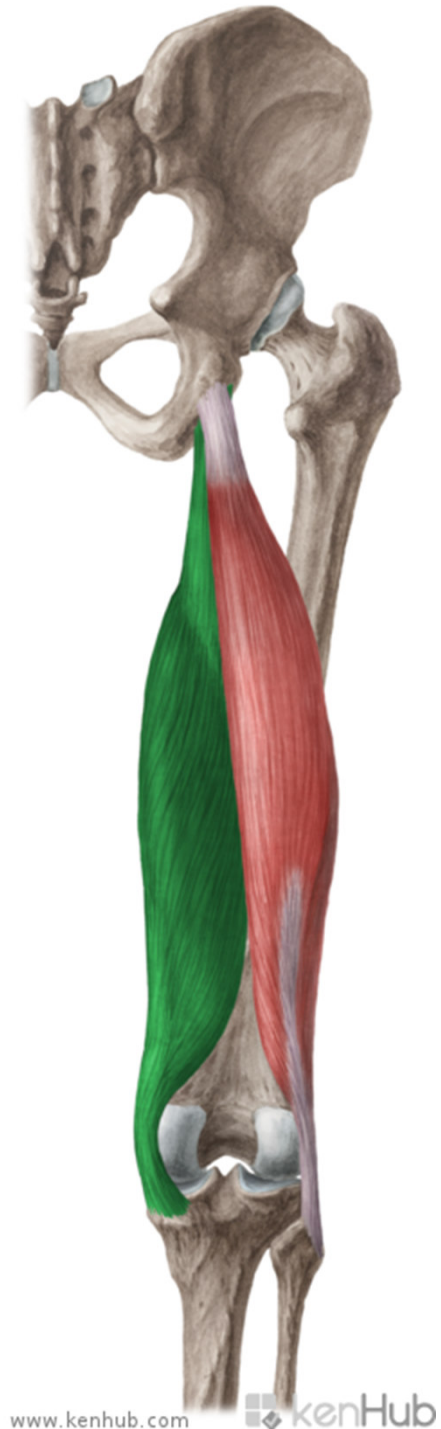Musculus semitendinosus

- ZAČÁTEK: tuber ischiadicum
- ÚPON: pes anserinus
- INERVACE: n. ischiadicus
- FUNKCE: extenze v kyčli, flexe v koleni



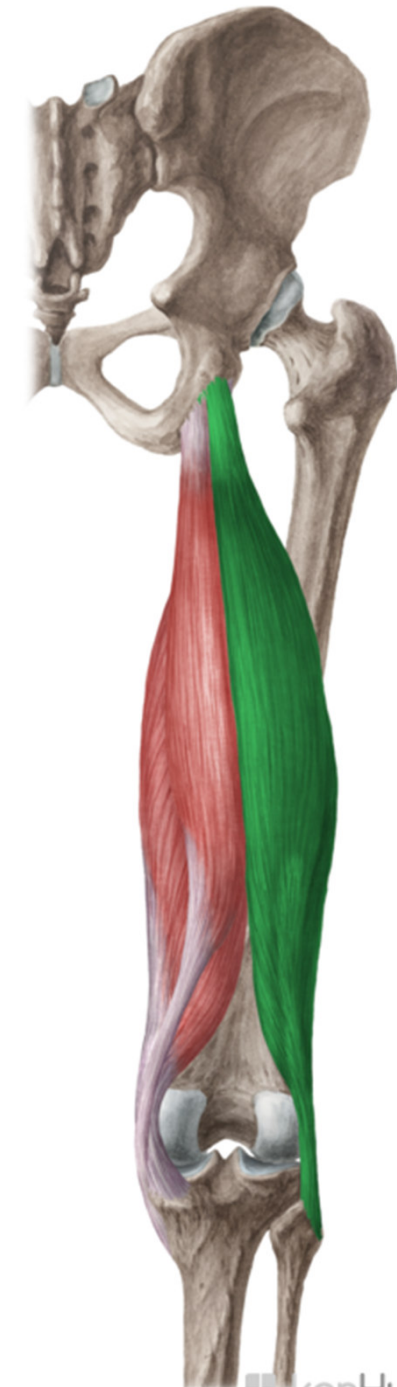Musculus semimebranosus

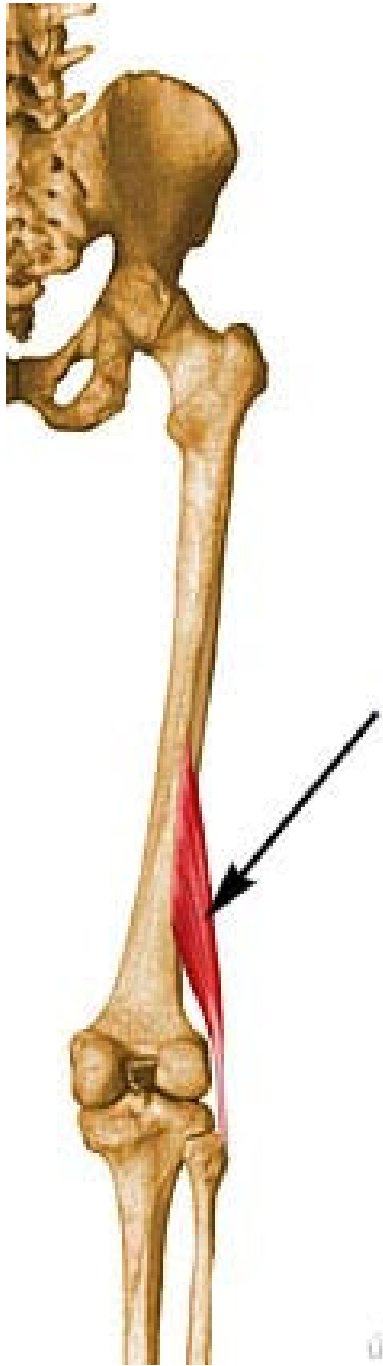
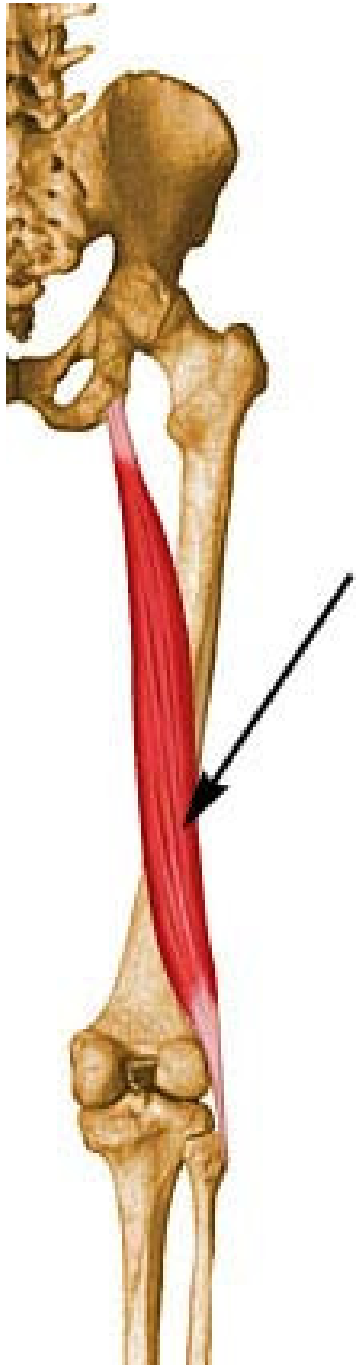
- ZAČÁTEK: tuber ischiadicum
- ÚPON: prox. tibie, ligamentum popliteum obliquum
- INERVACE: n. ischiadicus
- FUNKCE: extenze v kyčli, flexe v koleni



Musculus biceps femoris

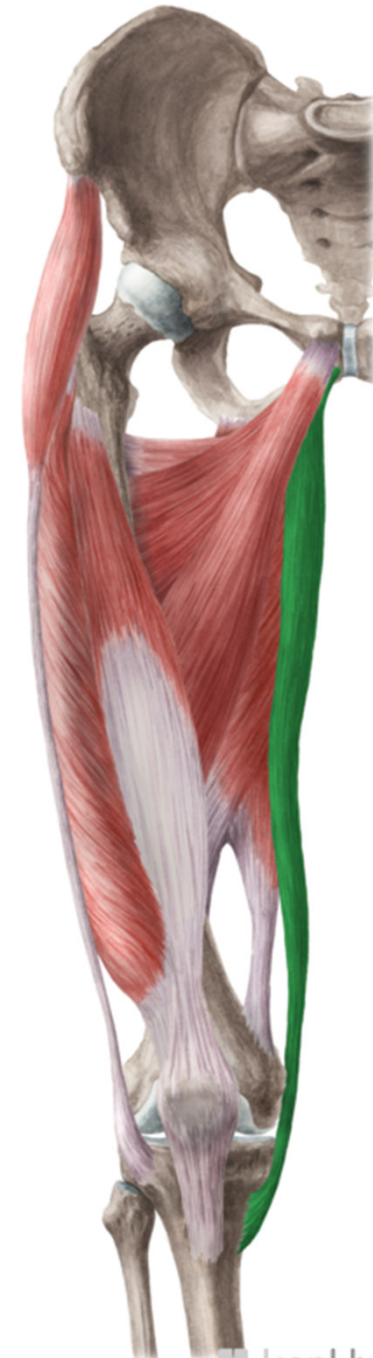- ZÁČÁTEK: caput longum: tuber ischiadicum, caput breve: labium laterale lineae asperae
- ÚPON: caput fibulae
- INERVACE: n. ischiadicus
- FUNKCE: flexe v koleni, extenze v kyčli



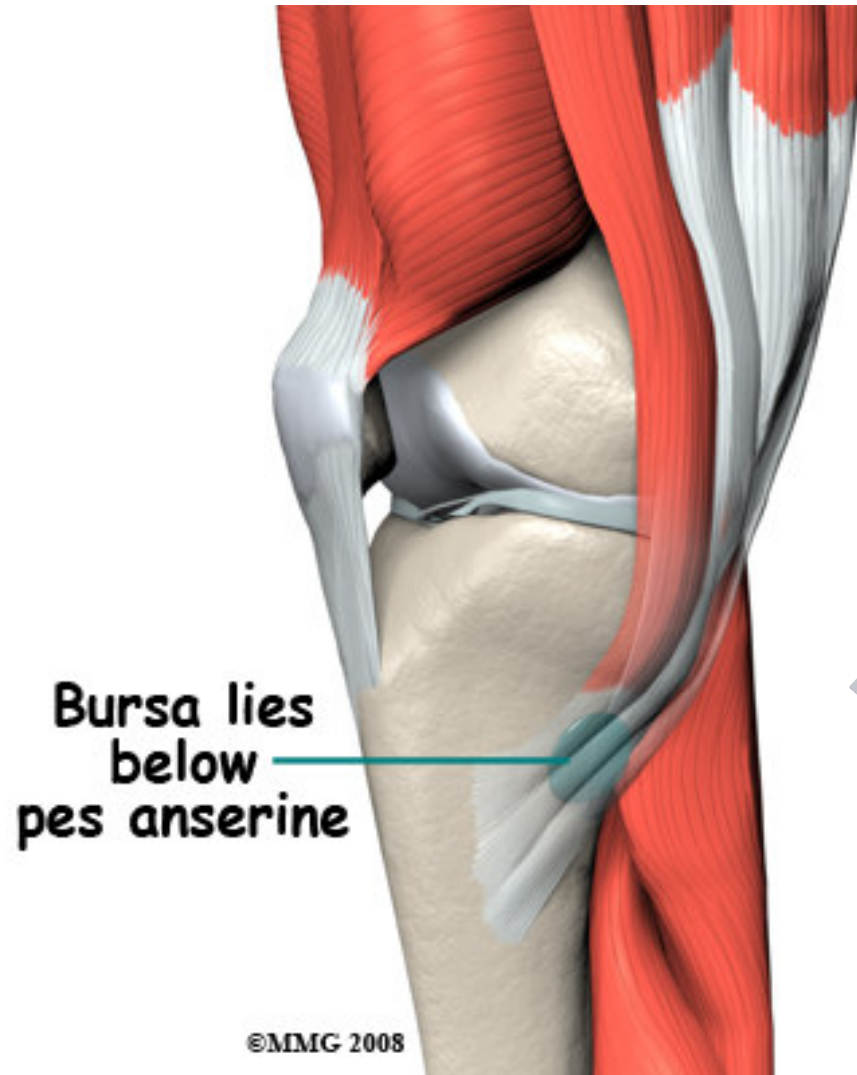


Musculus gracilis

- ZAČÁTEK:
ventrokaudálně od
symfýzy
- ÚPON: pes anserinus
- INERVACE: n.
obturatorius
- FUNKCE: addukce v
kyčli, flexe v koleni



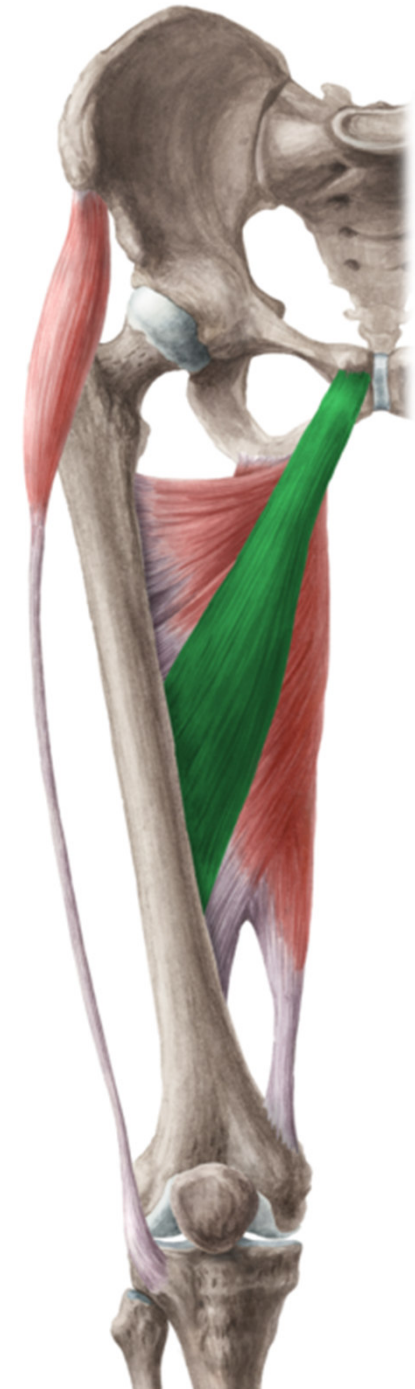
Pes anserinus



MEDIÁLNÍ SKUPINA SVALŮ STEHNA

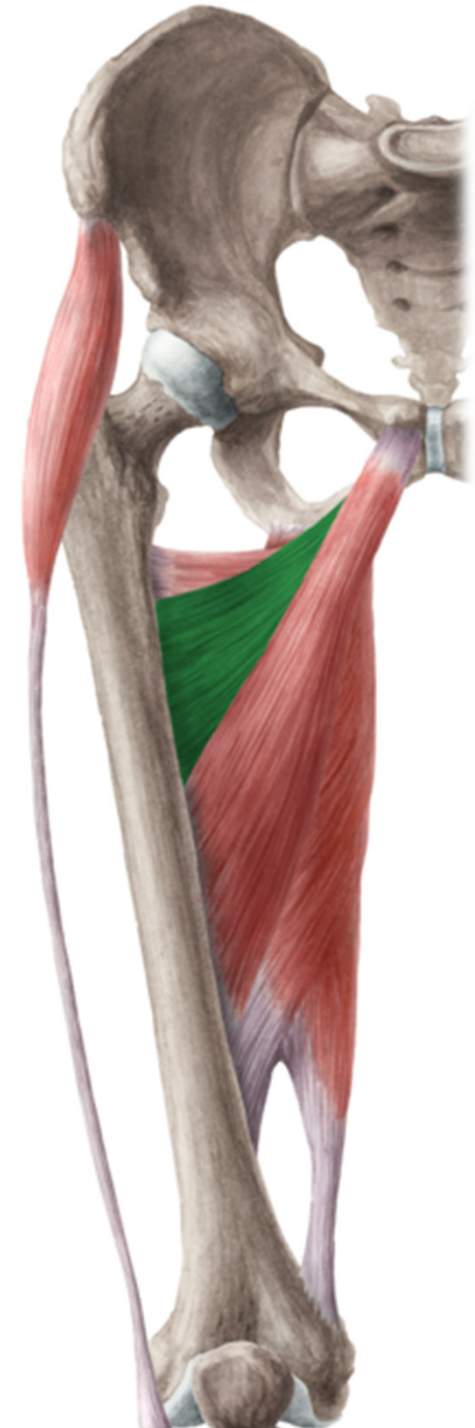Musculus adductor longus

- ZAČÁTEK: ramus superior ossis pubis
- ÚPON: prostřední část labium mediale lineae asperae
- INERVACE: n. obturatorius
- FUNKCE: addukce stehna



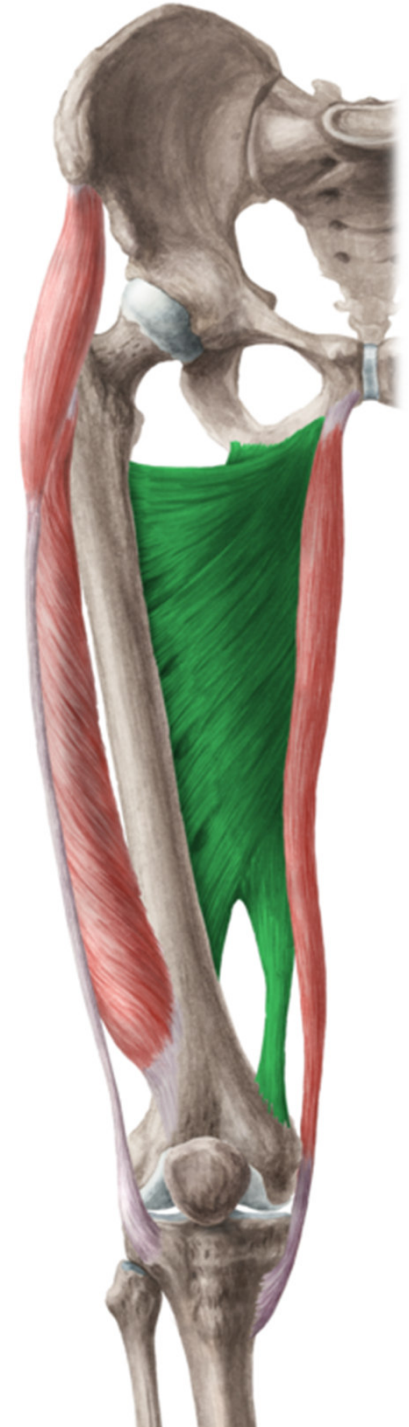Musculus adductor brevis

- ZÁČÁTEK: mezi ramus superior et inferior
- ÚPON: prox. část labium mediale lineae asperae
- INERVACE: n. obturatorius
- FUNKCE: addukce stehna



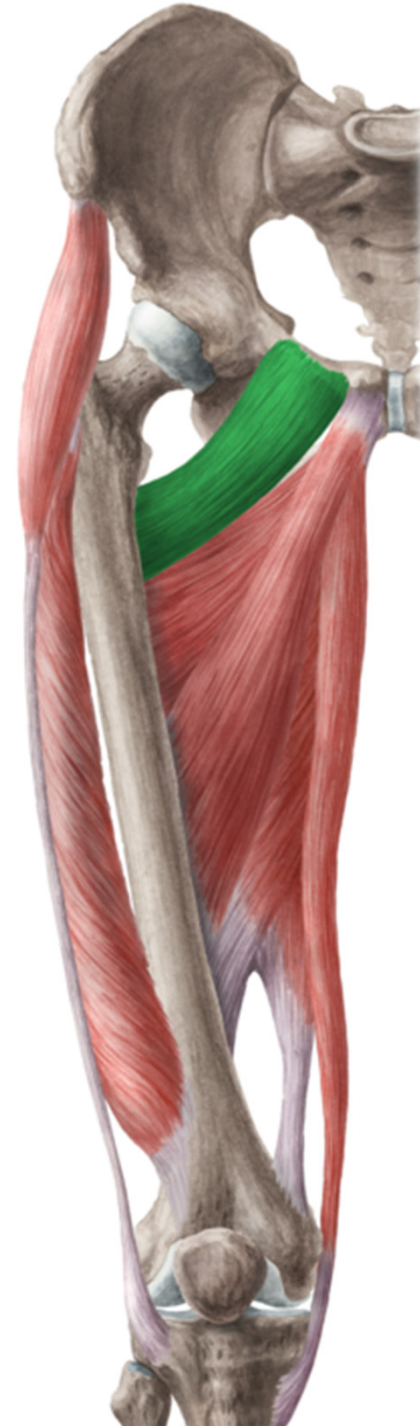
Musculus adductor magnus

- ZÁČÁTEK: od ramus inferior po tuber ischiadicum
- ÚPON: labium mediale lineae asperae, epicondylus medialis femoris
- INERVACE: n. obturatorius, n. ischiadicus
- FUNKCE: addukce stehna



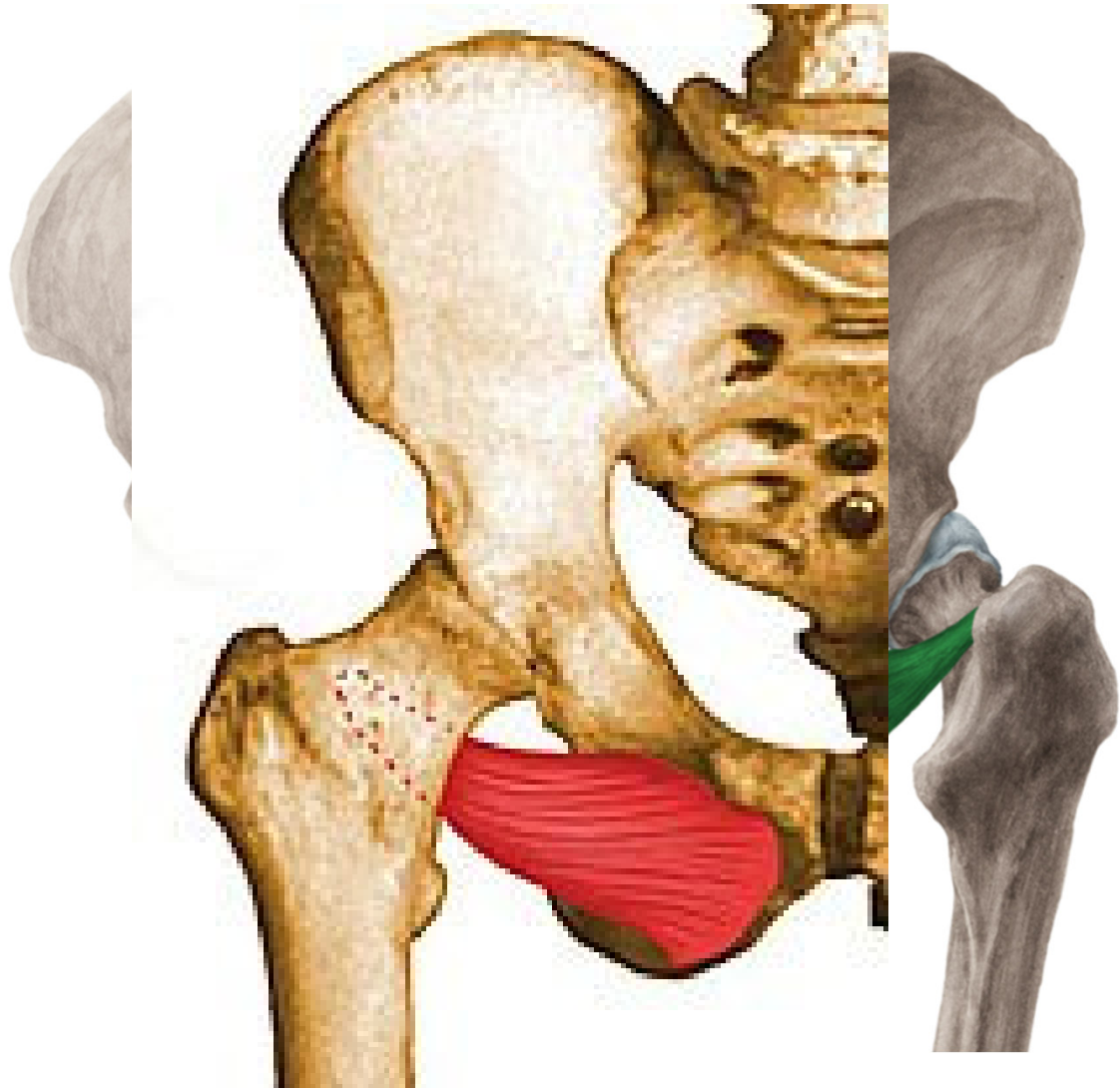
Musculus pectineus

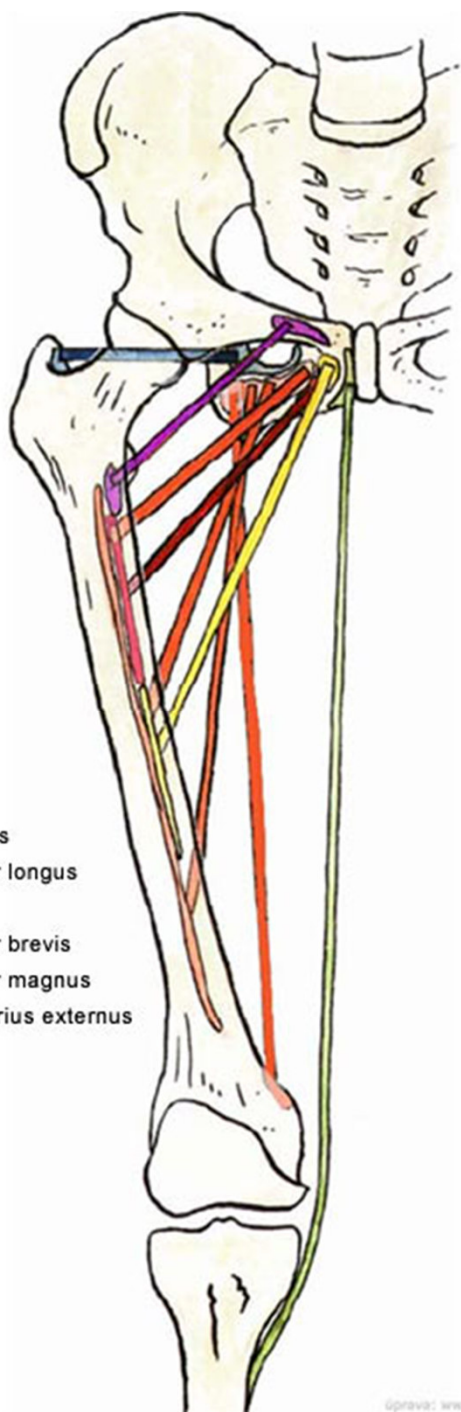
- ZÁČÁTEK: pecten ossis pubis
- ÚPON: linea pectinea femoris
- INERVACE: n. obturatorius, n. femoralis
- FUNKCE: addukce stehna



Musculus obturatorius externus

- ZAČÁTEK: membrana obturatoria zevně
- ÚPON: fossa trochanterica
- INERVACE: n. obturatorius
- FUNKCE: supinace kyčle


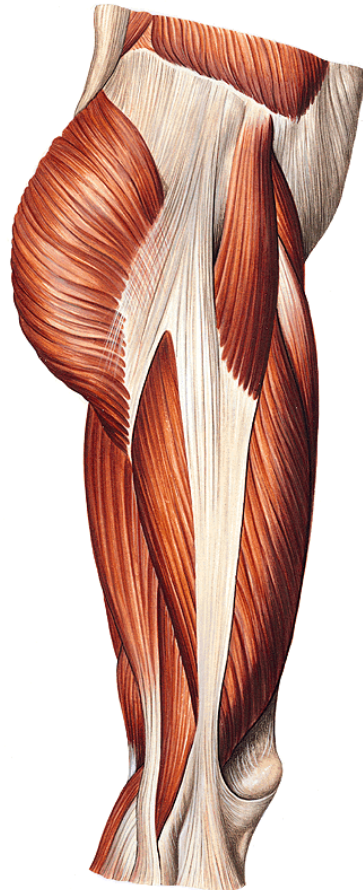
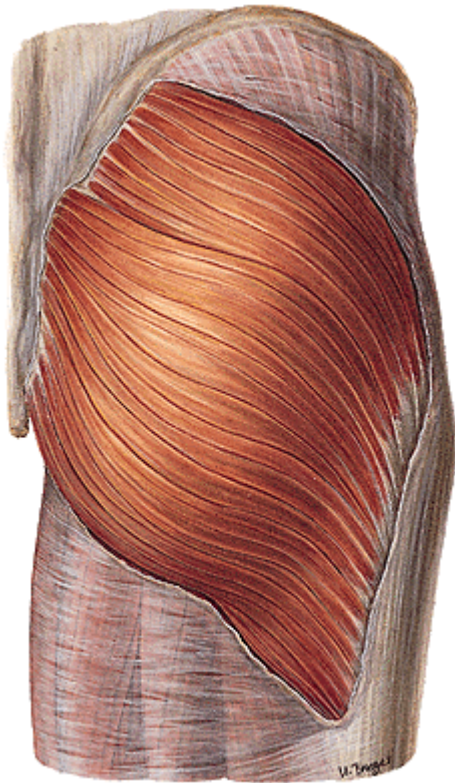




- musculus pectineus
- musculus adductor longus
- musculus gracilis
- musculus adductor brevis
- musculus adductor magnus
- musculus obturatorius externus

FASCIE STEHENÍ

- Fascia lata- tractus iliotibialis

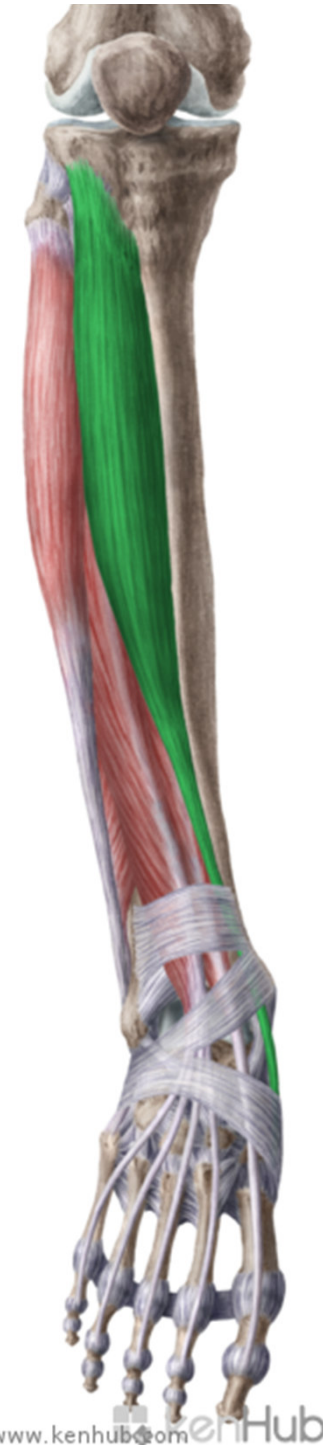

Mm. cruris

- PŘEDNÍ SKUPINA

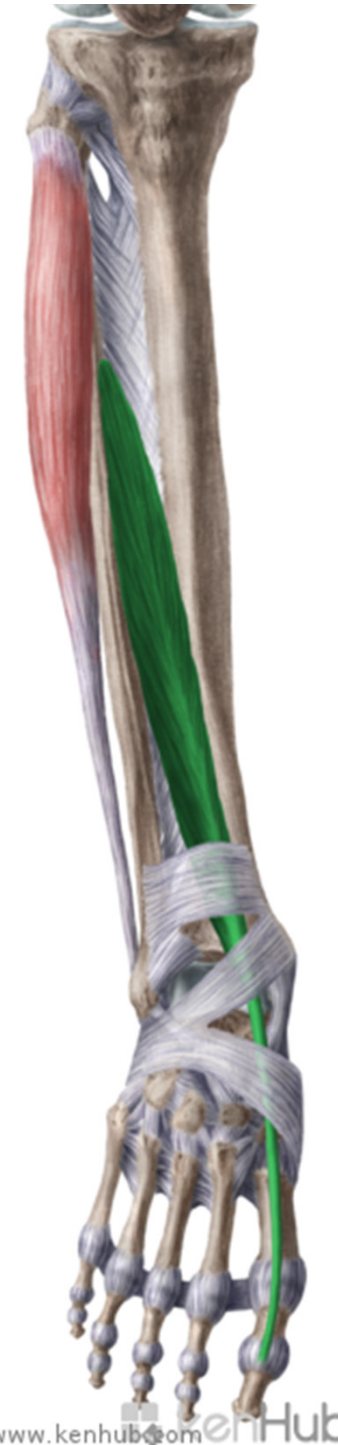Musculus tibialis anterior

- ZÁČÁTEK: lat. tibie, membrana interossea cruris
- ÚPON: baze I. metatarsu, os cuneiforme mediale
- INERVACE: n. peroneus profundus
- FUNKCE: dorsální flexe nohy, supinace



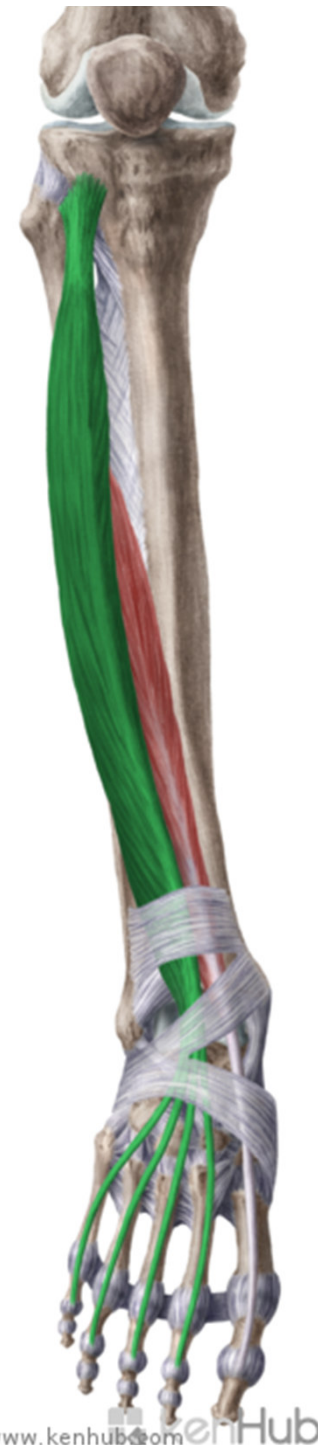Musculus extensor hallucis longus

- ZÁČÁTEK: dist fibula, membrana interossea cruris
- ÚPON: dorzální aponeuróza palce
- INERVACE: n. peroneus profundus
- FUNKCE: extenze palce, dorzální flexe nohy



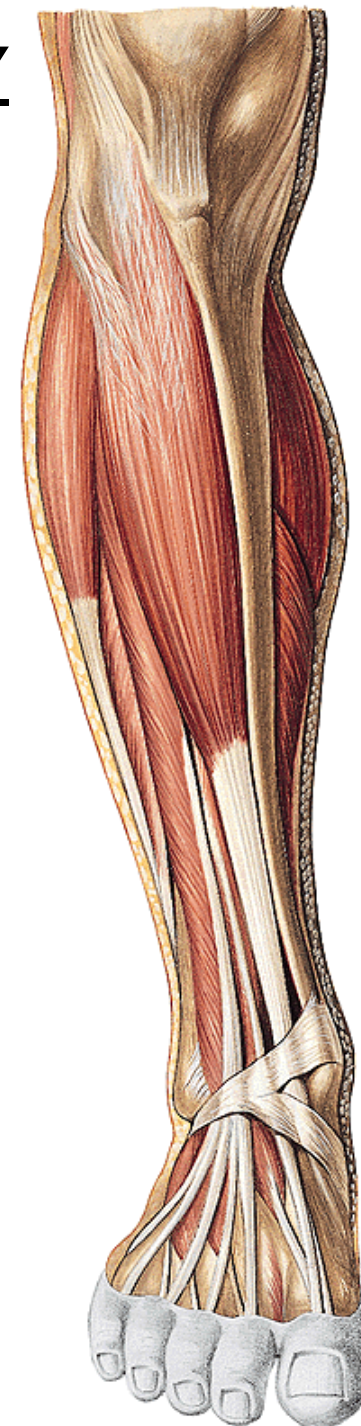
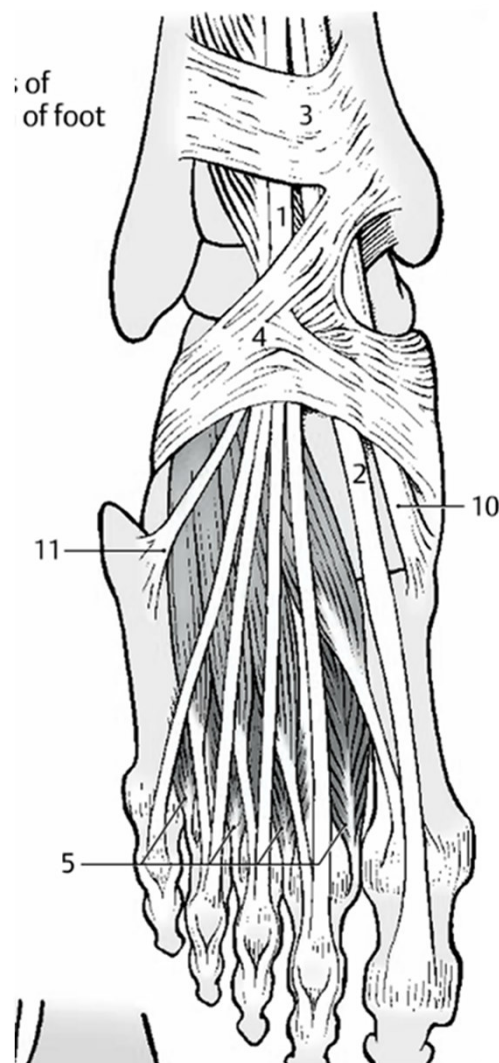
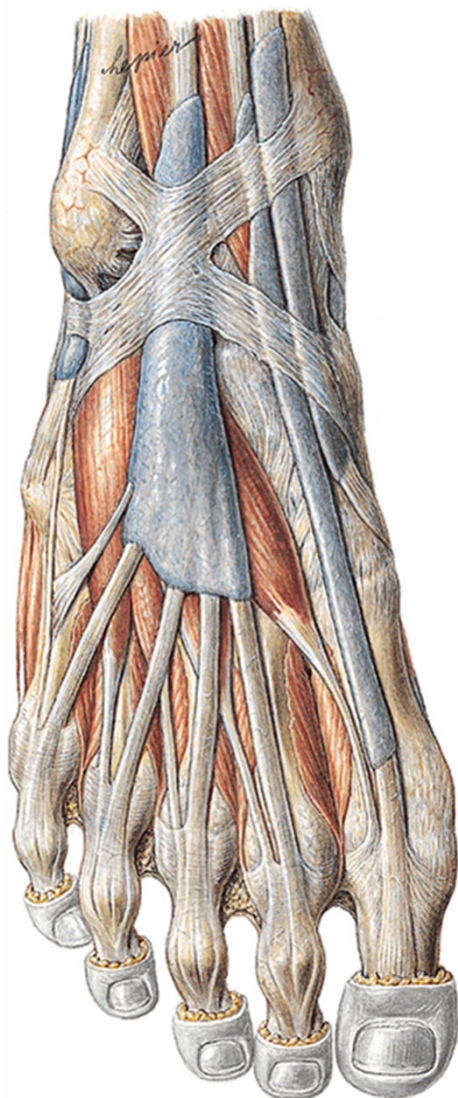
Musculus extensor digitorum longus

- ZÁČÁTEK: condylus lateralis tibiae, fibula, membrana interossea
- ÚPON: dorzální aponeuróza 2.-5. prstu, tuberositas ossis metatarsi quinti (m. peroneus tertius)
- INERVACE: n. peroneus profundus
- FUNKCE: dorzální flexe prstů a nohy, tertius-pronace nohy



ŠLACHOVÉ POCHVY SVALŮ PŘEDNÍ SKUPINY

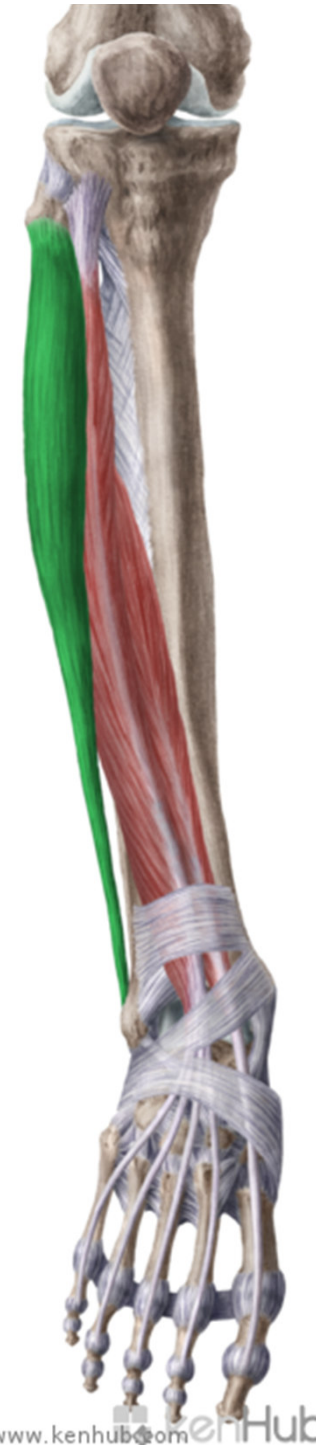- 2 zesílené pruhy fascia cruris-
retinaculum extensorum superius et inferius



LATERÁLNÍ SKUPINA

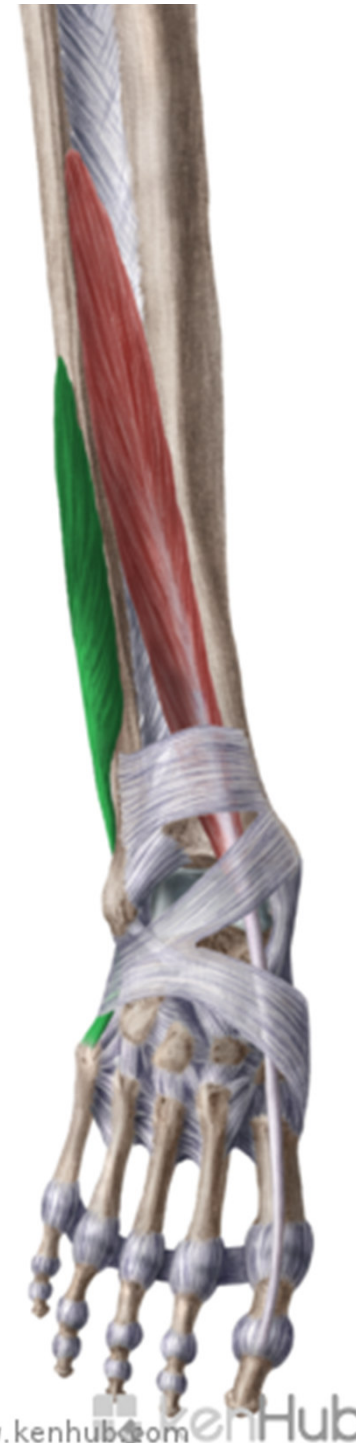Musculus peroneus longus

- ZÁČÁTEK: caput fibulae a prox fibula
- ÚPON: os cuneiforme mediale, baze 1. metatarzu, plantárně!
- INERVACE: n. peroneus superficialis
- FUNKCE: plantární flexe a pronace nohy, příčná klenba nožní



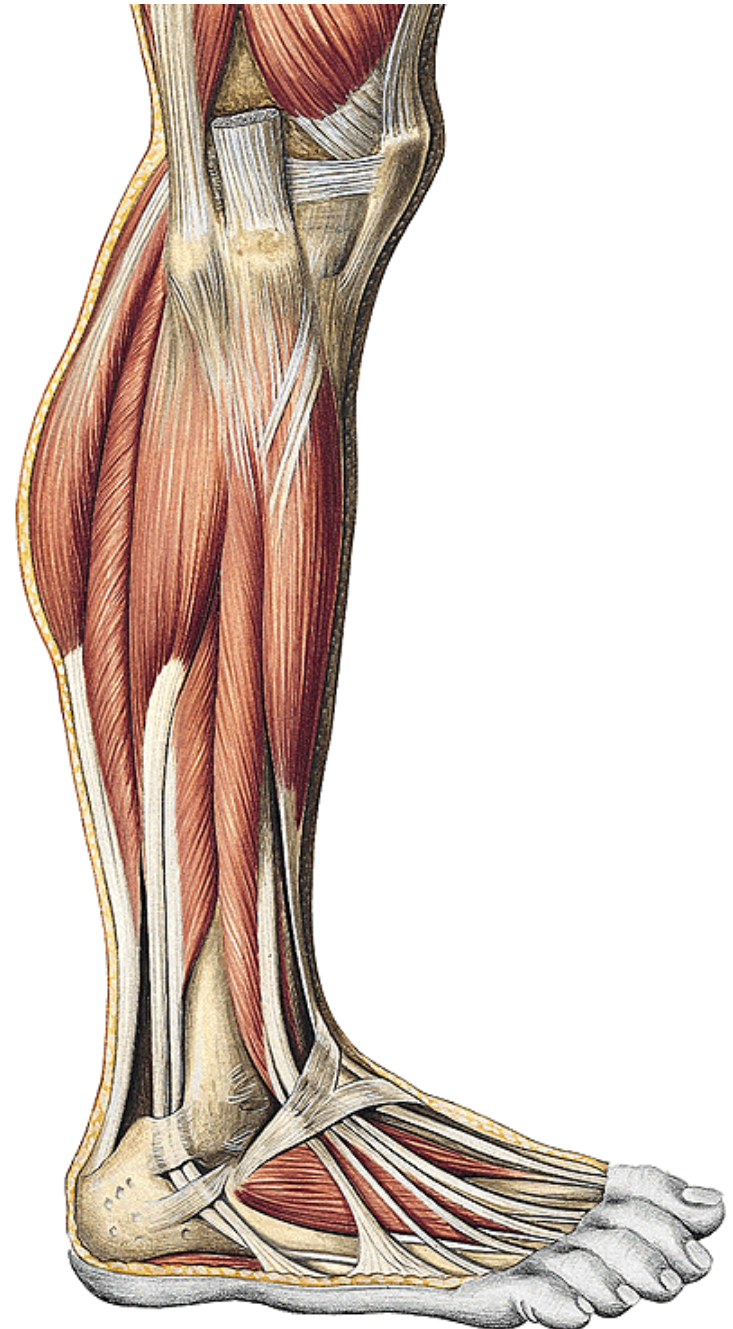
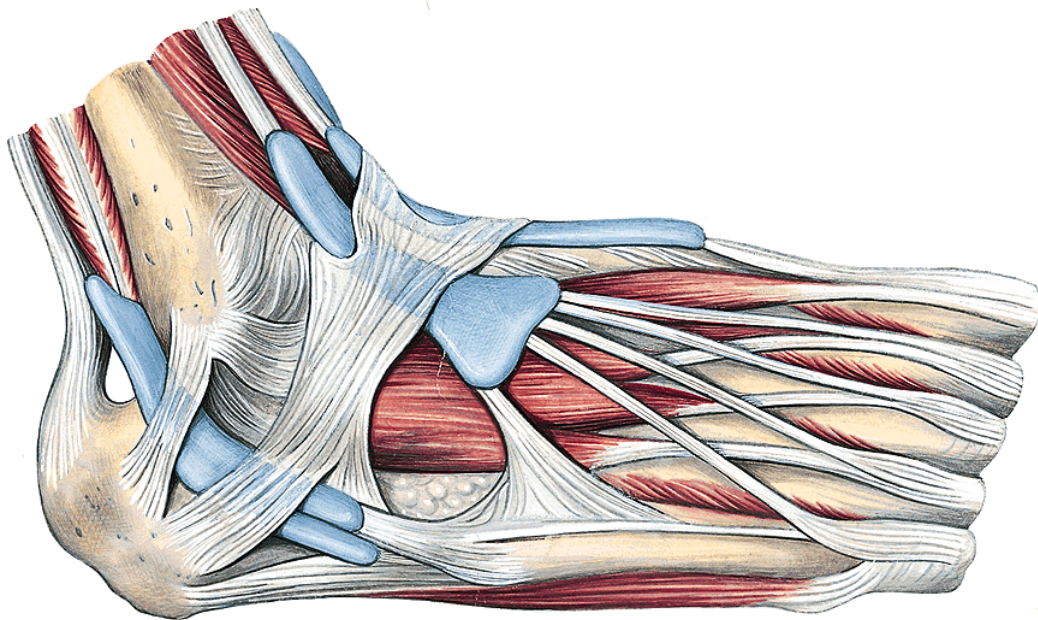
Musculus peroneus brevis

- ZÁČÁTEK: distální část fibuly
- ÚPON: tuberositas ossi metatarsi quinti
- INERVACE: n. peroneus superficialis
- FUNKCE: plantární flexe a pronace nohy



ŠLACHOVÉ POCHVY LATERÁLNÍ SKUPINY

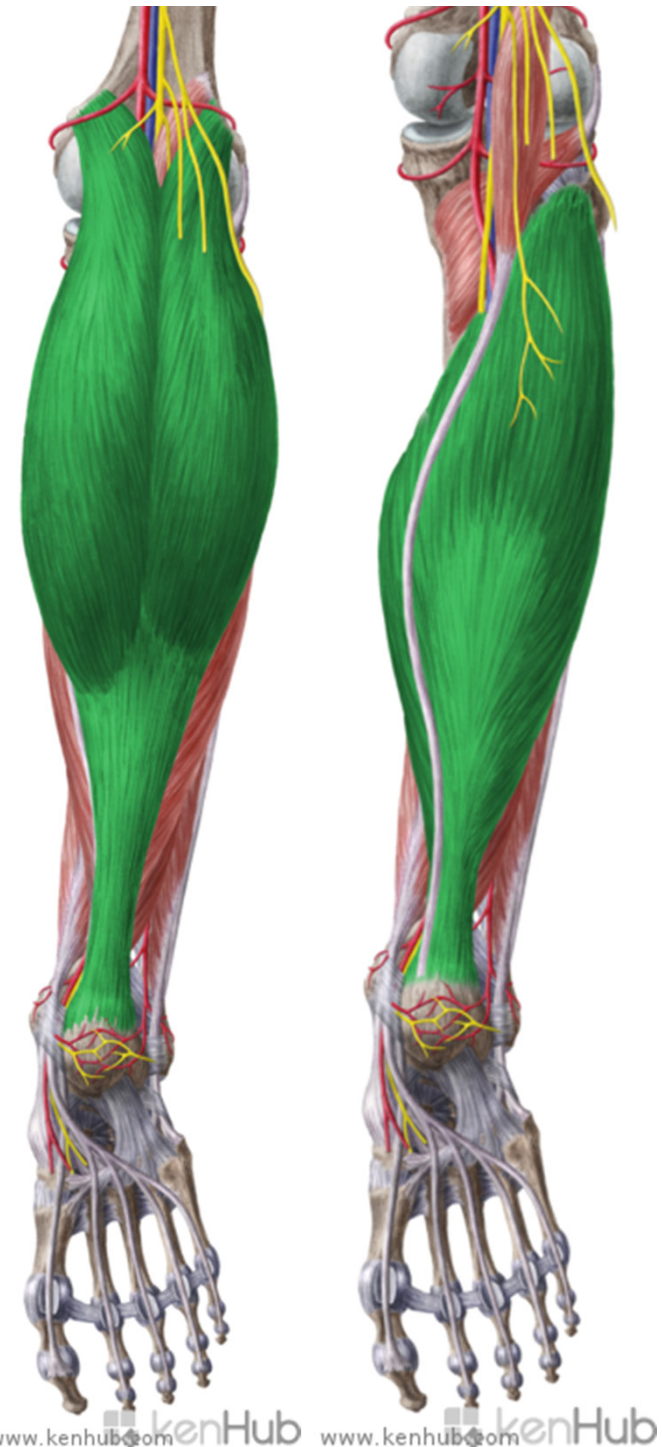- **Retinaculum mm. peroneorum superioris et inferioris**



ZADNÍ SKUPINA

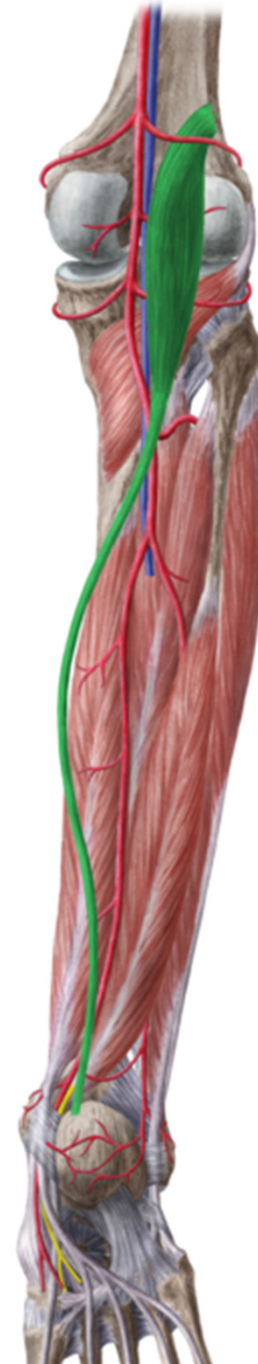
Musculus triceps surae

- ZÁČÁTEK: m. gastrocnemius-epikondyly femuru, soleus-caput fibulae a arcus tendineus musculi solei
- ÚPON: tendo calcaneus-tuber calcanei
- INERVACE: n. tibialis
- FUNKCE: plantární flexe nohy, g-flexe kolena



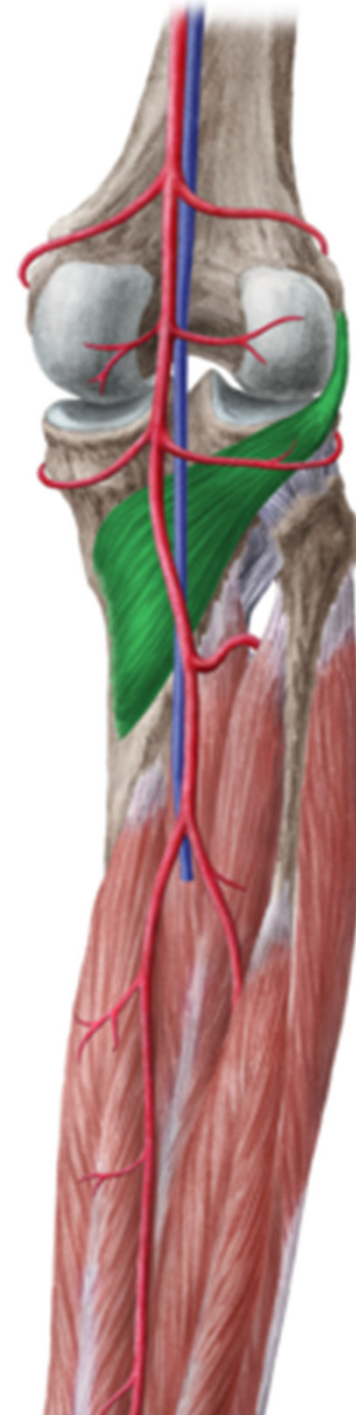Musculus plantaris

- ZAČÁTEK:
epicondylus
lateralis femoris
- ÚPON: tendo
calcaneus
- INERVACE: n.
tibialis
- FUNKCE: flexe
kolena



Musculus popliteus

- ZAČÁTEK:
epicondylus lateralis
femoris
- ÚPON: prox od linea
m. solei na tibia
- INERVACE: n.
tibialis
- FUNKCE: flexe
kolena



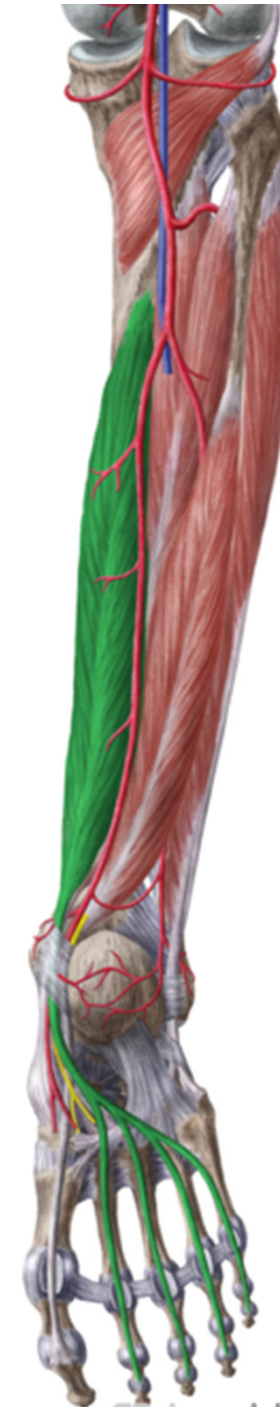Musculus tibialis posterior

- ZAČÁTEK: membrana, tibia
- ÚPON: tuberositas ossis navicularis
- INERVACE: n. tibialis
- FUNKCE: plantární flexe nohy, klenba nožní



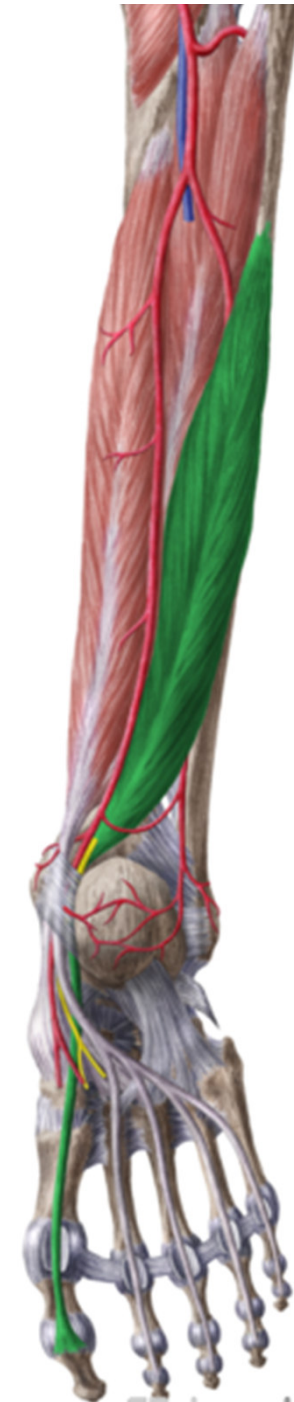Musculus flexor digitorum longus

- ZÁČÁTEK: zadní plocha tibie
- ÚPON: distální článek 2.-5. prstu
- INERVACE: n. tibialis
- FUNKCE: plantární flexe nohy a prstů

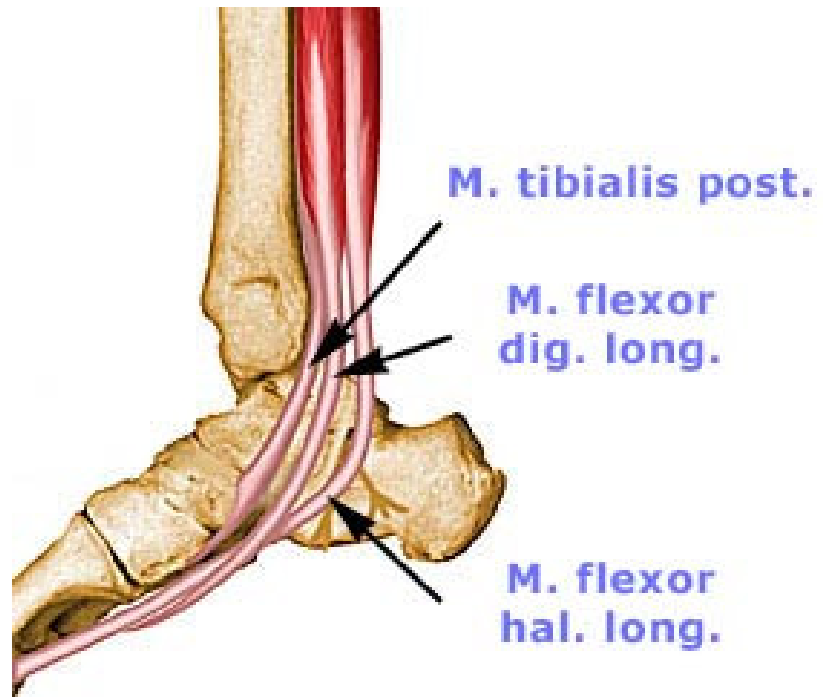


Musculus flexor hallucis longus

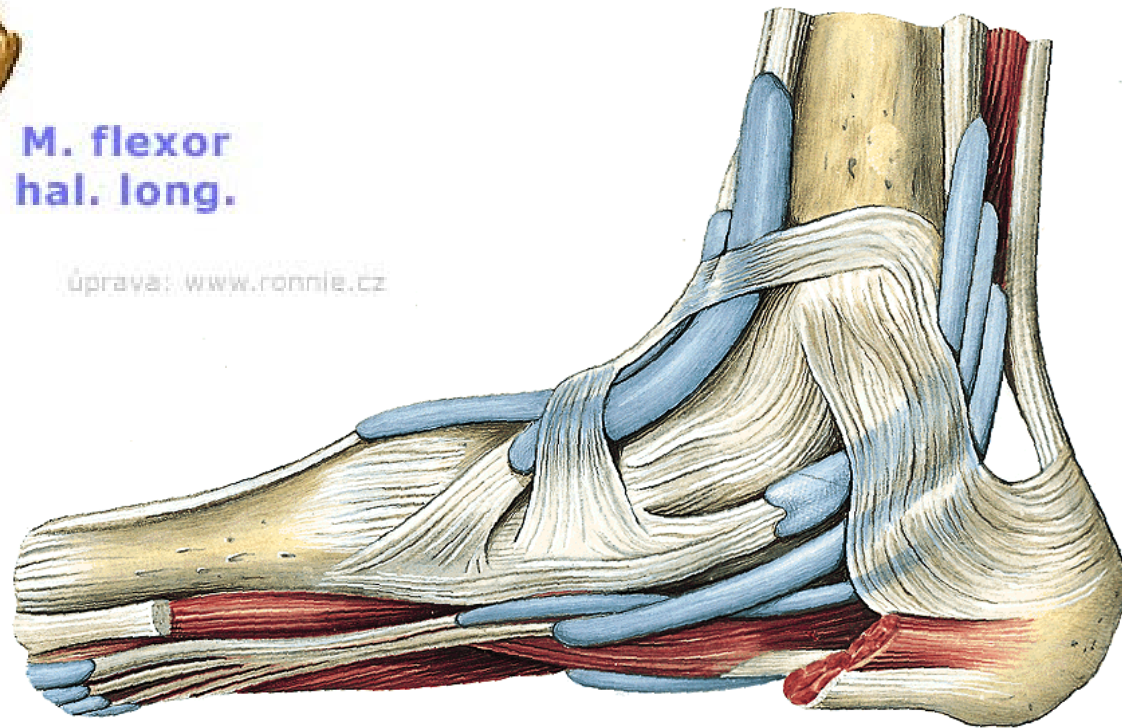
- ZÁČÁTEK: zadní plocha fibuly
- ÚPON: distální článek palce, srůstá se šlachou m. fdl
- INERVACE: n. tibialis
- FUNKCE: plantární flexe nohy a palce



- **Retinaculum mm. flexorum**



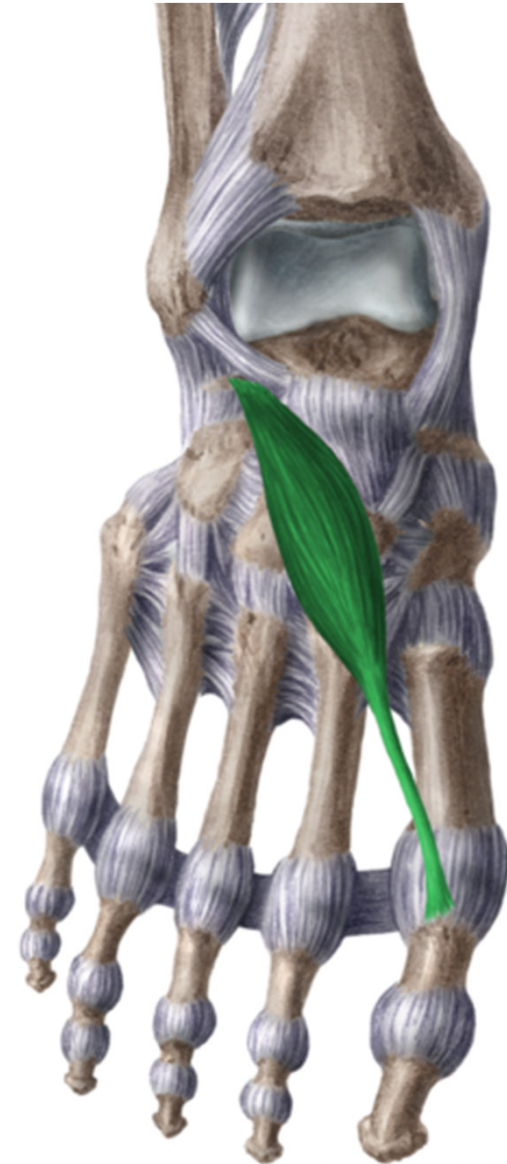úprava: www.ronnie.cz



Mm. pedis

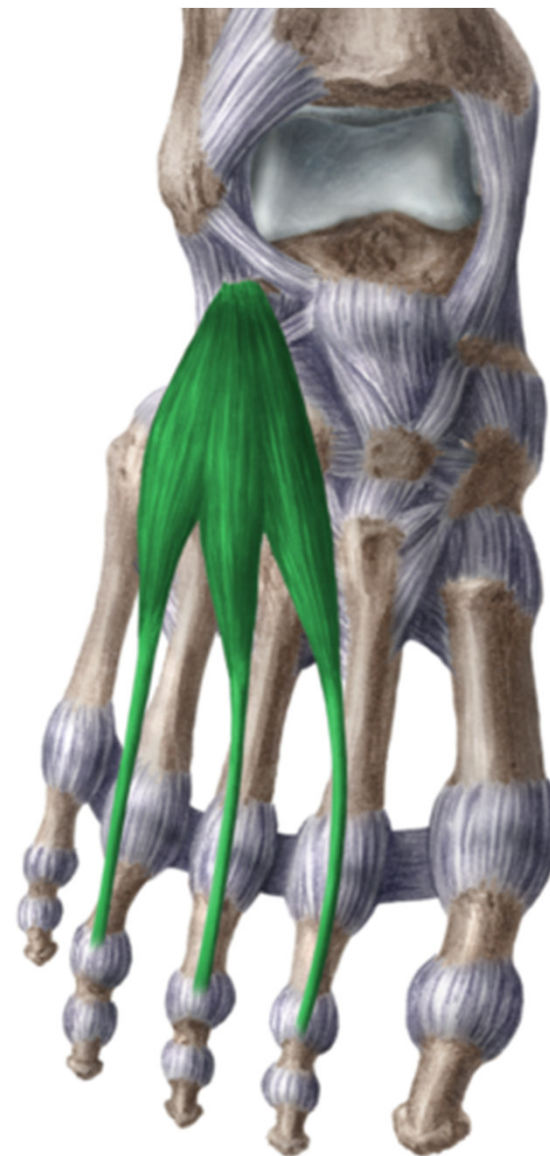Musculus extensor hallucis brevis

- ZÁČÁTEK: oblast sinus tarsi
- ÚPON: dorzální aponeuróza palce
- INERVACE: n. peroneus profundus
- FUNKCE: extenze palce



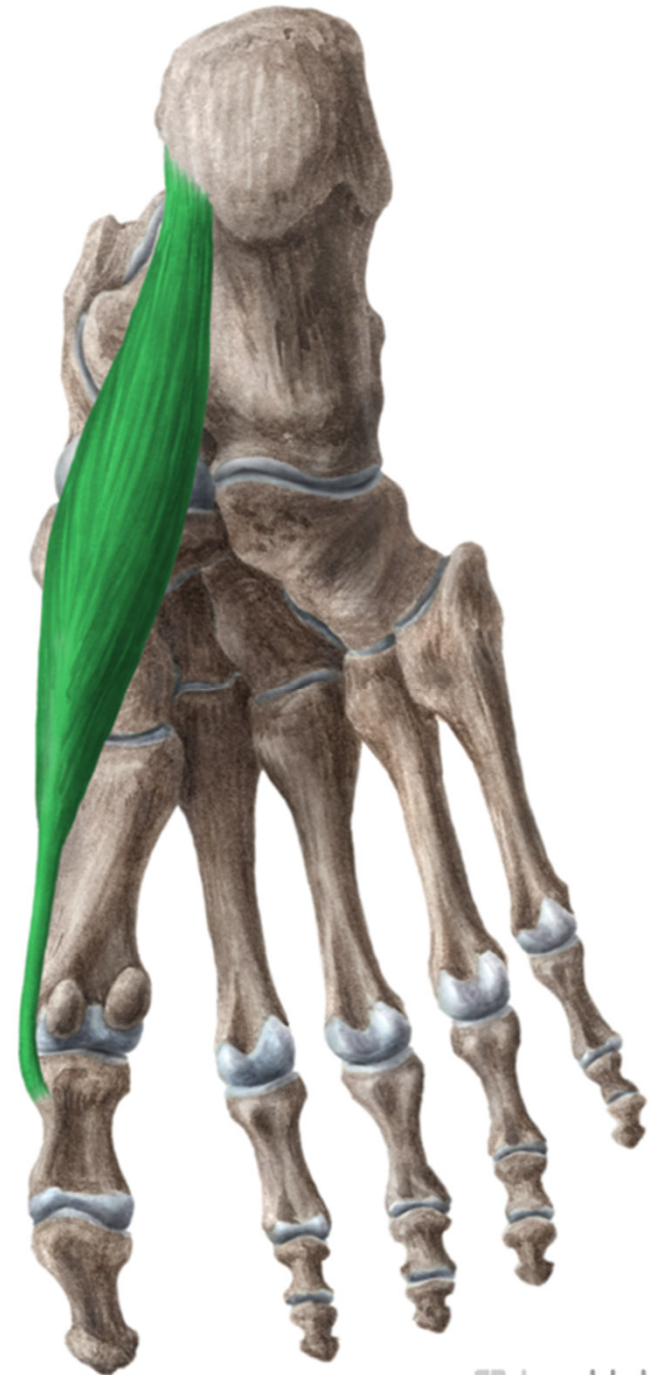
Musculus extensor digitorum brevis

- ZÁČÁTEK: oblast sinus tarsi
- ÚPON: dorzální aponeuróza 2.-4. prstu
- INERVACE: n. peroneus profundus
- FUNKCE: extenze 2. až 4. prstu



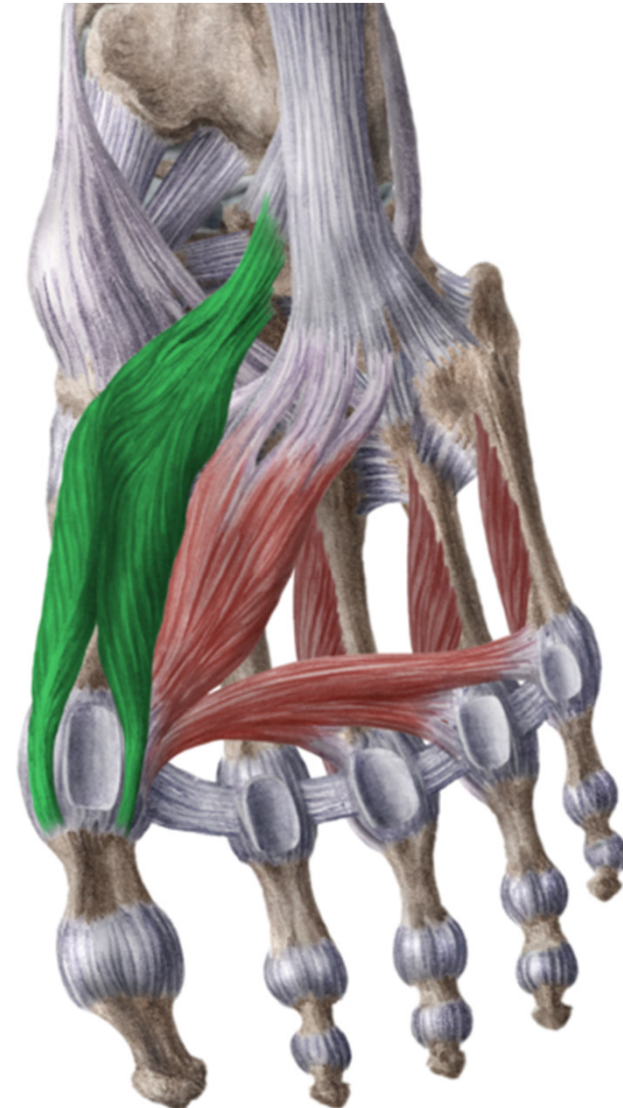
Musculus abductor hallucis

- ZÁČÁTEK: processus medialis tuberis calcanei
- ÚPON: mediální sezamská kůstka a baze prox článku palce
- INERVACE: n. plantaris medialis
- FUNKCE: flexe a abdukce prox článku palce



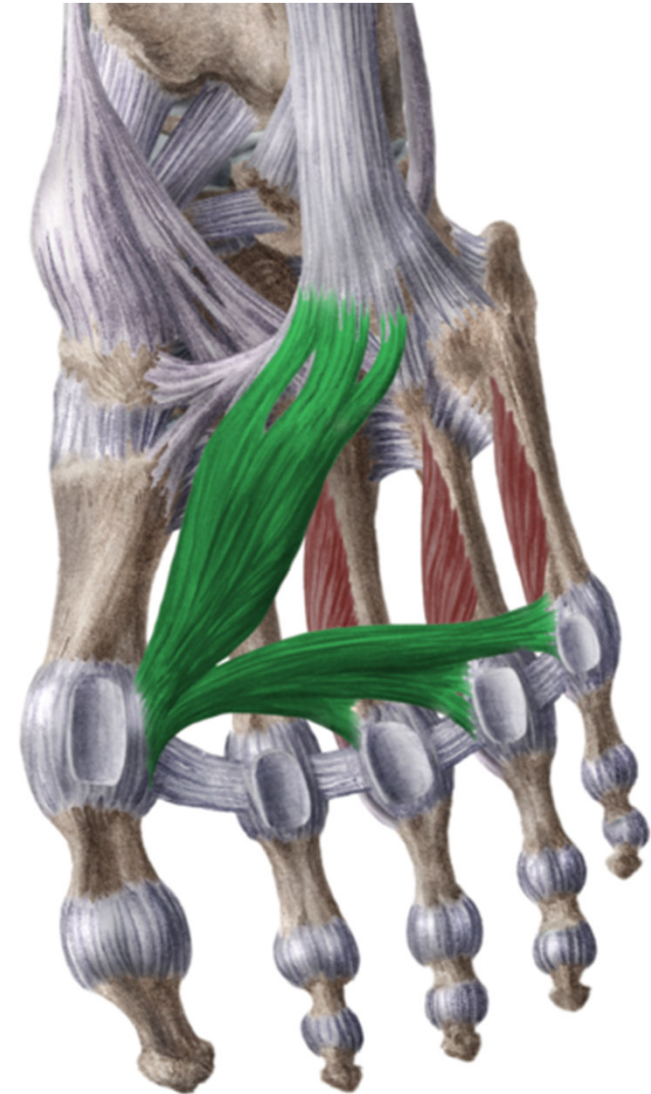
Musculus flexor hallucis brevis

- ZÁČÁTEK: plantární strana ossa cuneiformia,
- ÚPON: sezamské kůstky
- INERVACE: n. plantaris medialis
- FUNKCE: flexe palce



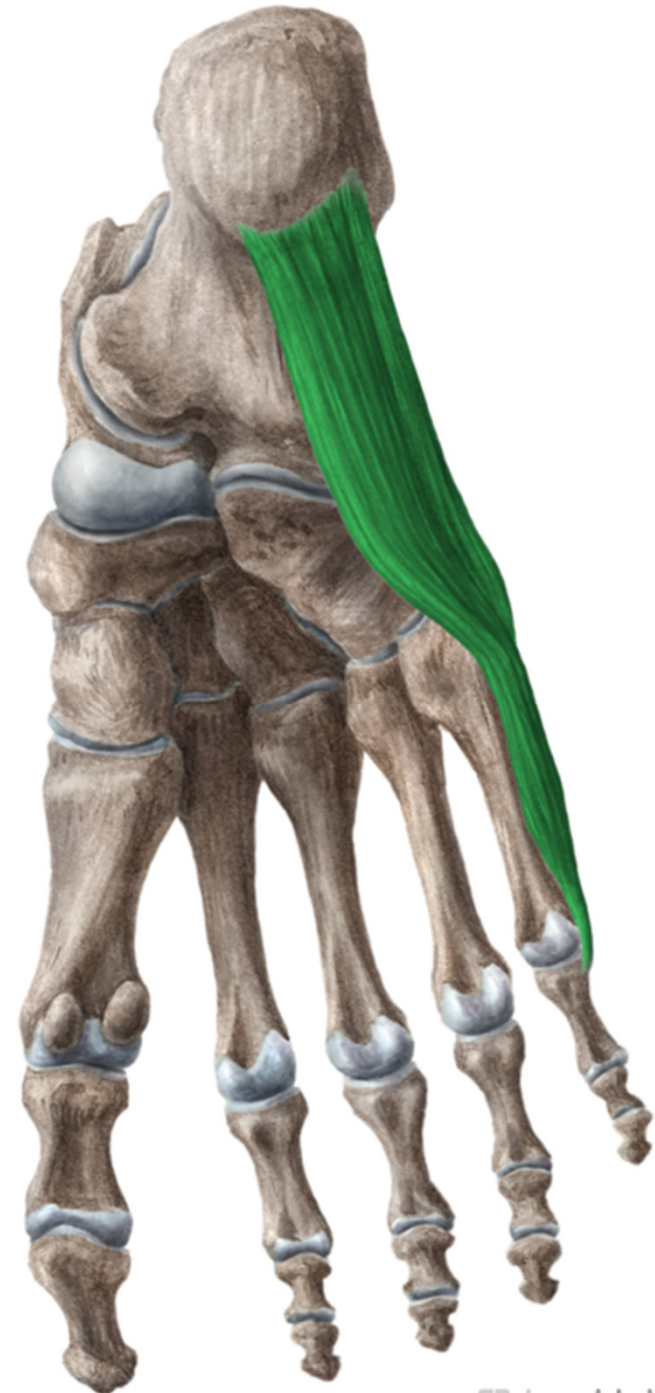
Musculus adductor hallucis

- ZÁČÁTEK: 2 hlavami- caput obliquum- plantární strana os cuboideum a báze IV. a V. metatarsu
- caput transversum- plantární strana III.-V. metatarsophalangeálního kloubu
- ÚPON: laterální sezamská kost
- INERVACE: n. plantaris lateralis
- FUNKCE: addukce palce



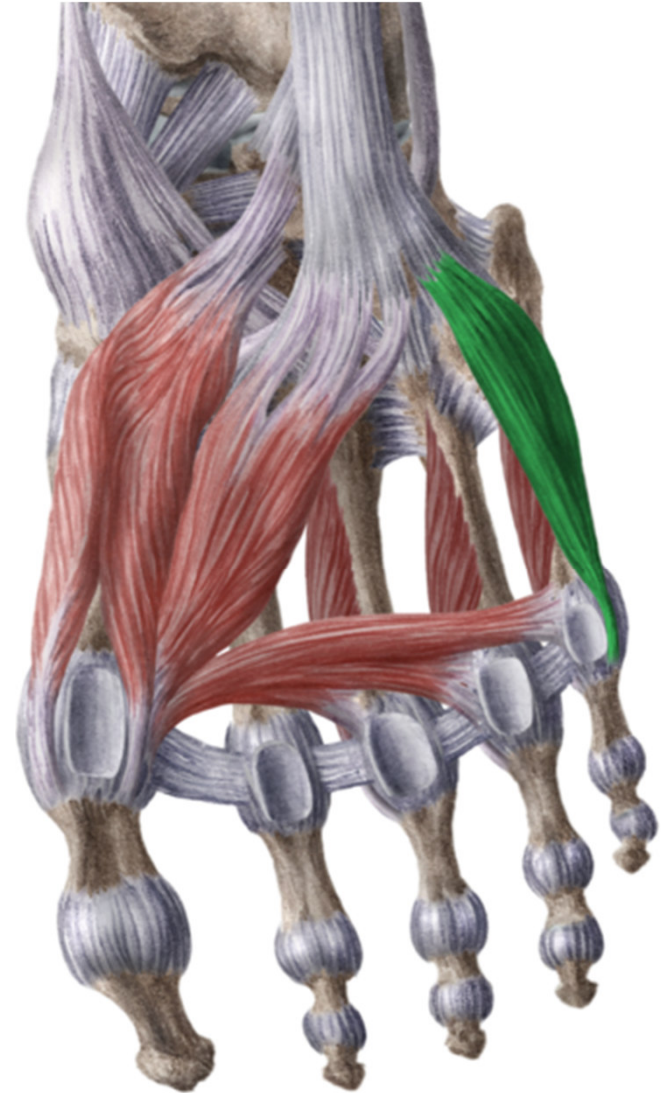
Musculus abductor digiti minimi

- **ZAČÁTEK:** processus lateralis tuberis calcanei
- **ÚPON:** na bázi proximálního článku 5. prstu
- **INERVACE:** n. plantaris lateralis
- **FUNKCE:** abdukce 5. prstu



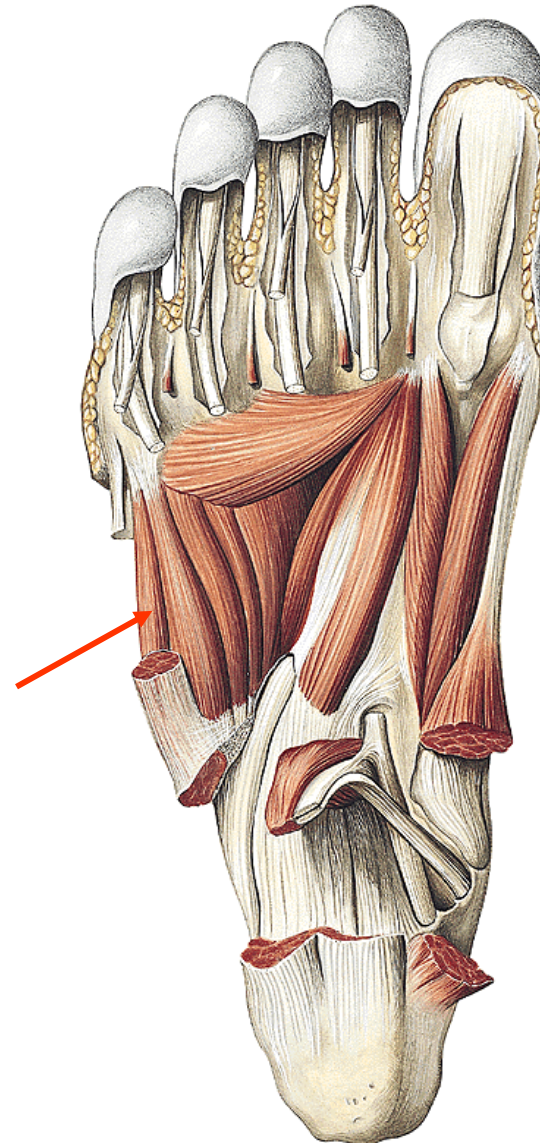
Musculus flexor digiti minimi brevis

- **ZAČÁTEK:** baze 5. metatarsu
- **ÚPON:** baze proximálního článku prstu
- **INERVACE:** n. plantaris lateralis
- **FUNKCE:** flexe 5. prstu



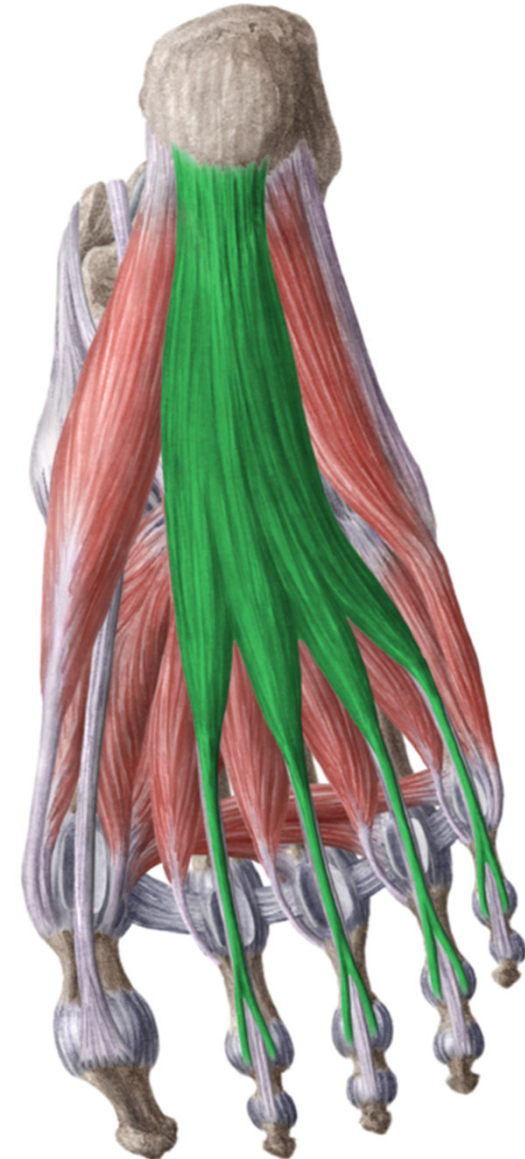
Musculus opponens digiti minimi

- **ZAČÁTEK:** plantární strana os cuboideum
- **ÚPON:** tělo V. metatarsu
- **INERVACE:** n. plantaris lateralis
- **FUNKCE:** mírná opozice 5. prstu



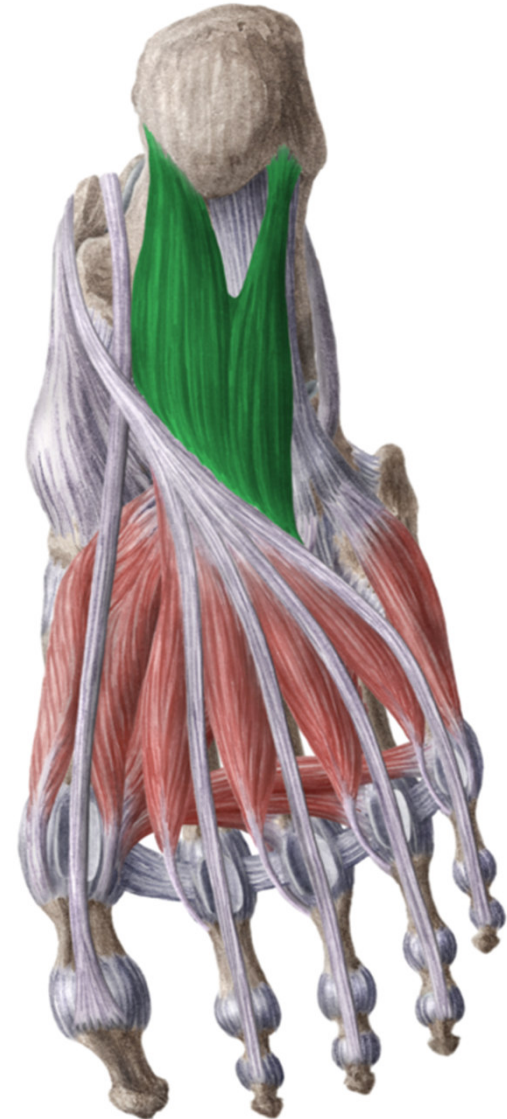Musculus flexor digitorum brevis

- ZAČÁTEK: processus medialis tuberis calcanei
- ÚPON: 4 části k tříčládkovým prstům, prostřední článek, chiasma tendinum
- INERVACE: n. plantaris medialis
- FUNKCE: flexe proximálního a prostředního článku



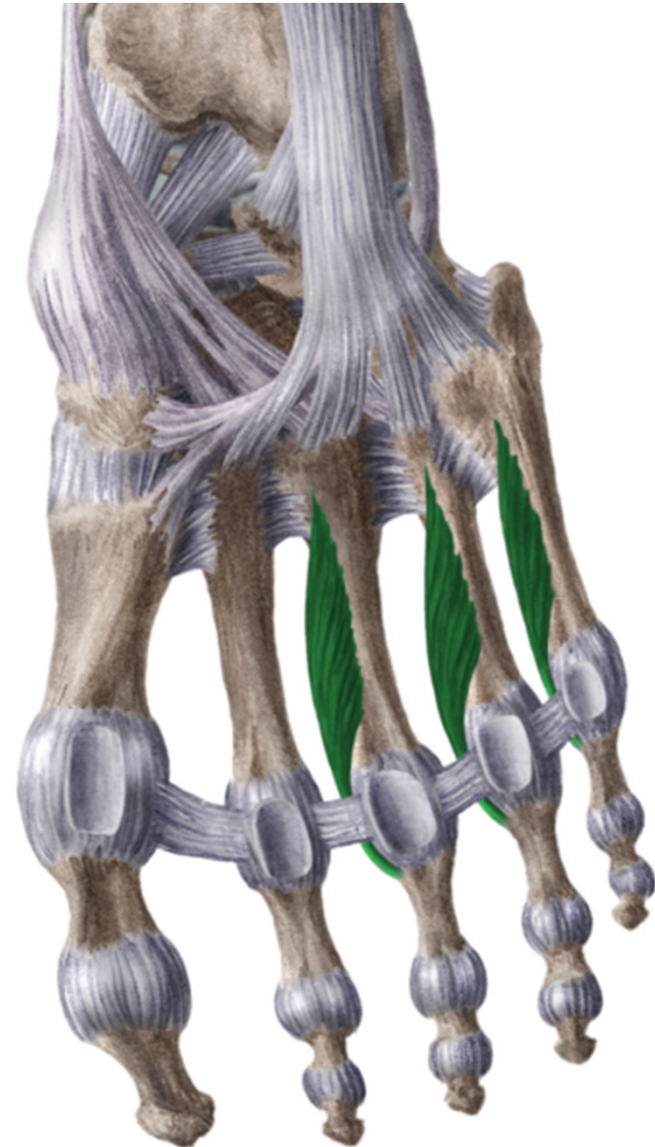
Musculus quadratus plantae

- ZÁČÁTEK: tuber calcanei
- ÚPON: šlacha m. flexor digitorum longus
- INERVACE: n. plantaris lateralis
- FUNKCE: napomáhá flexi prstů



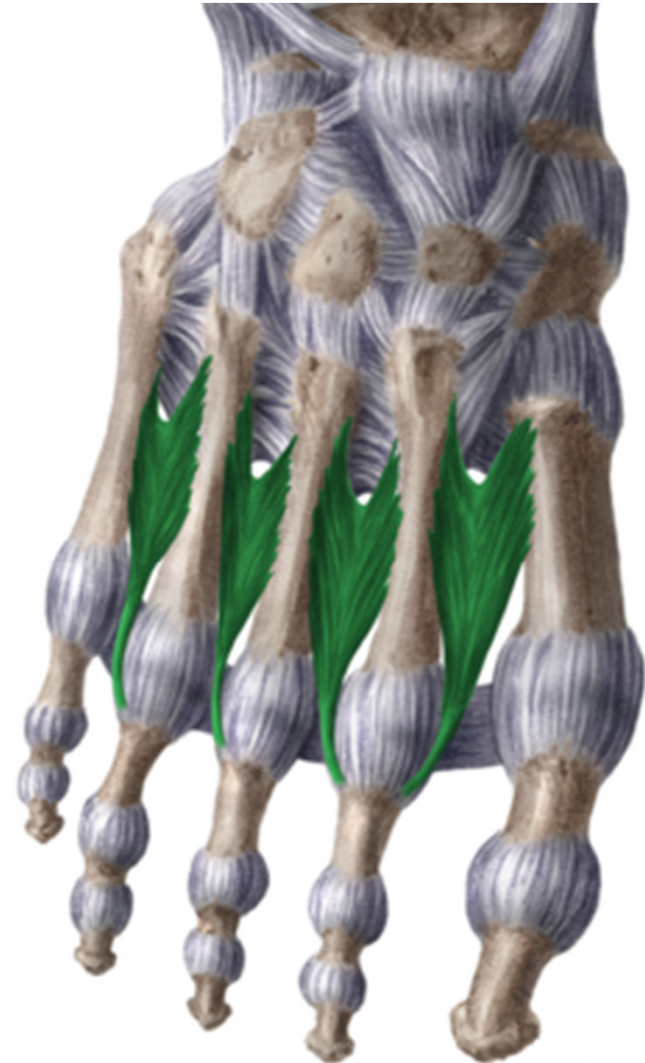Musculi interossei plantares (3)

- ZÁČÁTEK: mediální strana 3.-5. metatarsu
- ÚPON: mediální stranu proximálního článku 3.-5. prstu
- INERVACE: n. plantaris lateralis
- FUNKCE: addukce 3.-5. prstu, mírná flexe prox. článků



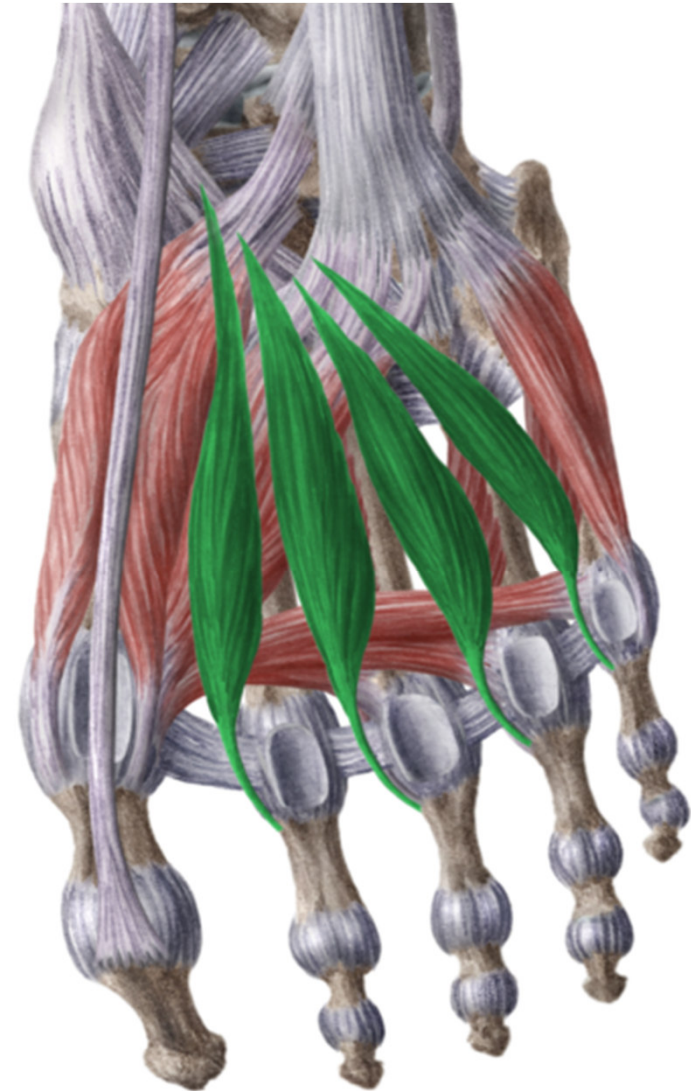
Musculi interossei dorsales (4)

- ZČÁTEK: dvěma hlavami na přilehlých stranách sousedních metatarsů
- ÚPON: proximální články příslušných prstů
- INERVACE: n. plantaris lateralis
- FUNKCE: abdukce prstů, flexe prox. článků



Musculi lumbricales

- ZAČÁTEK: šlachy m. flexor digitorum longus
- ÚPON: mediální strana báze prox. článků 2.-5. a do jejich dorzální aponeurózy
- INERVACE: 1. a 2. n. plantaris medialis, 3. a 4. n. plantaris lateralis
- FUNKCE: flexe prox. článků prstů, naklánění prstů na mediální stranu



Děkuji za pozornost

Obrázky:

<https://www.kenhub.com>