

Pneumologie I

Anatomie dýchacího ústrojí

Fyziologie dýchacího ústrojí

Vyšetřovací metody dýchacího ústrojí

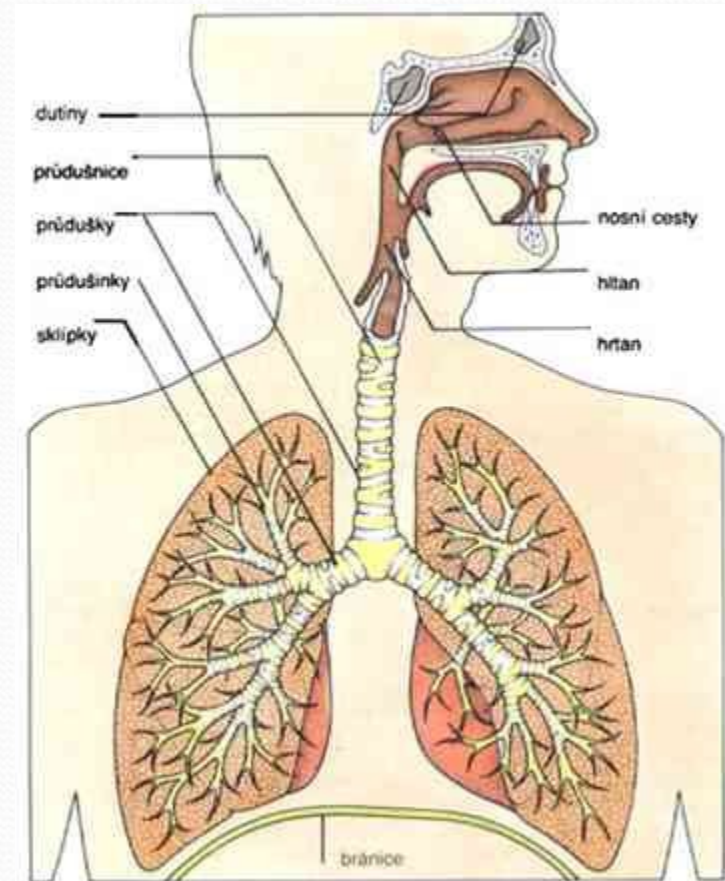
Náhlé příhody v pneumologii

Respirační insuficience

Anatomie dýchacího ústrojí

- dutina nosní
 - vdechovaný vzduch se čistí, zvlhčuje, otepluje
- paranasální dutiny
 - zvlhčení a oteplení vzduchu, rezonanční dutiny
- nosní mandle (lymfatická tkáň), nosohltan
- hrtan (tvorba hlasu),
- trachea, průdušky vstupující do plic, kde se dále dělí na průdušinky (čistění vzduchu)
- plicní sklípky a alveolokapilární membrána
 - difuze plynů

- poplicnice a pohrudnice
- dýchací svaly
 - bránice, mezižební svaly
- HCD- nos, PND, nosohltn
- DCD- hrtan, průdušnice, plíce



Fyziologie dýchacího ústrojí

- plicní ventilace
 - výměna vzduchu mezi plicemi a vnějším prostředím
 - umožněno rozdílem tlaků mezi atmosférou a alveoly
 - inspirium- aktivní děj, expirium- pasivní děj
- distribuce
 - dochází k promíchání vdechnutého vzduchu se vzduchem, který zůstal v DC a v plicích po předchozím výdechu, tzv mrtvý prosto
- difúze
 - přechod O₂ a CO₂ přes alveolokapilární membránu
 - O₂ přechází z alveolů do plicních kapilár, CO₂ naopak
 - difúze CO₂ přes alveolokapilární membránu je 20,6x větší než rychlost difúze O₂

- perfúze

- průtok krve plicními kapilárami
- důležitá pro udržování tlakového gradientu pro O₂ a CO₂

- regulace dýchání

- dýchací ústředí v prodloužené míše a mozkovém kmeni
- vzruchy jdou cestou míšních nervů ke svalům
 - do bránice nervi phrenici z krční míchy
 - do mezižeberních svalů nervi intercostales z hrudní míchy
- činnost dechového centra je automatická, ale je ovlivněna látkově (pCO₂ v krvi), nervově i vlivy mozkové kůry
- inspirační centrum- prodl. mícha, řízeno snížením parciálního tlaku O₂ v kapilárách okolí centra (iniciuje nádech)
- expirační centrum – receptory v plicích, řízeno rozpětím plicních sklípků a plicní tkáně (vyvolává výdech)

• nervové řízení dýchacího ústředí

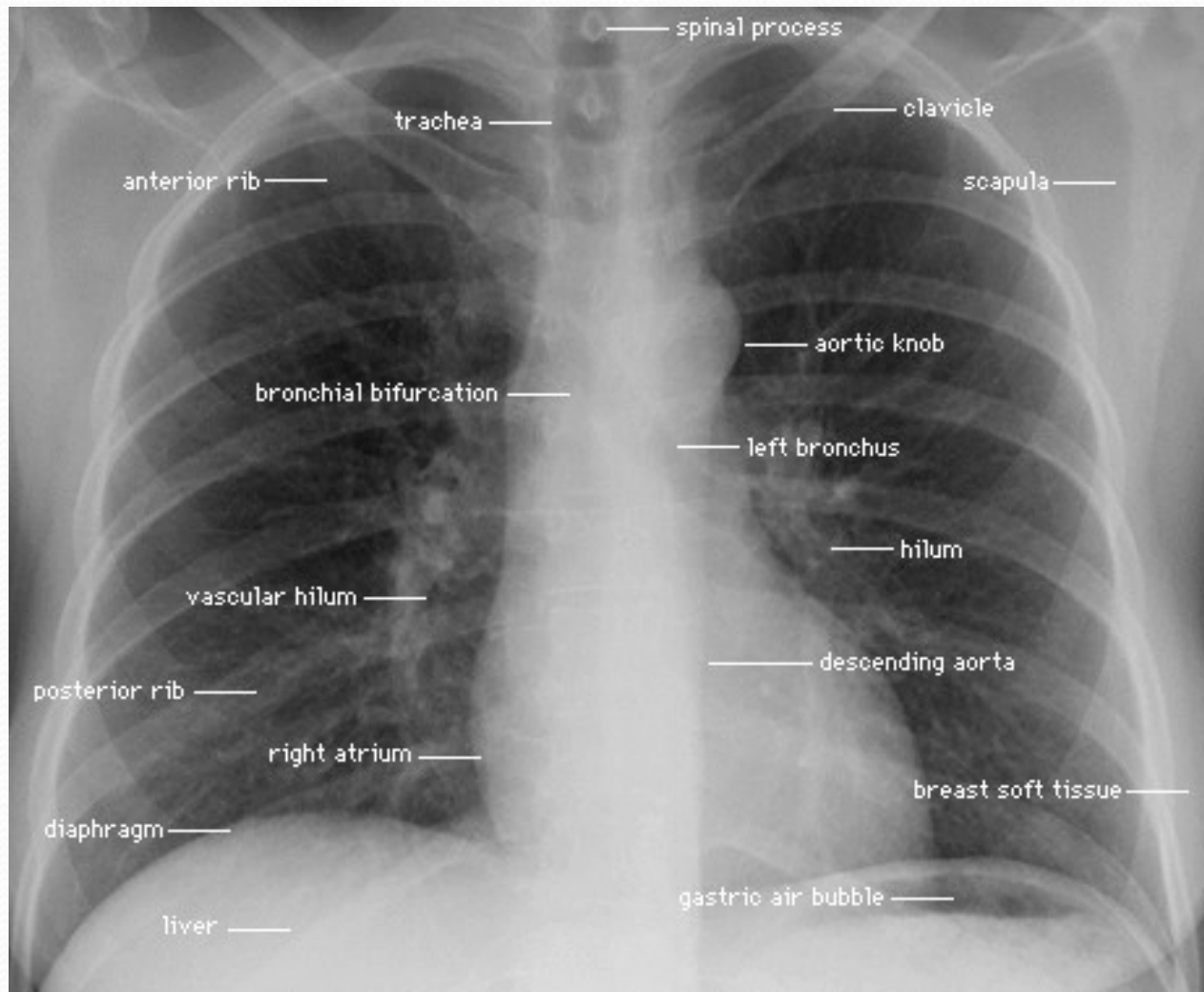
- ve stěnách plicních sklípků začínají dostředivá vlákna bloudivého nervu – nervus vagus, při vdechu dojde k rozpětí plicní tkáně a podráždění receptorů bloudivého nervu, vzniklé vzruchy ovlivní dýchací ústředí, utlumí jeho činnost a vdech je vystřídán výdechem → reflexní střídání vdechu a výdechu
- na dýchání má vliv i dráždění jiných receptorů- např. při podráždění kůže studenou vodou nastává reflexně krátkodobá zástava dechu, naopak pokles krevního tlaku dýchání prohloubí a zrychlí
- podmíněně reflexně je dýchací ústředí ovlivněno změnou dechu při práci, sportu, emočně → vliv mozkové kůry

Vyšetřovací metody dýchacího ústrojí

- anamnéza, fyzikální vyšetření (poslech, poklep)
- laboratorní metody
 - FW, KO, biochemie, auto protilátky, nádorové markery, serologie, elektroforéza (alfa₁-antitrypsin)
 - mikrobiologické vyšetření sputa, pleurálního výpotku, bronchiálního sekretu
 - alergologické vyšetření
- zobrazovací metody
 - RTG, CT, angiografie, UZ, MR (patologie v plicních hrotech, na thorakoabdominální hranici), ventilačně perfuzní scintigrafie plic, PET (PET/CT)

- vyšetření respirace- saturace, krevní plyny, Astrup
- vyšetření ventilace- výměna plynů zevní prostředí/plicní sklípky→ funkční vyšetření plic
 - spirometrie, bodypletyzmografie
- bronchoskopie, BAL
- pleurální punkce
- plicní biopsie tenkou jehlou
- torakoskopie, mediastinoskopie

RTG plic



Náhlé příhody v pneumologii

Krvácení do dýchacích cest

- hemoptýza → příměs krve ve sputu
- hemoptoe → chrlení krve
- etiologie
 - bronchogenní Ca plic, bronchiektázie, absces, TBC, embolizace
- diagnostika
 - vyloučení jiného krvácení, KO, koagulace, KS, Astrup, RTG, bronchoskopie event. s lokálním ošetřením - výplach ledovým FR
- terapie
 - poloha v polosedu, O₂, led na hrudník, náhrady objemu a krve, řešení vyvolávající příčiny

Pneumotorax

- definice
 - přítomnost vzduchu v pleurální dutině se ztrátou podtlaku a kolapsem plíce
- etiologie
 - poranění hrudní stěny, poranění plíce, prasknutí buly
- dělení
 - otevřený, uzavřený, tenzní
 - spontánní, traumatický
- příznaky
 - bodavé bolesti na postižené straně, dušnost, kašel, asymetrický pohyb hrudníku

• komplikace

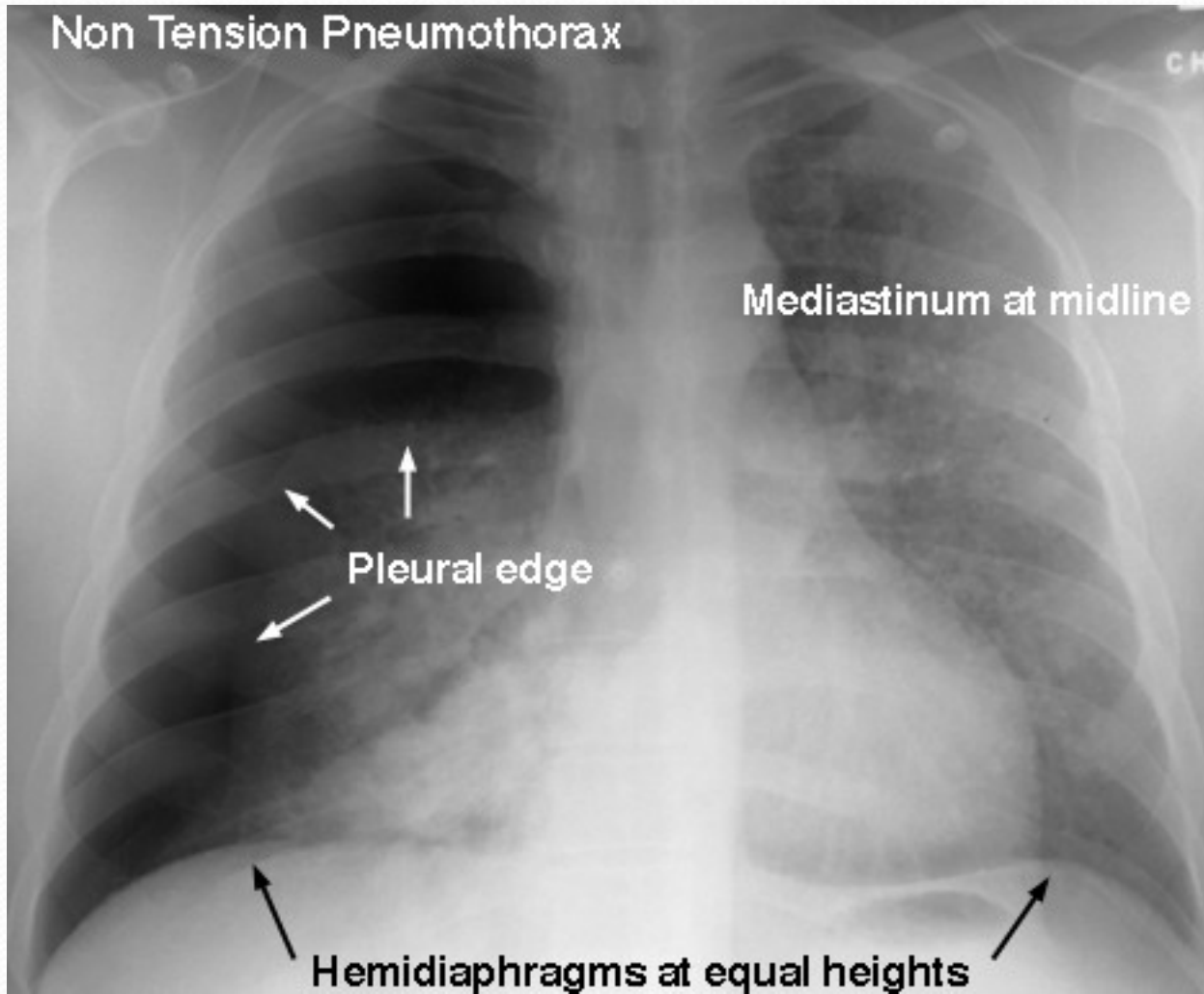
- fluidothorax, hemothorax, empyém hrudníku, pneumomediastinum,
- při ventilovém PNO přetlačení středových struktur - šok, respirační insuficience

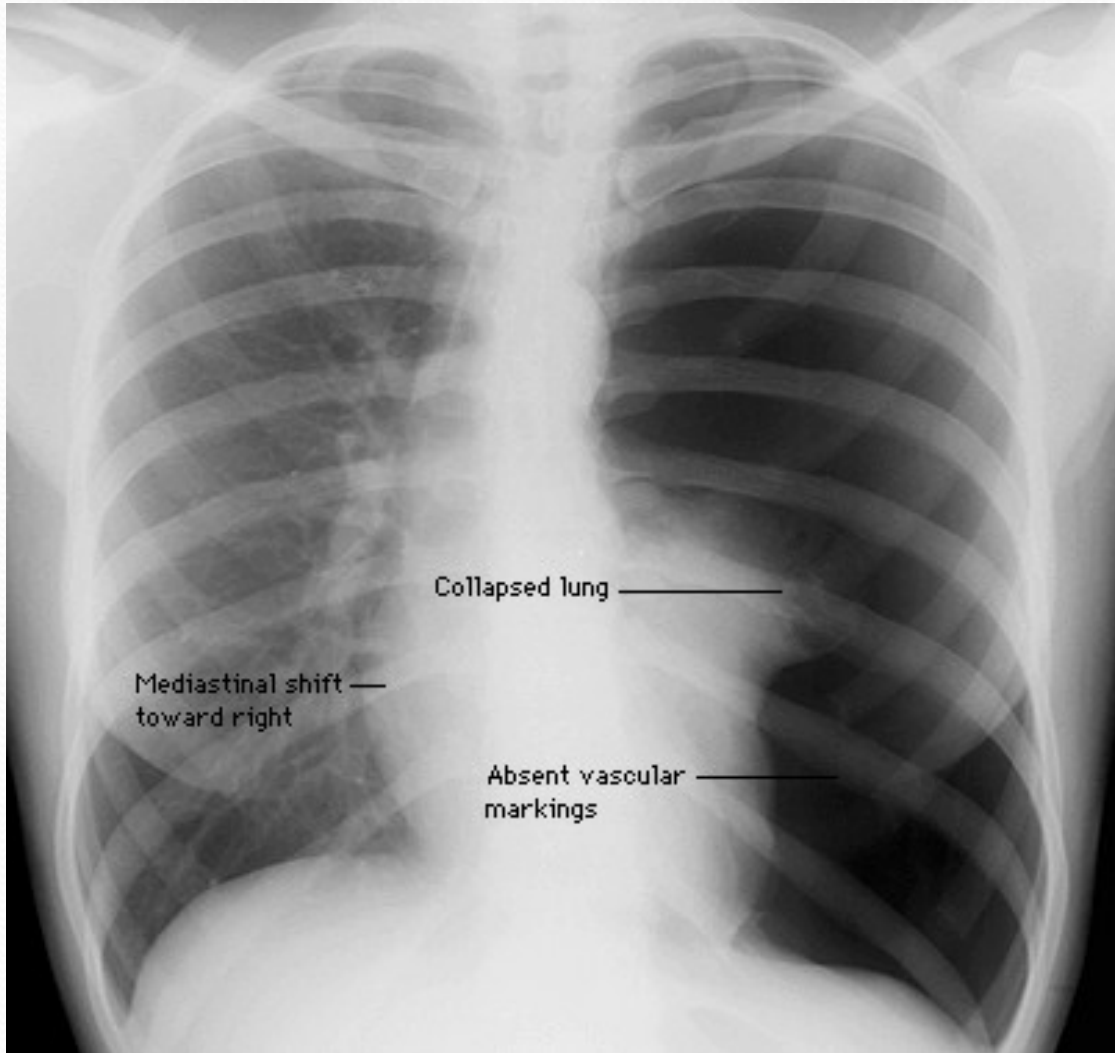
• diagnostika

- fyzikální vyšetření (poslech, poklep), RTG

• terapie

- tenzní p. (ventilový)- poloprodyšný obvaz
- tlumení bolesti a kašle, oxgenoterapie
- menší- konzervativně
- většího rozsahu- punkce, hrudní sání
- řešení vyvolávající příčiny





Aspirace cizího tělesa

- definice
 - vdechnutí tekutiny nebo tuhého tělesa
- etiologie
 - děti cíleně, dále osoby s oslabenými reflexy, osoby pod vlivem tlumící medikace, drog, iatrogenně
- příznaky
 - někdy bezpříznakově, může se projevit později pneumonií
 - dle rozsahu- inspirační stridor, dráždivý kašel, dyspnoe, cyanóza, vtahování mezižebří

● komplikace

- aspirační/recidivující pneumonie, ARDS, atelektázy

● diagnostika

- fyzikální vyšetření, anamnéza
- RTG při podezření na kontrastní těleso
- akutní bronchoskopie s extrakcí event. laváží

● terapie

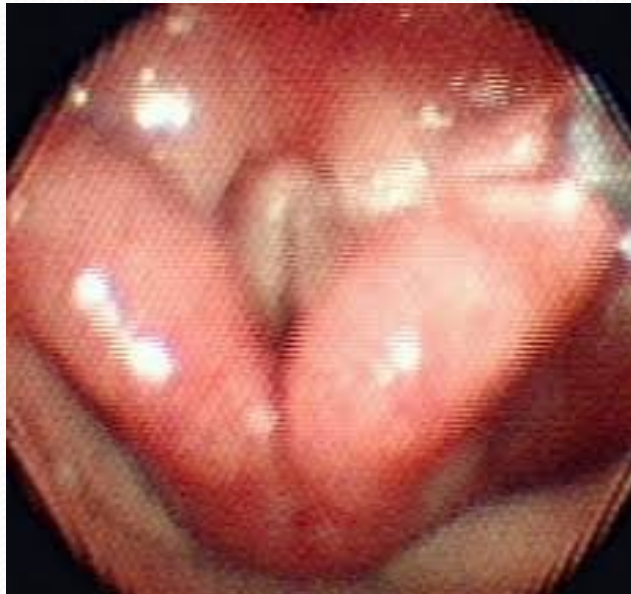- Heimlichův hmat, pokus o odsátí
- zajištění dýchacích cest, oxygenoterapie
- bronchoskopie diagnostická i terapeutická metoda
- preventivně ATB terapie

Laryngospasmus

- definice
 - patologický reflex → křeč svalů hlasivkové štěrbině
- etiologie
 - děti – akutní infekce HCD, epiglotitis při infekci Hemof. influenzae
 - podrážděním laryngu tekutinou (topení, aspirace), jídlem, vyšetřením
- příznaky
 - inspirační stridor, dráždivý kašel, cyanóza, výjimečně porucha vědomí
- diagnostika
 - anamnéza probíhajícího infekce, nutno vyloučit cizí těleso, ORL vyšetření

- terapie

- vlhký, studený vzduch,
- sedativa, calcium iv, kortikoidy
- při těžkých stavech zajištění dýchacích cest



Acute Respiratory Distress Syndrom (ARDS)

- definice

- difuzní buněčná dysfunkce plicního parenchymu, vyvolaná faktory, které jsou součástí celkové zánětlivé reakce organismu na přímý či nepřímý inzult
- šoková plíce, posttraumatická plíce

- etiologie

- přímé poškození alveolárního epitelu
 - zápal plic, aspirace, toxická inhalace, kontuze plic
- nepřímé poškození plic
 - sepse, polytrauma, pankreatitis, popáleniny, urémie, hypoproteinémie

• patofyziologie

- difuzní alveolární postižení
- zvýšená permeabilita plicních kapilár → alveolární edém → infiltrace alveolárního prostoru → polymorfonukleáry → ztráta vzdušnosti plic, abnormální nález v hodnotách krevních plynů → hypoxémie → snížená poddajnost plic, plicní hypertenze

• stadia ARDS

- exudativní 24-72hod
 - rozvoj intersticiálního a alveolárního edému (nekardiogenní), atelektázy
- proliferativní 1-2týdny
 - influx neutrofilů, monocytů, lymfocytů a proliferace fibroblastů jako součást zánětlivé odpovědi
 - proliferační fáze je dokončena, jakmile je postižená plíce změněna v charakteristicky tuhou a vláknitou tkáň
- fibrotické 2-3týdny
 - plíce je zcela formována řídké kolagenní a vazivovou tkání, intersticiium se stává fibrózní a plocha pro výměnu plynů je výrazně snížena.
 - pokračující hypoxemie, rozvoj plicní hypertenze v důsledku fibrotické přestavby a destrukce kapilárního plicního řečiště

● příznaky

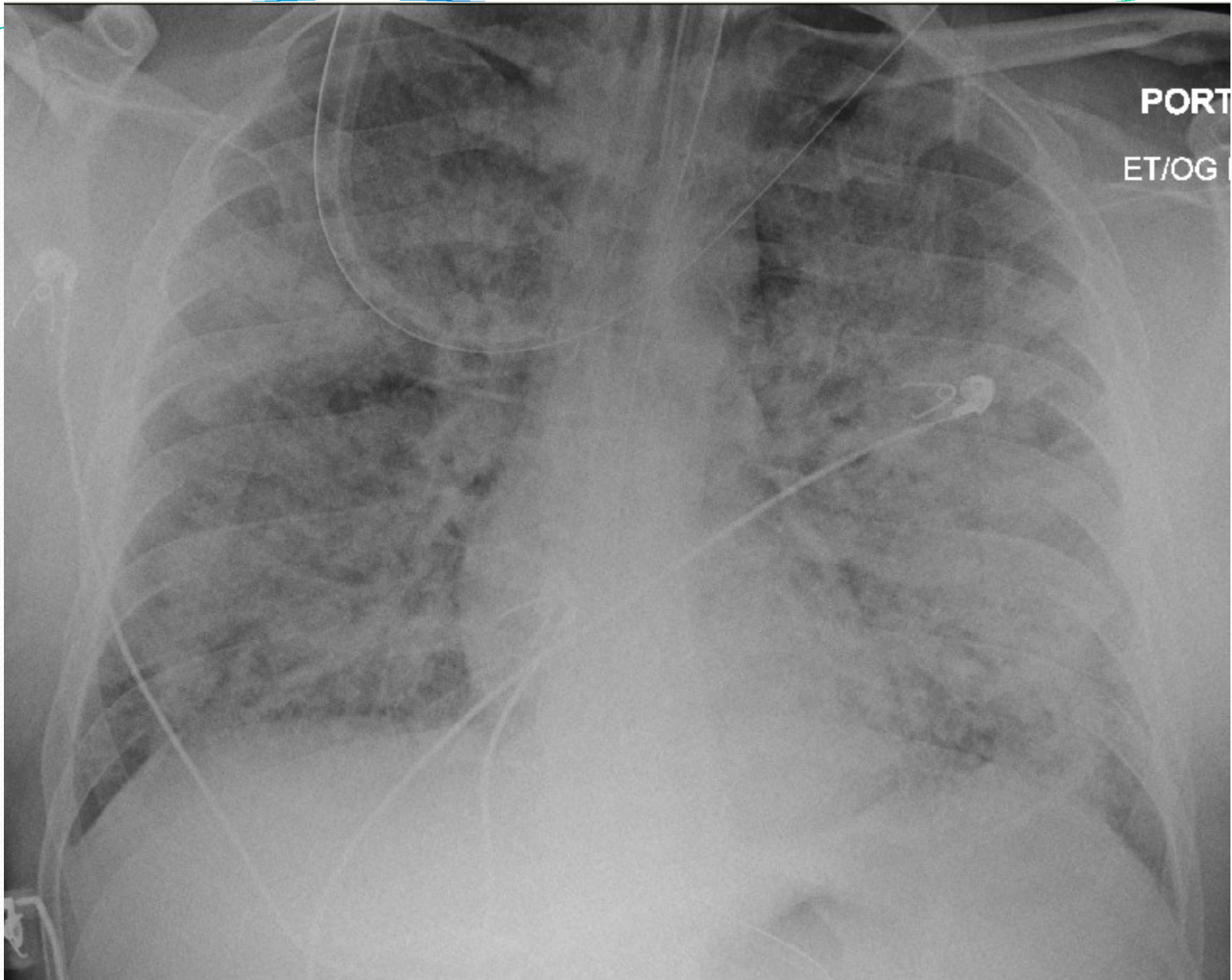
- těžká, rychle se rozvíjející dušnost, tachypnoe, tachykardie
- příznaky vyvolávající příčiny (febrilie, elevace zánětlivých parametrů apod.)
- v těžkých případech porucha vědomí a multiorgánové selhávání

● diagnostika

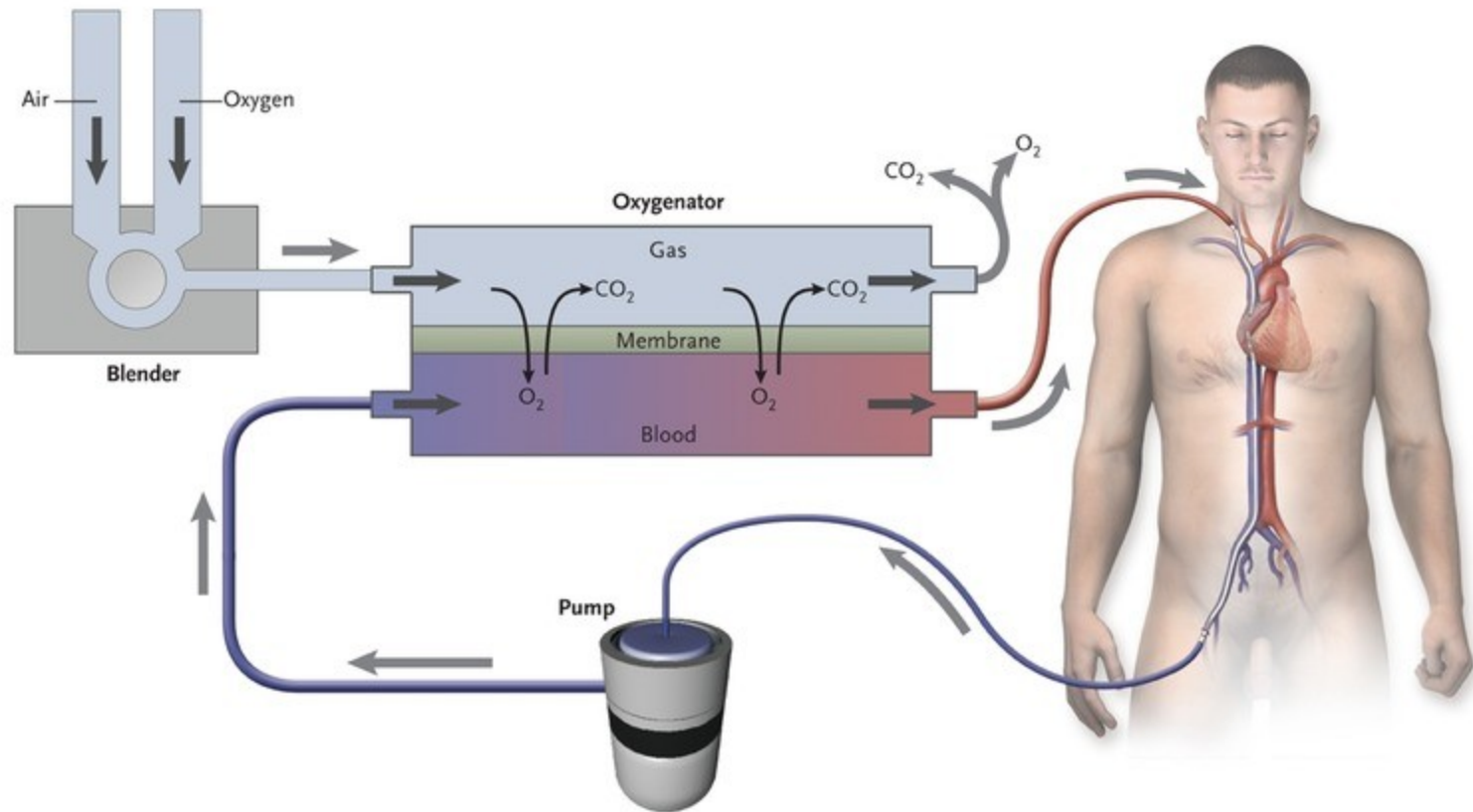
- RTG- proměnlivé, není vyšší KTI
- narůstá respirační insuficience
- narůstá respirační acidoza, hyperkapnie, hypoxémie

• terapie

- rychle rozpoznat a léčit vyvolávající příčinu
- ATB při pneumonii a sepsi, raději cílená
- management ventilace/oxygenoterapie
 - PEEP, malé dechové objemy, vyšší dechová rekvence
- farmakoterapie- obecně málo účinná
 - kortikoterapie, svalová relaxancia- zlepšují oxygenaci
- restrikce tekutin, podpora orgánových funkcí, nutriční podpora
- ECLA (extracorporeal lung assist), ECMO (extracorporeal membrane oxygenation)



PORT
ET/OG



ECMO

Plicní atelektáza

- definice
 - nevzdušnost plicní tkáně
- etiologie
 - obstrukce nádorem, cizím tělesem, komprese plíce při výpotku, resorpce vzduchu za embolizací,
 - reflexní při poranění břicha, CNS, při NPB
- příznaky
 - dle rozsahu - dušnost až šokový stav, někdy bezpříznakově

- komplikace

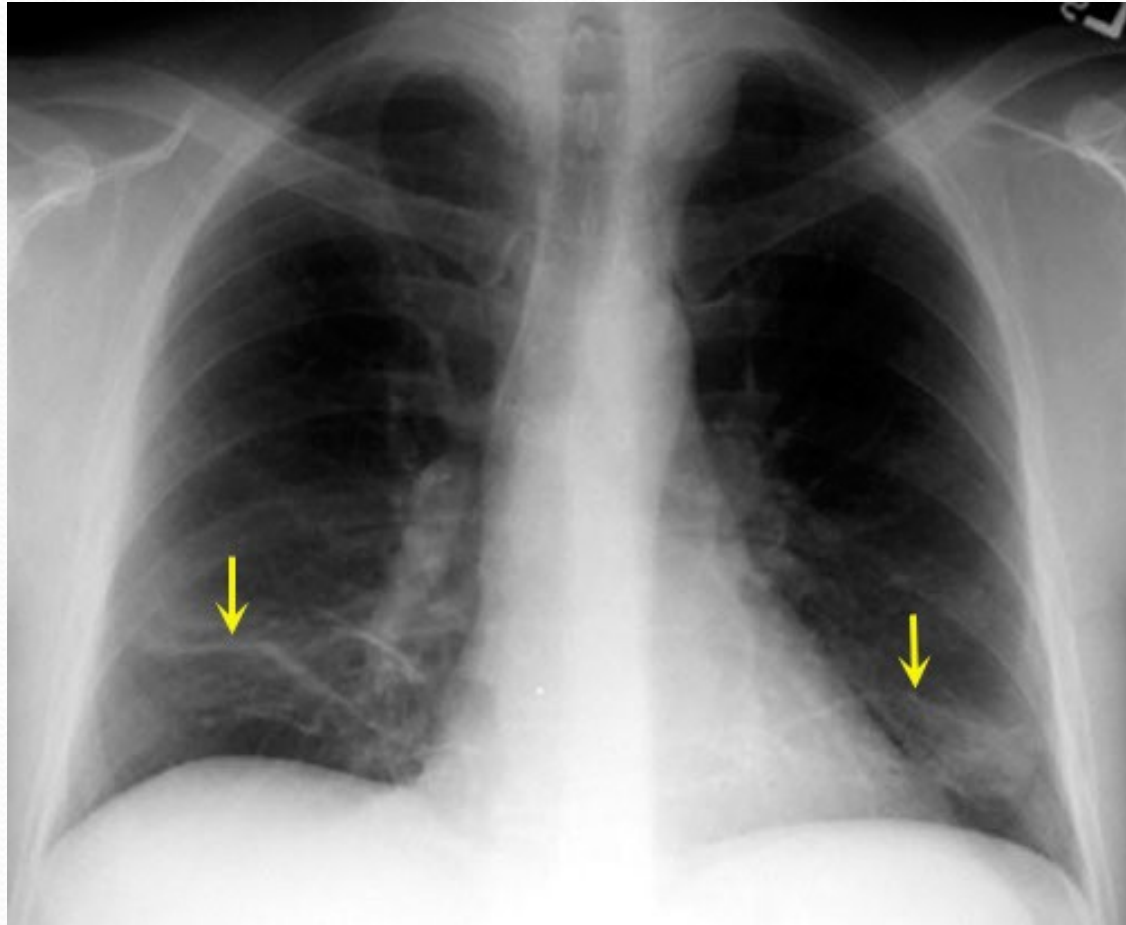
- sekundární bakteriální infekt

- diagnostika

- oslabené až trubicové dýchání, pokleповé ztemnění, druhá plíce vzdušnější,
- RTG - klínovitý stín, bronchoskopie, CT

- terapie

- léčba vyvolávající příčiny
- bronchoskopie, ATB preventivně při komplikovaných



Respirační insuficience

- definice- neschopnost dýchacího traktu zabezpečit výměnu plynu
- etiologie
 - plicní (obstrukce DC, infekty apod)
 - mimoplicní (příčiny kardiální, neurologické, onem.hrudní stěny)
- dělení dle průběhu
 - akutní (ARDS, aspirace, infekce, astma, PNO, otrava)
 - chronické (CHOPN, plicní fibróza, plicní výpotky, myastenické, porucha CNS, plicní tumory...)

- dělení dle závažnosti
 - parciální- hyoxémie
 - globální- hypoxémie a hyperkapnie
- diagnostika
 - krevní plyny, Astrup, diagnostika vyvolávající příčiny
- komplikace
 - konstrikce plicního řečiště, vznik plicní hypertenze a cor pulmonale, polyglobulie, multiorgánové selhání

- terapie
 - akutní RI - uvolnění dýchacích cest, O₂, bronchodilatancia, řízená ventilace,
 - chronická RI - dlouhodobě O₂ v malých dávkách, event, řízená ventilace, úprava acidózy, kardiální podpora,
 - CAVE - při dlouhodobé RI se dodávkou O₂ zruší stimulace dechového centra hypoxémií
 - transplantace srdce a plic, th základní choroby

Syndrom spánkové apnoe

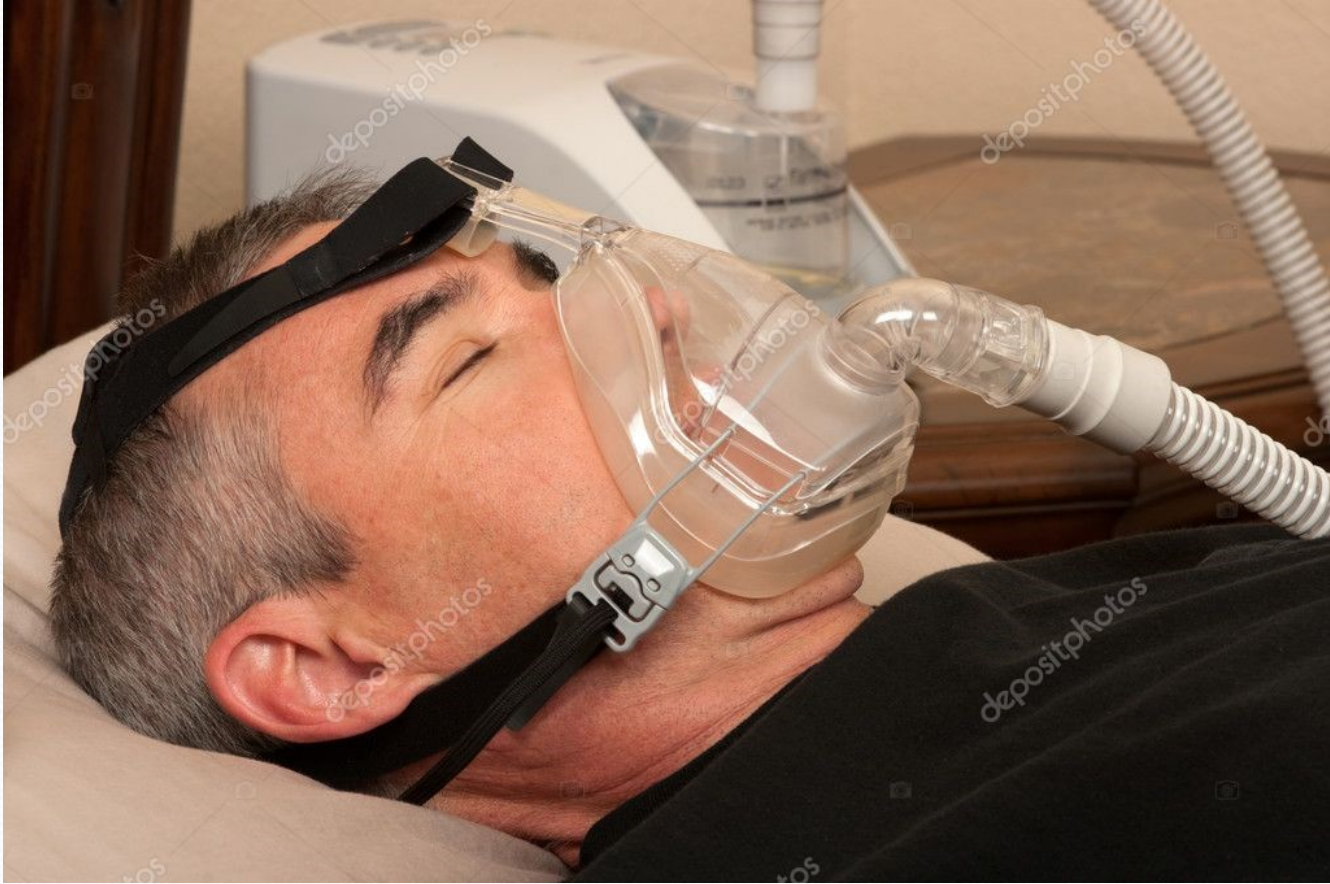- definice
 - dechové pauzy ve spánku delší než 10sekund, častěji než 10x/hod
- etiologie
 - obstrukce dýchacích cest, kolaps měkkého patra, poškození CNS
 - sekundárně u nemocí neuromuskulárních, skeletu nebo plic
- příznaky
 - hlasité přerušované chrápání, denní únavnost, snížená výkonnost, ranní bolesti hlavy, poruchy potence
- komplikace
 - zhoršení ICHS, hypertenze, tachykardie, arytmie, cor pulmonale, riziko CMP, IM
 - únavnost, deprese

• diagnostika

- anamnéza, objektivní vyšetření (obezita)
- ORL vyšetření- vyloučit polypy, makroglosie, hyperplazie tonsil
- polysomnografie- registrace dechového proudu, tepu, saturace při spánku, současně může být záznam EEG, EKG, tlaku, oční pohyby

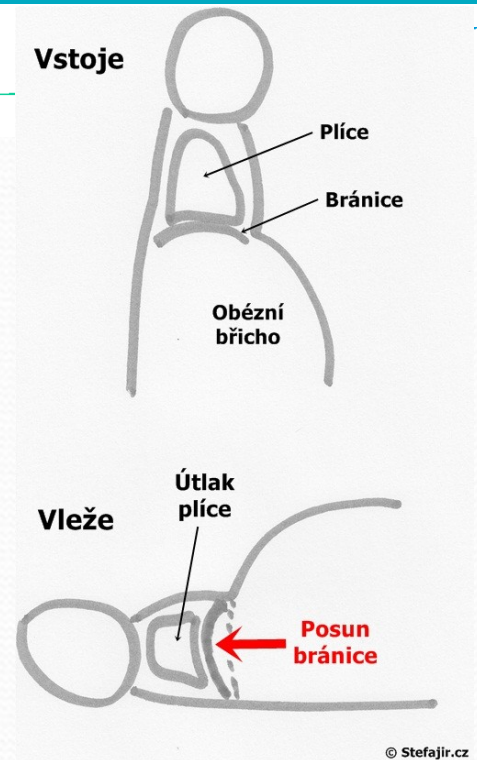
• terapie

- řešení ORL příčin, redukce hmotnosti
- spánek na boku, pravidelný spánek
- nCPAP- inhalce přetlakového kyslíku (nasal continous positive airways pressure)



Pickwickův syndrom

- definice
 - respirační insuficience při extrémní obezitě
- etiologie
 - mechanicky při vyšším stavu bránice
- příznaky
 - dušnost, únavnost, cyanóza, bolest hlavy, závratě
- diagnostika
 - objektivní vyšetření, krevní plyny
- terapie
 - redukce hmotnosti, dechová cvičení



Děkuji za pozornost