

# ZÁNĚTLIVÁ ONEMOCNĚNÍ POJIVA

# Autoimunitní choroby

- ⦿ přítomnost orgánově specifických PL –  
thyreogastriická skupina – Hashimotova tyreoiditida, perniciózní anémie
- ⦿ přítomnost orgánově nespecifických PL  
— systémová onemocnění pojiva – kolagenózy, generalizovaná imunokomplexová vaskulitida
- ⦿ společné rysy:  
antigenem je vlastní jádro  
autoagresivní působení PL, T a K ly

# Systemová onemocnění pojiva

- ⦿ chronická autoimunitní onemocnění
- ⦿ orgánově nespecifické protilátky
- ⦿ hodně tváří
- ⦿ postihují různé orgánové systémy
- ⦿ neznámá etiologie - genetika, zevní prostředí, hormonální vlivy..

# Systemový lupus erytematodes

- = autoimunitní zánětlivé onemocnění, často charakterizované multiorgánovým postižením které postihuje výrazně častěji ženy v reprodukčním věku
- postihuje difuzně pojivovou tkáň a cévní struktury
- nemoc postihuje ženy a muže v poměru 9:1 v reprodukčním věku (=>hormon. vlivy),  
počátek hl. ve 3. a 4. deceniu, v 10-15% případech se nemoc vyvine po 50.roce života, asi ve 20% případů se nemoc projeví před 18.rokem života
- etiologie – nejasná, provokující moment viróza, zátěž, přeslunění
- patogeneze
  - typická hyperaktivita B-lymfocytů **s nadprodukcí orgánově nespecifických protilátek**
  - pro dg. jsou nejvýznamější antinukleární protilátky **ANA** a protilátky proti **dsDNA**
  - PL se podílí na tvorbě **imunokomplexů (IK)**
  - zánětlivé orgánové či cévní postižení je pak **výsledkem tkáňové depozice IK**

# Systemový lupus erytematodes



WORLD LUPUS DAY  
"Raise awareness, raise hope, help find a cure!"



- **velmi pestrý klinický obraz**, velký simulátor a mystifikátor
- většinou chronický průběh doprovázený akutními vzplanutími aktivity choroby
- **celkové příznaky** (při počátku onem. a při jeho vzplanutí): horečka, hubnutí, těžký únavový syndrom
- **orgánové příznaky**
  - **kožní a slizniční projevy** – u 80% nemocných, motýlový exantém, fotosenzitivita, diskoidní lupus
  - **postižení muskuloskeletálního systému** - časté, artralgie, myalgie, typicky NEerozivní artritida
  - **kardiovaskulární postižení** – velmi časté, nejčastěji perikarditida, dále arytmie, myokarditida, častý Raynaudův fenomén, riziko rozvoje předčasné aterosklerozy
  - **postižení plic** - nejčastěji pleuritida (bolest při dýchacích pohybech), mohou být i význanmené pleur. výpotky, vzácněji atypická pneumonie, plicní fibróza
  - **postižení ledvin** – významná manifestace nemoci, při biopsii ledviny je jistý stupeň postižení ledvin téměř u všech s SLE; nefritida, nefrotický syndrom
  - **GI příznaky** – pankreatitida, mesenterická vaskulitida, sterilní peritonitida, autoimunitní lupus. hepatitida, dysfagie
  - oční projevy - poměrně časté, postihují víčka, spojivky, bulbus, sítnici i duhovku

Nejčastější projevy choroby

# Systemový lupus erythematosus

*Systemové projevy:*

- Horečka

od subfebrilní až po  
intermitující horečku

- Fotosenzitivita

*Ústa a nos*

- Vředy

*Svaly*

- Bolesti

*Klouby*

- Arthritis

*Ledviny*

- Lupusová glomerulonefritida

*Změny v psychice*

- Únava

- Nižší chuť k jídlu

*Obličej*

- Motýlovitý erytém

*Pleura*

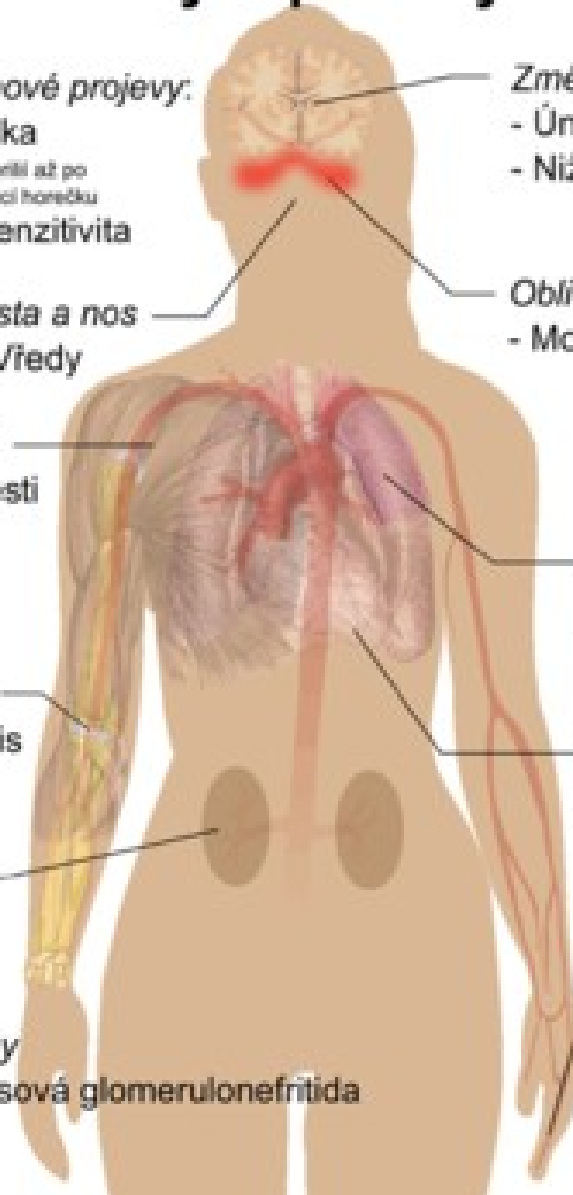
- Zánět (výpotek)

*Perikard*

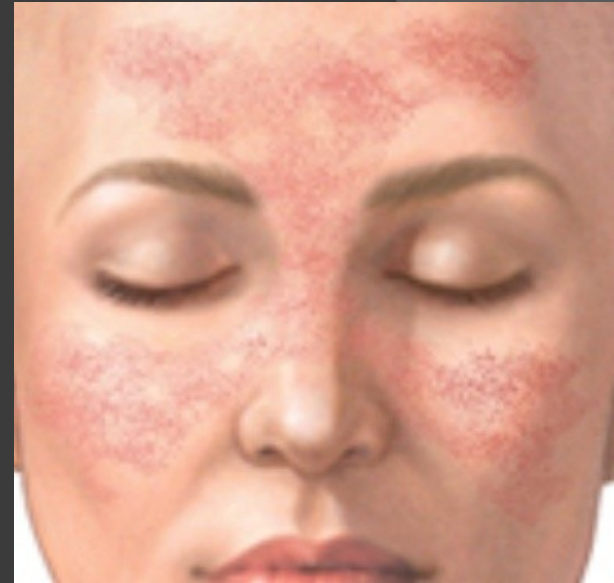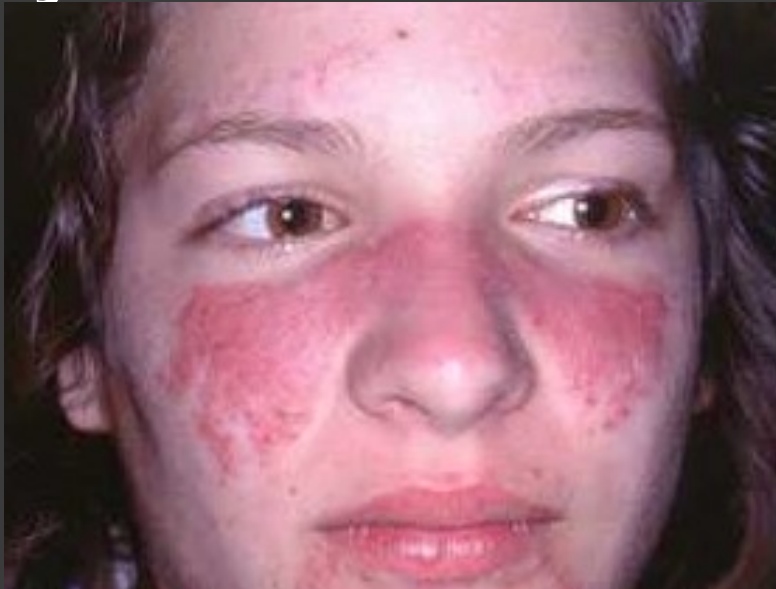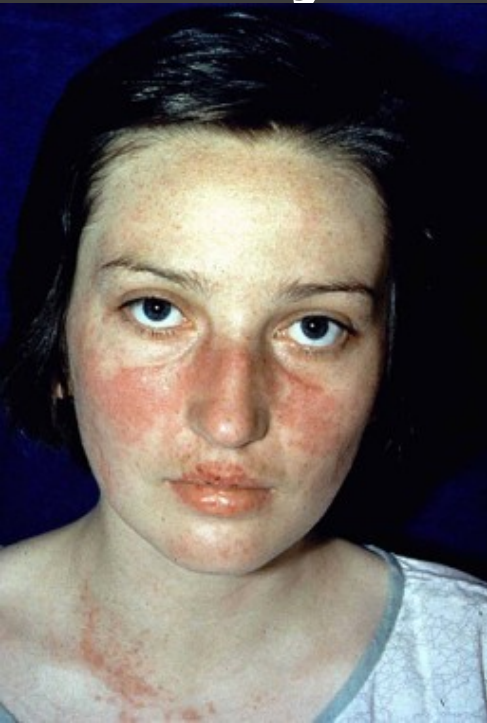- Zánět (výpotek)

*Prsty na rukou*

- Oslabený oběh



# Systemový lupus erythematoses, motýlovitý exantém



diskoidní  
lupus



# Systemový lupus erythematoses

- ⦿ laboratorní příznaky – FW, anemie chronických onemocnění
- ⦿ imunologické projevy – PROTI LÁTKY:
  - ANA (více než 95% nemocných)
  - anti-ds DNA (40-90% nemocných)
  - dále ENA (zahrnuje antigeny Ro, La, Sm..) jsou specifické, ale u málo nemocných (30-50%)



# SLE - léčba

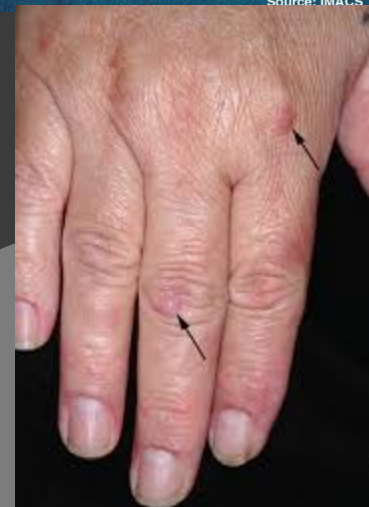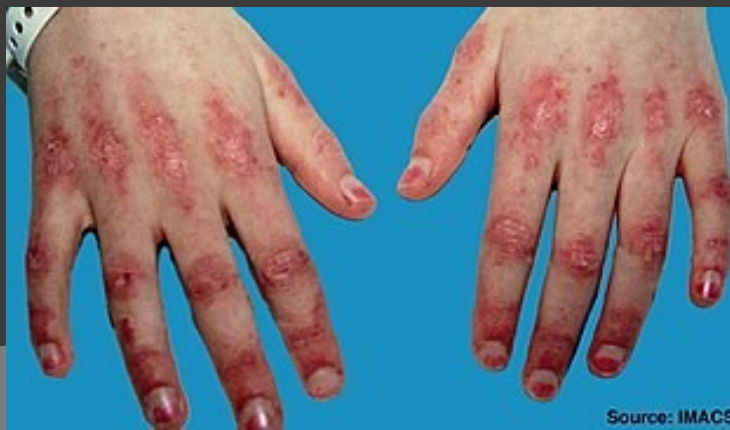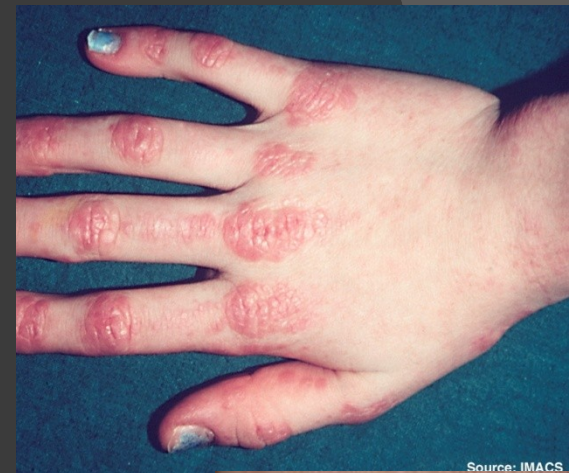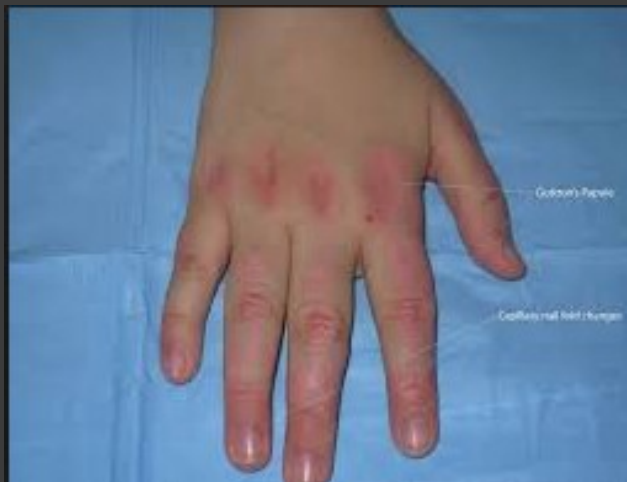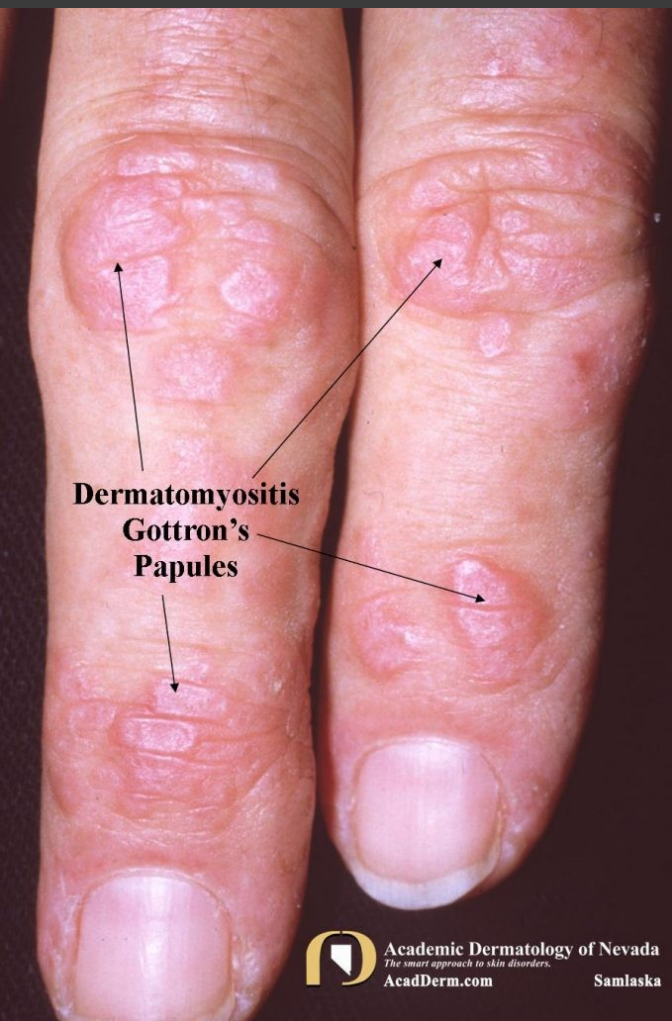
- nesteroidní antiflogistika – k sympt. potlačení projevů choroby
- glukokortikoidy
- antimalarika
- imunosupresiva: azathioprin, cyklofosfamid, mykofenolát mofetil, cyklosporin A, metotrexát
- biologická léčba: rituximab, belimumab
- intravenozní imunoglobuliny ve vyjím. stavech (např. refrakterní trombocytopenie, hemolytická anémie, refrakterní lupusová glomerulonefritida)
- plazmaferéza u akutních ohrožujících stavů (katastrofický antifosfolipidový syndrom, hemolyticko-uremický syndrom)

# Dermatomyositida

- ⦿ postihuje kůži a příčně pruhované svalstvo
- ⦿ příznaky – hlavně svalová symetrická proximální **SLABOST** (pletence ramenní a pánevní), Gottronovy papuly, heliotropní exantém, prosáknutí okolo orbit, tmavší zbarvení kůže okolo očí, loktů, kolen, podkožní kalcifikace
- ⦿ laboratorní příznaky – FW, zvýšení JT, CK, LD
- ⦿ léčba – kortikoidy, fyzikální léčba svalového postižení, imunosupresiva, antimalarika
- ⦿ POZOR! Až 20% paraneoplázie!

# Dermatomyositida

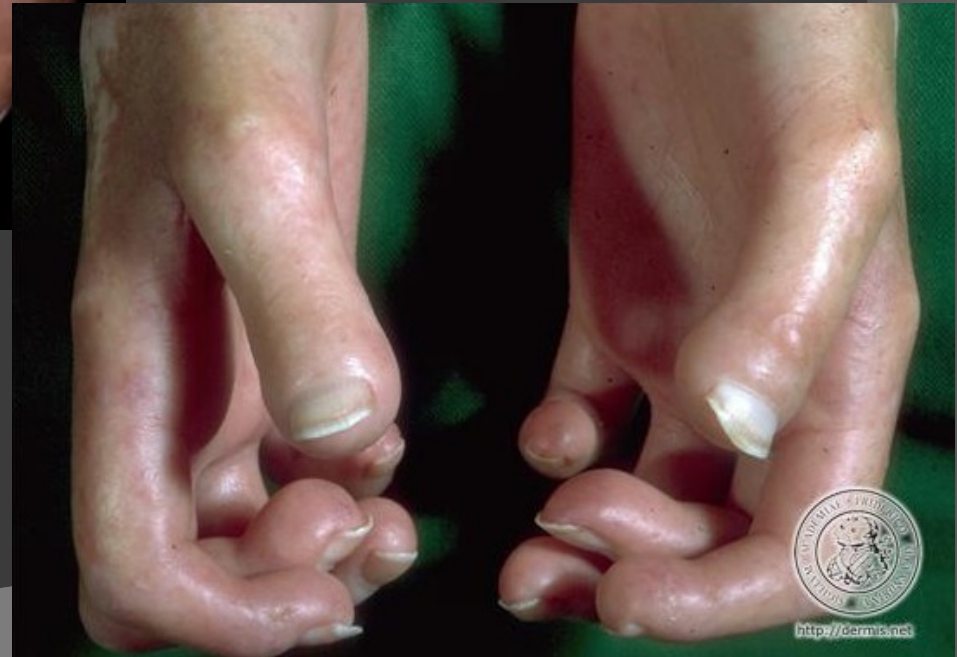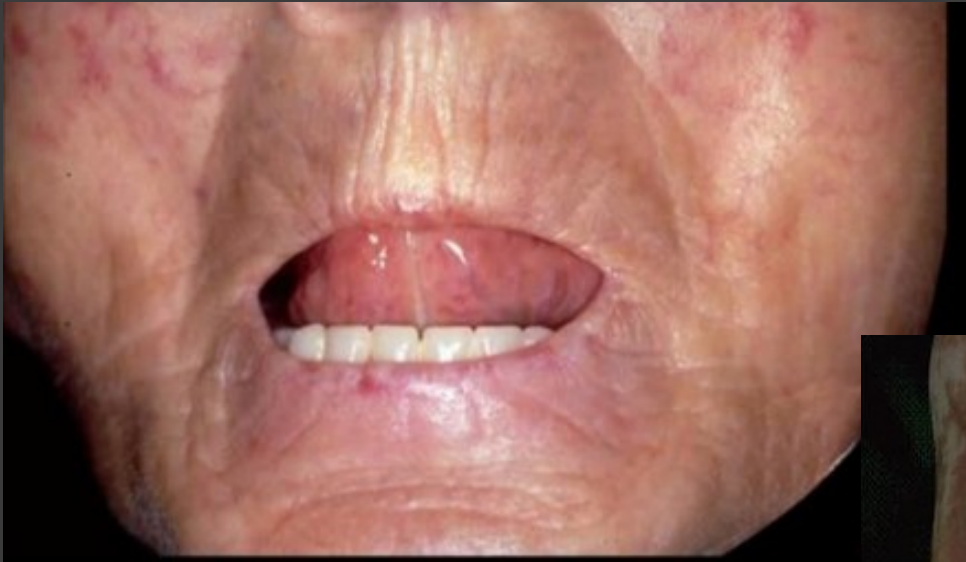Gottronovy papuly -fialové erytematózní skvrny až teleangiektazie nacházející se nad extenzory kloubů, nejčastěji na dorzu ruky



# Sklerodermie

- ⦿ masivní sklerotizace kůže a adnex z degenerace pojivové tkáně, pokračuje fibrózní indurací, postiženy i klouby a svaly
- ⦿ příznaky – svalové atrofie, únavnost, slabost, artralgie, polykací obtíže, regurgitace, ileus příznaky kardiovaskulární, ledvinné, plicní
- ⦿ laboratorně – pozitivní ANF a další, zvýšení hladiny hydroxyprolinu
- ⦿ léčba – kombinovaná imunosuprese

# Sklerodermie



# Polyarteriitis nodosa

- ⦿ vyskytuje se častěji u mužů
- ⦿ imunokomplexové postižení kapilár – vaskulitida – IK poškozují intimu, nasedá trombóza, do stěny pokračuje degenerace – tvorba aneurysmat
- ⦿ příznaky – rozmanité podle postiženého orgánu, celkově horečky, malátnost, artralgie, kachektizace



# Polyarteriitis nodosa

- ⦿ laboratorní příznaky – FW, eosinofilie, diagnóza histologická
- ⦿ léčba – imunosuprese steroidy nebo kombinovaná
- ⦿ **SMÍŠENÁ NEMOC POJIVA**  
překrývání syndromů

# Mikrokryсталické artritidy

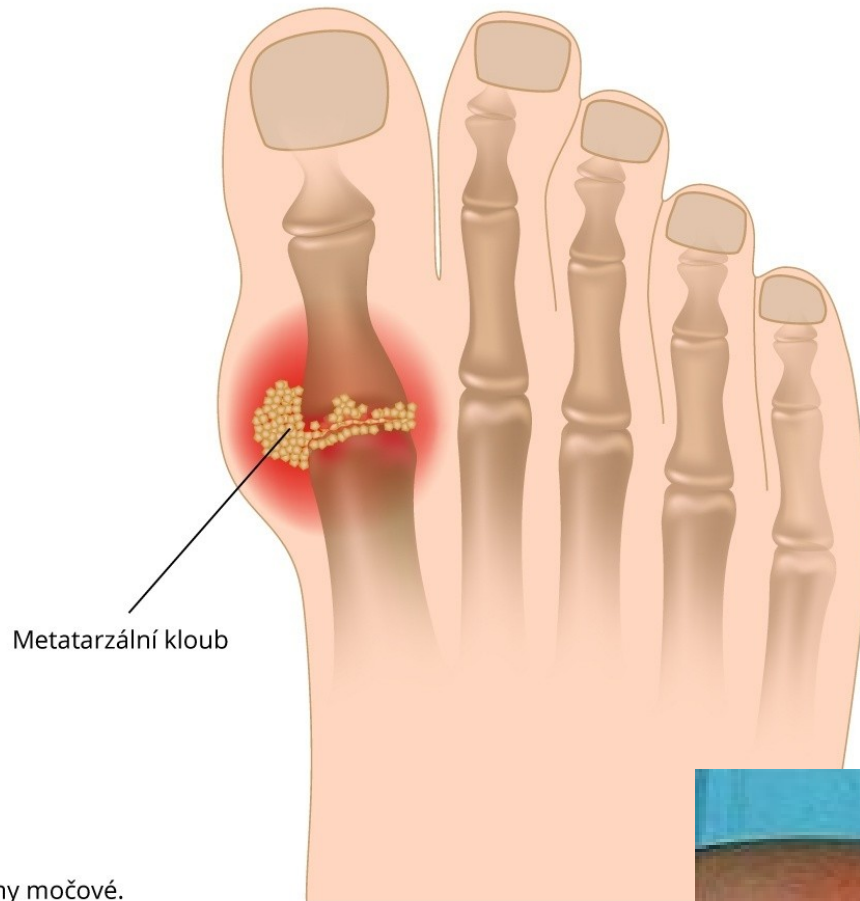
- ⊙ DNA – arthritis urica – zvýšení KM v séru
- ⊙ primární – zvýšená tvorba nebo snížené vylučování KM
- ⊙ sekundární – zvýšený rozpad nukleoproteinů, snížené vylučování při RI
- ⊙ častěji postiženi muži – robustní, ambiciózní, masojídkové



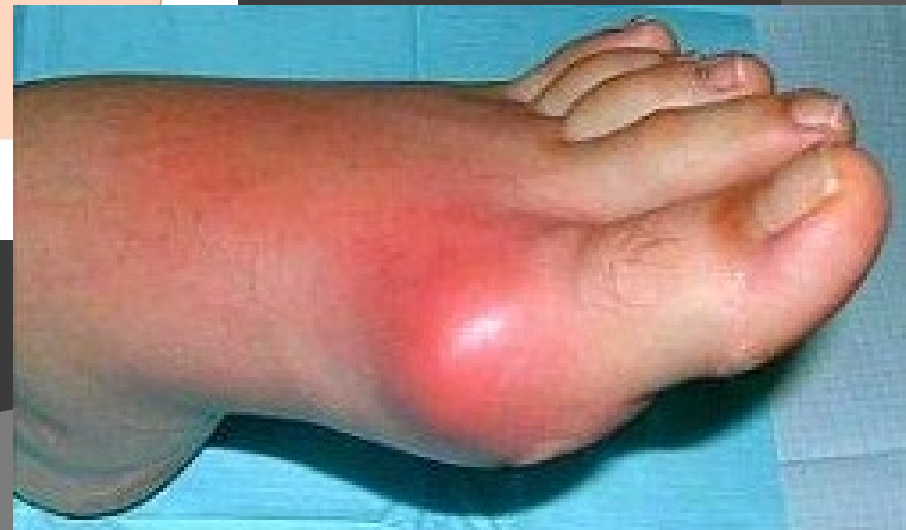# DNA

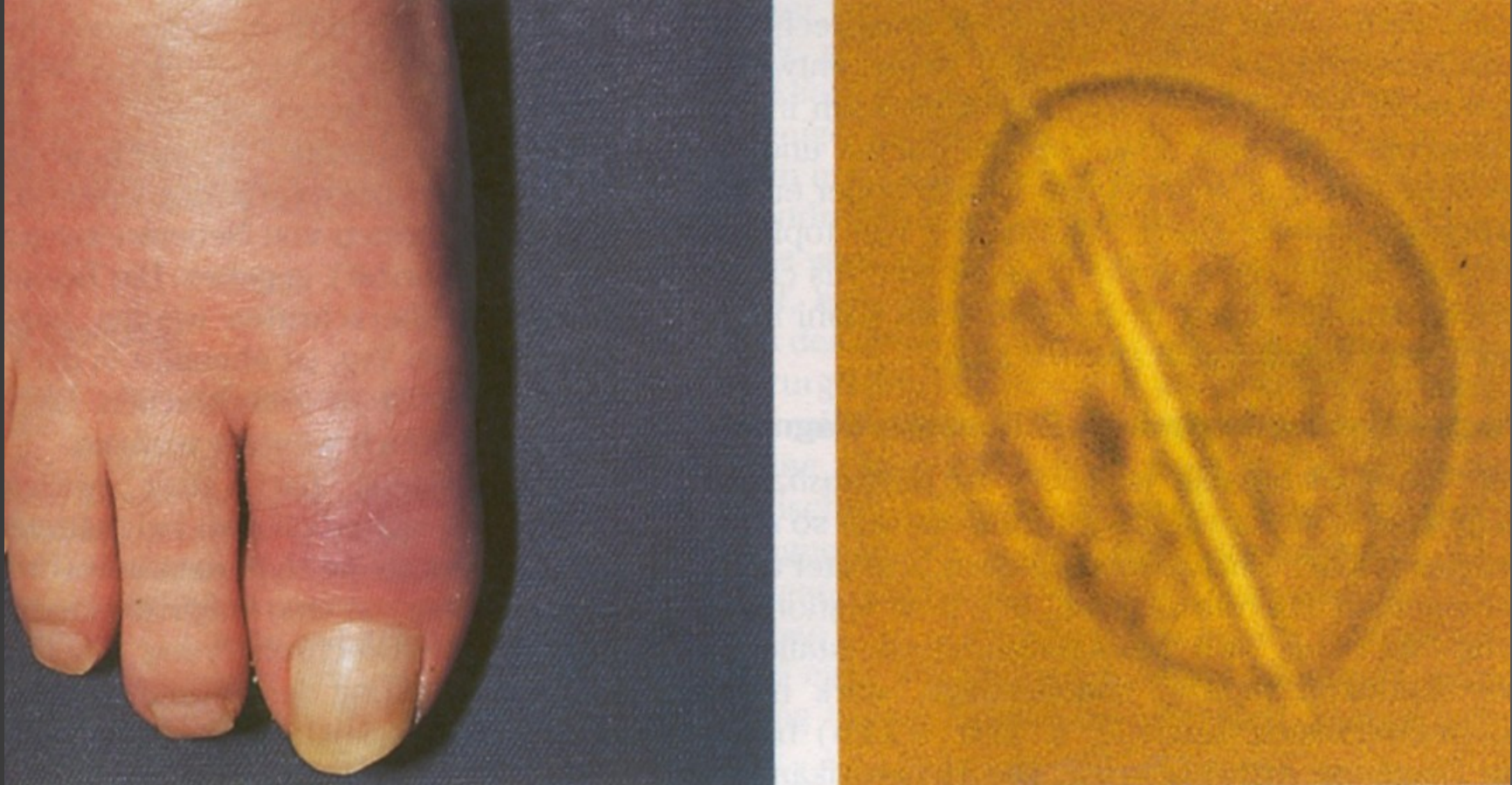- ⦿ hypertonicko – metabolický syndrom – (HT, DM, HLP, DNA)
- ⦿ patogeneze záchvatu – zvýšení hladiny KM, vypadávání krystalů, synoviální membrána drážděna mikrokrystaly, vasodilatace, překrvení, chemotaxe leukocytů, snížení pH, další krystalizace

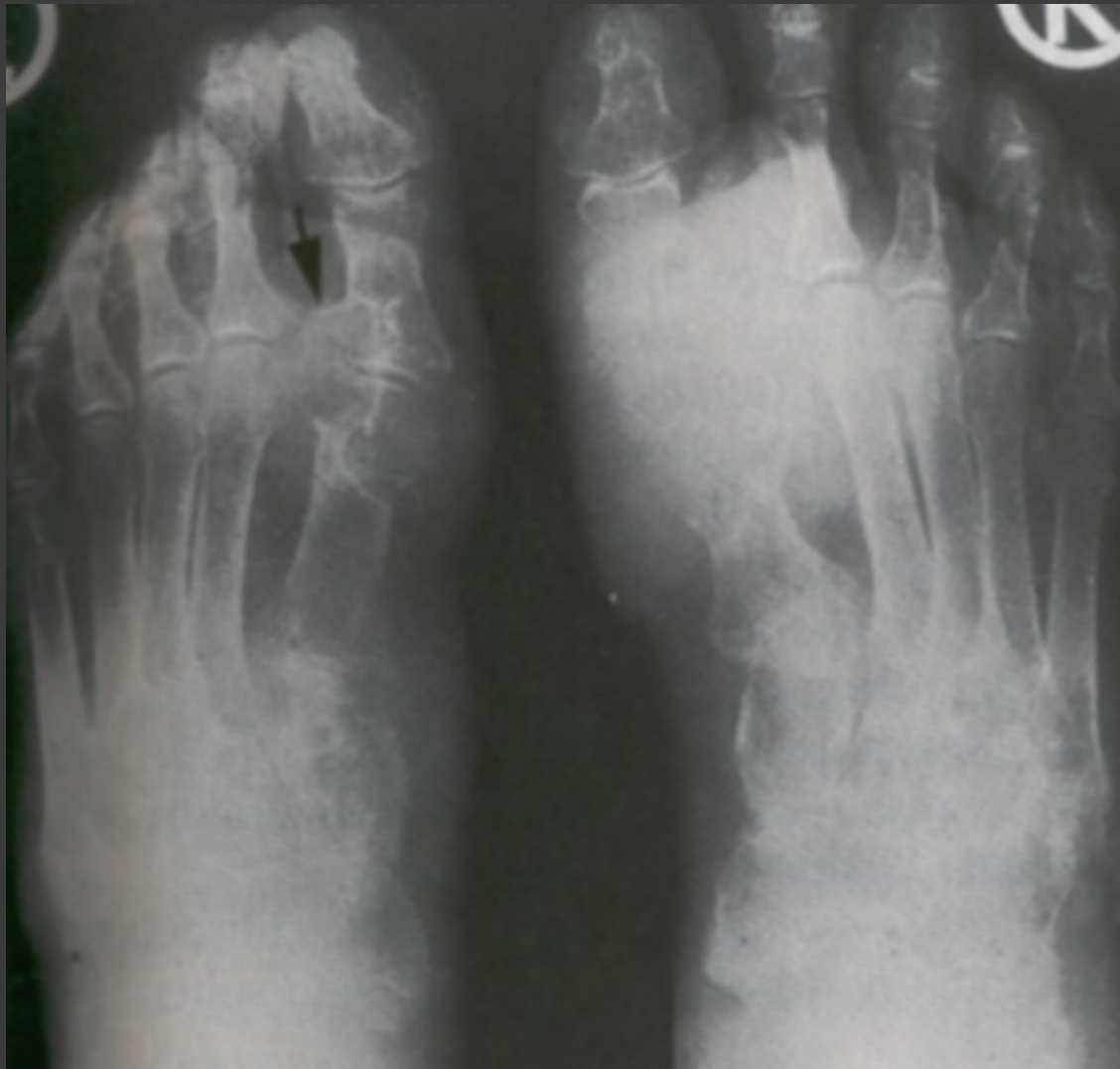# Dna – podagra – pakostnice



Usazené krystaly kyseliny močové.  
Artritida – zánět kloubu.  
Kloub bolestivý, oteklý, s dočasnou ztrátou hybnosti.



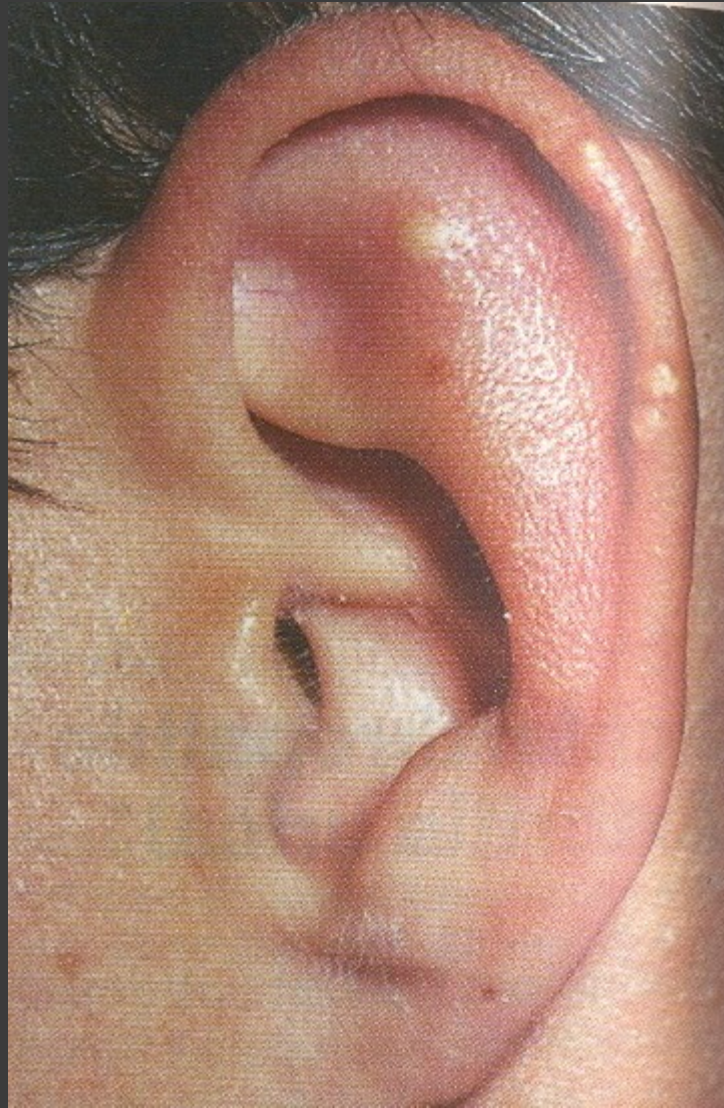



# DNA - příznaky

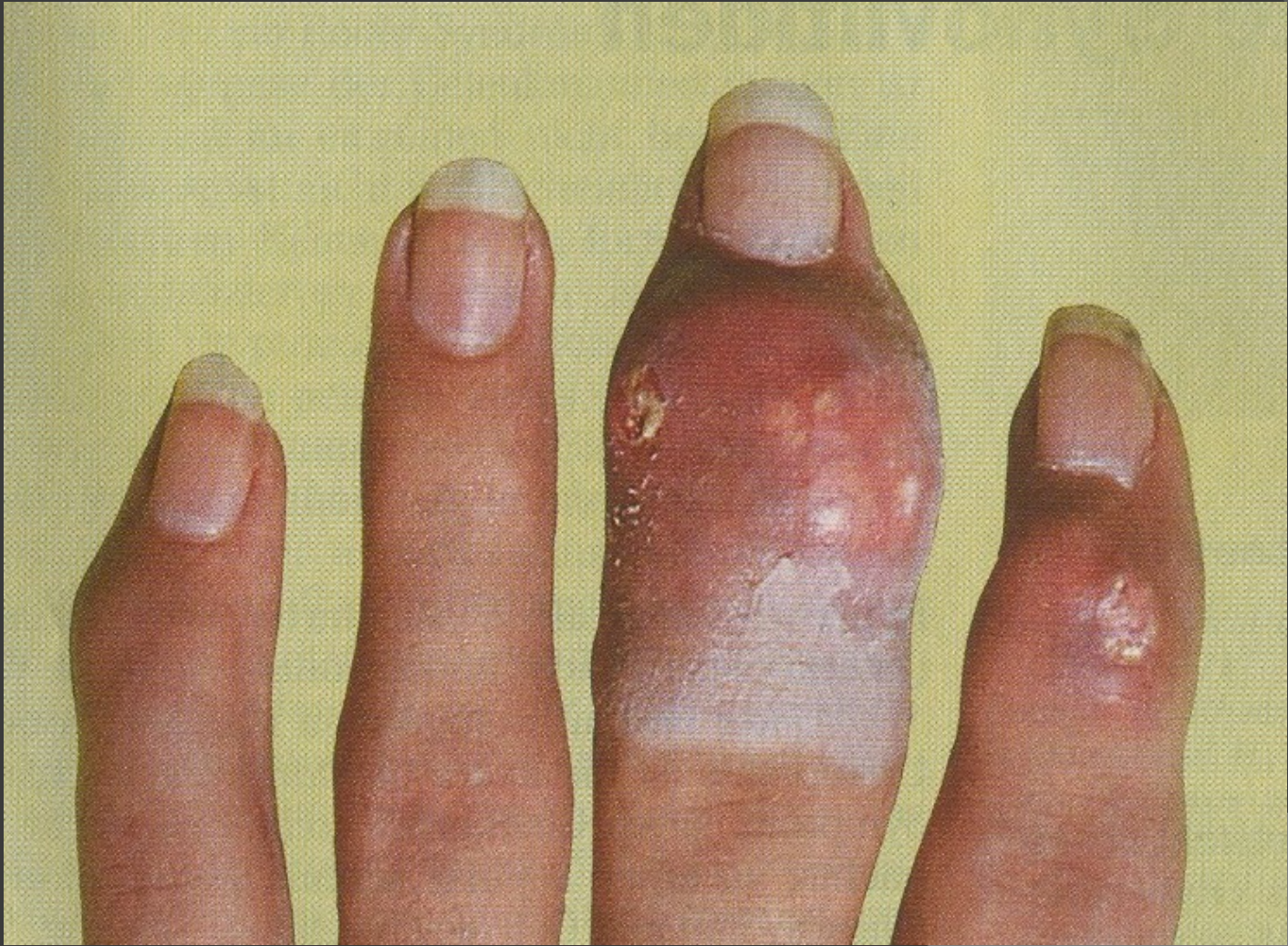- dnavý záchvat – typicky MTF kloub, začíná nad ránem, obvykle po dietní či režimové chybě, parestézie přecházející v bolest, zčervenání, otok, celkově teploty, podrážděnost, pocit plnosti, nástup do několika hodin do maxima, odeznívá 3-7 dní
- dnavý tofus – uloženiny krystalů KM





# DNA

- ⦿ chronická - orgánové postižení:
  - dnavá ledvina
  - dnavá artritida
- ⦿ laboratorní příznaky – zvýšení sérové hladiny KM – u primární nižší u sekundární vyšší, lehce zvýšená FW, punktát z kloubu nebo tofu





# DNA - léčba

- ⊙ akutní záchvat – NSAID – indometacin, diclofenac, klid, tekutiny, dříve kolchicin 1 mg po 1 hod do vyvolání průjmu
- ⊙ dlouhodobě - dieta bezpurinová, blokátory xantinoxidázy – allopurinol
- ⊙ sekundární dna – při krevních chorobách, chemoterapii, renální insuficienci

# Který je hlavní laboratorní parametr dny?

- ⦿ urea
- ⦿ kreatinin
- ⦿ kyselina močová
- ⦿ žádný z výše uvedených

# Který je hlavní laboratorní parametr dny?

- ⦿ urea
- ⦿ kreatinin
- ⦿ **kyselina močová**
- ⦿ žádný z výše uvedených

# Degenerativní onemocnění kloubů

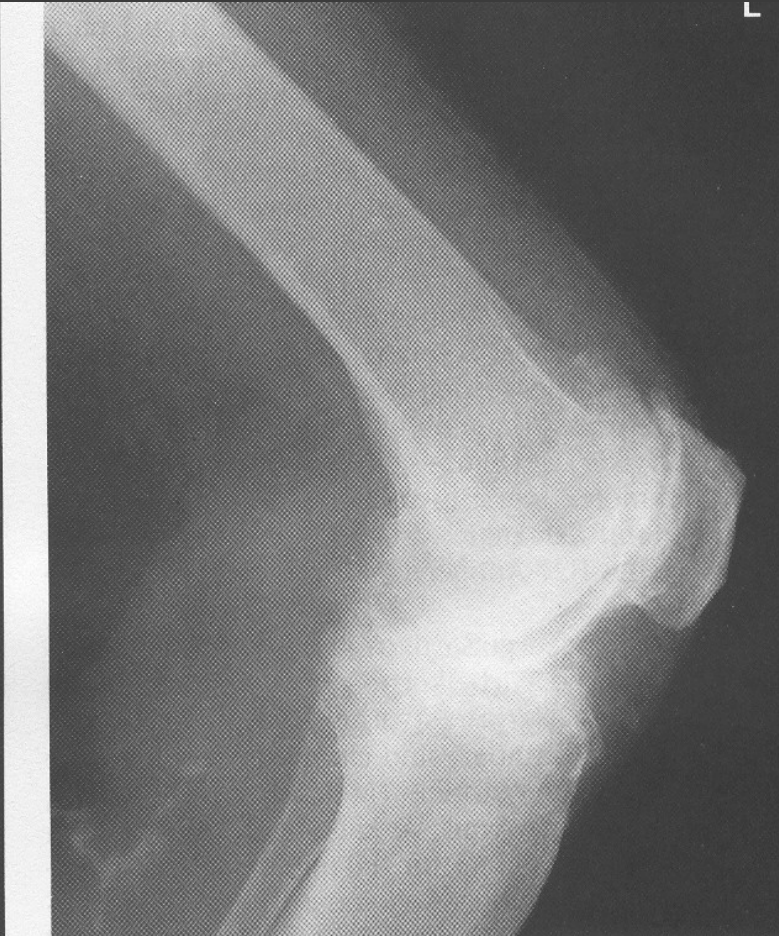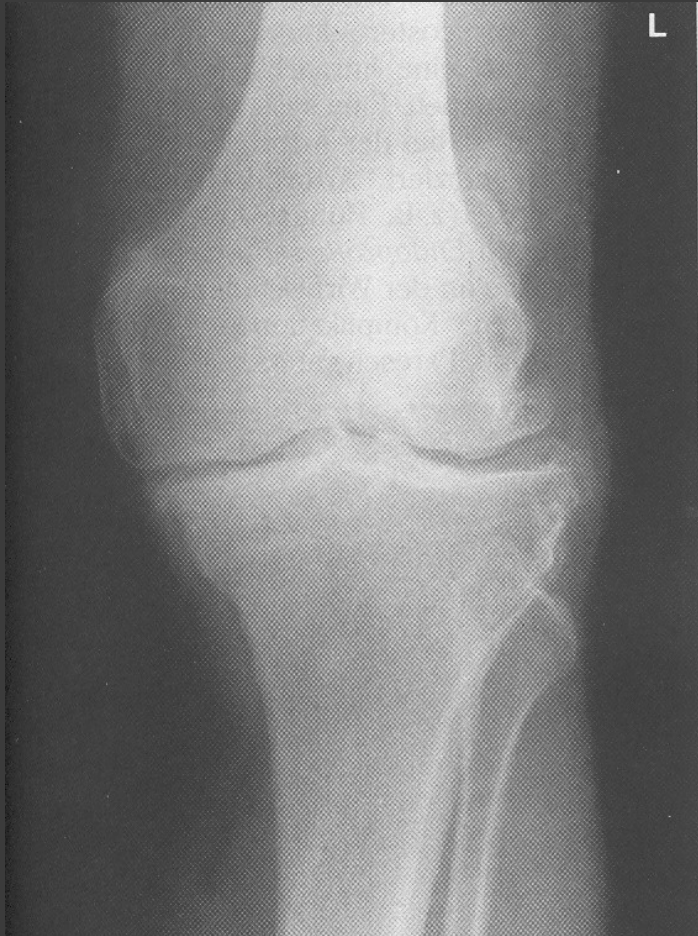- ⊙ rozvláknění chrupavky, její rozrušení, atrofie
- ⊙ příčiny - stárnutí, kongenitální, traumatické změny, onemocnění kloubů, přetěžování, metabolické vlivy, genetické vlivy
- ⊙ příznaky – startovací bolesti, horší k večeru, bolest v krajích polohách, deformace kloubu, varózní, valgózní postavení, omezení hybnosti až ankylóza
- ⊙ dekompenzace artrózy – zánětlivé známky, bolesti spontánní, i v noci

# Degenerativní nemoci kloubů

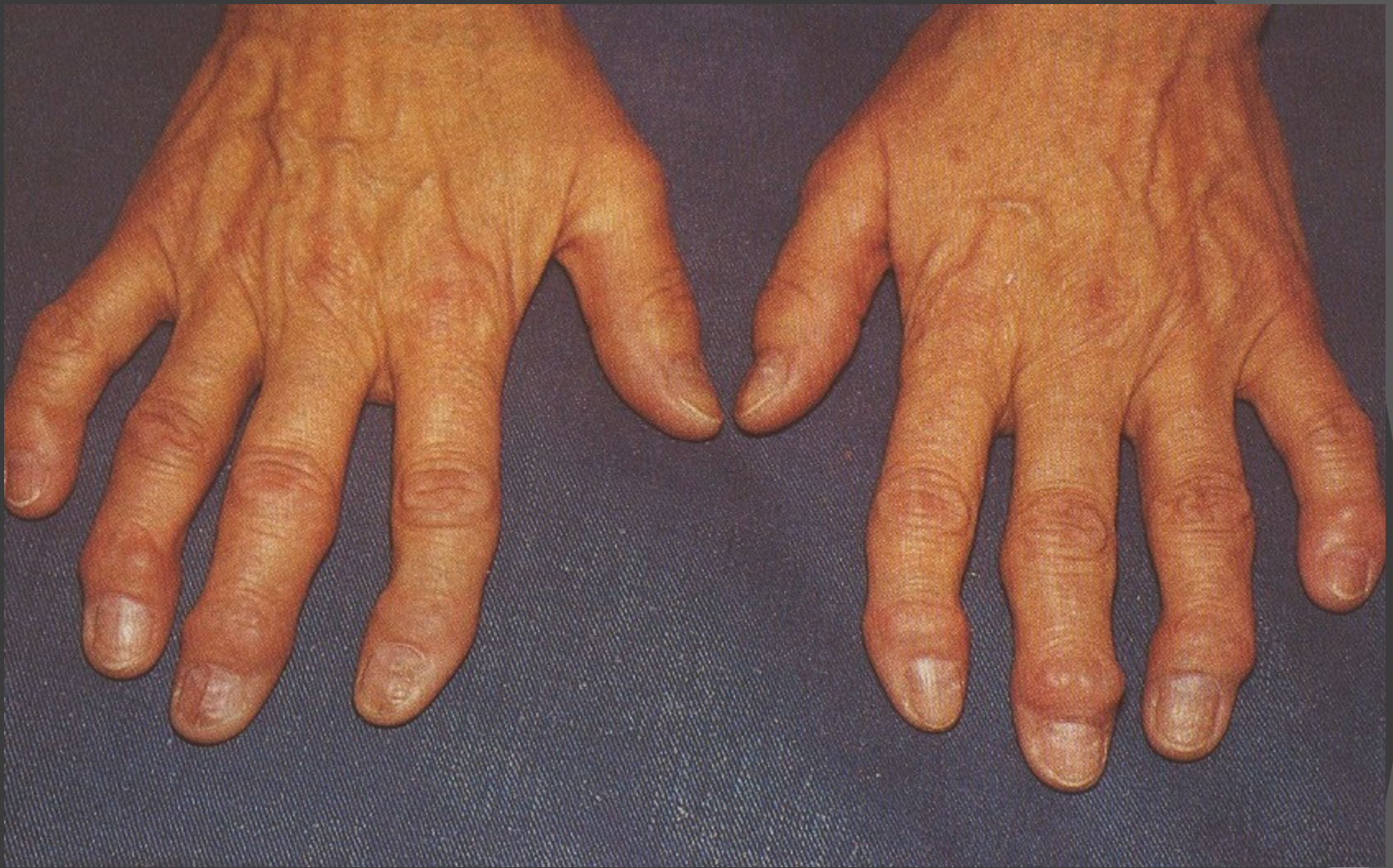- ⦿ RTG obraz – zúžené kloubní štěrbiny – ztenčení chrupavky, osová úchylka, naléhání kostní tkáně – tvorba osteofytů, subchondrální cysty
- ⦿ laboratorní obraz – není zvýšena FW ani jiné parametry

# Degenerativní nemoci kloubů

- ⦿ HKK – Heberdenovy a Bouchardovy uzly, palcová rhizartróza
- ⦿ kyčelní klouby – koxartróza – bolest do inguiny a na vnitřní stranu stehna, zkrácení končetiny, sklon pánve
- ⦿ kolenní klouby – gonartróza – u obézních a u porušené osy, zpočátku bolestivost se schodů a s kopce, postižen i kloub femoropatelní – sed, klek, dřep
- ⦿ klouby nohy – hallux valgus, Chopartův kloub







### Heberdenovy uzly

- deformace na DIP
- známka osteoartrozy

### Bouchardovy uzly

- deformace na PIP
- u osteoartrozy, ale i u revm. artritidy (jako korelát depozit protilátek v synoviální tekutině)



# Degenerativní nemoci kloubů

- léčba – odstranit příčiny – Ize-li, rehabilitace, analgetika (ASA, NSAID) – příliš velká analgésie vede k přetěžování kloubu, chondroprotektiva, fyzikální terapie, RTG ozáření, lázeňská léčba, TEP
- POZOR! Vedlejší účinky NSAID, volně prodejné!

# Které jsou nejvýznamnější vedlejší účinky NSAID?

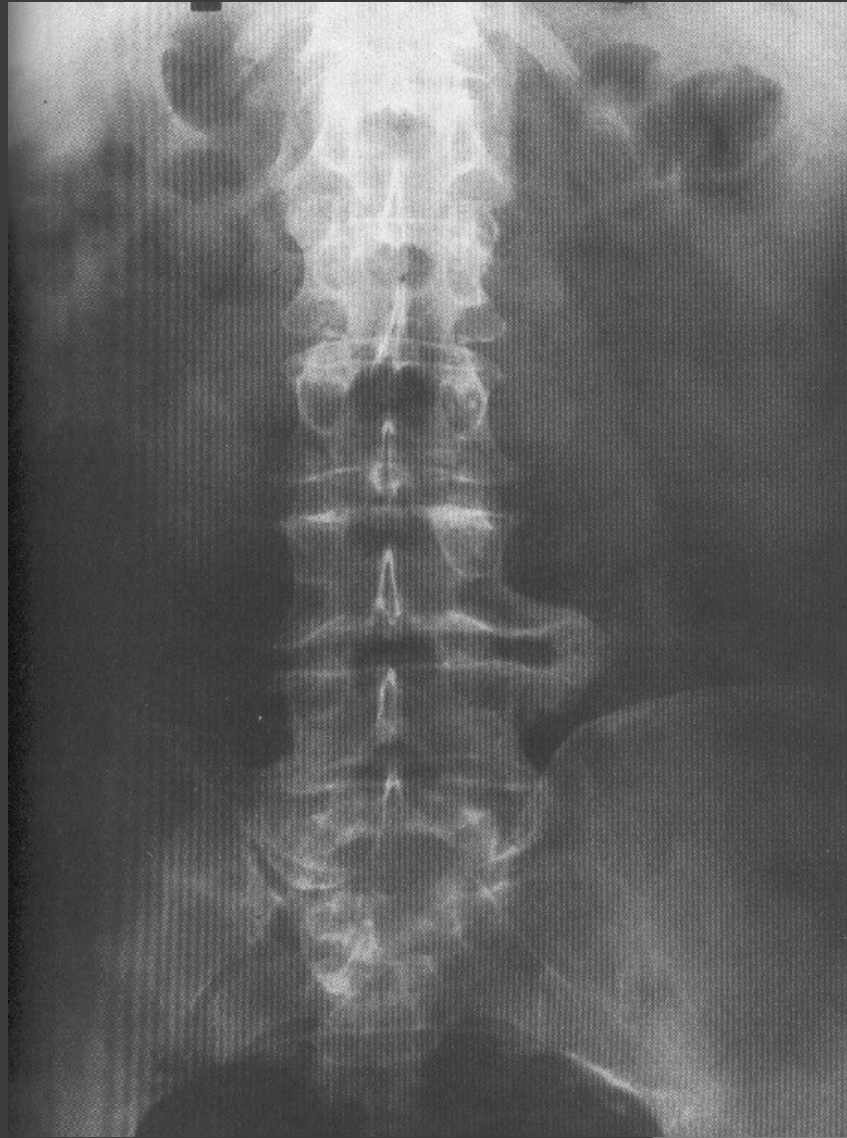- ⦿ vředová choroba gastroduodena
- ⦿ selhání ledvin
- ⦿ zhoršení hypertenze
- ⦿ srdeční selhání
- ⦿ všechny možnosti

# Které jsou nejvážnější vedlejší účinky NSAID?

- ⦿ vředová choroba gastroduodena
- ⦿ selhání ledvin
- ⦿ zhoršení hypertenze
- ⦿ srdeční selhání
- ⦿ všechny možnosti

# Degenerativní nemoci páteře.

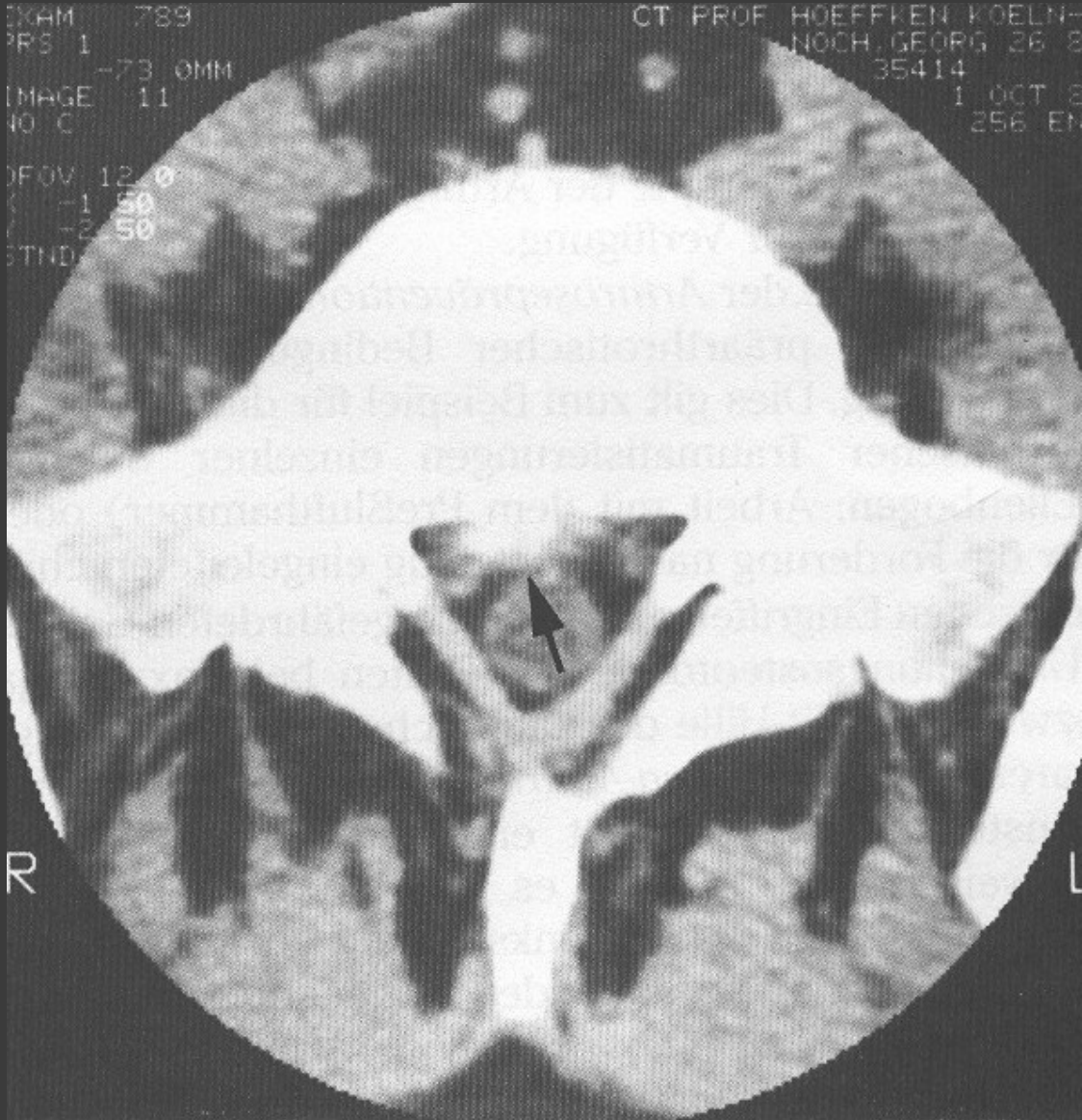
- ⦿ změny obdobné – na kloubních chrupavkách obratlů
- ⦿ příznaky – omezení hybnosti, bolestivost, zvýšený tonus až kontraktury paravertebrálního svalstva
- ⦿ hrozí výhřez intervertebrální ploténky a útlak míchy
- ⦿ léčba – stejně, navíc myorelaxancia



EXAM 789  
PRS 1  
-73.0MM  
IMAGE 11  
NO C

CT PROF. HOFFKEN KOELN-  
NOCH. GEORG 26 8  
35414  
1 OCT 8  
256 EN

FOV 12.0  
-1 50  
-2 50  
STND



R

L

# Mimokloubní revmatické syndromy.

- torticollis, lumbago – svalové boelsti v oblasti krku a bederní krajiny – léčba analgetika, myorelaxancia, vazodilatancia, infiltrace mesocainem
- entézopatie – bolesti ve svalových nebo šlachových úponech, vyvolaná pohybem, vznikají jednostranným, velkým přetížením – léčba lokálně mesocain, kenalog, klid, bandáž

# Mimokloubní revmatické syndromy.

- ganglion – výchlipka synoviální výstelky nad radiokarpálním kloubem – léčba – vypuštění obsahu, chir. odstranění
- tendinopatie – záněty šlachových pochev – omezení hybnosti, vrzoty, léčba klidem, zpevnění, možná opatrná infiltrace kortikoidem



# Mimokloubní revmatické syndromy.

- Tietzův syndrom – bolestivost úponů žebních chrupavek k hrudní kosti, imituje stenokardie – infiltrace mesocainem, kenalogem, ASA
- periartritida – ramene - bolestivé postižení periartikulárních měkkých tkání při nepoškozeném kloubu – způsobeno mikrotraumaty, fyzikálními vlivy, reflexně – vertebrogenní, pleurální, RTG – negat, léčba – analgetika, cvičení

# Mimokloubní revmatické syndromy.

- tunelové syndromy – sy karpálního tunelu – stlačení nervově cévního svazku n. medianus (revmatické choroby, myxedém, retence tekutin)
- příznaky – parestézie, více v noci, záleží na poloze, kůže dlaně mramorovaná, prodloužení vedení na EMG
- léčba – vasodilatace, infiltrace steroidy, operativní řešení

# Kasuistika

- pacientka 35 let, po návratu z dovolené u moře pocítila bolesti kloubů a svalů, občasné záchvaty zimnice i se vzestupem teploty, cítí se velmi unavená, na obličeji se objevilo červené zbarvení na tvářích
- laboratorní vyšetření – vysoká FW 90/110, CRP 80
- další vyšetření laboratorní, zobrazovací, bioptické?
- diagnóza?

Děkuji za pozornost.

