

# Nemoci GIT I

Krvácení do GIT

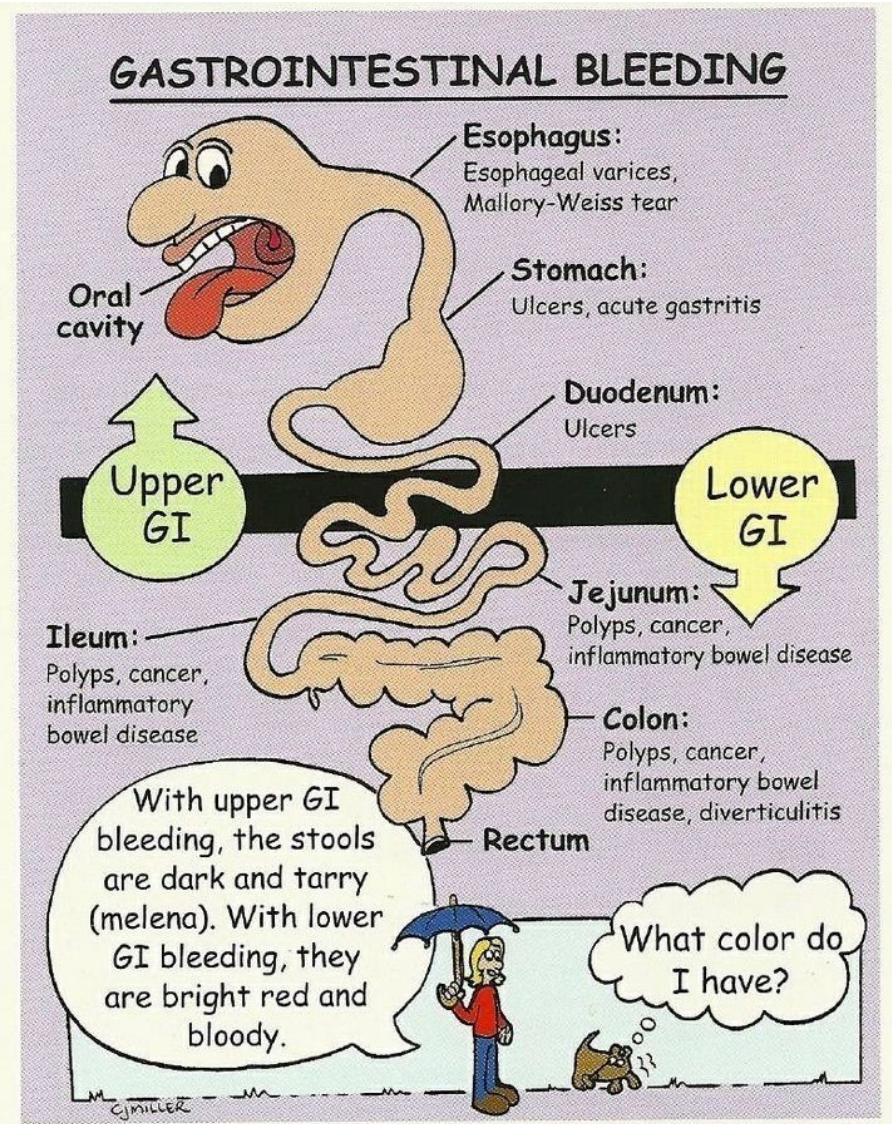
Nemoci jícnu, žaludku

# Krvácení do GIT

- **okultní**
- **hemateméza**
- **Meléna**
- **80% pochází z horní části GIT**

# Zdroje krvácení do GIT

- 80% krvácení do GIT má zdroj v horním GIT
- Zdroje krvácení v horním GIT
  - jícen – varixy
  - žaludek – peptický vřed, aftózní gastropatie, Ca
  - duodenum – peptický vřed hemangiomy, dysplázie, vaskulitidy, koagulopatie, trombopenie, aneuryzma



# Krvácení do GIT z hlediska rychlosti vzniku

- **akutní** – náhle vzniklá situace, pac. nemusí být hemodyn. stabilní, není adaptován na ztrátu krve
- **chronické** – pac. je adaptován i na velký pokles Hb, pac. často přichází do nemocnice pro jiné potíže – projevy chron. anemického syndromu (dušnost, slabost, únavnost, ale i bol. na hrudi), anebo se jedná o náhodně zachycenou lehkou mikrocytózu či anémii

# Emergentní terapie akutního krvácení do GIT

- Volumová resuscitace (krystaloidy, koloidy)
- Krevní náhrady
- PPI bolus Omeprazolu 80mg i.v., Dicynone
- Terlipresin
- Akutní GFS
- Chirurgická intervence při nemožnosti zastavit krvácení endoskopicky či při NPB (perforace dutého orgánu)

# Terapie krvácení do GIT-souhrn

- Farmakoterapie
  - Nevarikozní krvácení: bolus PPI, poté plná i.v. PPI
  - Varikozní: BB
- Endoskopie
  - GFS: ošetření injekční, mechanické, koagulační
- Chirurgie
  - ! masivní varikózní krvácení je endoskopicky neřešitelné

# Nemoci jícnu

- Dysfagie
- GERD
- Hiatová hernie
- Esofagitis
- Achalázie
- Divertikly jícnu
- Nádory jícnu

# Dysfagie

- Disfagie : horní dysfagie - vážnutí sousta při polykání, regurgitace
- dolní dysfagie - nádor, stenózy, neuromuskulární - achalázie, spasmus, extraezofageální vlivy
- paradoxní dysfagie - vážnou tekutiny, tuhá sousta prochází



# GERD

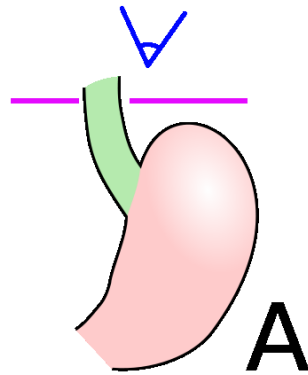
- je proniknutí žaludečního obsahu do jícnu. K epizodám krátkodobého GER dochází běžně. Patologickým se stává, pokud vyvolává obtíže a/nebo zánětlivé změny sliznice jícnu
- Sy. jícnová: Pyróza, regurgitace, dysfagie, odynofagie, záchvatovité slinění, globus, bolest na hrudníku.
- Sy. mimojícnová: Sucho v krku, bolest v uších, zápach z úst, chrapot, laryngitidy, opakované plicní infekce, dráždění vagu -bradykardie

# GERD

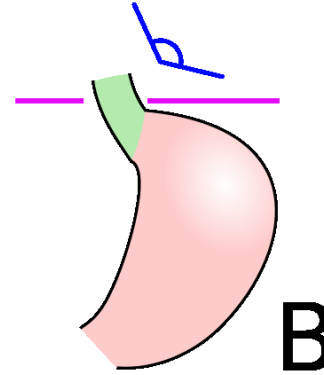
- léčba - režimová opatření - redukce hmotnosti, poloha při spánku v polosedě, používání břišního lisu, kouření
- dieta - zákaz alkoholu, omezení tučných jídel, kávy, sladkého kynutého pečiva
- medikamenty - antacida, H2 blokátory, omeprazol, metoclopramid, cisaprid, anestetika
- chirurgická léčba - plastika hiátu

# Hiátové hernie

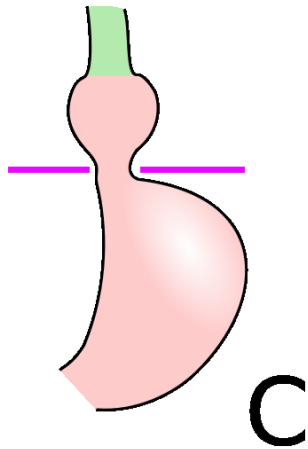
Anatomické  
postavení



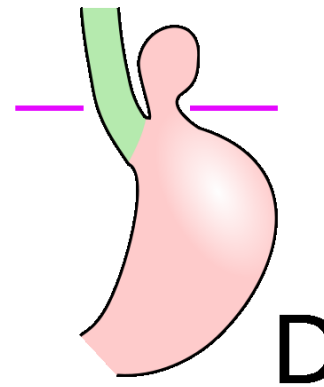
Prestádium



Skluzná hiatová h.



Paraesofgaenální



# Mykotická ezofagitida

- oportunní infekce u nemocných s nádory, po chemo- nebo radioterapii
- Příznaky: palčivá retrosternální bolest zhoršující se při průchodu sousta
- Diagnostika: ezofagoskopie - Ize-li
- Léčba: antimykotika, antacida, omeprazol, lokální anestetika

# Korozivní ezofagitida

- korozivní ezofagitida - po vypití kyselin nebo louhů, nejvíce postižena místa přirozených zúžení, hojí se strikturou
- diagnostika - šetrná ezofagoskopie
- léčba - akutně neutralizovat, lze mléko, steroidy k zabránění vzniku striktur, dlouhodobě dilatace jícnu

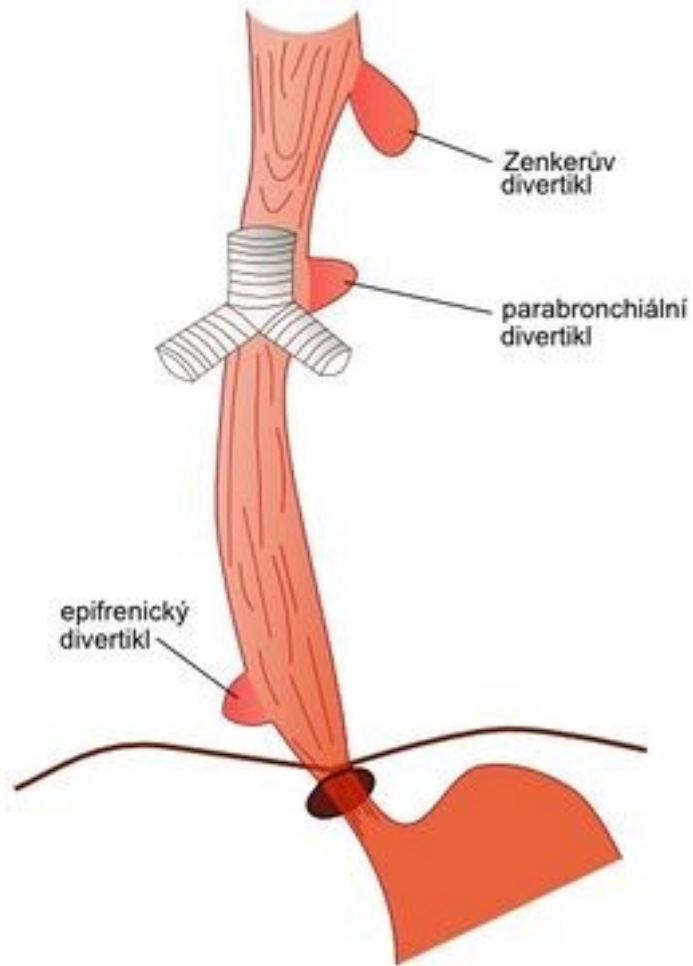
# Achalázie jícnu

- při poruchách inervace - ztráta peristaltiky, stenóza tumorem v oblasti kardiie - dilatace jícnu nad kardií
- příznaky - nechutenství, poruchy polykání, zvracení starší nestrávené potravy
- diagnostika - RTG kontrastní náplň - pytlovité rozšíření
- léčba - chirurgicky

# Ostatní poruchy motility jícnu

- divertikly - Zenkerův, epibronchiální - trakční, epifrenický - pulsní
- příznaky - dysfagie, regurgitace nestrávené zahnívající stravy, zápach z úst
- diagnostika - ezofagoskopie, kontrastní RTG
- léčba - chirurgická
- další poruchy - kolagenózy, presbyezofagus, globus hystericus

# Divertikly jícnu





# Nádory jícnu

- benigní, maligní - častější
- etiologie - destiláty, kouření, horká jídla, deficitní strava
- příznaky - dysfagie postupující od tuhých jídel k tekutým, úbytek hmotnosti, zápach z úst, zvracení stagnujícího obsahu
- diagnostika - ezofagoskopie, biopsie
- léčba - operativní - špatná prognóza, obvykle chemo- i radiorezistentní

# Choroby žaludku-souhrn

- Vředová choroba GD
- Nádory žaludku
- Stavy po operacích žaludku
- Gastropathie

# Choroby žaludku

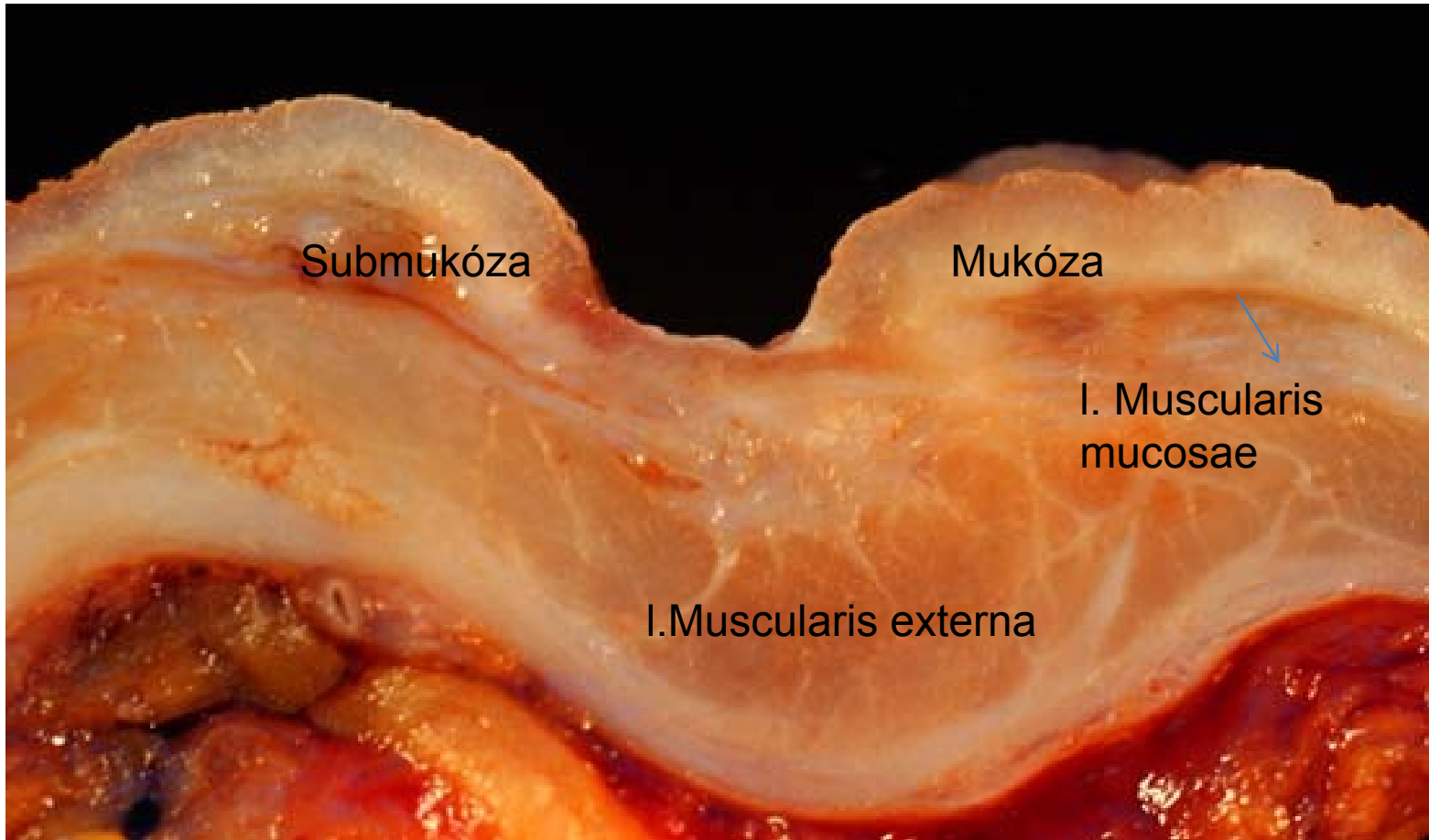
- anatomická stavba - kardia, fornix, tělo (orální, střední, aborální), angulus, antrum, pylorus
- dyspepsie - organická (postižení žaludku)
  - sekundární (postižení GIT)
  - funkční (bez organické příčiny)

# Vředová choroba gastroduodena

- Onemocnění charakterizované výskytem jednoho nebo více vředů ve stěně žaludku nebo duodena.
- **vřed (ulcus)** – slizniční defekt, přesahující do submukózy i hlouběji,
- **eroze** – slizniční defekt omezený na mukózu (neproniká skrze muscularis interna do submukózy)

## Lokalizace vředů

- Vřed přesahuje do submukózy
- **Typ I** – malá křivatura mediogastricky,
- **typ II** – kombinovaný chronický duodenální a žaludeční vřed,
- **typ III** – prepylorický vřed do vzdálenosti 2 cm od pyloru,
- **typ IV** – vřed vysoko na malé křivatuře v blízkosti GE junkce.



Submukóza

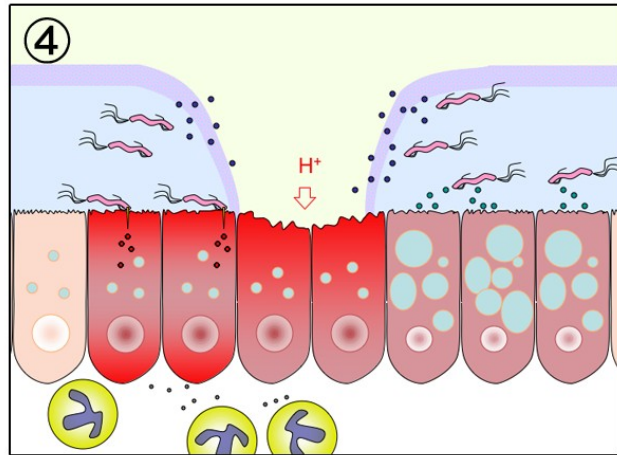
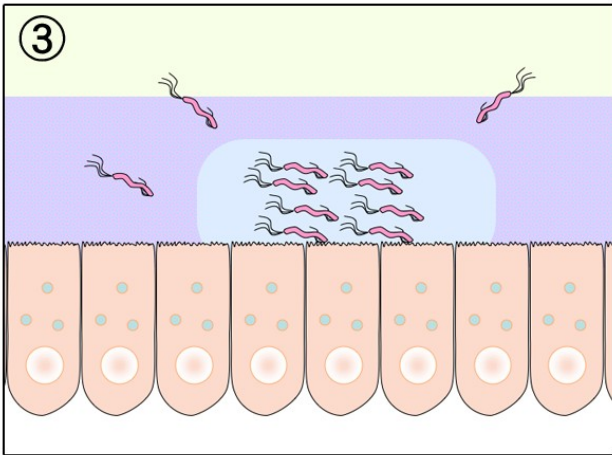
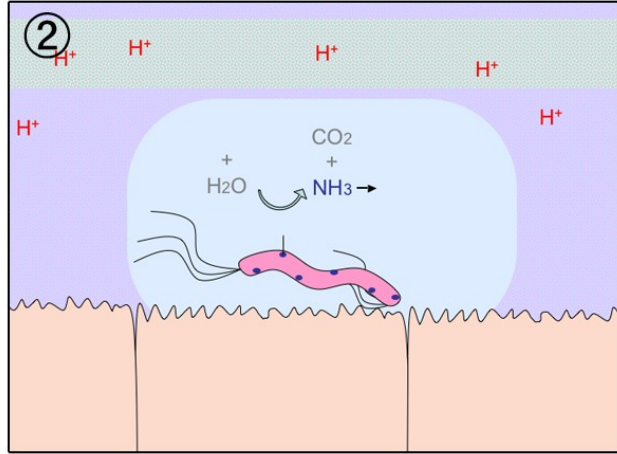
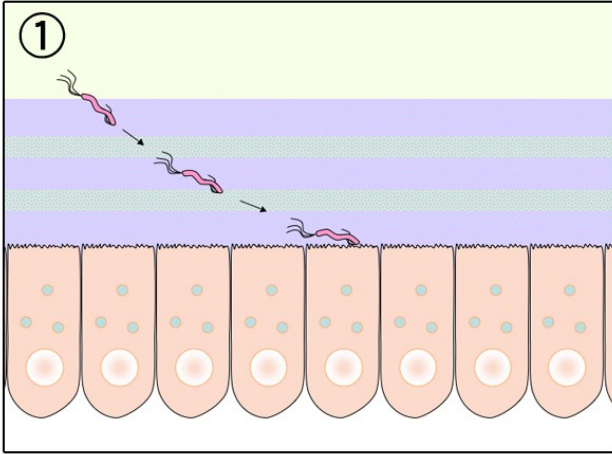
Mukóza

I. Muscularis  
mucosae

I. Muscularis externa

# Etiologie VCHGD

- hlavním etiologickým agens je infekce *Helicobacter pylori* a abusus **NSAID**
- **nerovnováha mezi protektivními a agresivními faktory** působícími na sliznici:
- **Agresivní** – HCl, pepsin, NSA, alkohol, kouření, káva, kořeněná jídla, infekce *Helicobacter pylori*
- **Protektivní** – hlen, prostaglandiny, sekrece  $\text{HCO}_3$ , potrava.

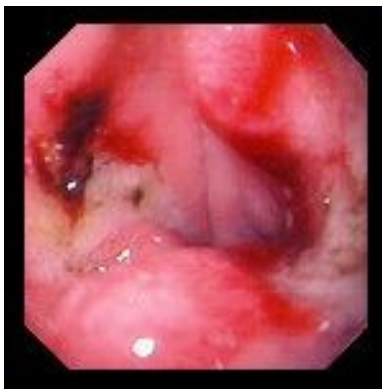
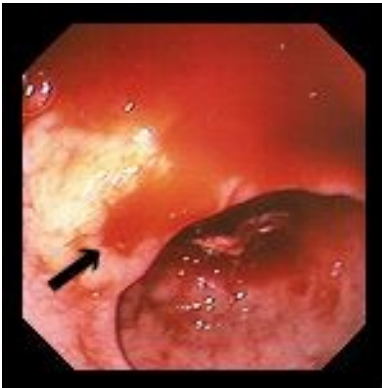
# VCHGD

- příznaky - bolesti v epigastriu (G - po jídle, D- nalačno), sezónnost obtíží, pálení žáhy
- diagnostika - endoskopie, HP, kontrastní RTG, laboratorně - GMT, hladina gastrinu, sekrece HCl
- komplikace
  - krvácení - hemateméza, meléna
  - penetrace - do okolních orgánů
  - perforace - do perit. dutiny
  - stenóza pyloru, dilatace žaludku
  - maligní zvrát



# Krvácení z vředu žaludku: Forrestova klasifikace



stupeň

projevy

Ia	arteriální krvácení z arodované cévy
Ib	sáknoucí venosní nebo kapilární krvácení
II	krvácení spontánně ustalo
IIa	viditelný pahýl cévy
IIb	vřed krytý koagulem
IIc	vřed s hematinovou spodinou
III	vřed bez stigmat krvácení

# Léčba VCHGD

- režimová opatření - dostatek spánku, pravidelný režim, fyzický klid, duševní klid
- NEKOUŘIT!
- dieta - v akutní fázi kašovitě jídlo po 2-3 hod, dále dieta šetřící č. 2, nutno poučit o pravidelnosti a složení
- vyloučit ulcerogenní léky(ASA, NSAID, steroidy)

# Léčba VCHGD

- medikamentózní léčba
  - H2 blokátory (ranitidin, famotidin)
  - blokátory protonové pumpy (omeprazol)
  - anticholinergika
  - antacida
  - protektivní léky (sucralfat, bismut)
  - antibiotika při pozitivním HP
- chirurgická léčba při komplikacích
- lázeňská léčba

# Gastritis

- Akutní
  - Hemorhagická
  - Korozivní
  - Neutrofilní
- Chronická
  - Difuzní astrální- typ B, asociovaná HP
  - Difuzní korporální atrofická-typ A, autoimunitní
  - Multifokální atrofická- typ AB, chronická HP infekce

# Gastropathie

- Hemorhagická (petechie/difuzní krvácení)
- G. Indukovaná NSAID
- Kongestivní
- Menetierova choroba- fokální foveolární hyperplazie

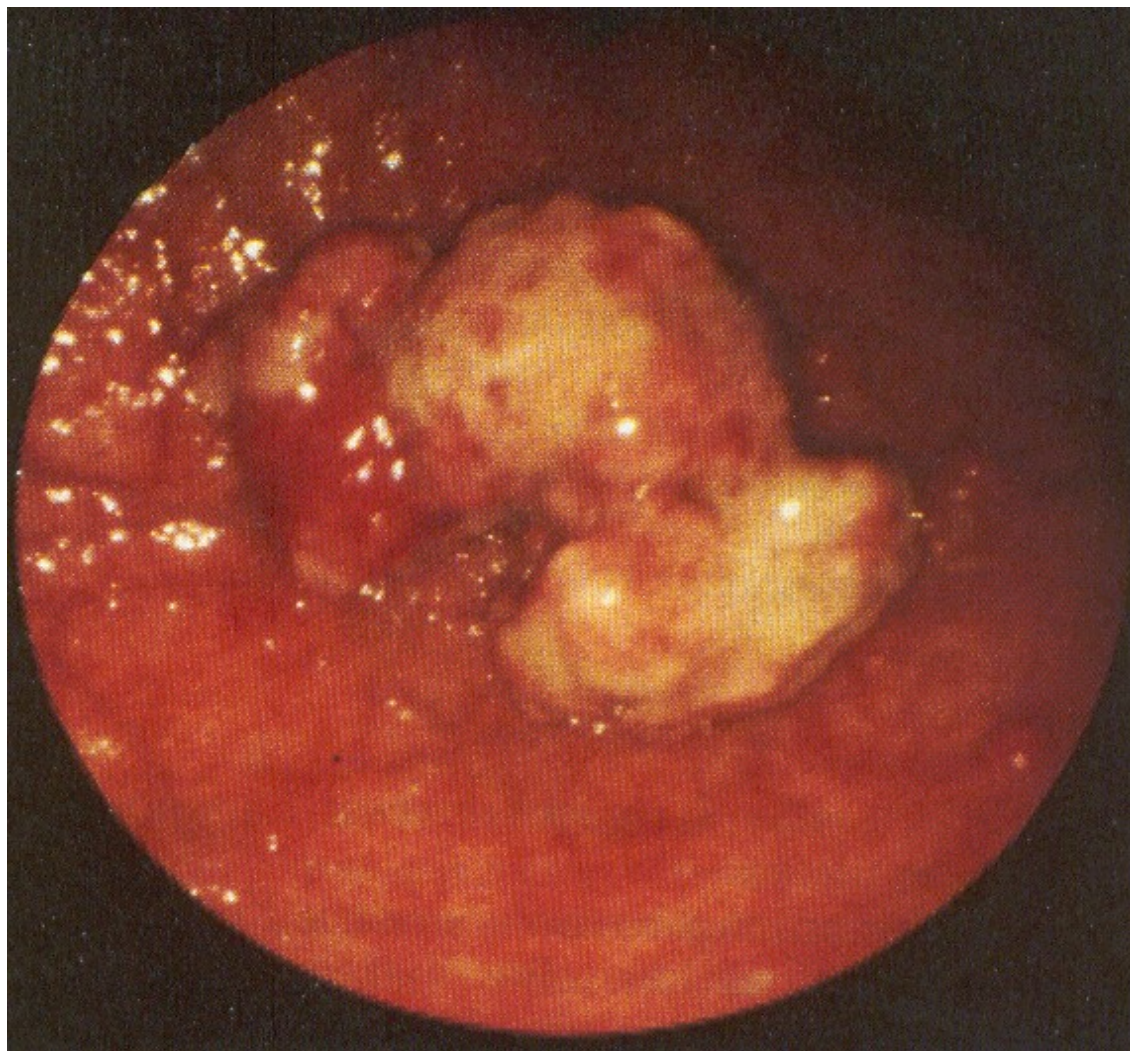
# Nádory žaludku - benigní

- většinou polypy (adenom, hamartom, chron. zánětlivé změny)
- příznaky necharakteristické
- diagnostika - endoskopicky, RTG kontrast, histologie
- léčba - endoskopické snesení, event. medikamentózní, resekce zřídka

# Nádory žaludku - maligní I

- stále jeden z nejčastějších nádorů u nás, ale incidence klesá
- etiologie - silné kancerogeny v potravě - čím zpracovanější potrava, tím nižší výskyt Ca žaludku a vyšší výskyt Ca kolon
- typy nádoru - polypózní, ulceriformní, ulcerózně infiltrující, difúzní -scirrhus

# Endoskopický obraz nádoru žaludku





# Nádory žaludku- maligní II

- syndrom malých příznaků - nevolnost, nadýmání, pocit plnosti, nechutenství, odpor k masu - příznaky nekonstatní
- u nemocných s předchozí vředovou chorobou - obtíže zůstávají, není kyselina
- **kde není kyselina, není vřed**
- výjimka - prepylorický vřed

# Nádory žaludku - maligní III

- diagnostika - endoskopie, endosonografie, RTG kontrast, biopsie
- laboratorně - nespolehlivé, okultní krvácení, anemizace, nepřítomnost HCl
- léčba - vždy operativní, kurativně možná jen v časných stadiích, proto systematické sledování rizikových skupin - chronická atrofická gastritida, polypy, perniciózní anemie, stavy po resekcích, hemoragie GIT

# Stavy po operacích žaludku

- dumping syndrom - osmoticky aktivní obsah v tenkém střevě - rozepětí, hypotenze, bušení srdce, slabost, nausea, nutnost ulehnout
  - řešení - malé porce, často, omezit slazení a solení - osmoticky aktivní součásti
- hypoglykémie - 2-3 hod po jídle - nadprodukce inzulínu
- žlučové zvracení - duodenogastrický reflux

# Stavy po operacích žaludku

- laktázový deficit
- vřed v anastomóze
- syndrom přívodné kličky - městná žluč a pankreatický sekret
- karcinom v pahýlu
- karenční stavy - vit B12, Fe

# Hemoragická gastropatie

- po požití ulcerogenních léků - ASA, NSA
  - při závažných stavech- sepse, CHT
  - při portální hypertenzi
  - při stagnaci obsahu - sonda!
- 
- endoskopicky - plošné krvácení, obtížně stavitelné - elektro-, foto-, termohydrosonda

# Aftózní gastropatie

- jednotka objevená až po zavedení endoskopie
- příčiny - stejné jako při vředové chorobě
- povrchové slizniční defekty, nezachytitelné RTG při kontrastu, podílí se i HP
- příznaky - nauzea, říhání, nechutenství
- léčba - protektiva - sucralfat, methoclopramid, antibiotika

**Děkuji za pozornost!**