

Pneumologie III

Infekční záněty plic
Neinfekční záněty plic
Pneumokoniózy

Záněty plic

- **definice** – akutní zánětlivé onemocnění, které postihuje plicní alveoly, respirační bronchioly a plicní intersticiium
- **Klinicky** je stav definován jako nález čerstvého *infiltrátu na RTG* hrudníku spolu s *nejméně dvěma příznaky infekce respiračního traktu* (nejčastěji kašel, dále dušnost, bolest na hrudníku, horečka a poslechový nález)
- **patogeneze** – překrvení plic, infiltrace alveolů, intersticia a/nebo dalších struktur, tím se redukuje dýchací plocha nebo výměna plynů

Pneumonie

- Dělení:

- dle agens:

- infekční (bakterie, viry, houby, paraziti)
 - neinfekční (inhalační, alergické, iatrogenní – po léčích)

- dle patomorfologie:

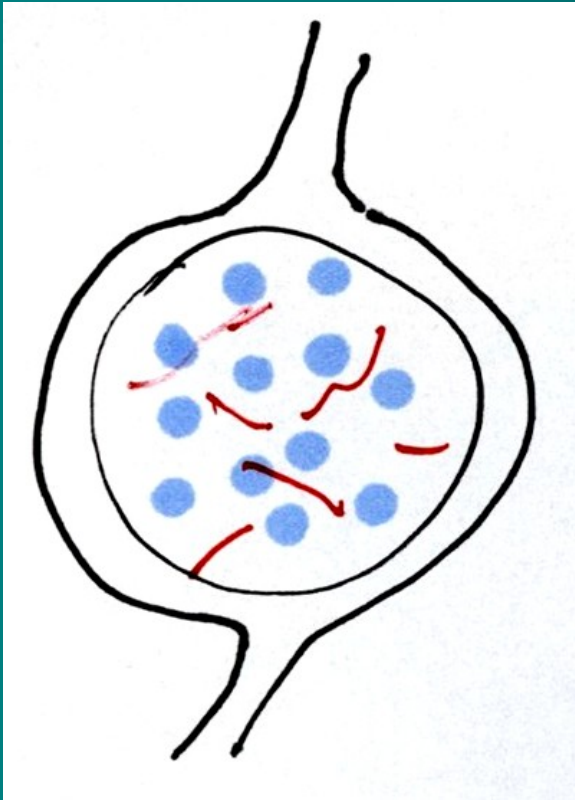
- povrchové – bronchopneumonie, pneumonie
 - Lobulární -lalůčkové (ložiskové), lobární – lalokové, alární
 - hluboké tzv. intersticiální – pneumonitidy
 - Nehnisavé, rozpadové, proliferativní

- dle epidemiologie:

- komunitní, CAP – community acquired pneumonia
 - nozokomiální, HAP – hospital acquired pneumonia
 - ventilátorová pneumonie, VAP
 - u imunokompromitovaných, PIIH

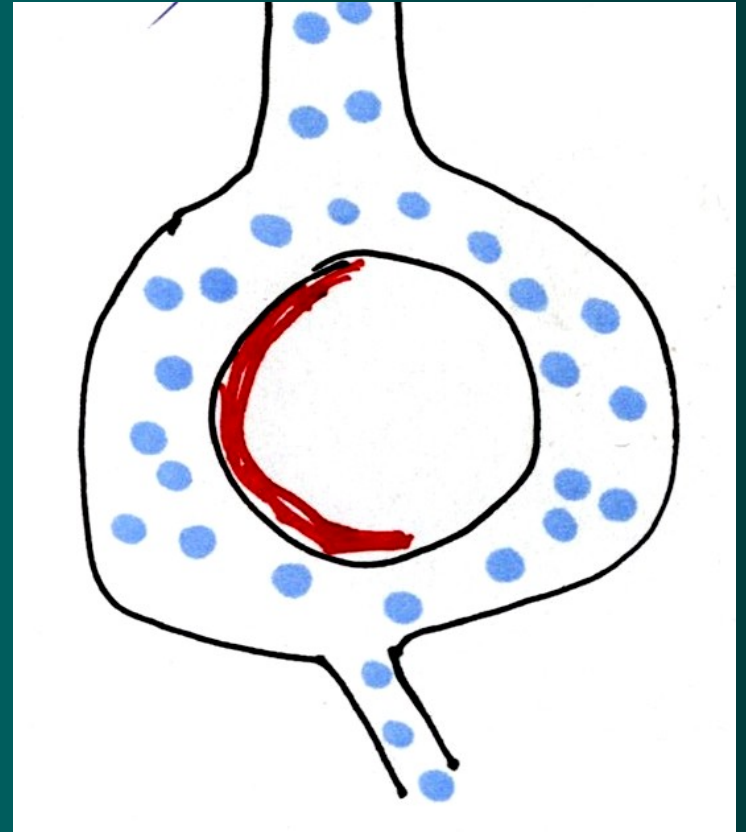
Záněty plic

povrchové



1. bronchopneumonie
2. pneumonie

hluboké- intersticiální

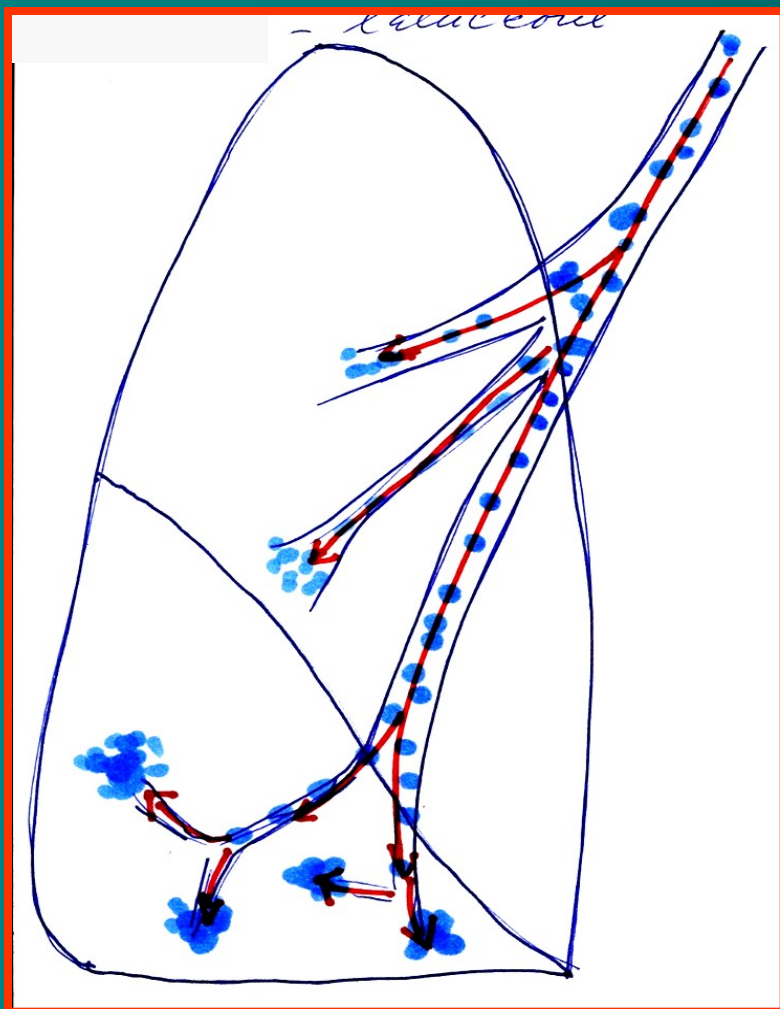


pneumonitidy

Povrchové záněty plic

Bronchopneumonie

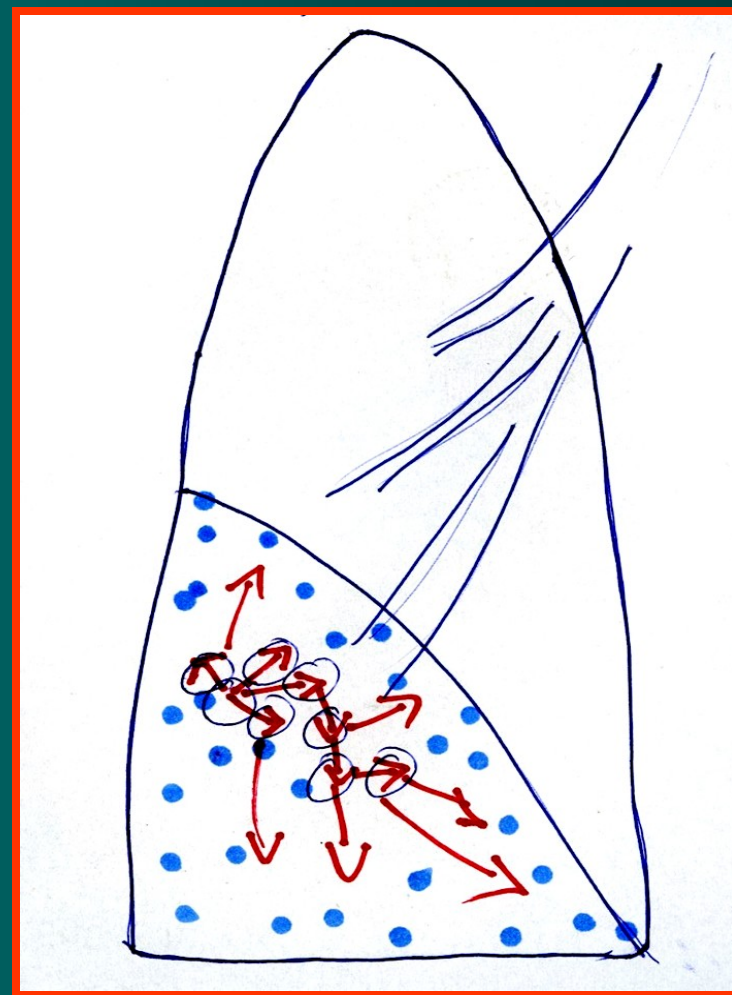
Lobulární (lalůčkové) - ložiskové



Navazující na bronchitis

Pneumonie

lobární - laloková



Plošné šíření v plicní tkáni

Komunitní pneumonie I

- **definice** – pn. vzniklá *v běžném životním styku, mimo nemocniční prostředí* (či do 2 dnů od přijetí do nemocnice) a bez vztahu k zdravotnickým výkonům. Způsobují je běžné patogeny, zpravidla dobře citlivé na antimikrobiální léky.
- 80 – 90 %
- **etiologie**
 - Pneumokok (Streptococcus pn.) – typická lobární stafylokok,
 - Hemofilus pn., méně G- bakterie – Klebsiela, pseudomonas, obvykle dobře citlivé na ATB – lobulární pneumonie, bronchopneumonie
 - mykoplazmata, chlamydie, viry - atypické pneumonie

Komunitní pneumonie II

- **patogeneze**
- ❖ typická lobární před érou ATB čtyři fáze –
 1. kongesce,
 2. šedá hepatizace, (respirační insuficience, srdeční selhání),
 3. červená hepatizace,
 4. rezoluce nebo karnifikace,
dnes od 2. fáze ovlivněno ATB
- ❖ lobulární pneumonie – bronchopneumonie – šíří se podél bronchů
- ❖ atypická pneumonie – postihuje nejvíce intersticiium

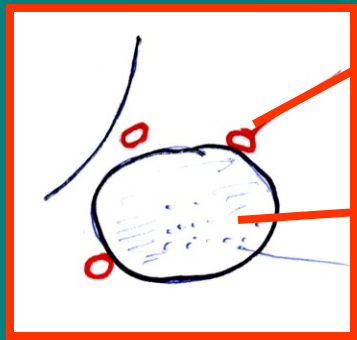
pneumonie

lobární –(hl. pneumokoky)

4 stádia:

1.) zánětlivý edém

1. den



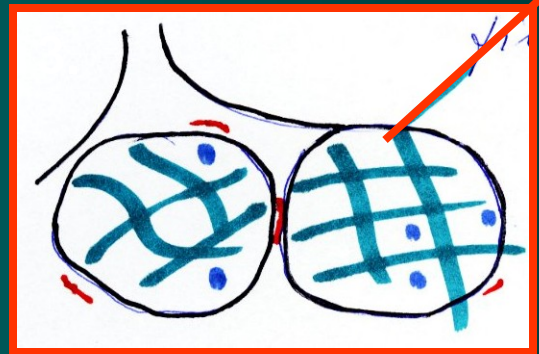
cévy

bakterie

3.) šedá hepatizace

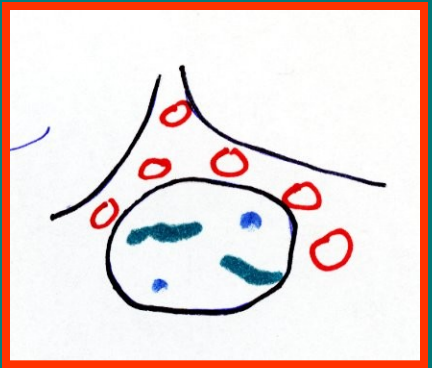
4.- 8. den

fibrín



2.) červená hepatizace

2.- 4. den



4.) rezoluce

vyhojení

karnifikace



Komunitní pneumonie III

• Příznaky

- horečky, třesavka, zimnice,
- předchozí zánět HCD, bronchitida
- Kašel suchý či vlhký, včetně hemo-ptýzy,
- pleurální bolest a dušnost mohou být různého stupně v závislosti na rozsahu infiltrace.
- Poslechovým nálezem jsou chrůpky, trubicové, oslabené dýchání, může být slyšet krepitus.
- Poklep bývá ztemnělý v oblasti výpotku,
- RTG - různě rozsáhlá a různě homogenní infiltrace, výpotek
- celkové projevy :bolesti hlavy, svalů a kloubů, nauzea, zvracení a pocity slabosti, zmatenost při teplotách
- Laboratorně zvýšené FW,CRP, leu,

• Komplikace

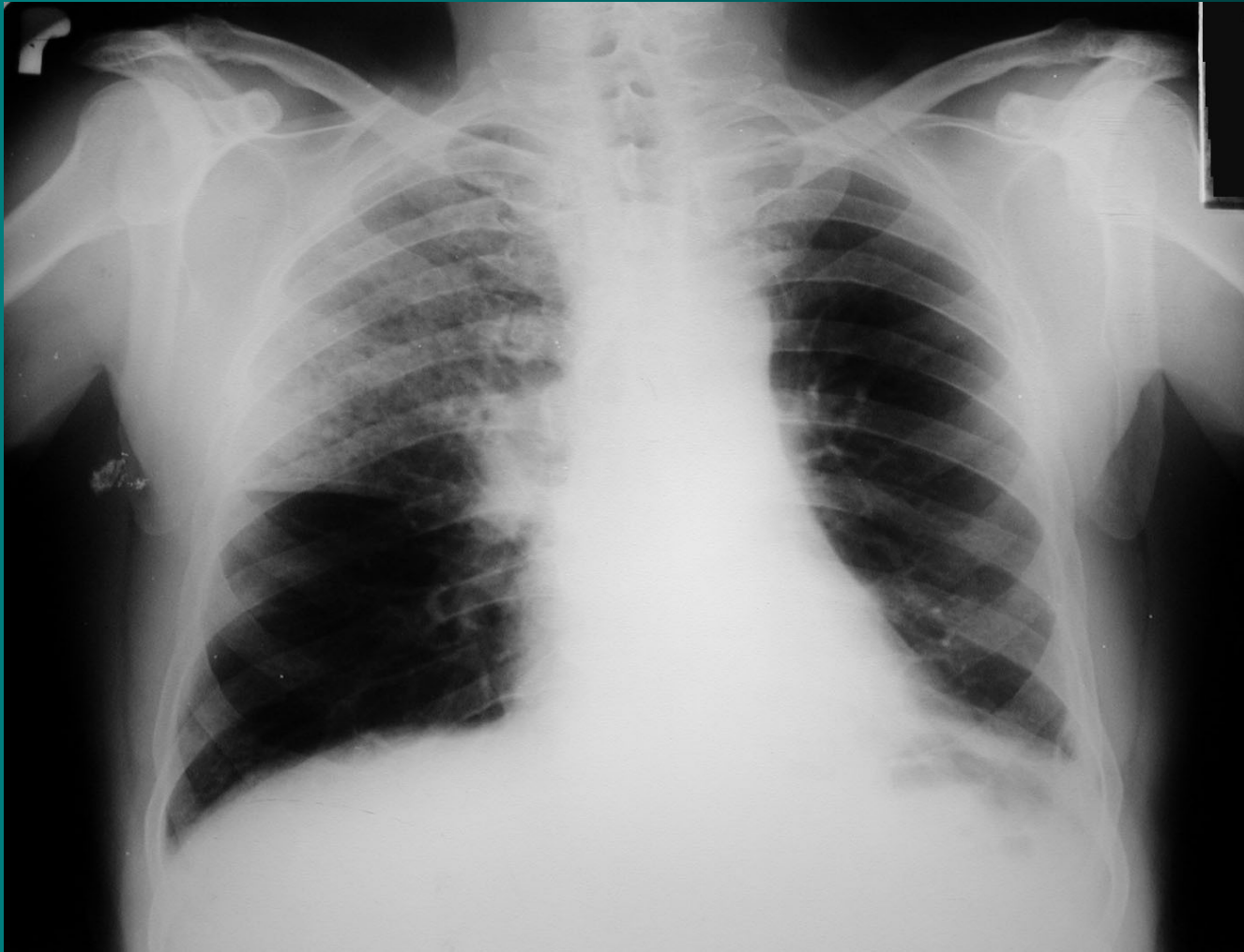- pleuritida, empyém, plicní absces, plicní gangréna, ARDS
- mimoplicní: artritida, otitida, nefritida endokarditida, meningitida, peritonitida a také sepse

Komunitní pneumonie IV

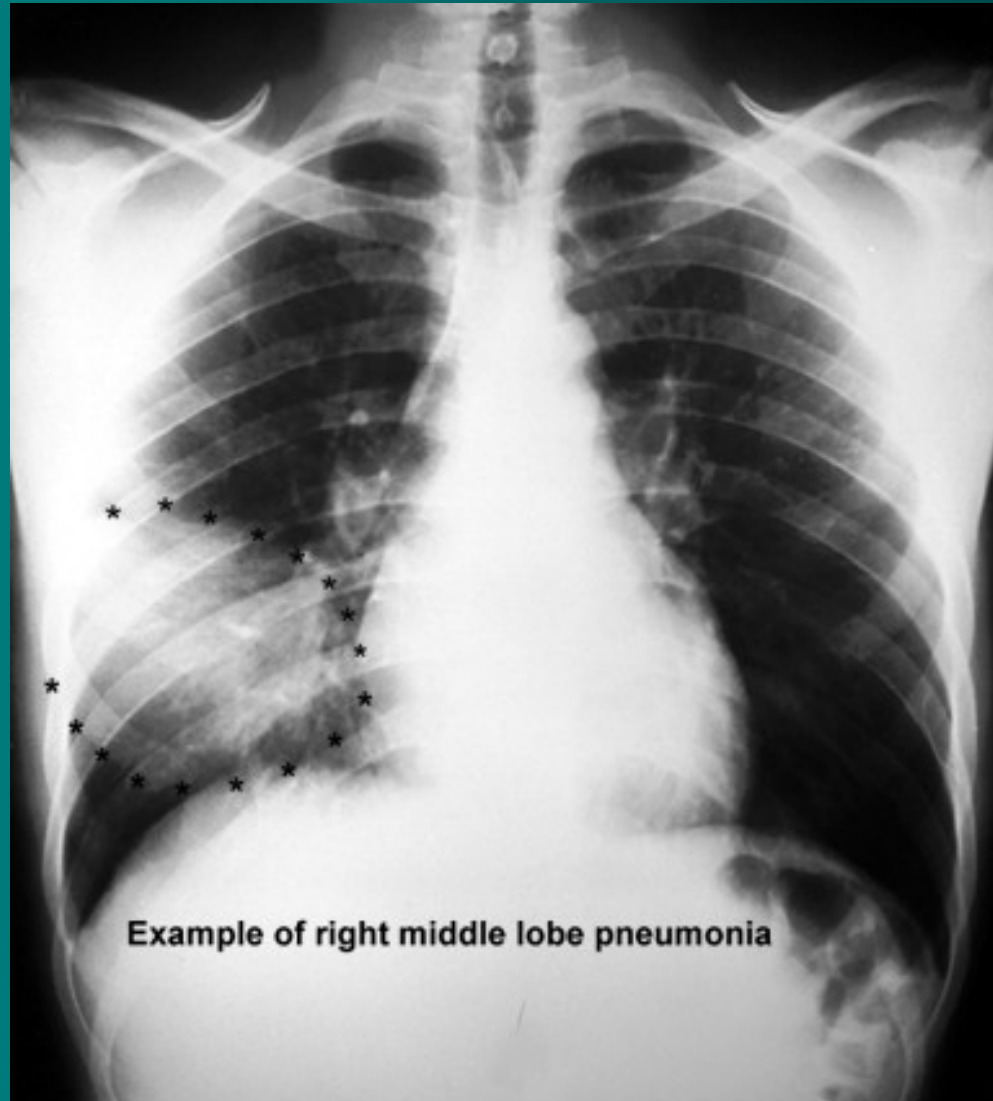
- diagnostika

- ❖ RTG hrudníku zadopřední, boční
 - ❖ u lobární – zastínění celého laloku
 - ❖ u bronchopneumonie – drobnější infiltráty podél bronchů
 - ❖ u atypické pneumonie – splývající infiltrace, většinou oboustranná
- ❖ mikrobiologické vyšetření sputa (agens se zjistí jen v 50 %), hemokultivace
- ❖ Vyšetření Ag legionel a pneumokoků v moči
- ❖ u atypické pneumonie - sérologie, neurologický nálezn, EKG
- ❖ Pleurální punkce
- ❖ Doplnková dg.: CT, spirometrie, BSK s BAL

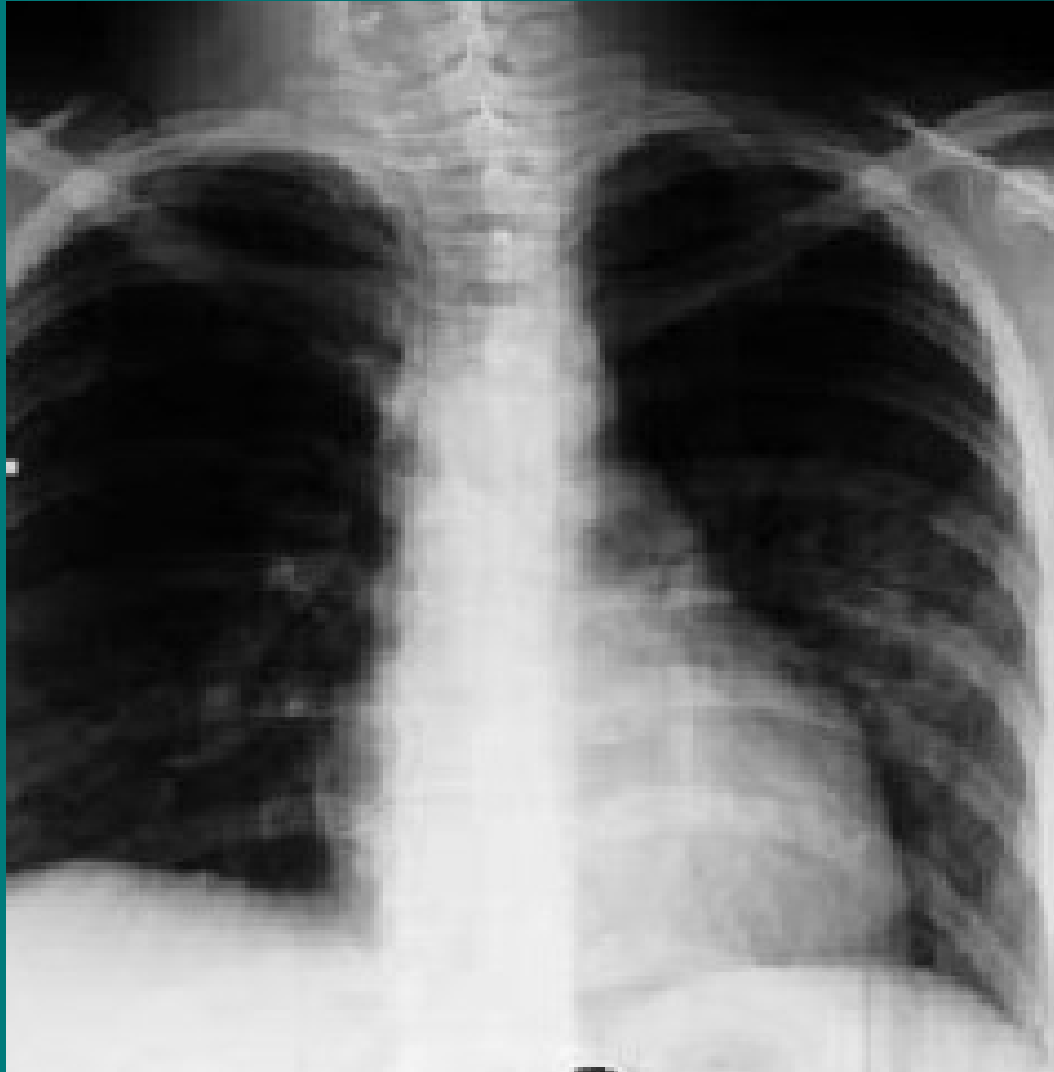Komunitní pneumonie horního laloku pravé plicé



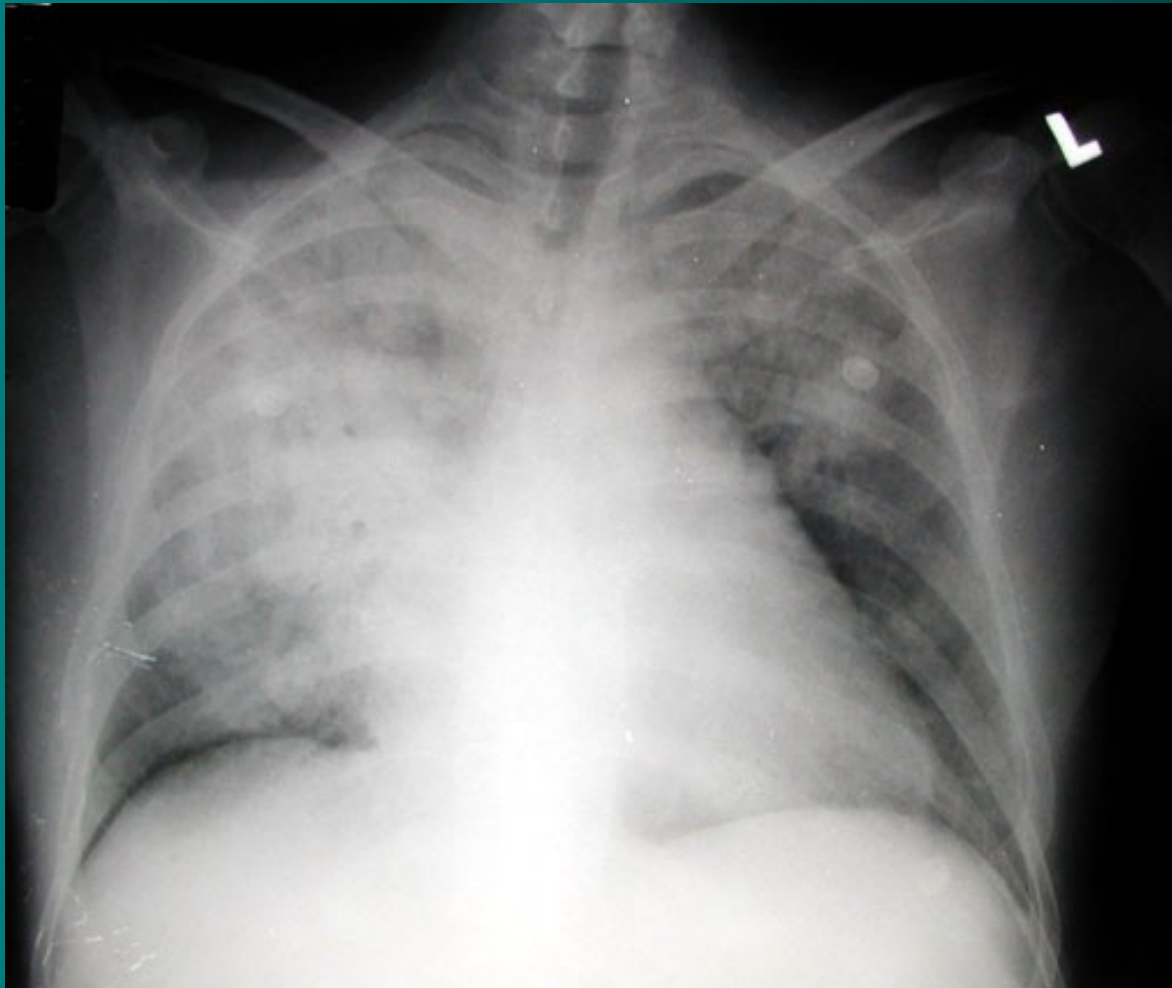
Lobární pneumonie



Lobulární pneumonie - bronchopneumonie



Rozsáhlá legionelová pneumonie



Komunitní pneumonie V

- **léčba** – empiricky ATB, současně odběr sputa, dle výsledků korekce, nemocný v dobrém stavu nemusí být hospitalizován, starší nemocní, diabetici, kardiaci, s poruchami ledvin a jater – hospitalizace, bronchodilatans, mukolytika..
- při těžším průběhu – O₂ až řízená ventilace, podpora oběhu, nutrice, řešení komplikací
- ❖ atypická pneumonie – makrolidy, TTC
- ❖ virové pneumonie – ribavirin, amantadin
- **preventivní opatření** – imunizace proti pneumokokové infekci, u dětí proti hemofilům

Nozokomiální pneumonie I

- **definice** – pneumonie získaná v nemocničním prostředí za dva a více dní od přijetí či naopak 2 dny od propuštění, nejčastěji u pac. imobilních/s poruchou vědomí/ ve špatném nutričním stavu/po operacích
- **zdroj nákazy**: pacienti, personál, přístroje→
 - Ventilátorová pneumonie na zákl.mikroaspirace při UPV
- **etiologie**
 - Hemofilus, streptokokus, častěji G- bakt.- E. coli, dále Staf. Aureus, Pseudomonas, Serratia, Acinetobacter, anaeroby.
- **průběh** - nepříznivý, vysoký výskyt komplikací, horší prognóza

Nozokomiální pneumonie II

- **příznaky** – zhoršení celkového stavu při základní probíhající chorobě, zhoršené dýchání, pocení, slabost, u anergních nemocných nemusí být patrné
- **komplikace** – bakterémie, sepse, septický šok, multiorgánové selhání, tvorba abscesů
- **léčba** – vždy kombinací i.v. podávaných ATB empiricky s úpravou dle výsledků mikrobiologického vyšetření, O₂, hydratace, sekretolytika, podpora oběhu, výživy, profylaxe
TEN

Pneumonie imunokompromitovaných I

- **definice** – pneumonie komplikující průběh stavů spojených s imunosupresí (po CHT, transplantaci, HIV pozitivní pacineti)
- **etiologie**
 - Běžné patogeny –Kleb.pn., Legionella, Pseud.ae., anaeroby
 - Oportunní agens: RS virus, herpes zoster virus, Pneumocystis jiroveci, atyp. Mykobakterie, Candida, Aspergillus
- **příznaky** – celkové zhoršení stavu, vzestup teplot, narůstající dušnost, poslechově nález od negativního po výrazné chropy difúzně, pleurální výpotek

Pneumonie

imunokompromitovaných II

- **diagnostika** – RTG – disperzní stíny difúzně, u nemocných v neutropenii obraz chudý, při nejasném nálezu bronchoskopie s bronchoalveolární laváží
- **komplikace** – rozvoj ARDS, DIC, septický šok s multiorgánovým selháním, možnost metastatického rozsevu infekce
- **průběh** – velmi dravý, během několika hodin od prvních příznaků může vzniknout nutnost řízené ventilace

Pneumonie

imunokompromitovaných III

- **léčba** – razantní brzká léčba kombinací širokospektrých ATB, nutnost opakovaného odběru kvalitního materiálu pro mikrobiologické vyšetření, oxygenoterapie, sekretolytika, inhalace, podpora výživy, oběhu, podání Ig, profylaxe DIC, TEN, Legionela – erytromycin, makrolidy, CMV - ganciclovir

Mykotické pneumonie I

- **definice** – zánět dýchacích cest a plicního parenchymu mykotického původu
- **etiologie** – primární – histoplazmóza, blastomykóza (USA, Asie, Afrika)
sekundární - *Candida*, *Aspergillus*, *Mucor*, *Cryptococcus neoformans*, *Nocardia*, *Pneumocystis carinii*
- **výskyt** – 20% HIV pozitivní prodělá pneumocystovou pneumonii jako první příznak manifestace, za dobu trvání AIDS prodělá tuto pneumonii 50% nemocných, v poslední době více u astmatiků léčených lokálními steroidy

Mykotické pneumonie II

- **příznaky** – plíživě, TT 38°C, expektorace s příměsí krve, celkové zhoršení stavu, nereaguje na ATB, pneumocysta má rychlou progresi
- **diagnostika** – RTG hrudníku – disperzní infiltráty, kulovitý útvar u aspergilomu, kultivace sputa, spolehlivě z BAL
- **komplikace** – rozvoj ARDS, respirační insuficience, hlenové zátky s atelektázou
- **léčba** – fluconazol, amphotericin B, itraconazol, u pneumocysty cotrimoxazol
- **preventivně** – cotrimoxazol, pentacarinat

Parazitární pneumonie

- **definice** – zánět dýchacích cest způsobený parazity
- **etiologie** – amébiáza, toxoplazmóza, echinokokóza, askaridóza, toxokaróza
- **příznaky** – dušnost, tachypnoe, horečka, zhoršení stavu
- **diagnostika** – difuzně chrůpky, RTG hrudníku – mléčné infiltráty pomíjející hroty a báze, v KO eosinofilie, BAL
- **komplikace** – ARDS, abscesy, respirační insuficience
- **léčba** – antiparazitika, antihelmintika, O₂, sekretolytika, intubace, žížená ventilace při RI

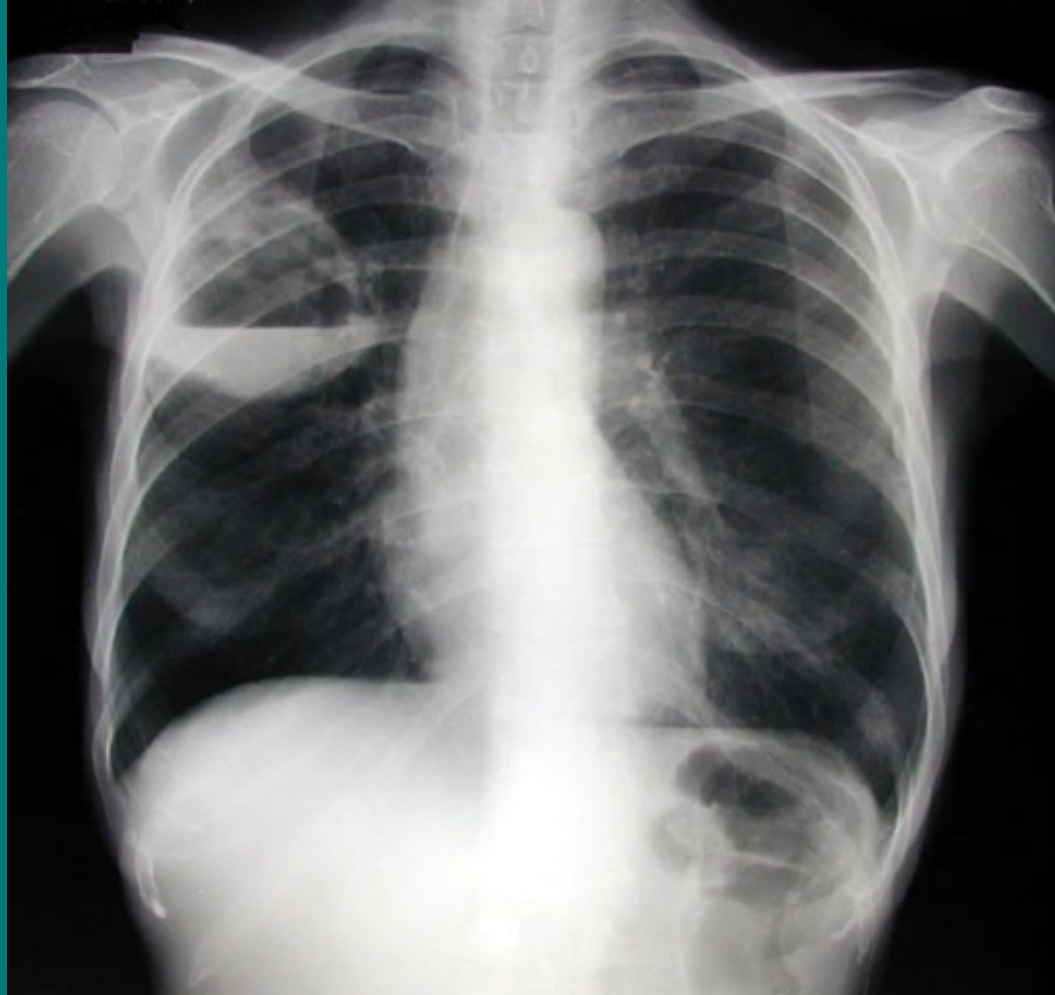Plicní absces I

- **definice** – lokalizovaný hnisavý proces s nekrózou plicní tkáně
- **etiologie** – aspirace, komplikace pneumonie, hematogenní rozsev, přestup z okolí, bronchogenní Ca, u starších oslabených
- **příznaky** – teploty, kašel, zhoršení stavu, vomika, hemoptýza, pleurální bolesti
- **diagnostika** – může být amforický poklep, chropy, RTG hrudníku, kulovitý stín, hydroaerický efekt, pleurální reakce, mikrobiologie sputa, bronchoskopie s laváží, CT, HRCT

Plicní absces II

- **komplikace** – metastatické abscesy – ledviny, CNS, přestup do mediastina, rozvoj pyopneumothoraxu, empyému, progresse do sepse
- **léčba** – masivně a dlouhodobě ATB, nejlépe v kombinaci proti aerobním a anaerobním původcům, lokálně výplachy ATB, drenážní poloha, chirurgické odstranění při chronicitě

Abscedující pneumonie horního laloku pravé plíce



Plicní gangréna

- **definice** – difúzní hnisavý proces s mnohočetnými rozpady plicní tkáně
- **etiologie** – vždy u oslabených, po hrudních operacích (lobektomie), nejč. anaeroby
- **příznaky** – dušnost, teploty, zhoršení stavu, dráždivý kašel, čokoládové sputum, respirační insuficience
- **diagnostika** – difúzně chropy, RTG - cárovité zastření v horních lal., CT – infiltráty s kolikvací
- **komplikace** – prakticky vždy RI
- **léčba** – antianaerobní ATB, megadávky PNC, metronidazol, linkomycin, CLMP, O₂, odsávání, lokální laváže ATB, intubace, řízená ventilace

Neinfekční záněty plic

- ❖ **Aspirační pneumonie**
- ❖ **Inhalační pneumonie**
- ❖ **Postiradiační pneumonie, polékové poškození plic**

Aspirační pneumonie I

- **definice** – zánětlivá odpověď dýchacích cest a plicního parenchymu na kontakt s chemicky aktivní látkou (žaludeční obsah, cizí těleso)
- **etiologie** – aspirace žaludečního obsahu, aspirace chemických substancí při nehodách
- Často u imobilních ležících pac., u pac. s polykacími potížemi (po CMP), při výkonech (zavádění TSK, intubaci)
- **příznaky** – dušnost s cyanózou, bronchiální hypersekrece, bronchospasmus až akutní dušení

Aspirační pneumonie II

- **diagnostika**
 - anamnéza,
 - průkaz substance z bronchoskopie
 - RTG – difúzní infiltrace až obraz plicního edému
- **komplikace** – plicní edém, ARDS, RI, plicní absces
- **léčba** – O₂, bronchiální laváže, ATB, intubace, řízená ventilace, po dobu trvání nebezpečí zvracení žal. sonda

Inhalační pneumonie I

- **definice** – zánětlivá odpověď dýchacích cest a plicního parenchymu na kontakt s plynnými látkami nebo s mikročásticemi ve vdechovaném vzduchu
- **etiologie** – oxidy síry, dusíku, ozón, chlór, amoniak, formaldehyd, radon, azbest,
 - plyny rozpustné ve vodě poškozují dýchací cesty,
 - plyny hůře rozpustné poškozují alveoly,
 - oxidující plyny poškozují buněčné enzymy,
 - plyny ovlivňující pH mění propustnost kapilár
 - kombinované poškození (chemické a termické) – zplodiny požáru

Inhalační pneumonie II

- **příznaky** – pálení v očích, slzení, pálení v nosu, otok sliznic, dušnost, dráždivý kašel, bolesti na hrudi, možnost otoku epiglottis a hrtanu
- **diagnostika** – suché fenomeny, prodloužené exspirium, RTG – difúzní zastření až obraz edému, spirometrie obstrukce
- **komplikace** – ARDS, RI, nekróza výstelky, abscesy, plicní fibróza
- **léčba** - O₂, preventivně ATB, steroidů, lokální ošetření spojivek a nosní sliznice steroidy, intubace, řízená ventilace
- **prevence** - respirátory

Postradiační pneumonie a polékové poškození plic I

- **definice** – reakce plicní tkáně a dýchacích cest na ozáření hrudníku nebo na podání léků (busulfan, nitrofurantoin, amiodaron, bleomycin)
- **etiologie**
 1. po ozáření změny subcelulární, deskvamace alveolární buněk, vznik kapilárních trombóz, *vznik plicní fibrózy*, začíná 1-4 měsíce od zahájení ozáření, zhoršuje se podobu dvou let, potom se stabilizuje
 2. po podání léků – akutní vznik alergické pneumonitidy 1.-4. den užívání léku, poté dlouhodobé postižení charakteru plicní fibrózy

Postiradiační pneumonie, polékové poškození plic II

- **příznaky** – suchý dráždivý kašel, teploty, později rozvoj dušnosti v závislosti na dávce
- **diagnostika** – poslechově nekonstantní nepřízvučné chrůpky, RTG – zastření a známky fibrotizace
- **komplikace** – plicní fibróza, RI
- **léčba** – steroidy v akutním stadiu, později podpůrný efekt, léčba komplikací

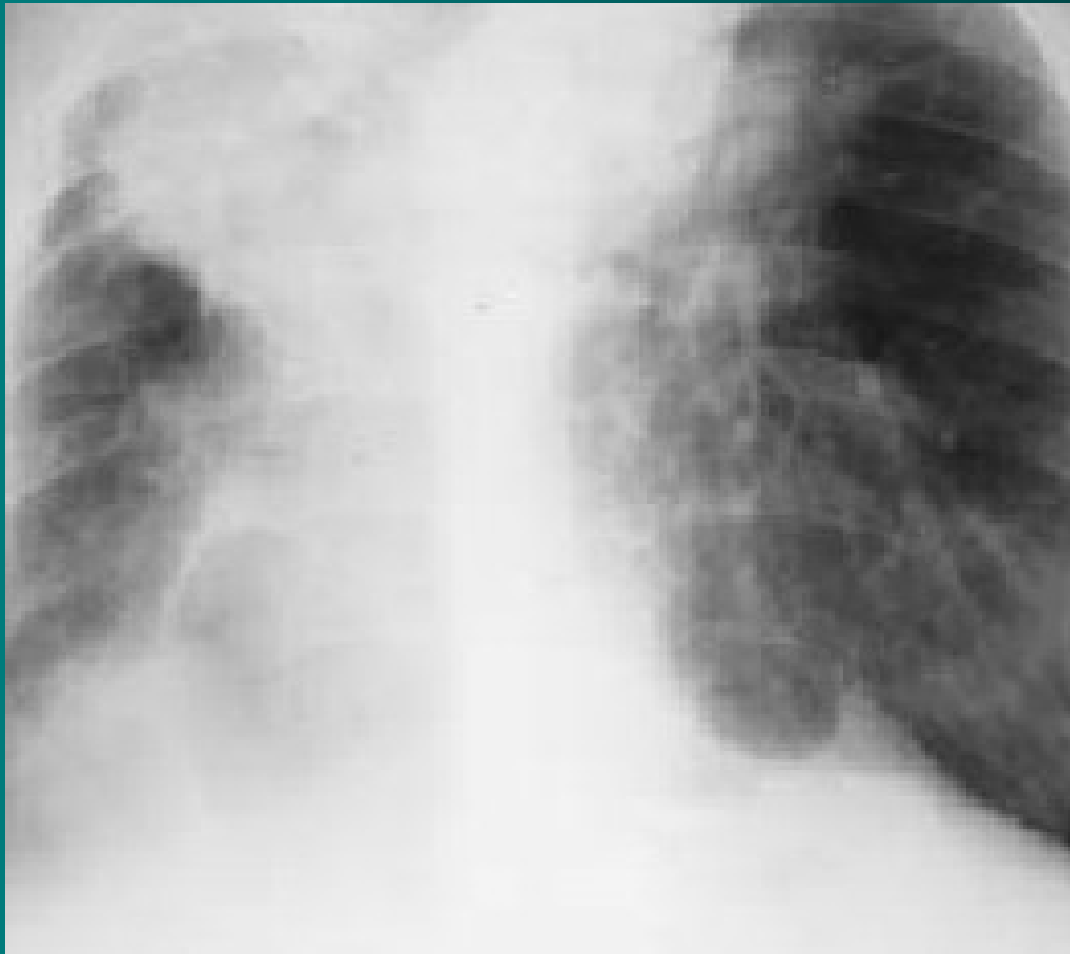Pneumokoniózy

- profesionální respirační onemocnění, vyvolaná dlouhodobou inhalací anorganických prachů, které vyvolají následně fibrozu plicní tkáně
- **Silikóza** inhalace prachu s oxidem křemičitým, vyznačuje se zánětem a jizvením v podobě nodulárních ložisek především v horních plicních polích. Celosvětově jde o nejrozšířenější profesionální onemocnění.
- **Pneumokonióza** uhlokopů vyvolává dlouhodobá expozice černouhelnému prachu u horníků.
- **Azbestóza** je chronické zánětlivé onemocnění postihující plicní parenchym, které se vyvíjí po dlouhodobé nadměrné expozici vláknům azbestu

Pneumokoniózy – silikóza I

- **definice** – postižení plicního parenchymu způsobené oxidem křemičitým
- **etiologie** – křemičitý prach pohlcují plicní makrofágy, ty uvolňují kyslíkové radikály a růstové faktory, aktivují fibroblasty
- **příznaky** – narůstající dušnost
- **diagnostika** – RTG obraz se vyvíjí – retikulace, nodulace, vazivové uzly, retrakce – přetažení mediastina, postupující dechová nedostatečnost

Silikóza plic - RTG



Pneumokoniózy – silikóza II

- **komplikace** – přetížení pravé komory a cor pulmonale, RI, predispozice k malignímu bujení, k TBC infekci
- **léčba** – jen symptomatická, onemocnění progreduje i po přerušení kontaktu se škodlivinou
- **preventivní opatření** – používání ochranných prostředků, větrání, pravidelné kontroly pracovníků

Silikatózy

- **definice** – postižení plicního parenchymu prachem neobsahujícím oxid křemičitý
- **etiologie** – azbest - azbestóza, talek - talkóza, fluorid berylnatý – berylióza
- **příznaky** – většinou bez potíží
- **diagnostika** – RTG hrudníku – ztluštění pleury – plaky, v dolních plicních polích zvýrazněná kresba, průkaz tělísek, CT, HRCT, výjimečně biopsie
- **komplikace** – u azbestózy bronchogenní Ca, mesoteliom pleury, Ca laryngu, při fibróze cor pulmonale
- **léčba** - symptomatická, vyřazení z expozice

Děkuji za pozornost