

# Pneumologie II

Infekční záněty plic  
Neinfekční záněty plic  
Tuberkulóza  
Onemocnění pleury

# Záněty plic

- **definice** – akutní zánětlivé onemocnění, které postihuje plicní alveoly, respirační bronchioly a plicní intersticiium
- **etiologie** – příčiny infekční (komunitní, nozokomiální, imunokompromitovaných), neinfekční (chemické, fyzikální)
- **patogeneze** – překrvení plic, infiltrace alveolů, intersticia a/nebo dalších struktur, tím se redukuje dýchací plocha nebo výměna plynů

# Komunitní pneumonie I

- **definice** – pneumonie vzniklá v domácím prostředí nebo do dvou dnů od přijetí do nemocnice
- **etiologie**
  - ❖ pneumokok – typická lobární pneumonie
  - ❖ stafylokok, hemofilus, méně G- bakterie – klebsiela, pseudomonas, obvykle dobře citlivé na ATB – lobulární pneumonie, bronchopneumonie
  - ❖ mykoplazmata, chlamydie, viry - atypické pneumonie

# Komunitní pneumonie II

- **patogeneze**

- ❖ typická lobární před érou ATB čtyři fáze –
  1. kongesce,
  2. šedá hepatizace, (respirační insuficience, srdeční selhání),
  3. červená hepatizace,
  4. rezoluce nebo karnifikace,  
dnes od 2. fáze ovlivněno ATB
- ❖ lobulární pneumonie – bronchopneumonie – šíří se podél bronchů
- ❖ atypická pneumonie – postihuje nejvíce intersticiium

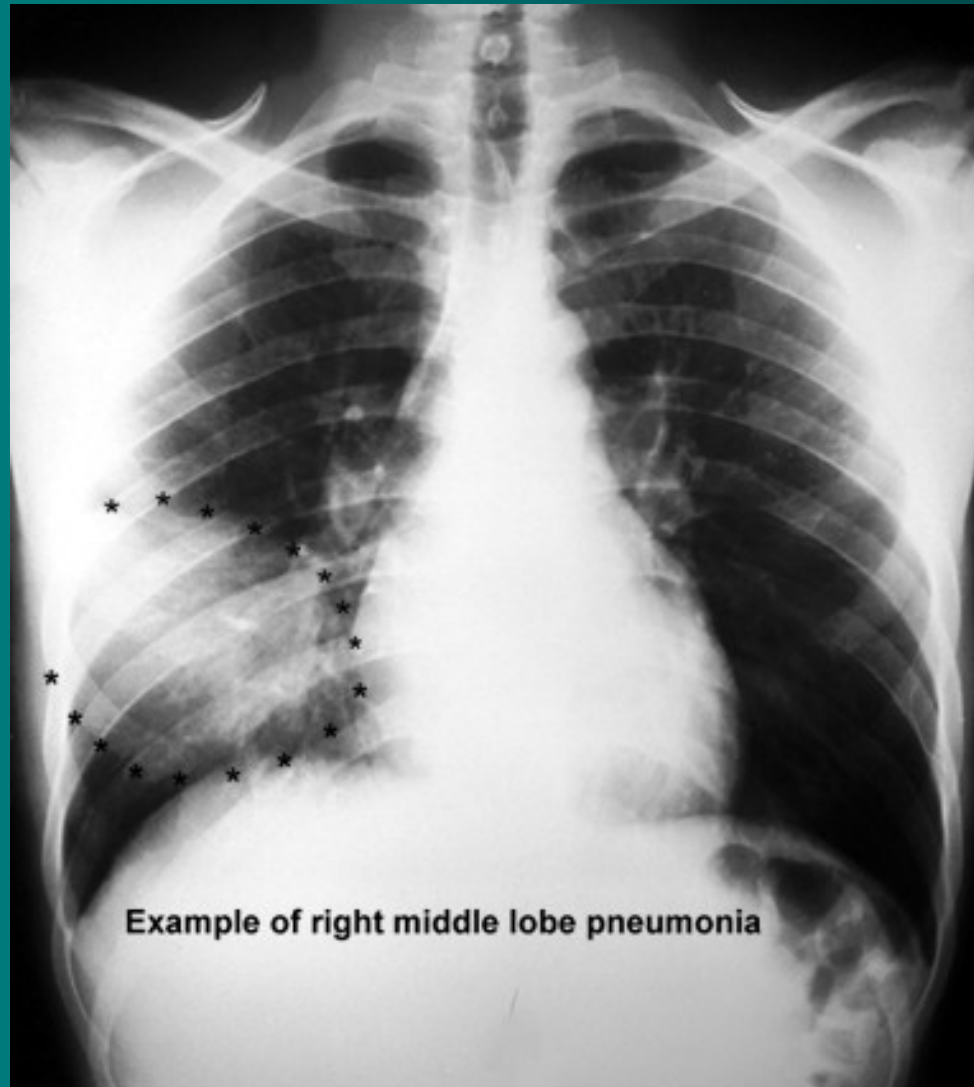
# Komunitní pneumonie III

- příznaky
- ❖ typická – běžné prochlazení odeznívá, náhle vzestup teplot 39-40°C, zchvácenost, dušnost, častější u vyčerpaných – hladovějící, alkoholici, poslechově trubicové dýchání, crepitus induratus, ztemnělý pokles
- ❖ bronchopneumonie – většinou jako bakteriální superinfekce virové infekce, hlenohnisavé sputum i se žilkami krve, teploty méně výrazné, poslechově přízvučné chrůpky
- ❖ atypická pneumonie – příznaky – zpočátku celkové – bolesti svalů, kloubů, hlavy, teplota, dráždivý kašel, dušnost, mimoplicní příznaky – neurologické, GIT, hematologické, kardiální

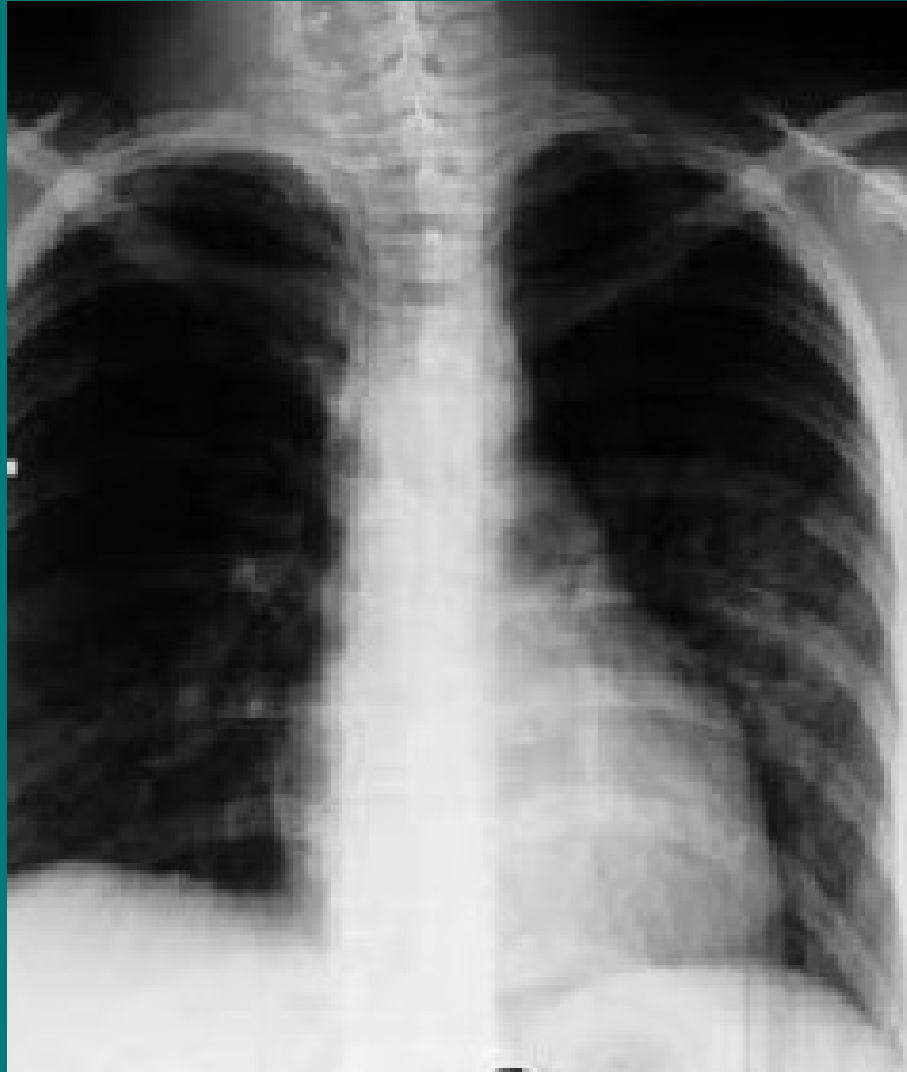# Komunitní pneumonie IV

- **diagnostika**
- ❖ RTG hrudníku zadopřední, boční
- u lobární – zastínění celého laloku
- u bronchopneumonie – drobnější infiltráty podél bronchů
- u atypické pneumonie – splývající infiltrace, většinou oboustranná
- ❖ mikrobiologické vyšetření sputa
- ❖ u atypické pneumonie - sérologie, neurologický nález, EKG

# Lobární pneumonie

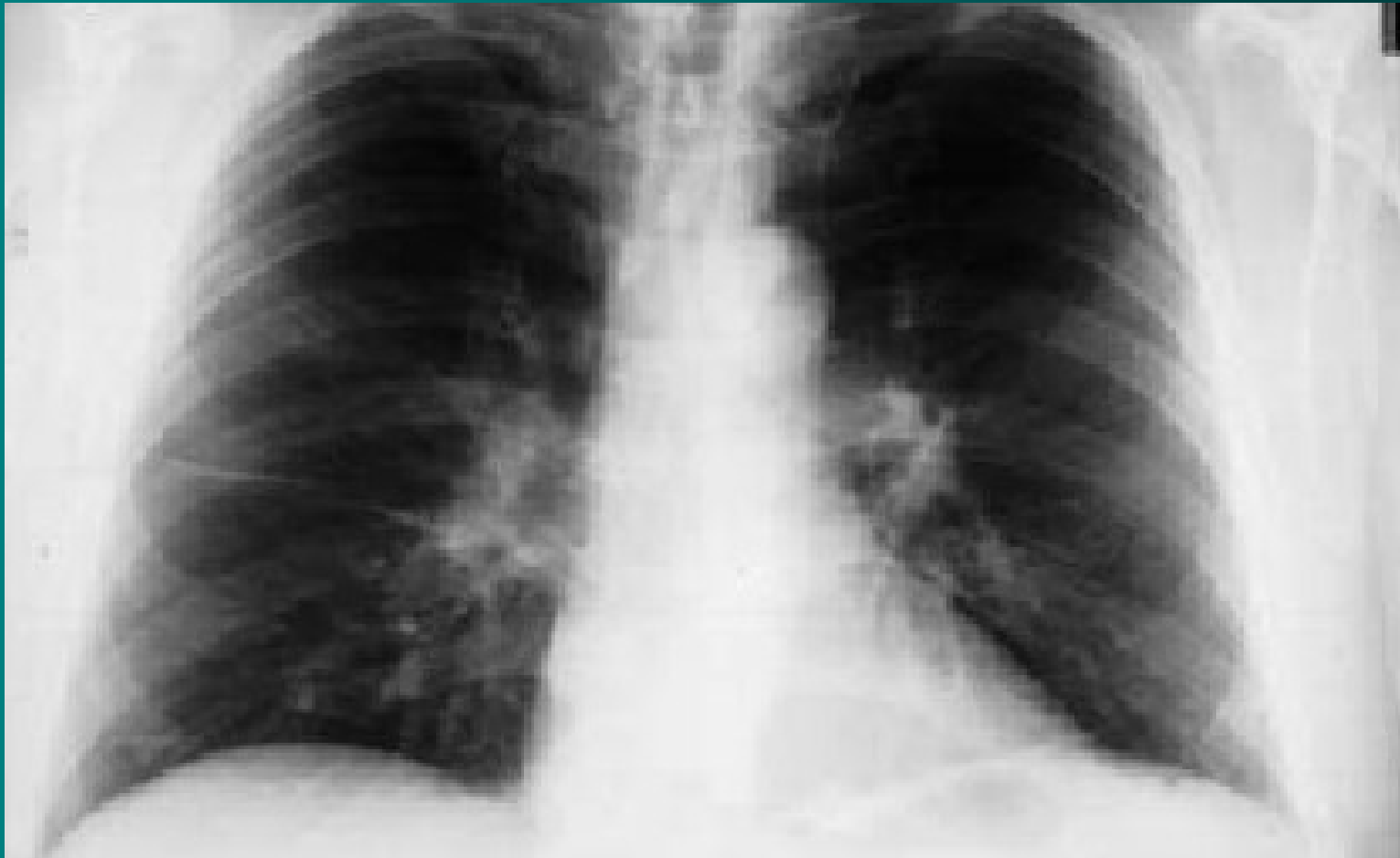


# Lobulární pneumonie - bronchopneumonie





# Atypická pneumonie



# Komunitní pneumonie V

- **průběh** – obvykle příznivý
- **komplikace** – respirační insuficience, ARDS, selhání pravé komory, vývoj abscesu, gangrény,
- ❖ postižení pleury, mening, endokardu u pneumokokové,
- ❖ empyém, epiglotitida u hemofilové,
- ❖ u atypické vývoj intersticiální fibrózy, myoperikarditida, encefalitida, hepatopatie, tromboembolické komplikace, u oslabených ARDS

# Komunitní pneumonie VI

- **léčba** – empiricky ATB, současně odběr sputa, dle výsledků korekce, nemocný v dobrém stavu nemusí být hospitalizován, starší nemocní, diabetici, kardiaci, s poruchami ledvin a jater – hospitalizace
- při těžším průběhu – O<sub>2</sub> až řízená ventilace, podpora oběhu, nutrice, řešení komplikací
- ❖ atypická pneumonie – makrolidy, TTC
- ❖ virové pneumonie – ribavirin, amantadin
- **preventivní opatření** – imunizace proti pneumokokové infekci, u dětí proti hemofilům

# Nozokomiální pneumonie I

- **definice** – pneumonie vzniklé za dva a více dní od přijetí, nejčastěji ventilátorové
- **etiologie** – obdobná agens, ale resistantní na více druhů ATB, častěji G- E. coli, Pseudomonas, Serratia, Acinetobacter. Přenos obvykle personálem nebo mezi nemocnými navzájem nebo přístroji.
- **průběh** - nepříznivý, vysoký výskyt komplikací, horší prognóza

# Nozokomiální pneumonie II

- **příznaky** – zhoršení celkového stavu při základní probíhající chorobě, zhoršené dýchání, pocení, slabost, u anergních nemocných nemusí být patrné
- **komplikace** – bakterémie, sepse, septický šok, multiorgánové selhání, tvorba abscesů
- **léčba** – vždy kombinací i.v. podávaných ATB empiricky s úpravou dle výsledků mikrobiologického vyšetření, O<sub>2</sub>, hydratace, sekretolytika, podpora oběhu, výživy, profylaxe  
TEN

# Pneumonie imunokompromitovaných I

- **definice** – pneumonie komplikující průběh stavů spojených s imunosupresí
- **etiologie** – původci běžně nepatogenní – Staphylococcus epidermidis, Legionella pneumophila, Candida, Aspergillus, Pneumocystis carinii, atypická mykobaktéria, CMV – oportunní infekce
- **příznaky** – celkové zhoršení stavu, vzestup teplot, narůstající dušnost, poslechově nález od negativního po výrazné chropy difúzně, pleurální výpotek

# Pneumonie

## imunokompromitovaných II

- **diagnostika** – RTG – disperzní stíny difúzně, u nemocných v neutropenii obraz chudý, při nejasném nálezu bronchoskopie s bronchoalveolární laváží
- **komplikace** – rozvoj ARDS, DIC, septický šok s multiorgánovým selháním, možnost metastatického rozsevu infekce
- **průběh** – velmi dravý, během několika hodin od prvních příznaků může vzniknout nutnost řízené ventilace

# Pneumonie

## imunokompromitovaných III

- **léčba** – razantní léčba kombinací širokospektrých ATB, nutnost opakovaného odběru kvalitního materiálu pro mikrobiologické vyšetření, oxygenoterapie, sekretolytika, inhalace, podpora výživy, oběhu, podání Ig, profylaxe DIC, TEN, Legionela – erytromycin, makrolidy, CMV - ganciclovir



# Mykotické pneumonie I

- **definice** – zánět dýchacích cest a plicního parenchymu mykotického původu
- **etiologie** – primární – histoplazmóza, blastomykóza (USA, Asie, Afrika)  
sekundární - Candida, Aspergillus, Mucor, Cryptococcus neoformans, Nocardia, Pneumocystis carinii
- **výskyt** – 20% HIV pozitivní prodělá pneumocystovou pneumonii jako první příznak manifestace, za dobu trvání AIDS prodělá tuto pneumonii 50% nemocných, v poslední době více u astmatiků léčených lokálními steroidy

# Mykotické pneumonie II

- **příznaky** – plíživě, TT 38°C, expektorace s příměsí krve, celkové zhoršení stavu, nereaguje na ATB, pneumocysta má rychlou progresi
- **diagnostika** – RTG hrudníku – disperzní infiltráty, kulovitý útvar u aspergilomu, spolehlivě z BAL
- **komplikace** – rozvoj ARDS, respirační insuficience, hlenové zátky s atelektázou
- **léčba** – fluconazol, amphotericin B, itraconazol, u pneumocysty cotrimoxazol
- **preventivně** – cotrimoxazol, pentacarinat

# Aspirační pneumonie I

- **definice** – zánětlivá odpověď dýchacích cest a plicního parenchymu na kontakt s chemicky aktivní látkou
- **etiologie** – aspirace žaludečního obsahu, aspirace chemických substancí při nehodách
- **příznaky** – dušnost s cyanózou, bronchiální hypersekrece, bronchospasmus až akutní dušení

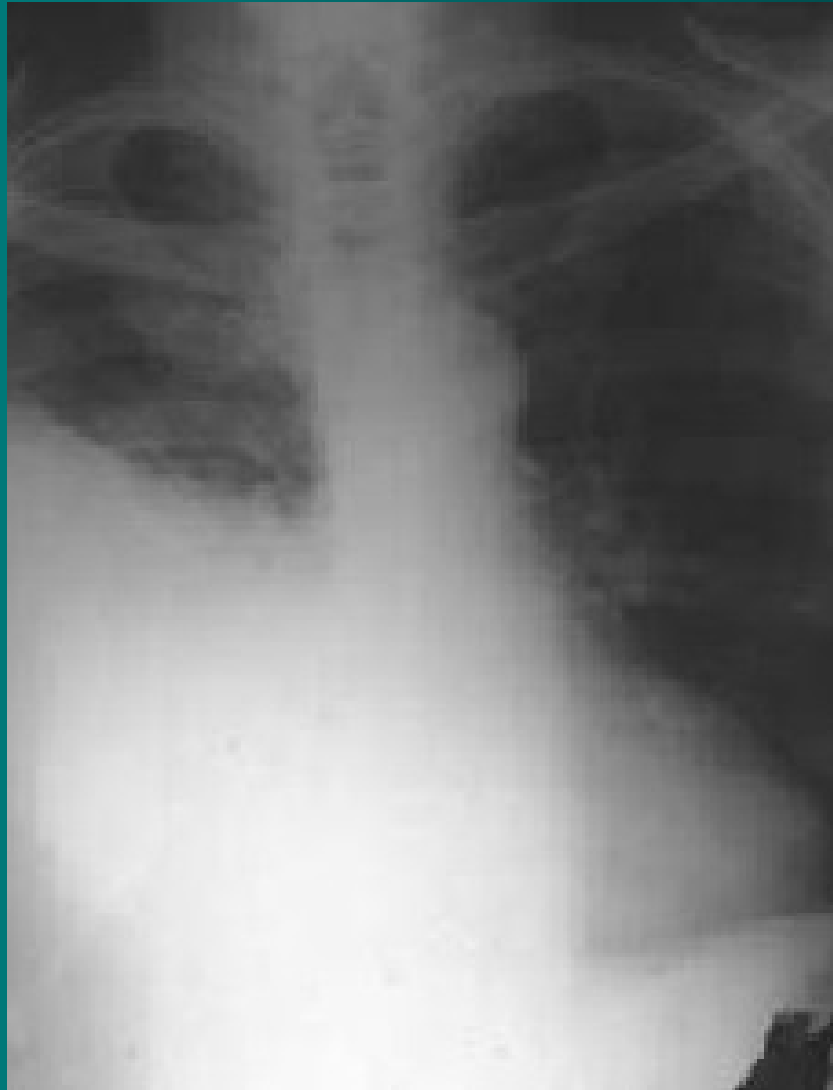# Aspirační pneumonie II

- **diagnostika** – anamnéza, průkaz substance z bronchoskopie, RTG – difúzní infiltrace až obraz plicního edému
- **komplikace** – plicní edém, ARDS, RI, plicní absces
- **léčba** – O<sub>2</sub>, bronchiální laváže, ATB, intubace, řízená ventilace, po dobu trvání nebezpečí zvracení žal. sonda

# Pleurální výpotek I

- **definice** – přítomnost tekutiny v pleurální dutině s kompresí plíce
- **etiologie** – zánět (TBC, pneumonie), nádor (bronchogenní Ca, lymfom, meta Ca plic, mesoteliom), srdeční selhání, plicní embolizace, celková reakce organismu, iatrogeně
- **druhy výpotku**
  - ❖ podle obsahu - fluidothorax, empyém, hemothorax, infuzothorax, chylothorax,
  - ❖ podle původu – exsudát – nádorový, zánětlivý, transudát – kardiální, jaterní, nefrotický

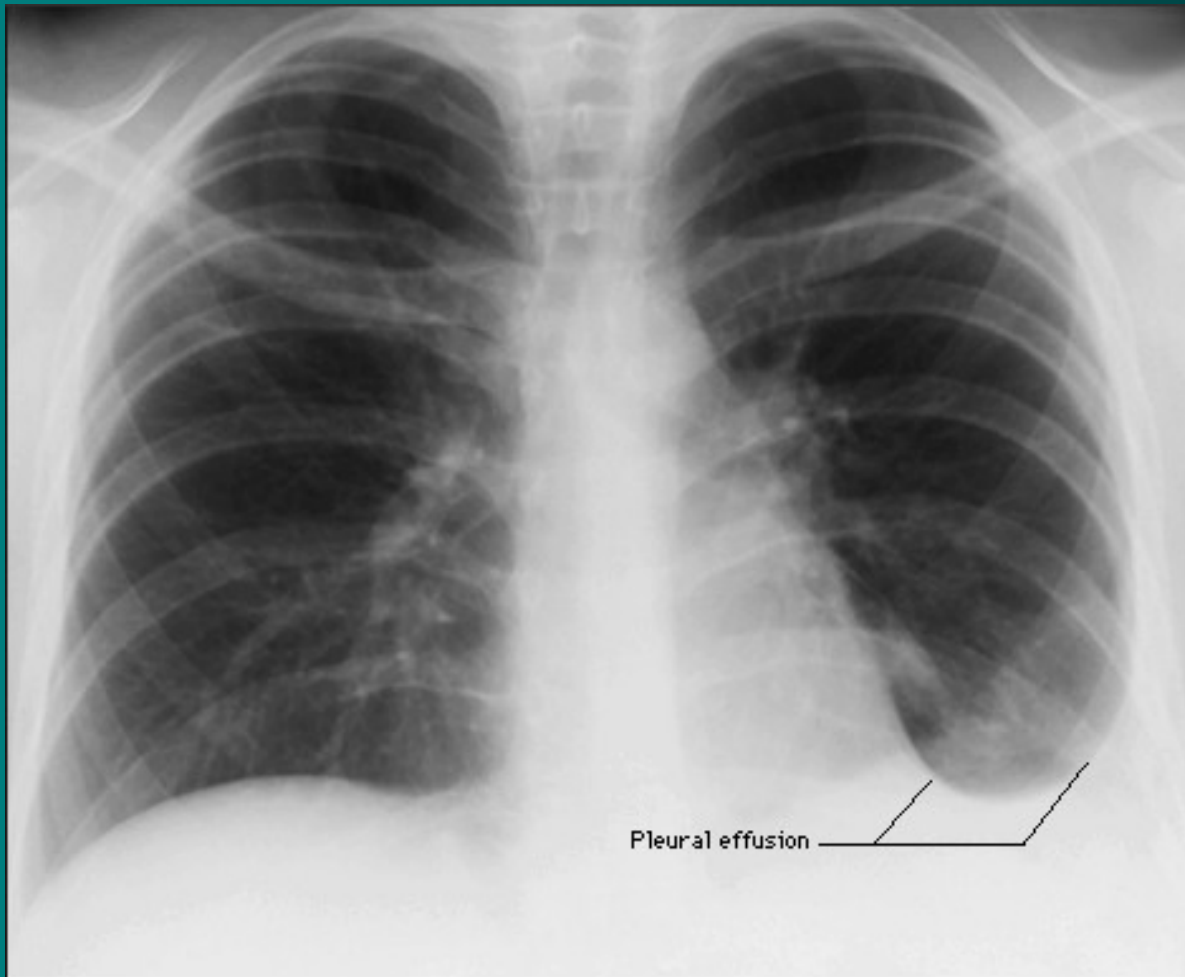
# Zánět pohrudnice - pleuritida



# Pleurální výpotek II

- **příznaky** – při větších výpotcích dušnost, pokud přechází suchý zánět v exsudativní, mizí bolestivost
- **diagnostika**
  - fyzikálně - poklepové ztemnění, oslabené až vymizelé dýchání, trubicové dýchání na hranici výpotku
  - RTG – syté zastření, Ellis-Damoisieova čára, možnost ohraničení a zapouzdření
  - punkce s vyšetřením mikrobiologickým, cytologickým, biochemickým
  - biopsie pleury, torakoskopie, cílená biopsie
  - Rivaltova zkouška, podle laboratorních parametrů rozlišení exsudátu a transudátu

# Pleurální výpotek - RTG





# Pleurální výpotek III

- **léčba** – odlehčující punkce při dušnosti, léčba základní choroby, drenáž u empyému, ATB, u maligních výpotků pleurodéza doxycyklinem, talkem, bleomycinem

Děkuji za pozornost

