

Hypotenze

Šok

Plicní embolizace

Plicní hypertenze

Chronická arteriální hypotenze I

- **definice** – hodnota TKs dlouhodobě pod 100mmHg
- **etiologie**
 - ❑ primární esenciální hypotenze mladých žen s rodinným výskytem, inaktivita a stres – podpůrné faktory
 - ❑ regulovaná hypotenze u sportovců
 - ❑ sekundární hypotenze – hypovolomie, imobilizace, hyponatrémie, kardiovaskulární, endokrinní, vyvolaná medikamentózně

Chronická arteriální hypotenze II

- **příznaky** – většinou asymptomaticky, známky sníženého prokrvení mozku – snížená výkonnost, zvýšená únavnost, poruchy koncentrace, depresivní nálada, studené ruce a nohy
- **diagnostika** – hodnoty TK, Holter
- **léčba** – většinou není nutná, pouze všeobecná opatření – zvýšení příjmu tekutin a soli, častá malá jídla, zlepšení fyzické kondice, masáže, hydroterapie, spánek se zvýšenou horní polovinou těla snižuje noční diurézu a tím ranní hypotenzi, pomalé vstávání z lůžka, kompresní punčochy, event. venotonika

Ortostatická hypotenze I

- **definice** – pokles TKs nejméně o 20mmHg a TKd nejméně o 10mmHg v průběhu 3 min po postavení po předchozím 4 min ležení
- **etiologie** – stagnace krve v DKK a splachniku
 - podpůrné faktory – varixy, diabetická polyneuropatie, další neuropatie, Parkinsonova choroba, poruchy baroreflexů
- **příznaky** – závratě, mžitky před očima, při vstávání nebo předklonu, bolesti hlavy, hučení v uších, event. ortostatický kolaps – synkopa, palpitace, bolesti na hrudi, úzkost

Ortostatická hypotenze II

- **diagnostika** – anamnéza
- Schellongův test – 10 min vleže, 10 min ve stoje, měření TK a TF po 1 min
- hodnocení - sympatikotonní forma – po postavení pokles TKs, vzestup TKd a TF, u asympatikotonní formy všechny hodnoty klesají
- **komplikace** – ztráta vědomí možností úrazu, u starších možnost TIA, CMP

Ortostatická hypotenze III

- **diff. dg.** – synkopa kardiální, cirkulační, cerebrální, metabolická
- **léčba** – všeobecná opatření,
 - u sympatikotonní – dihydroergotamin,
 - u asympatikotonní – sympatomimetika (možnost arytmií, poruch MM, AP), event. mineralokortikoidy – retinují tekutiny
- **léčba akutní synkopy** – poloha vleže se zvýšenými končetinami

Šok I

- **definice** – náhlý stav závažné poruchy perfuze tkání a selhání krevního oběhu s následným vývojem tkáňové hypoxie a s rozvojem acidózy zpočátku laktátové
- **etiologie**
 - hypovolémický – hemoragický, popáleninový, z dehydratace
 - kardiogenní – akutní infarkt myokardu
 - periferní formy – septický, anafylaktický, neurogenní
 - obstrukční forma – PE, tamponáda

Šok II

- průběh
 - ❑ zpočátku přerozdělení krevního oběhu s cílem zachování srdce a mozku – centralizace oběhu
 - ❑ v periférii je intravaskulární objem doplňován přestupem z tkání
 - ❑ atonie prekapilárních úseků cév
 - ❑ konstrikce postkapilárních úseků
 - ❑ hromadění kyselých produktů vede ke ztrátám intravaskulární tekutiny do tkání
 - ❑ shlukování erytrocytů, tvorba mikrotrombů, DIC

Šok III

- orgánové změny
 - ❑ ledviny – vasokonstrikce až ischemické změny, oligurie
 - ❑ plíce – šoková plíce (ARDS), RI
 - ❑ játra a GIT – ischemie jaterních buněk, ischemie střevní stěny a sliznice, oblenění peristaltiky
 - ❑ srdce- zhoršuje se prokrvení myokardu, potencováno katecholaminy, tachykardií, vznikají drobná poškození myokardiálních buněk
 - ❑ mozek – autoregulačně chráněný, zhoršuje hypoglykémie, hypoxie
- multiorgánové dysfunkce, selhání

Šok IV

- **příznaky** – bledost, chladná akra, nitkovitý puls, alterace vědomí, hypotenze, tachykardie, pocení, hyperventilace, tachypnoe, dušnost, cyanóza
- **diagnostika** – TF, rytmus, TK, CVT, WP, saturace, pO_2 , dechová frekvence, dýchání, krevní plyny, stav vědomí, diuréza, později známky orgánových dekompenzací, do určitého stupně reverzibilní
- **komplikace** – až multiorgánové selhání

Šok V

- léčba
- přednemocniční fáze – dostatečná ventilace, doplnění objemu, autotransfuzní poloha, stavění krvácení, léčba bolesti, udržení tělesné teploty
- nemocniční fáze – vždy na JIP, ARO, kauzální terapie, doplnění objemu, event. ATB, léčení následků, léčení poruch ABR, léčení ARDS, event. PEEP

Hypovolemický šok I

- etiologie
 - hemoragický šok – ztráta krve při úrazech a krvácení – nad 1000ml
 - nehemoragický šok – zvracení, průjmy, polyurická fáze RI, dehydratace, ztráty plazmy při popáleninách

Hypovolemický šok II

- stadia hypovolemického šoku
 - ❑ ztráta 10-25% - periferní vasokonstrikce
 - ❑ ztráta 25-30% - TF nad 100/min, TKs pod 100mmHg, bledost, pocení, oligurie, žízeň, neklid
 - ❑ ztráta 35-50% - pokles TKs pod 60mmHg, bledost, anurie – prerenální selhání, mydriáza z acidózy, porucha vědomí

Hypovolemický šok III

- **diagnostika** – klinické příznaky, CVT, laboratorně – pokles saturace, pokles Hb s odstupem několika hodin
- **léčba** – zastavit krvácení, ztrátu tekutin, úhrada krve, tekutin, 2 i.v. katetry, prozatímně – plazmaexpandéry 500-1000ml, krystaloidy
 - ❑ cíl – obnovit diurézu aspoň 30-50ml/hod
 - ❑ vasopresory jsou KI, pokud CVT nedosáhne fyziologických hodnot

Kardiogenní šok II

- **etiologie** – náhlý pokles minutového výdeje (poškození 40% myokardu, tamponáda, arytmie), častěji u recidiv IM, u transmurálních IM, u DM, nad 60 let
- **příznaky** – hypotenze pod 80mmHg, tachykardie, dušnost, příznaky selhání LK
- **diagnostika** – klinické příznaky, RTG známky plicního edému, ECHO známky poškození kinetiky stěny LK, zvýšení plnicího tlaku LS

Kardiogenní šok III

- léčba

- ovlivnění rozsahu IM
- snížení spotřeby kyslíku
- zlepšení koronárního průtoku – PTCA
- odlehčující punkce při tamponádě
- antiarytmika

- další léčba

- odstranění bolesti, hypoxémie, acidózy
- úprava intravaskulárního objemu – dle WP, farmakologická léčba – dopamin, dobutamin, event. noradrenalin, diuretika
- mechanická podpora cirkulace – kontrapulzace, PEEP

Septický šok I

- **etiologie** – bakterémie G- s uvolněním endotoxinů, G+ s uvolněním oligonukleotidů
- **průběh**
 - systémová zánětlivá reakce
 - sepse se známkami orgánové dysfunkce
 - septický šok – hyperdynamická forma s teplou suchou kůží, počátek uniká pozornosti, hyperkinetická cirkulace, hypotenze, tachykardie, relativní hypovolémie, klesá perfuze tkání, postupně multiorgánové selhání

Septický šok II

- obzvlášť nebezpečný - šok při meningokokové infekci – DIC, krvácení do nadledvin
- léčba – ATB terapie, imunoglobuliny, doplňování objemu dle CVT, kyslík, zajištění diurézy, malé dávky vasopresorů, antiagregační terapie, podpora funkce nadledvin – 200mg HCT denně, zamezení ztrát tepla

Anafylaktický šok I

- **etiologie** – uvolnění mediátorů alergie – histamin, serotonin, komplementová kaskáda, vazodilatace, tachykardie, pokles TK, edém sliznic, svědění, exantém
- **stupně závažnosti**
 - 0 – místní reakce
 - I – celkové příznaky – závratě, bolesti hlavy+kožní příznaky
 - II – pokles TK, tachykardie, dušnost, nauzea
 - III – bronchospasmus, edém laryngu
 - IV – zástava dechu a oběhu

Anafylaktický šok II

- léčba
 - zastavit další přísun antigenu
 - protišoková poloha
 - i.v. přístup
 - HCT, adrenalin s.c., i.v. zředěný
 - aminophyllin
 - beta-mimetika ve spreji
 - náhrada objemu
 - antihistaminika i.v.
 - při hypotenzi dopamin, při zástavě KPR

Akutní plicní embolizace I

- **definice** – uzavření části plicního řečiště nejčastěji embolem při TEN, méně často tukem, vzduchem
- **etiologie** – TEN, žilní trombóza, kabel kardiostimulátoru, centrální žilní katetr
- **predisponující faktory**
 - zpomalení krevního proudu
 - stavy po operacích, traumatech (zahuštění, poranění žil)
 - maligní nádory
 - obezita
 - varixy

Akutní plicní embolizace II

- vyvolávající momenty
 - ☐ ranní vstávání
 - ☐ defekace
 - ☐ velká tělesná námaha
- **patogeneza** – embolus zvýší odpor v plicním řečišti, poklesne MO a TK, krev protéká plícemi přes zkraty, není oxygenována, vzniká hypoxie, reflexně k prekapilárním spazmům a dalšímu zvýšení odporu plicního řečiště
 - embolus v periferní oblasti plic nezpůsobí nekrózu, oblast je prokrvována z anastomóz
 - sukcesivní plicní embolizace – opakované drobné

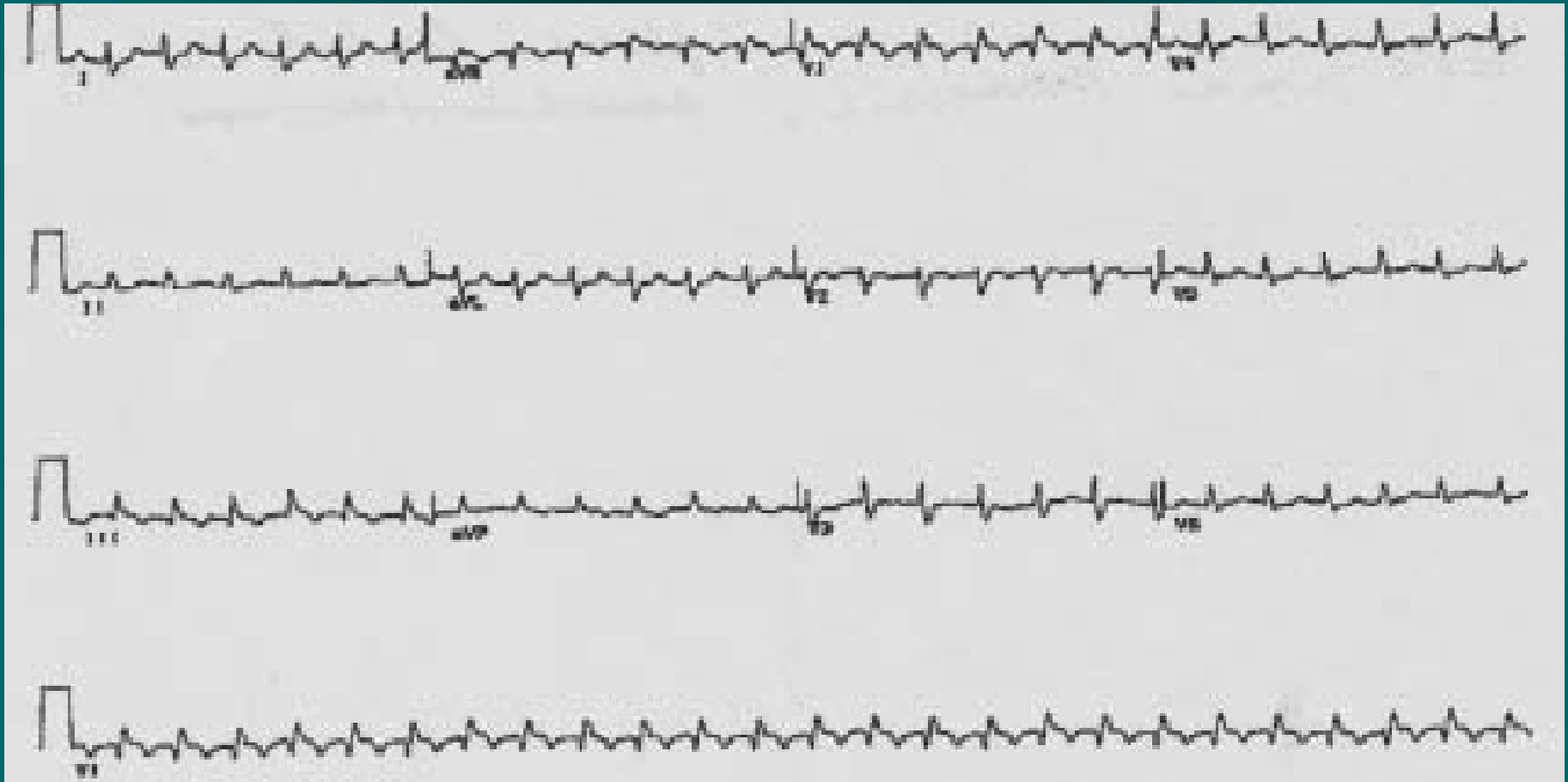
Akutní plicní embolizace III

- příznaky
 - dušnost
 - tachykardie
 - bolest na hrudi pleurálního charakteru, kašel event. s hemoptýzou
 - zvýšená náplň krčních žil
 - kolaps, synkopa, náhlá smrt při náhlém vzniku a velkém rozsahu
 - u sukcesivní embolizace přechodné stavy dušnosti a tachykardie – často přehlíženo !!

Akutní plicní embolizace IV

- diagnostika
 - klinické příznaky
 - EKG – S1Q3, vznik blokády PTR, P pulmonale
 - RTG - zastínění trojúhelníkového tvaru, chudost plicní kresby, prominence hilů, vývoj pleurálního výpotku, flebografie, plicní angiografie
 - ECHO – přetížení PK, průkaz trombu Dopplerem
 - CT plic
 - laboratorně – Astrup - hypoxémie, hypokapnie, zvýšení DD

EKG při akutní plicní embolizaci



Akutní plicní embolizace V

- komplikace
 - při obstrukci nad 50% plicního řečiště akutní cor pulmonale, náhlá smrt
 - pleuritida, pleurální výpotek
 - pneumonie, absces
- **diff. dg.** – dušnost – spontánní PNO, plicní edém, astmatický záchvat, bolest na hrudi – IM, perikarditida, pleuritida, disekce Ao, hemoptýza – hemateméza, krvácení z oblasti ORL

Akutní plicní embolizace VI

- léčba
- přednemocniční – poloha vsedě, minimální manipulace, uklidnění i medikamenty, opatrný transport
- nemocniční
 - O₂, zajištění centrální žíly
 - dle okolností trombolýza nebo plná heparinizace – 10 000j. bolus, kontinuálně 1000j/hod do aPTT nad 2
 - léčba bolesti
 - katetrizační léčba – fragmentace embolu, lokální trombolýza, Uzv trombolýza
 - výjimečně chirurgická terapie

Akutní plicní embolizace VII

- na úvodní léčbu navazuje **dlouhodobá antikoagulace** – kumarinové preparáty (Warfarin, Lawarin) – INR 2-5, riziko recidivy 30%
- **délka podávání** – při známé příčině 6 měsíců, při neznámé příčině 1-2 roky, pátrat po příčině – koagulační defekty (AT III, protein C, protein S), nádor?
- **prevence TEN** – rehabilitace, hydratace, zábrana poranění endotelu, antiagregace, antikoagulace

Plicní hypertenze, cor pulmonale chronicum I

- **definice** – zvýšení tlaku v plicním řečišti nad 20mmHg v klidu a nad 30 při zátěži
- **etiologie**
- **postkapilární**
 - při selhání LK, Mi stenóze, myxomu LS
- **prekapilární**
 - hypoxická (chronická bronchitida), hyperkinetická (zkratové vady)
 - restriční (firbróza, skoliózy, myopatie)
 - vaskulární (embolizace, vaskulitidy, prim. plicní hypertenze)

Plicní hypertenze, cor pulmonale chronicum II

- **patogeneza** – zvýšení tlaku v plicním řečišti způsobí proliferaci endotelu, fibrózu intimy, obliteraci drobných cév, narůstající resistance plicního řečiště zatěžuje PK, zde hypertrofie, dilatace, selhání
- **příznaky** – snížená výkonnost, progredující dušnost, při námaze závratě, synkopy, bolesti na hrudi, při selhání PK městnání ve velkém oběhu (otoky DKK, hepatomegalie, přeplnění jugulárních žil, ascites, pleurální výpotek, anasarka)

Plicní hypertenze, cor pulmonale chronicum III

- diagnostika
 - ❑ klinické příznaky, poslechově systolický šelest při insuficienci trikuspidální chlopně
 - ❑ EKG – hypertrofie PK, posun osy doprava, P pulmonale, blokáda PTR
 - ❑ ECHO – hypertrofie, dilatace PK
 - ❑ RTG hrudníku – mohutné hily, truncus intermedius nad 18mm,
 - ❑ laboratorně – respirační insuficience, polyglobulie

Plicní hypertenze, cor pulmonale chronicum IV

- **komplikace** – TEN z oblenění žilního průtoku, trávicí obtíže při ascitu, RI, maligní arytmie při selhání PK
- **POZOR!!** při ascitu je snížena rezorpce p.o. podaných léčiv!
- **diff. dg.** – selhání PK z jiného důvodu (např. IM PK)
- **léčba** – základní choroba, dlouhodobá oxygenoterapie malými dávkami kyslíku, venepunkce, diuretika, ACEI, antiagregační terapie

Děkuji za pozornost

