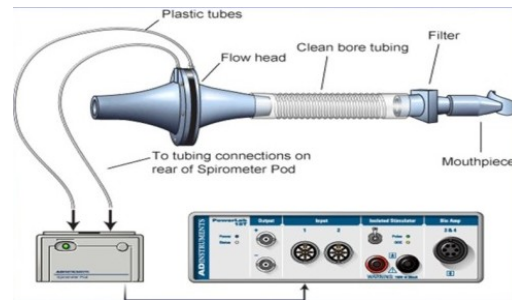
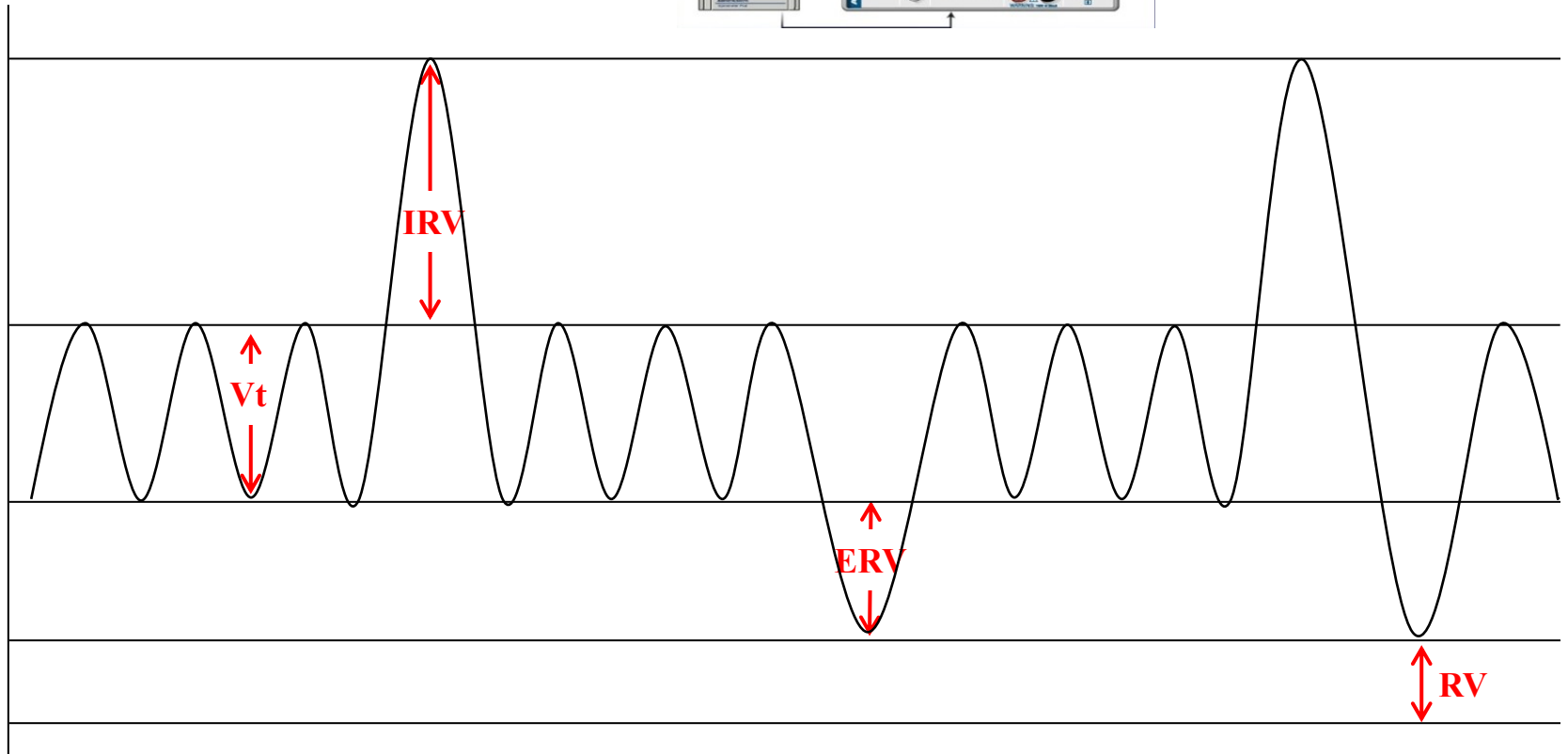


Spirometrické vyšetření (XVIII).
Rozebraný výdech vitální kapacity plic (XIX).

Statické objemy plic.



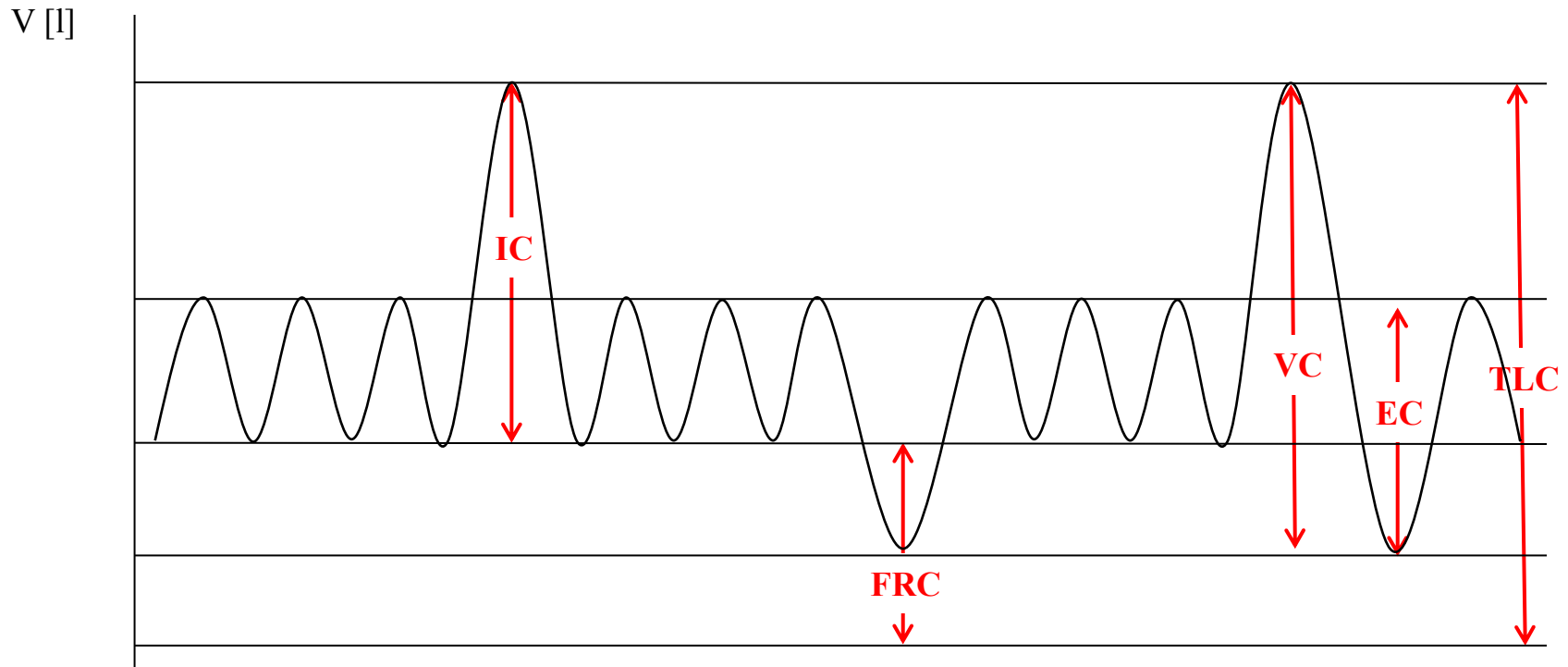
V [l]



Statické plicní objemy

- *Dechový objem (V_t) - (0,5 l)*
- *Inspirační rezervní objem (IRV) - (2,5 l)*
- *Exspirační rezervní objem (ERV) - (1,5 l)*
- *Reziduální objem (RV) - (1,5 l)*

Plicní kapacity



Plicní kapacity

- Kapacita je součet objemů.
- *Vitální kapacita (VC)* = $V_T + IRV + ERV$
- *Celková plicní kapacita (TLC)* = $VC + VC$
- *Funkční reziduální kapacita (FRC)* = $ERV + RV$
- *Inspirační kapacita (IC)* = $IRV + V_T$
- *Expirační kapacita (EC)* = $ERV + V_T$

Dynamické objemy plic.

Klidové dýchání:

Frekvence 10 – 18 dechů/min

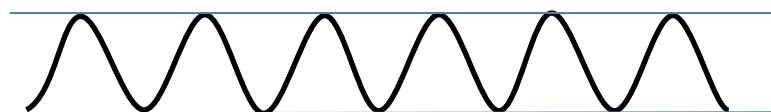
Minutová ventilace ($V_t \times$ frekvence dýchání) 5 – 9 l/min

Maximální minutová ventilace (MMV) – množství vzduchu, které může být ventilováno při maximálním úsilí

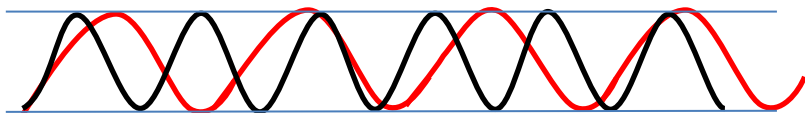
Změna frekvence dýchání

Změna objemu dýchání

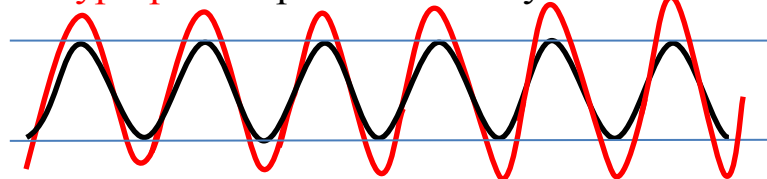
Eupnoe – normální dýchání



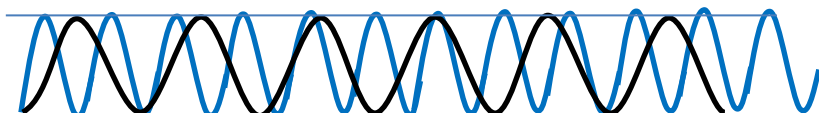
Bradypnoe – zpomalené dýchání



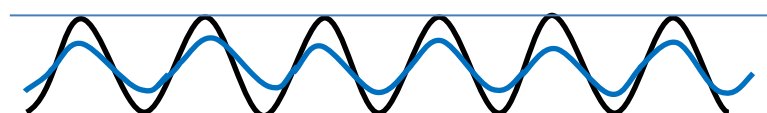
Hyperpnoe – prohloubené dýchání



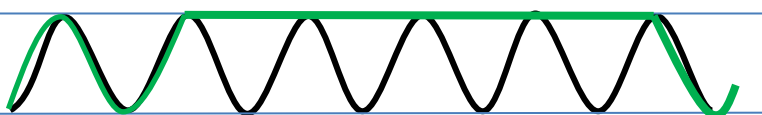
Tachypnoe – zrychlené dýchání



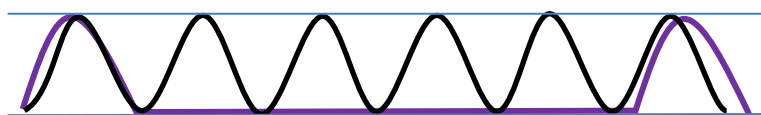
Hypopnoe – mělké dýchání



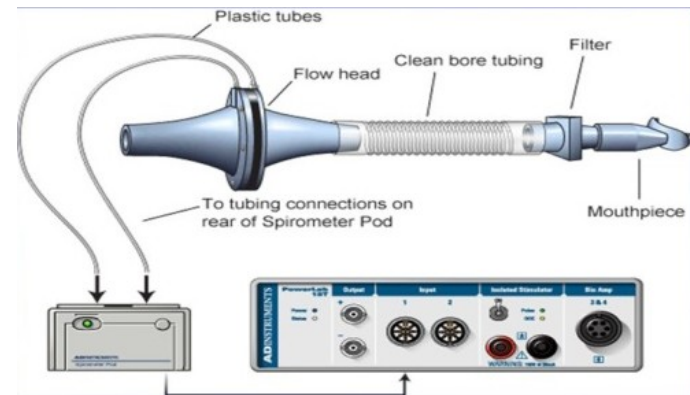
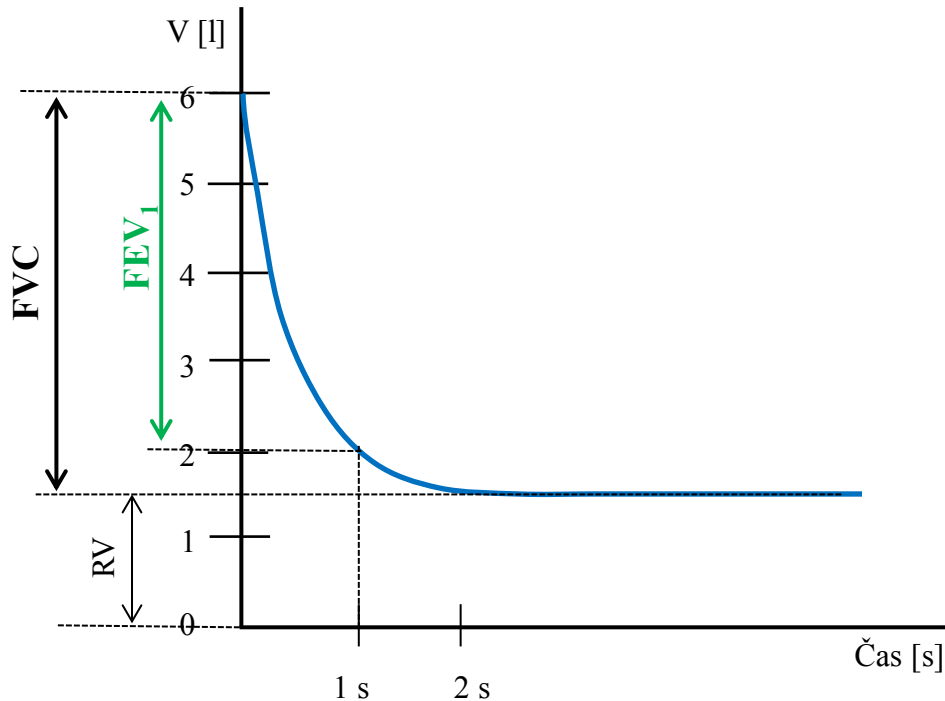
Apnoe v inspiriu – zástava dechu v inspiriu (min 40s)



Apnoe v expiriu – zástava dechu v expiriu (min 20 s)



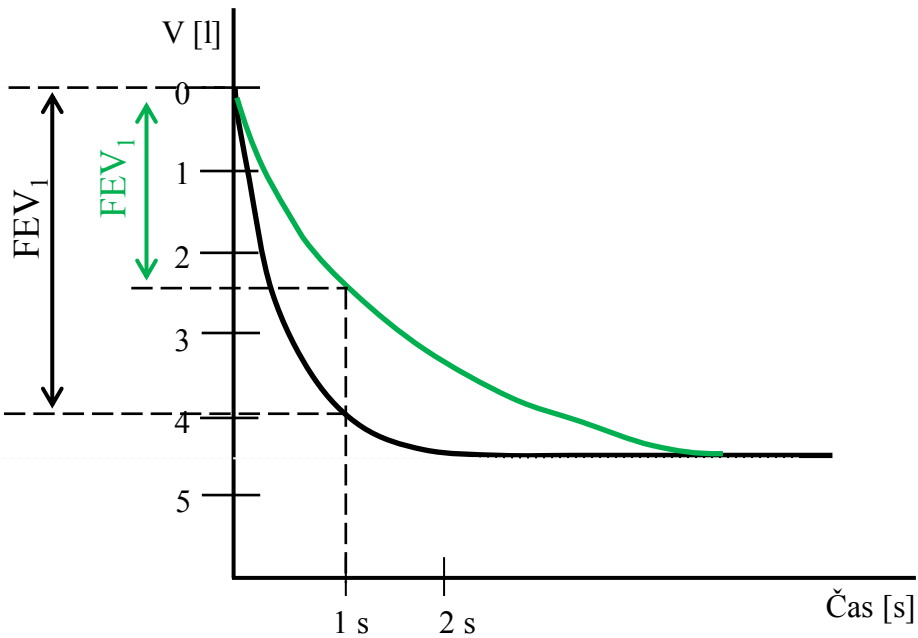
Rozepsaný výdech vitální kapacity plic. Křivka objem – čas.



- **FVC** – usilovná vitální kapacita; maximální objem vzduchu, který lze po maximálním nádechu prudce vydechnout
- **FEV_1** – usilovně vydechnutý objem za první sekundu; objem vzduchu vydechnutý s největším úsilím za 1. sekundu po maximální nádechu
- **FEV_1/FVC (%)** – Tiffeneauv index – kolem 80 %

Obstrukční poruchy plic (\downarrow FEV₁)

- tracheální stenóza
- astma bronchitis
- CHOPN
- nádor v dýchacích cestách



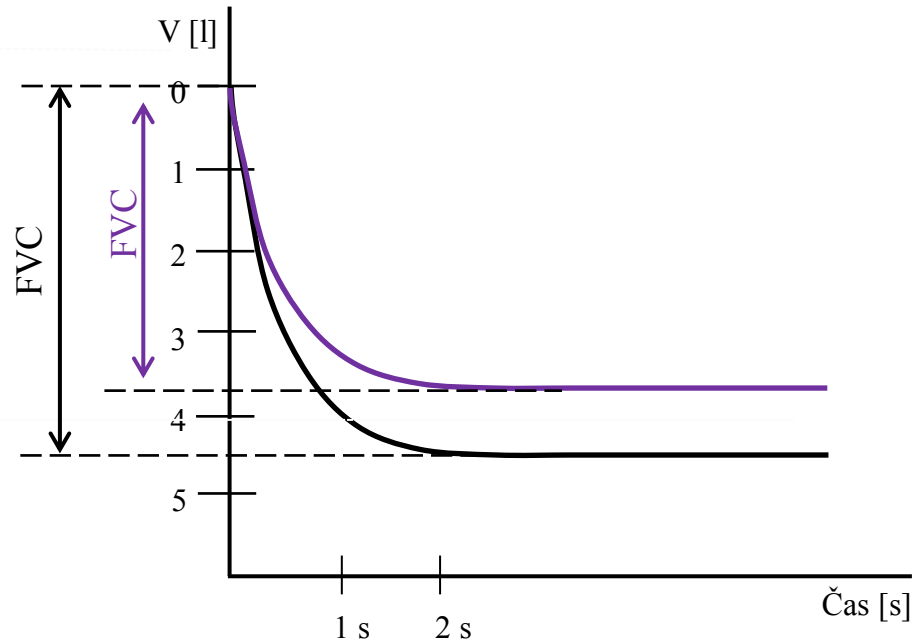
Restrikční poruchy plic (\downarrow FVC)

pulmonální příčiny

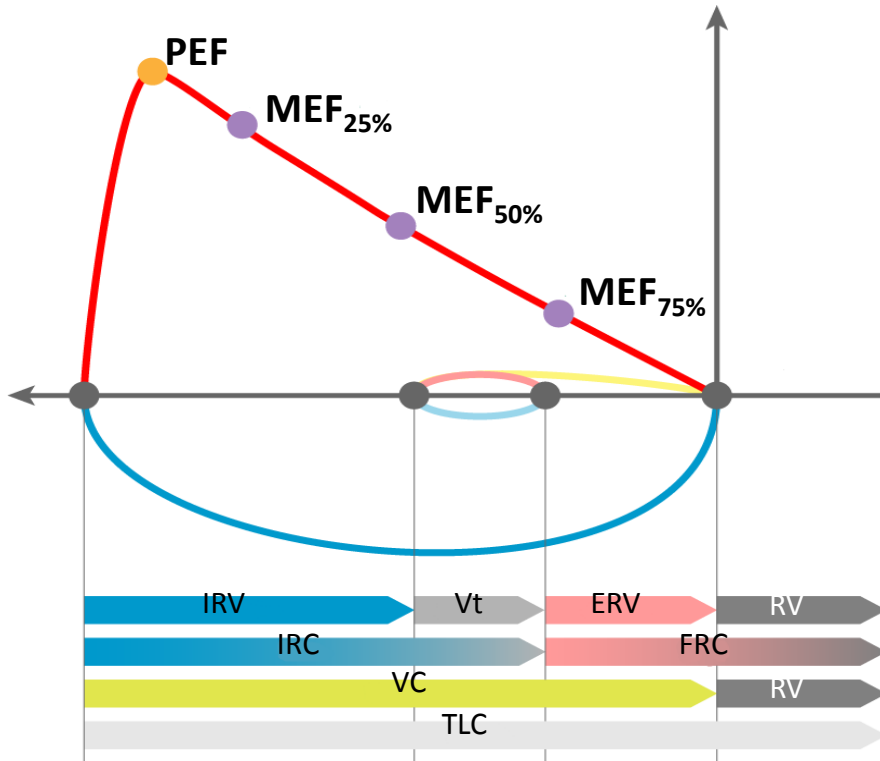
- plicní fibróza
- resekce plic
- plicní edém
- pneumonie

extrapulmonální příčiny

- ascites
- kyfoskolióza
- popáleniny
- vysoký stav bránice



Rozeepsaný výdech vitální kapacity plic. Křivka průtok – objem.



- **PEF** – vrcholový výdechový průtok; nejvyšší rychlost na vrcholu usilovného výdechu (odpovídá vzduchu v horních DC)
- **MEF** – maximální výdechové průtoky (rychlosti) na různých úrovních FVC, kterou je ještě třeba vydechnout (nejčastěji na 75 %, 50 % a 25 % FVC)

LUNG VOLUMES AND CAPACITIES


IRV
INSPIRATORY
RESERVE VOLUME

V_T
TIDAL VOLUME

ERV
EXPIRATORY
RESERVE VOLUME

RV
RESIDUAL VOLUME

LOOK WHAT
I CAN DO!



IC
INSPIRATORY
CAPACITY

FRC
FUNCTIONAL
RESIDUAL CAPACITY

VC
VITAL CAPACITY

TLC
TOTAL LUNG
CAPACITY



IRV



V_T



ERV



RV



IC



FRC



VC



TLC