

# Patologie kostí, kloubů a svalů

---

MARKÉTA HERMANOVÁ

# Patologie kostí

---

# Osteoporóza

---

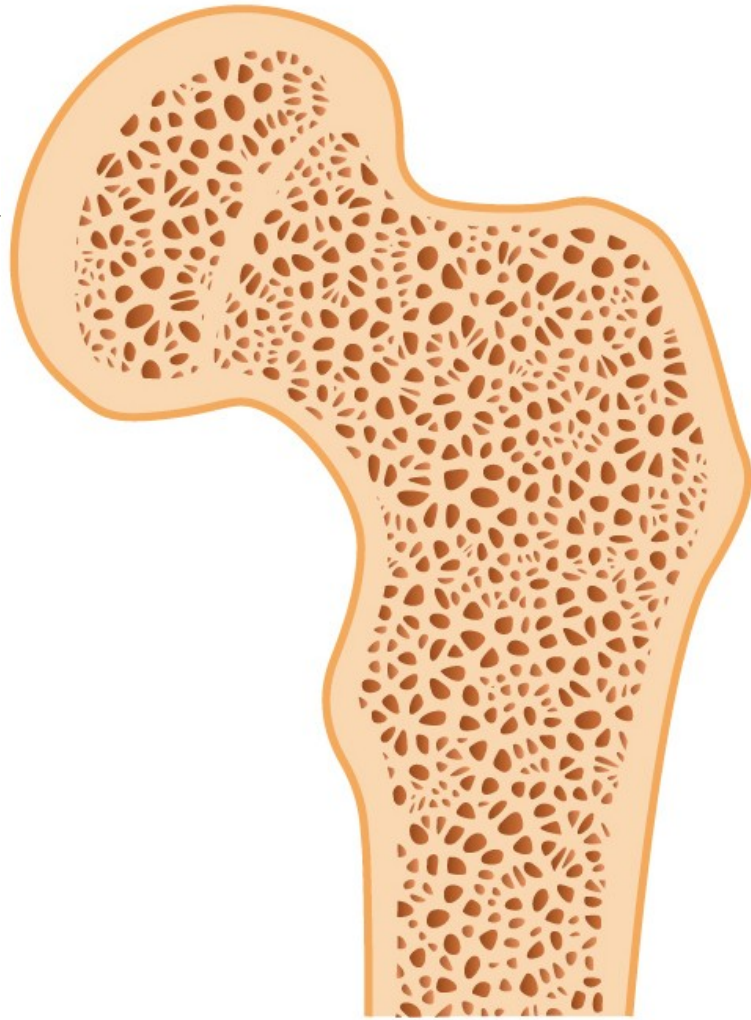
Zvýšená porozita a redukce kostní masy, při normální mineralizaci; v důsledku zvýšené resorpce kosti, snížené tvorby nebo kombinace obojího

Běžně u starších, zejména u žen, často provází imobilitu

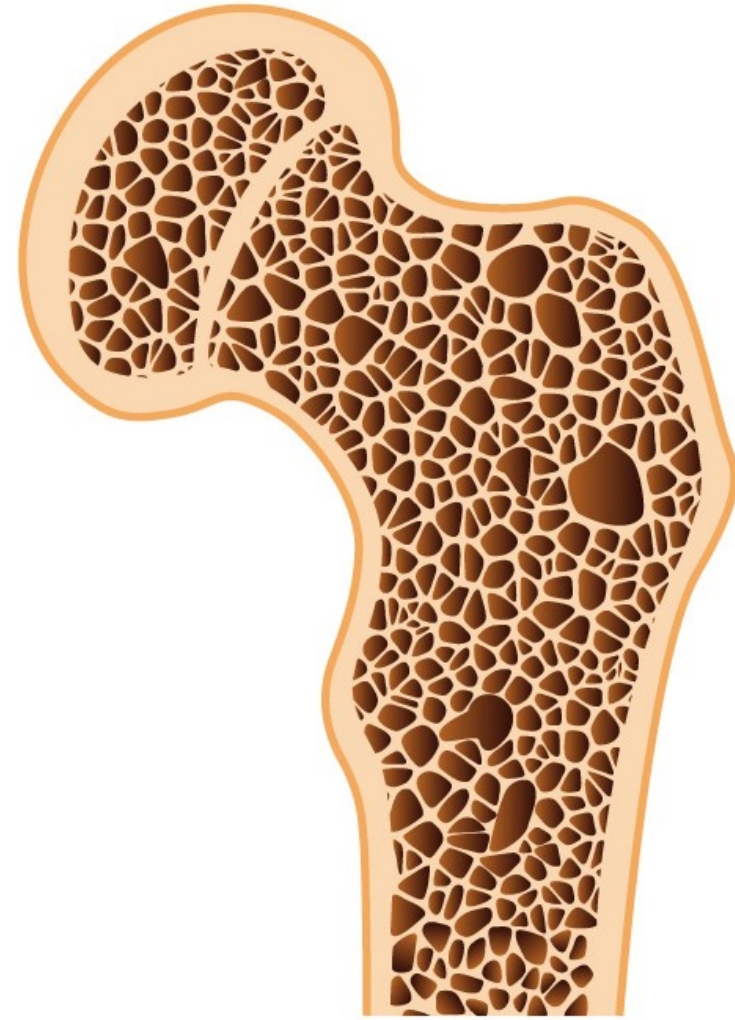
Komplikace léčby steroidy a Cushingova syndromu

Asociace s alkoholismem, diabetem, jaterními chorobami a kouřením

Predispozice k frakturám (př. krček femuru), způsobuje skeletální deformity a bolesti (v důsledku kompresních fraktur)



Healthy bone



Osteoporosis

# Osteoporóza

---

## Primární

- postmenopauzální
- senilní

## Sekundární

### 1. Endocrinopatie

- hyperparathyreoidismus
- hyperthyreoidismus
- hypogonadism
- Cushingův syndrom
- nádory hypofýzy
- Addisonova nemoc

### 2. Nádory (mnohočetný myelom, osteolytické metastázy)

### 3. Nemoci GIT (malnutrice, malabsorpce, jaterní nemoci, hypovitaminózy C,D)

### 4. Revmatologická onemocnění (revmatoidní artritida)

### 5. Léky (heparin, chemoterapie, kortikosteroidy, alkohol, antiepileptika)

### 6. Jiné (osteogenesis imperfecta, imobilizace, plicní choroby, homocystinurie, anémia)

# Regulace metabolismu vápníku

---

## Parathormon (PTH)

## Vitamín D

- stimuluje mobilizaci kalcia z kostí (PTH)
- zvyšuje reabsorpci kalcia v ledvinách (PTH, vitamín D)
- stimuluje absorpci kalcia a fosfátů ze střeva (vitamín D)

## Kalcitonin

- produkován parathyreoidálními buňkami štítné žlázy
- snižuje hladinu sérového kalcia, pokud je zvýšené

# Rachitis a osteomalacie

## Při deficitu mineralizace kostní matrix

---

**Rachitis/křivice**, u dětí, způsobuje kostní deformity

**Osteomalacie**, u dospělých, zvyšuje fragilitu kostí, u pokročilých forem deformity

**V důsledku nedostatku aktivních metabolitů vitamínu D.**

### **Hypovitaminóza D**

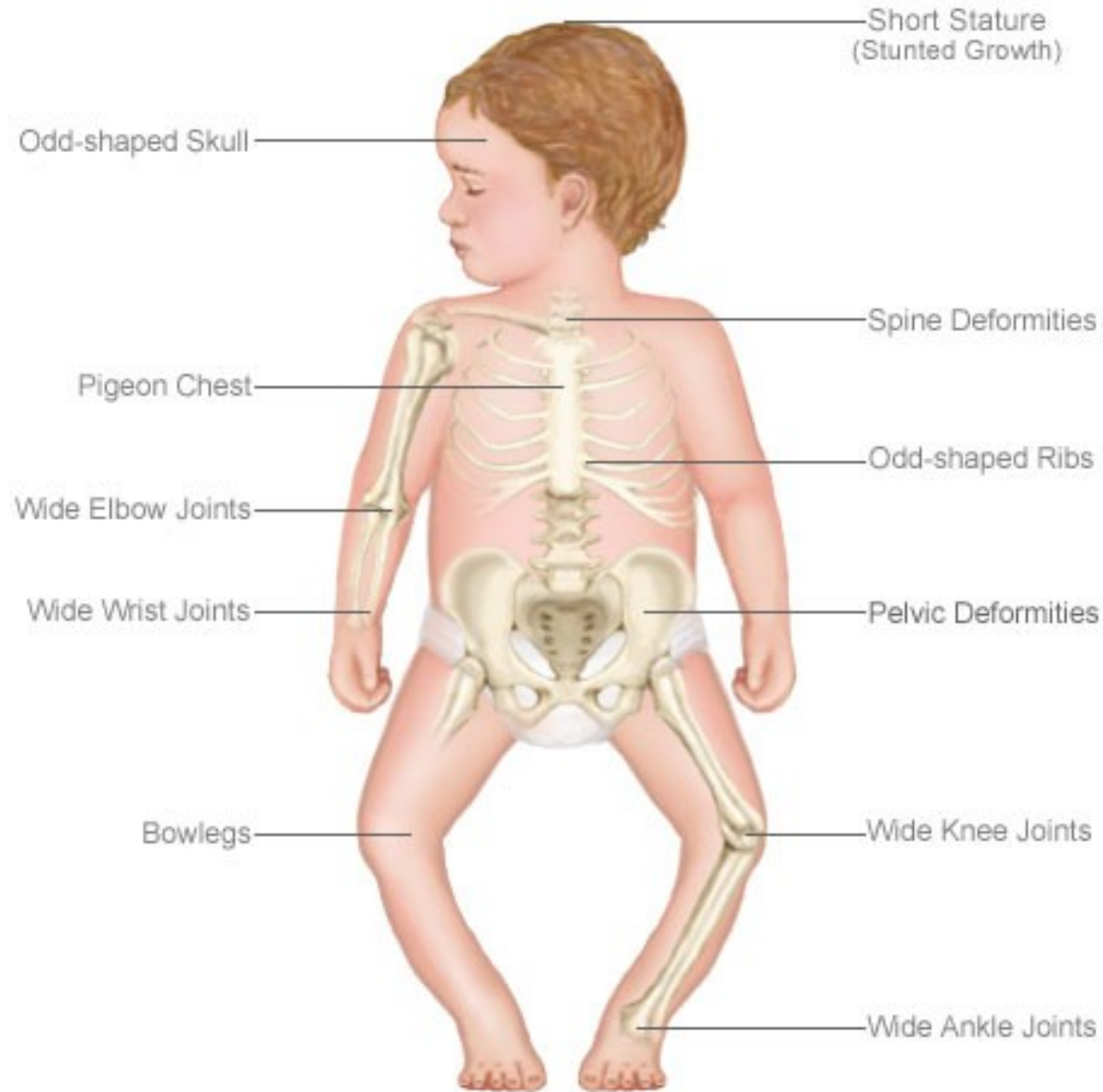
Nedostatečný příjem vitamínu D

Nedostatečná expozice slunci

Intestinální malabsorpce (malabsorpce vitamínů rozpustných v tucích)

Porucha metabolismu vitamínu D (poruchy hydroxylace u jaterních a renálních chorob, kongenitální enzymatické deficity)

# Rachitis/křivice/rickets





# Möllerova-Barlowova choroba – avitaminóza C

---

Vitamín C – hydroxylace molekul procolagenu

Snížená sekrece kolagenu fibroblasty a osteoklasty

Hemoragie, subperiostální hematomy, krvácení do kloubů

Snížená tvorba osteoidu a proliferace chrupavky, normální mineralizace – infrakce, fraktury, epiphyselýzy, periostitis ossificans, horší hojení kostních defektů

# Hyperparathyreoidismus a hyperkalcémie

---

**Hyperparathyreoidismus (↑PTH)** – zvýšená osteoklastická resorpce kosti

- *primární*: hyperplázie příštítných tělísek, tumor (adenom)
- *sekundární*: u hypokalcémie → zvýšená sekrece PTH

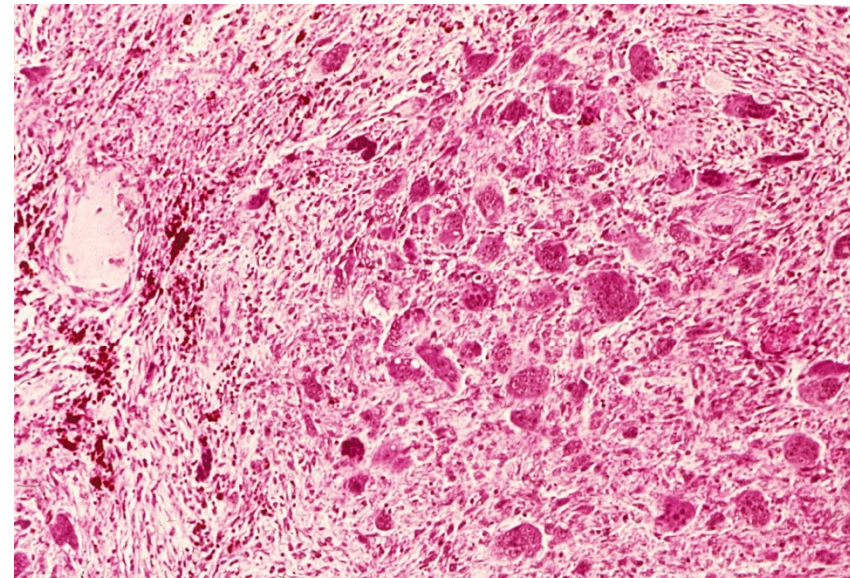
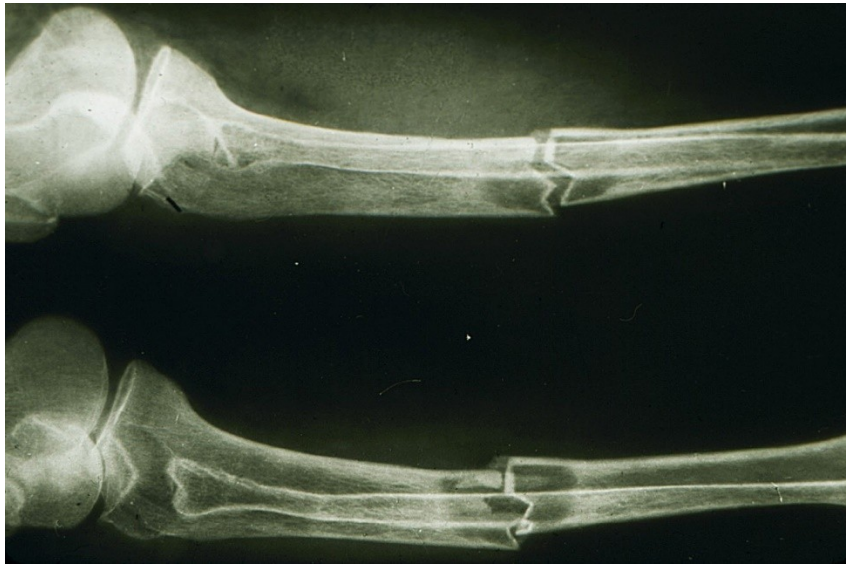(př. u selhání ledvin → renální osteodystrofie (kombinace osteomalacie a ↑PTH)

- sekrece PTH-like peptidů maligními tumory v rámci *paraneoplastického syndromu*

**Kostní léze/fibrózní osteodystrofie**: tenký kortex, osteopenie, fibrovaskulární tkáň v dřevných prostorech, infrakce, krvácení, organizující se hematomy, pseudocysty, hnědé pseudotumory (masa reaktivní tkáně)

# Patologická fraktura a hnědý tumor (pseudotumor) při hyperparatyreoidismu

---



# Pagetova choroba (osteitis deformans)

1. Osteolytická fáze
2. Osteoblastická fáze
3. Osteosklerotická fáze

## Etiologie??

Pomalá virová infekce(paramyxovirus)??

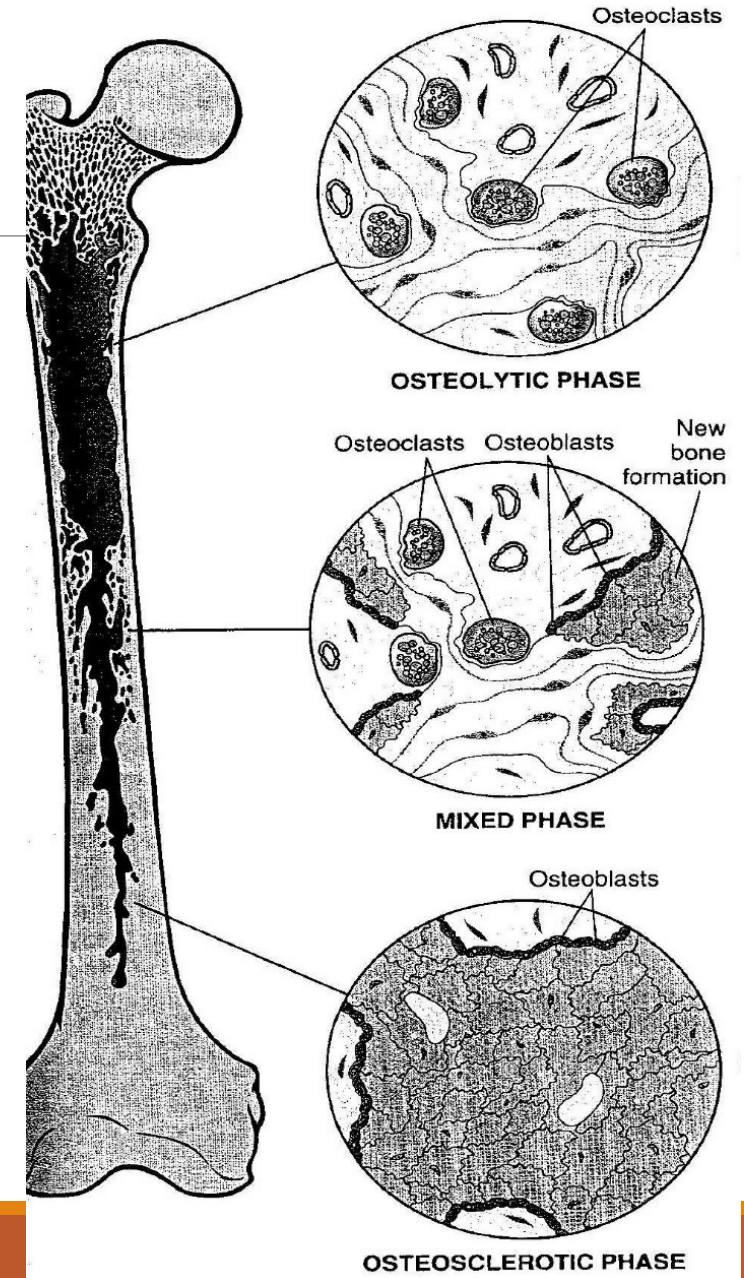
Hereditární faktory

Přestavěná/mozaikovitá kost objemnější, křehčí, s redukcí dřevných prostor

Klinicky bolesti, deformity, fraktury, komprese nervů

Monoostotická – Polyostotická (15 %)

Vyšší riziko vzniku kostních nádorů a pseudotumorózních lézí



# Osteomyelitida

---

Zánětlivá kostní léze, bakteriální infekce; infekce hematogenně či přestupen z okolí (př. otevřená zlomenina)

Nekrotická kost tvoří vnitřní sekvestr; reaktivně novotvořená kost tvoří zevní involkurum

Nejčastěji u dětí (př. infekce *Staphylococcus aureus*)

Komplikace tbc

Komplikace zavádění fixačních dřeňových nástrojů při léčbě zlomenin

# Osteomyelitida

---

## Pyogenní osteomyelitida

- Staphylococcus a., E. coli, Pseudomonas, Klebsiella, Haemophilus i., Salmonella,...
- akutní, subakutní, chronická

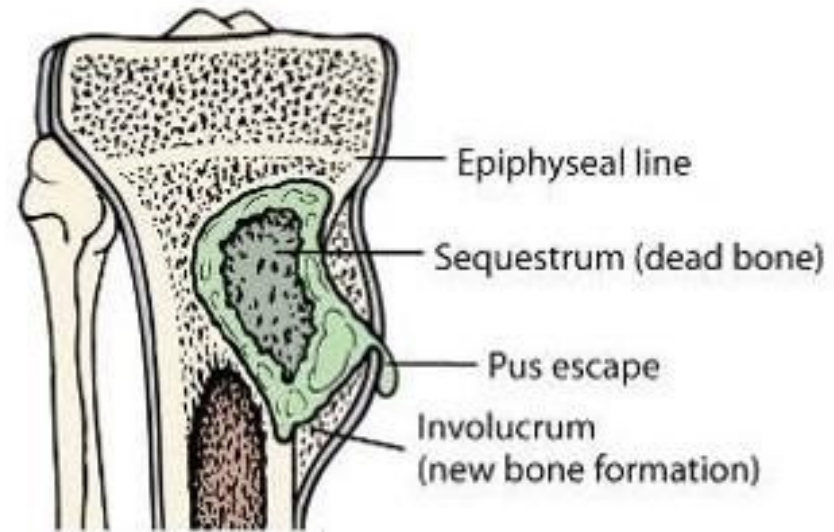
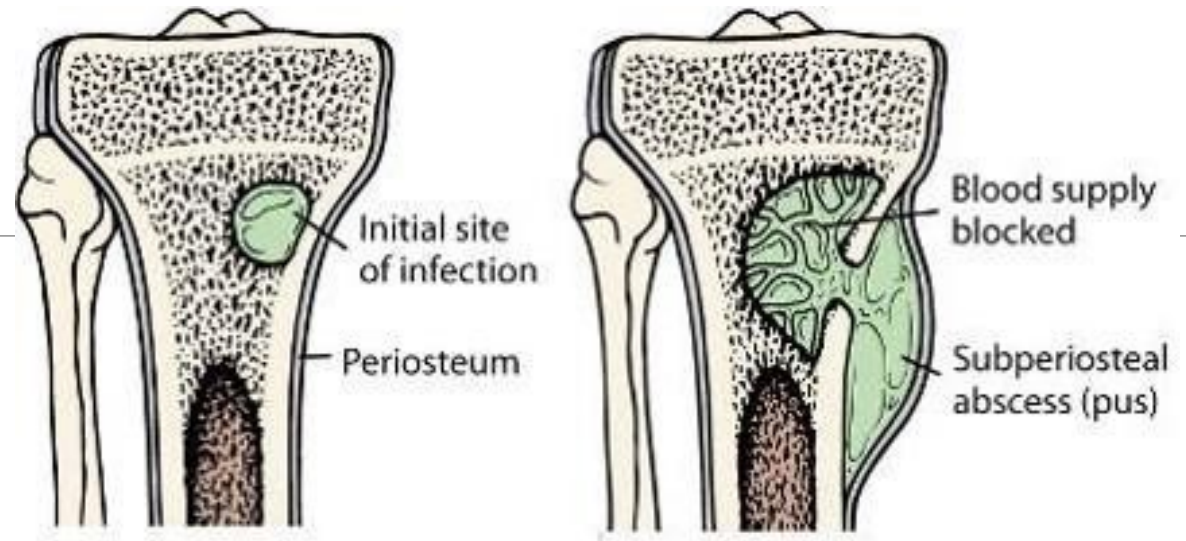
## Tuberkulózní osteomyelitida

- Hematogenním šířením BK do kostí
- Pottova nemoc páteře

## Skeletální syfilis

- STD, Treponema pallidum
- congenitální syfilis (spirochety lokalizované v místech aktivní enchondrální osifikace (osteocondritis) a v periostu (periostitis))
- získaná syfilis (terciální stádium; reaktivní periostitida: nos, patro, lebka, končetiny – tibie)

# Osteomyelitida



(Revised from Murray: Clinical Microbiology, 26 (1992, 1994))

# Dědičná onemocnění skeletu

---

## Achondroplazie

- AD, monogenně dědičná nemoc (gen pro receptor růstového faktoru fibroblastů)
- Malý vzrůst, zkrácení končetin, vyklenuté čelo, vpáčený nos

## Osteopetróza

- Snížená osteoklastická resorpce kostí, difúzní symetrická skleróza skeletu
- Osteosclerosis fragilis generalisata – zvýšená lomivost kostí
- AR (závažnější fenotyp) a AD
- Anémie (redukce dřevných prostor), extramedulární hemopoéza – hepatosplenomegalie, opakované infekce, fraktury, komprese hlavových nervů – (atrofie optiků, hluchota, obrna n. facialis)



# Dědičná onemocnění skeletu

---

## mukopolysacharidózy

- Dědičná metabolická onemocnění, v důsledku vrozeného deficitu lysosomálních enzymů; asociované s poruchami výstavby kostí, chrupavek, šlach, pojivové tkáně,...
- Postižení zejména chondrocytů
- Abnormality hyalinní chrupavky: nízký vzrůst, abnormality hrudníku, malformace kostí

## osteogenesis imperfecta (collagen I disorder)

- Fenotypicky příbuzná onemocnění (typy 1-4) ; variabilní závažnost postižení
- Klinicky: fragilita kostí, modré skléry, poruchy sluchu, dentinogenesis imperfecta

## type 2, 10, and 11 collagen diseases

- Achondrogeneze (krátký hrudník, zkrácení končetin, velká hlava, oploštělý obličej)
- Hypochondrogeneze (podobný fenotyp)

## Maligní nádory kostí

Tumor	%	Obvyklý věk	M:Ž	Lokalizace	Chování	Léčba, prognóza
<b>Osteosarkom</b>	30	Adolescenti	2:1	Dlouhé kosti, distální femur, proximální tibie	Rychlý růst, bolest, otok, metastázy do plic	Chirurgie a chemoterapie 40% cure rate
<b>Chondrosarkom</b>	15	35-60	2:1	Pánev, žebra, páteř, dlouhé kosti	Pomalý růst, metastázy do plic	Chirurgie 75% cure rate
Fibrosarkom	20	Kdykoli, peak 30-40	3:2	Femur, tibie, humerus, pánev	Lokálně agresivní, vaskulární invaze	Chirurgie 40% cure rate
<b>Ewingův sarkom</b>	7	Děti a adolescenti	2:1	Dlouhé kosti, pánev, žebra	Široce metastazující	Chirurgie a chemoterapie 50% cure rate

+ sekundární, metastatické nádory: mamma, plíce, prostata, ledviny, štítná žláza,.....  
 + osteolytické léze u myelomu/plasmocytomu

# Benigní kostní nádory

---

Osteochondroma (exostosis)

Enchondroma

Chondroblastoma

Chondromyxoid fibroma

Osteoma

Osteoid osteoma

# Lokálně agresivní a rekurentní tumory

---

## **Obrovskobuněčný kostní nádor (osteoklastom)**

(nad 20 let, 95 % benigních)

## **Osteoblastom**

(mladí, axiální skelet, dlouhé kosti)

## **Chordom**

(axiální skelet, nejčastěji sacrum, klivus)

## **Adamantinom**

(tibie)

# Patologie kloubů

---

# Osteoartróza

---

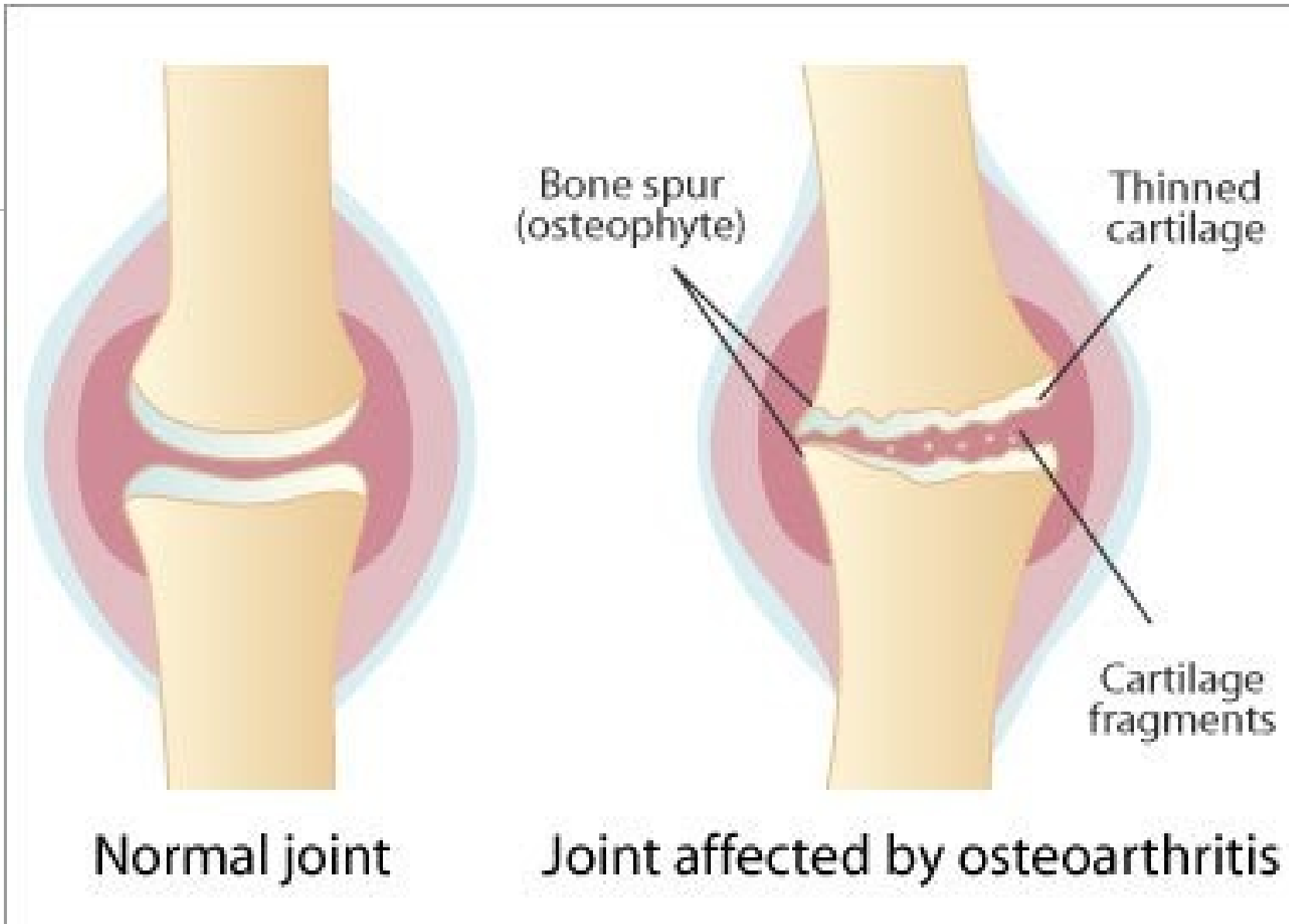
Časté bolestivé degenerativní kloubní onemocnění

Primárně postihující kyčelní a kolenní klouby

Eroze chrupavky vedou k sekundárnímu poškození přiléhající kosti

V synovii minimální zánětlivé změny

Nádrady kyčelních a kolenních kloubů



# Revmatoidní artritida

---

Chronické systémové zánětlivé onemocnění postihující i klouby

Nehnisavá proliferativní synovitida s progresivní destrukcí kloubních chrupavek a ankylozou postižených kloubů

Autoimunitní onemocnění, s genetickou predispozicí; 95 % pacientů s RA s pozitivitou revmatoidního faktoru (IgM proti Fc fragmentu IgG – tvorba imunokomplexů); specifitější anti-citrulinové protilátky; Ž>M

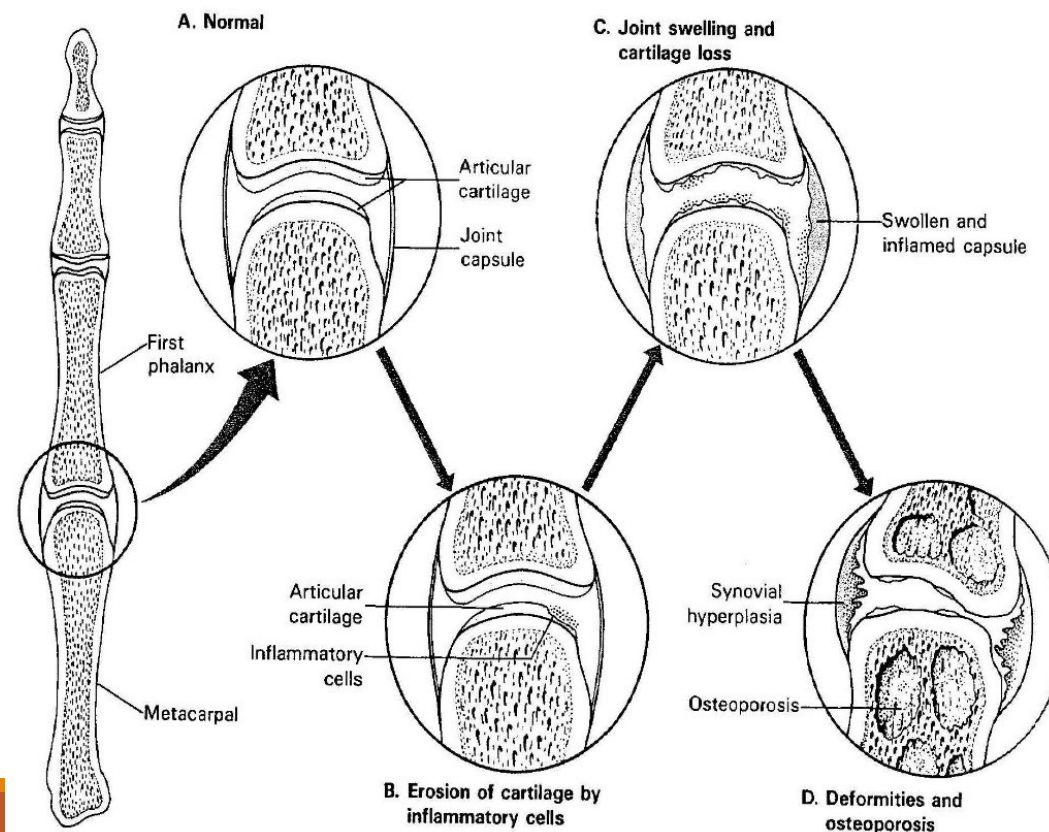
Malé kosti ruky, zápěstí, kotníky, lokty, kolena, krční páteř, kyčle, temporomandibulární kloub; lumbosakrální oblast nepostížena



# Revmatoidní artritida

Systemové znaky: subkutánní revmatoidní noduly, anémie, lymfadenopatie a splenomegalie, serositidy (př. perikarditida), Sjögrenův sy, uveitida, vaskulitidy,....

Juvenilní RA u dětí



# Séronegativní spondylartropatie: asoc. s HLA-B27 haplotype

---

## Ankylozující spondylitida (m. Bechtěrev)

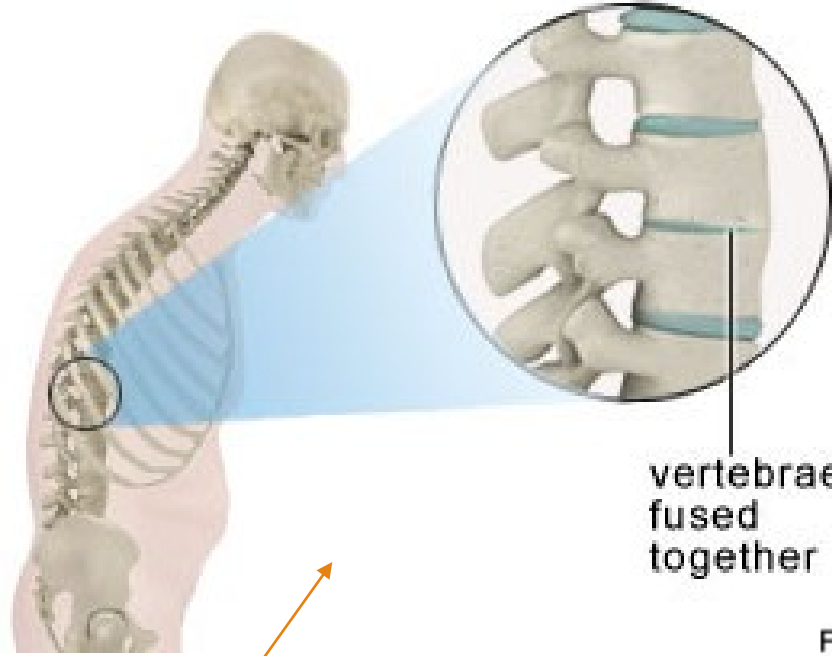
- Zánětlivé postižení páteřních spojení
- Chronická synovitida, destrukce chrupavky, kostěnná ankylóza (sakroiliakální a apofyzeální klouby), osifikace tendinoligamentózních inzercí
- Fúze obratlových těl s inhibicí flexe a rotace, zejména krční páteře, fixované páteřní deformity
- 90 % pacientů má HLA-B27 haplotyp
- Systémové postižení: periferní artritidy, uveitida, idiopatické střevní záněty

## Reiterova nemoc

- arthritida + konjunktivitida + uretritida
  - 80 % HLA-B27+; autoimunitní reakce, často předchází infekcí
  - infekce genitourinární (Chlamydie) a GITu (Shigella, Salmonella, Yersinia, Campylobacter)
- + **artritida u psoriázy** (distální interfalangeální klouby); u **IBD** (idiopatické střevní záněty)

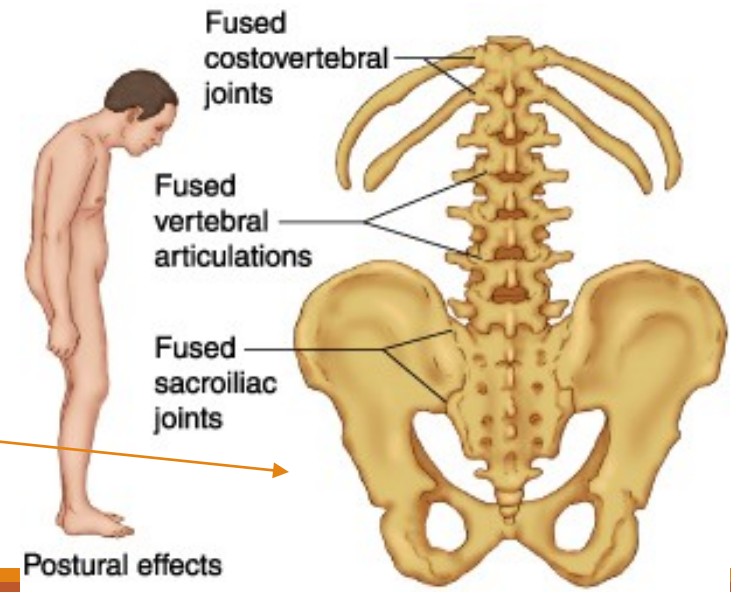
spine without  
ankylosing spondylitis

spine with  
ankylosing spondylitis



vertebrae  
fused  
together

Ankylozující spondylitida



Postural effects

# Infekční artritida

## Bakteriální artritida

- *Staphylococcus aureus*
- *Staphylococcus albus* (prosthetic joints)
- *Streptococcus pyogenes*
- *Haemophilus influenzae*
- *Diplococcus pneumoniae*
- *Neisseria gonorrhoeae*

## tbc arthritida

- tbc osteomyelitida (nejčastěji postižení páteře)

## Lymská borelióza - arthritida

- *Borrelia burgdorferi*

## Virus-asociované artritidy

- parvovirus B19, zarděnky, HCV

## Infekční discitida

- *Staphylococcus aureus*, *Mycobacterium tuberculosis*, *Brucella abortus*

# Revmatická artritida – revmatická horečka

---

Patologickou imunitní reakcí podmíněná multisystémová zánětlivá odpověď – pozdní komplikace infekce beta-hemolytickým streptokokem (např. po angíně)

Migrující polyartritida velkých kloubů

Pankarditida

!!!

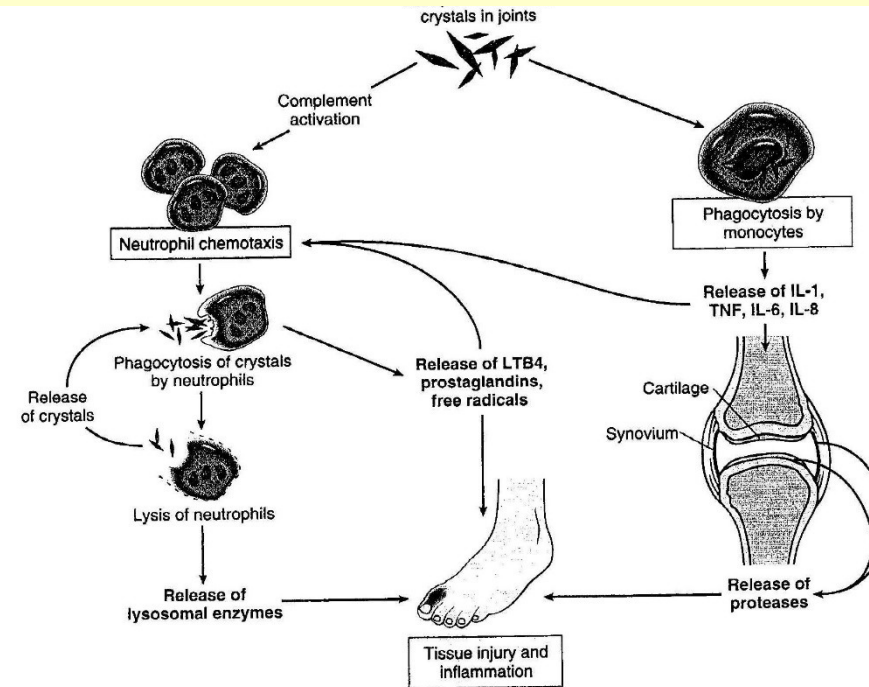
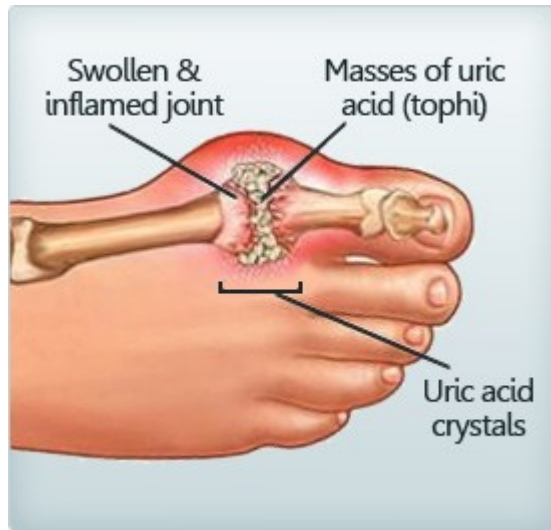***Revmatická horečka:*** imunologicky podmíněné post-streptokokové systémové onemocnění s postižením srdce a kloubů.

***Rheumatoidní artritida:*** autoimunitní nemoc způsobující artritidu, bez vztahu k revmatické horečce.

## Patogeneze:

- Idiopatická
- Snížené vylučování kyseliny močové u chronického renálního selhání
- Zvýšená produkce kyseliny močové (při zvýšeném rozpadu buněk (př. u léčby hematologických malignit), u specifických enzymatických deficitů
- Vysoký příjem purinů (červené maso, luštěniny, ...)

# Dna



- Bolestivá akutní zánětlivá odpověď na depozici urátových krystalů
- Postižení metatarsofalangeálního kloubu/palce nohy nejčastější
- M>Ž, 40-60 let, často familiárně
- Zvýšená hladina kyseliny močové

# Pojivová tkáň

---

# Systemová onemocnění pojiva

---

Multisystémová onemocnění postihující klouby, kůži a podkožní tkáň

Ž>M (kromě polyarteritis nodosa a ankylozující spondylitidy), mírná genetická predispozice

Chronický průběh, odpověď na protizánětlivou a imunosupresivní léčbu (př. kortikosteroidy)

První příznaky často v mládí a časně dospělosti

Imunologické abnormality (cirkulující autoantilátky, imunokomplexy)



## Klinické a patologické znaky nejčastějších systémových onemocnění pojiva

Nemoc	Ž:M	Věk nástupu	Klinické znaky	Imunitní abnormality	Patologie
<b>Revmatoidní artritida</b>	3:1	Mladší a střední věk, také děti	Chronická polyartritida Podkožní noduly/granulomy Splenomegalie	RF anti-citrulinové protilátky	Chronická synovitis Granulomy v podkoží Fibrinózní perikarditis
<b>Systemový lupus erythematosus</b>	8:1	Mladší a střední věk	Kožní projevy (motýlovitý exantém) Glomerulopatie Arthritis, arthralgie. Anémie, leukopenie.	Autoprotilátky proti jaderným a cytoplazmatickým Ag a jiným buněčným komponentám	Synovitis, glomerulonephritis, kožní projevy (motýlovitý exantém)
<b>Polyarteritis nodosa</b>	3:1	Kdykoliv, hlavně střední věk	Arthralgie Bolesti břicha Ischemické léze orgánů, neuropatie, poškození ledvin Horečka, leukocytóza, eosinofilie	RF Antinukleární protilátky	Nekrotizující vaskulitida (cévy středně velké)
<b>Ankylozující spondylitida</b>	2:1	Mladí dospělí	Bolesti zad Arthritidy Uveitidy	Většina HLA-B27+	Spondylitida, intervertebrální a sakroiliakální fúze

## Klinické a patologické znaky nejčastějších systémových onemocnění pojiva

Nemoc	Ž:M	Věk nástupu	Klinické znaky	Imunitní abnormality	Patologie
<b>Poly- a dermatomyositis</b>	3:1	Dospělí (DM i u dětí)	Svalová slabost, bolest, zatuhnutí svalů, kožní eflorescence u DM	Autoprotilátky asoc. s myositidami	Myositida, může být paraneoplastickým projevem
<b>Polymyalgia rheumatica</b>	2:1	Starší	Únava, slabost, bolesti svalů, zejména ramena, kyčle, pánev	Bez konstantních změn Vysoká sedimentace, CRP	Nespecifické změny ve svalové biopsii, často asoc. s temporální arteritidou
<b>Temporální, obrovskobuněčná arteritida</b>	2:1	Starší	Bolesti hlavy Poruchy zraku	Bez konstantních změn Vysoká sedimentace, CRP	Chronická granulomatózní arteritida, arterie hlavy a krku
<b>Sklerodermie</b>	3:1	30-50 let	Raynaudův fenomén Ztluštění kůže Polyartritida Dysfagia. Dyspnoe. Hypertenze	RF (25 %) Antinukleární Ab (50 %)	Fibróza poskožní a podslizniční tkáně, fibróza arterií muskulárního typu

## Nádory měkkých tkání

Benigní	Maligní
Lipom	Liposarkom
Angiom	Angiosarkom
Leiomyom	Leiomyosarkom
Rhabdomyom	Rhabdomyosarkom
Fibrom	Fibrosarkom
	„Synoviální“ sarkom (=sarkom měkkých tkání)

### + Tumor-like léze měkkých tkání:

- Fibromatózy (palmární, plantární, abdominální,...)
- Nodulární fasciitida
- Myositis ossificans

Patologie kosterního svalu:

---

**NEUROMUSKULÁRNÍ NEMOCI**

# Neuromuskulární onemocnění

---

## Neurogenní léze – neurogenní atrofie

### Poruchy nervosvalového přenosu

#### Myogenní léze

- Svalové dystrofie
- Kongenitální strukturální myopatie

## Zánětlivé myopatie – myositidy

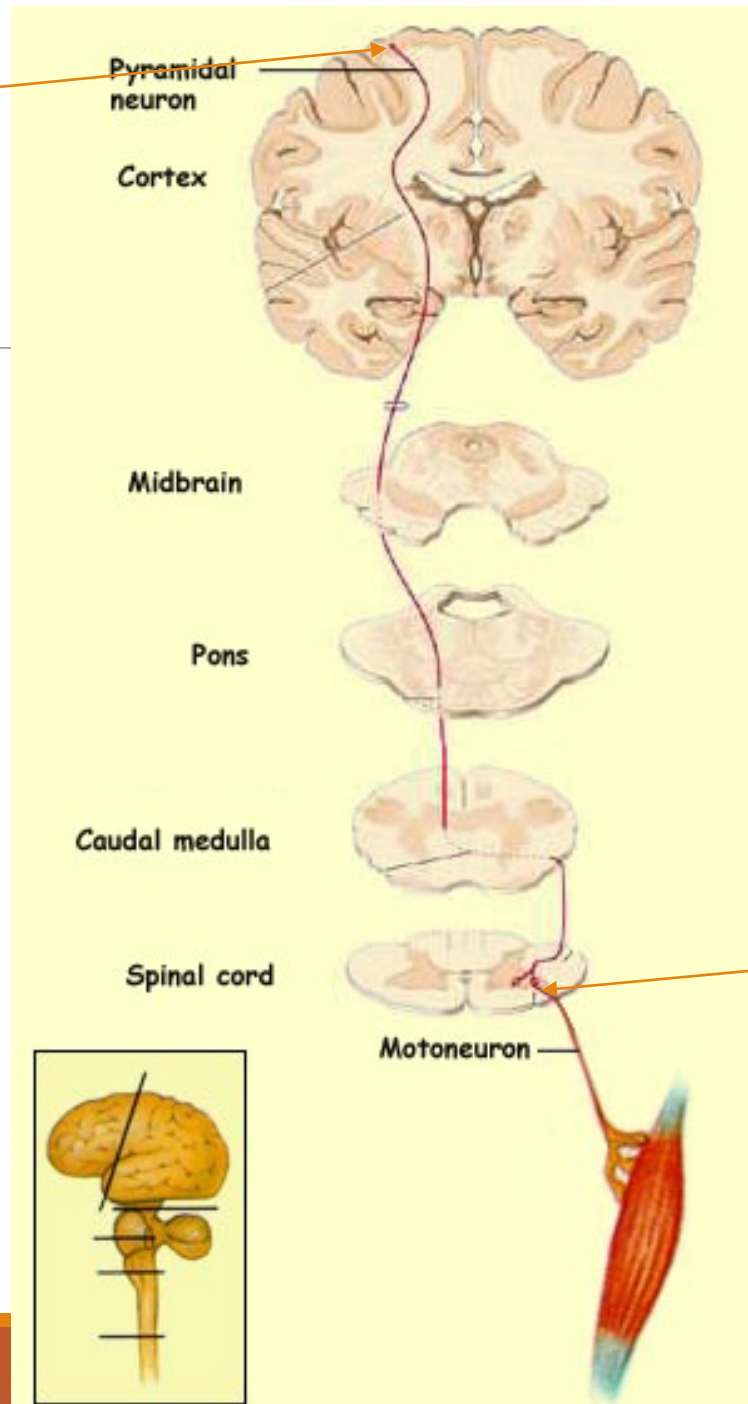
### Myopatie asociované s metabolickými chrobami

- Glykogenózy
- Deficit karnitinu
- Mitochondriální onemocnění disorders

#### Jiné

- myopatie u endokrinopatií (u hypo i hypertyreózy, steroidní myopatie,... )
- léky indukované myopatie (steroidní myopatie, ...)
- etanolová myopatie

Horní motoneuron



# Motorická dráha

Dolní motoneuron

# Neurogenní léze – neurogenní/denervační atrofie

---

## Postižení motoneuronů

- Amyotrofická laterální skleróza
- Spinální svalová atrofie

## Radikulopatie

- Diskopatie
- Extramedulární tumory
- Polyradikuloneuropatie - Guillain-Barré syndrome – patologickou imunitní reakcí podmíněná demyelinizace

## Poškození periferních nervů/periferní neuropatie

- Zánětlivé, traumatické, metabolické (diabetické), toxické, genetické (HSMN), neoplastické

(viz přednáška nervový systém)

# Poruchy nervosvalového přenosu

---

## Myastenia gravis

- autoimunitní onemocnění, autoprotilátky proti receptorům pro acetylcholin; Ž>M
- fluktuující progresivní svalová slabost (oční, bulbární a proximální končetinové svaly nejvíce postiženy)
- často provázeno hyperplazií thymu a thymomy
- imunosupresivní léčba a thymektomie

## Lambert-Eaton myastenický syndrom

- paraneoplastický, komplikace maligních nádorů (př. malobuněčný karcinom plic)
- pletencová a proximální svalová slabost
- v.s. autoimunitní reakce proti kalciovým kanálům
- i geneticky podmíněné formy (mutace v genech Ca kanálů)



# Svalové dystrofie

---

Heterogenní skupina dědičných onemocnění svalů

Progresivní svalová slabost

Dystrofické změny svalů, jejich náhrada vazivově tukovou tkání

Defekty proteinů svalové tkáně (mutace v genech kódujících proteiny svalové tkáně)

Klinicky a geneticky velmi heterogenní

U některých multisystémové postižení

(postižení kosterních svalů i myokardu (dilatační i hypertrofické kardiomyopatie, arytmie) + postižení CNS)

# Svalové dystrofie

---

**Dystrofinopatie (X-linked); Duchenneova a Beckerova svalová dystrofie**

**Pletencové svalové dystrofie; LGMDs (AR, AD)**

**Emery-Dreifussova svalová dystrofie (X-linked, AD, AR)**

**Facioskapulohumerální svalová dystrofie (AD)**

**Kongenitální svalová dystrofie (AR)**

**Oculofaryngeální svalová dystrofie (AD)**

**Distální myopatie (AR, AD)**

**Bethlem's myopatie (AD)**

**Barthův syndrom (X-linked)**

**Myotonická dystrofie (AD)**

# Duchenneova svalová dystrofie (DMD)

---

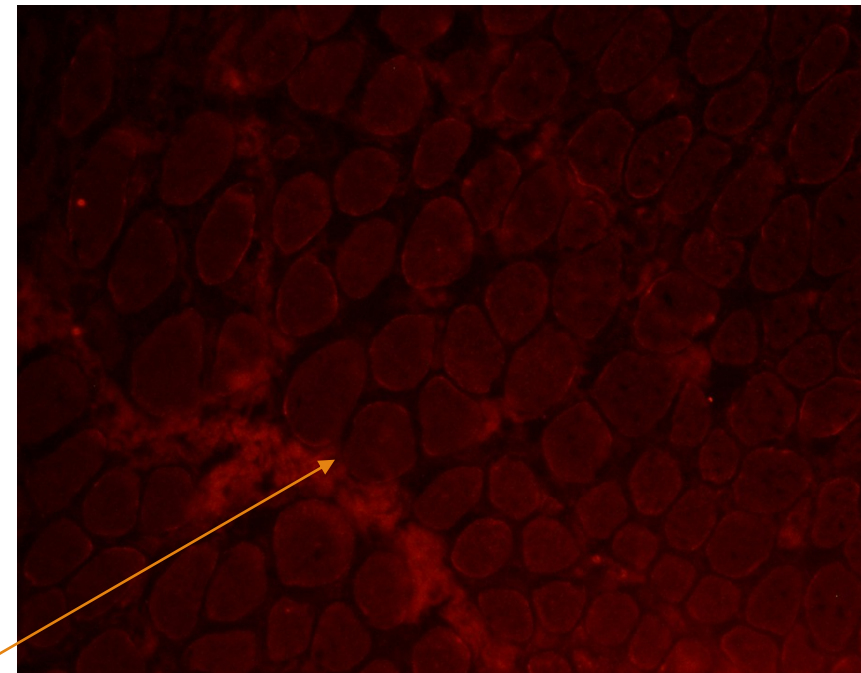
Závažné mutace v dystrofinovém genu

X-vázané (GR); ženy přenašečky,  
postižení muži

Nástup příznaků před 5. rokem,  
progresivní průběh, úmrtí 20-30 let

Myogenní léze ve svalové biopsii, ztáta  
exprese dystrofinu

Mírnější alelická varianta – Beckerova  
svalová dystrofie (BMD)



imunofluorescence, ztráta exprese dystrofinu u DMD

# Pletencové svalové dystrofie

## Limb-girdle muscular dystrophies (LGMD)

---

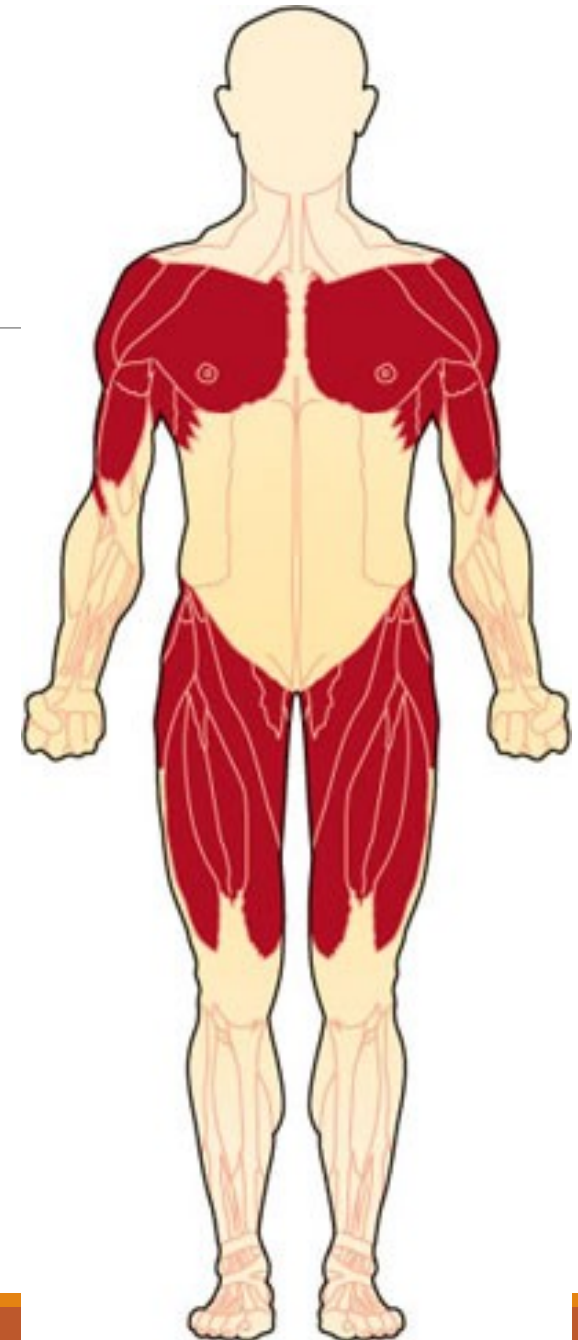Geneticky a klinicky heterogenní skupina svalových dystrofií

Preferenční postižení pletencových svalů (ramenní a pánevní pletence)

21 forem AR

8 formem AD

+ AR, AD a X-vázané svalové dystrofie s LGMD fenotypem



# Kongenitální svalové dystrofie (CMD)

---

Kongenitální, klinické projevy už při narození (problém při kojení, nepřisaje se), progresivní

AR, geneticky a fenotypicky heterogenní

Svalová slabost, hypotonie, kontraktury; u některých typů strukturální léze CNS a retiny

# Kongenitální strukturální myopatie

---

Abnormality svalových vláken na buněčné úrovni; pozorovatelné ve světelném mikroskopu – podle toho názvy

Symptomy svalové slabosti a hypotonie.

Kongenitální, dědičná onemocnění, projevy již při narození nebo velmi časně

Klinicky a geneticky heterogenní

# Kongenitální strukturální myopatie

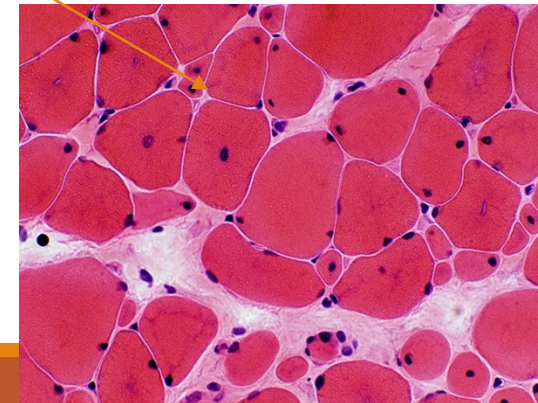
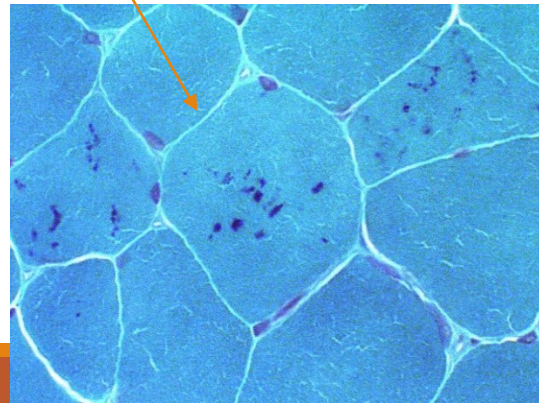
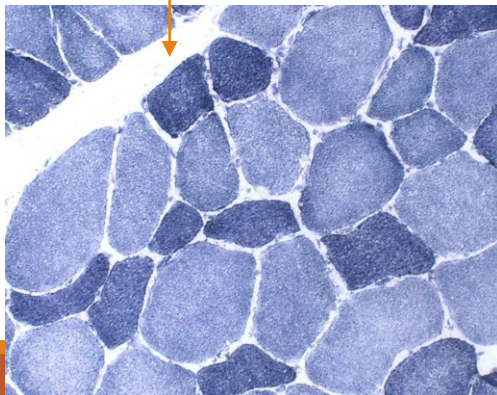
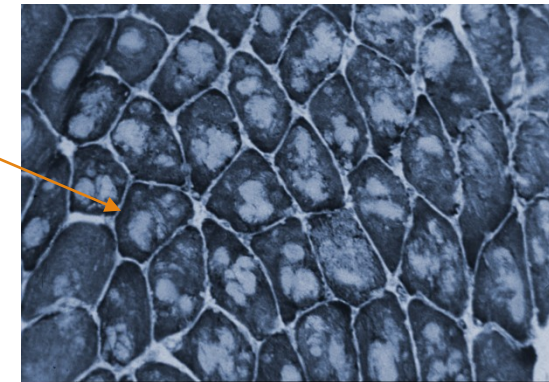
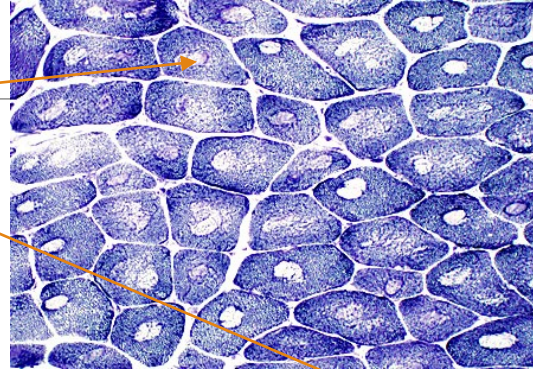
Central core disease

Multi and minicore disease

Nemaline myopathy

Centronuclear myopathy

Congenital fibre type disproportion



# Myotonie:

perzistující svalová kontrakce a zpomalená dekontrakce (relaxace).

---

## 1. Myotonia congenita (defekt funkčních chloridových kanálů)

- Beckerova (AR)
- Thomsenova (AD)

## 2. Myotonická dystrofie

- **DM1** (AD; 19q13.3, myotonin proteinkinase)
  - kongenitální (demence, hypotonie)
  - klasická (myotonie, svalová slabost, atrofie, katarakta, endokrinopatie)
  - mírná forma
- **DM2** (AD; 3q21; zinc finger protein)- **PROMM** – proximal myothonic dystrophy



# Maligní hyperpyrexie

---

Vrozené, geneticky podmíněné; AD; diagnostický *in vitro* kontrakční test

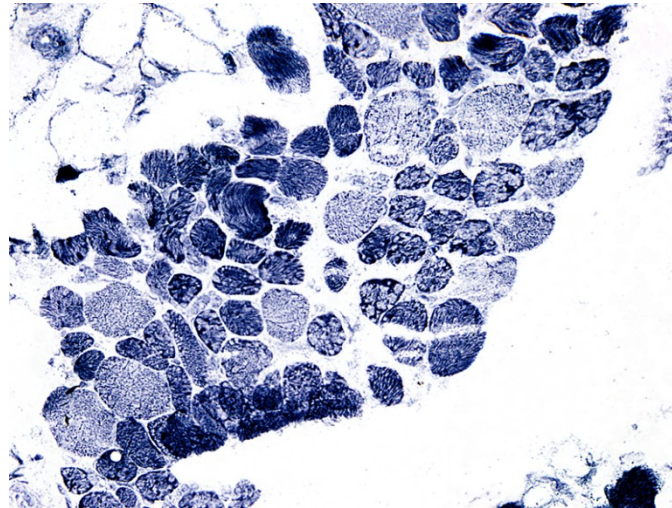
Mutace v genu pro ryanodinový receptor (kanál uvolňující vápník); často asociace s central core disease

Hypermetabolický stav vyvolaný aplikací anestézie s halotanem nebo sukcinylcholinem u postižených jedinců

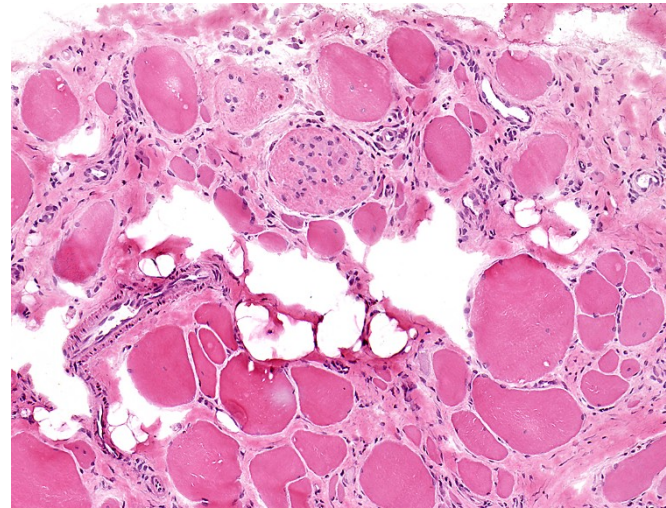
Tachykardie, tachypnoe, svalový spasmus, rabdomyolýza, hyperpyrexie; bez intenzivní léčby fatální

Kanalopatie; zvýšení hladiny volného kalcia v sarkoplazmě

# Svalová biopsie v dg. nervosvalových onemocnění



Lobulizovaná vlákna u LGMD2A

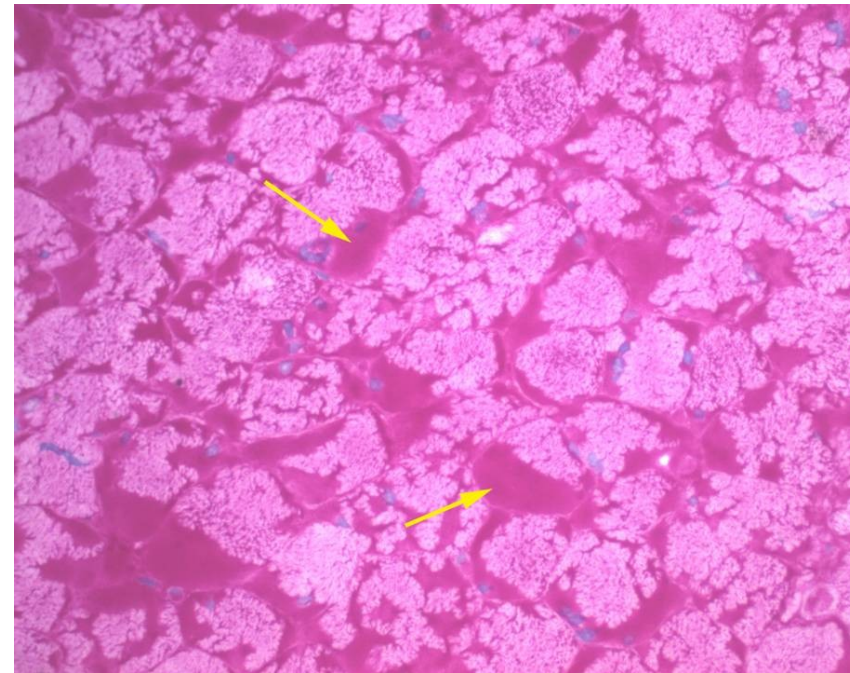


Dystrofický obraz ve svalové biopsii - DMD

# Střádání glykogenu ve svalech u glykogenózy; AR)

---

PAS+ (glykogen)



PAS

# Diagnostika svalových dystrofií

---

## **Klinické vyšetření**

- Neurologické vyšetření
- Hladina sérové kreatinkinázy (CK)
- Neurofyzilogické/elektromyografické vyšetření
- MRI, CT

## **Svalová biopsie**

- histopatologie
- imunohistochemie, imunofluorescence, imunobloting

## **Molekulárně genetické testování – mutační analýza**

- DNA
- mRNA

---

*Děkuji za pozornost....*

