


Mikrobiologický ústav uvádí

NA STOPĚ PACHATELE



Díl třetí:

Další grampozitivní
pachatelé

Přehled G+ bakterií

Příběh	Tvar	V policejní kartotéce vedeni jako
P01	Lékařsky významné Koky	Stafylokoky (<i>S. aureus</i> , koag. neg. st.)
P02		Streptokoky (viridující, hemolytické)
1.		Enterokoky (<i>E. faecalis</i> , <i>E. faecium</i>)
2.	Lékařsky významné Tyčky	Listerie (typicky <i>L. monocytogenes</i>)
3.		Korynebakteria
4.		Bacily

Listerie a korynebakteria nesporulují, bacily sporulují

Obsah

Klinická charakteristika – enterokoky

Klinická charakteristika – G+ tyčinky

Léčba infekcí způsobených enterokoky a G+ tyčinkami

Diagnostika enterokoků a G+ tyčinek (+ obrázky)

Diferenciální diagnostika enterokoků a G+ tyčinek

Klinická charakteristika - enterokoky


Příběh první

- L. si stěžovala mamince na bolesti při močení a maminka si všimla, že chodí na záchod hodně často. Lékař na středisku jí předepsal Zinnat, ale potíže se nezlepšily. Při další návštěvě ji tedy nechal vymočit do „šampusky“ a moč poslal na mikrobiologii. Přišlo mu ale, že výsledek nelze hodnotit, neboť moč je kontaminovaná. Nakonec se přece jen podařilo moč odebrat asepticky a podle výsledku změnit terapii.


Pátráme po pachateli

- Vinen je ***Enterococcus faecalis***
- Jak napovídá rodové i druhové jméno, je to mikrob normálně se vyskytující ve střevě. Je ale také jedním z nejběžnějších původců močových infekcí
- Viníkem je ovšem i lékař – předepsal antibiotika bez kultivace moče; bohužel, enterokoky jsou na všechna cefalosporinová antibiotika primárně rezistentní. Navíc podcenil aseptický odběr moče.
- *IMC (infekce močových cest) jsou převážně bakteriální. Navíc původci mívají řadu primárních i sekundárních rezistencí. Proto lze vřele doporučit mikrobiologické vyšetření moče, i když v praxi se často zapomene provést.*

Více o enterokokách



- Dnes jich rozeznáváme desítky druhů
- Všechny mohou být nalézány
 - ve stolici (jako normální mikroflóra)
 - v močovém měchýři (jako patogeny)
 - v pochvě (asymptomaticky nebo symptomaticky)
 - občas i jinde (rány, krevní řečiště)
- Ze dvou nejběžnějších druhů *E. faecalis* bývá o něco častěji patogenem, *E. faecium* je častěji součástí střevní mikroflóry
- Nebezpečné jsou vankomycin rezistentní enterokoky (VRE)
- Jeden z enterokoků, nalezený v Brně, má název *Enterococcus moraviensis*



Klinická charakteristika G+ tyčinky

Příběh druhý

- Evropský komisař zachmuřeně hleděl na kupu stížností. Francouzští zemědělci protestují proti několika státům EU, které brání dovozu **delikatesních francouzských sýrů** na jejich území.
- Německé úřady zákaz dovozu zdůvodňují tím, že těhotná paní H. M. po požití sýra pozorovala **zvýšenou teplotu** a nakonec její dítě trpělo **novorozeneckou meningitidou**, pro kterou muselo být komplikovaně léčeno.

Kdo za to tentokrát může?

- Bakterie *Listeria monocytogenes* je grampozitivní tyčinka, která se vyznačuje schopností růst při nízkých teplotách a vysokých koncentracích NaCl, což je oboje splněno např. ve skladech sýrů. Lidé se ale nakazí i požitím dalších potravin (saláty, uzeniny, lahůdkové výrobky, nedostatečně omytá zelenina)

Listerie – pokračování

- Málokdy vyvolává viditelné infekce dospělých. U těhotných ale hrozí kongenitální infekce plodu přes placentu s následkem potratu nebo (ve třetím trimestru) infekce plodu, nebo také perinatální infekce při porodu (nákaza kontaminovaným poševním sekretem). U novorozenců je typická meningitida či sepse
- Infekce není příliš častá, má však vysokou smrtnost (letalitu, tj. procento úmrtí ze všech nakažených)
- Někdy se stává záminkou pro omezení dovozu – vždy by se mělo zvážit konkrétní riziko v individuálním případě

Příběh třetí

- Pan B. je diabetik, chronický pacient, nyní léčen pro **bércové vředy**. Bohužel, infekce střídá infekci. Před půlrokem byla usvědčena *Escherichia coli*, před dvěma měsíci zase *Enterococcus faecium*, blízký příbuzný enterokoka *Enterococcus faecalis*. Lékaři jsou zvědaví, co se z bércového vředu pana B. vykultivuje tentokrát.

A už to vědí: viníkem je nyní

- *Corynebacterium jeikeium*, relativně nejobávanější ze skupiny tzv. nedifterických (= nezáškrtových) korynebakterií. Původně se mu říkalo „korynebakterium skupiny JK“.
- Korynebakteria jsou grampozitivní tyčinky, někdy pleomorfní (různotvaré), často uspořádané do palisád (vizte dále)
- Do stejného rodu patří i původce záškrtu, dnes díky očkování u nás vzácný – *C. diphtheriae*.
- Název je odvozen od kyjovitého tvaru (koryné = kyj), ovšem tato morfologie je typická spíše pro *C. diphtheriae* než pro nedifterická korynebakteria

Co ještě vědět o nedifterických korynebakteriích

- Jsou normální součástí běžné flóry na kůži, spolu se stafylokoky a kvasinkami
- V mikroskopii se vyznačují palisádovým uspořádáním – název dle raně středověkého kúlového opevnění

File:St Fagans Celtic village palisade.jpg, From Wikipedia, the free encyclopedia, available at http://en.wikipedia.org/wiki/File:St_Fagans_Celtic_village_palisade.jpg, visited 2012-10-02



Co jsou to „koryneformní tyčinky“

- „Koryneformní tyčinky“ (případně „diftheroidy“) jsou **různé tyčinky s podobnou morfologií** (i když jejich rozměry se mohou poměrně lišit).
- Všechny jsou občasnými původci různých typů lidských infekcí.
- *Arcanobacterium haemolyticum* je vzácným původcem faryngitid
- Další rody: *Dermatophilus*, *Rhodococcus**, *Turicella* atd.
- Podobná je i *Erysipelothrix rhusiopathiae* – původce zoonózy zvané erysipeloid (u zvířat červenka)

Rhodococcus jostii byl nalezen na mrtvém těle moravského markraběte a nekorunovaného římského císaře Jodoka (Jošta) zemřevšího 1411. Tělo je pohřbeno v kostele sv. Tomáše v Brně

Příběh čtvrtý

- Sestřička Blaženka se zděsila: přišly výsledky stěrů z nemocničních lůžek, které před týdnem odebírali pracovníci nemocniční epidemiologie. A skoro v polovině stěrů se našly nějaké bakterie, dokonce **BACILY!** No ano, tady to je – *Bacillus* sp. Sestřička Blaženka, chudinka ubohá, se celou noc trápila a špatně spala. Ráno zavolala na mikrobiologii a ptala se, cože je to za bakterii...

Mlýnský kámen spadl z dobrého srdíčka sestry Blaženky


- když se dozvěděla, že většina příslušníků rodu *Bacillus* jsou **neškodné mikroby, vyskytující se ve vnějším prostředí**. Pokud se vyskytnou v kultivaci klinického vzorku, jde pravděpodobně o kontaminaci. Bacily tedy nejsou ve stěrech z lůžka závažným nálezem. Problém by byl jen tehdy, pokud by byly prokázány ve stěru z plochy, která má být sterilní (např. operační pole po dezinfekci)

Jsou však i bacily stojící za zmínku

- *Bacillus anthracis* je původcem veterinárního onemocnění – uhláku (sněť slezinná). Byla to jedna z prvních nákaz, proti nimž byla zkoušena (již Pasteurem) vakcinace. Jeho spory jsou zneužitelné pro účely biologické války či bioterorismu (o úniku spor z tajné továrny v SSSR v roce 1979 viz: http://cs.wikipedia.org/wiki/Sverdlovsk%C3%BD_incident)
- *Bacillus cereus* je původcem alimentárních intoxikací z obilných produktů.
- *Geobacillus* (dříve *Bacillus*) *stearothermophilus* a *Bacillus subtilis* se vzhledem ke své schopnosti přežít při velmi vysokých teplotách používají jako indikátory účinnosti sterilizátorů

Bacillus a jeho spory

Spory *Bacillus* sp. jen někdy vyklenují (bubří) tyčinku (vegetativní buňku, která je obklopuje); mohou být terminální, subterminální či centrální




Enterokoky a G+ tyčinky: léčba

Léčba infekcí způsobených enterokoky a G+ tyčinkami

- Na enterokoky ani na listerie **neplatí cefalosporiny**. U *E. faecalis* je výhodný ampicilin, u *E. faecium* je primární rezistence. Dále se používá **ko-trimoxazol, doxycyklin, jako rezerva vankomycin**. V poslední době se zejména u hematoonkologických pacientů objevují epidemiologicky závažné **vankomycin rezistentní kmeny – VRE**. Zde zabírá pouze nové antibiotikum – **linezolid**

Referenční zóny pro nejběžnější antibiotika



Enterokoky testujeme na MH, G+ tyčinky na MH s krvinkami.

Antibiotikum	Zkr.	„C“ je-li \geq než (mm)	„I“ je-li mezi (mm)	„R“ je-li $<$ než (mm)
Ampicilin (aminopenicilin)	AMP	≥ 10	8–9	< 8
Nitrofurantoin (nitrofuran)	F	≥ 15	8–9	< 15
Vankomycin (glykopeptid)	VA	≥ 12	8–9	< 12
Tetracyklin*	TE	≥ 19	15–18	< 15
Quinu-/dalfopristin**	QD	≥ 22	20–22	< 20
Gentamicin (aminoglykosid)***	CN	≥ 8	8–9	< 8

*platí i pro doxycyklin **směs dvou streptograminů ***jen do kombinace s betalaktamy

Diagnostika enterokoků a G+ tyčinek (+ obrázky)

Popis pachatelů (diagnostika) – 1

	Enterokok	Listerie	Koryneform.	Bacillus
Mikroskopie	G+ koky v krátkých řetězcích	G+ tyčinky řetězcí se za sebou nebo jako palisády	G+ tyčinky skládající se vedle sebe (palisády)	G+ robustní tyčinky, sporulující (nemusí být viditelné)
Kultivace	šedavé, velké asi jako <i>Str. agalactiae</i> , většinou bez hemolýzy, ale i s virid. či h.	podobné enterokokům, hemolýza je či není	velmi drobné kolonie podobné mouce	plst'ovité kolonie, někdy i výrazná hemolýza

Popis pachatelů (diagnostika) – 2


Enterokoky

- **Biochemické testy:** kataláza negativní, možné je biochemické rozlišení, důležité štěpení arabinózy (*E. faecalis* neštěpí, půda je zelená, *E. faecium* štěpí, žlutne)
- **Antigenní analýza** se zpravidla nepoužívá. V dobách, kdy patřily mezi streptokoky, je Lancefieldová zařadila do antigenní skupiny D (*ovšem některé streptokoky ze skupiny D zůstaly v původním rodu*)
- **Citlivost** lze testovat na běžném MH agaru. Existují i půdy na skríníng VRE (viz dále)

Popis pachatelů (diagnostika) – 3

G+ tyčinky

- **Biochemické testy:** kataláza u všech tří pozitivní, ale např. u rodu *Arcanobacterium* (blízkého korynebakteriím) je negativní! Biochemicky lze rozlišovat koryneformní tyčinky navzájem (API Coryne, Remel)
- Růst při nízkých teplotách, vysokých koncentracích NaCl a hemolytické interakce se používají v diagnostice listerií
- Průkaz antigenu – například průkaz difterického toxinu Elekovým testem



Diferenciální diagnostika enterokoků a G+ tyčinek

Diferenciální diagnostika: enterokoky

- Gramovo barvení rozliší grampozitivní koky, grampozitivní tyčinky a ostatní bakterie.
- Stafylokoky odliší pozitivní kataláza a růst na NaCl
- Streptokoky odliší nepřítomnost růstu na Slanetz-Bartleyho či ŽE půdě, popř. PYR testem (kromě *S. pyogenes* negativní)
- Vzájemné rozlišení je možné arabinózovým testem nebo složitějším (ENCOCCUS) testem

Rozlišení enterokoků



- Provedení arabinózového testu: kolonie se smísily s arabinózou a indikátorem a nechají inkubovat

Zelená	negativní	<i>E. faecalis</i>
Žlutá	pozitivní	<i>E. faecium</i>

- ENCOCCUS test má jen osm reakcí. Jinak se s ním pracuje podobně jako s jinými obdobnými testy

Diferenciální diagnostika: *Bacillus*

- Gramovo barvení odliší grampozitivní tyčinky od ostatních
- Bacily se navíc projeví už v Gramově barvení coby velmi rozměrné (robustní) tyčinky. Často, ale ne vždy, můžeme také pozorovat tvorbu endospor (prázdná místa v tyčince)
- Kultivačně jsou také charakteristické (velké, plstovité kolonie)
- Druhové určení je možné biochemickými testy, testy citlivosti na antibiotika apod.

U G+ tyčinek ale není jednoznačný algoritmus!

Diferenciální diagnostika: listerie a koryneformní tyčinky

- Gramovo barvení odliší grampozitivní tyčinky od ostatních
- Pokud tyčinky nesporulují a nejsou robustní, mělo by jít o listerie nebo některou z koryneformních tyčinek (pozor, samotná nepřítomnost endospory není důkaz!) Další rozlišení je možné biochemicky, růstem při různých teplotách, testy hemolytických interakcí (synergismů, antagonismů) apod.

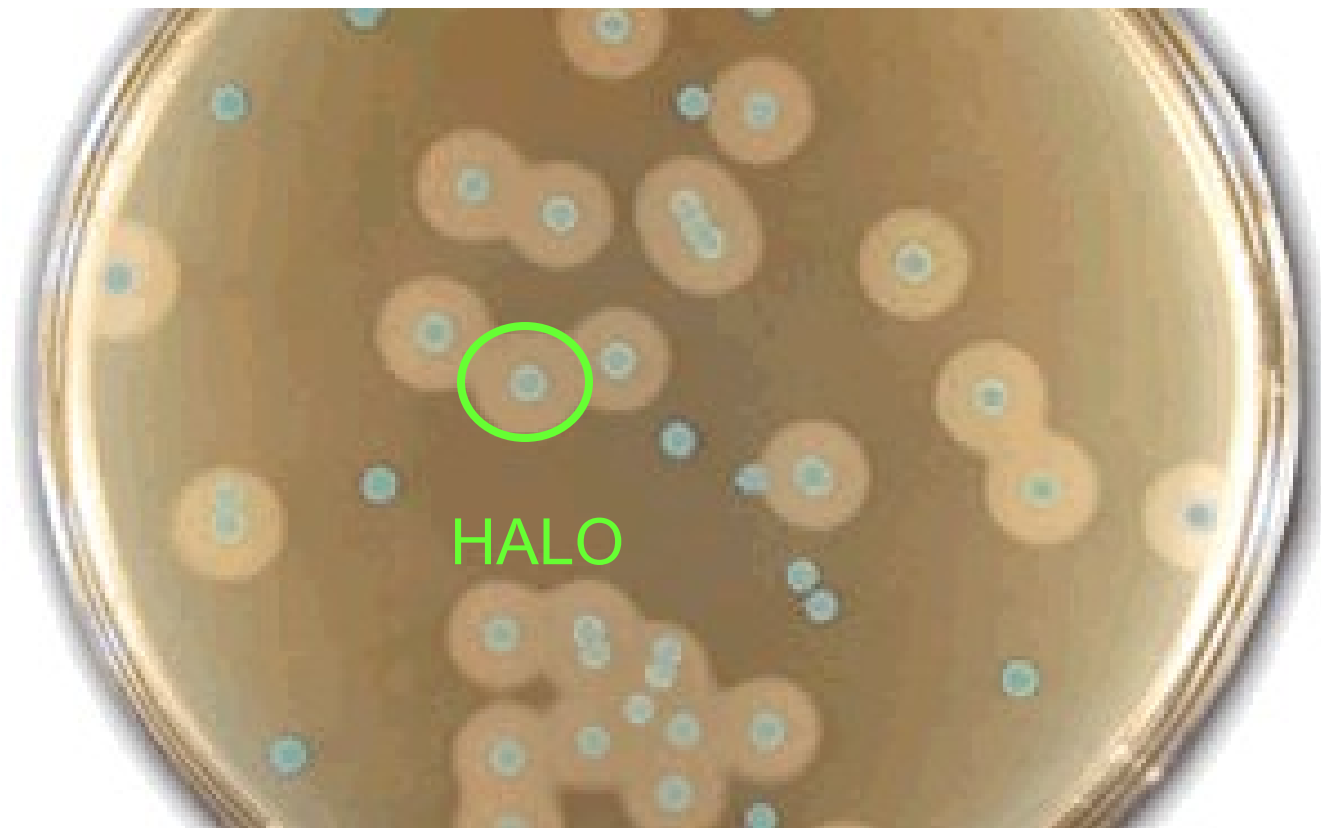U G+ tyčinek ale není jednoznačný algoritmus!

Růst listerií při 4 °C

- Ze všech námi studovaných G+ tyčinek jen *Listeria* je schopna růst při nízkých teplotách. To jí umožňuje šíření v sýrárnách
- Z jiných bakterií (ne G+ tyčinek), roste při chladničkových teplotách několik dalších druhů (*Yersinia*, některé druhy pseudomonád apod.)

Chromogenní půda na listerie

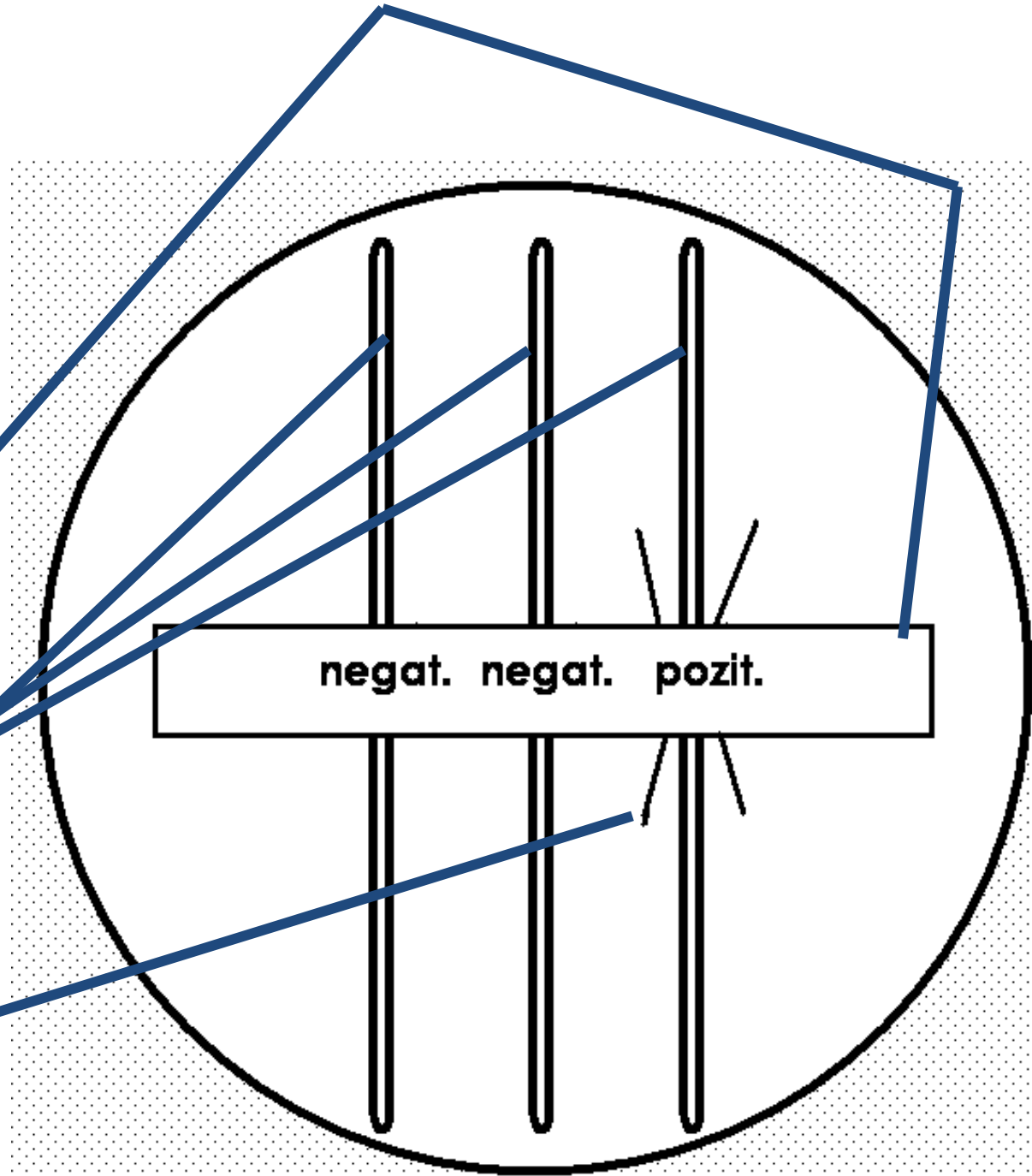
www.oxid.com





Existují různé chromogenní půdy k diagnostice listerií. Ta, která je na obrázku, se jmenuje ALOA a vyznačuje se modrým zbarvením všech kolonií listerií, přičemž patogenní druhy navíc mají kolem sebe halo (odlišně zbarvené okolí kolonie).

Elekův test


Jde o detekci toxinu. Používáme papírek se specific. antitoxinem, který je položen na povrch agaru, poté se očkují testované kmeny. Pozitivní výsledek = precipitační linie.



Konec




Hemolytický antagonismus („reverzní CAMP test“) u *Arcanobacterium haemolyticum*




Bonus: VRE (vankomycin
rezistentní enterokoky)

Enterokoky – charakteristika citlivosti

- Enterokoky jsou **primárně rezistentní na řadu antibiotik** (mimo jiné všechny cefalosporiny, ale také makrolidy, linkosamidy, horší je i účinnost G-penicilinu)
- ***Enterococcus faecium*** (méně patogenní, ale více rezistentní než *E. faecalis*) je navíc **primárně rezistentní na ampicilin**
- K léčbě lze použít např. ko-trimoxazol, tetra
chinolony, glykopeptidy (vankomycin, teikoplanin),
aminoglykosidy pouze v kombinaci




VRE – kdy jsou závažné, a proč



- Rezistence na vankomycin jsou závažné u **klinicky významných izolátů druhů *Enterococcus faecalis* a *Enterococcus faecium***
- Pokud je zachyceno pouhé **nosičství VRE**, není to důvod k léčbě (enterokok je normální flórou střeva), avšak je to důvod k obezřetnosti a izolaci pacienta
- Z tohoto důvodu se u pacientů ARO často provádí **screening střevního nosičství VRE**
- Za závažnou se nepovažuje rezistence na vankomycin u kmenů *E. gallinarum* či *E. casseliflavus*, izolace se nepovažuje za nutnou (druhy s menší patogenitou)
- Významnou hrozbou je **přenos rezistence na stafylokoky**, viz dále. I to je důvod, proč VRE hlídat a kontrolovat

VRE v Brně



- Na MÚ LF MU a FN USA Brno byly donedávna zaznamenány pouze ojedinělé případy VRE, ale v posledních letech jich výrazně přibylo
- Naproti tomu na OKM FN Brno-Bohunice byly nálezy VRE už dříve podstatně častější
- Pravděpodobným důvodem je spektrum pacientů. VRE jsou časté u pacientů s nádorovým bujením leukocytárních buněk, a tito pacienti se v rámci JMK soustřeďují právě v bohunické nemocnici

Lékem volby je linezolid (ZYVOXID),
případně dalfopristin/quinupristin
(SYNERCID)

