



Preklinické zubní lékařství I

Přednáška 1 (17. 9. 2018)

Dutina ústní

Cavum oris


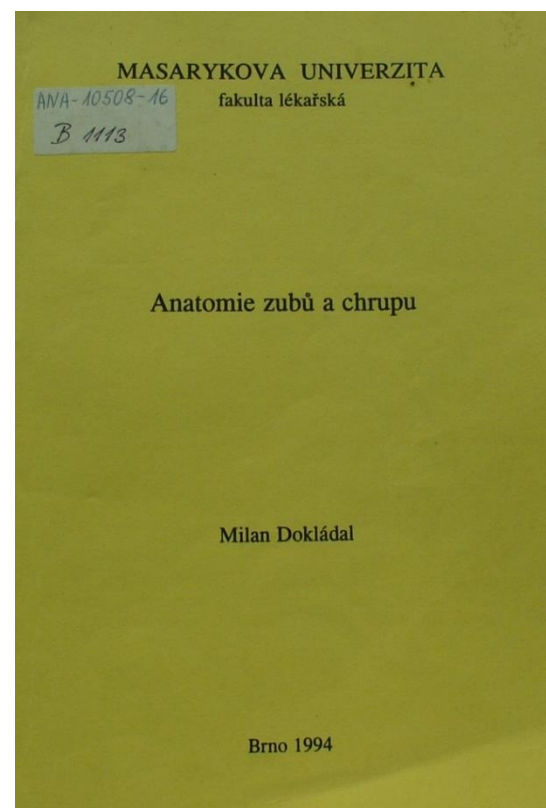
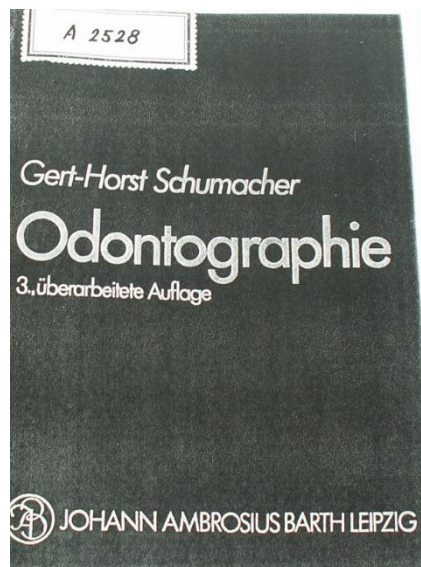
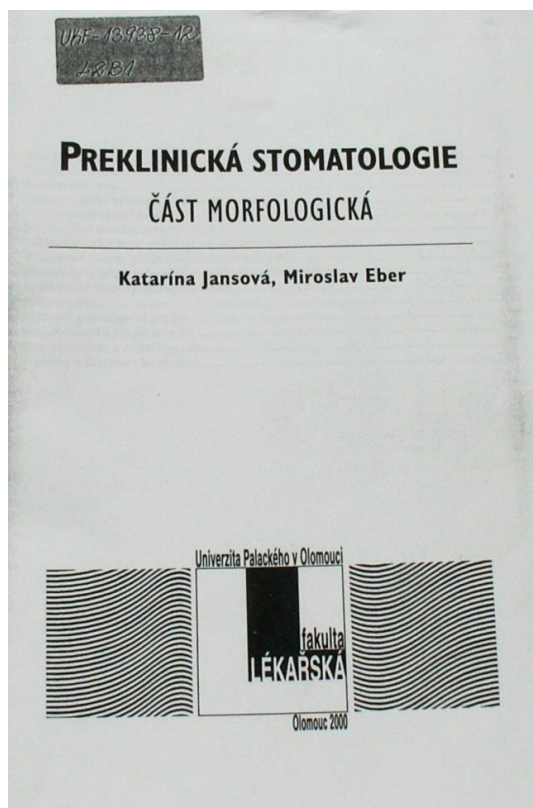
MUDr. Ilona Klusáková, Ph.D.

MUDr. Jan Vokurka

Přednáší

RNDr. Petra Bořilová Linhartová, Ph.D.

Literatura



Cavum oris

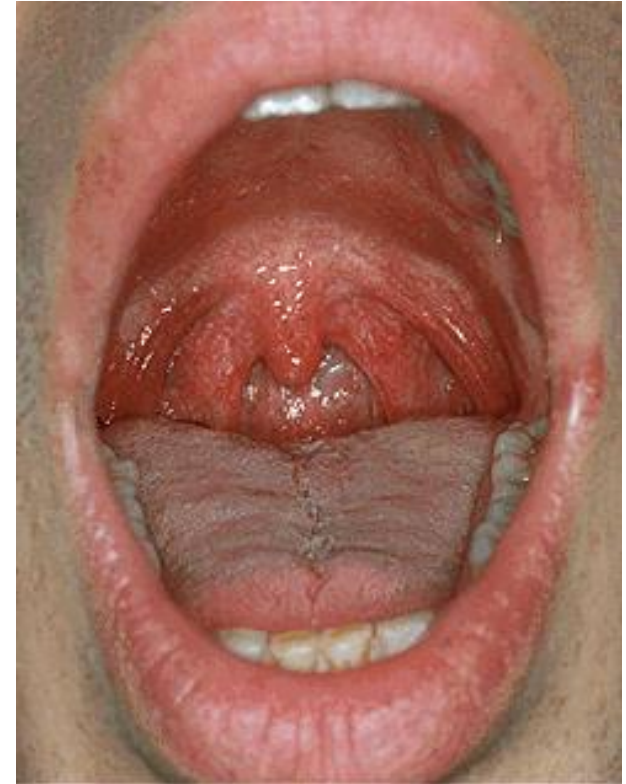Vstup: ústní otvor

Výstup: úžina hltanová

- Předsíň (vestibulum)
- Vlastní dutina ústní (cavum oris proprium)

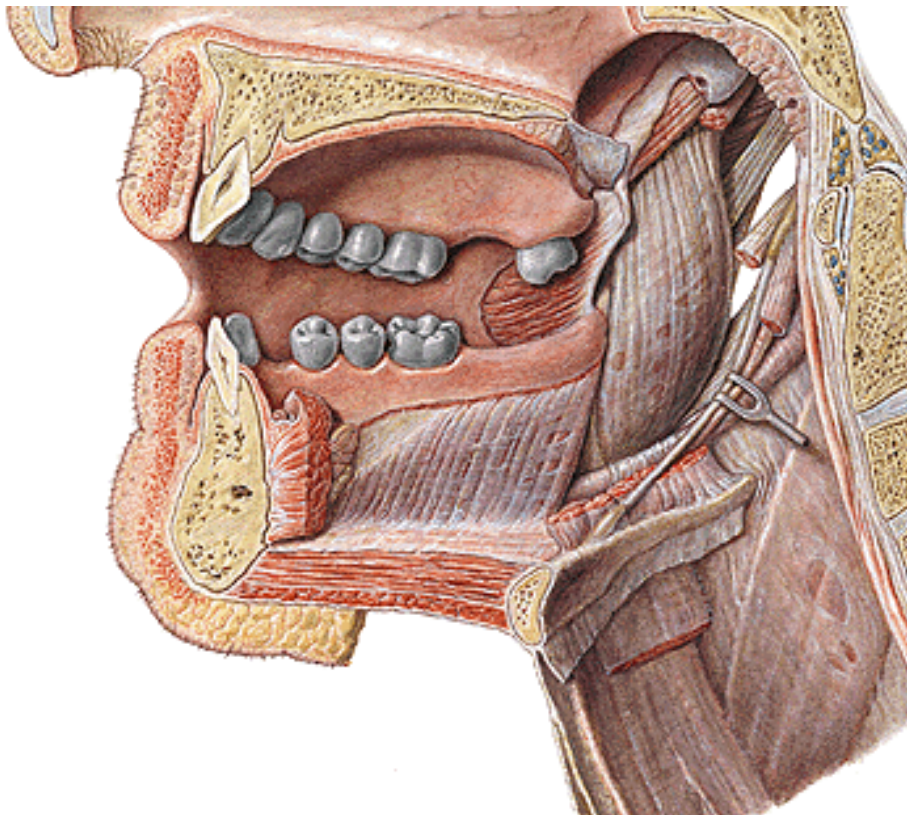
Funkce:

- příjem potravy
- příprava potravy pro trávení
- chuťové ústrojí
- pomocná cesta dýchací
- artikulace řeči
- taktilní receptory, receptory bolesti a tepla
- esteticko-fyziognomická fce při mimice



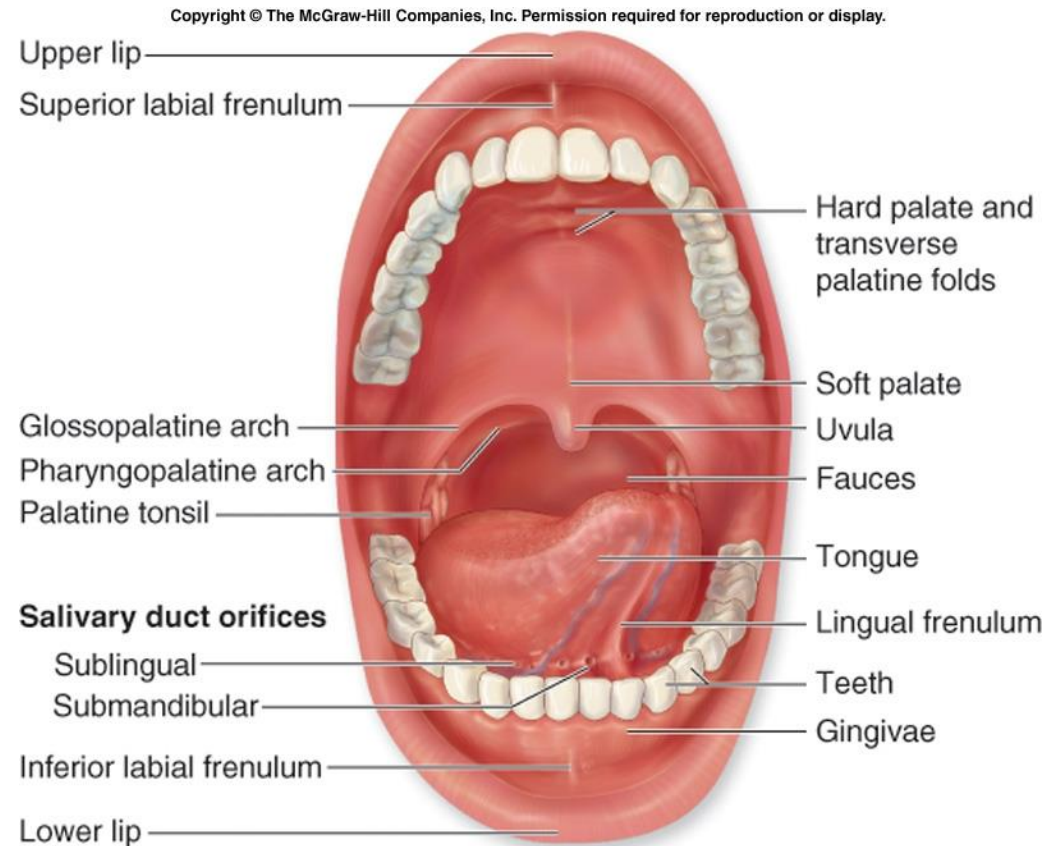
Vestibulum oris

- od vnějšího prostředí odděleno rty (rima oris)
- od cavum oris proprium odděleno zuby a alveolárními oblouky



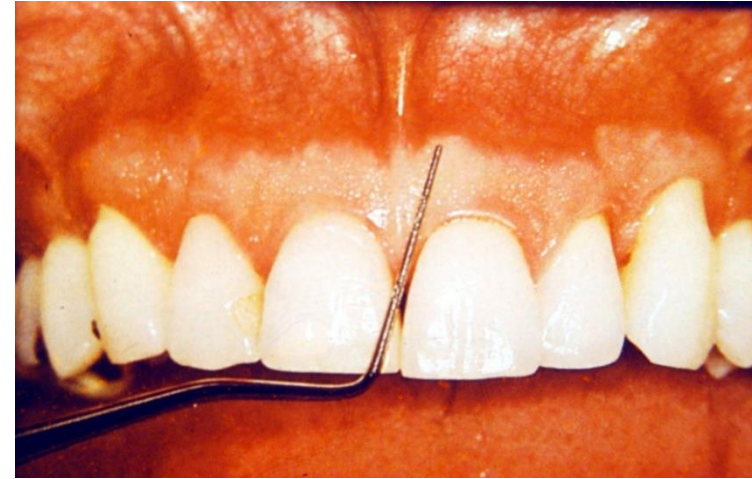
Cavum oris proprium

- Dáseň (gingiva)
- Tvrdé a měkké patro
- Patrové oblouky s uvulou
- Jazyk
- Spodina dutiny ústní



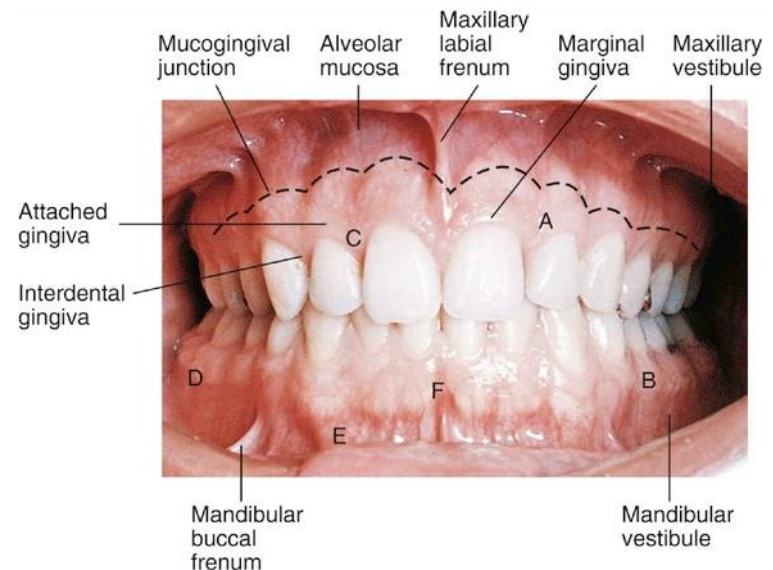
Gingiva

- **Volná (marginální)**
- **Připojená (alveolární)**
- **Interdentální (papila)**
- **Mukogingivální linie (linea girlandiformis)**
- **Paramarginální rýha (linea gingivae)**



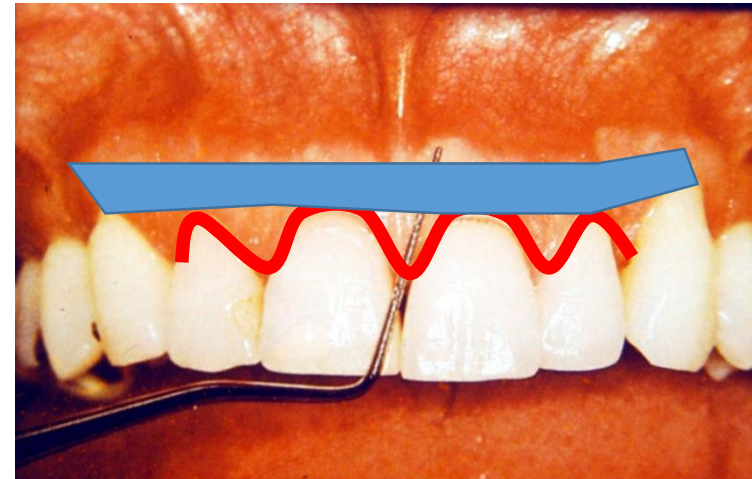
Gingivodentální uzávěr - liquor gingivalis

- fixace gingivy k zubu
- obrana proti infekci pojiva kolem krčku a kořene zubu



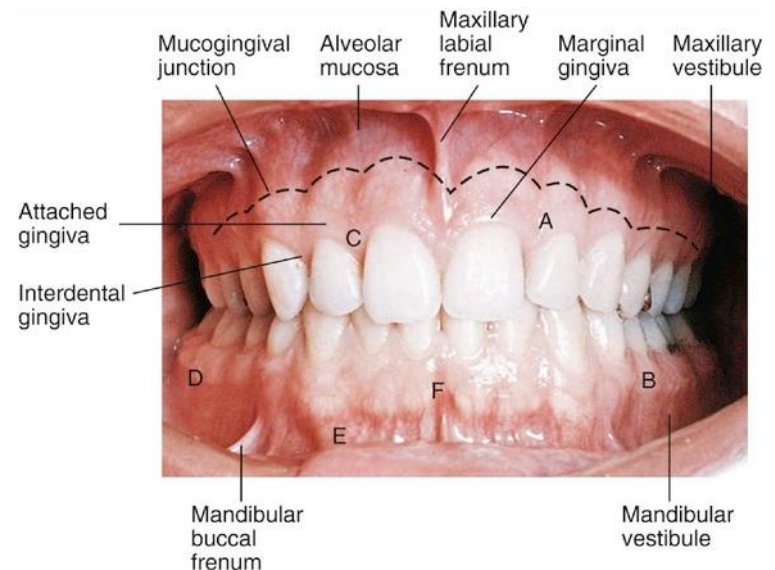
Gingiva

- **Volná (marginální)**
- **Připojená (alveolární)**
- **Interdentální (papila)**
- **Mukogingivální linie (linea girlandiformis)**
- **Paramarginální rýha (linea gingivae)**



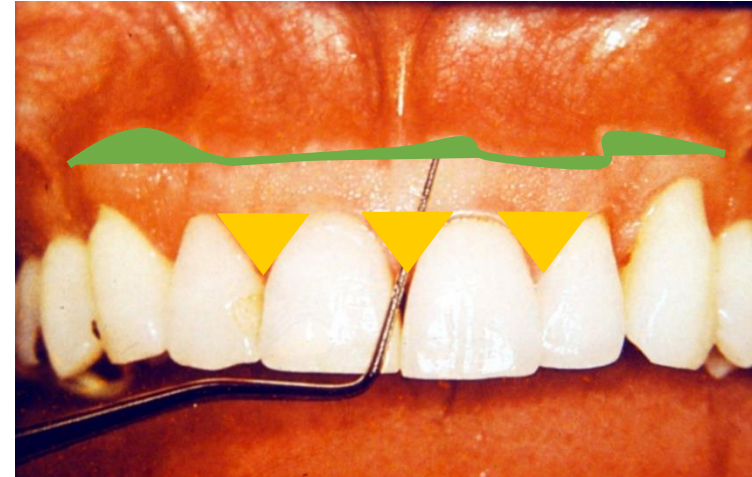
Gingivodentální uzávěr - liquor gingivalis

- fixace gingivy k zubu
- obrana proti infekci pojiva kolem krčku a kořene zubu



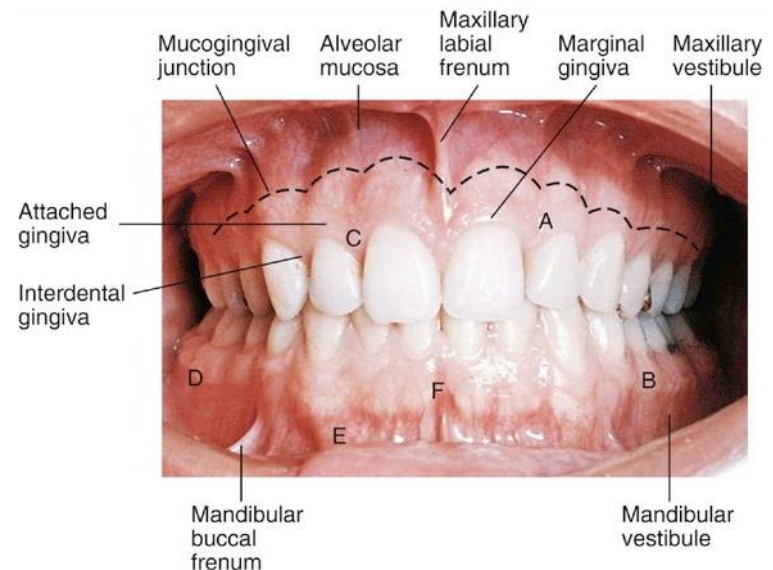
Gingiva

- **Volná (marginální)**
- **Připojená (alveolární)**
- **Interdentální (papila)**
- **Mukogingivální linie (linea girlandiformis)**
- **Paramarginální rýha (linea gingivae)**



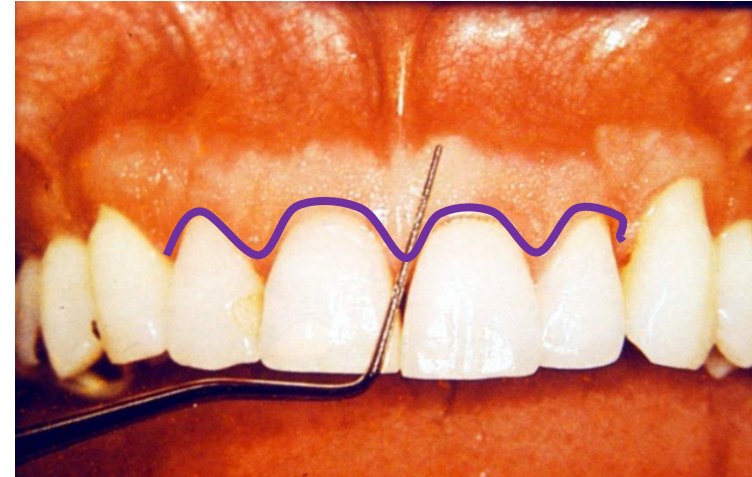
Gingivodentální uzávěr - liquor gingivalis

- fixace gingivy k zubu
- obrana proti infekci pojiva kolem krčku a kořene zubu



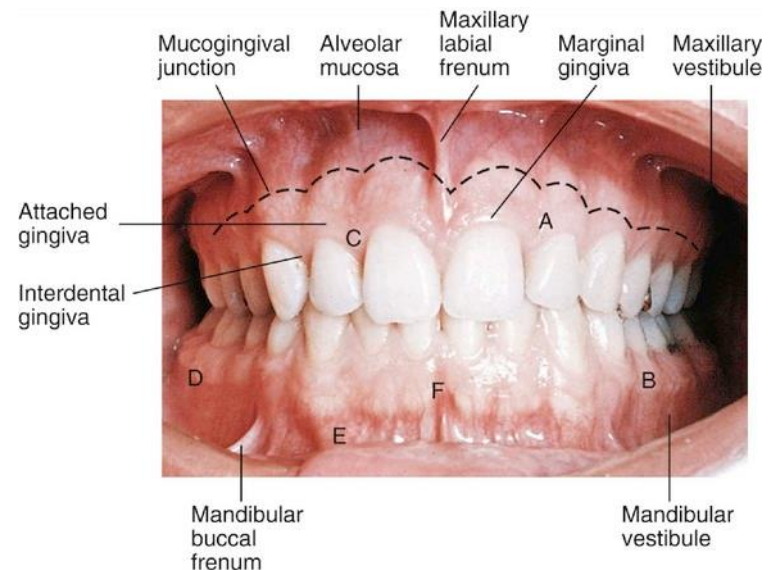
Gingiva

- **Volná (marginální)**
- **Připojená (alveolární)**
- **Interdentální (papila)**
- **Mukogingivální linie (linea girlandiformis)**
- **Paramarginální rýha (linea gingivae)**



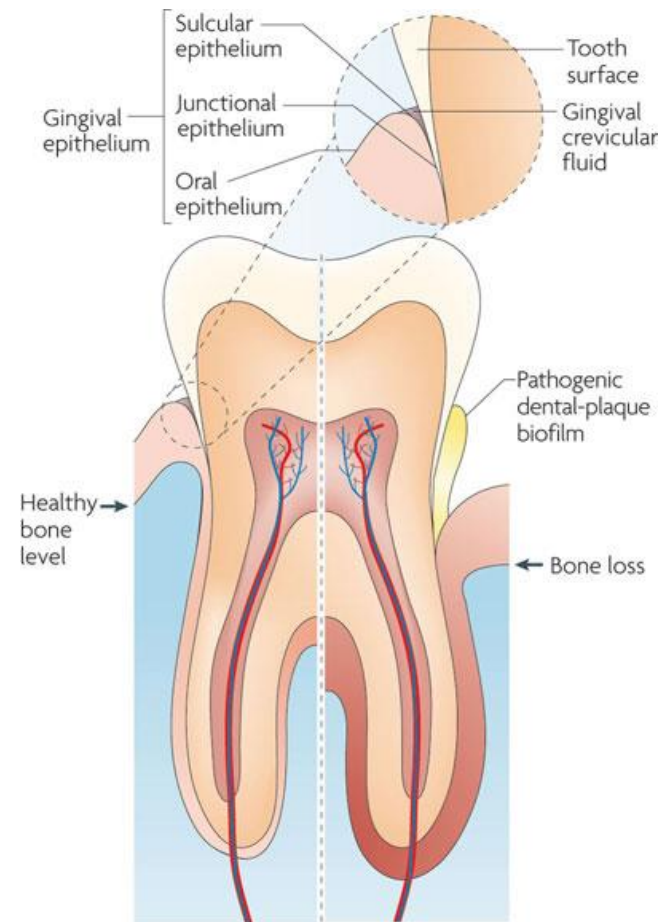
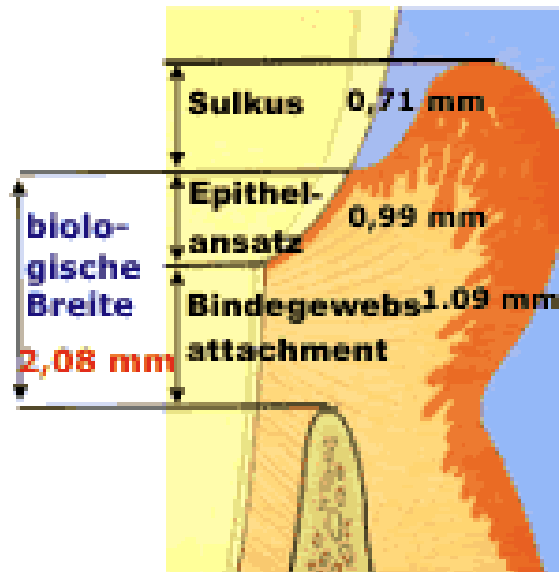
Gingivodentální uzávěr - liquor gingivalis

- fixace gingivy k zubu
- obrana proti infekci pojiva kolem krčku a kořene zubu



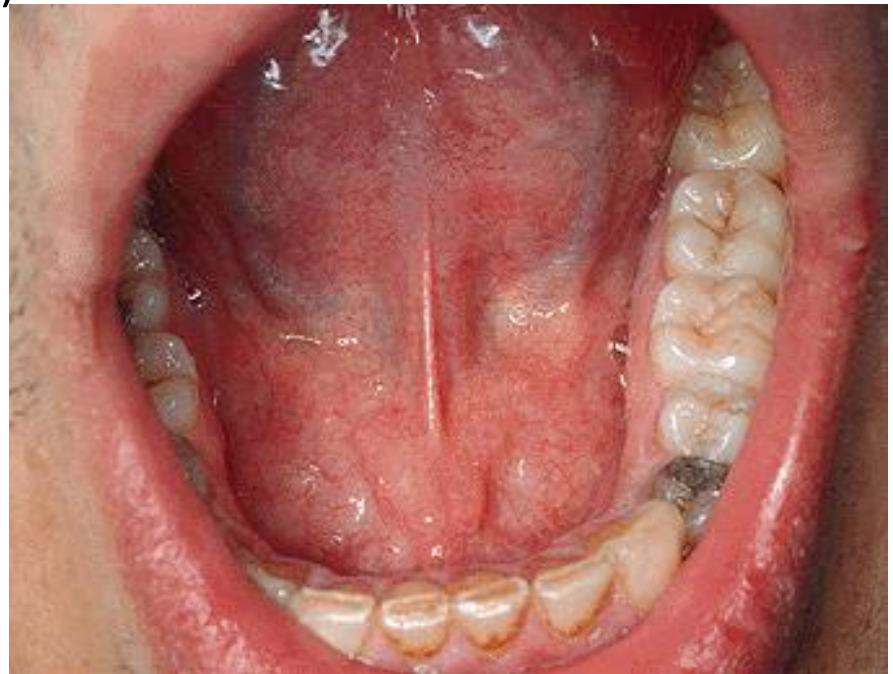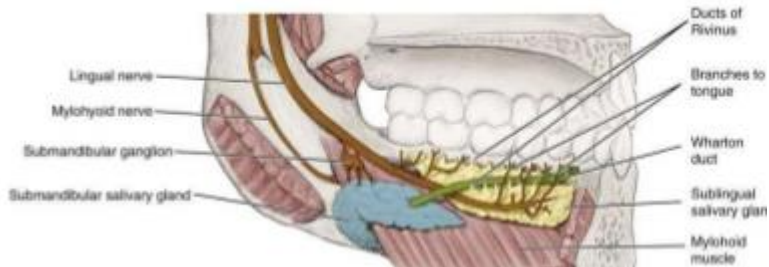
Sulcus gingivalis

- Cement (sklovina) – orální epitel gingivy – povrch spojovacího epitelu
- Hloubka 0,1-0,5 mm
- Při sondáži až 3 mm (sleduje se dno sulcu)



Spodina úst

- Sublinguální frenulum
- Caruncula sublingualis - drobný párový hrbolek na spodině dutiny ústní v blízkosti uzdičky jazyka; ústí zde sublinguální a submandibulární slinné žlázy
- Whartonův slinný vývod (ductus)
- glandula sublingualis
- glandula submandibularis



Slinné žlázy

- chrání sliznici před vyschnutím a popraskáním
- obalují sousta a usnadňují jejich polykání
- umožňují ochutnávání látek
- ptyalin, sublinguální lipáza
- vylučování Hg, hormonů, ATB atd.
- obranyschopnost – lysozym, mucin, IgA, bakteriostatické a –cidní proteiny
- udržení pH 6,6-7,15

Zub

Funkce

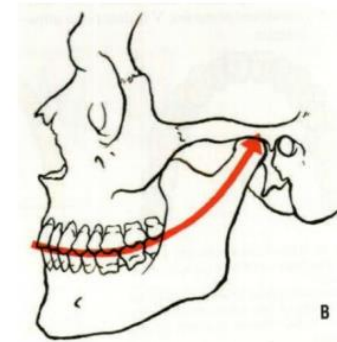
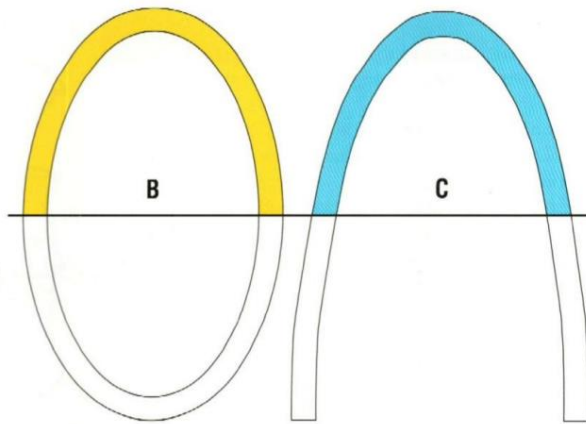
- Uchopování a rozměňování potravy
- Fonace
- Estetika

Opotřebení zubů

- Abraze – obrušování, nejvýraznější na hrotech a hrbolecích okluzních ploch, na aproximálních ploškách mesiálních i distálních vlivem mikropohybů zubů v periodontiu
- Gingivální recese – ustoupení dásně od korunky podle krčku ke kořenu zubu
- Redukce – zmenšení výšky alveolárního výběžku

Skus (okluze)

- Styk zubů maxilly a mandibuly při sevřených čelistech – styk žvýkacích ploch
- Zubní oblouky – arcus dentalis superior a inferior

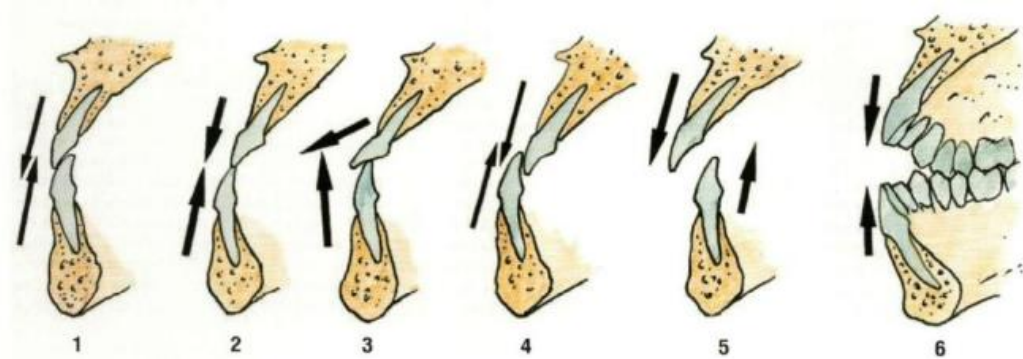


Srovnání tvaru horního a dolního zubního oblouku. (Čihák 2002, s. 25, obr. 14). Tvar a průběh Speeovy oklusní křivky. (Čihák 2002, s. 26, obr. 16B).

Skus (okluze)

Druhy skusu

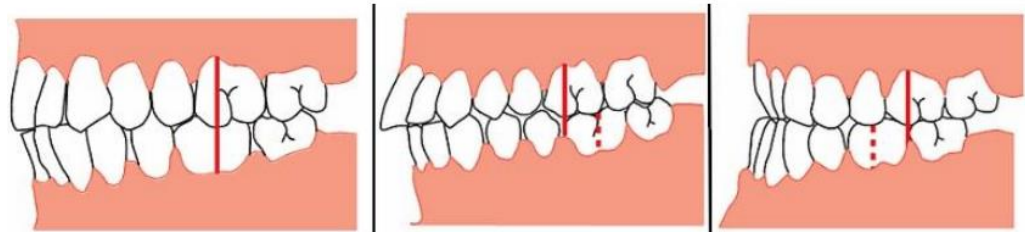
1. Psalidodoncie
2. Labidodoncie
3. Stegodoncie
4. Progenie
5. Opisthodoncie
6. Hiatodoncie



Angleovo dělení

- Indikátor M1

- I. třída – normookluze
- II. třída – distookluze
- III. třída - mesiokluze



Chrup

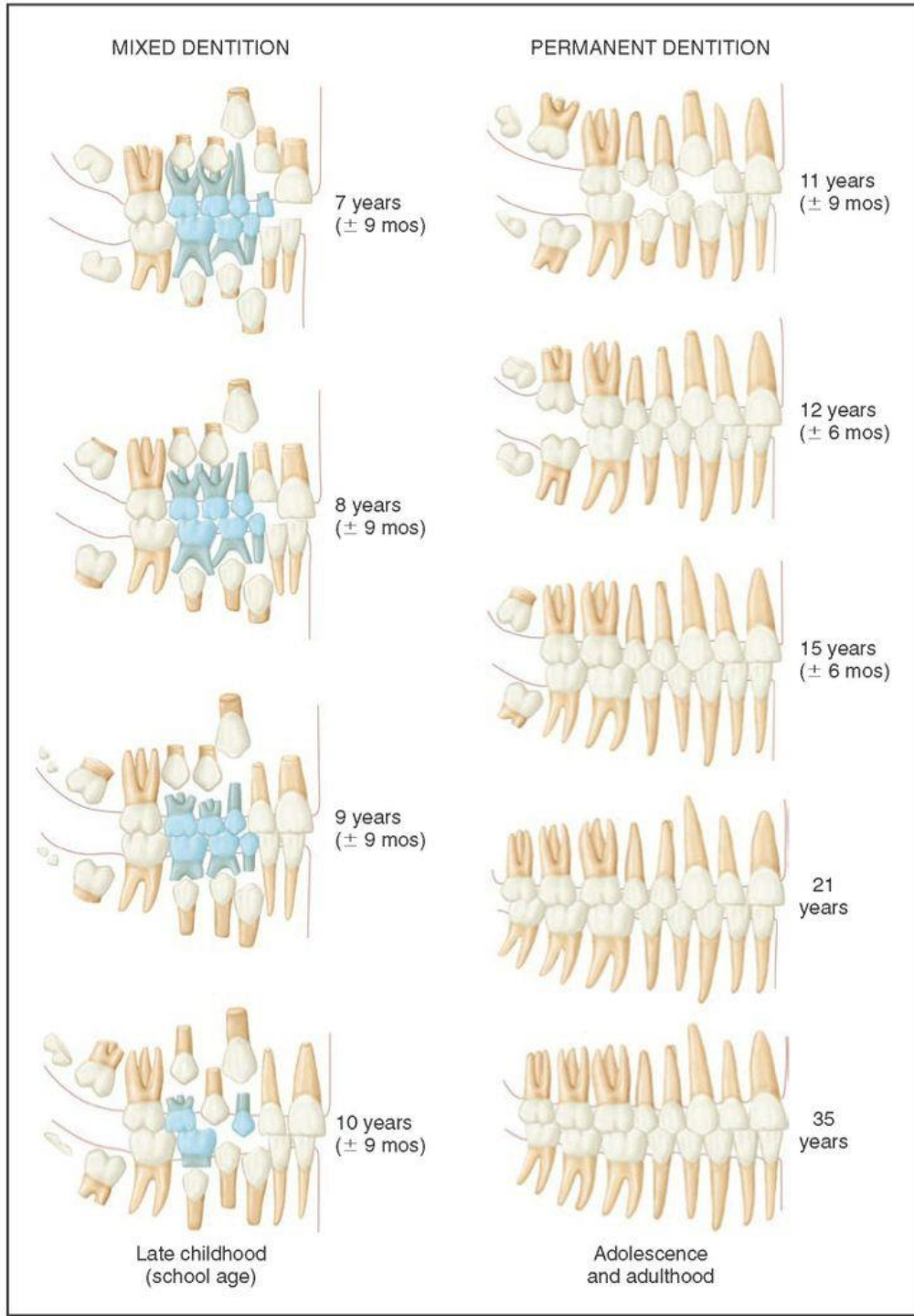
Dočasná dentice

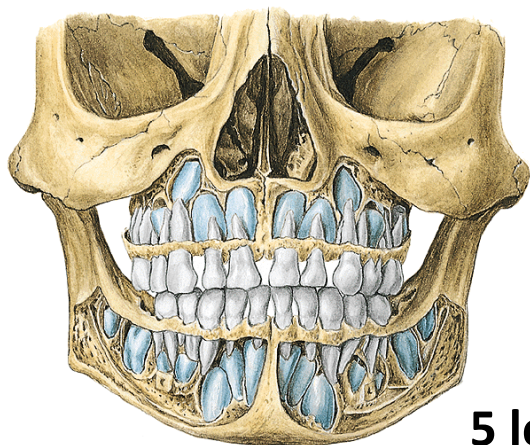
- erupce 6.- 24. měsíc
- nejsou třenové zuby

Smíšená dentice

Stálá dentice

- od 6 let (M typ a I typ)





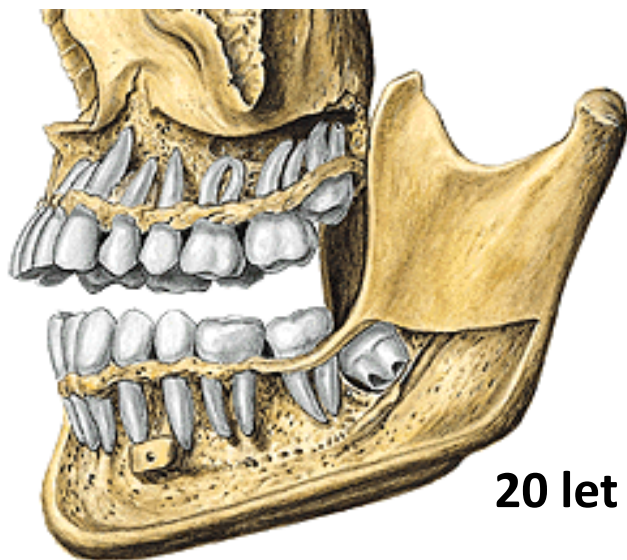
5 let

Dočasný chrup 20 zubů

8 řezáků

4 špičáky

8 stoliček



20 let

Stálý chrup 28 (32) zubů

8 řezáků

4 špičáky

8 zubů třenových

8 (12) stoliček

Topografie zubu

occlusalis

lingualis

vestibularis

Korunka (corona dentis)

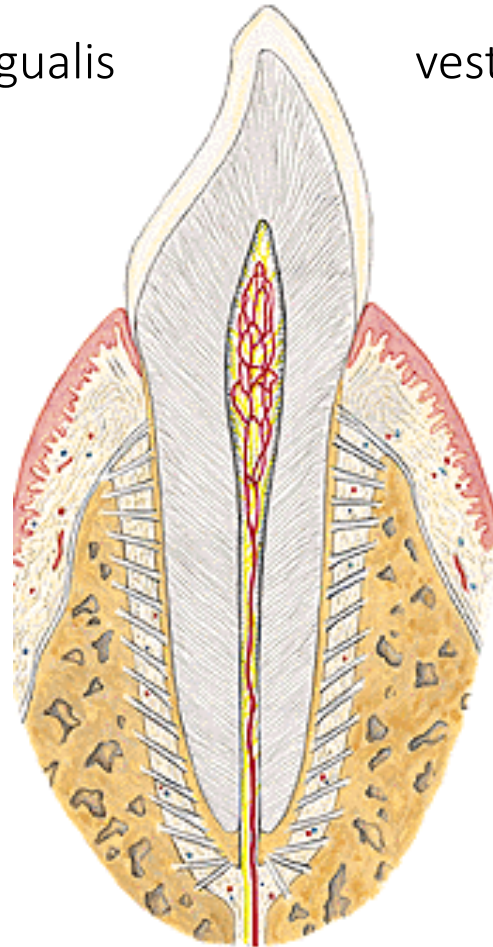
Sklovina (enamelum)

Krček (collum dentis)

Zubovina (dentin)

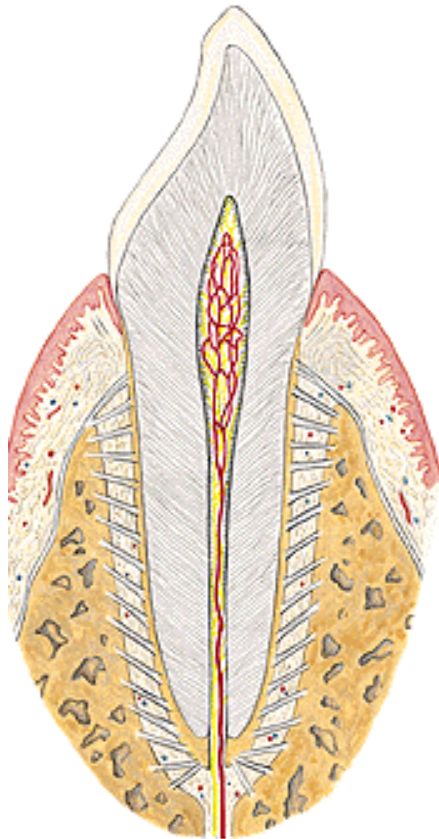Kořen (radix dentis)

Cement (cementum)



Lůžko zubní - alveolus dentalis

Topografie zubu



Dřeňová dutina (cavitas dentis)

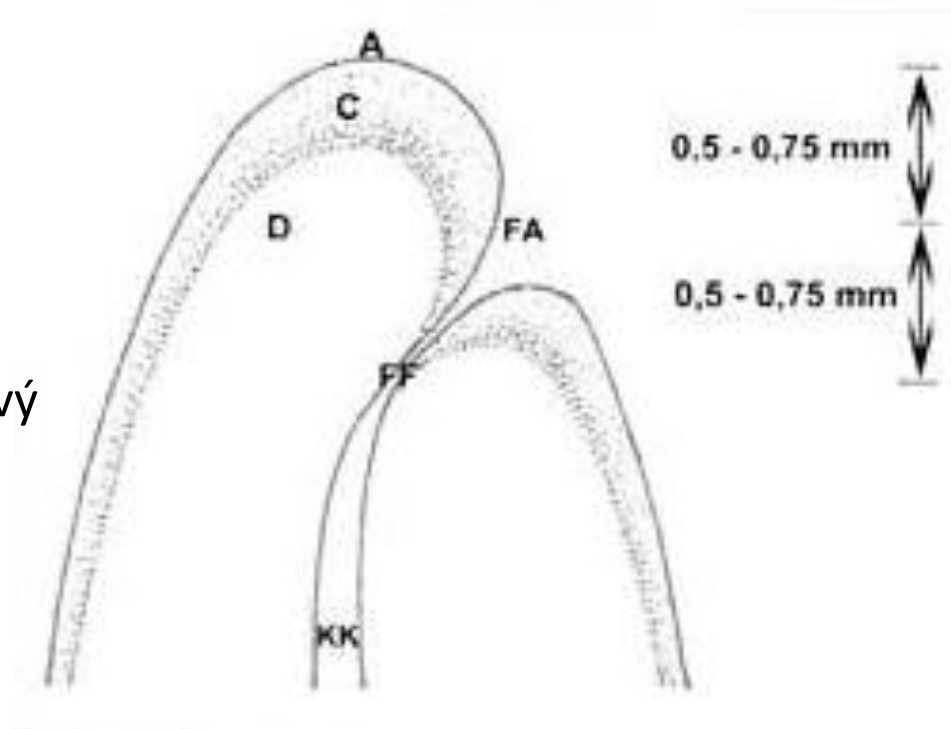
korunková
kořenová

v ní pulpa dentis

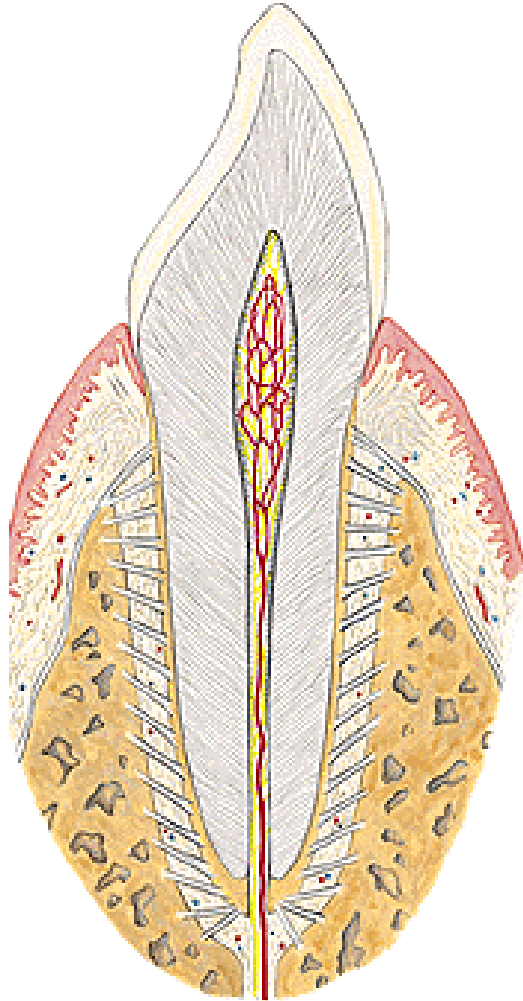
Nervově cévní svazek

Apikální struktury

- A anatomický apex
- C cement
- D dentin
- FA foramen anatomicum (otvor)
- FF foramen physiologicum
- KK canalis radialis dentis (kořenový kanálek)



Parodont (periodontium)

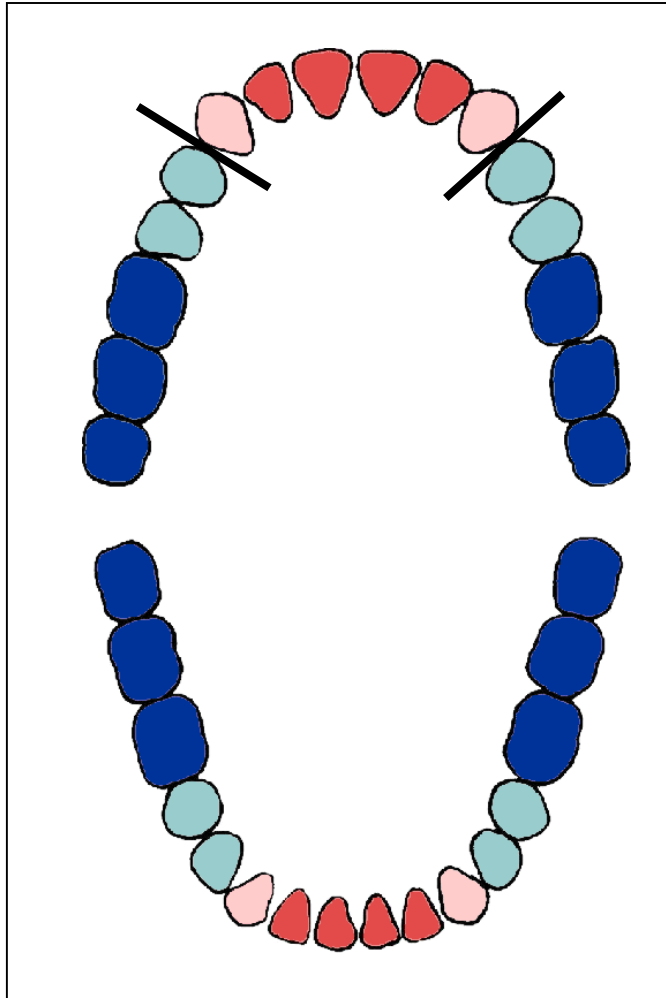


- závěsná vlákna
- dásěň
- cement
- alveolární kost

- zubní lůžko (alveolus)
- ozubice (periodontium) - husté kolagenní vazivo, které upevňuje kořen zuby v lůžku

- závěsný aparát zuby = ozubice + cement zubního kořene + stěna zubního lůžka
- parodont = závěsný aparát zuby + gingiva

Zuby



Frontální úsek

řezáky **dentes incisivi**

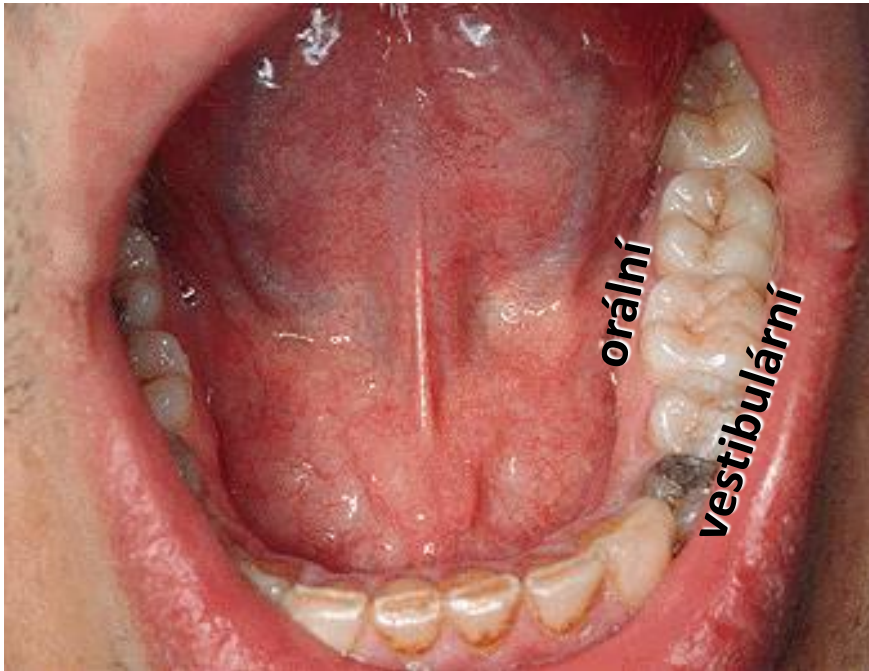špičák **d. canini**

Laterální úsek

třenové **d. praemolares**

stoličky **d. molares**

Označování zubních ploch



Vestibulární

- Přední zuby - Labiální
- Zadní zuby - Bukální

Orální - do dutiny ústní

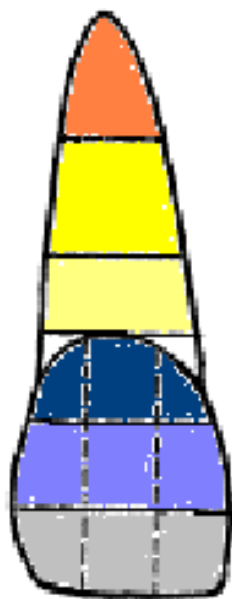
- Horní zuby – palatinální
- Dolní zuby – linguální

Aproximální - kontaktní (boční plošky)

- Ke středu – mesiální
- Od středu – distální

Rozdělení zubu do 1/3

Vestibulární / orální plocha



apikální

střední

cervikální

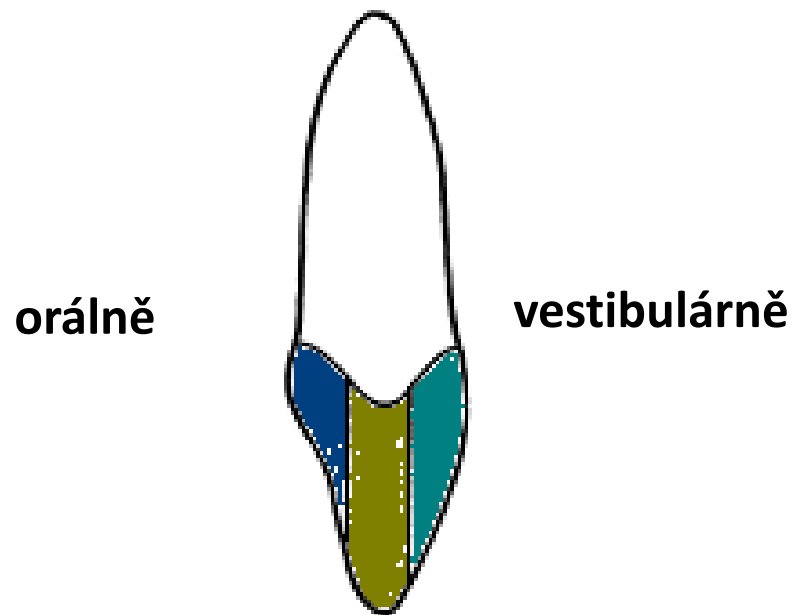
cervikální

střední

incisální/ oklusální

distální
střední
mesiální

Aproximální plocha

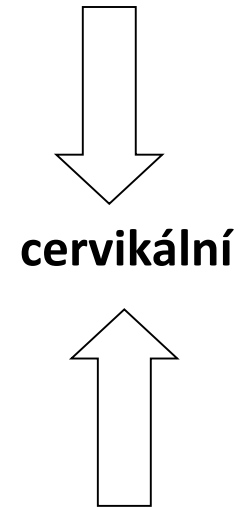
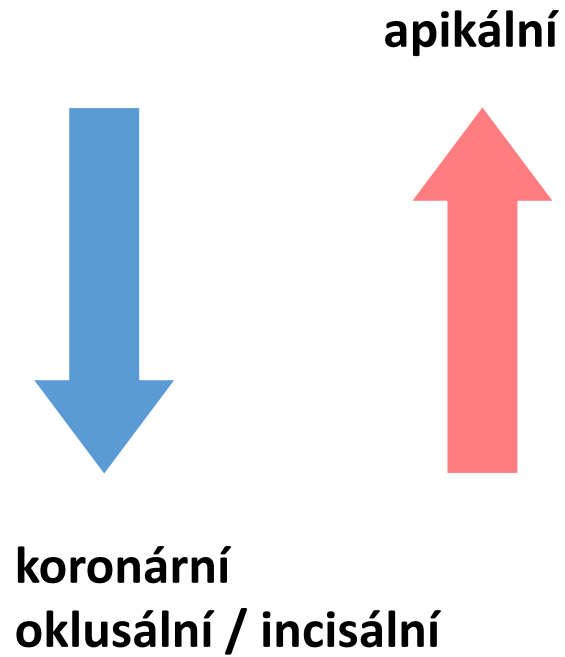


palatinální / linguální

střední

labiální / bukální

Vyjádření směrů

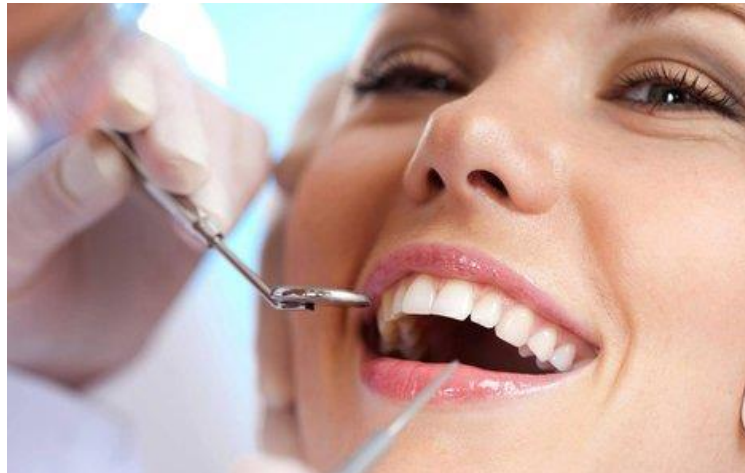

Značení zubů

- k orientaci v chrupu
- z hlediska pacienta

Při označování zubů

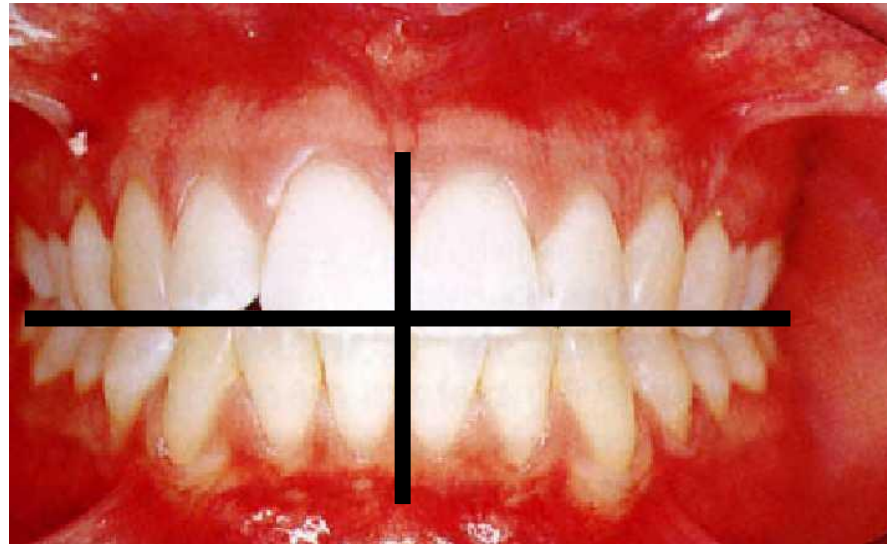
- sedí pacient před námi čelem k nám
- čísla zubů se vpisují do jednotlivých kvadrantů tak, jak jsou vidět v otevřených ústech pacienta



Značení zubů

Zubní kříž

- vyjadřuje rozdělení chrupu do 4 kvadrantů
- vodorovná čára odděluje zuby HČ a DČ (okluze)
- kolmice představuje střední čáru



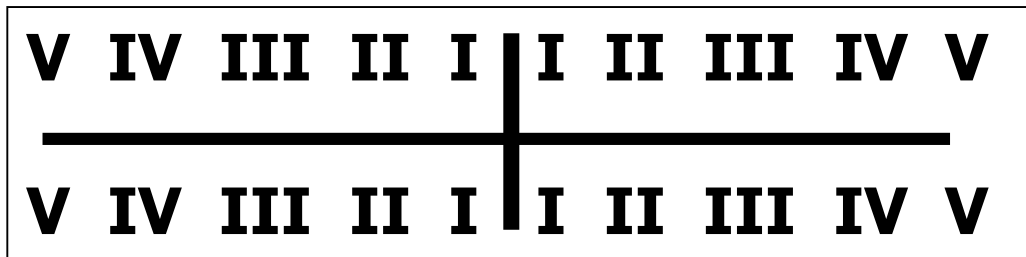
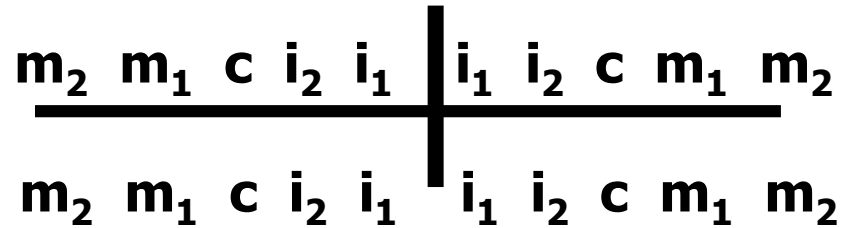
STÁLÝ CHRUP

M₃	M₂	M₁	P₂	P₁	C	I₂	I₁		I₁	I₂	C	P₁	P₂	M₁	M₂	M₃
M₃	M₂	M₁	P₂	P₁	C	I₂	I₁		I₁	I₂	C	P₁	P₂	M₁	M₂	M₃

8	7	6	5	4	3	2	1		1	2	3	4	5	6	7	8
8	7	6	5	4	3	2	1		1	2	3	4	5	6	7	8

řezáky	dentes I ncisivi	I ₁ I ₂	1 2
špičák	dens C aninus	C	3
třenové zuby	dentes P remolares	P ₁ P ₂	4 5
stoličky	dentes M olares	M ₁ M ₂ M ₃	6 7 8

dočasný chrup



řezáky	dentes i ncisivi	i_1 i_2	I II
špičák	dens c aninus	c	III
stoličky	dentes m olares	m_1 m_2	IV V

Zápis

1861 Zsigmondy

- výseč zubního kříže

$\boxed{1} \quad \overline{c} \quad \boxed{3}$

1887 Haderup

- označování pomocí znamének
+ (HČ) – (DČ)
- psací stroj

+2 5+ -7

Zápis

1972 Mezinárodní federace zubních lékařů (FDI)

- dvojčíselný kód „two-digit“ systém
- první číslo značí zubní kvadrant:

stálý chrup

1	2
4	3

dočasný chrup

5	6
8	7



- druhé číslo značí konkrétní zub:

23 48 51

Zápis

Americký systém (ADA)

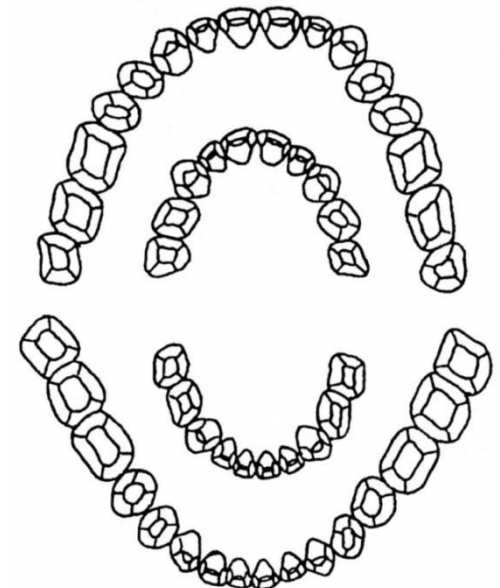
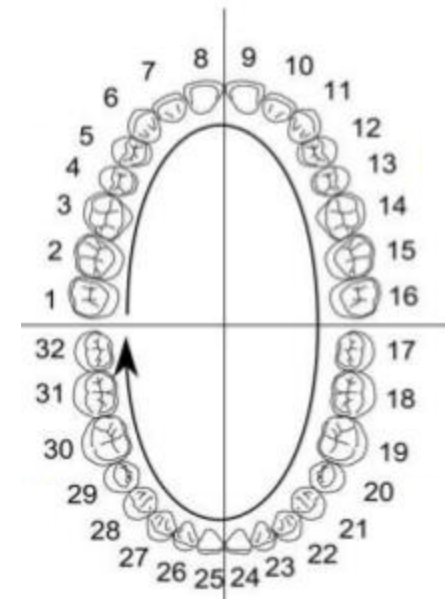
- 1-32, A-T

Skandinávský systém (jako Haderup)

- arabské číslice se znaménky + -, 0+ 0- (dočasný)

Odontogram

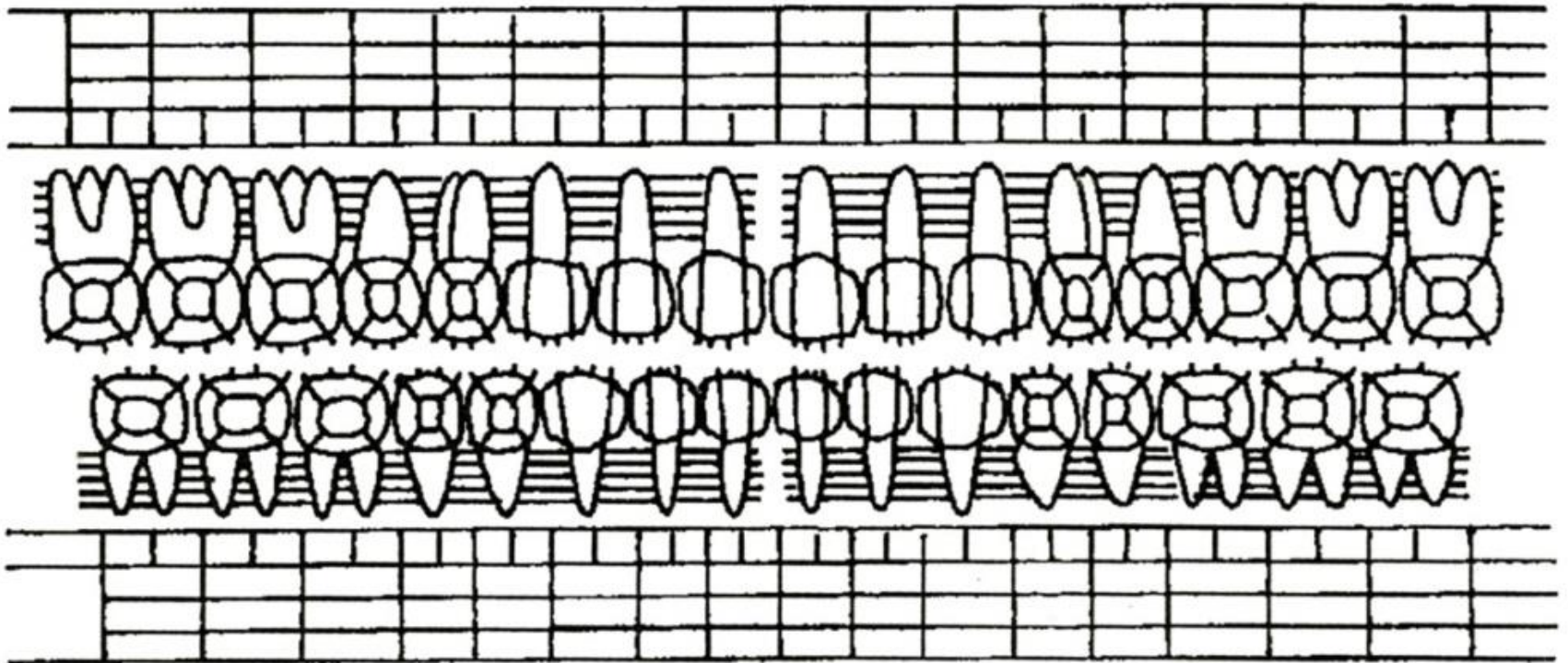
- detailní zobrazení zubních plošek celého chrupu



Zápis

Piktogram

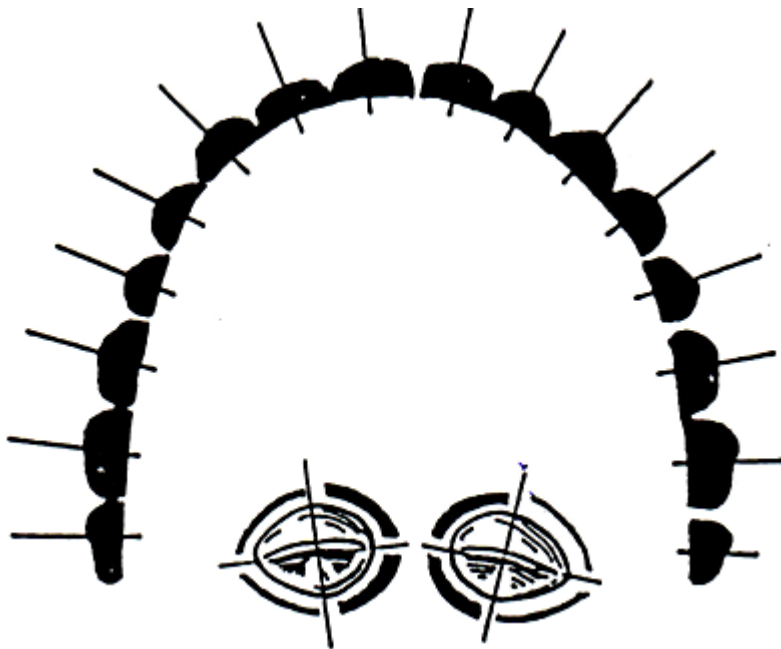
- zobrazení zubů z vestibulární strany, vč. kořene



Rozlišení stejnojmenných izolovaných zubů pravé a levé strany

Podle Mühlreitera

- znak zakřivení



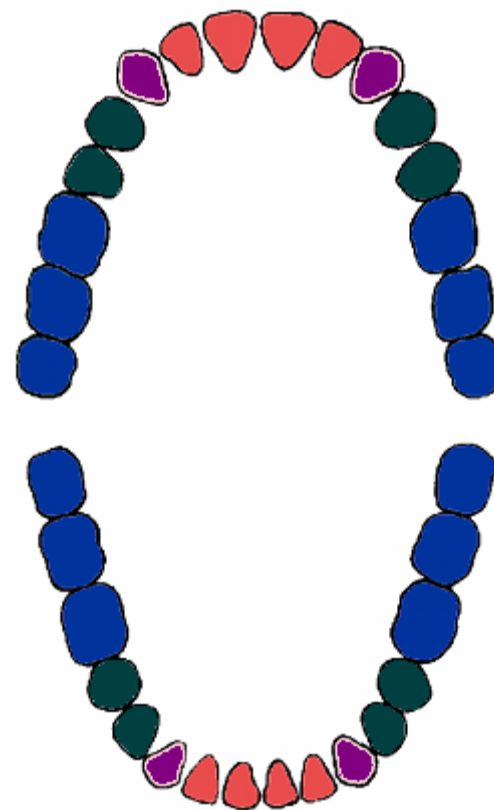
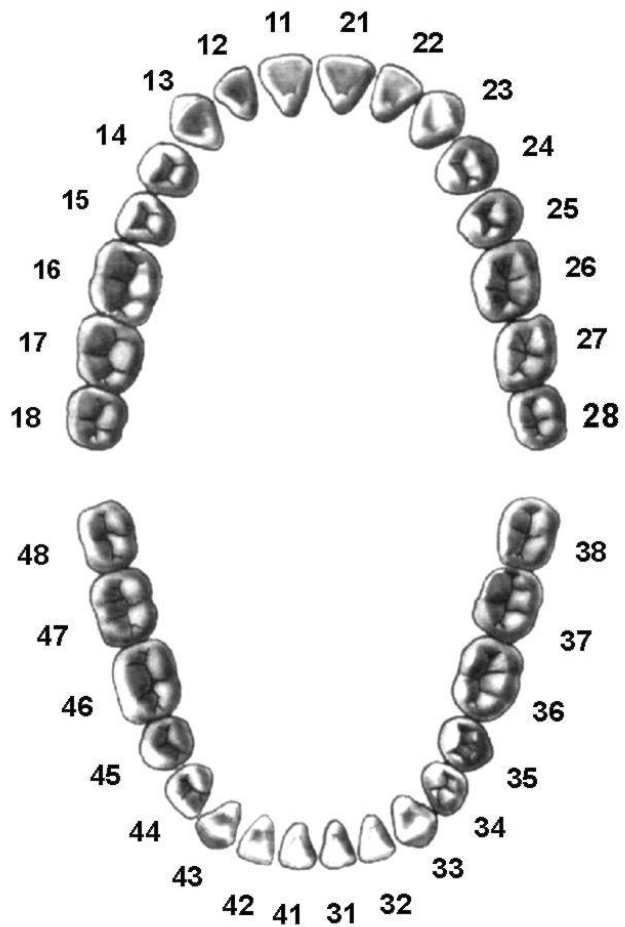
znak úhlový



znak kořenový



Stálý chrup

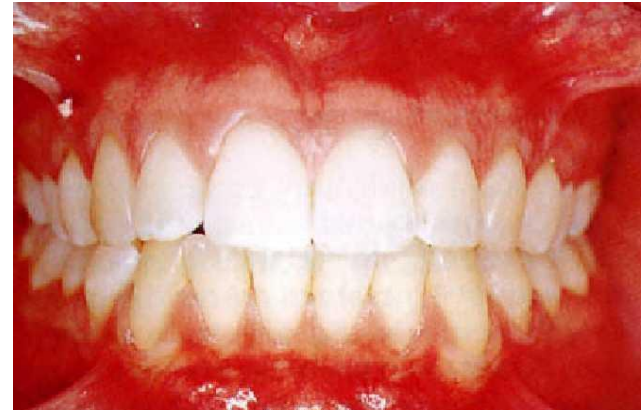

Zuby frontálního úseku

řezáky: 8 (4 střední, 4 boční)

- horní větší než dolní
- horní: střední větší než boční
- dolní: střední menší než boční
- horní: okrajové lišty a cingulum více prominují

špičáky: 4



Funkce:

- **oddělení soust**
 - **odřezáváním** (oddělení sousta nůžkovitým pohybem)
 - **odštípnutím** (stiskem hrany zubů na hranu)

Charakteristiky řezáků

anatomická i funkční podobnost

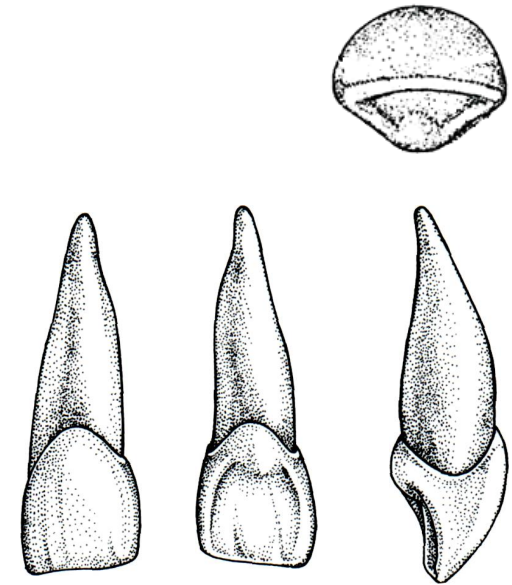
- Poměr délky kořene a korunky 2:1

Plochy:

- Ve: konvexní, 2 podélné rýhy
- O: tvar S, hrbolek – tuberculum dentis (TD)
- Aproximální M a D: ▲

- Incisální lišta: u prořezaných zubů zaoblená
(časem se incisální lišta obrousí u horních P, u dolních La > hrana)

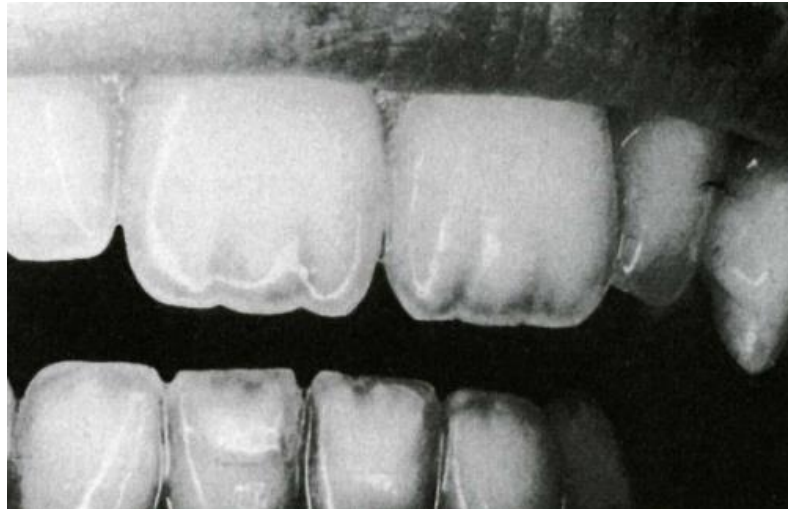- Kořen: 1
- DD: V-O štěrbinovitý prostor zužující se do KK (1)
- horní střední řezák: pilíř 2. třídy ostatní: pilíře 3. třídy
- Identifikace: znak zakřivení kořene a úhlový (sklon zubu)

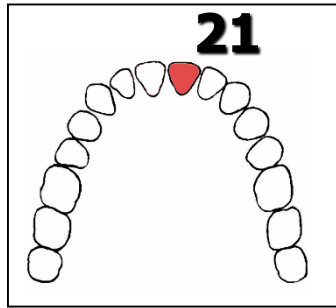


Charakteristiky řezáků

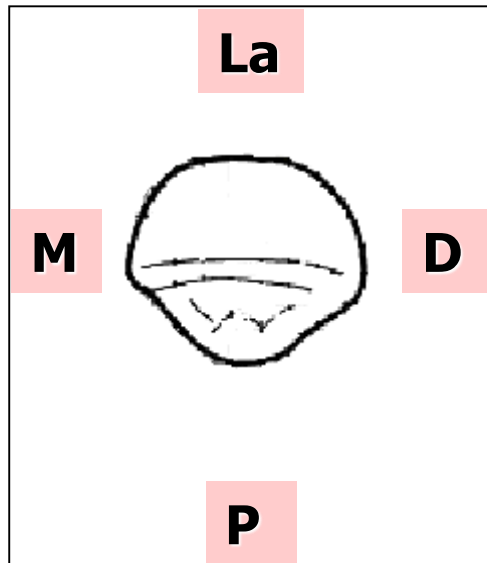
Tubercula marginalia

- Krajkové
- Sklovina transparentní dle tloušťky

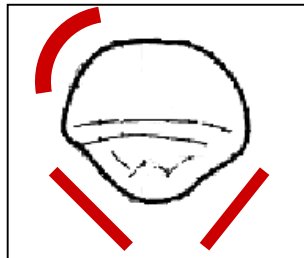





Horní střední řezáky



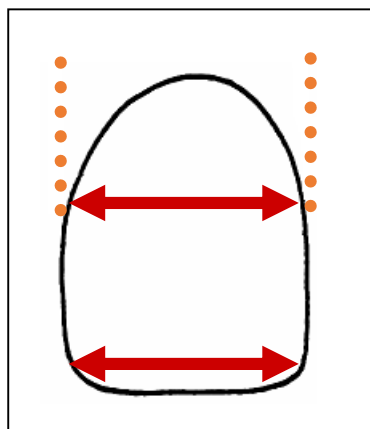
- poměrně objemná korunka
- při pohledu shora je La plocha zaoblená - M část korunky více zakřivena než D > znak zakřivení
- směrem P se korunka (i kořen) zužuje > La plocha širší než P



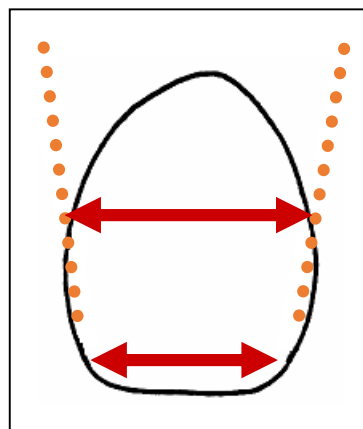
- trojúhelníkovitý obrys korunky odpovídá obrysu kořene

Horní střední řezáky – La plocha

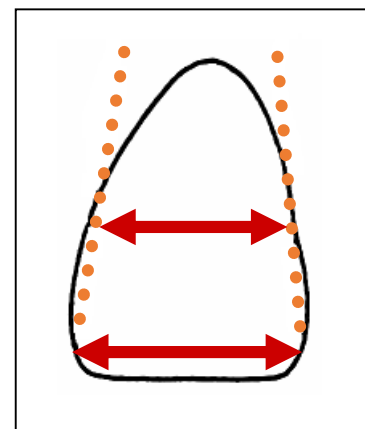
Základní tvarové typy



kvadratický

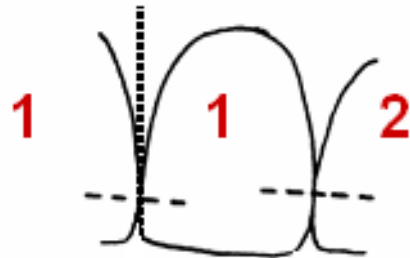
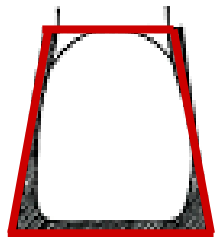
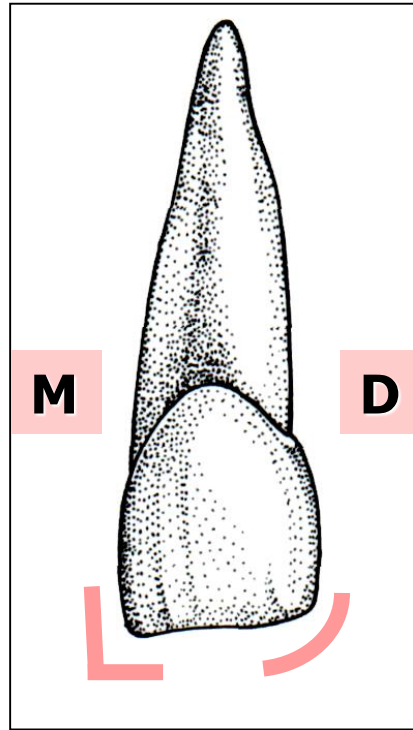


oválný



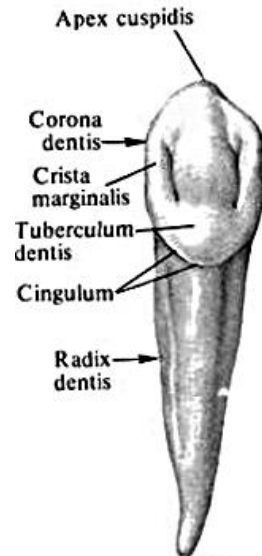
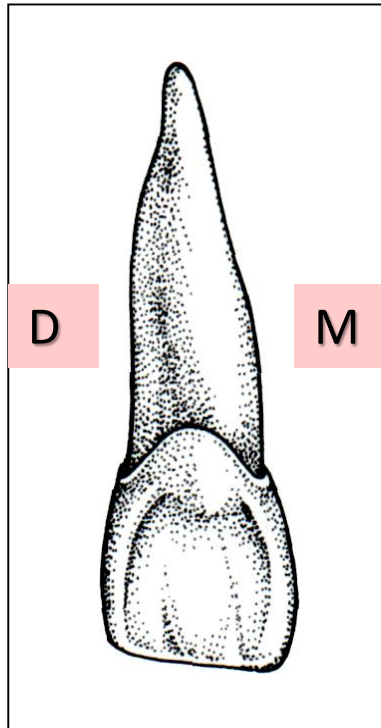
trojúhelníkový

Horní střední řezáky – La plocha



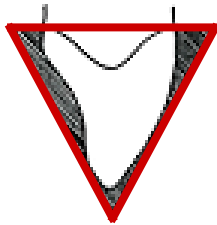
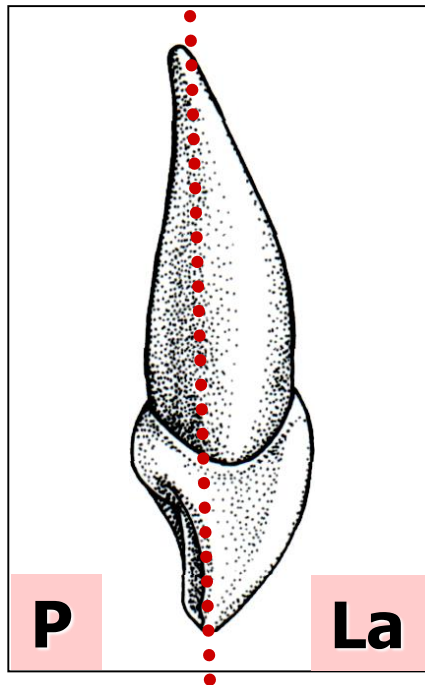
- **konvexní v obou směrech**
- 2 podélné rýhy (hl. ve střední 1/3)
- incisální hrana: TM
- M obrys korunky lehce konvexní (**M-I úhel ostrý**), M část tlustší
- D obrys více konvexní (**D-I úhel zaoblený**)
- body kontaktu (BK): M leží incisálněji
- CS hranice obloukovitá
- kořen kónický (kruhový průřez), rovný, 1KK

Horní střední řezáky – Pa plocha



- nepravidelnější, menší
- podmiňuje lopatovitý tvar
- incisální a střední 1/3 konkávní
- M a D výrazné sklovinné lišty
- lišty přechází cervikálně v TD
- TD a z něj vystupující okrajové hrany vytváří tzv. cingulum dentis
- nad TD fossa palatina (jamkou)
- CS hranice obloukovitá

Horní střední řezáky – Aprox plocha



- konvexní v obou směrech
- plynulý přechod do La a P plochy
- CS hranice obloukovitá (až V)
- linie jdoucí středem korunky a kořene obvykle pŕlí hrot kořene a incisální hranu (charakteristické pro horní řezáky)
- obrys kořene kónický, apex tupě zaoblený
- M plocha: plošší, širší, delší