

UZ, MR ve stomatologii



- Bohatá Š., Šprláková A.,
- Radiologická klinika FN Brno
- a LF MU Brno

Zvuk


- **Mechanické vlnění (přenos energie) ve hmotném prostředí.**

- **Přenos uvnitř prostředí formou šíření vlnění**
 - Infrazvuk 0-16 Hz
 - Slyšitelný zvuk 20 Hz-20 kHz
 - **Ultrazvuk 20 kHz-10 GHz**
 - Hyperzvuk 10 GHz - ?

Zvuk

- Šíření vlnění je tvořeno cyklickým stlačováním a uvolňováním částic v prostředí

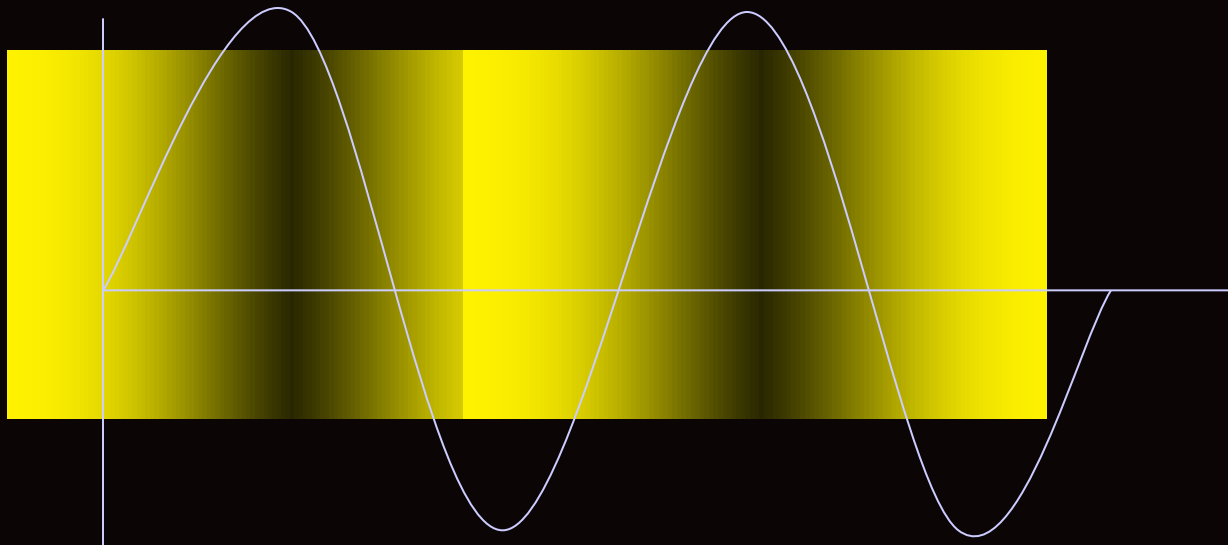
uvolňování



stlačování

Zvuk

- Graficky vyjádřeno....



Zvuk

- Vyšší frekvence = vyšší rozlišení, horší penetrace
- Nižší frekvence = vyšší penetrace, horší rozlišení

- Připomenutí parametrů vlnění (zvuku)...

Rychlost šíření ?

Rychlost, kterou se zvuk šíří prostředím

Vzduch	330 m/s
Voda	1480 m/s
Játra	1550 m/s
Ledvina	1560 m/s
Měkké tkáně	1540 m/s

Zvuk

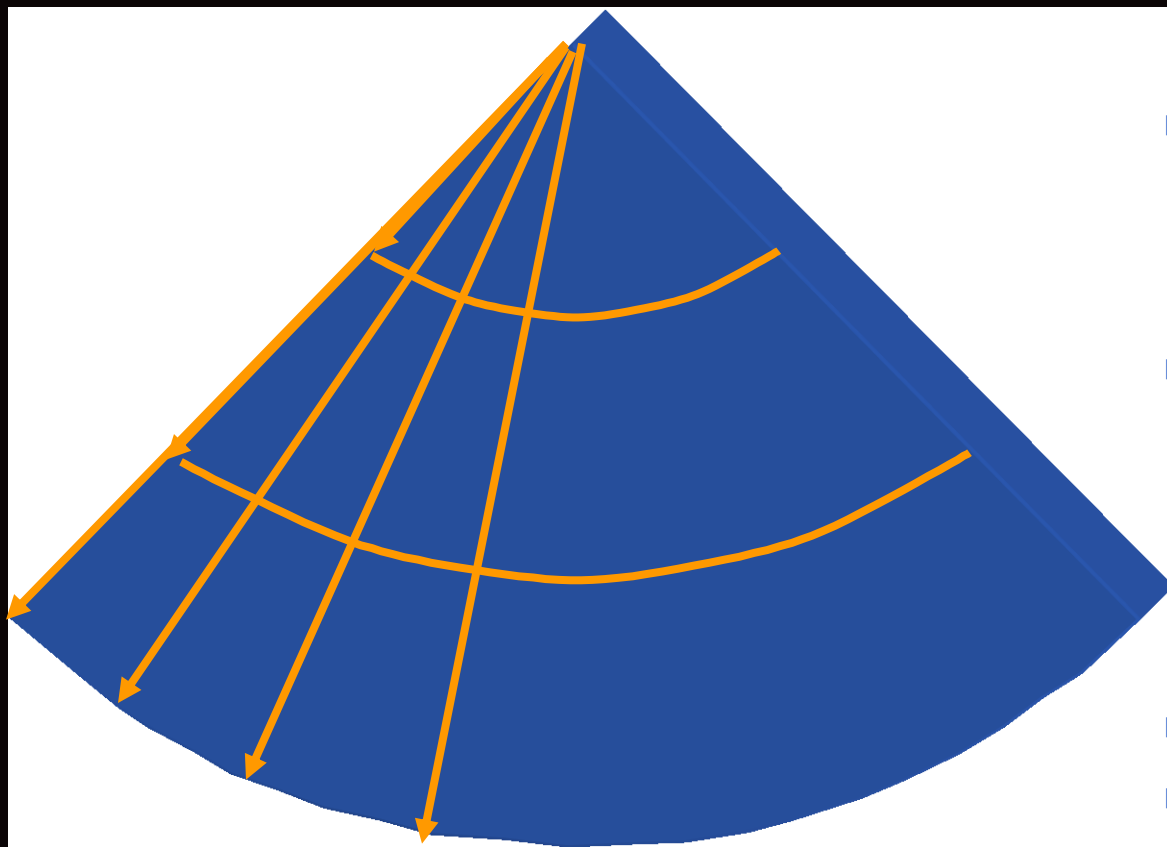
- Rychlost šíření je určena pouze charakteristikou prostředí – zejména **hustotou (tuhostí)**

↑ Hustota (tuhost) = ↑ Rychlost

- Průměrná rychlost zvuku v lidském těle pro účely ultrazvuku je cca 1540 m/s

- Základní princip tvorby UZ obrazu – odrazy UZ vln na rozhraní dvou prostředí s odlišnou akustickou impedancí.
- Odrazy (echa) lze zobrazit v 2D obraze, intenzita odražené energie vyjádřena na škále šedi (silná echa nejsvětlejší)

Pulzní ultrazvuk



- Sonda vyšle uz vlnu a detekuje s jakou amplitudou se vrací
- Dle doby návratu vypočítá z jaké hloubky byl signál odražen
- Dle amplitudy přiřadí bodu intenzitu jasu na obrazovce dle nastavení přístroje (postprocessing, gain, komprese)
- A tento bod zobrazí
- Totéž opakuje několikrát v laterálním směru

Aplikace dg. UZ ve stomatologii

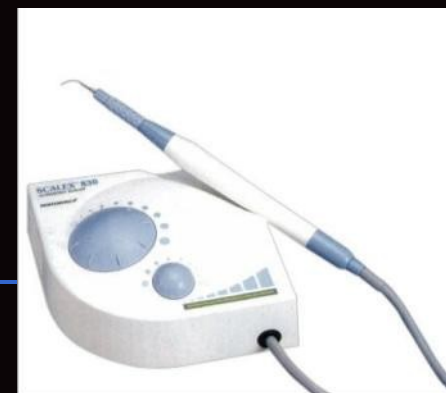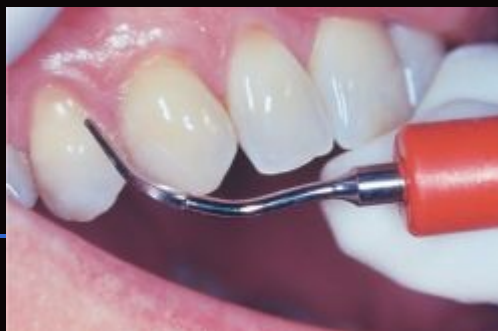- Detekce schodku kortiky u maxillo-faciálních fraktur
- Pozice mandibulárních kondylů
- Detekce onemocnění slinných žláz (záněty, tumory, sialolithiáza, dilatace vývodů)
- Detekce lymfadenopathie
- UZ navigované intervence (biopsie, punkce) u palpačně nedostupných útvarů, ozonoterapie TMJ
- Povrchové měkkotkáňové afekce maxillo-faciálního regionu, diferenciální diagnostika (podstatně lepší rozlišení než CT)

Terapeutický UZ - konzervativní terapie

- Hlavním mechanismem terapeutického účinku je **vysokofrekvenční mikromasáž** ozvučovaných tkání spolu s **ohřevem**, jež vyvolává hyperémii a fyzikálně-chemické změny prostředí. Jeho aplikace zvyšuje membránovou permeabilitu, urychluje difuzi ve tkáních, má **tlumivý účinek na přenos nervových vzruchů**, mění pH tkání. Důsledkem je analgetický a spazmolytický účinek, zvýšení místního krevního oběhu a následně i metabolismu
- Použití: v **oftalmologii** při léčení krátkozrakosti spazmolytickým působením ultrazvuku na ciliární svaly, ve **stomatologii** při terapii žvýkacích svalů po zlomenině čelisti a v **dermatologii** při terapii ulcerací na noze). Také v **neurologii** Michálek a kol. aplikoval terapeutický ultrazvuk společně s neurostimulací při léčbě bloku frenického nervu, pokusy i v **otorinolaryngologii** - k léčbě nosních polypů a Menierovy nemoci

Terapeutický UZ - deskalér

- Ultrazvukový deskalér - k odstraňování **zubního kamene**. Jedná se o zařízení se zdrojem nízkofrekvenčního ultrazvukového vlnění (25-42 kHz), jehož konec je opatřen pracovním nástavcem. Špička nástavce kmitá a mechanicky rozrušuje zubní plak.
- Na výsledném efektu se však vedle přímého mechanického účinku kmitajícího hrotu podílí i akustické mikroproudění a ultrazvuková **kavitace**.



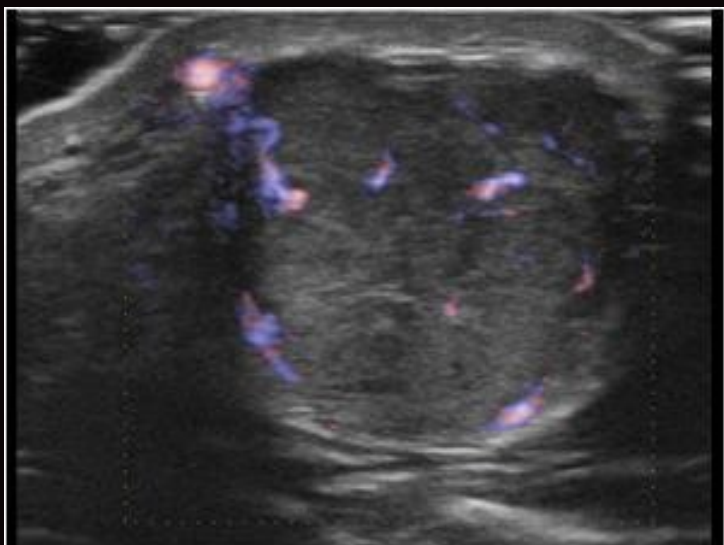
Terapeutický UZ

- Myofacial pain dysfunction sy
- TMK onemocnění
- Sialolitotrypse (extracorporeal shock wave - ESWL)
- Algické syndromy, hojení kostí

- Inhibuje uvolňování mediátorů zánětu z buněk
- Urychluje hojení
- Zvyšuje pružnost kolagenových vláken
- Redukuje ztuhlost kloubů
- Redukuje svalové spasmy, zlepšuje mobilitu

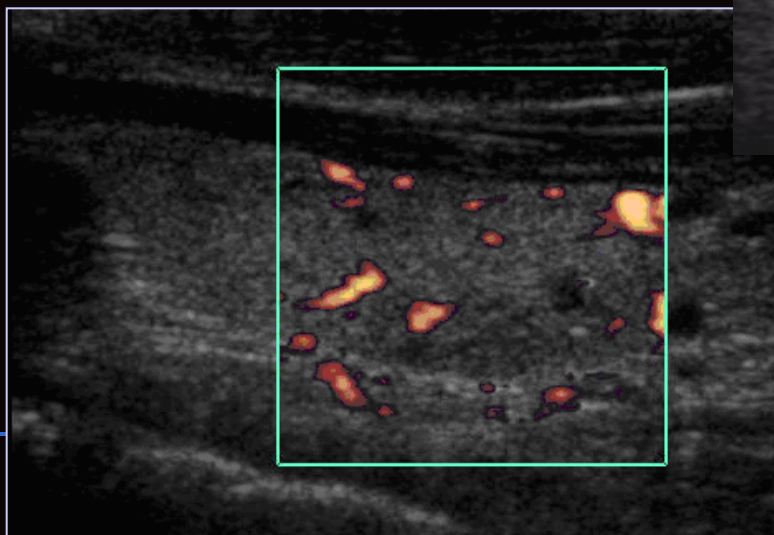
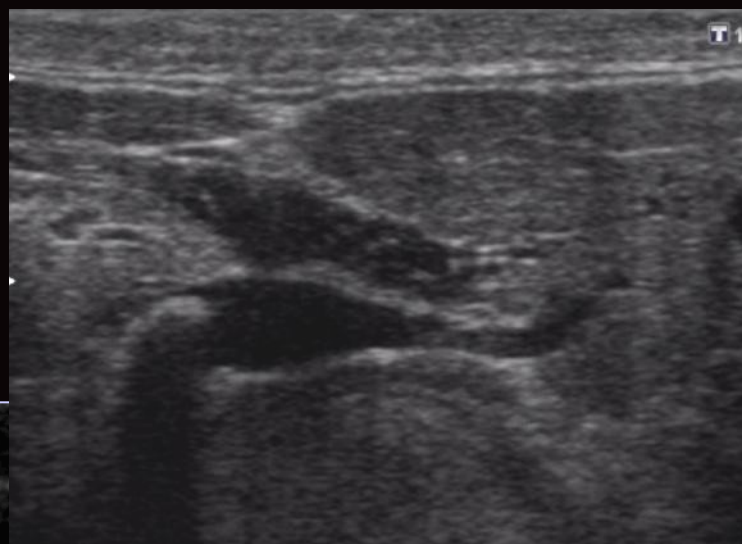
UZ slinných žláz

Pleomorfní adenom



Cysty

Sialolithiasa



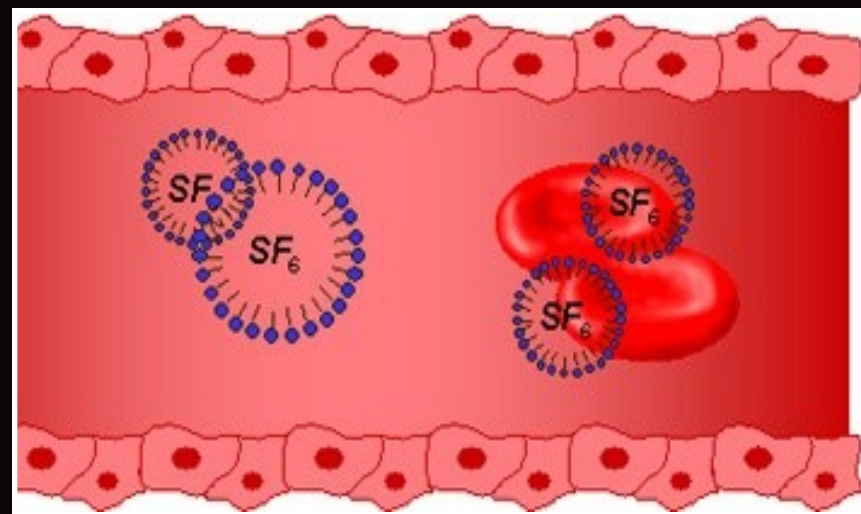
Výhody UZ vyšetření

- bezpečná, levná a dostupná metoda
- prakticky neexistují kontraindikace
- dostupnost u lůžka pacienta
- značné prostorové rozlišení, především u vysokofrekvenčních sond
- možnost Doppler. zobrazení toku, prokrvení

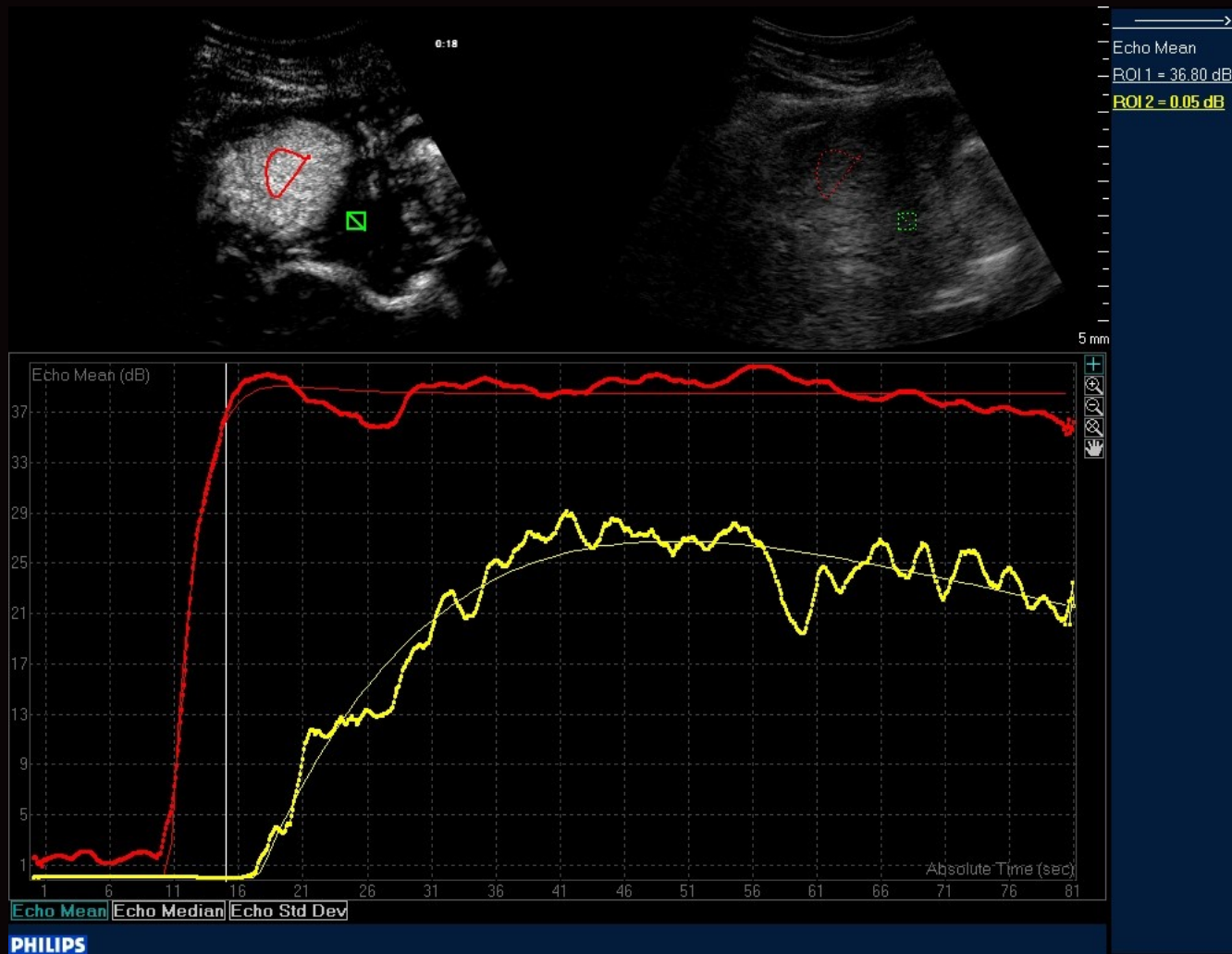
CEUS

- ultrazvukové vyšetření s i.v. aplikací speciální kontrastní látky
- **mikrobubliny** stabilizované fosfolipidy
- 100 milion x vyšší odrazivost mikrobublin než krve

- netoxické
- není nutná speciální příprava pac.
- nejsou alergické reakce
- vyloučí se po cca 10min plícemi
- jediná kontraindikace: AIM
- jsou intravaskulární – odrážejí **mikrovaskularizaci**



Možnost kvantifikace

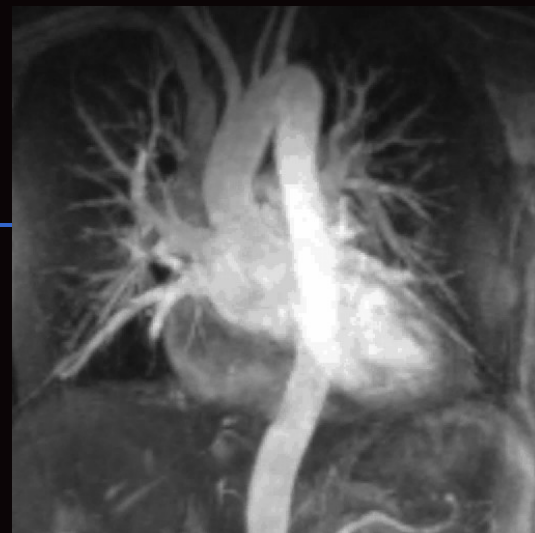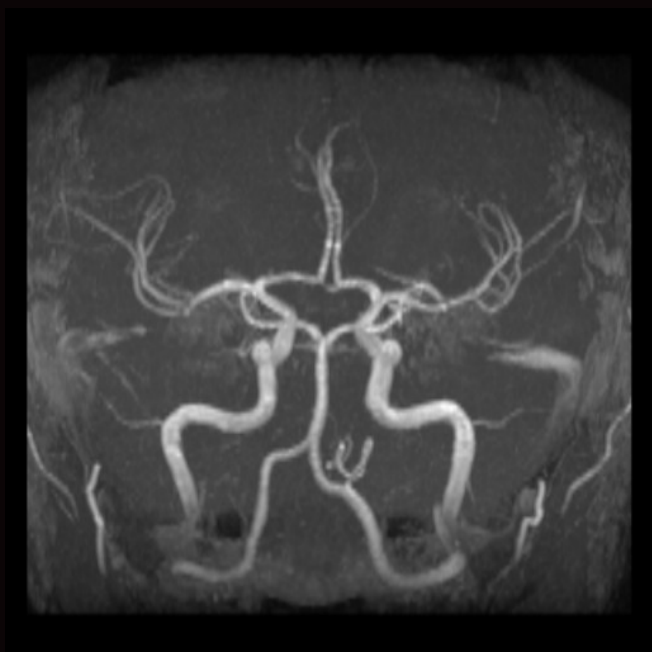


PHILIPS

Nevýhody, limitace

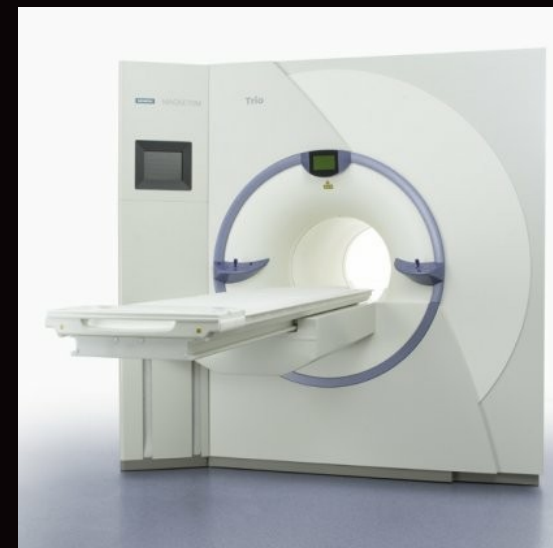- množství artefaktů
- subjektivní vyšetření
- omezená vyšetřitelnost u nespolupracujících pacientů

Principy MR zobrazení



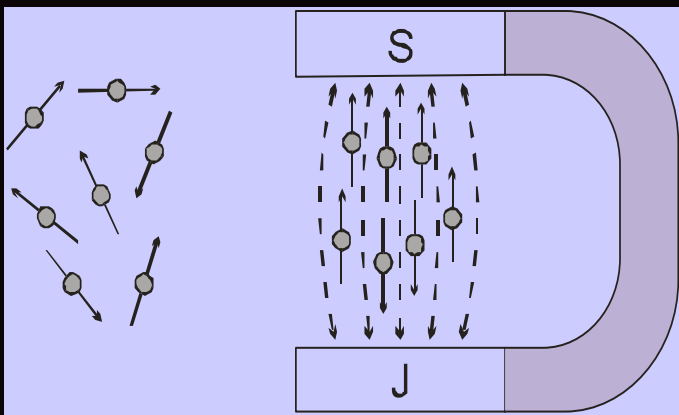
Základní princip MR

- Okolo každé elektricky nabité částice, která je v pohybu, vzniká magnetické pole
- **Protony** v atomovém jádře rotují okolo své osy = **spin** a jako každá pohybující se nabitá částice vytvářejí ve svém okolí magnetické pole – lze si je představit jako miniaturní magnety.
- Atomová jádra se sudým nukleonovým číslem se nechovají magneticky – tyto malé magnety se spojí ve dvojicích opačnými póly k sobě.
- **Jádra s lichým počtem protonů** mají vždy jeden nepárový, vykazují magnetický moment, k okolí **se chovají magneticky**. Ideálním zástupcem je **atom vodíku** – hojně se vyskytuje v živých tkáních a má poměrně velký magnetický moment.



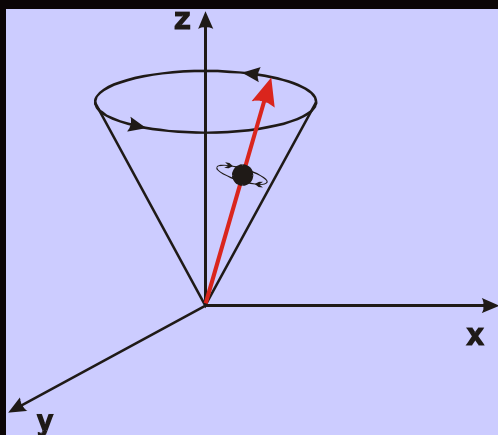
Základní principy MRI

- metoda využívá magnetických vlastností jader atomů s lichým protonovým číslem
- Rotací jader s nespárovaným protonem (kladný náboj) vzniká v okolí jádra magnetické pole, které lze charakterizovat tzv. magnetickým momentem
- „Synchronizace“ magnetických momentů jader při umístění do velmi silného magnetického pole, **vznik precese**



- ◆ Orientace vektoru magnet. momentu může být tzv. paralelní nebo antiparalelní. Paralelní orientace je energeticky méně náročný stav → nepatrně převažuje → zvolený okrsek tkáně proto vykazuje určitý vlastní celkový magnetický moment M_0

Precese – pohyb jader, který je možno přirovnat k pohybu po plášti pomyslného kužele



Frekvence precesního pohybu udává tzv. Larmorova rovnice:

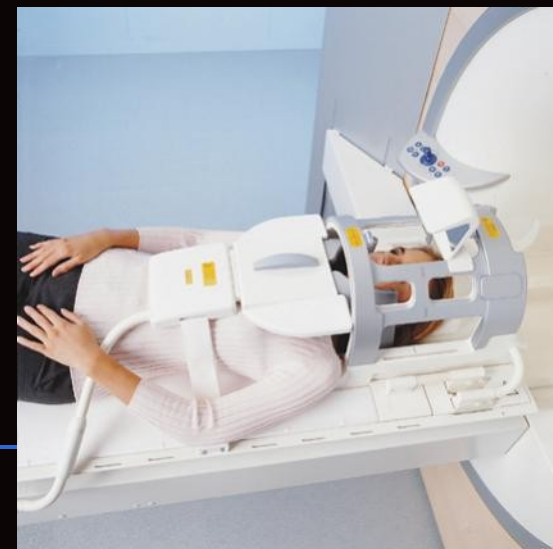$$\omega = \gamma B_0$$

Úhlová frekvence ω is equal to the product of the gyromagnetic ratio γ and the intensity of the external magnetic field B_0 .

- Za normálních okolností není precesní pohyb synchronizován → celkový magnet. moment v ose $x, y = 0$
- **K synchronizaci dojde při aplikaci elektromagnet. impulsu o frekvenci rovné Larmorově frekvenci → dojde k rezonanci a synchronizaci**

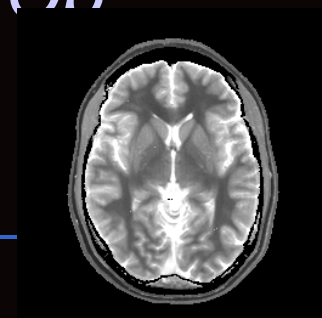
Jak se tvoří MR obraz?

- působení energie RF pulzů na tkáně vyvolá **vyzáření slabého EM signálu, který lze registrovat**
- použití specifických „sérií RF pulzů“, měření získaného signálu – nejčastěji sekvence „spin echo“ (SE) nebo gradientní echo (GE)
- základní parametry sekvencí TR, TE event. TI určují charakter obrazu
 - T1, T2 vážený...
- T1 v.o. – krátké TR i TE
- T2 v.o. – dlouhé TR, dlouhé TE
- PD – dlouhé TR, krátké TE



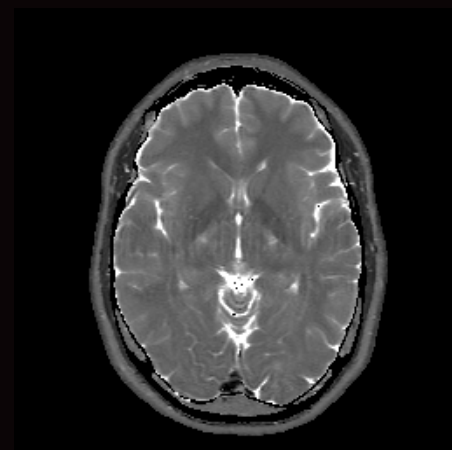
Nevýhody MRI

- Silné magnetické pole! (*je v něm uložen celý pacient*)
- trvání vyšetření - *až 60 min*
- omezený vyšetřovací prostor
- cena = dostupnost
- omezené vyšetřované pole (*mozek + Cn
C+Th, Th+L*)



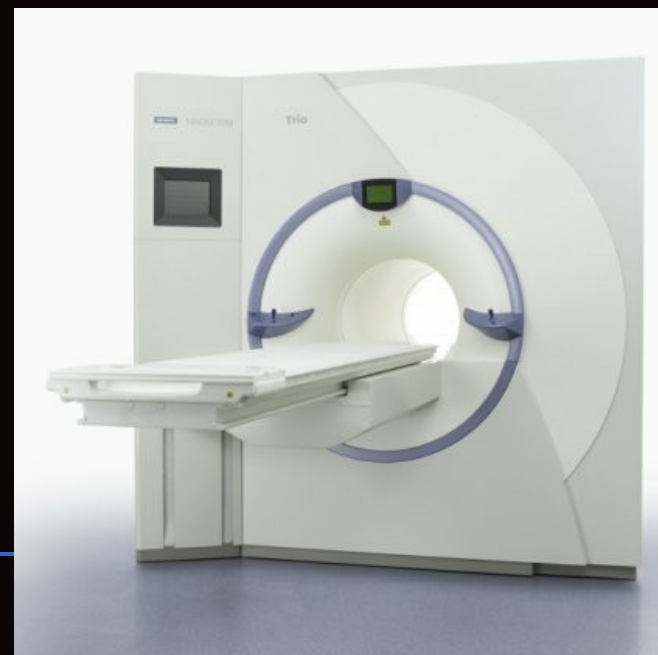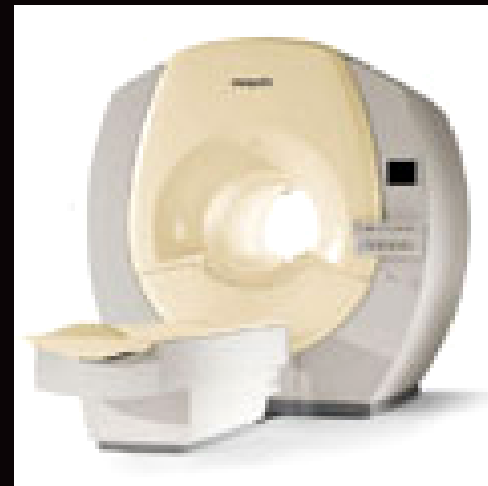Výhody MRI

- **neinvazivní technika**
- nepřekonatelný **měkkotkáňový kontrast**
- jakákoli rovina řezu
- MR angiografie, ERCP, PMG (*bez kontrastní látky*)
- kontrastní látky - Gd (*minimální riziko alergické reakce*)



Nebezpečí v MR scanneru ?

- magnetické pole – konstatní
0,1 – 3,0 T
- magnetické pole – proměnné
 - gradientní cívky
- vysokofrekvenční RF puls
 - excitace protonů - tepelné změny ve tkáních, kovech
 - frekvence v řádu desítek Mhz
- zejména u high – field přístrojů zúžený vyšetřovací prostor - gantry



Absolutní kontraindikace I.

- ✎ Kardiostimulátor – pacemaker
- ✎ ICD – implantabilní kardiovertor – defibrilátor
- ✎ Kochleární implantát
- ✎ Cévní svorky intrakraniálně z neznámého materiálu (potenciálně magnetické)
- ✎ Cizí těleso v orbitě nebo v oku metalického nebo neznámého původu – pomůžte RTG

Absolutní kontraindikace II.

- ✎ Implantovaný kovový materiál před méně než dvěma měsíci
 - ✎ endoprotézy, stenty, dlahy, osteosyntetický materiál
- ✎ Pacienti závislí nebo vybavení jiným pomocným elektronickým zařízením
 - ✎ inzulinové pumpy
 - ✎ dávkovače cytostatik, analgetik
 - ✎ biomechanické implantáty
- ✎ Naprostá nespolupráce s pacientem

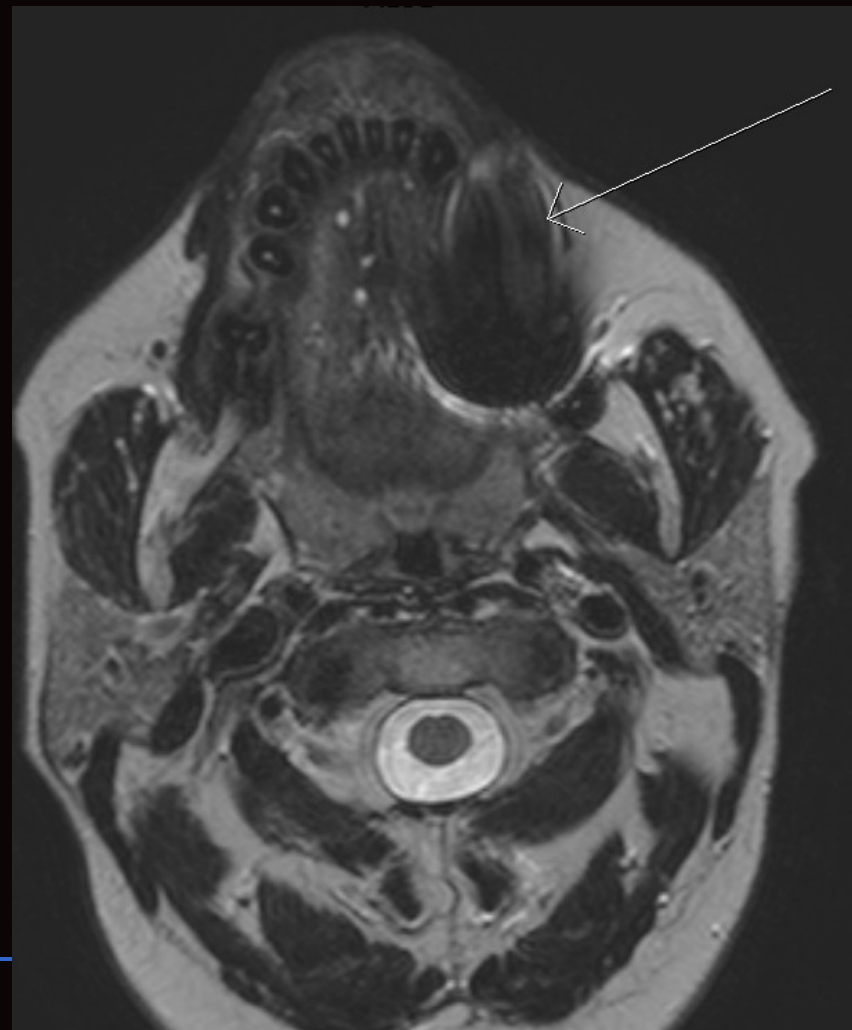
- **Klaustrofobie - strach z uzavřených prostor**
 - lze zvládnout premedikací
- **První 3. měsíce těhotenství**
 - pouze úzus, není přesně zjištěn vliv na plod
- **Cévní svorky z nemagnetických materiálů, kovový osteosyntetický materiál, kloubní náhrady v místě vyšetření**
 - artefakty
- **Chlopenní náhrady - artefakty, abnormální funkce během vyšetření**
- **Naslouchadla**
 - před vyšetřením sejmout – interference = pískání
- **Piercing, tetování = kovové partikule**
 - artefakty
 - tepelné působení

Co hrozí pacientovi s kovový implantátem obecně

- pohyb nebo **dislokace**
 - cévní svorky – aneuryzmata, pooperační stavy
- **ohřátí** (zejména velké náhrady kloubů) – nebezpečí termického traumatu
- nekvalitní, **artefakty** zatížené vyšetření
 - kovový materiál i mimo vyšetřovanou oblast, mimo použitou cívku !

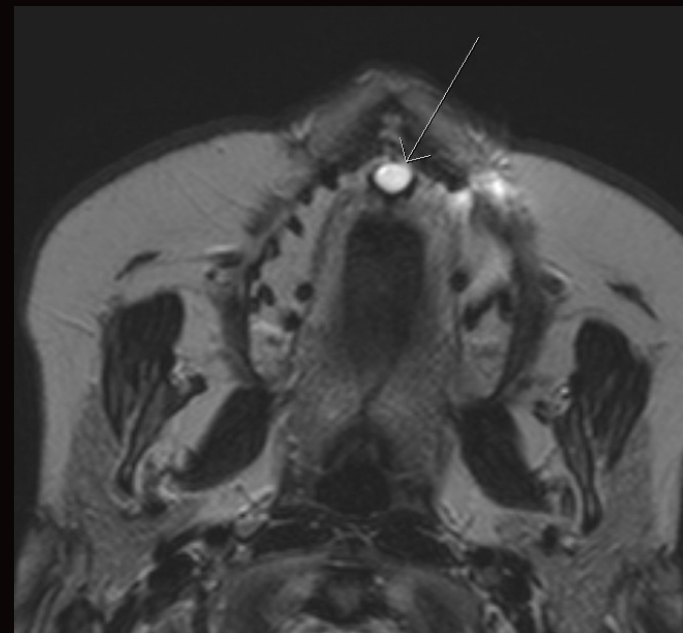
MR u metalických dentálních materiálů

- Různý stupeň artefaktů podle použitého materiálu
- Závisí zejména na susceptibilitě materiálu (výrazná u amalgámu, titanu, menší u niki-chrom. či kobalt-chrom. materiálů)



MR ve stomatologii

- Nejčastější využití je u onemocnění temporomandibul. kloubu
 - Používají se pseudodynamické sekvence při postupném otevírání a zavírání úst
- Dif.dg. cystických lézí
- Ameloblastom
- Osteomyelitis
- Rozsah hemangiomů, šíření tumorů obecně
- Lokalizace neurovaskulárního svazku před plánováním potenciálních míst pro implantáty

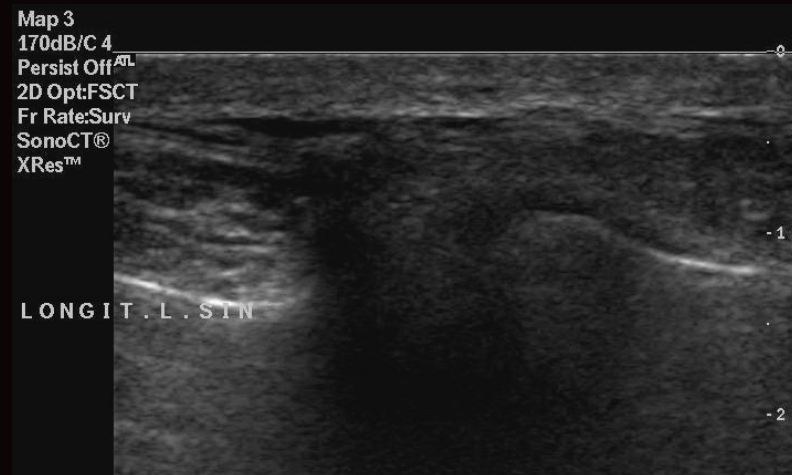
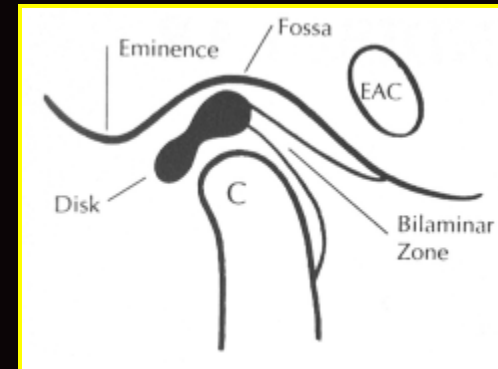


Nemoci temporomandibulárního kloubu

- dysfunkční syndrom
- zánětlivé a degenerativní změny
- iatrogenní léze (opakované injekce steroidů)
- dna (vzácná)
- nemoci kosti (M. Paget)
- nádory (zejm. osteochondrom)
- osteochondritis dissecans (avaskulární nekróza)
- pigmentovaná vilonodulární synovitida
- ankylóza čelistního kloubu
- hyperplazie processus coronoideus s omezením funkce TMK

Intrakapsulární onemocnění = diskopatie

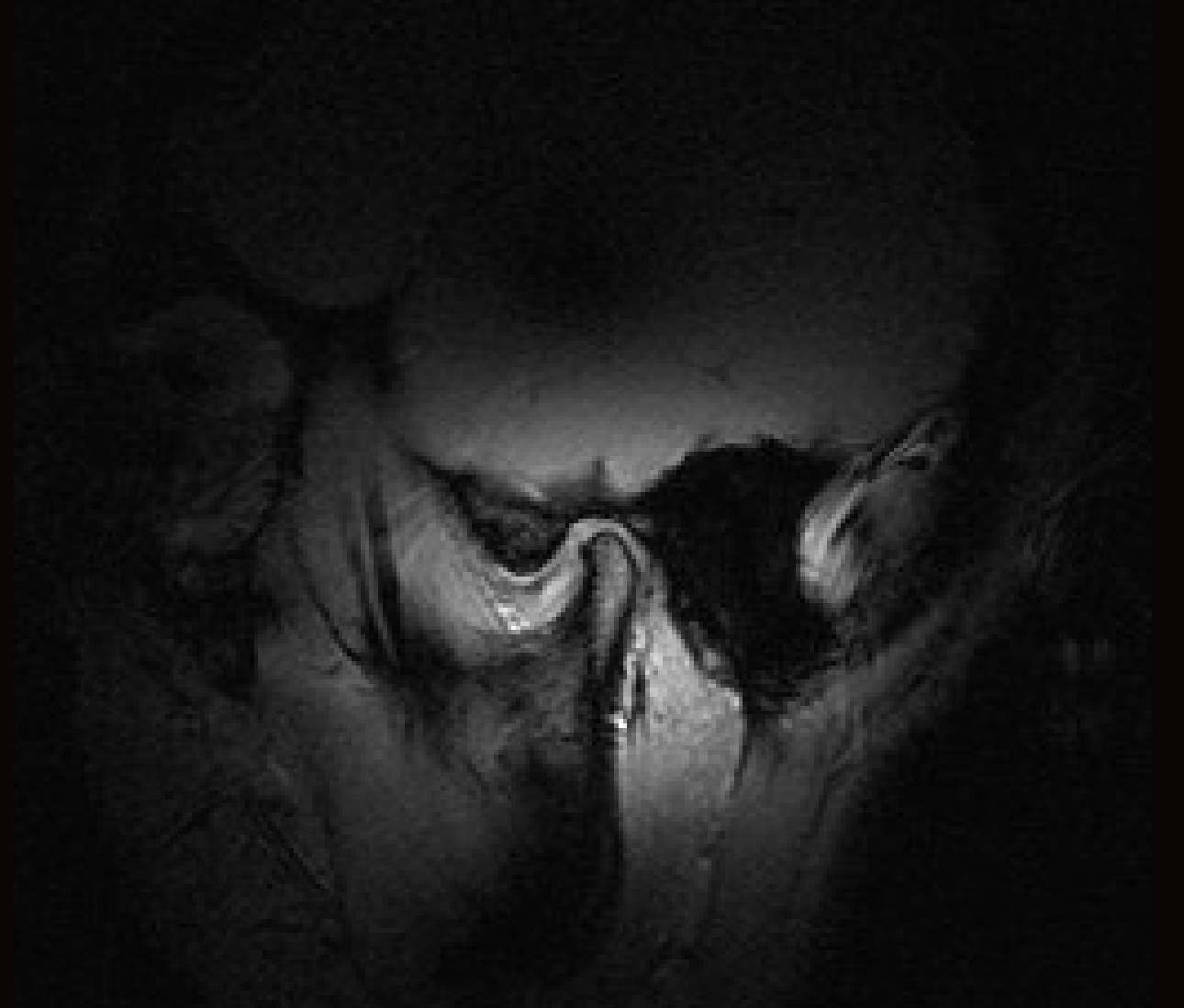
- Diskus articularis – významná součást temporomandibulárního kloubu
- Disk – bikonkávní fibroartilaginozní struktura, rozdělující kloub na horní a dolní kompartment
- Správná poloha zabraňuje poškození kondylu mandibuly (kloubu)
- Pohyb disku je omezen silným zadním vazem
- Dorzálně – neurovaskulární struktury = retrodiskální tkáň (bilaminární zóna)



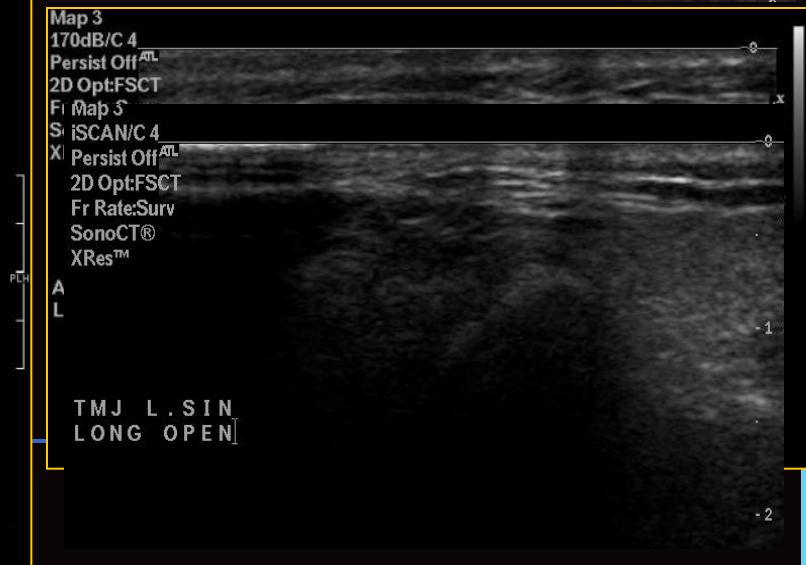
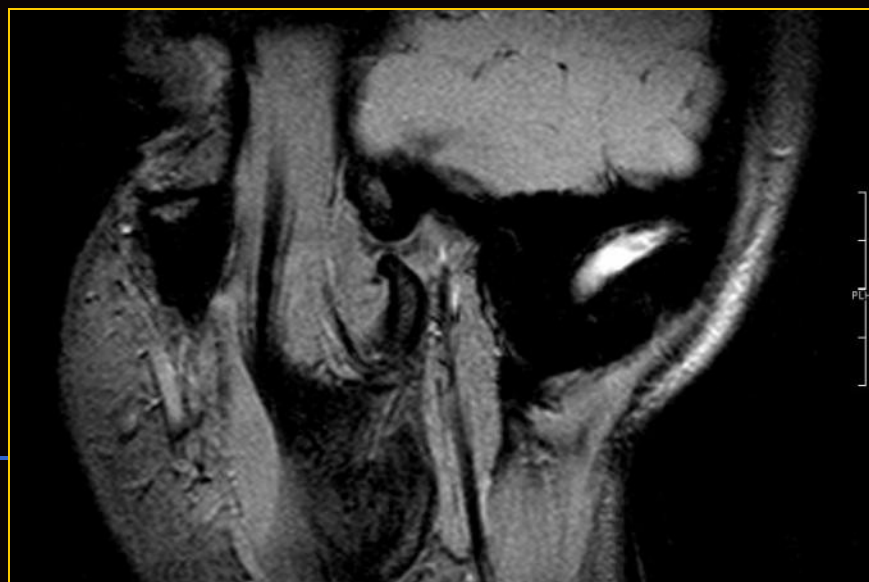
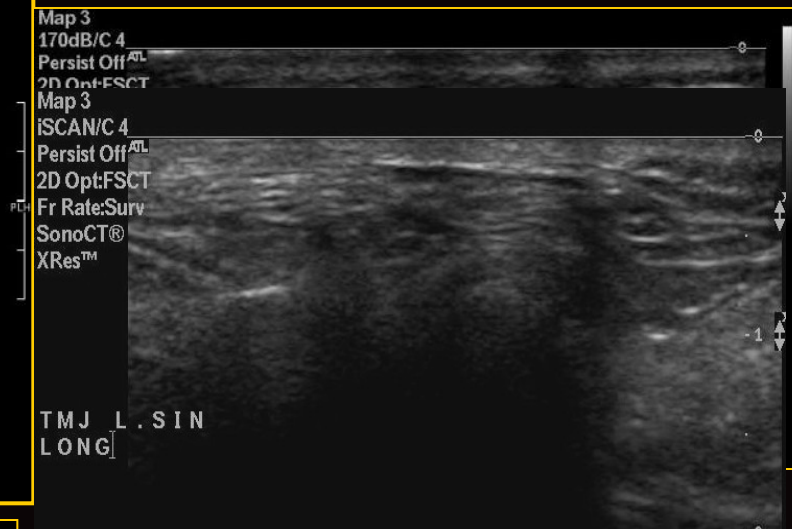
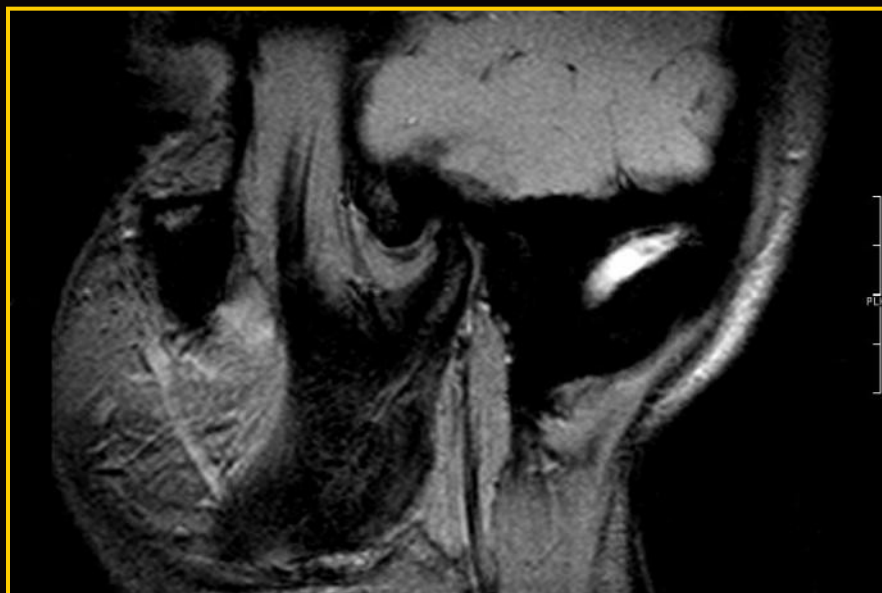
Diskopatie

- způsobená patologickou polohou kloubního disku nebo adhezemi disku
- **dislokace disku s repozicí:**
disk je v klidu dislokován (nejčastěji anteriorně před kloubní hlavici), při pohybu dochází k jeho repozici, což se projevuje asymetrickým otevíráním, zvukovými fenomény (nejčastěji ve smyslu lupnutí), event. přítomností bolesti. Není přítomno omezené otevírání.
- **dislokace disku bez repozice:**
disk je dislokován, ovšem nedochází k jeho repozici, pohyb kloubu je tak omezen. Kromě omezeného otevírání může být přítomna bolest, avšak nejsou přítomny zvukové fenomény.
- **adheze kloubního disku:**
disk je v klidu ve správné, fyziologické, poloze, nicméně je omezena jeho pohyblivost. Charakteristické je snížení rozmezí otevírání úst.

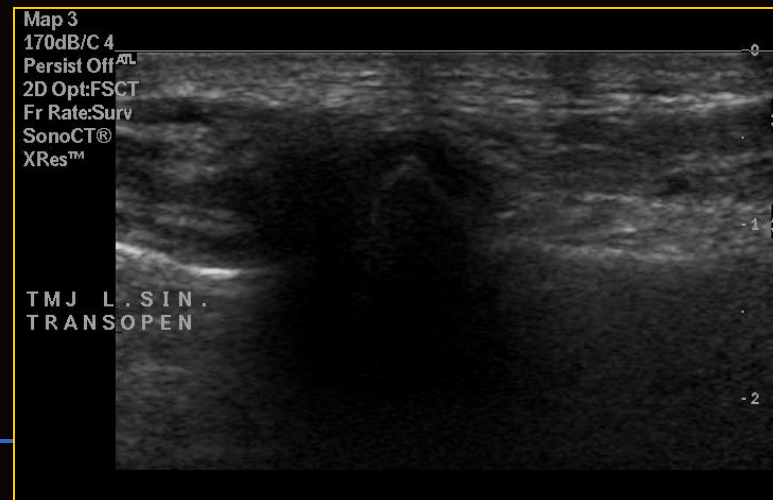
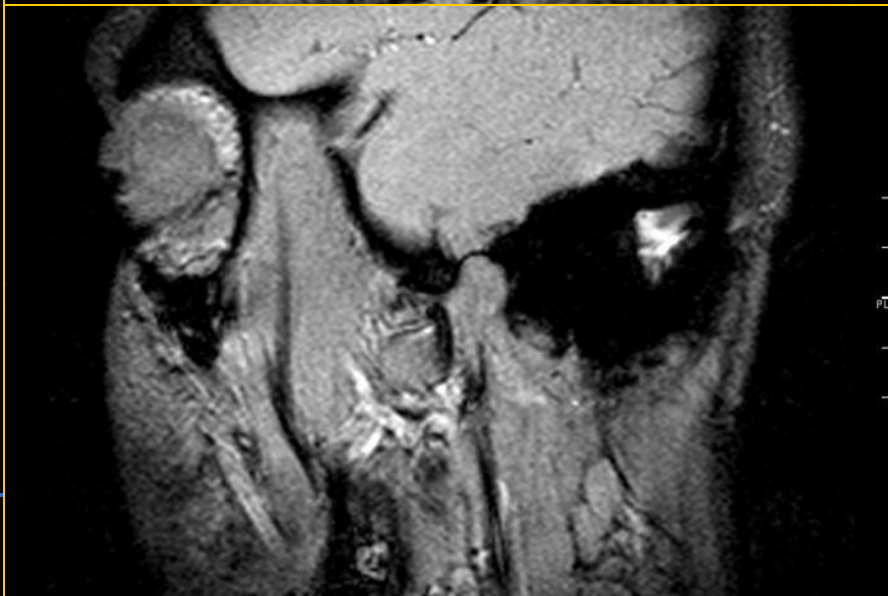
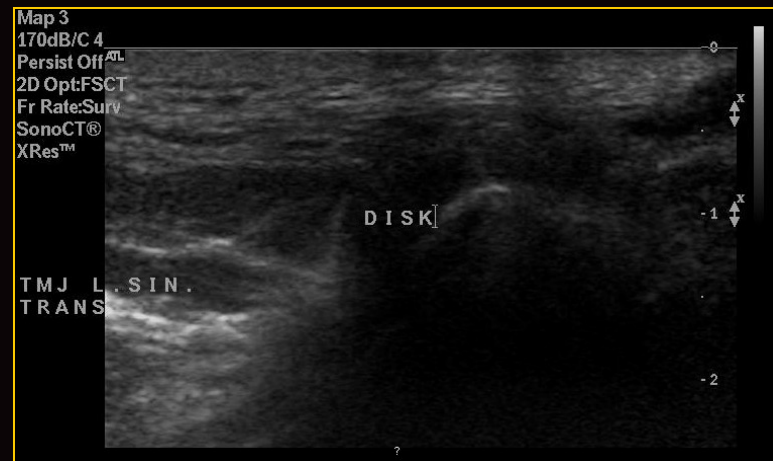
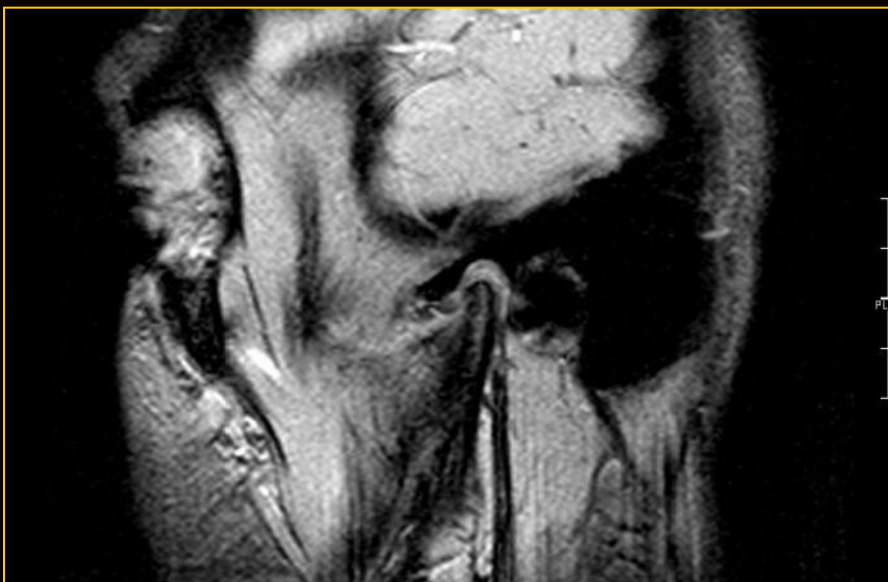
MR pseudodynamicky



18 letá pacientka s DD s repozicí



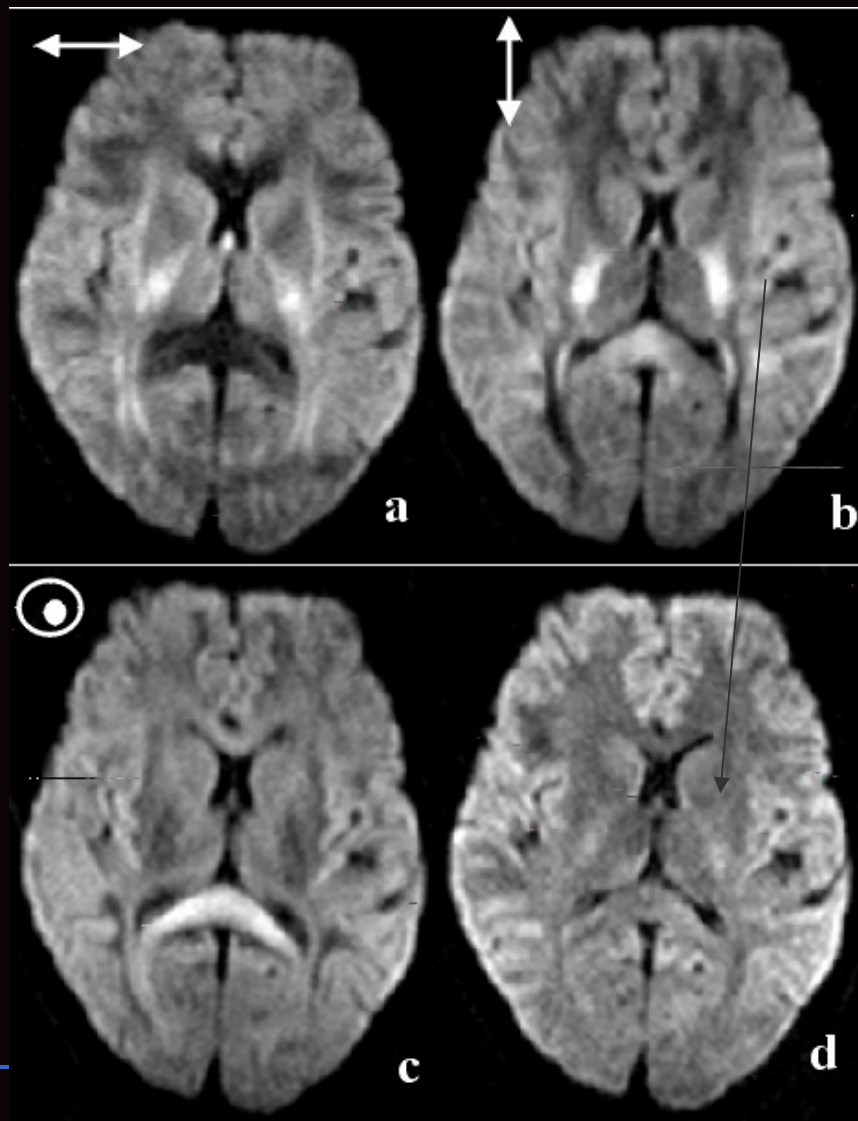
17 letý pacient s DD bez repozice



DWI – difuzně vážené zobrazení

- Difuze – náhodný pohyb molekul vody ve tkáni (Brownův pohyb)
- Míra difuzivity se často liší mezi jednotlivými tkáněmi nebo mezi zdravou a patologickou tkání
- MR zobrazení difuze ke konvenčnímu zobrazení přidává další diagnosticky cenné informace.

zobrazení difuze

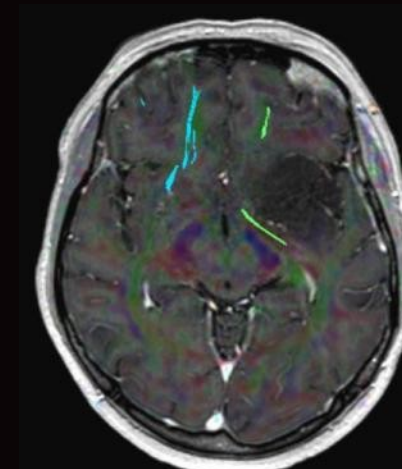
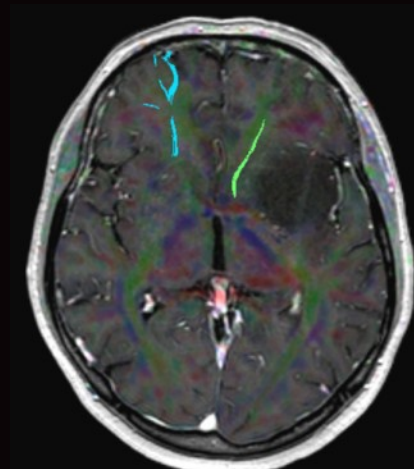
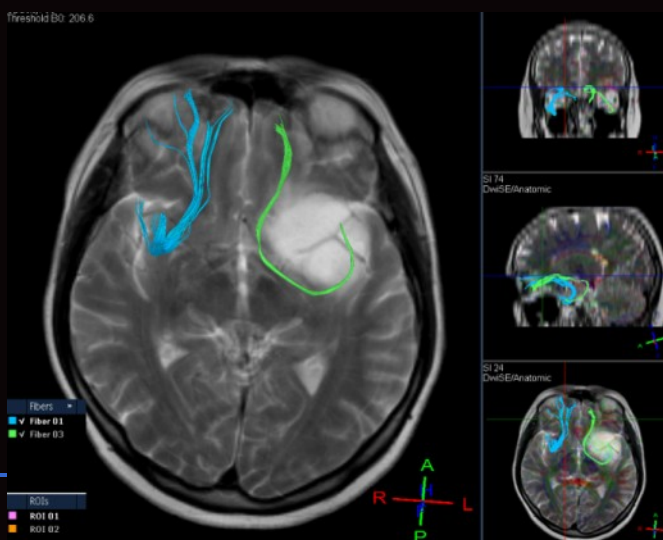
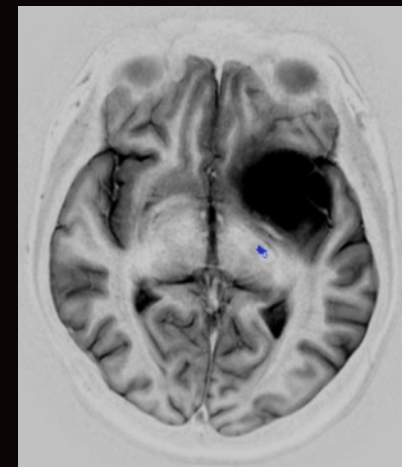
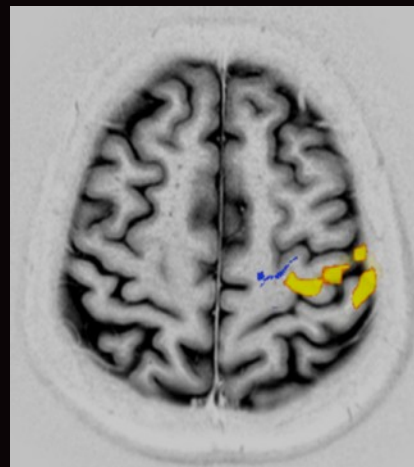
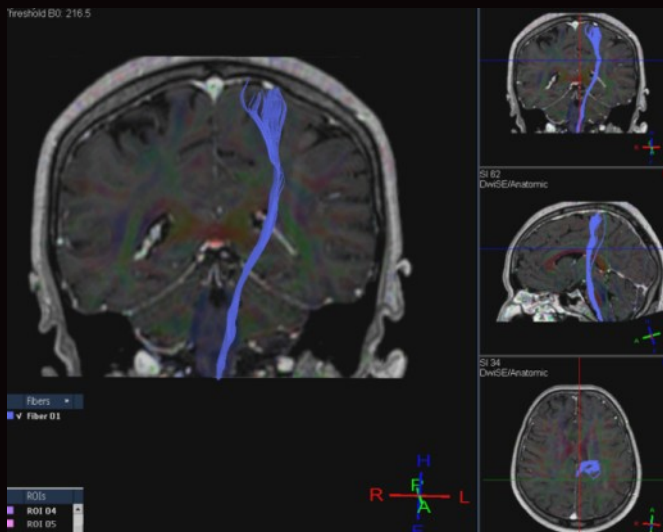


DTI – zobrazení tenzorů difuze

- Metoda založená na principech DWI
- **Anizotropie difuze** v bílé hmotě mozku a míchy: pohyb molekul vody probíhá snadněji podél nervových vláken
- Intenzita signálu obrazu DWI závisí na směru použitého přídatného magnetického gradientu
- Opakovaným měřením s různými směry difuze můžeme detekovat dominantní směr difuze → směr průběhu nervových drah

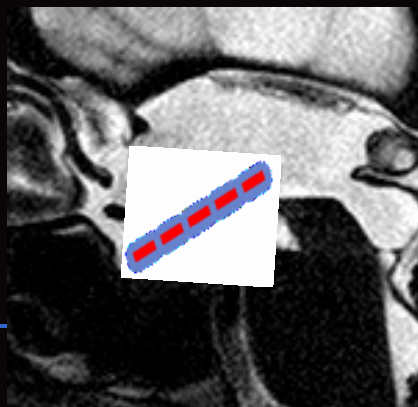
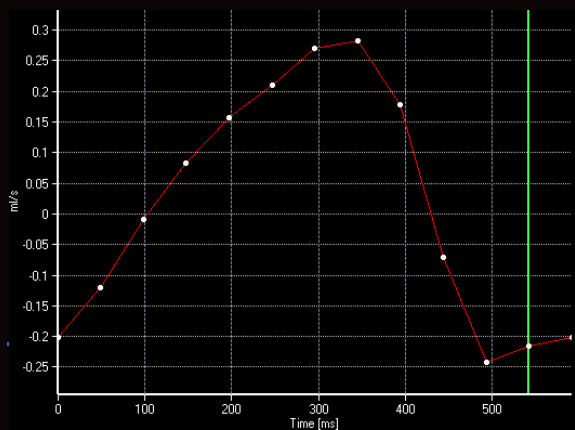
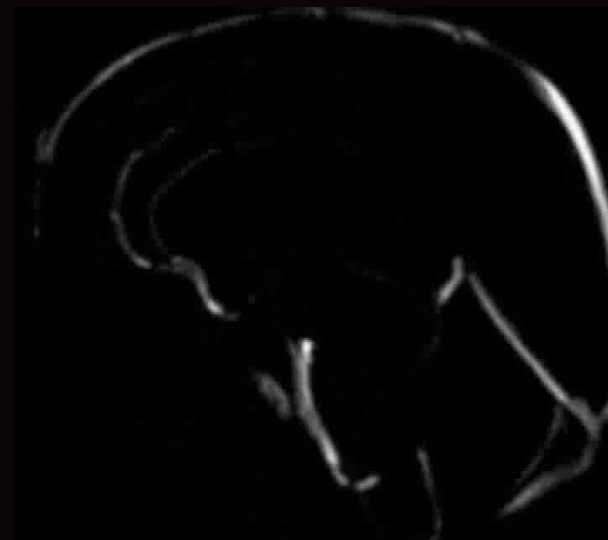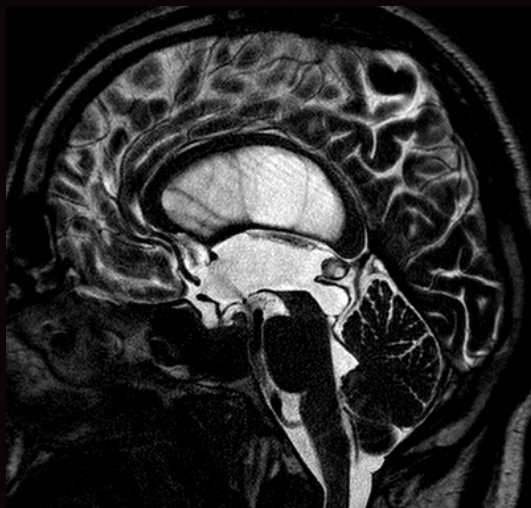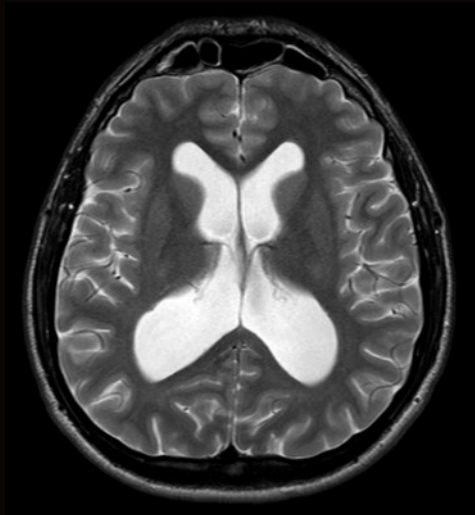
DTI fibertracking: gliom gr. II

Tractus corticospinalis



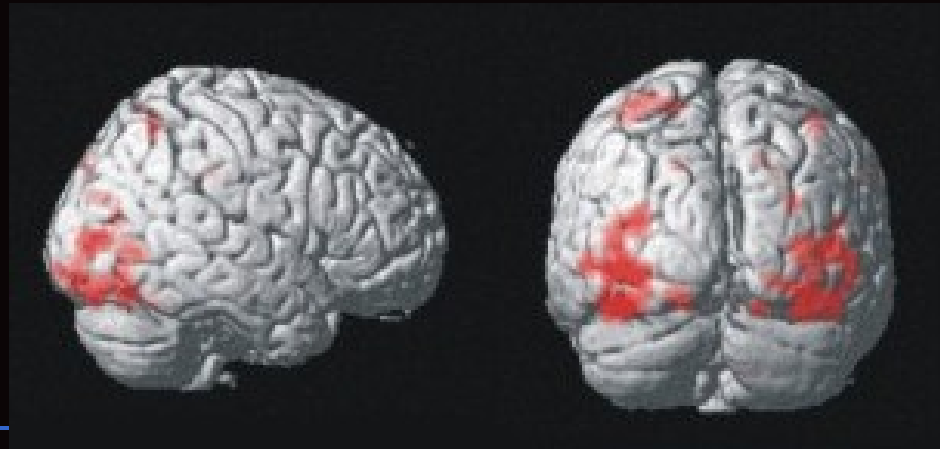
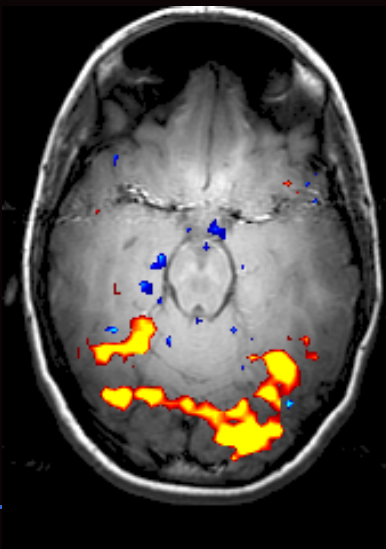
Fasciculus arcuatus

PCA: cirkulace likvoru



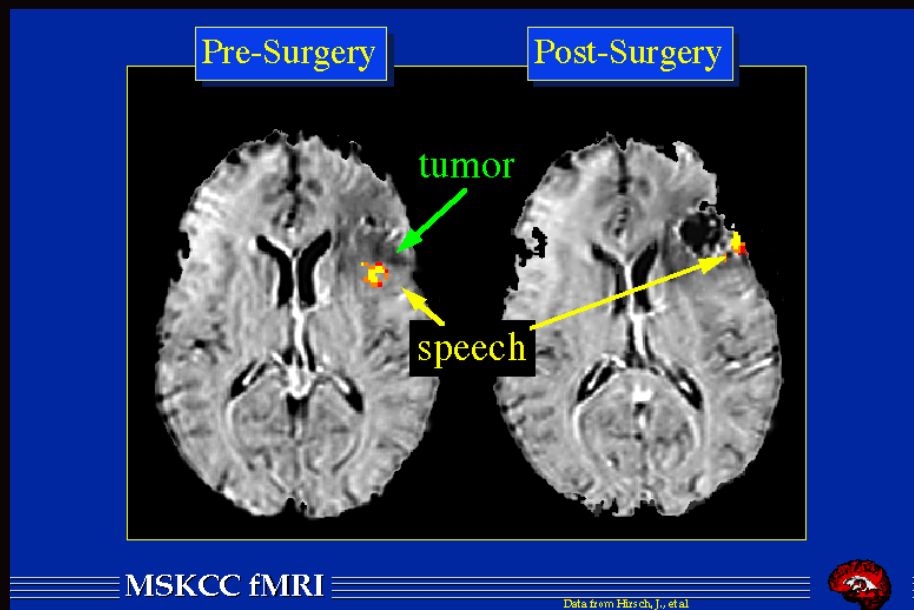
Funkční MR

- Umožňuje rozlišení aktivních a neaktivních okrsků mozkové tkáně na základě detekce změn koncentrace deoxyhemoglobinu, ke kterým dochází v průběhu aktivace
- Měření se provádí opakovaně vklidu a během aktivace – pacient je vykonává nějaký specifický úkon (např. hýbe prsty apod..)



Možné aplikace fMRI

Neurochirurgie – předoperační mapování lokalizace důležitých center



- Obrázek vlevo znázorňuje situaci před operací: Okrsek aktivity řečového centra během verbálního testu se nachází v bezprostřední blízkosti tumoru mediadorsálně.
- Na obrázku vpravo je patrný stav po operaci: Okrsek aktivity během řečového centra zůstává intaktní v těsné blízkosti lůžka po resekci tumoru. U pacienta po operaci nebyl shledán žádný deficit verbálních funkcí.

Děkuji za pozornost

Příklad – muž nar. 1979

Základní anamnéza:

OA: v minulosti zjištěna hypertenze, ale neléčil se. Jinak zdrav.
operace: 0
FA: trvale sine
FF: v normě
Abusus: kuřák 10-20cig./den
PSA: nyní nezam., žije s družkou

Alergie: neguje

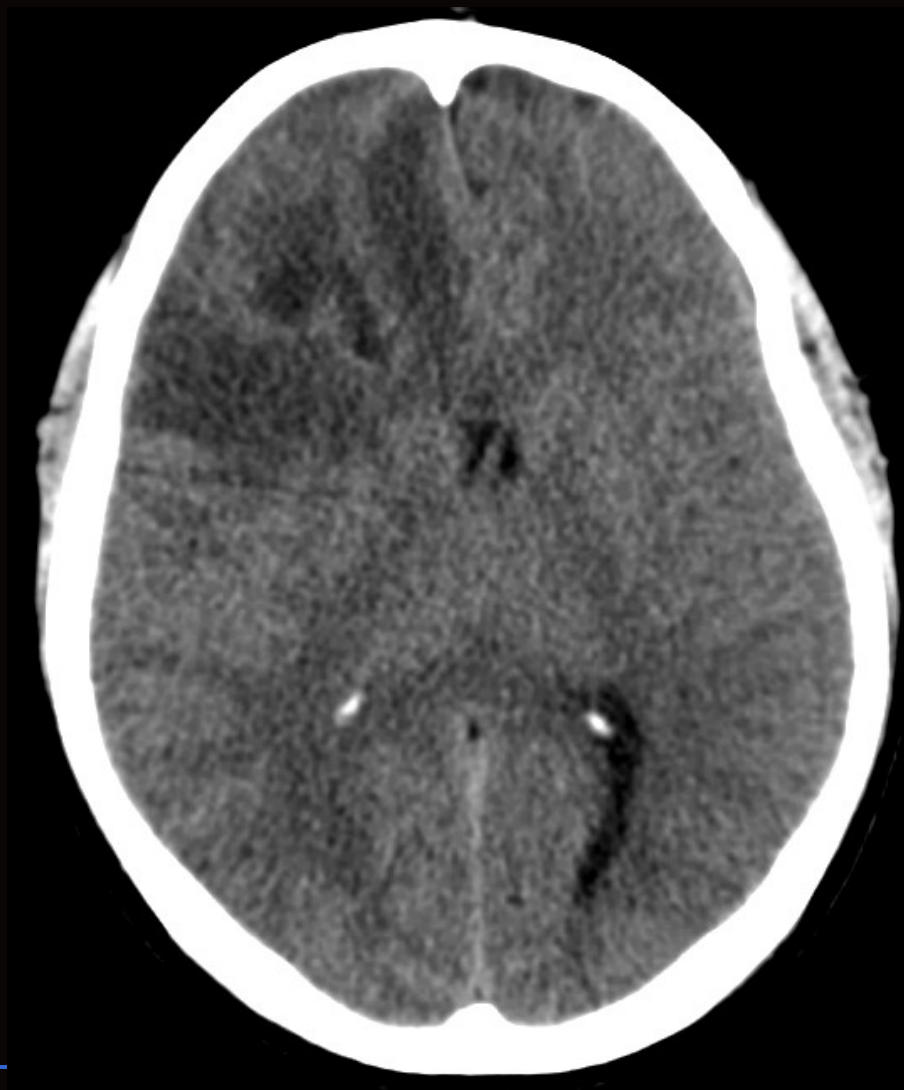
Nynější onemocnění:

Před 2 týdny hnisavý váček v dutině ústní - perforoval si sám, zhojilo se, ale měl pak zimnice. Nyní několik dní rozvoj bolesti hlavy,

- Pro bolesti hlavy a prefrontální syndrom vyšetřen na CT

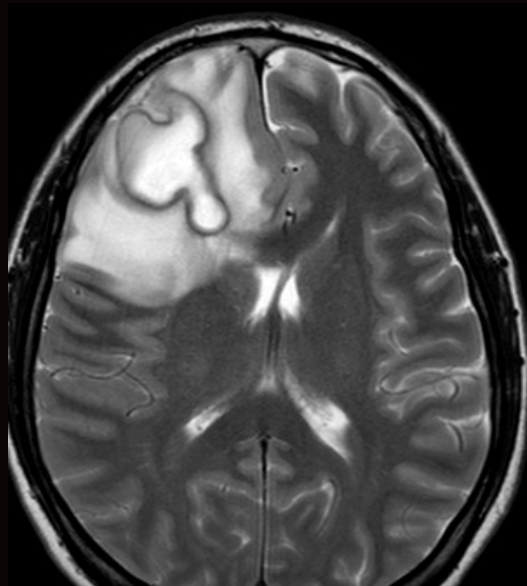
CT

Na CT
vyjádřeno
podezření na
tumor
Doplněno MR

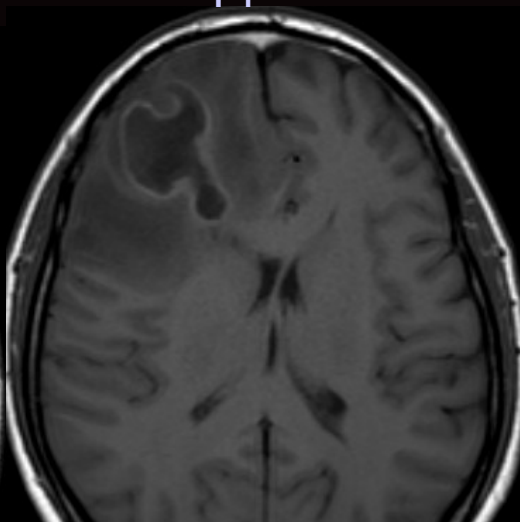


MR

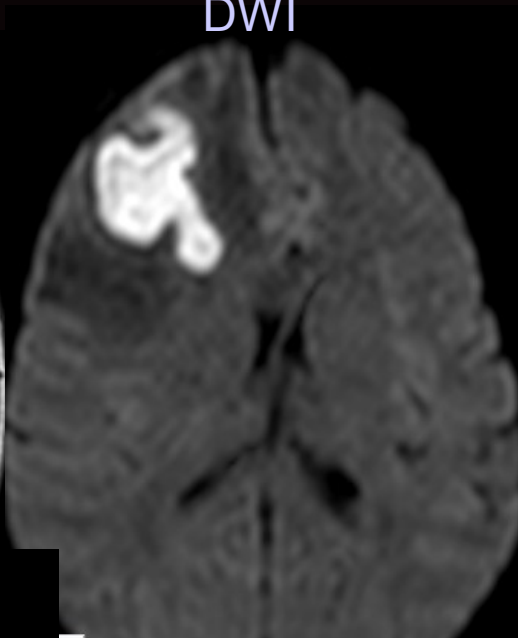
T2



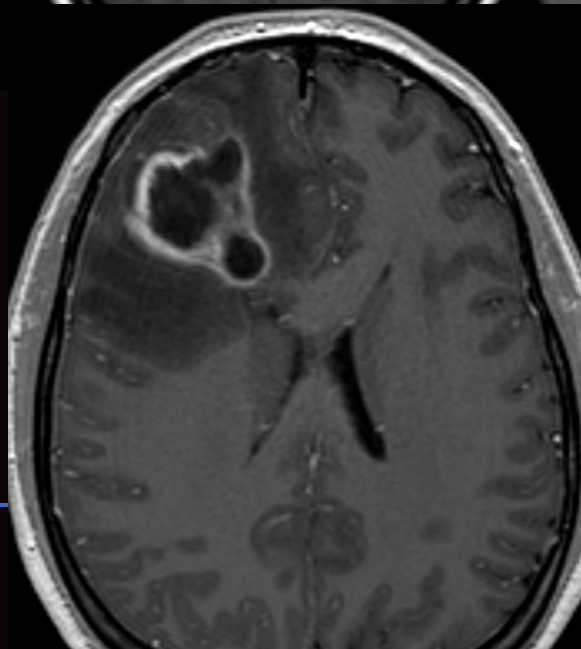
T1



DWI



T1 + KLIV



Dg.

- Mozkový absces frontálně vpravo
- Indikována neurochir. evakuace

DG:

Zákl. dg: G060 Intrakraniální absces – absces mozku F vpravo

Další dg: I10 Esenciální (primární) hypertenze

PRŮBĚH HOSPITALIZACE:

Pacient byl přijat pro absces mozku. Nález byl potvrzen na CT a MR mozku. Provedená aspirace abscesus stereotaktický s navigací. Odsáto asi 12 ml vazkého hnisu, zavedená proplachová drenáž. Kultivačně je podezření na aktinomycety a Nokardie – zatím to není bakteriologický uzavřeno. Dále mikrobiologický zjištěno Fusobacterium. ATB léčba zavedená po konzultaci ATB střediskem. Během hospitalizace došlo ke zhoršení stavu, příznaky z nitrolební hypertenzi. Zavedená antiedém. terapie, na CT došlo k nárůstu abscesu a edému. Doplněná MR mozku a provedená extirpace abscesu z kraniotomií.

Kontrolní CT po operaci v pořádku, viz popis níže, regrese edému a přesun středočár. struktur. Rána klid., hojí se p.p., po celou dobu pacient je afebrilní, amenigeální, CRP v norm.