

Svaly dolní končetiny

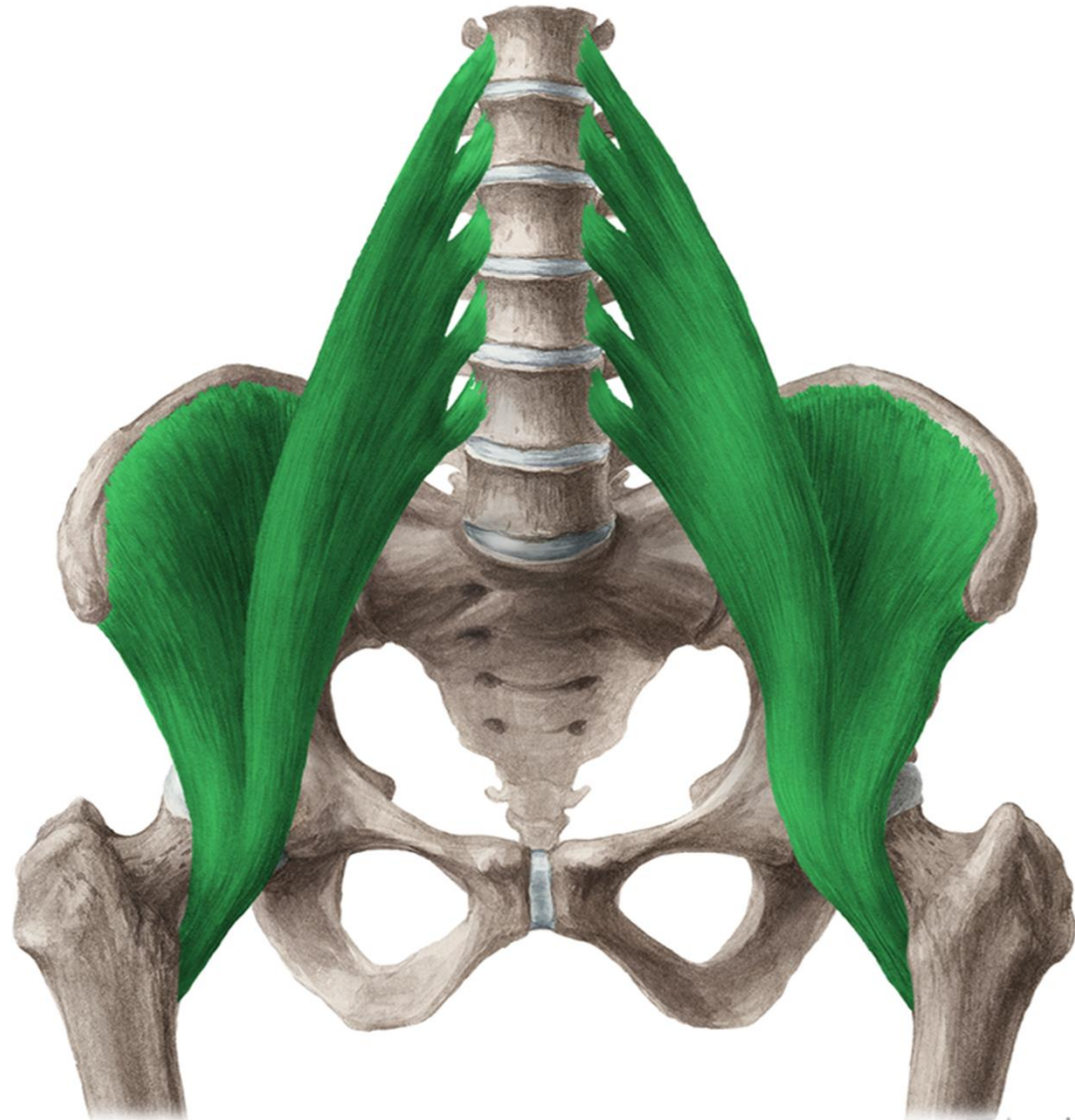


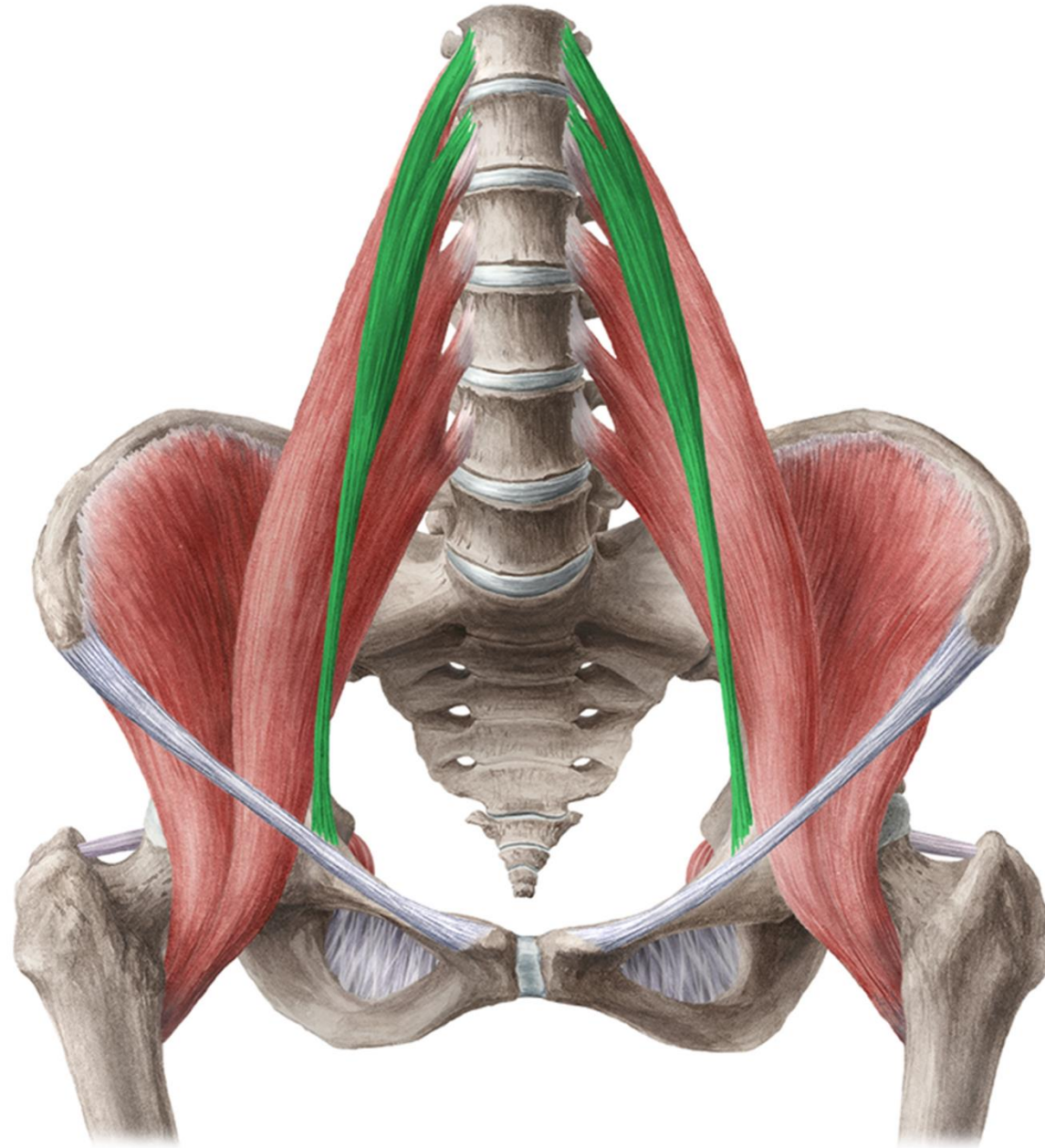
Mm. coxae

- PŘEDNÍ SKUPINA
SVALŮ
KYČELNÍCH

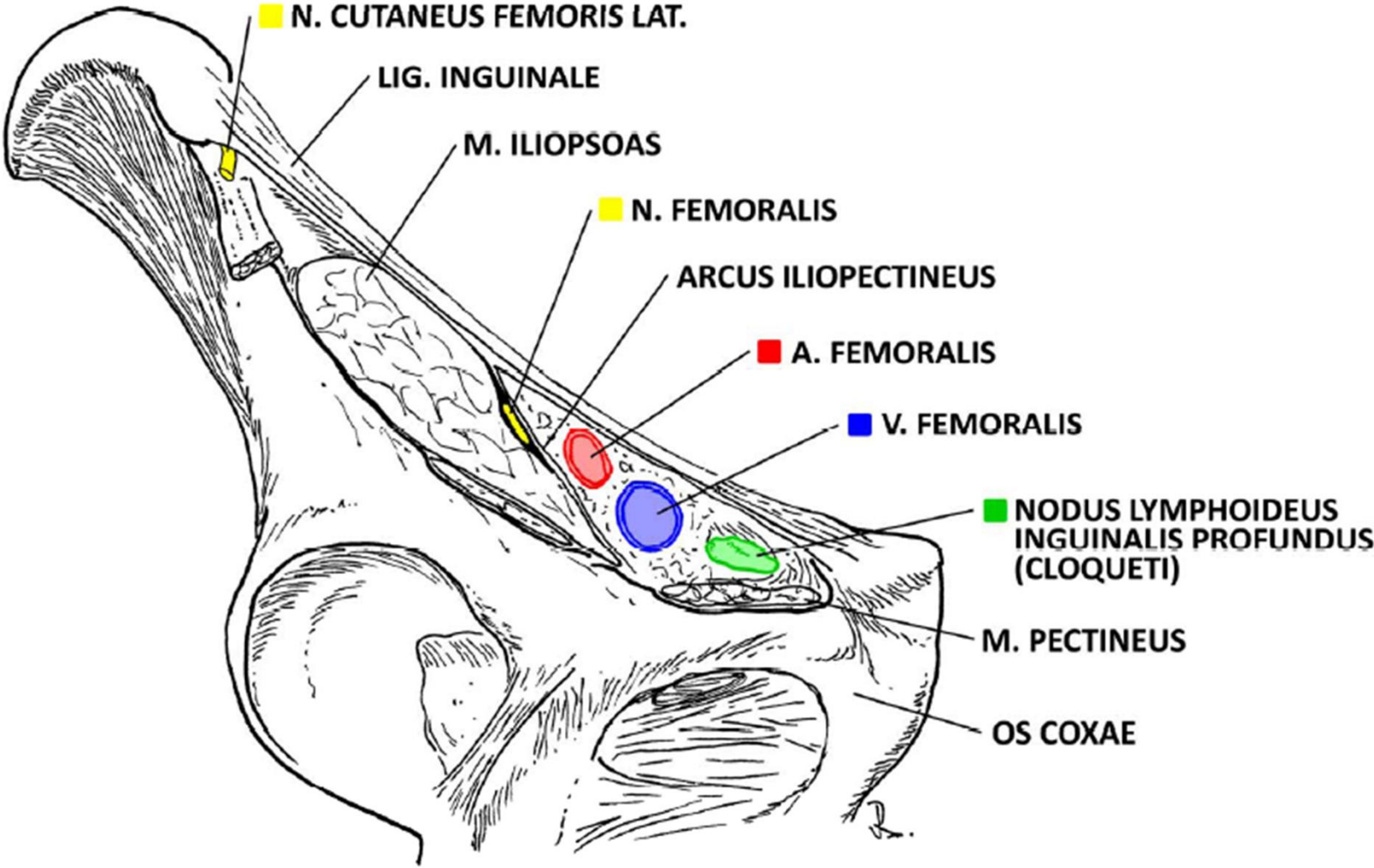
Musculus iliopsoas

- ZAČÁTEK: disci intervertebrales a vazivové snopce po straně bederní páteře, fossa iliaca
- ÚPON: trochanter minor femoris
- INERVACE: plexus lumbalis
- FUNKCE: flexe v kloubu kyčelním (zahajuje vykročení)





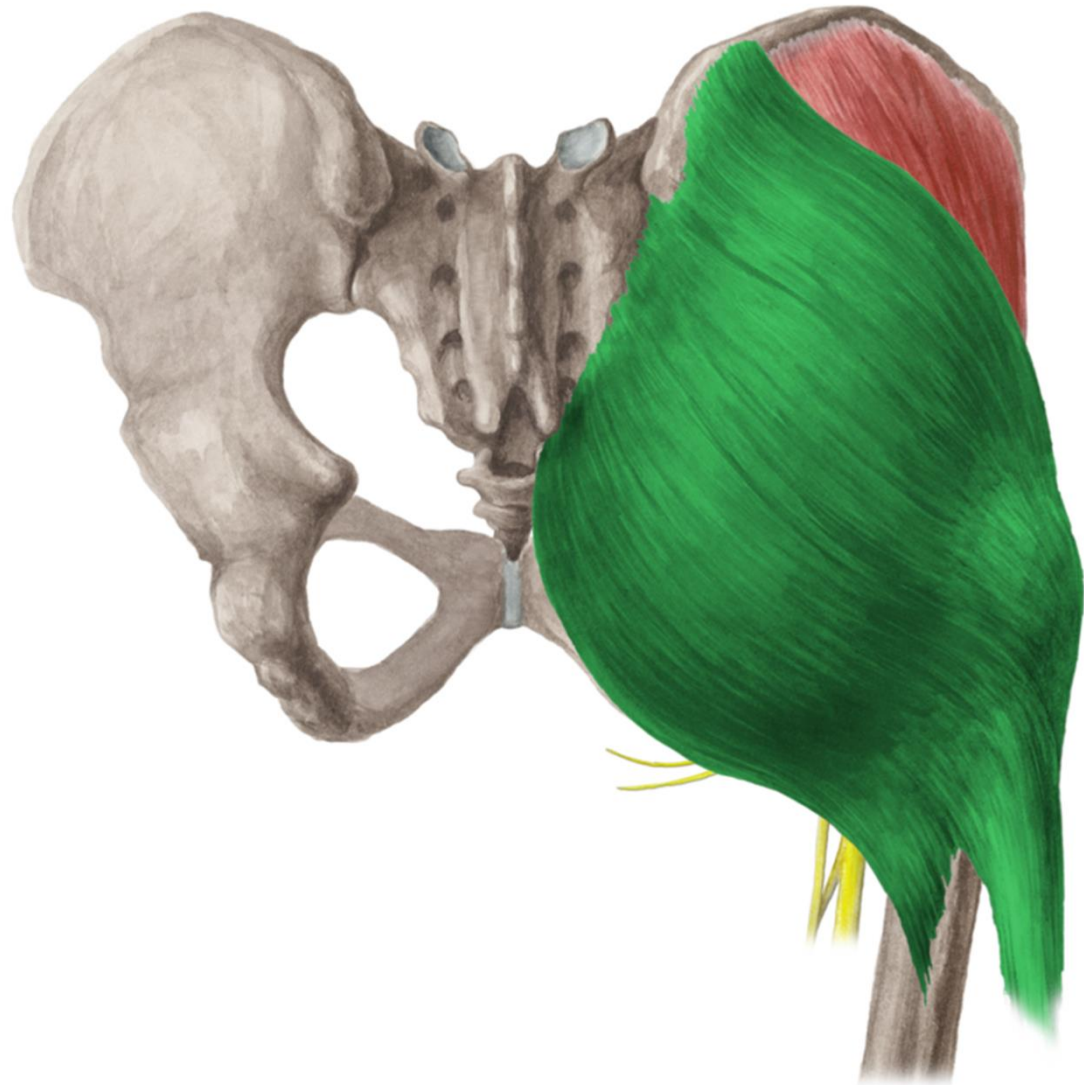
Lacuna vasorum et musculorum



- ZADNÍ SKUPINA
SVALŮ
KYČELNÍCH

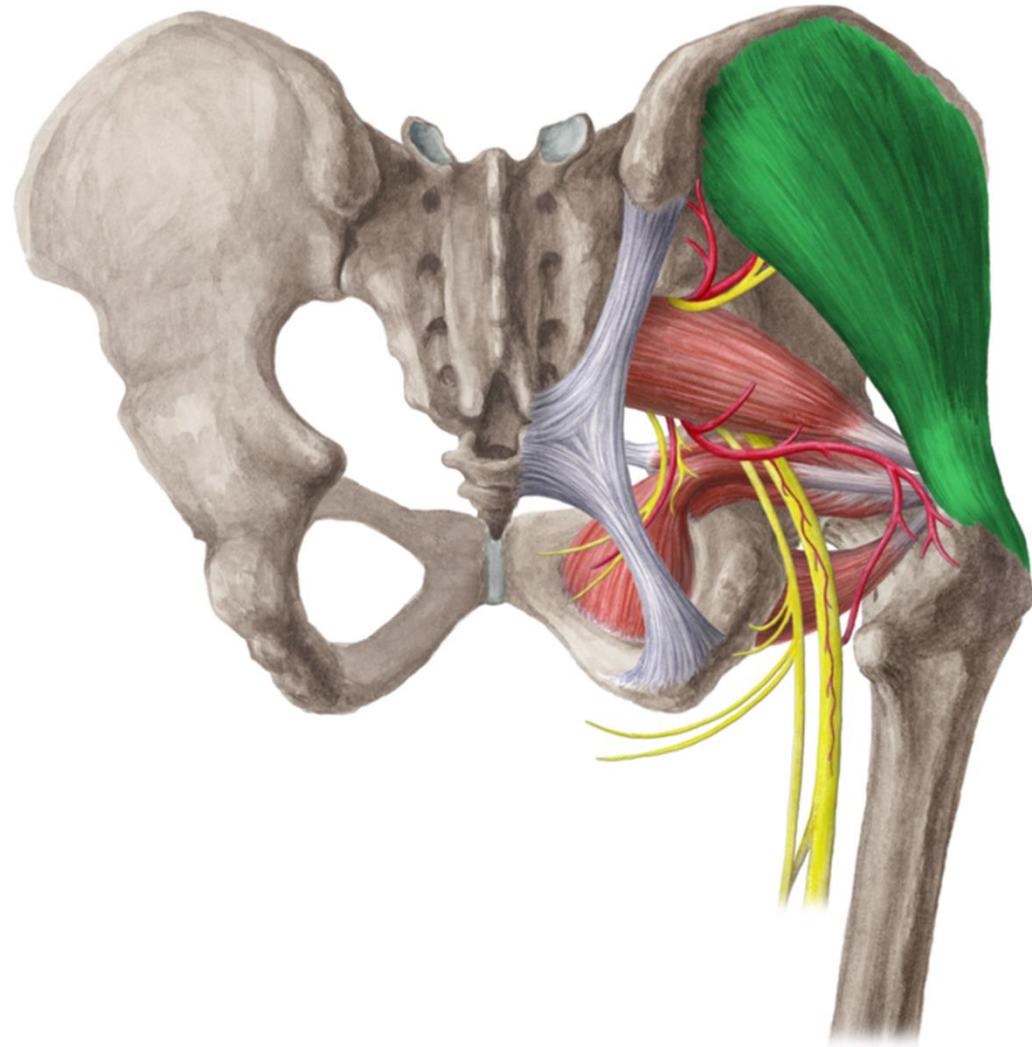
Musculus gluteus maximus

- ZÁČÁTEK: linea glutea posterior, alae ossis ilium, fascia thoracolumbalis
- ÚPON: tractus iliotibialis, tuberositas glutea a prox část labium laterale lineae asperae femoris
- INERVACE: n. gluteus inferior
- FUNKCE: extenze v kyčli, tahem za tractus fixuje kolenní kloub v extenzi



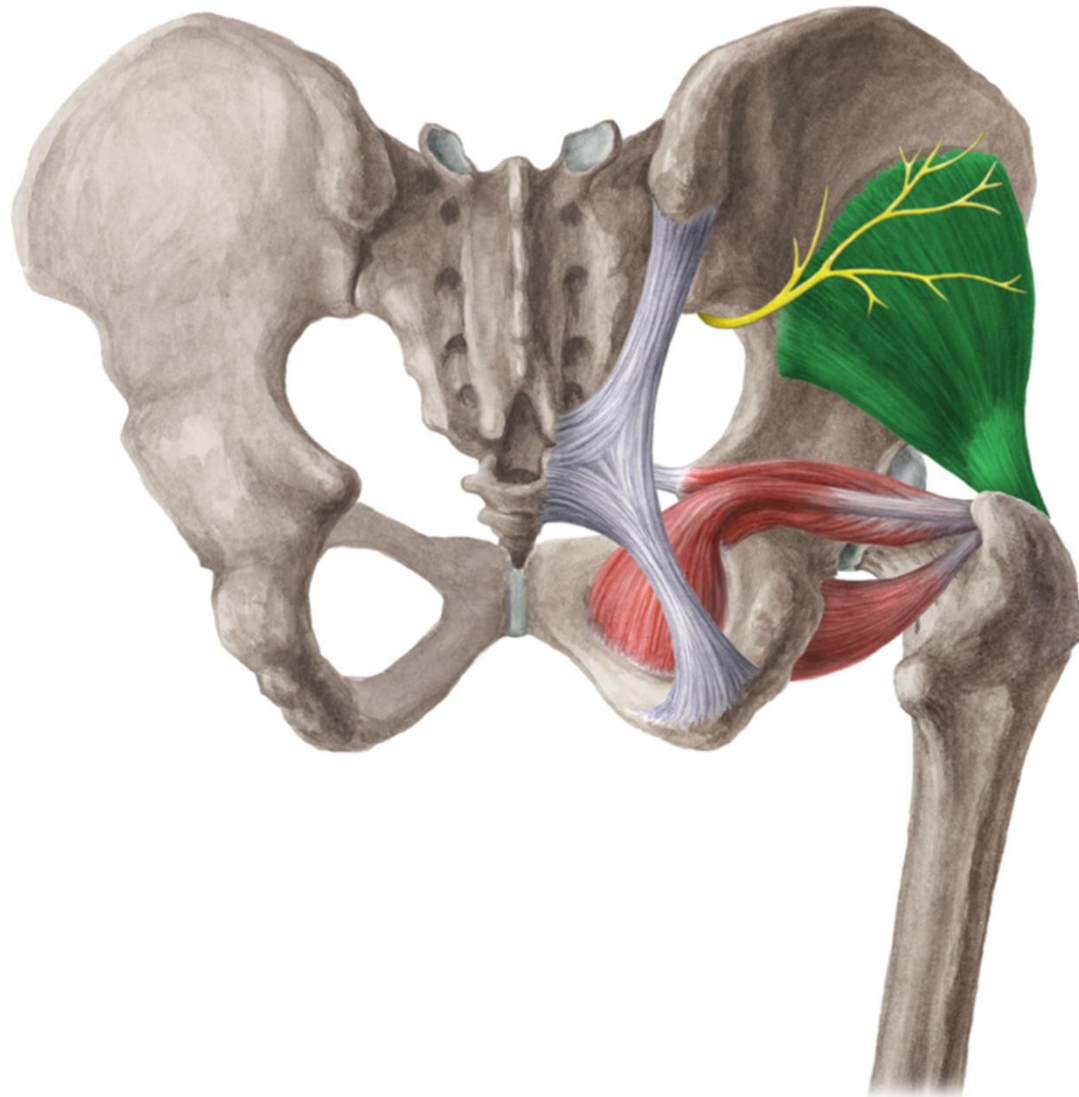
Musculus gluteus medius

- ZÁČÁTEK: mezi linea glutea anterior et posterior, labium externum cristae iliace
- ÚPON: trochanter major
- INERVACE: n. gluteus superior
- FUNKCE: abdukce v kyčli, přednožení, zanožení



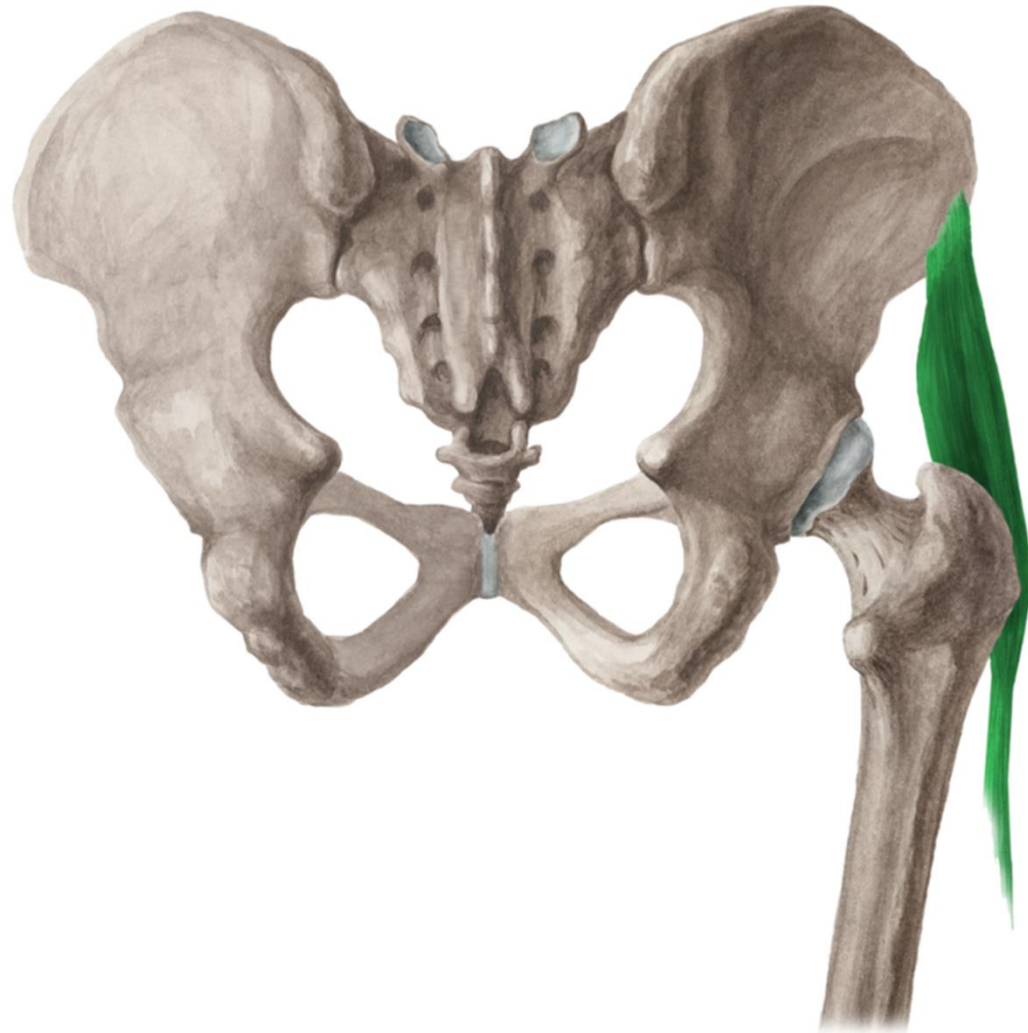
Musculus gluteus minimus

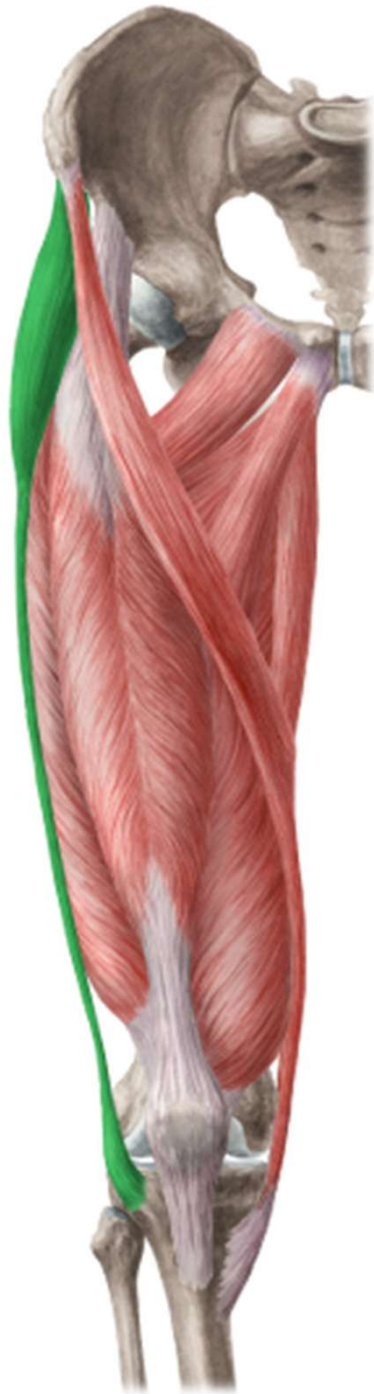- ZÁČÁTEK: mezi
linea glutea inferior
et anterior
- ÚPON: trochanter
major
- INERVACE: n.
gluteus superior
- FUNKCE: abdukce
a flexe v kyčli



Musculus tensor fasciae latae

- ZÁČÁTEK: spina iliaca anterior superior
- ÚPON: tractus iliotibialis
- INERVACE: n. gluteus superior
- FUNKCE: napíná tractus iliotibialis a zabezpečuje tak vzpřímený postoj

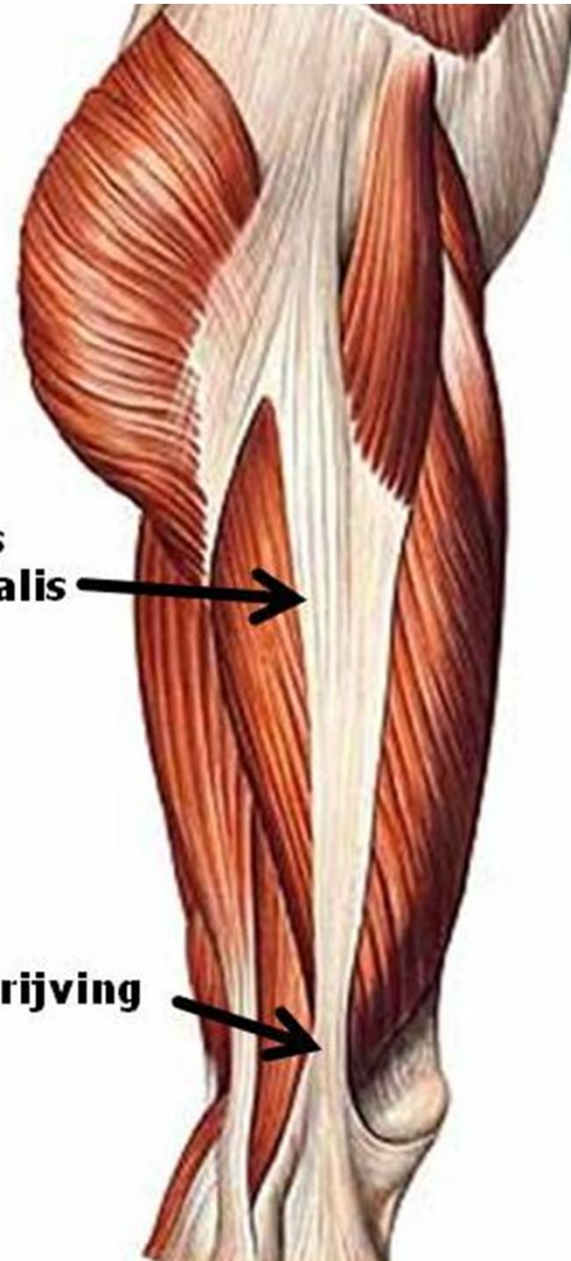




**tractus
iliotibialis**

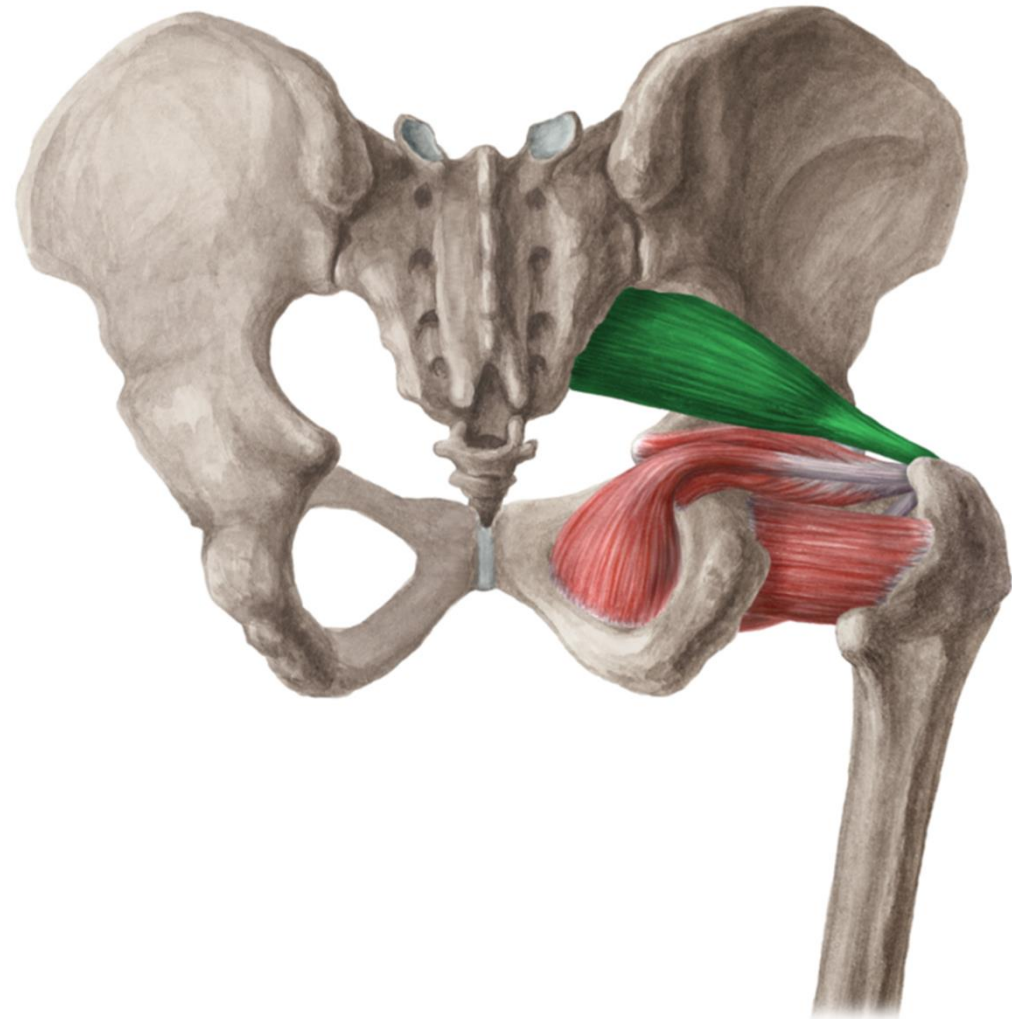


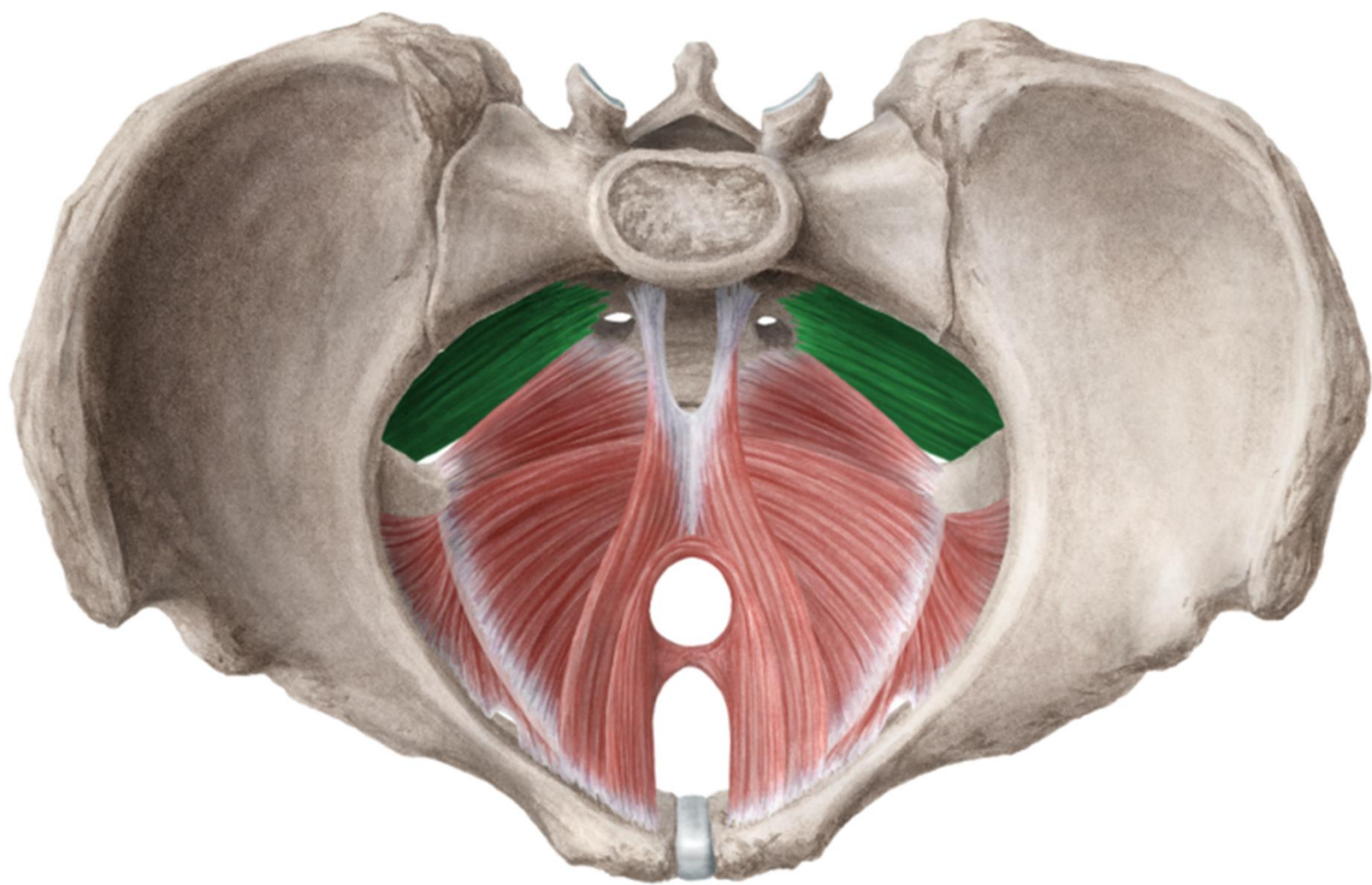
wrijving



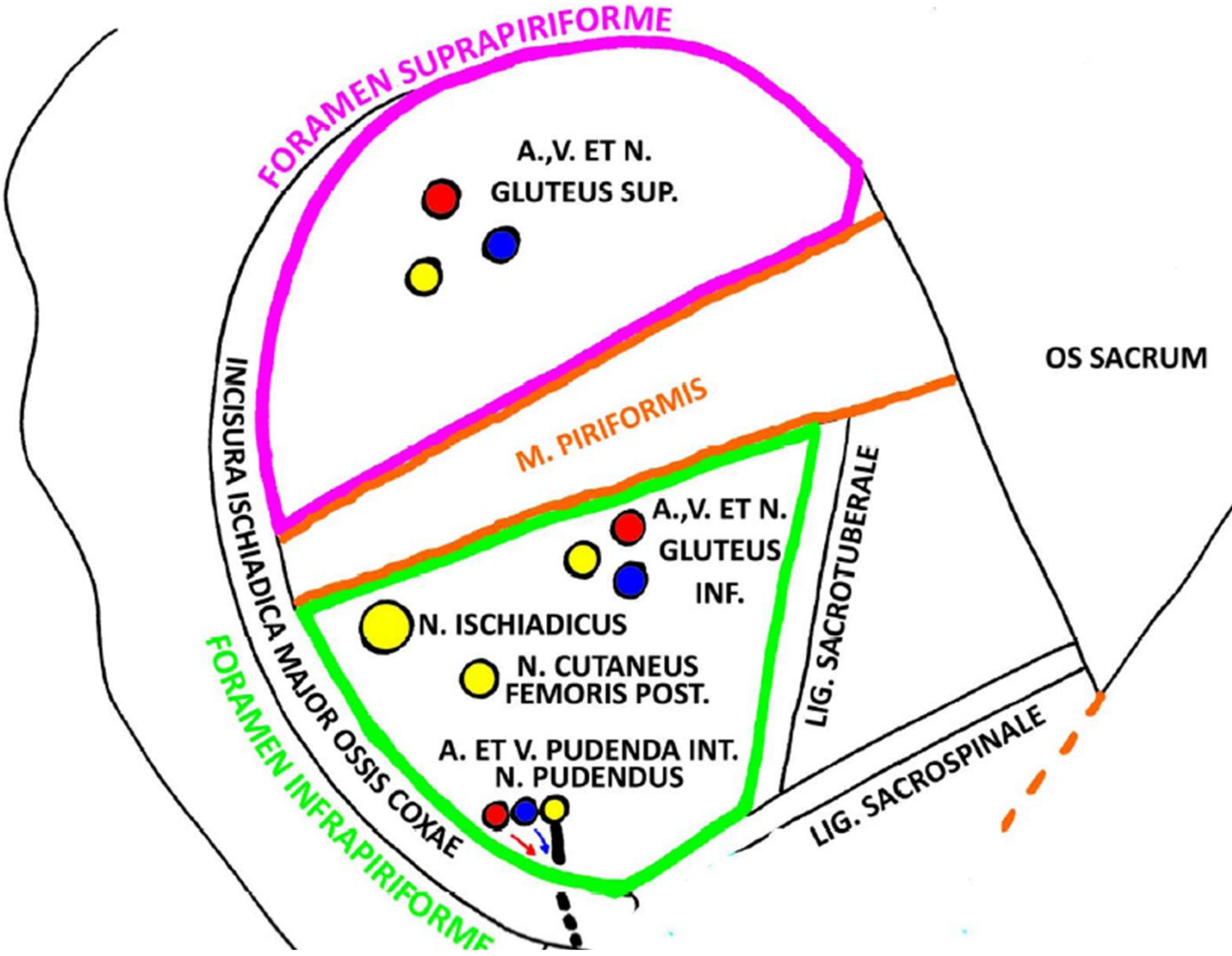
Musculus piriformis

- ZÁČÁTEK: laterální část facies pelvina osis sacri
- ÚPON: trochanter major
- INERVACE: plexus sacralis
- FUNKCE: femorální supinace



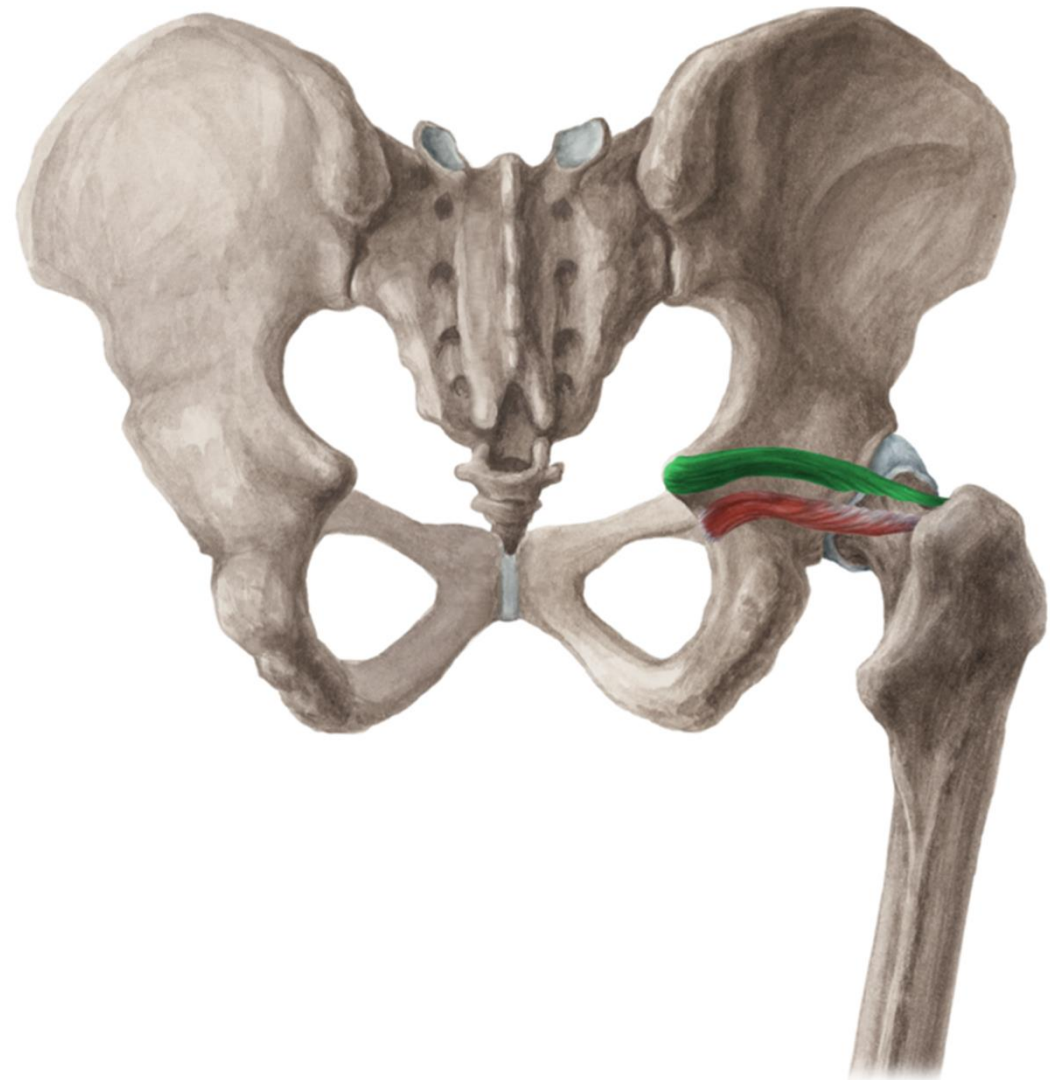


Foramen supra- et infrapiriforme



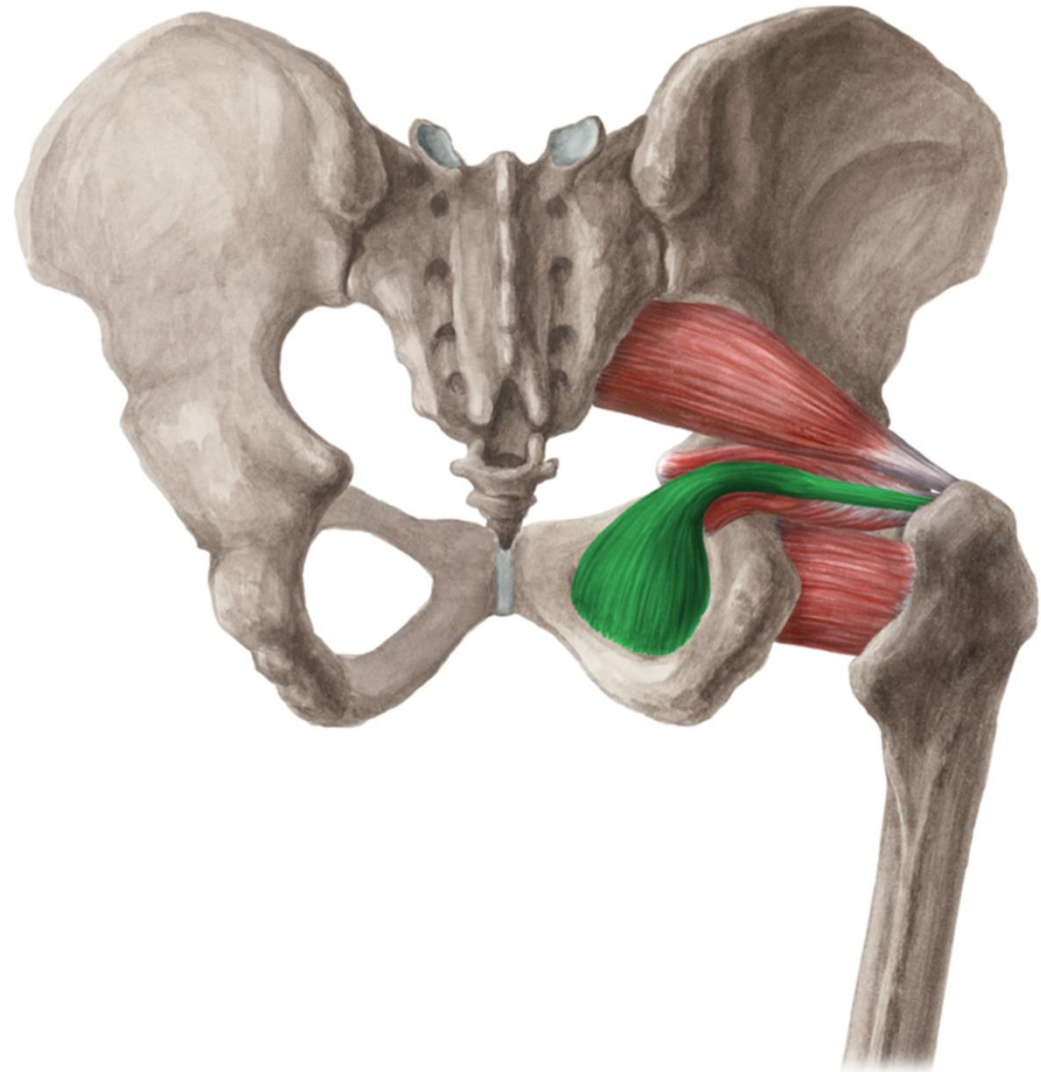
Musculus gemellus superior

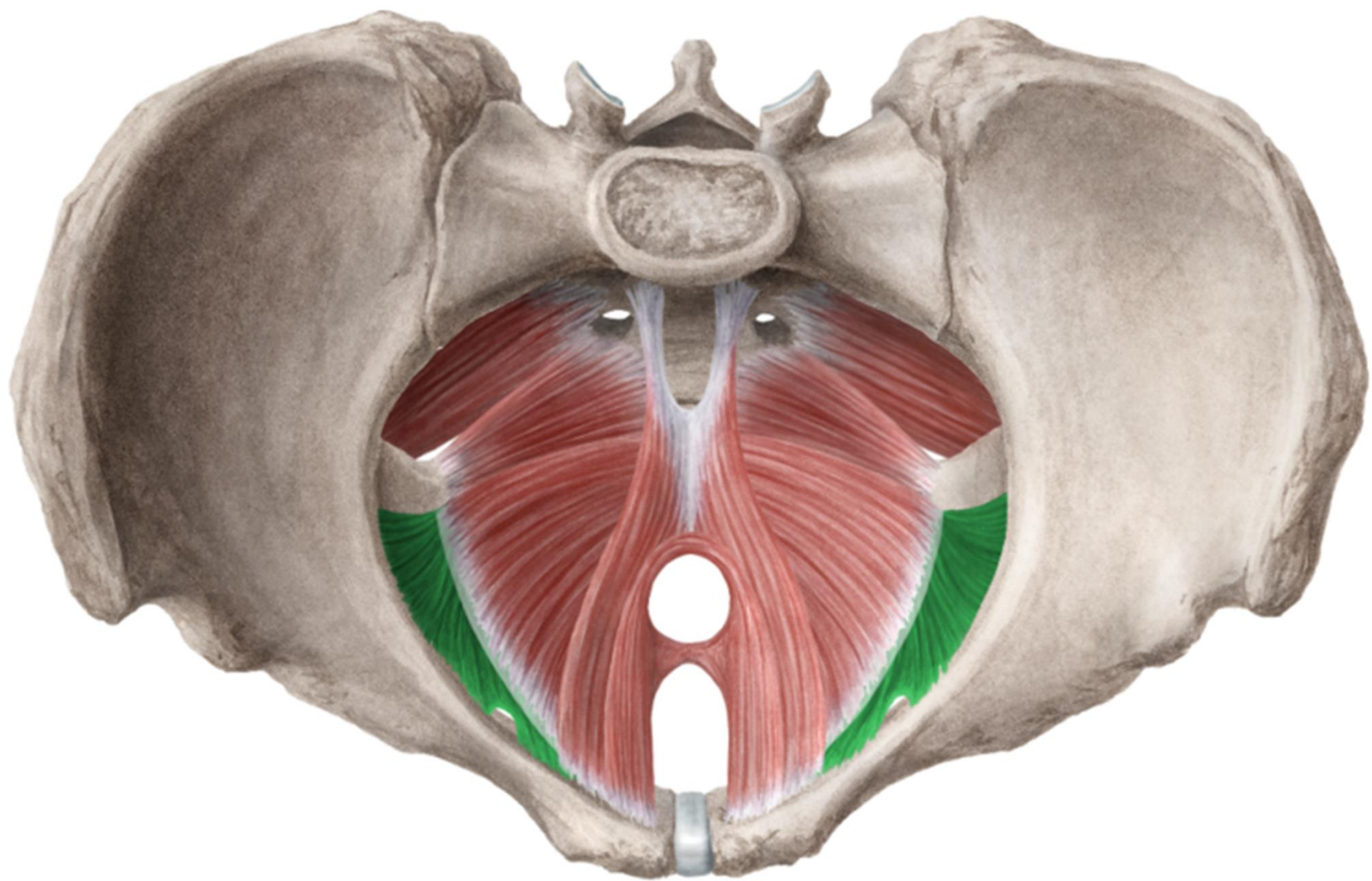
- ZÁČÁTEK: spina ischiadica
- ÚPON: fossa trochanterica
- INERVACE: plexus sacralis
- FUNKCE: femorální supinace

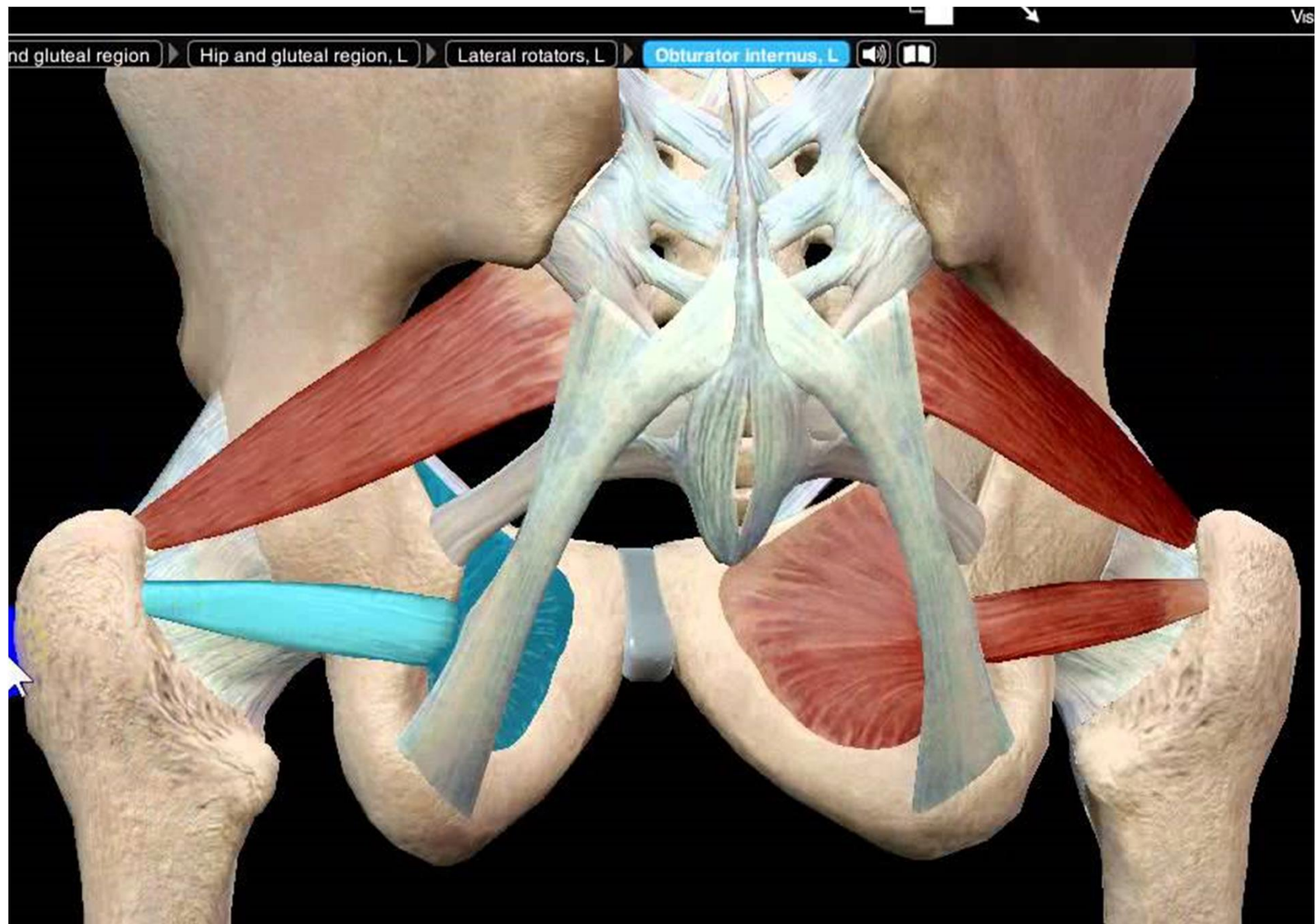


Musculus obturatorius internus

- ZÁČÁTEK:
membrana obturatoria
a kostěného
orámování
- ÚPON: fossa
trochanterica
- INERVACE: plexus
sacralis
- FUNKCE: femorální
supinace

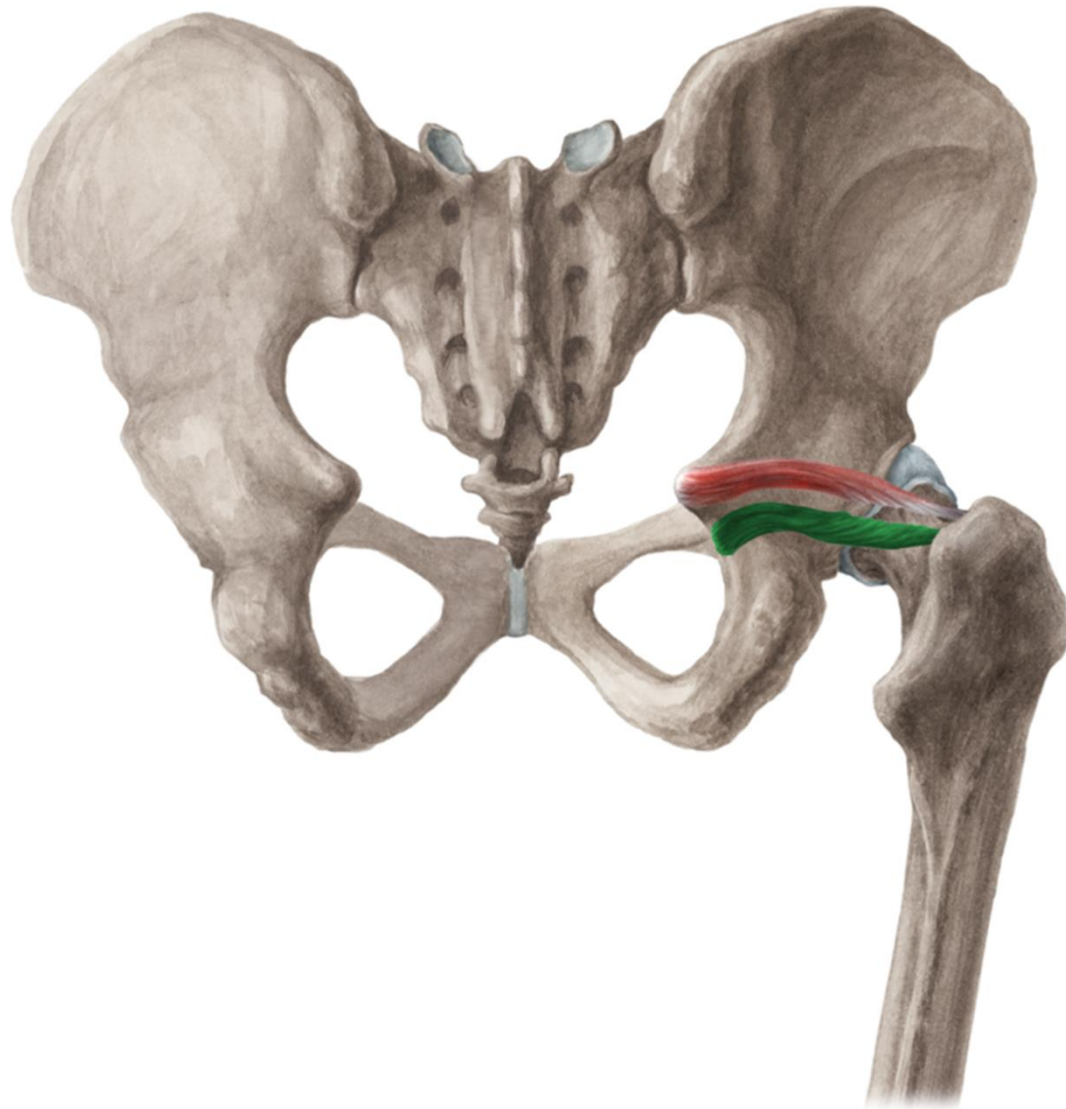


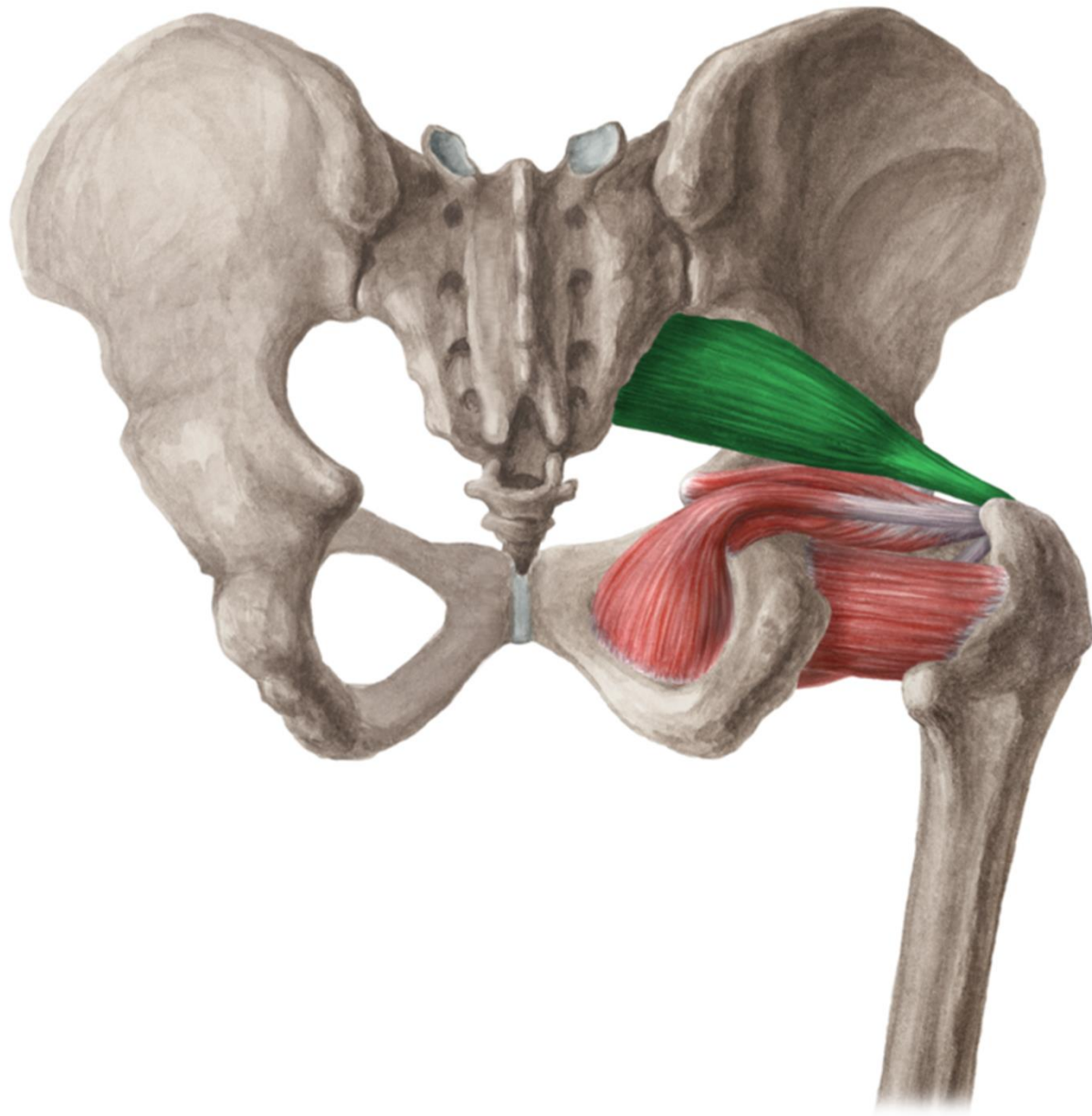




Musculus gemellus inferior

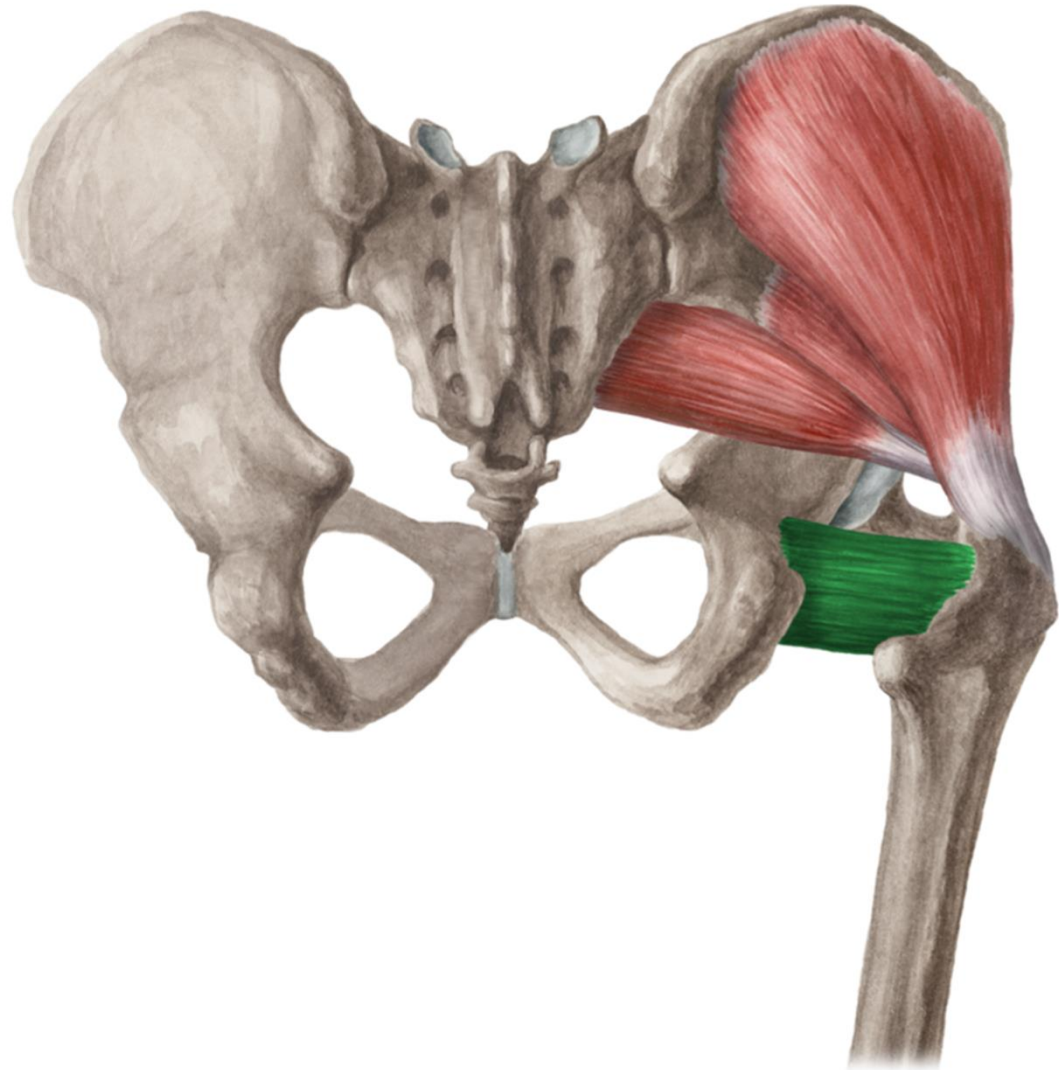
- ZAČÁTEK: tuber ischiadicum
- ÚPON: fossa trochanterica
- INERVACE: plexus sacralis
- FUNKCE: femorální supinace





Musculus quadratus femoris

- ZAČÁTEK: tuber ischiadicum
- ÚPON: crista intertrochanterica
- INERVACE: plexus sacralis
- FUNKCE: femorální supinace

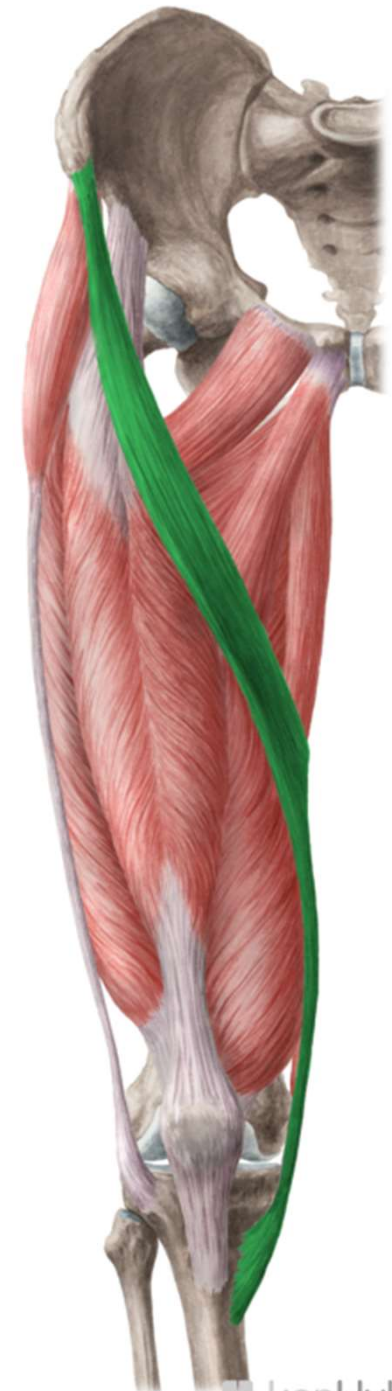

- **Mm. femoris**

- PŘEDNÍ SKUPINA
SVALŮ STEHNA

Musculus sartorius

- ZČÁTEK: spina iliaca anterior superior
- ÚPON: pes anserinus
- INERVACE: n. femoralis
- FUNKCE: flexe v kyčli, flexe v koleni



Musculus quadriceps femoris

- ZÁČÁTEK: rec: spina iliaca anterior inferior, med: labium mediale, lat: labium laterale, inter: corpus femoris
- ÚPON: basis patellae, ligamentum patellae, tuberositas tibiae
- INERVACE: n. femoralis
- FUNKCE: extenze kolena, rectus: flexe kyčle



Musculus quadriceps femoris

M. rectus femoris



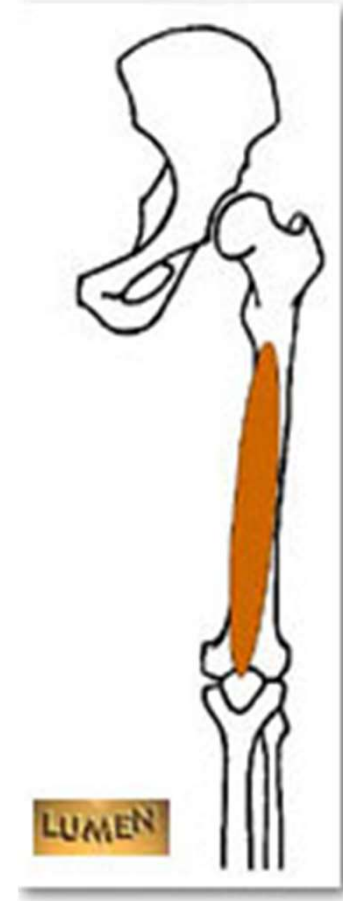M. vastus lateralis



M. vastus medialis



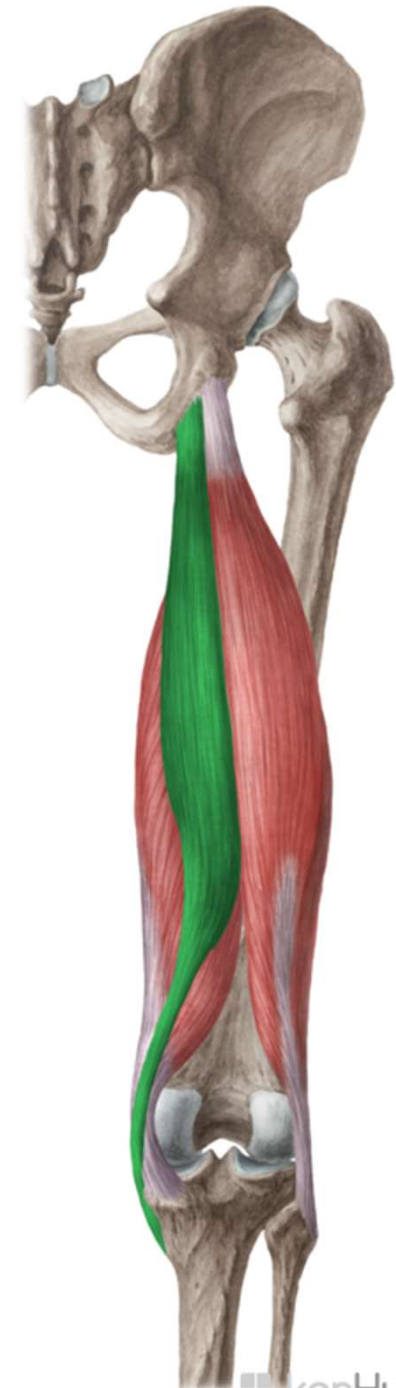M. vastus intermedius



- ZADNÍ SKUPINA
SVALŮ STEHNA

Musculus semitendinosus

- ZAČÁTEK: tuber ischiadicum
- ÚPON: pes anserinus
- INERVACE: n. ischiadicus
- FUNKCE: extenze v kyčli, flexe v koleni



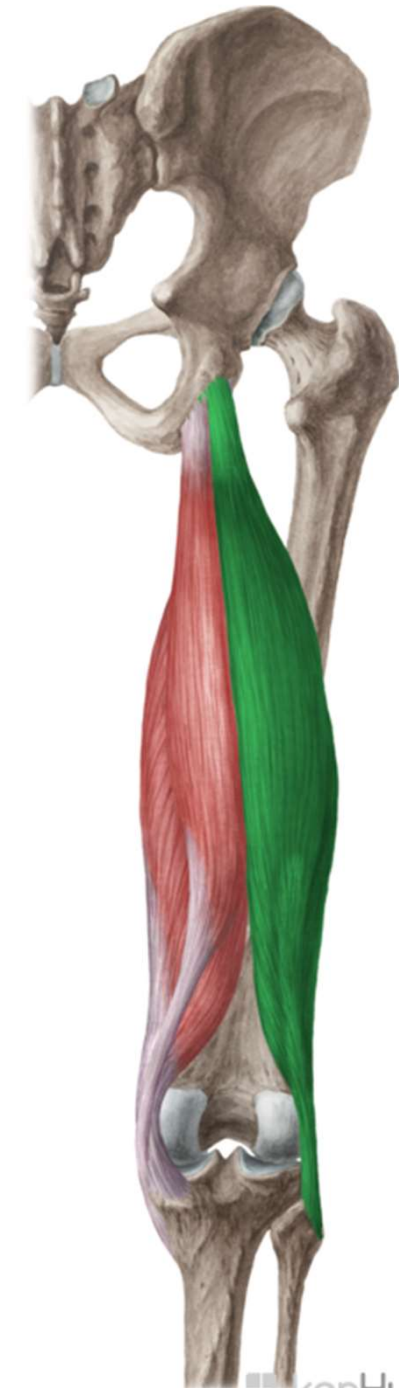
Musculus semimebranosus

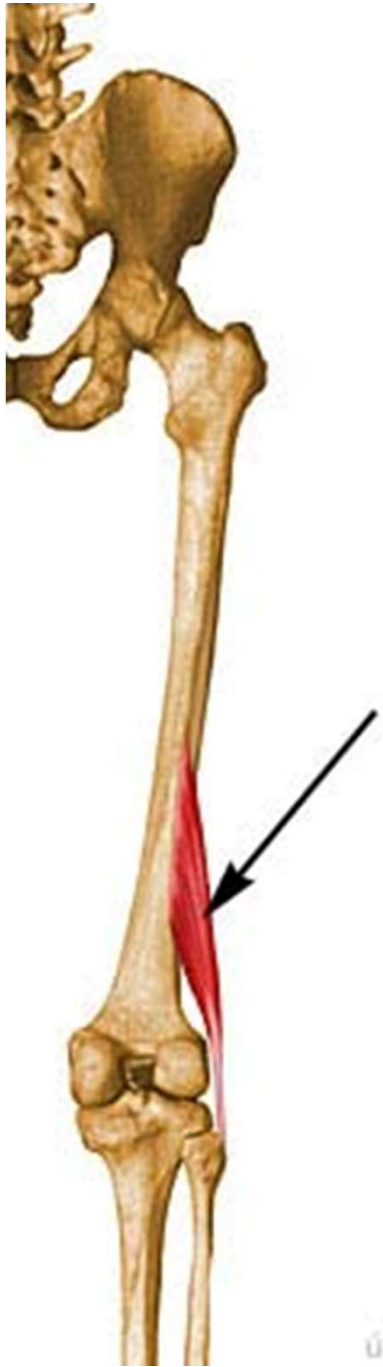
- ZAČÁTEK: tuber ischiadicum
- ÚPON: prox. tibie, ligamentum popliteum obliquum
- INERVACE: n. ischiadicus
- FUNKCE: extenze v kyčli, flexe v koleni



Musculus biceps femoris

- ZÁČÁTEK: caput longum: tuber ischiadicum, caput breve: labium laterale lineae asperae
- ÚPON: caput fibulae
- INERVACE: n. ischiadicus
- FUNKCE: flexe v koleni, extenze v kyčli

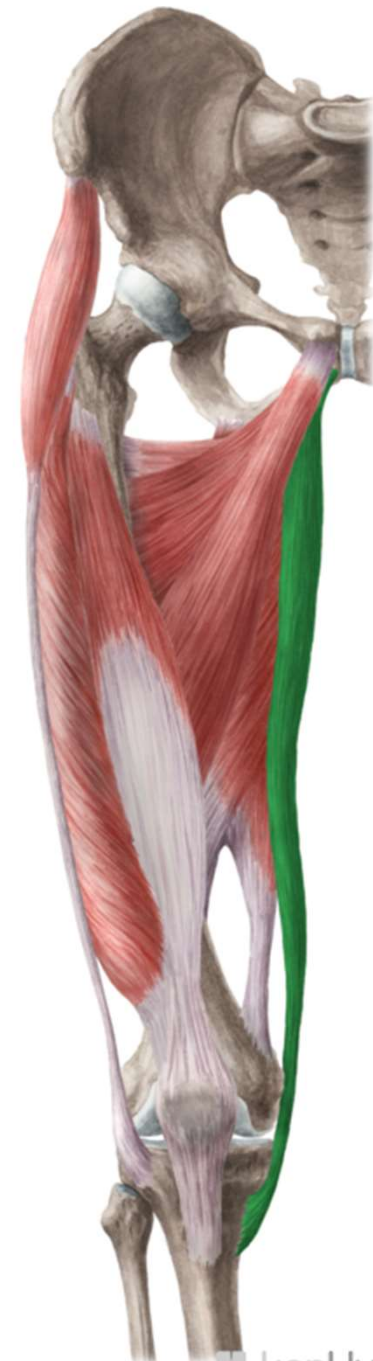



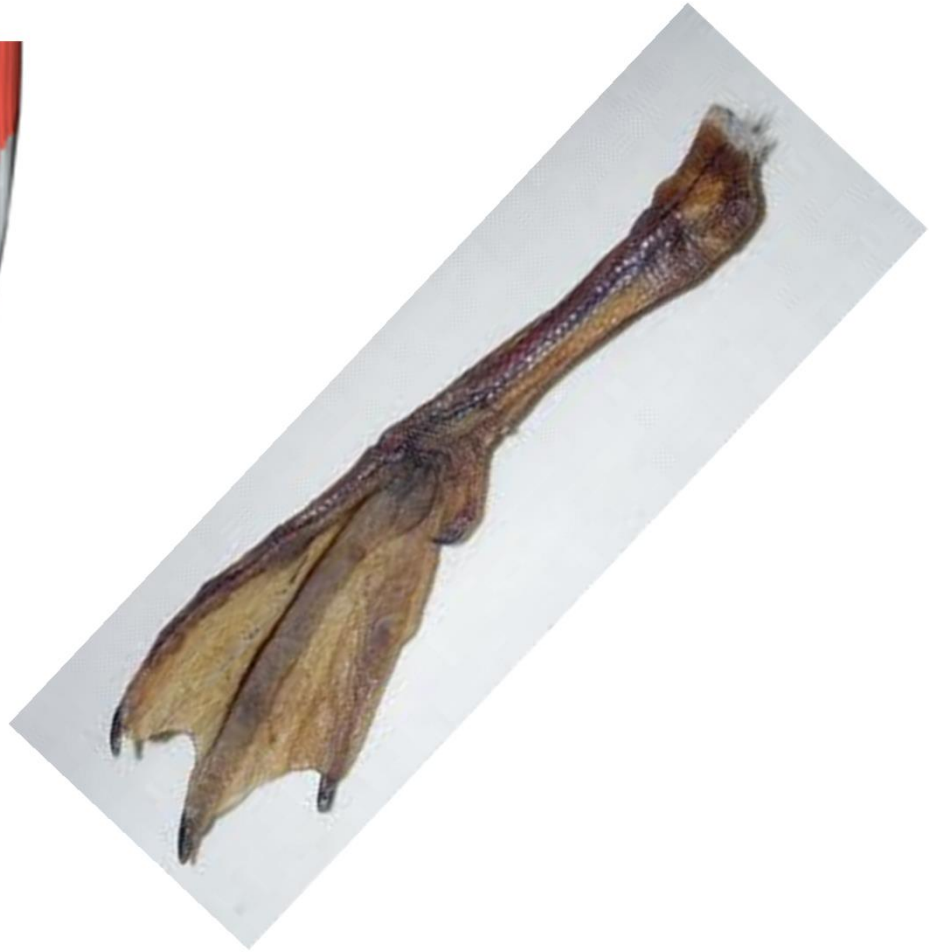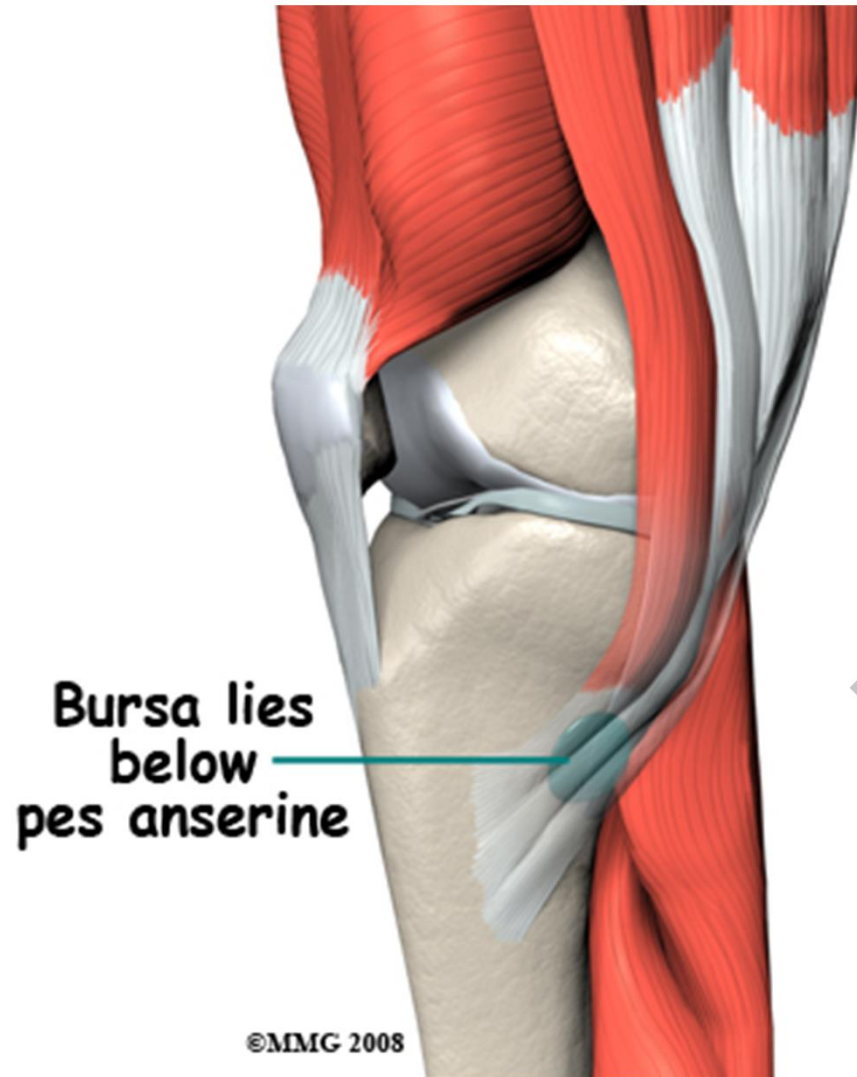
MEDIÁLNÍ SKUPINA SVALŮ STEHNA

Musculus gracilis

- ZAČÁTEK:
ventrokaudálně od
symfýzy
- ÚPON: pes anserinus
- INERVACE: n.
obturatorius
- FUNKCE: addukce v
kyčli, flexe v koleni

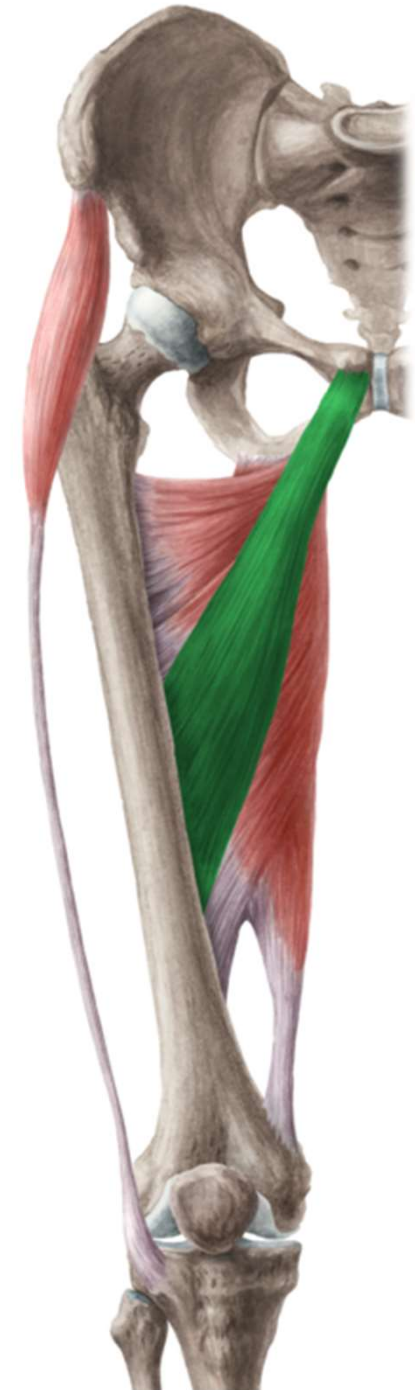

Pes anserinus



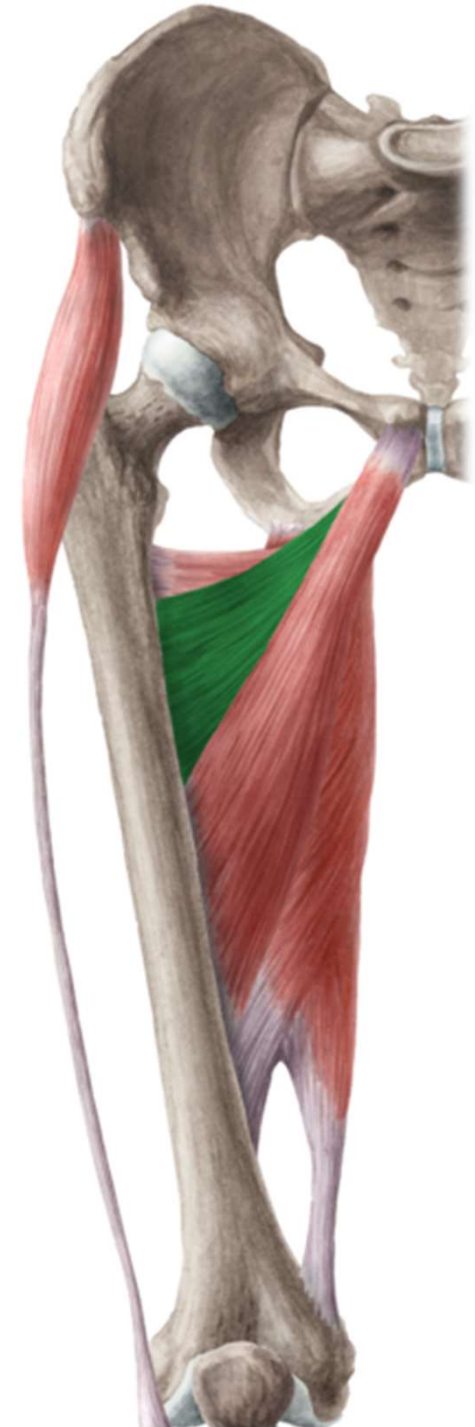Musculus adductor longus

- ZAČÁTEK: ramus superior ossis pubis
- ÚPON: prostřední část labium mediale lineae asperae
- INERVACE: n. obturatorius
- FUNKCE: addukce stehna



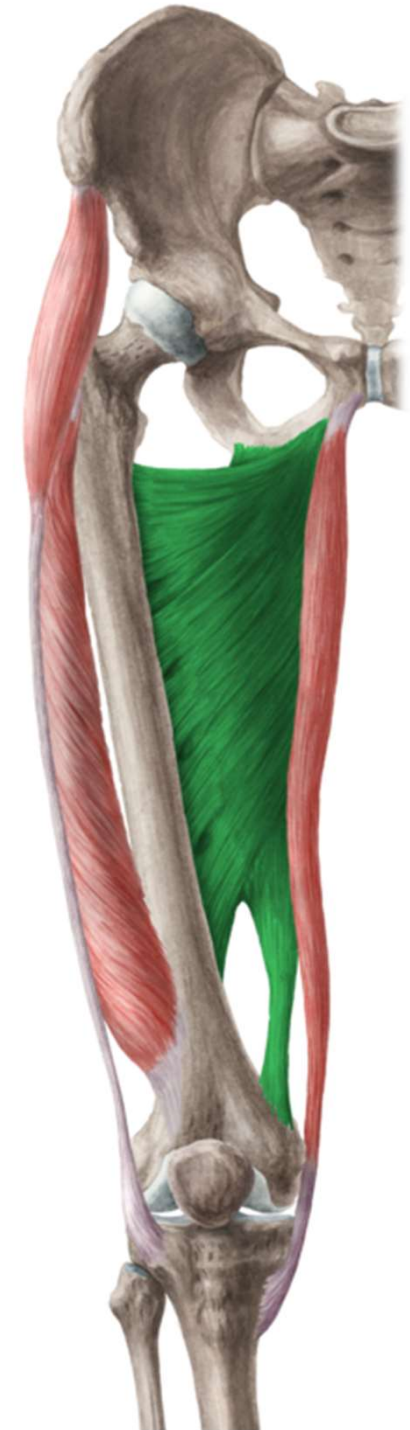Musculus adductor brevis

- ZÁČÁTEK: mezi ramus superior et inferior
- ÚPON: prox. část labium mediale lineae asperae
- INERVACE: n. obturatorius
- FUNKCE: addukce stehna



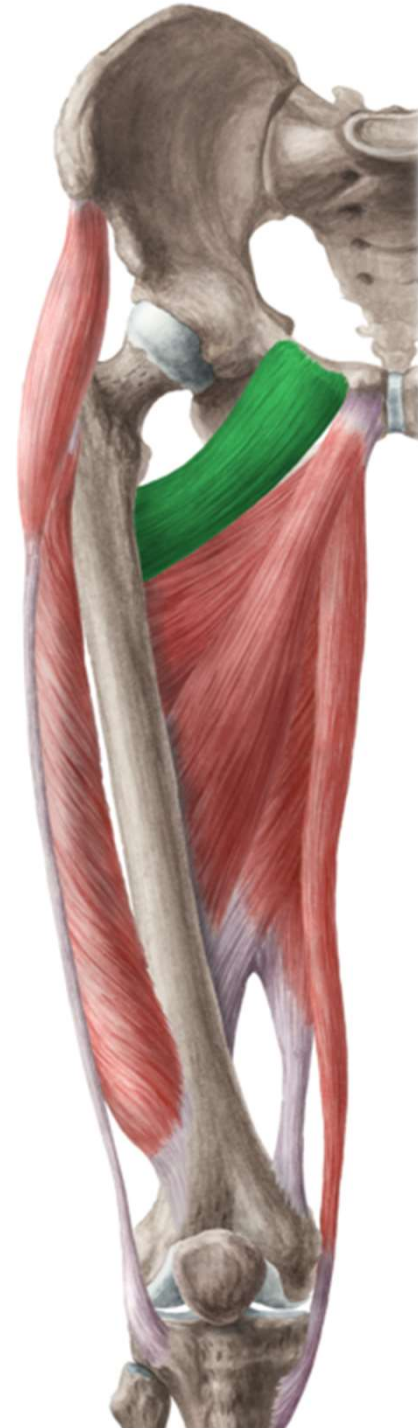Musculus adductor magnus

- ZÁČÁTEK: od ramus inferior po tuber ischiadicum
- ÚPON: labium mediale lineae asperae, epicondylus medialis femoris
- INERVACE: n. obturatorius, n. ischiadicus
- FUNKCE: addukce stehna



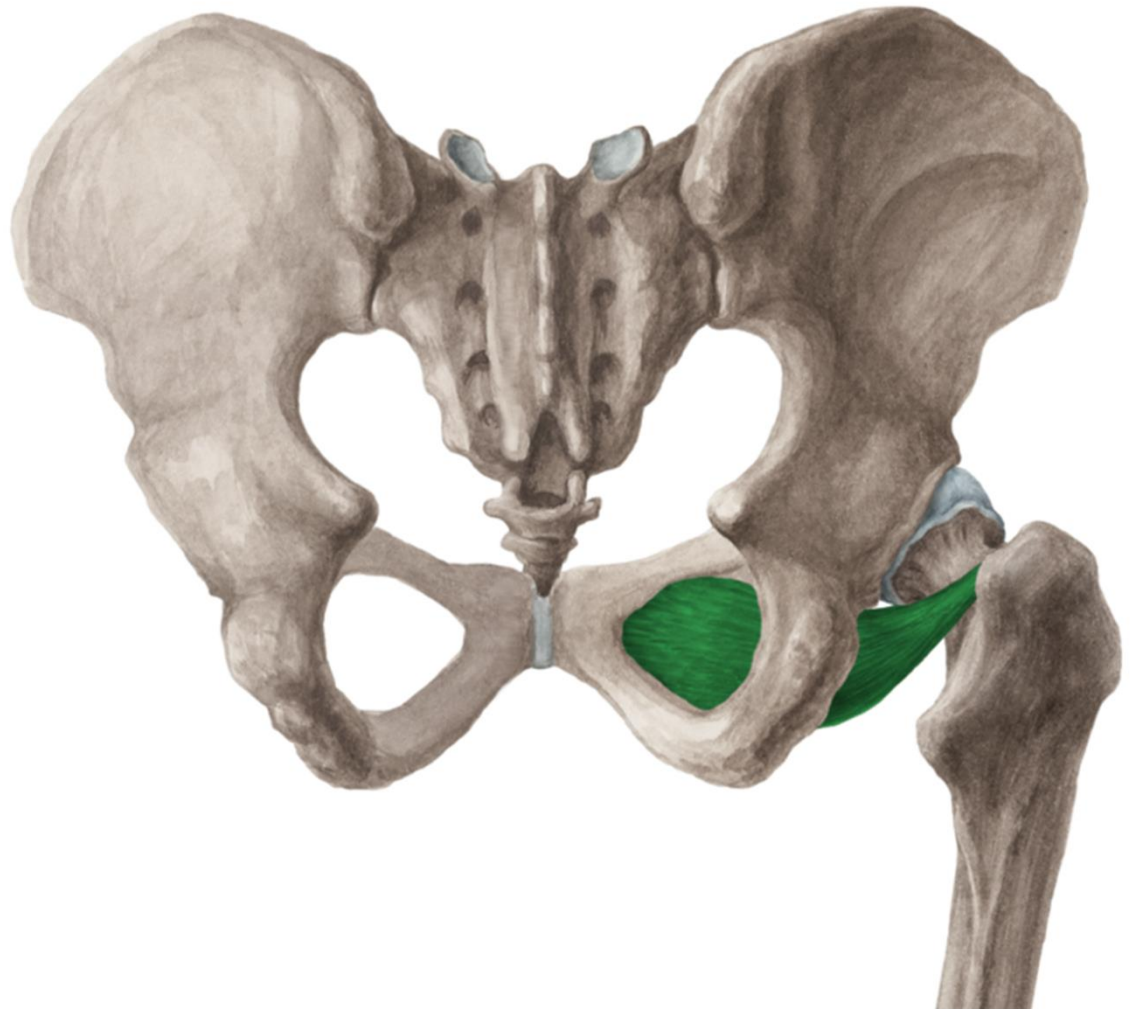
Musculus pectineus

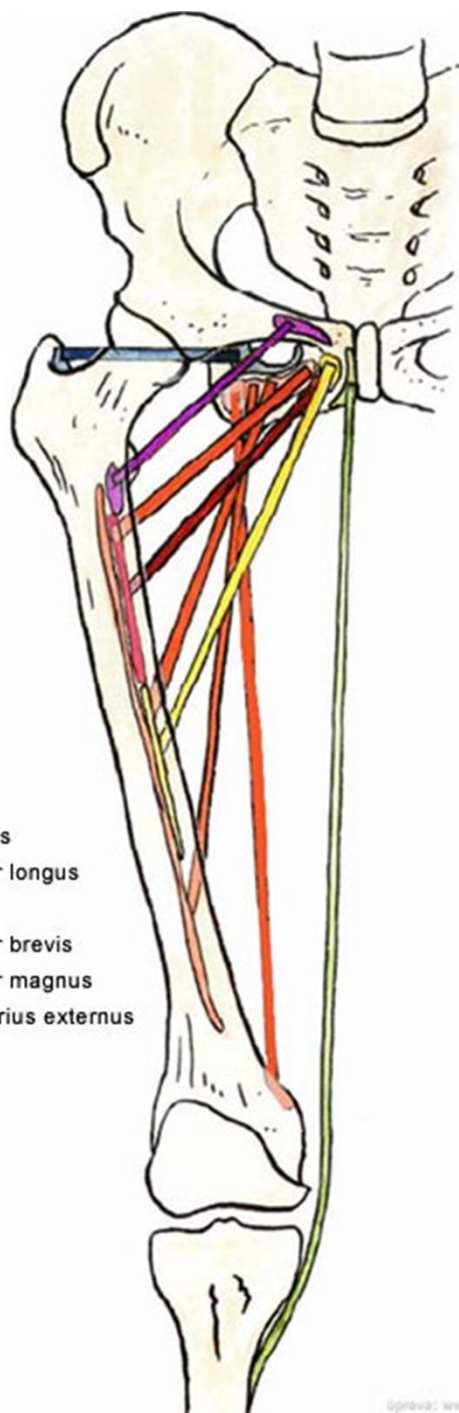
- ZÁČÁTEK: pecten ossis pubis
- ÚPON: linea pectinea femoris
- INERVACE: n. obturatorius, n. femoralis
- FUNKCE: addukce stehna



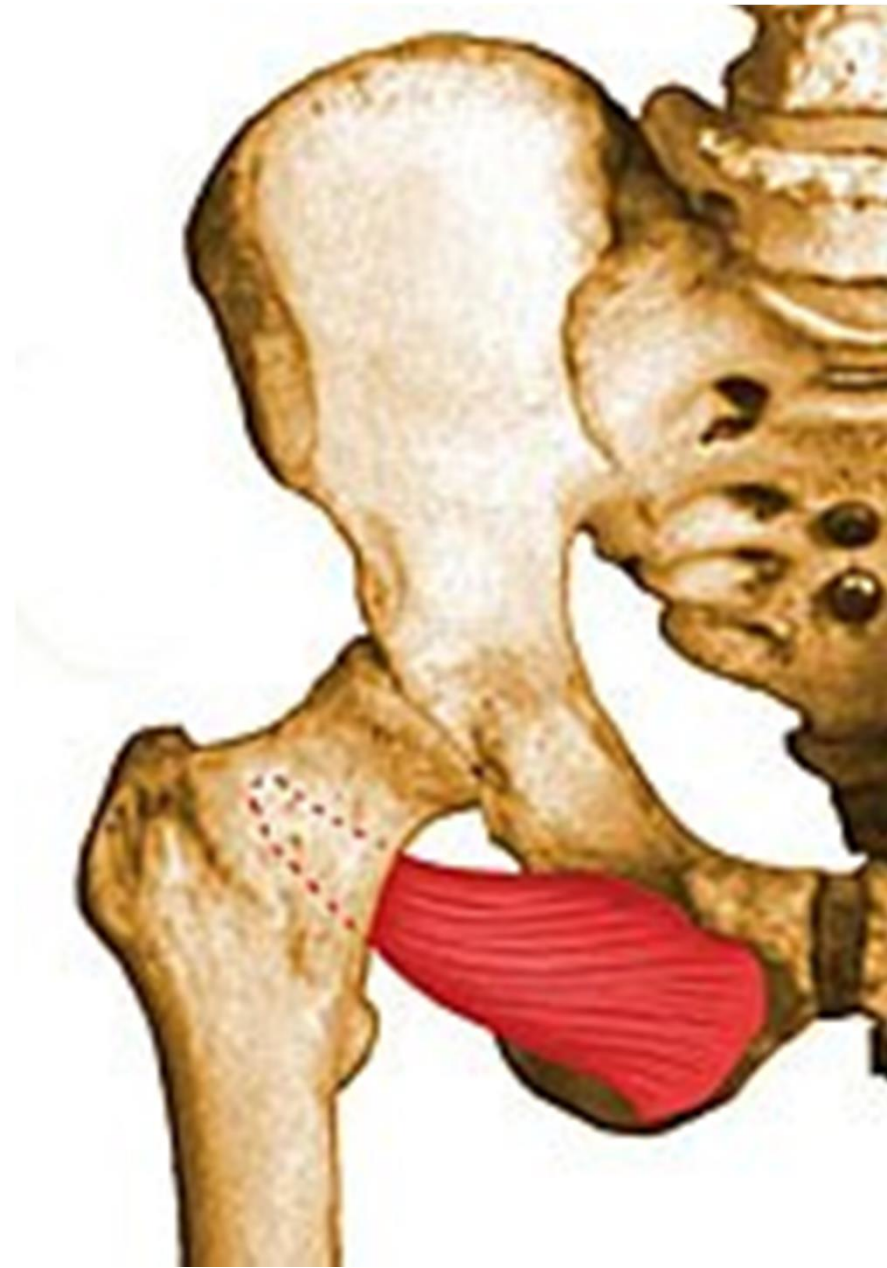Musculus obturatorius externus

- ZÁČÁTEK: membrana obturatoria zevně
- ÚPON: fossa trochanterica
- INERVACE: n. obturatorius
- FUNKCE: supinace kyčle



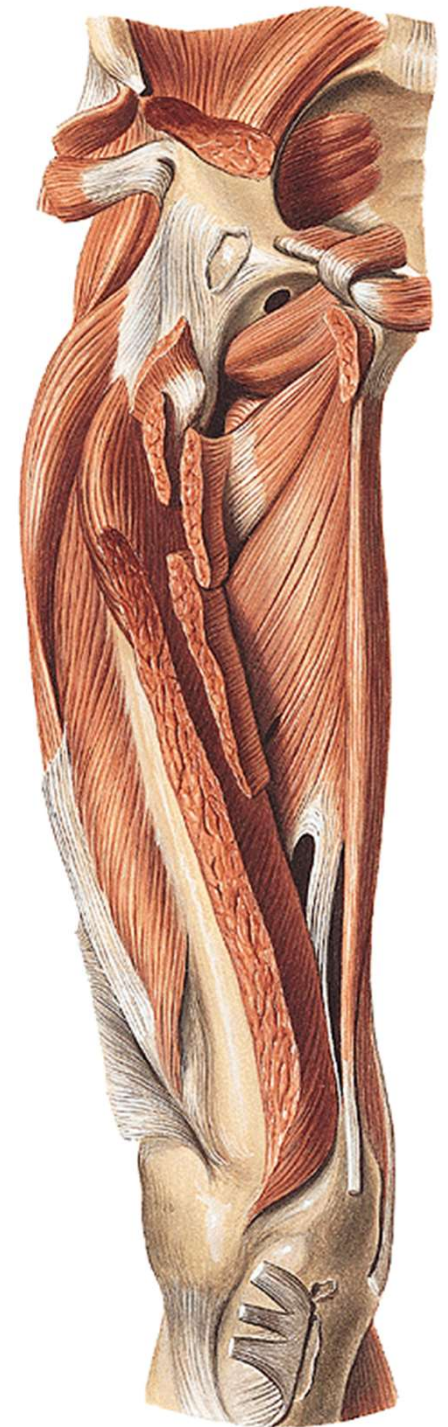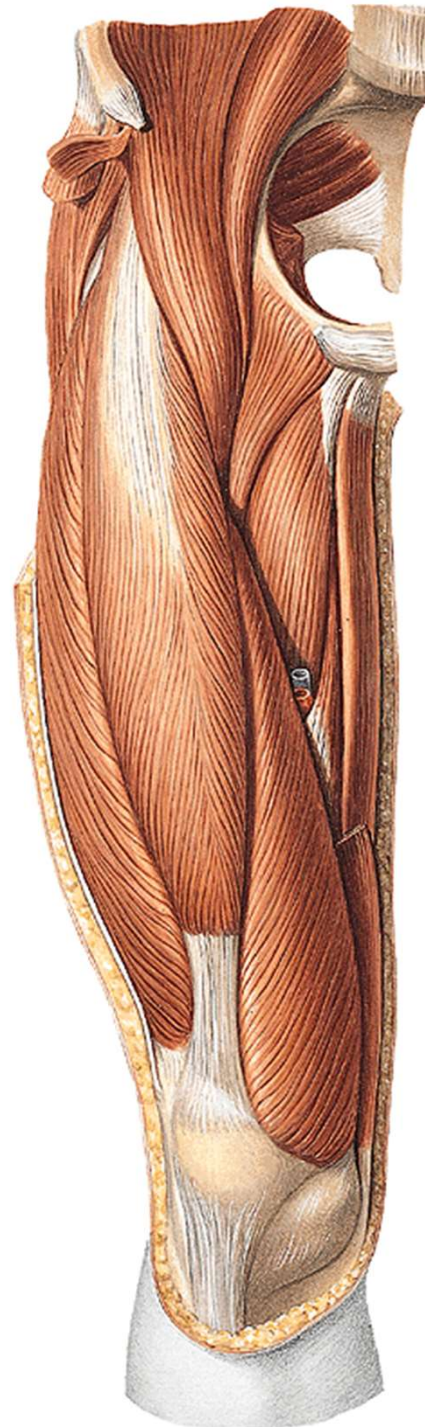
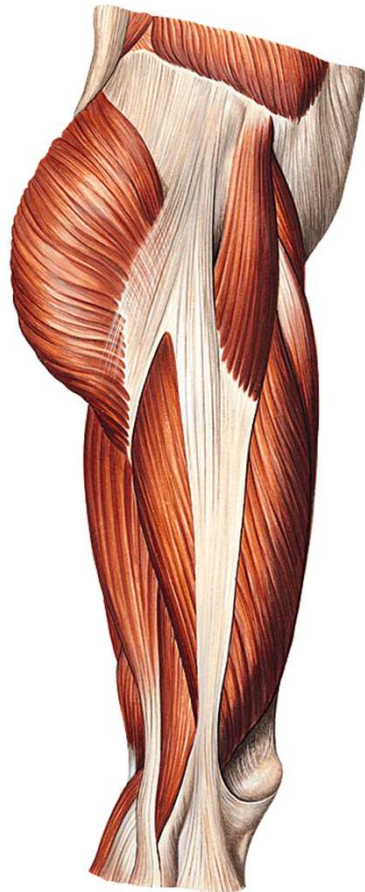
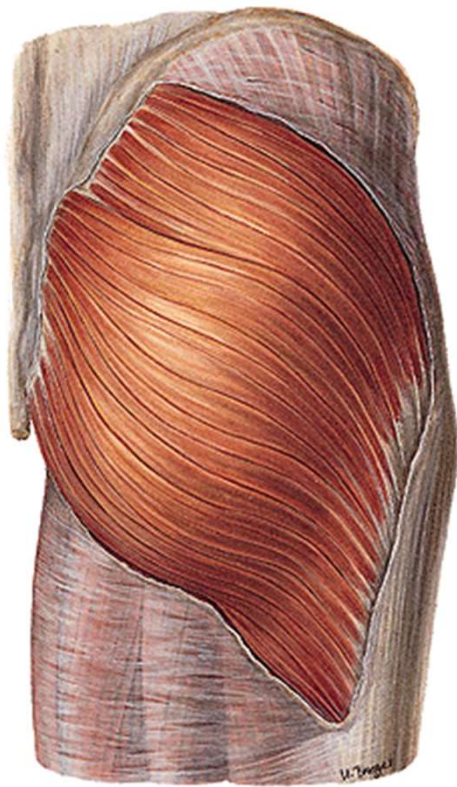


- musculus pectineus
- musculus adductor longus
- musculus gracilis
- musculus adductor brevis
- musculus adductor magnus
- musculus obturatorius externus



FASCIE STEHENÍ

- Fascia lata- tractus iliotibialis



Děkuji za pozornost

Obrázky:

<https://www.kenhub.com>