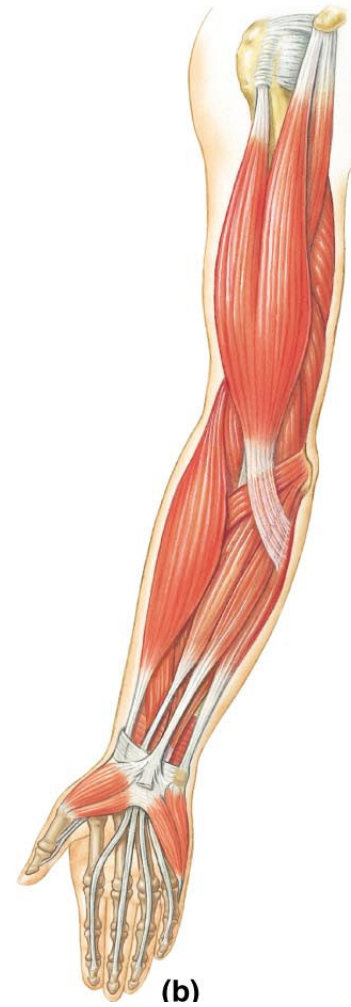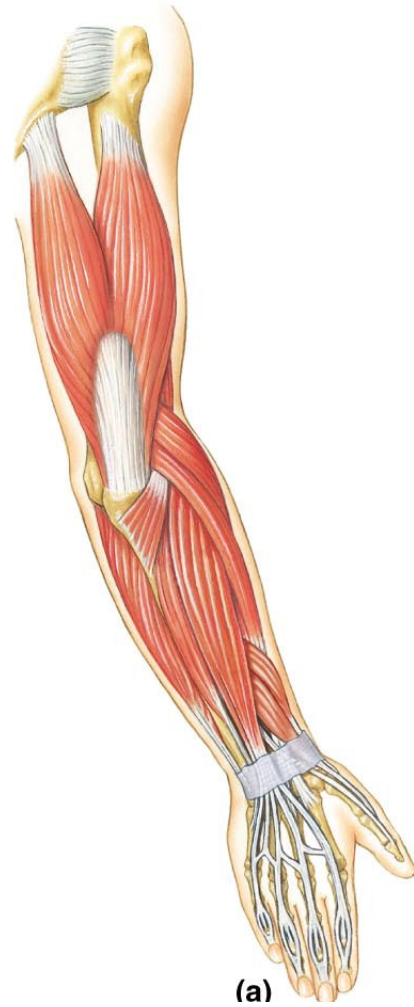
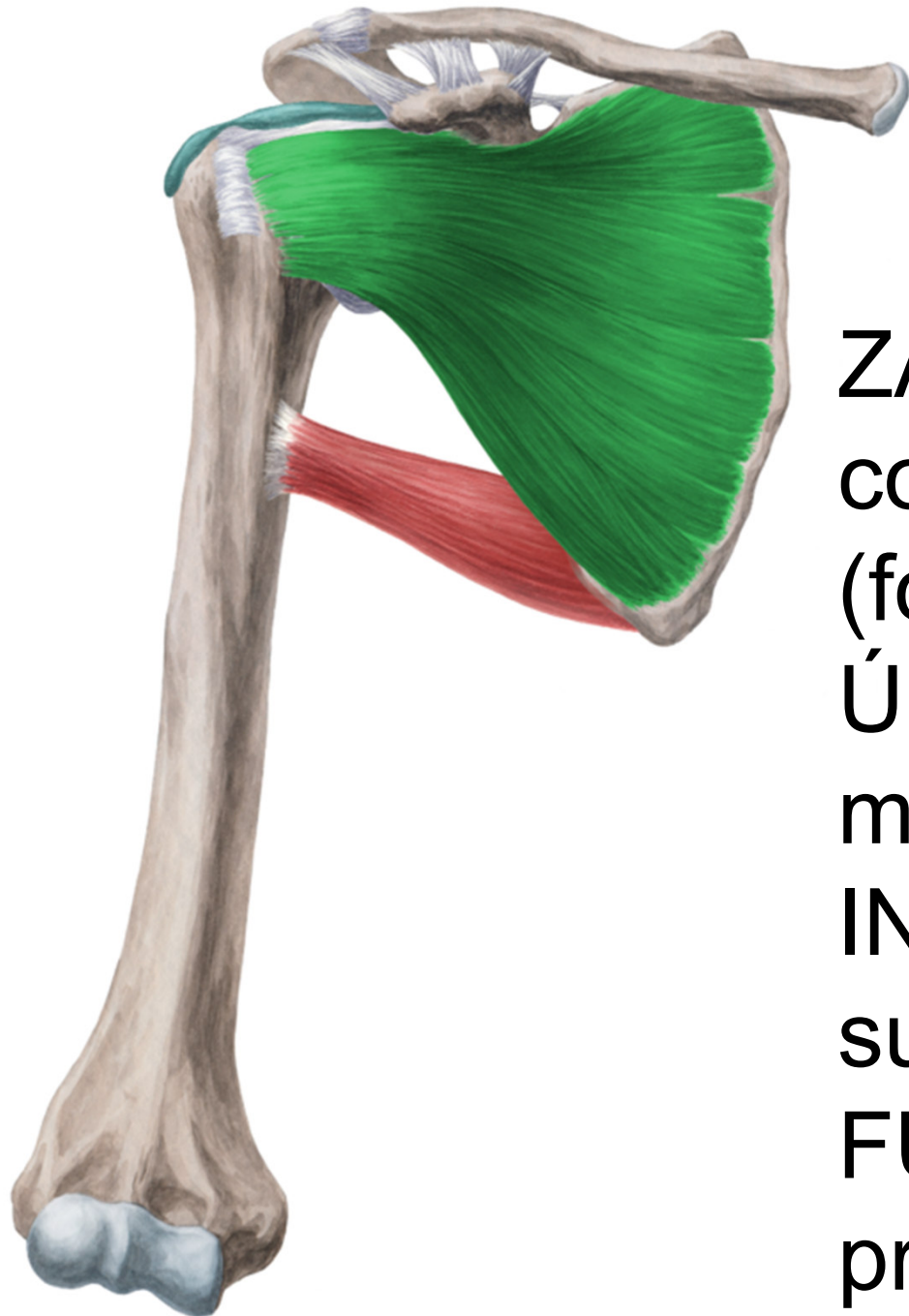


Svaly horní končetiny



Musculi humeri



Musculus subscapularis

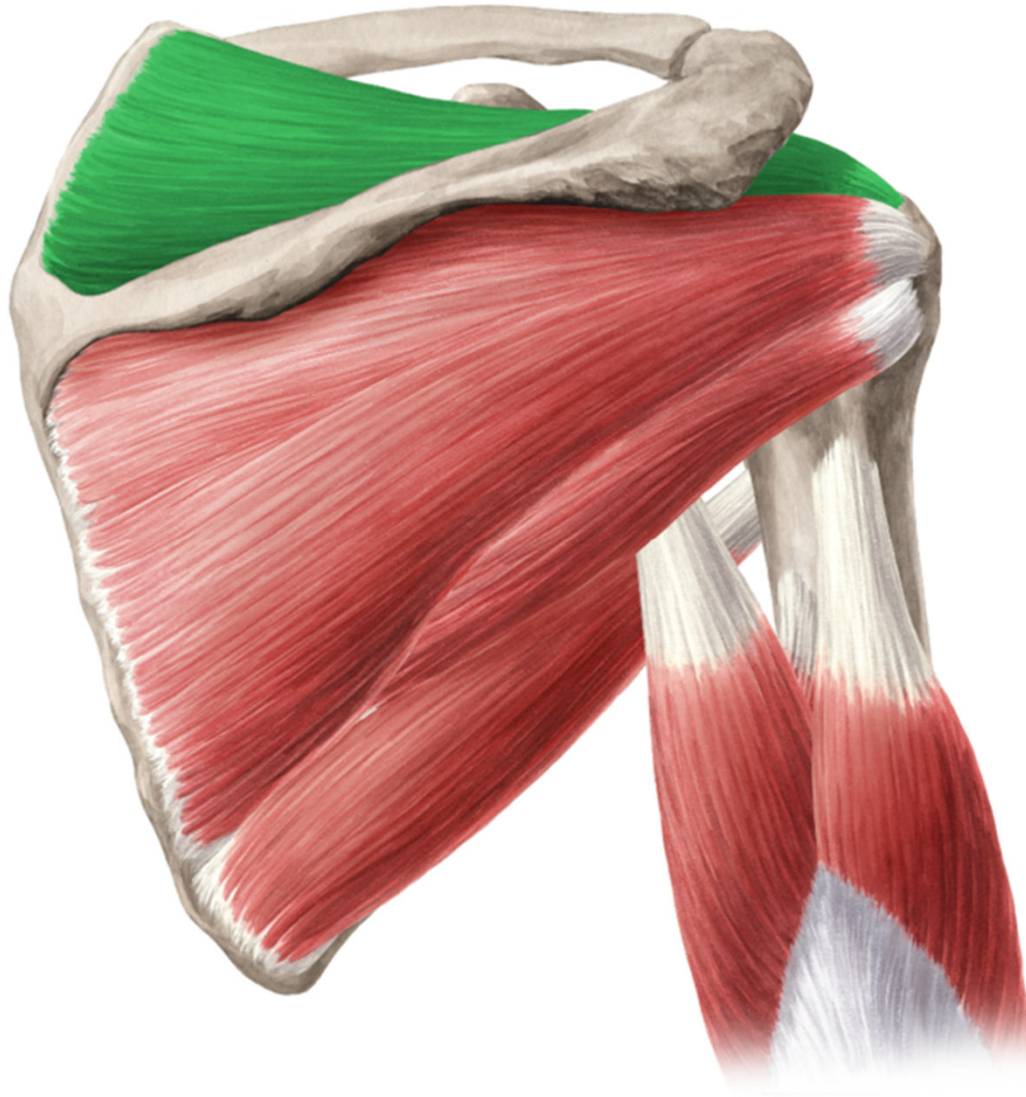
ZAČÁTEK: facies
costalis scapulae
(fossa subscapularis)

ÚPON: tuberculum
minus humeri

INERVACE: n.
subscapularis

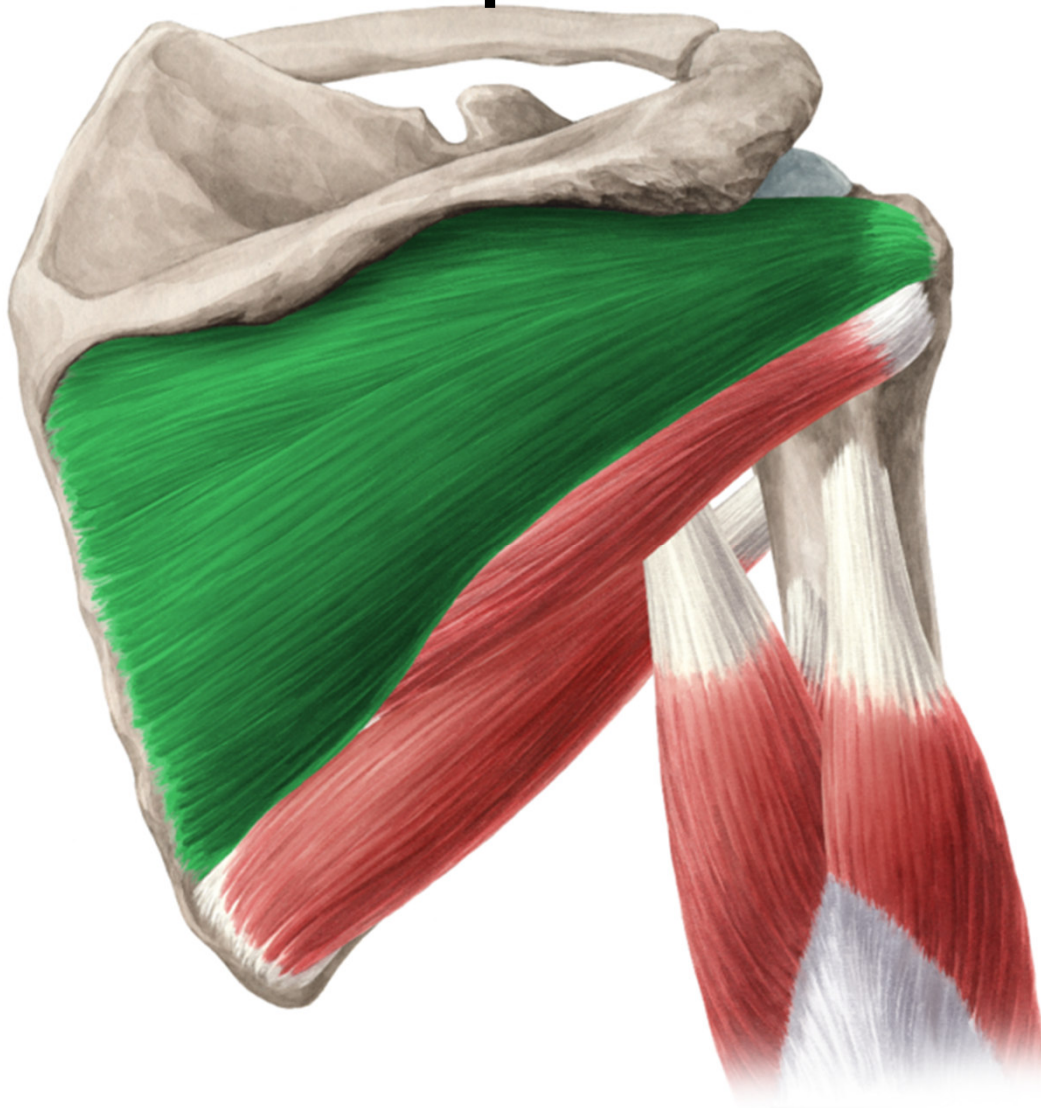FUNKCE: humerální
pronace, addukce

Musculus supraspinatus



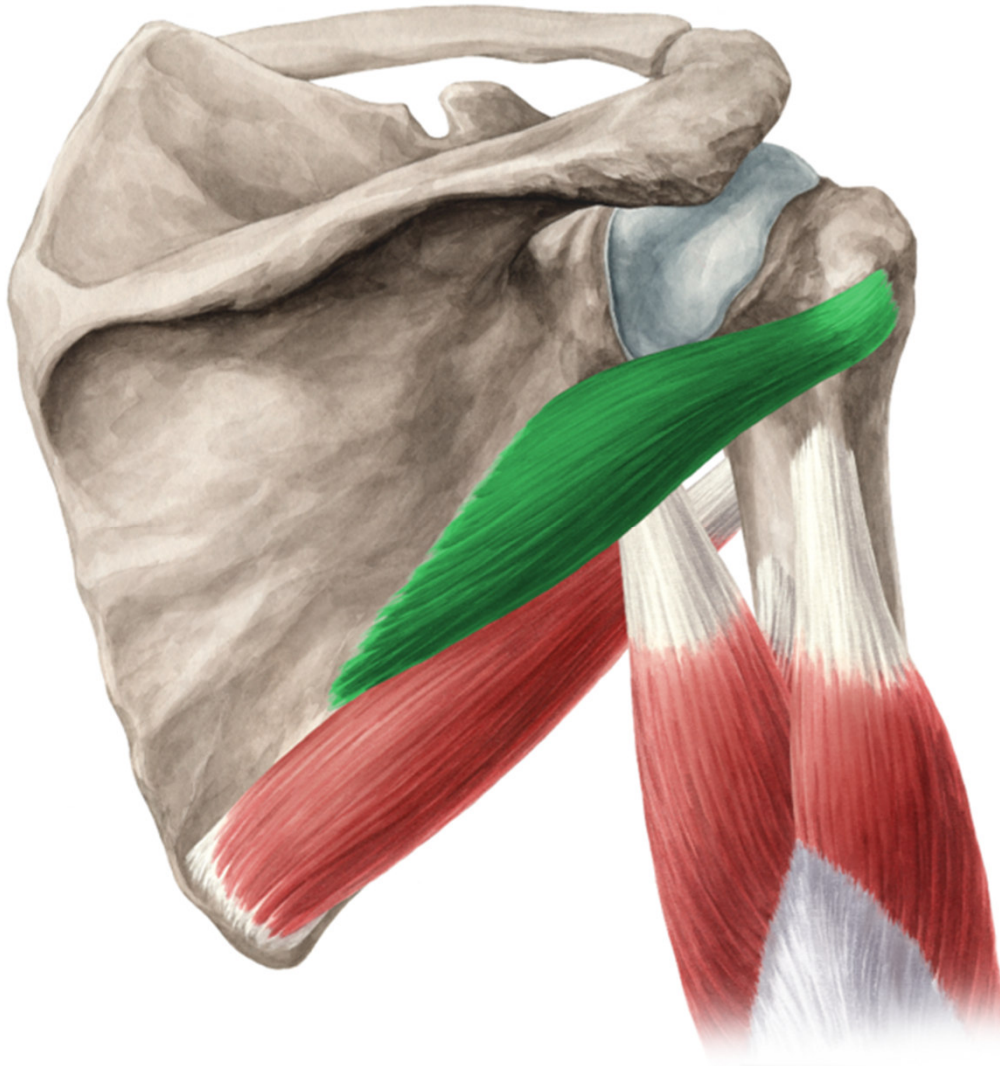
- ZAČÁTEK:
fossa
supraspinata
- ÚPON:
tuberculum
majus humeri
- INERVACE: n.
suprascapularis
- FUNKCE:
humerální
supinace a
upažení

Musculus infraspinatus



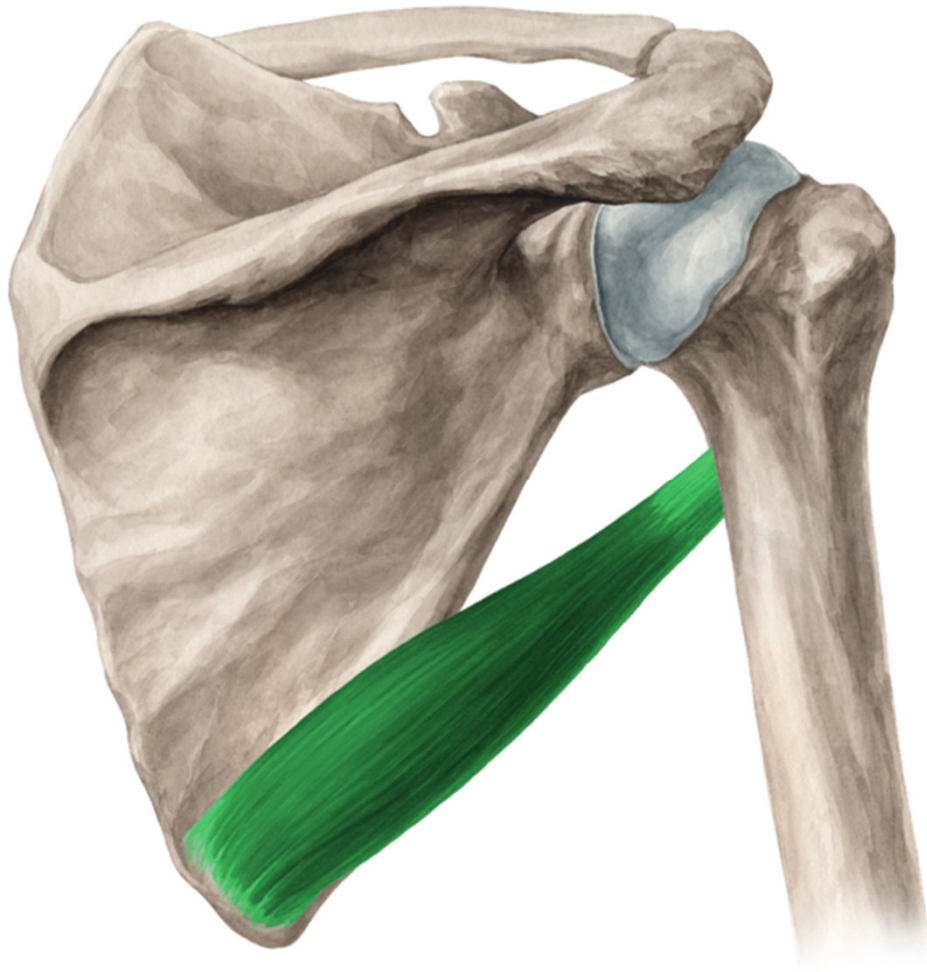
- **ZAČÁTEK:**
fossa
infraspinata
- **ÚPON:**
tuberculum
majus humeri
- **INERVACE:** n.
suprascapularis
- **FUNKCE:**
humerální
supinace

Musculus teres minor

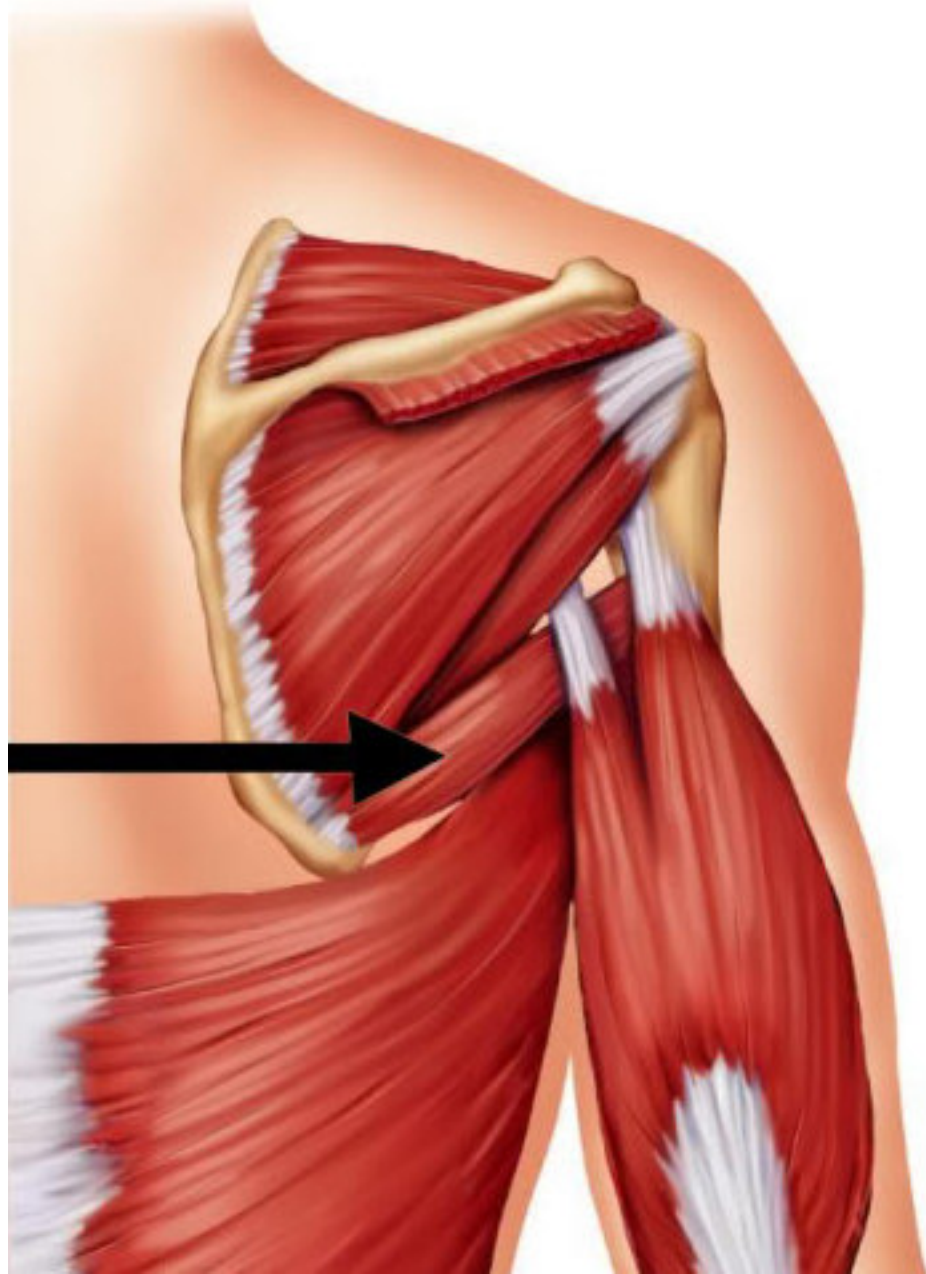


- ZÁČÁTEK: margo lateralis scapulae
- ÚPON: tuberculum majus humeri
- INERVACE: n. axillaris
- FUNKCE: humerální supinace

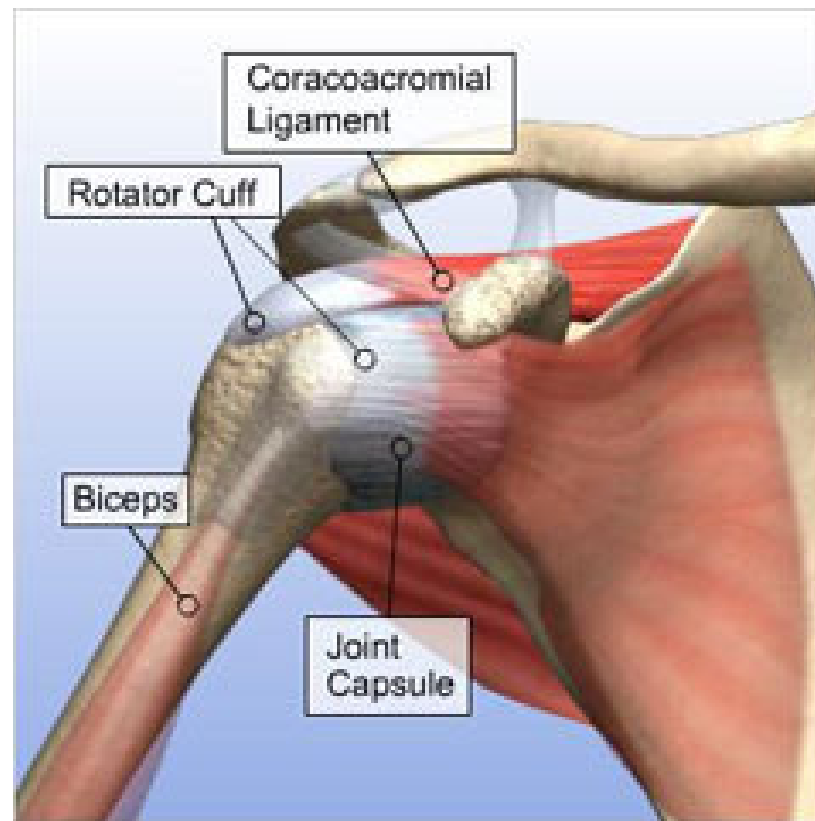
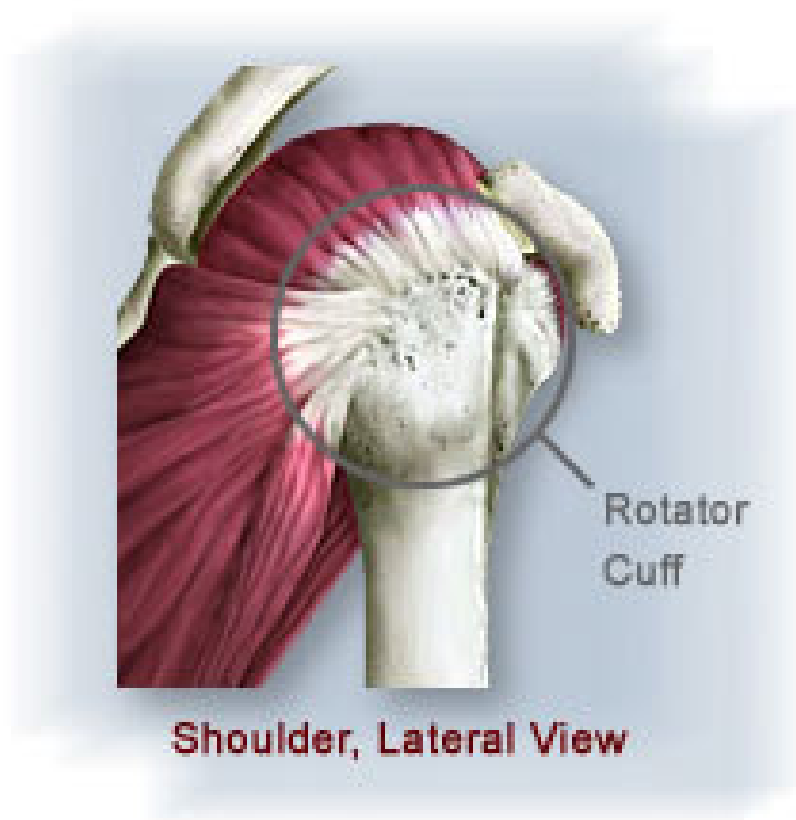
Musculus teres major

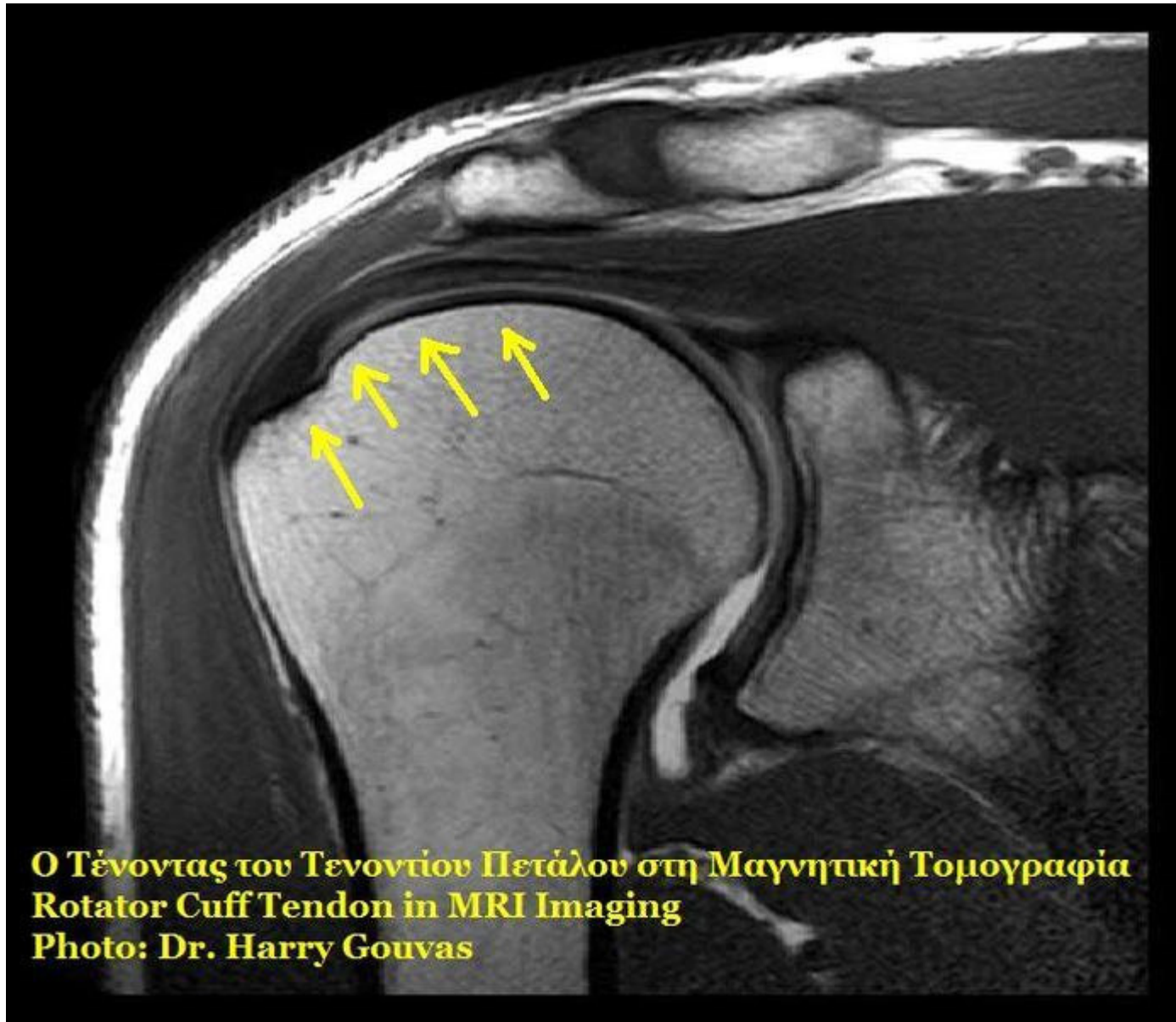


- **ZAČÁTEK:**
angulus inferior
scapulae
- **ÚPON:** crista
tuberculi minoris
- **INERVACE:** n.
subscapularis
- **FUNKCE:**
addukce, extenze
a humerální
pronace



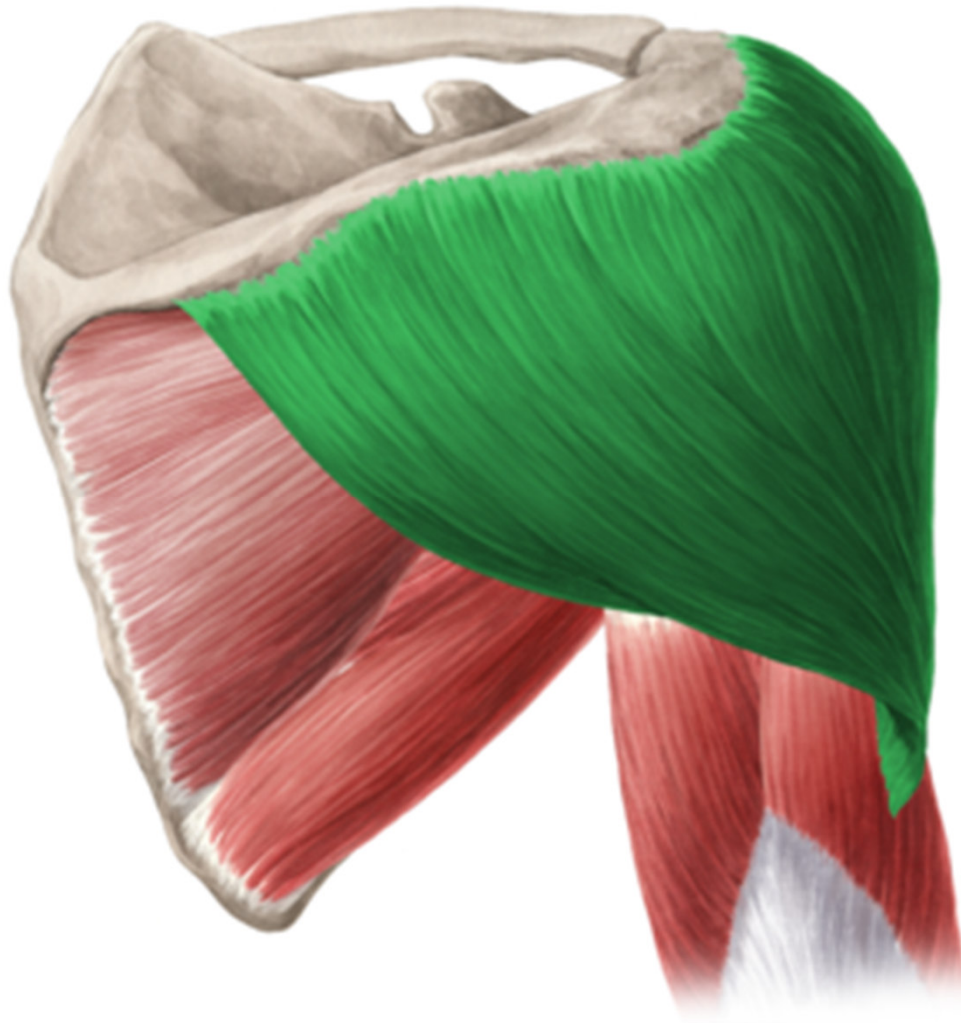
- úpony m. supraspinatus, infraspinatus, teres minor a subscapularis do pouzdra kloubu – ROTÁTOROVÁ MANŽETA



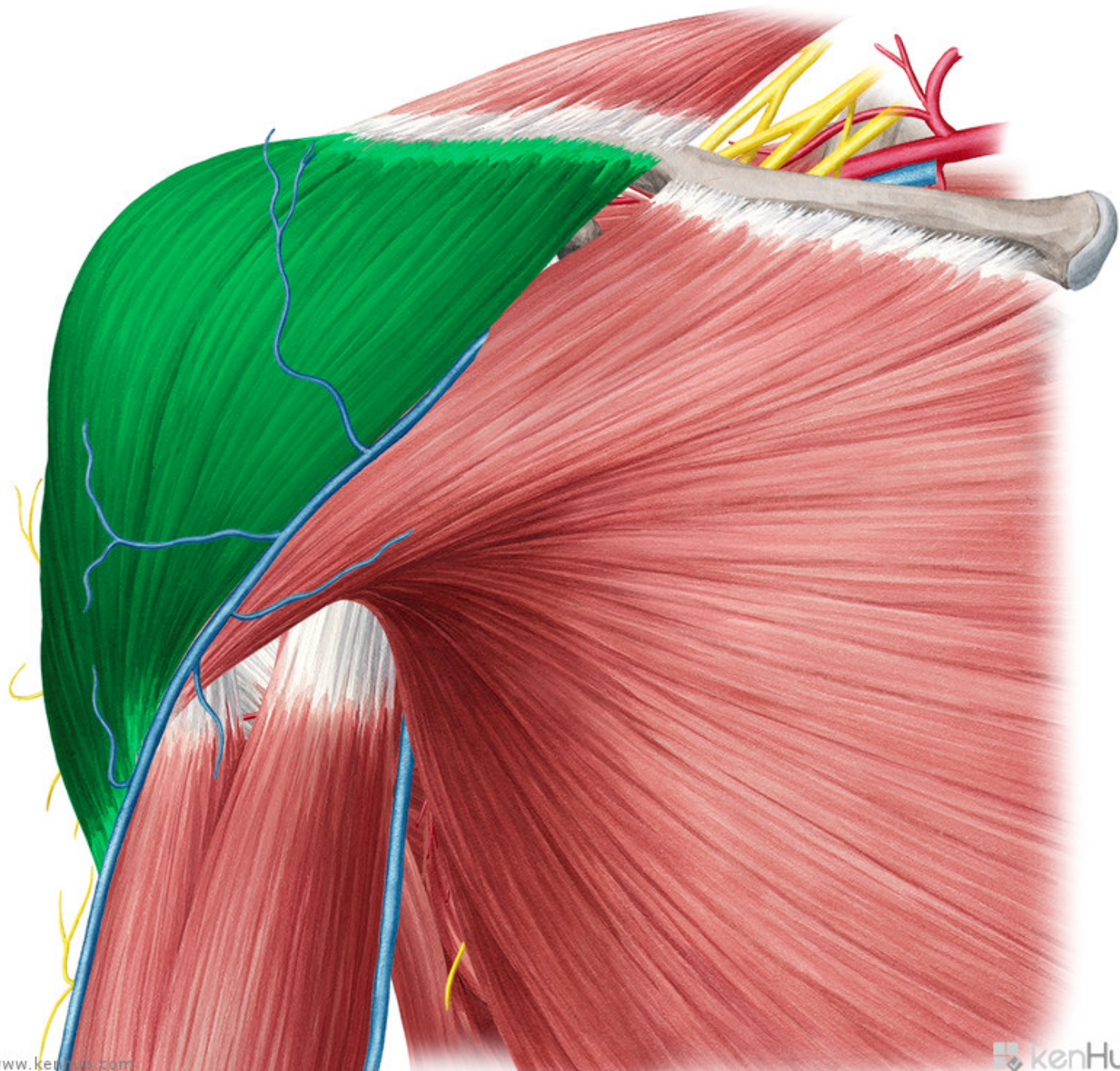


Ο Τένοντας του Τενοντίου Πετάλου στη Μαγνητική Τομογραφία
Rotator Cuff Tendon in MRI Imaging
Photo: Dr. Harry Gouvas

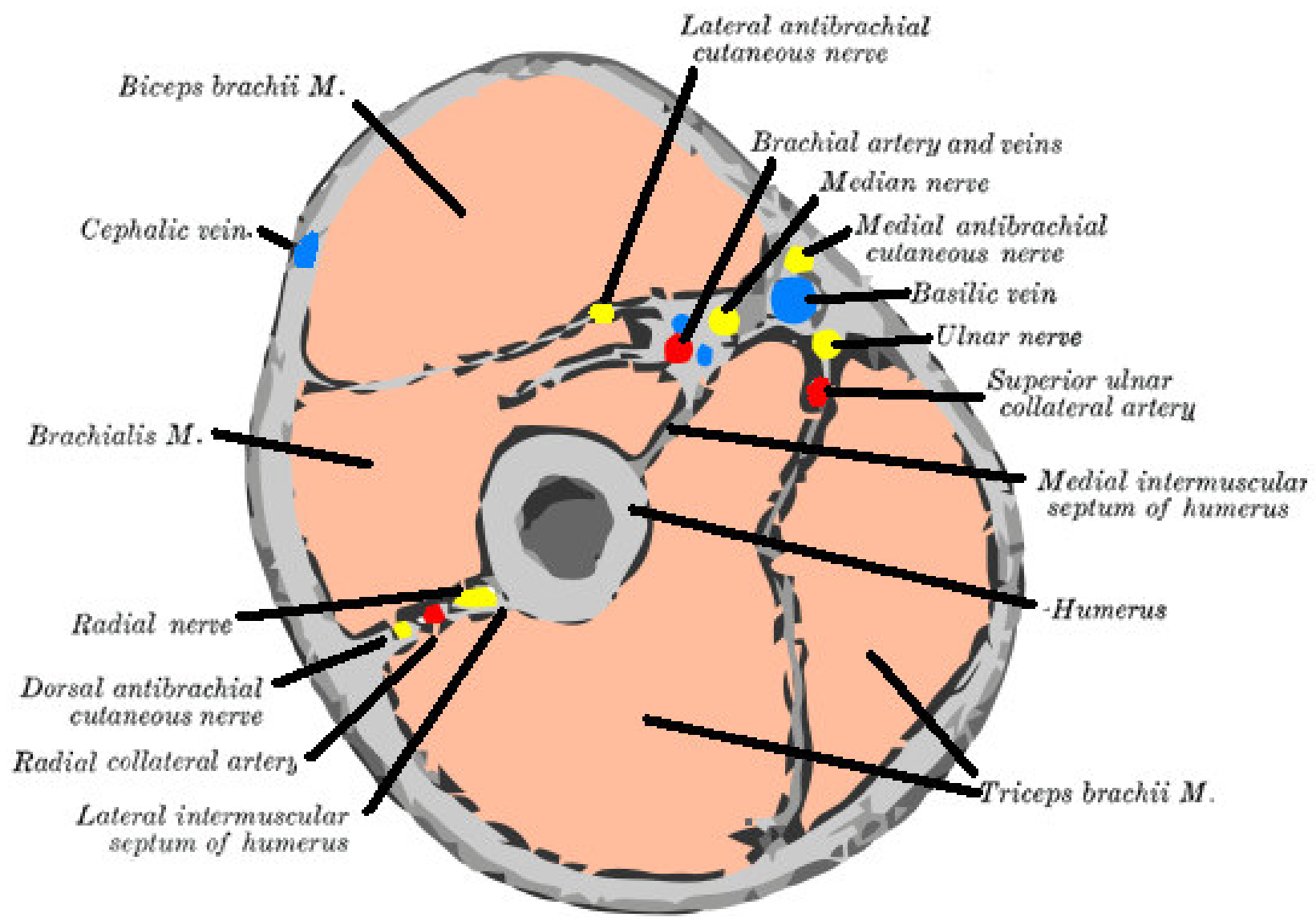
Musculus deltoideus



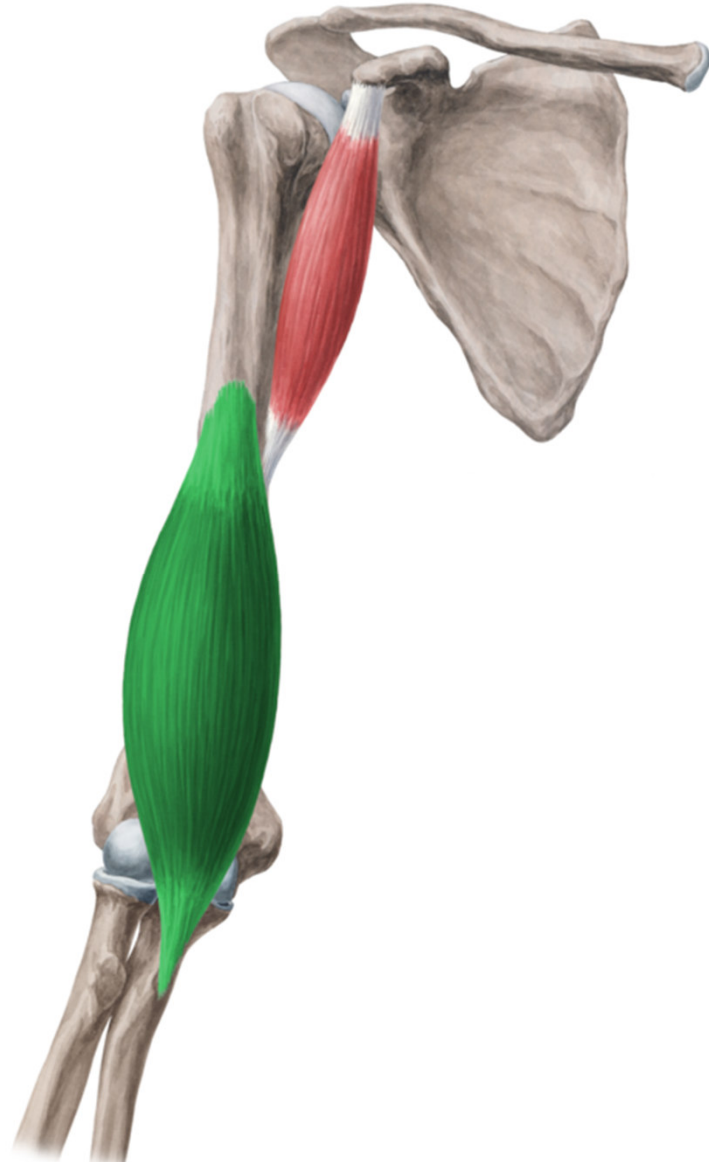
- ZAČÁTEK:
clavicula,
acromion, spina
scapulae
- ÚPON:
tuberositas
deltoidea humeri
- INERVACE: n.
axillaris
- FUNKCE:
upažení, přední
část svalu
předpažení, zadní
část zapažení



Musculi brachii

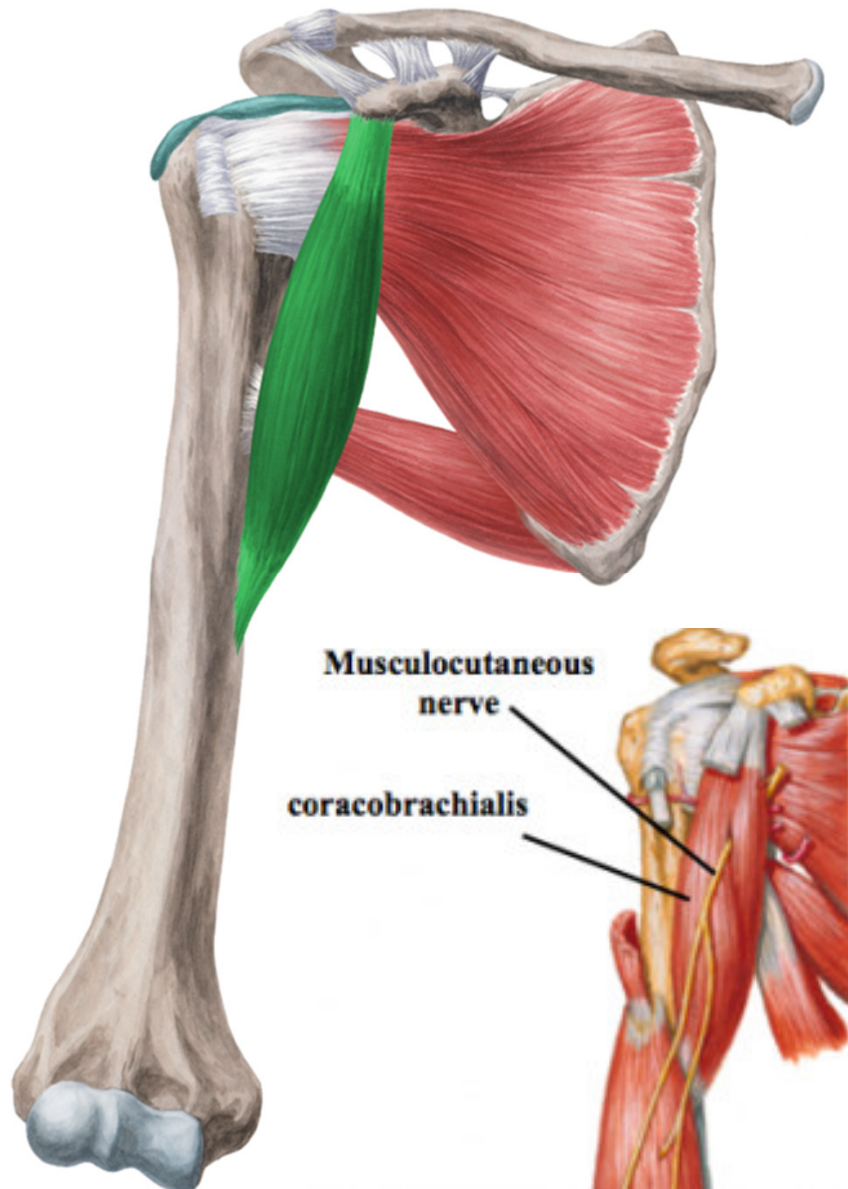


Musculus brachialis



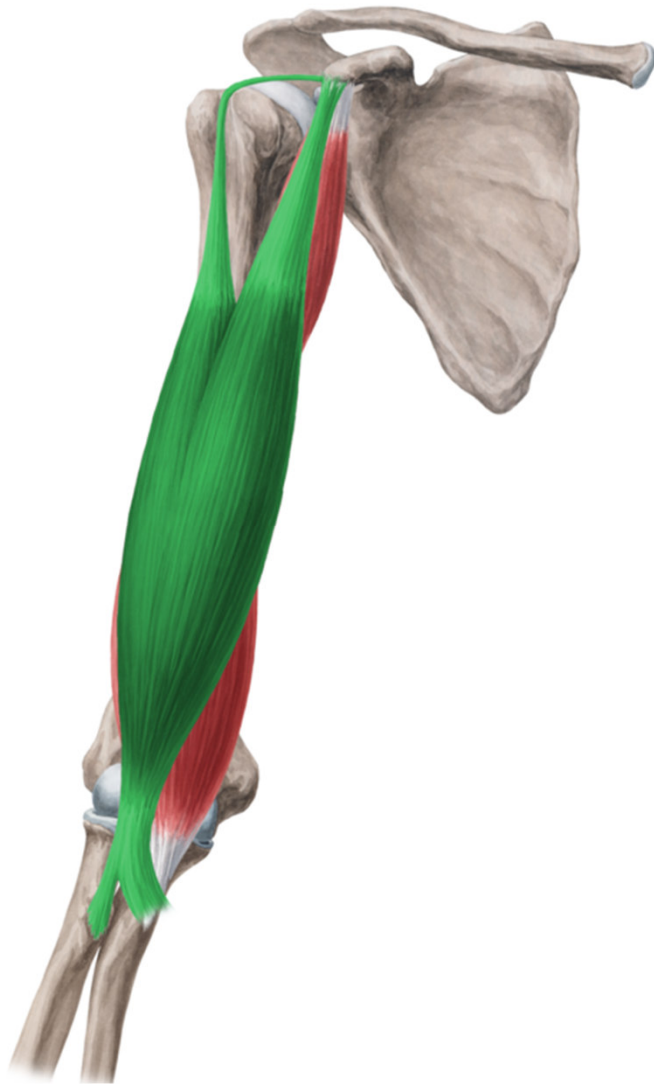- ZÁČÁTEK: dist. polovina těla humeru
- ÚPON: tuberositas ulnae
- INERVACE: n. musculocutaneus
- FUNKCE: flexe předloktí
- je kryt bicipsem

Musculus coracobrachialis

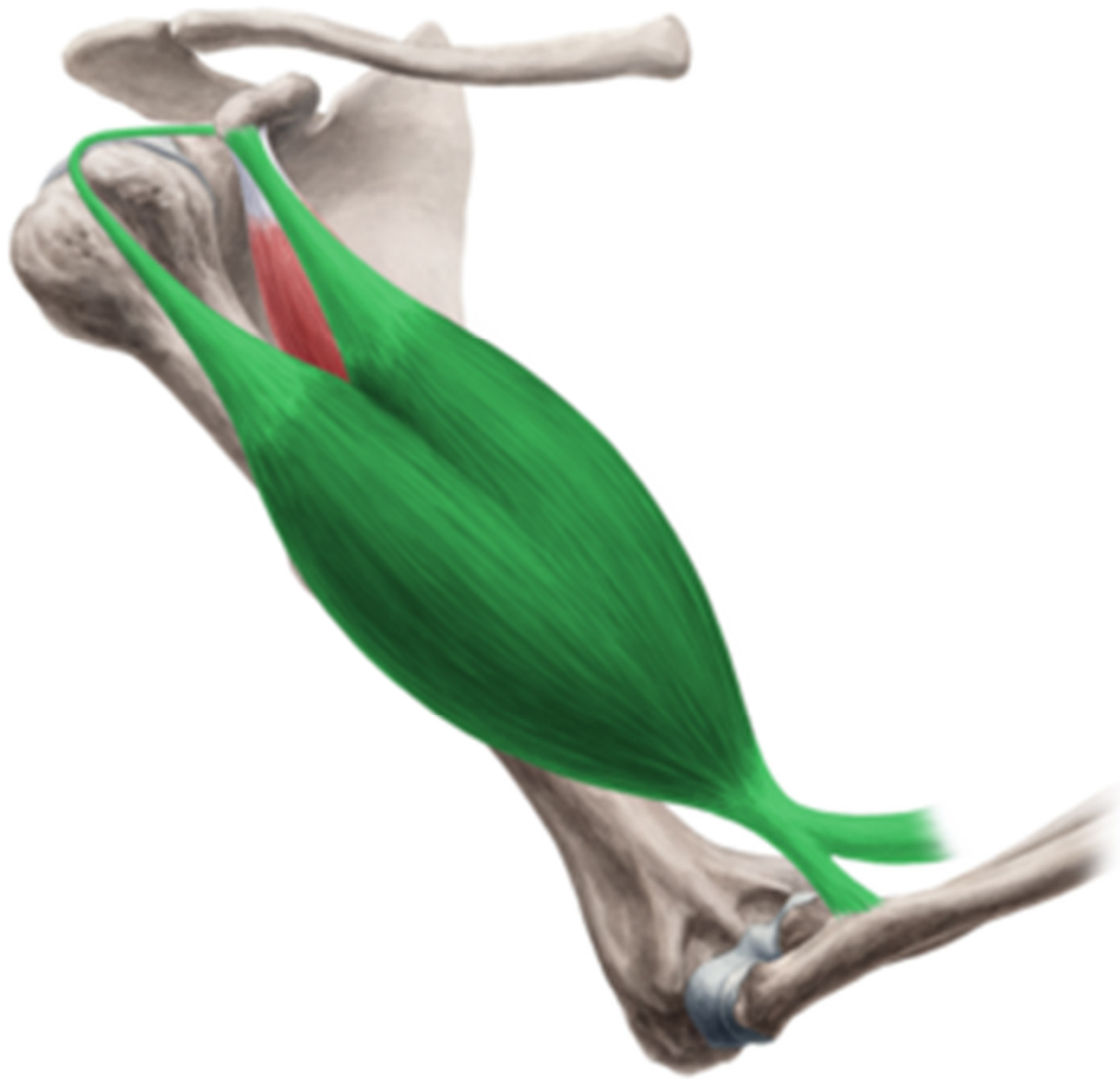

- ZÁČÁTEK: processus coracoideus scapulae
- ÚPON: vnitřní strana corpus humeri
- INERVACE: n. musculocutaneus (proráží skrze sval)
- FUNKCE: připažení a částečné předpažení

Musculus biceps brachii



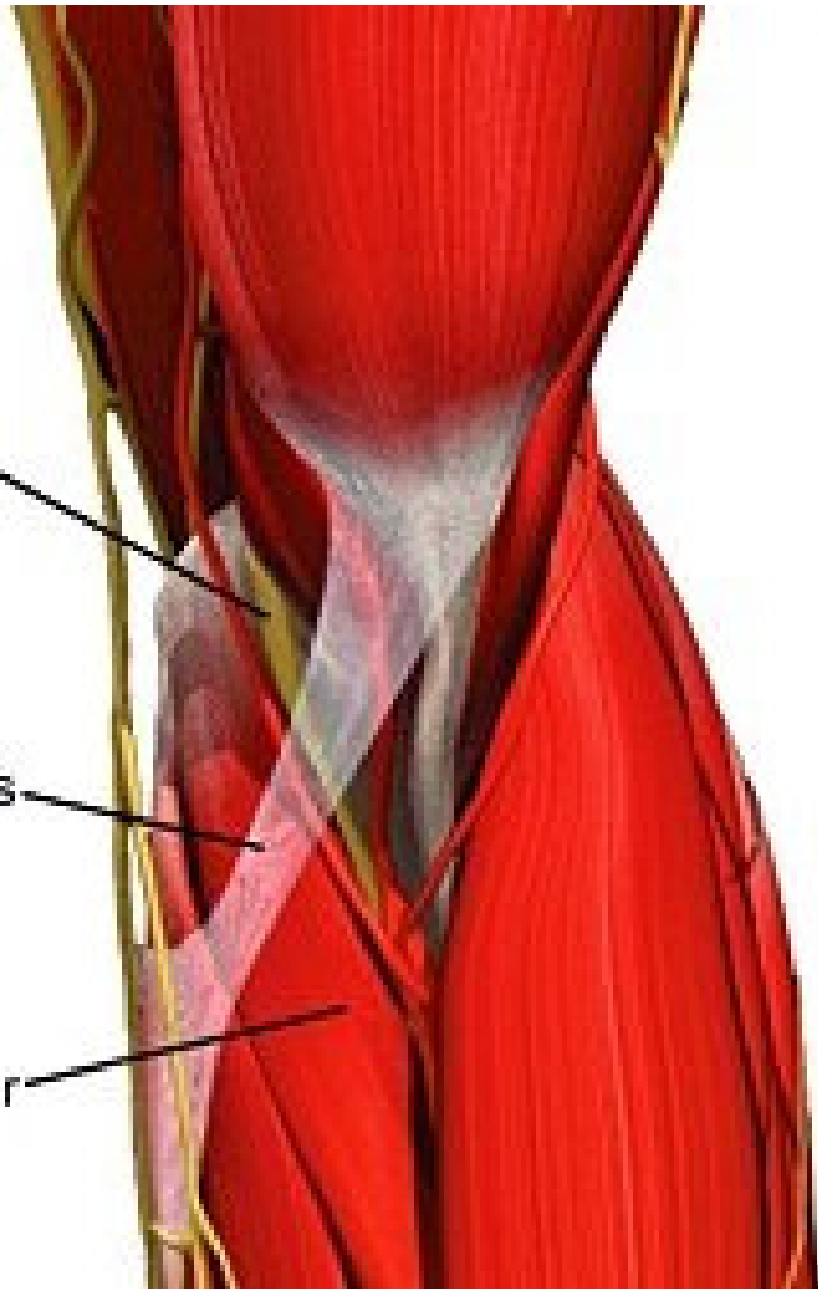
- ZÁČÁTEK: caput longum-tuberculum supraglenoidale scapulae, caput breve-processus coracoideus scapulae
- ÚPON: tuberositas radii, aponeurosis m. bicipitis brachii (lacertus fibrosus)
- INERVACE: n. musculocutaneus
- FUNKCE: flexe předloktí v supinaci, c. longum-abdukce paže, c. breve- předpažení a připažení
- sval dvoukloubový



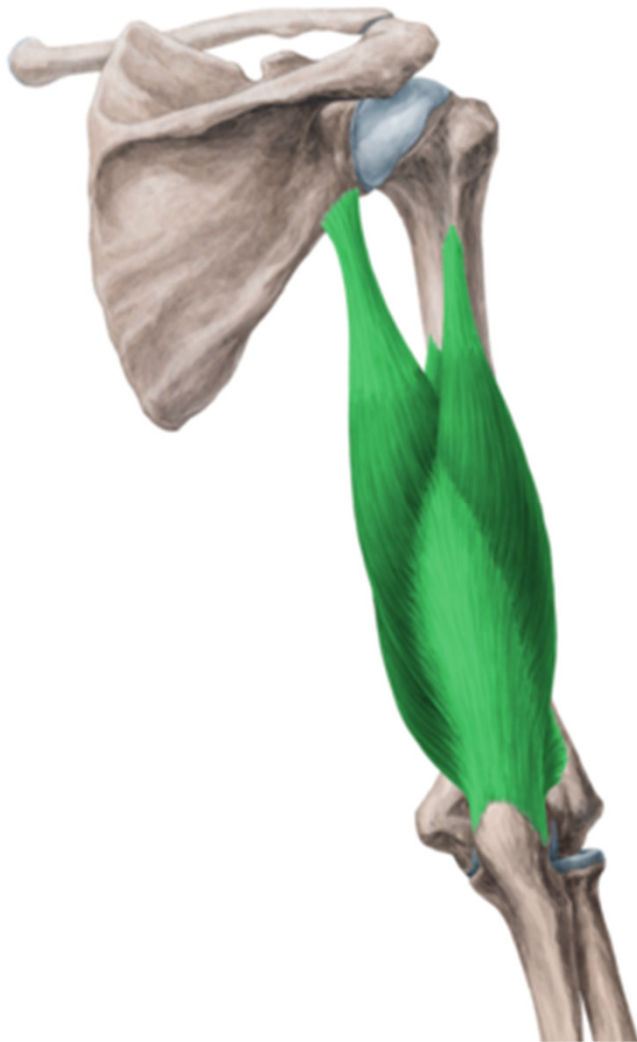median
nerve

bicipital
aponeurosis

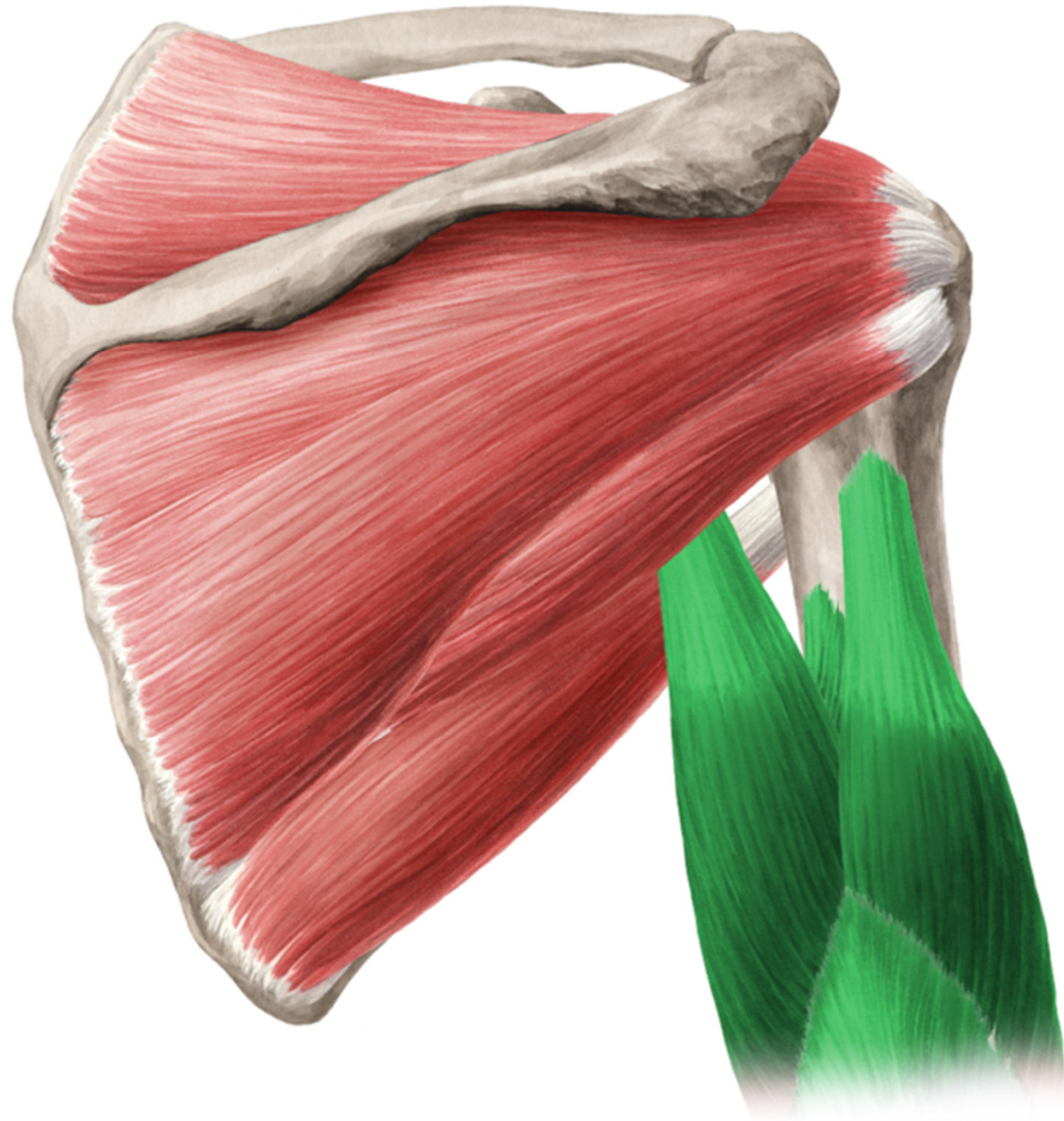pronator
teres



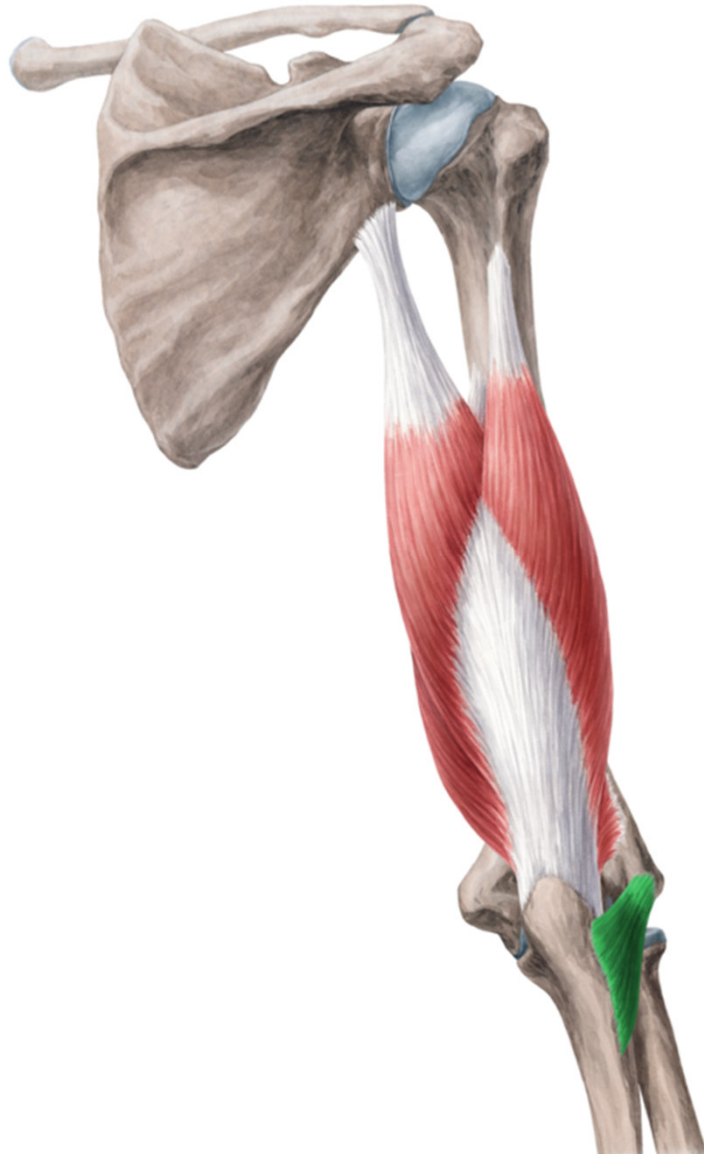Musculus triceps brachii



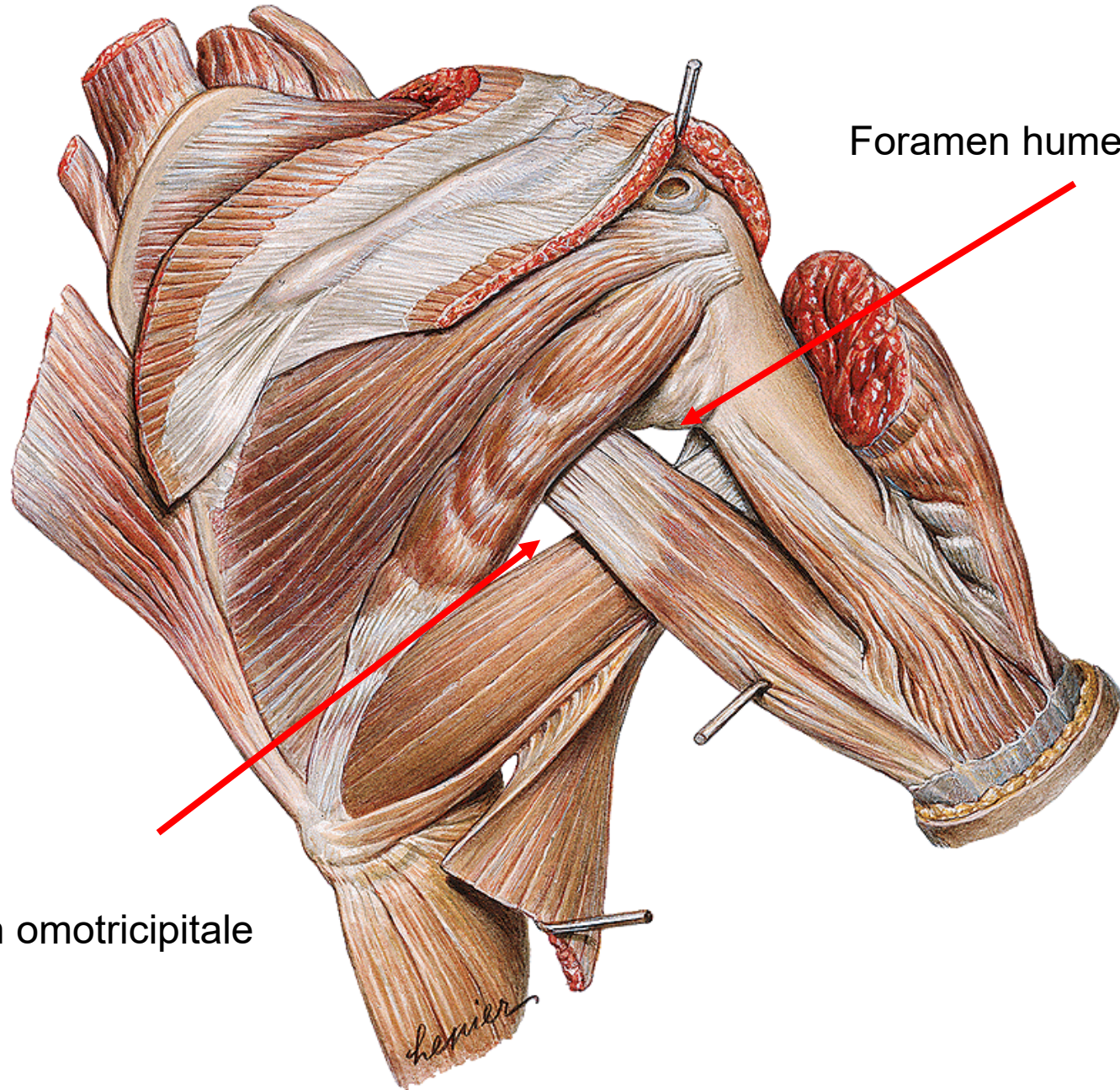
- ZÁČÁTEK: caput longum-tuberculum infraglenoidale scapulae, caput laterale-prox. od sulcus nervi radialis, caput mediale-dist. od sulcus nervi radialis
- ÚPON: olecranon ulnae
- INERVACE: n. radialis
- FUNKCE: extenze předloktí, c. longum-addukce paže



Musculus anconaeus



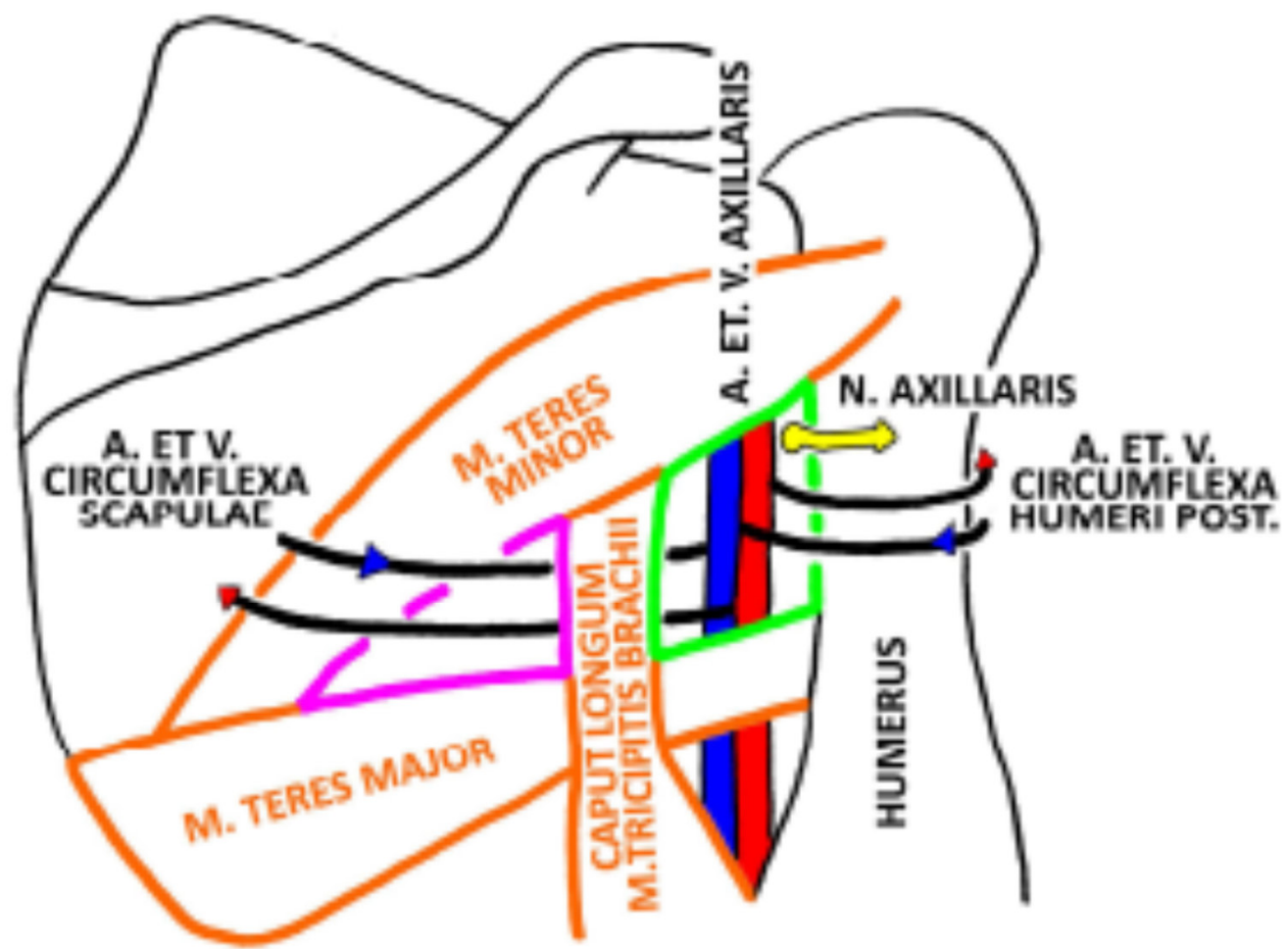
- ZÁČÁTEK: epicondylus lateralis humeri
- ÚPON: olecranon ulnae
- INERVACE: n. radialis
- FUNKCE: extenze předloktí



Foramen humerotricipitale

Foramen omotricipitale

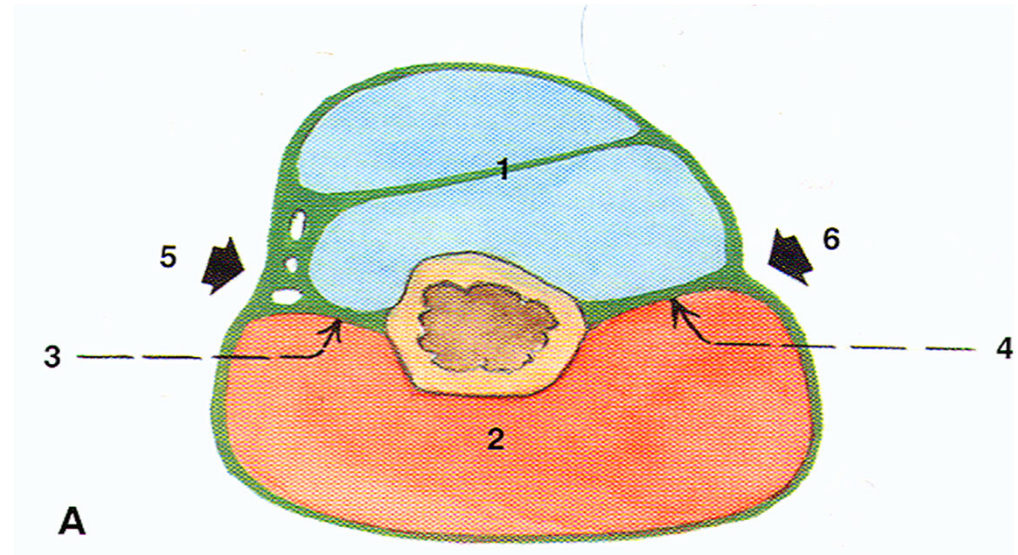
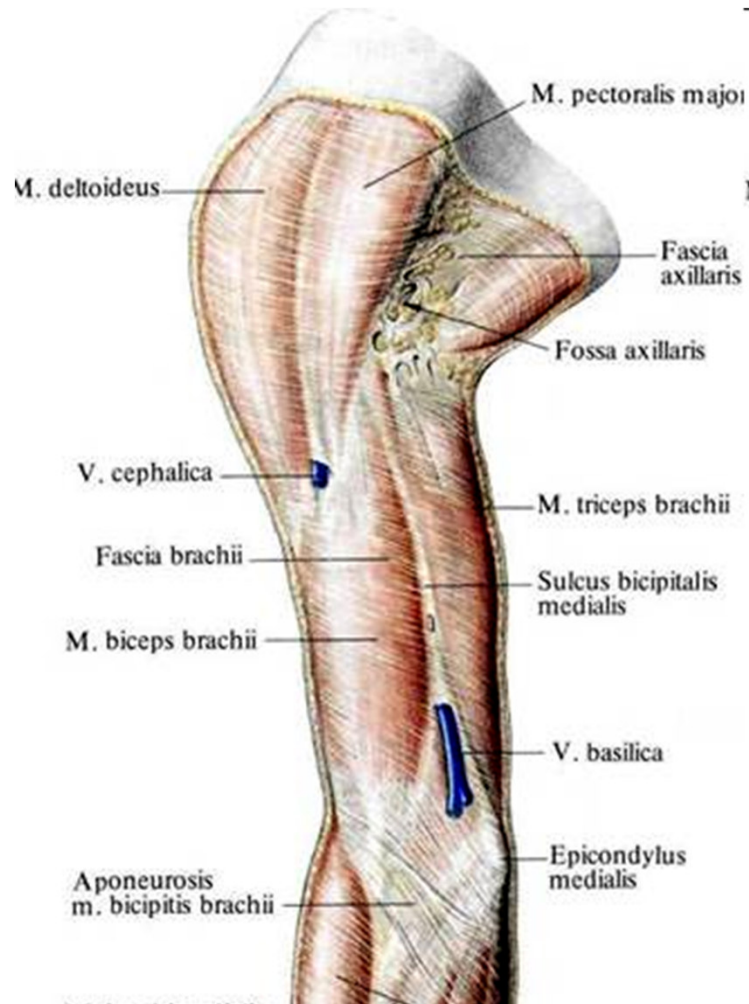
FORAMEN OMOTRICIPITALE ET HUMEROTRICIPITALE



Fascia brachii

- proximálně navazuje na fascia deltoidea a distálně na fascia antebrachii

septum intermusculare brachii mediale et laterale- vtahují fascii do hloubky → sulcus m. bicipitis lateralis et medialis



Fossa axillaris

Mezi laterální stranou hrudníku a proximální částí paže

Přední stěna

- úpon m. pectoralis major
- plica axillaris anterior

Mediální stěna

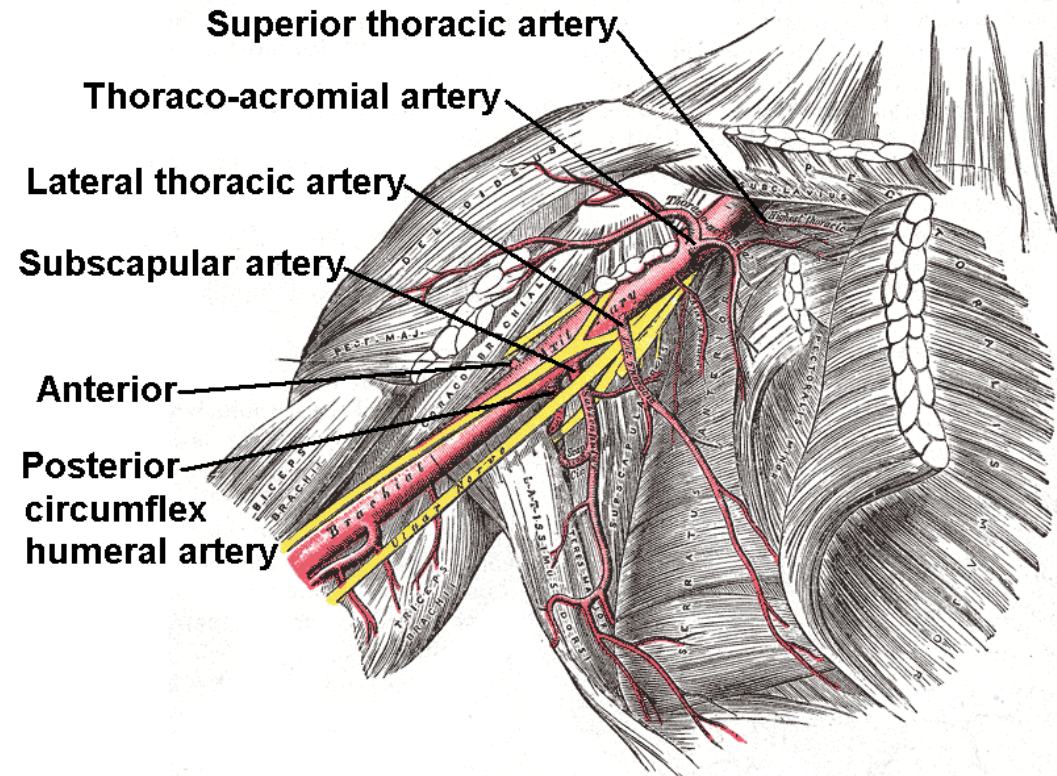
- laterální stěna hrudníku
- m. serratus anterior

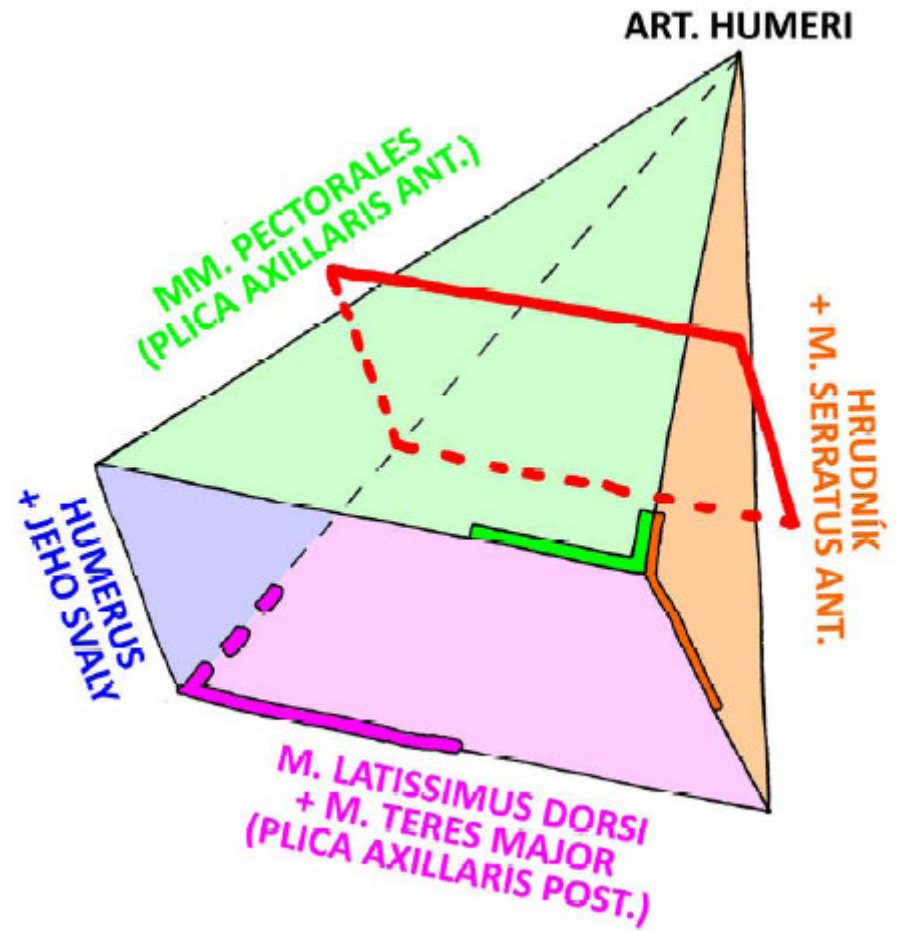
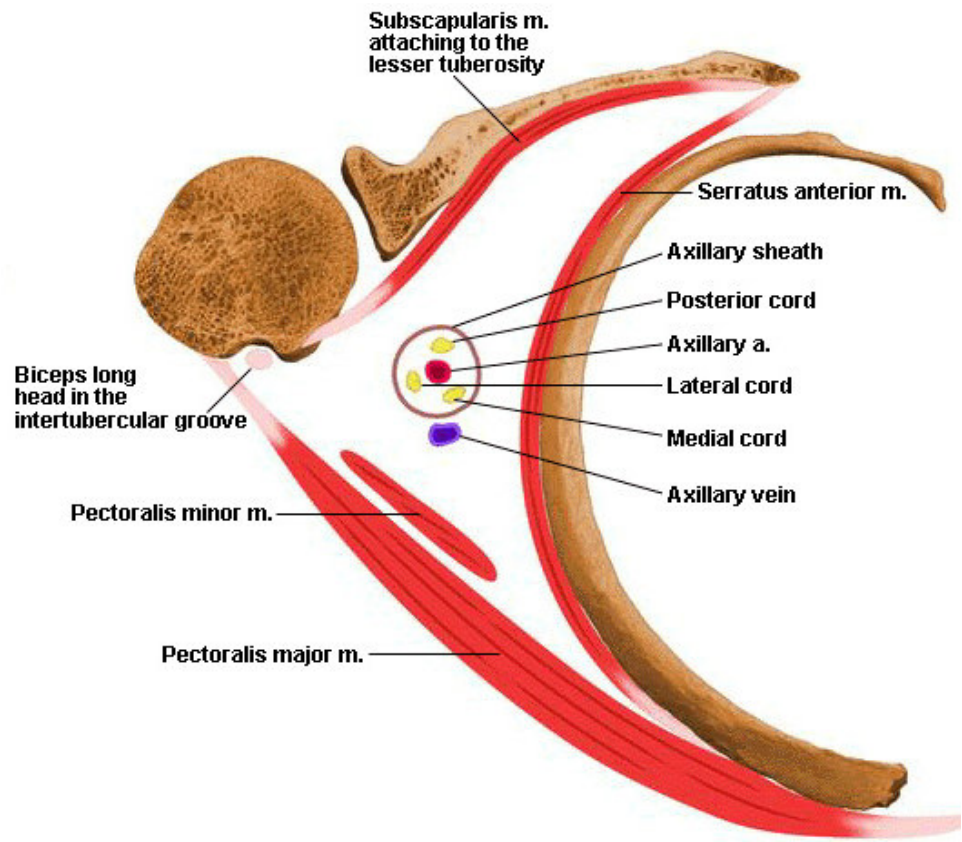
Zadní stěna

- úpon m. latissimus dorsi
- plica axillaris posterior

Laterální stěna

- humerus- caput breve m. biceps brachii
m. coracobrachialis





Děkuji za pozornost

Obrázky:

Atlas der Anatomie des Menschen/Sobotta. Putz,R., und Pabst,R. 20. Auflage.

München:Urban & Schwarzenberg, 1993

Netter: Interactive Atlas of Human Anatomy.

Naňka, Elišková: Přehled anatomie. Galén, Praha 2009.

Čihák: Anatomie I, II, III.

Drake et al: Gray's Anatomy for Students. 2010