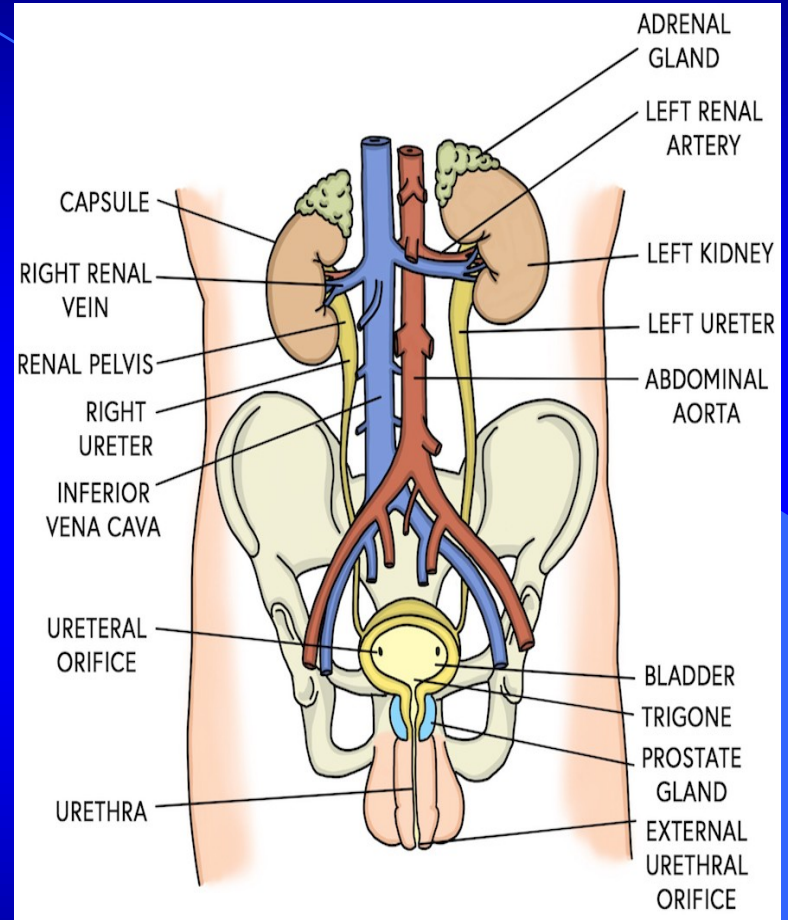
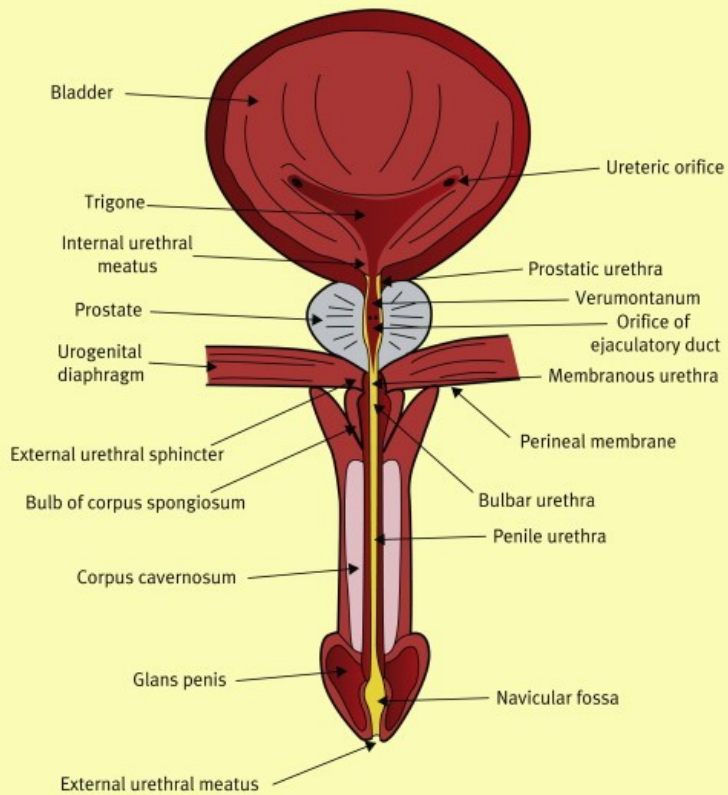


Urologie

Urologie jako obor

- Urologie se zabývá nemocemi močového ústrojí, retroperitonea a pohlavních orgánů muže.
- Do urologie patří i mužská andrologie.

Frontal schematic showing bladder base and entire length of the urethra



Četnost urologických potíží

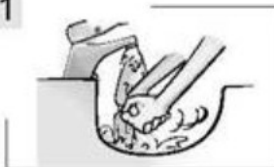- urolitiáza (3-7% populace),
- inkontinence (20-70% starších žen),
- subvezikální obstrukce při benigní hyperplazii prostaty (50% mužů),
- karcinom prostaty (nejčastější karcinom u mužů, 2. příčina úmrtí na Ca u mužů).

Symptomatologie urologických chorob

- Při každém příznaku urologické choroby je třeba vyšetřit vždy celý urogenitální systém
- v anamnéze sledovat:
 - bolest, teplotu, charakter mikce
 - úrazy, choroby CNS, choroby v dětství
- základním požadavkem je vždy
 - vyšetření moče chemicky, mikroskopicky a bichemicky, měření frekvence mikce a objemu

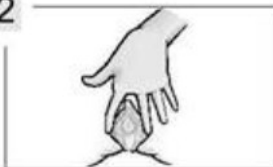Odběr středního proudu moči - ženy

1



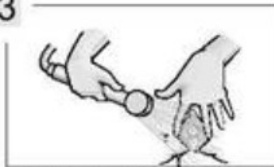
Umyjte si prosím ruce.

2



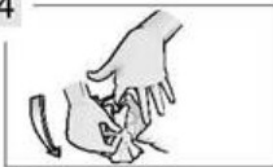Roztáhněte si genitálie.

3



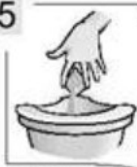Omyjte si vnější genitálie.

4



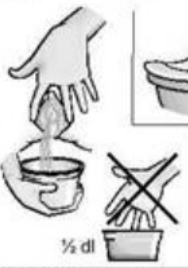Osušte papírovým ručníkem směrem odshora.

5



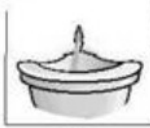První proud moči necháte odtéci do toalety.

6



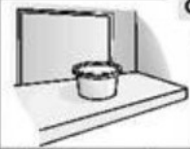
Do nádoby zachytíte asi 1/2 dl moči bez přerušení močení. Nedotýkejte se vnitřku nádoby.

7



Zbytek moči necháte odtéci do toalety.

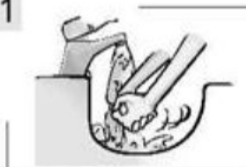8



Nádobku s močí uložte dle pokynů.

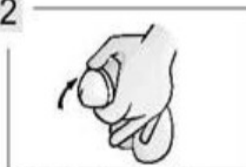Odběr středního proudu moči - muži

1



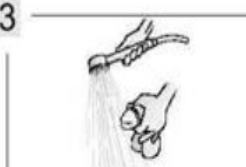Umyjte si prosím ruce.

2



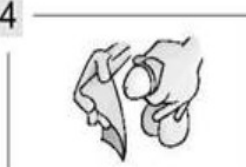Stáhněte si předkožku.

3



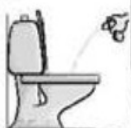Omyjte si konec penisu.

4



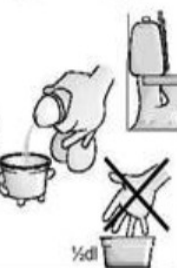Osušte papírovým ručníkem.

5



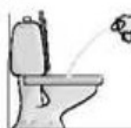První proud moči necháte odtéci do toalety.

6



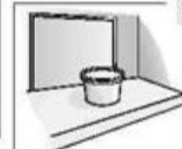Do nádoby zachytíte asi 1/2 dl moči bez přerušení močení. Nedotýkejte se vnitřku nádoby.

7



Zbytek moči necháte odtéci do toalety.

8



Nádobku s močí uložte dle pokynů.

Změny vzhledu moči

- *makroskopická hematurie* (podle barvy - intenzita a stáří hematurie),
- *uretrorrhagie* (krvavý výtok z uretry),
- *pyurie* (hnisavá, někdy i páchnoucí moč),
- *hemoglobinurie* (moč zbarvená volným hemoglobinem bez přítomnosti erytrocytů),
- *pneumaturie* (vzduch v moči při píštěli mezi střevem a močovými cestami),
- *krystalurie* (bývá obligátně ve starší moči)

Vzácná je

- *chylurie* (komunikace s lymfatickým systémem při filarióze)

Patologické změny množství moči

Změny množství

➤ Polyurie

zvýšené množství moči za 24 hodin

Pozor, časté močení je polakisurie !

➤ Oligurie

pokles výdeje pod 300 ml/24 hod

➤ Anurie

prerenální, renální a subrenální

Urologické symptomy - standardní termíny:

- **strangurie** (řezání při močení)
- **urgence** (nutkavé nucení na močení)
- **polakisurie** (časté močení)
- **nykturie** (noční močení)
- **anurie** (nepřítomnost moči)
- **retence** (zadržení moči v měchýři)
- **inkontinence** (neudržení moči)
- **enuréza** (noční inkontinence)
- **reziduum** (zbytek moči po vymočení)

Poruchy močení

➤ Inkontinence

- stresová
- urgentní
- reflexní
- z přetékání (ischuria paradoxa)

➤ Enuresis nocturna

➤ Nykturia (uvolnění retinované moči)

Etiologie poruch močení

- Urgentní - časté, bolestivé močení
 - záněty, kombinace s nádory, cizími tělesy, kameny, TBC, intersticiální cystitida
- Retardované, opožděné močení -benigní hyperplazie prostaty
- Protrahované močení - tenký proud
- Přerušované močení - záklopy, kameny
- Močení po částech - divertikly, reflux
- Retence, reziduum - zbytková moč při subvezikální obstrukci

Bolesti urogenitální soustavy

➤ **Ledvina**

- nefralgie
- kolika

➤ **Měchýř**

- většinou spojené s poruchou mikce

➤ **Uretra**

- řezavý nebo palčivý charakter

➤ **Prostata a vajíčky semenné**

- tupé bolesti na perineu, v konečnicku a okolí

➤ **Varlata a nadvarlata**

- primární nebo sekundární testalgie

Vyšetření v urologii

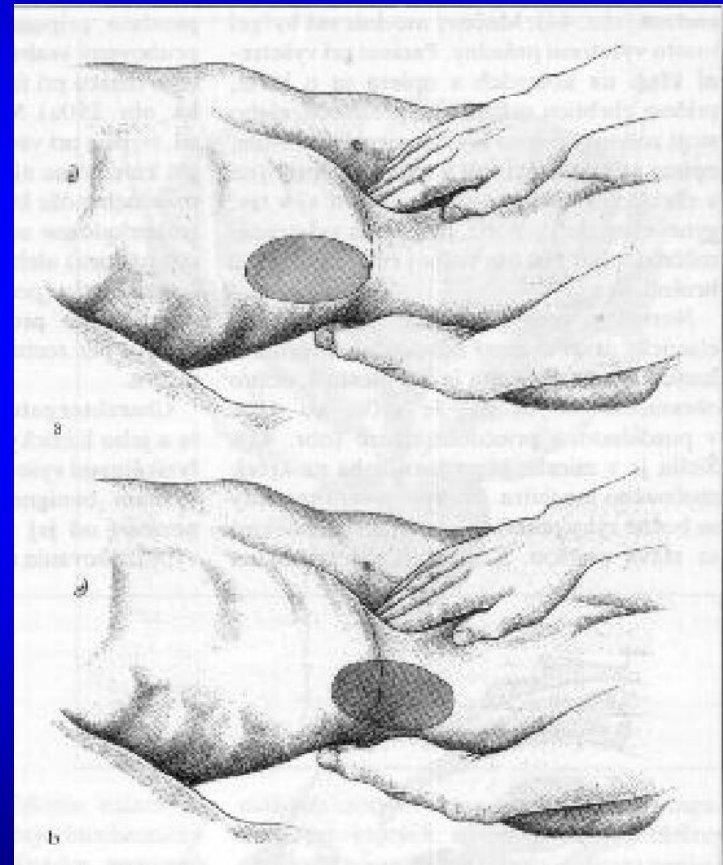
- Anamnéza
- Fyzikální vyšetření
- Laboratorní vyšetření (moč a krev)
- Zobrazovací metody
 - Ultrasonografie
 - RTG
 - Izotopy
- Endoskopické metody
- Vyšetření funkce močových cest

Fyzikální vyšetření v urologii

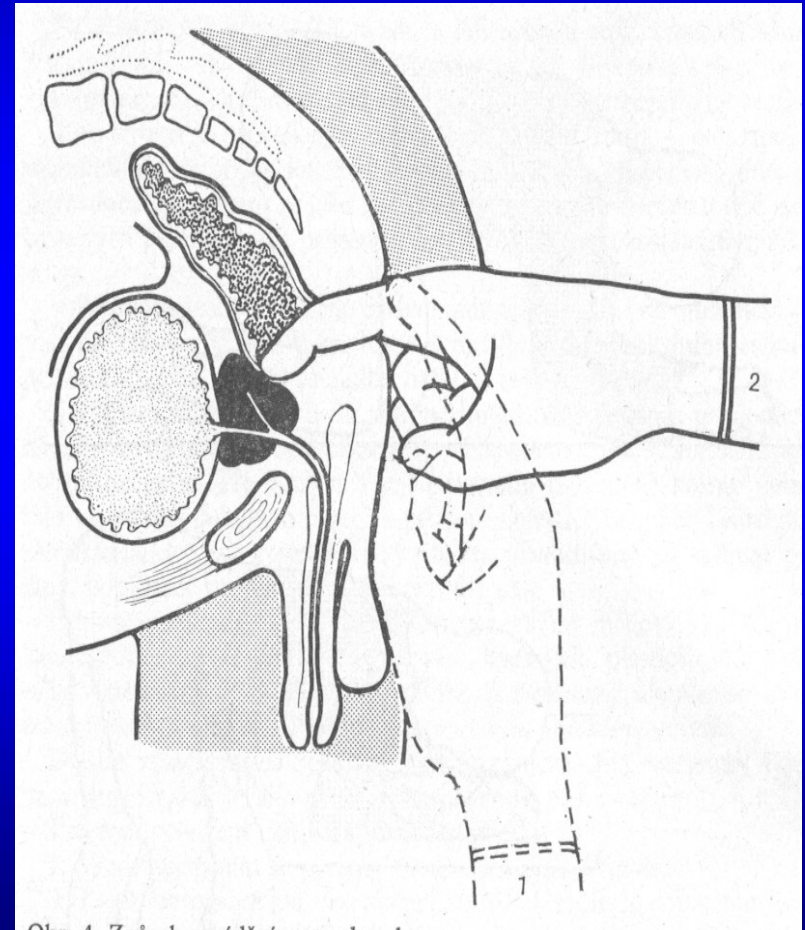
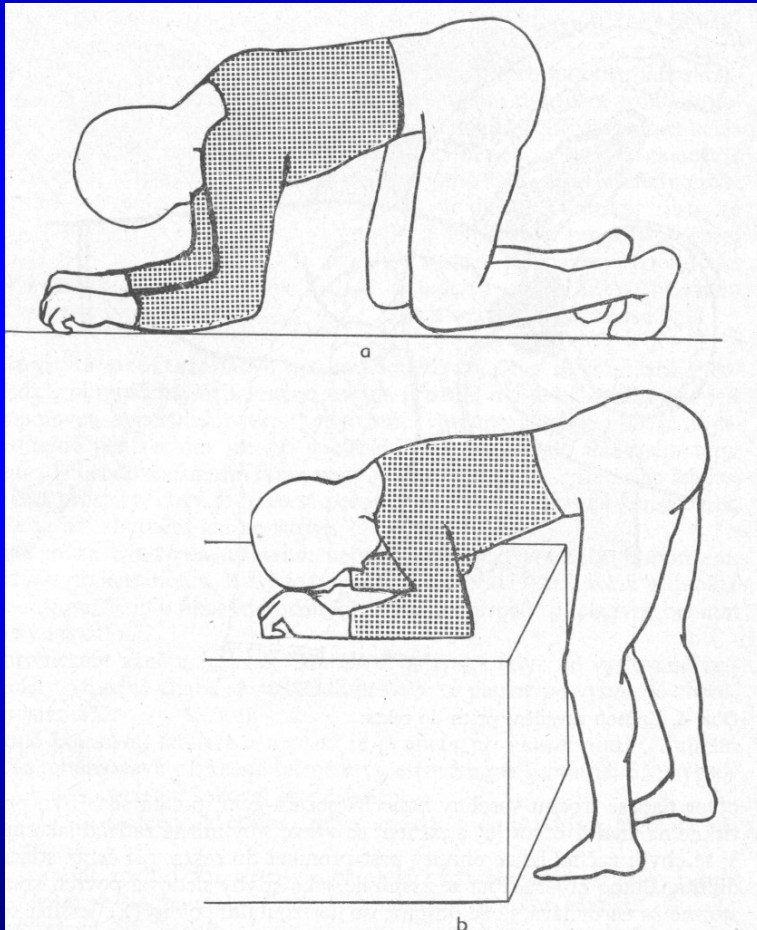
- **Pohled - aspekce**
 - nádory, cysty, kontrakce břišní stěny
- **Palpace**
 - bimanuální palpace
 - vyšetření měchýře, šourku, penisu, uretry
 - vyšetření per rectum
- **Poklep**
- **Poslech - aneurysma**

Palpace

- *Palpací* nahmatáme
 - větší tumory ledviny (bimanuální palpace),
 - pohyblivou ledvinu při ptóze,
 - naplněný močový měchýř,
 - změny v penisu a šourku



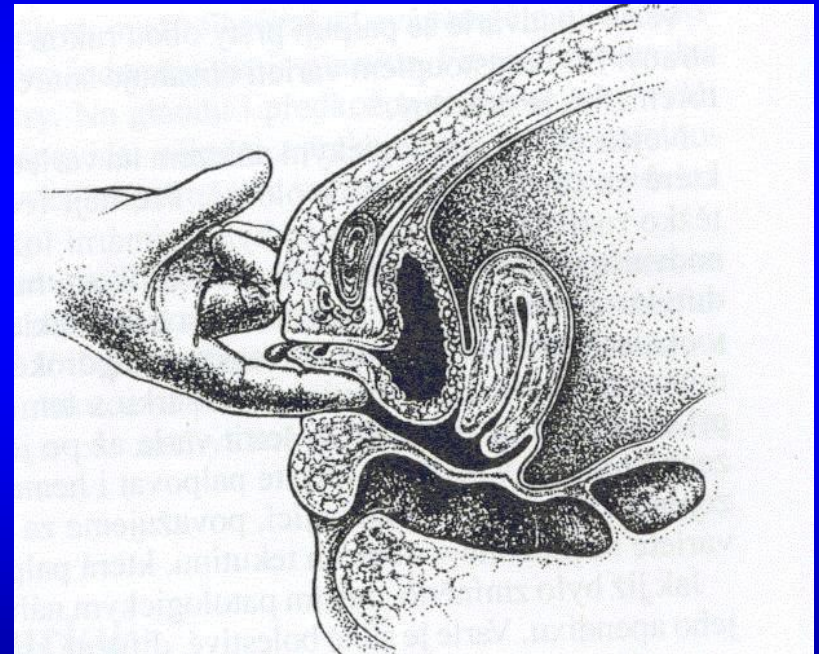
Digitální rektální vyšetření



Vyšetření per vaginam

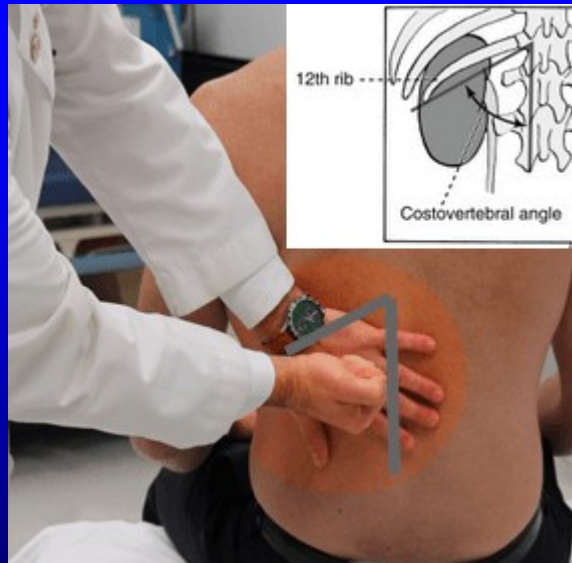
U ženy v indikovaných případech:

- Ureterolitiáza
- Inkontinence
- Urinózní píštěle
- Tumory



Poklep

- Poklepem – (tapottement) malíkovou hranou ruky v bederní krajině vyšetřujeme citlivost ledviny

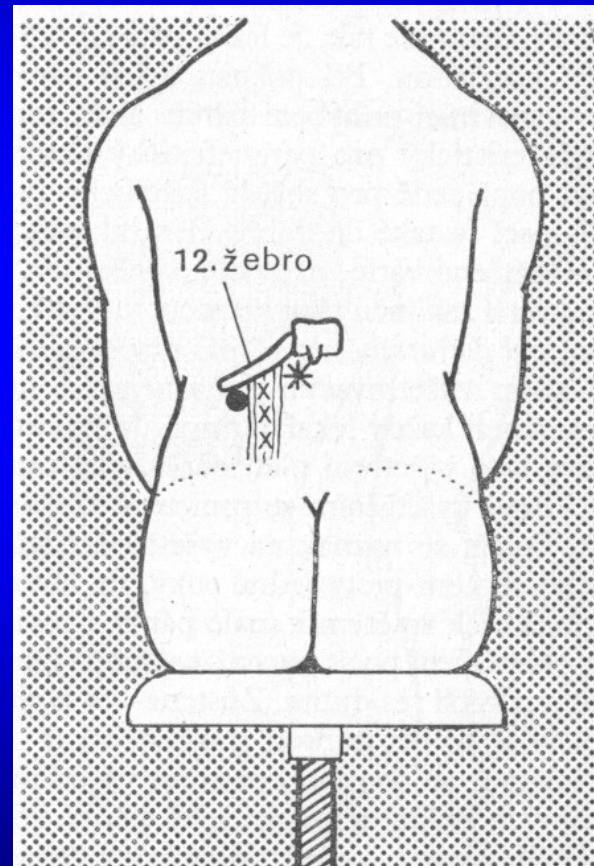


Poslech

- Poslech je v urologii méně využíván, ale pomůže odhalit vír nad aortou při dissekujícím aneurysmatu aorty, které může mít podobnou symptomatologii jako renální kolika.

Diferenciální diagnostika bolesti

- Ischiadický syndrom
- Herpes
- Biliární kolika
- Abdominální kolika
- Paraneuritický absces
- Appendicitis
- Pankreatitis
- Gynekologická onemocnění

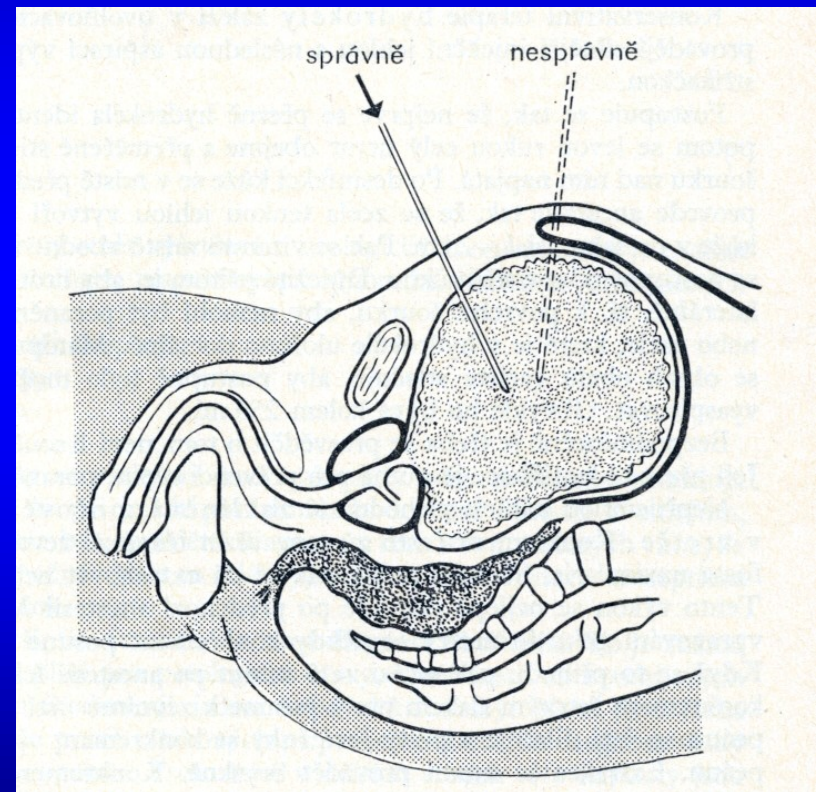


Laboratorní vyšetření

- Biochemické vyšetření moči (indikátorové papírky)
 - pH, přítomnost bílkoviny, ketolátek, žlučových barviv,
 - nitritů jako indikátorů bakteriální infekce
- Vyšetření močového sedimentu
 - Kvalitativní
 - Kvantitativní (sběry dle Hamburgera či Addise)
- Vyšetření krve (urea, kreatinin, kys. močová, mineralogram, ABR, osmolarita)

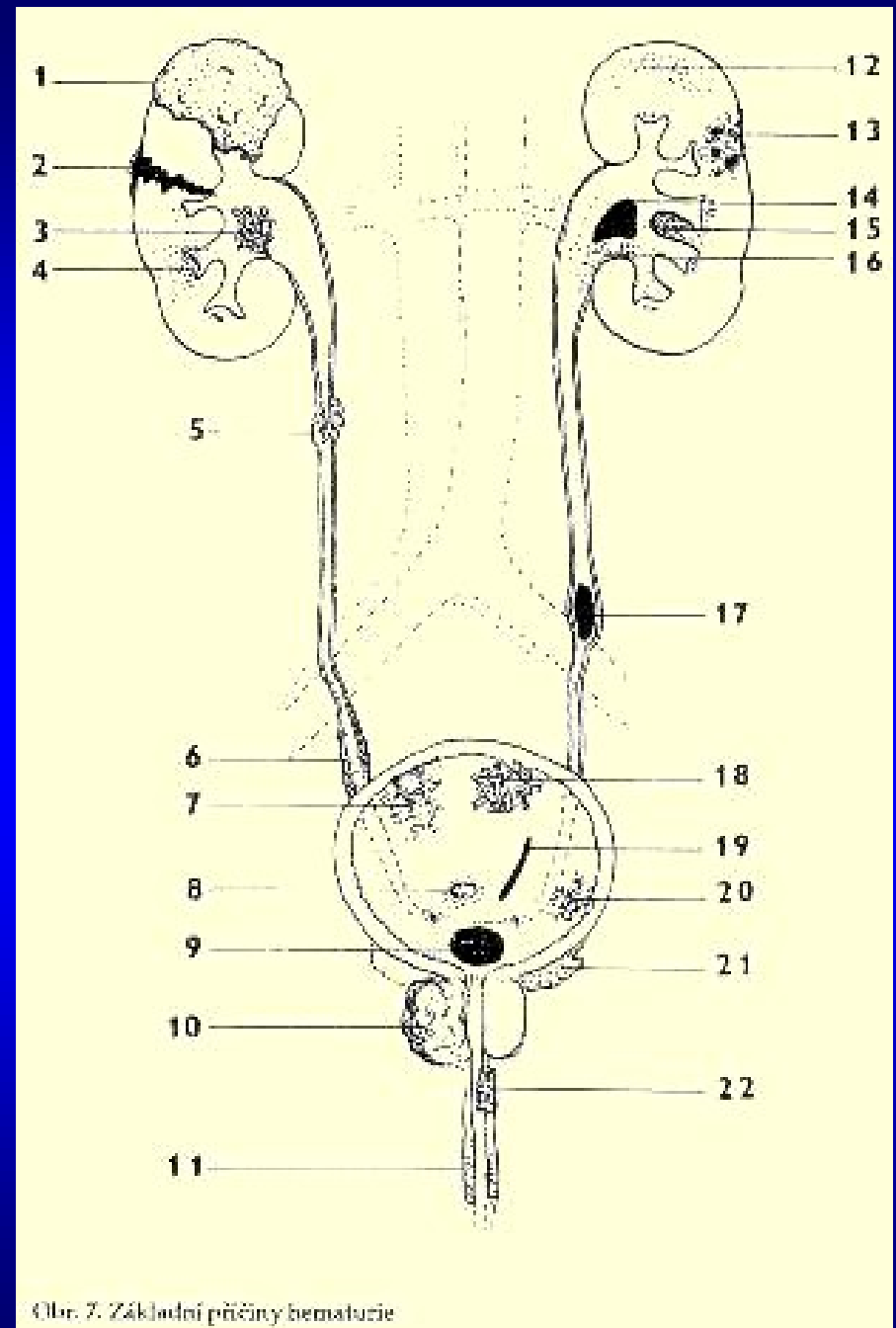
Vyšetření moči

- Střední proud
 - První proud
 - Konečný proud
- Cévkovaná moč (sterilní odběr u ženy)
- Suprapubická punkce



Hematurie

- makroskopická, mikroskopická.
 - iniciální, totální a terminální
 - bezbolestná, bolestivá
 - Hemoglobinurie
- Uretrorrhagie



Obr. 7. Základní příčiny hematurie

Vyšetření konkrémentů

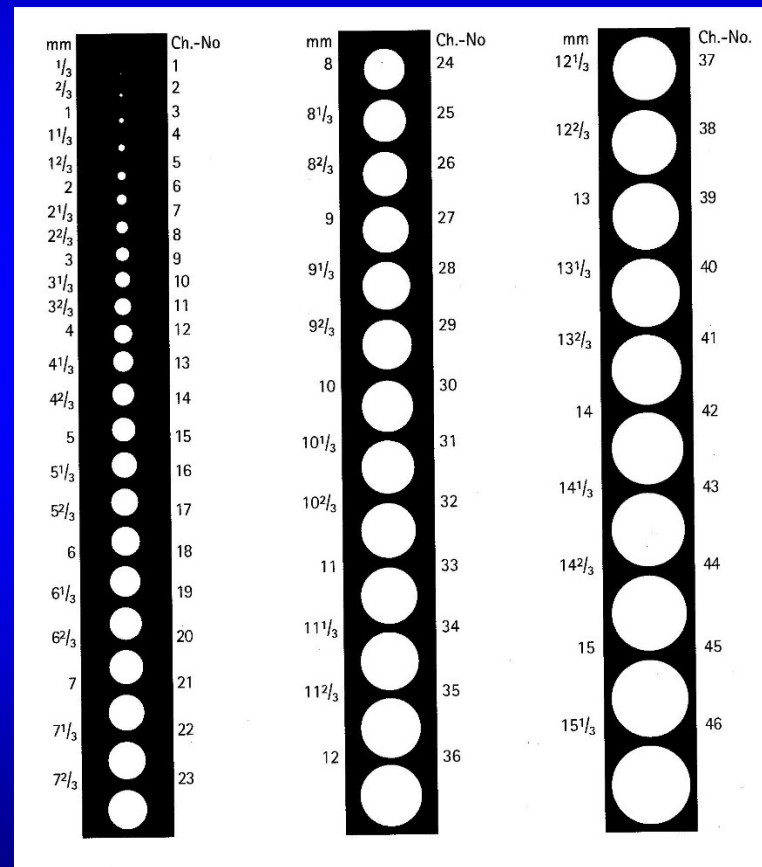
- Vzhled
- Chemické vyšetření
- Mineralografické vyšetření
 - krystalografie
 - Spektroskopie
 - Rtg difrakce
 - Polarizační vyšetření



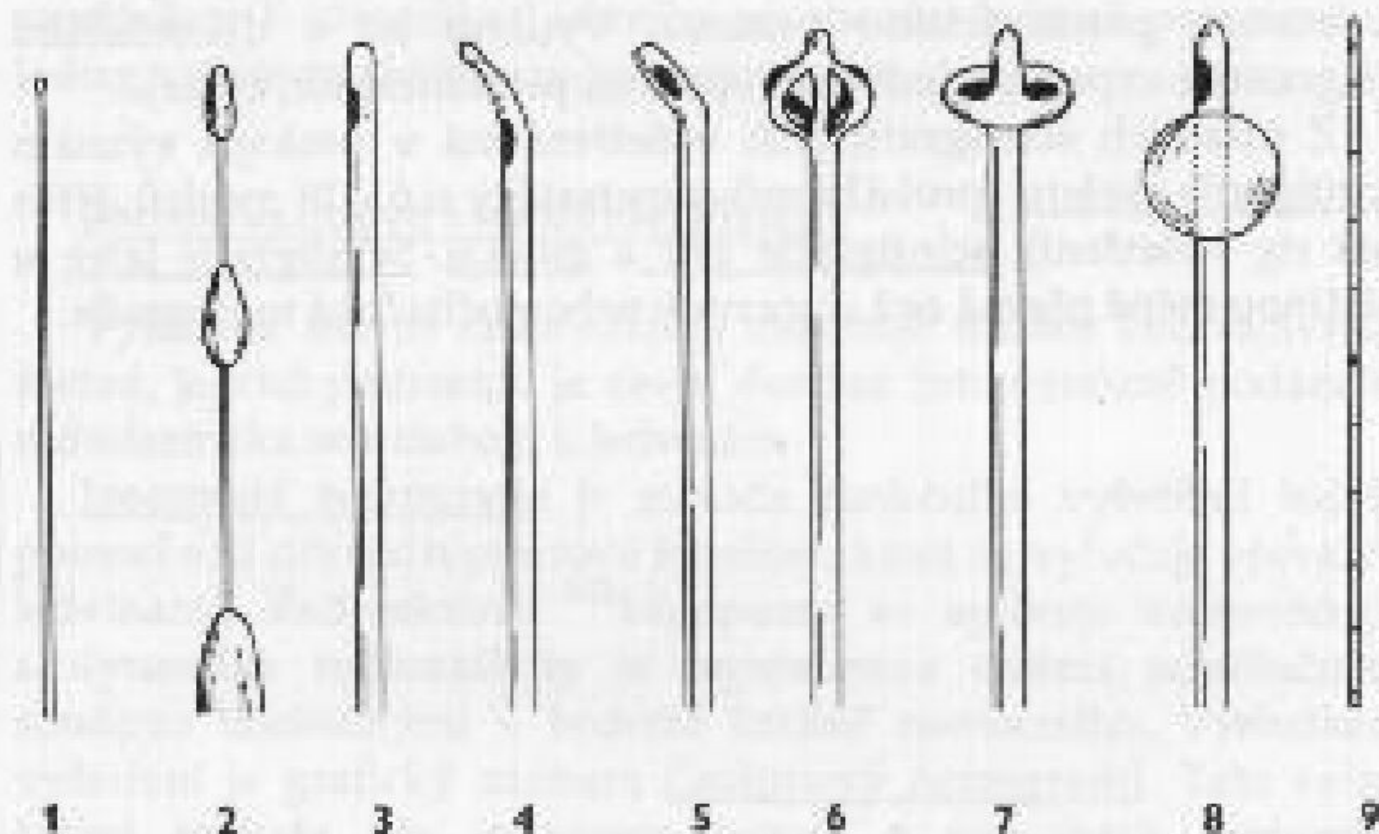
Urologické pomůcky a materiály

Označení katetrů a cévek

- Rozhodující pro klinické využití rozměr je obvod katetru
 - Chariere
 - French



Typy katetrů




Obr. 13. Základní urologické cévky a sondy:

1 - filiformní sonda, 2 - bužie à boucle, 3 - cévka Nelatonova, 4 - Tiemannova, 5 - Mercierova, 6 - Malecotova, 7 - Pezzerova, 8 - balónková, 9 - ureterální

Jednorázové katetry

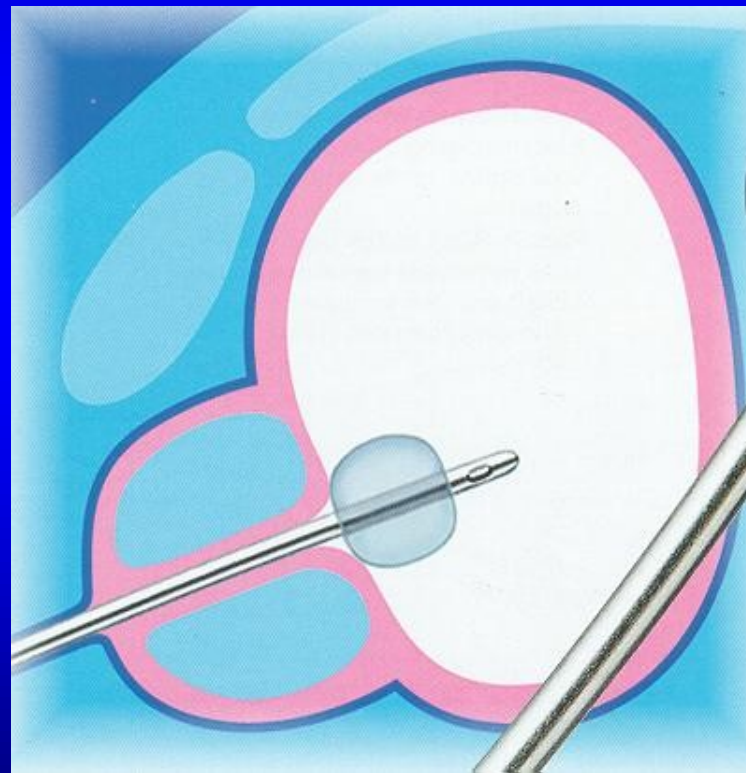
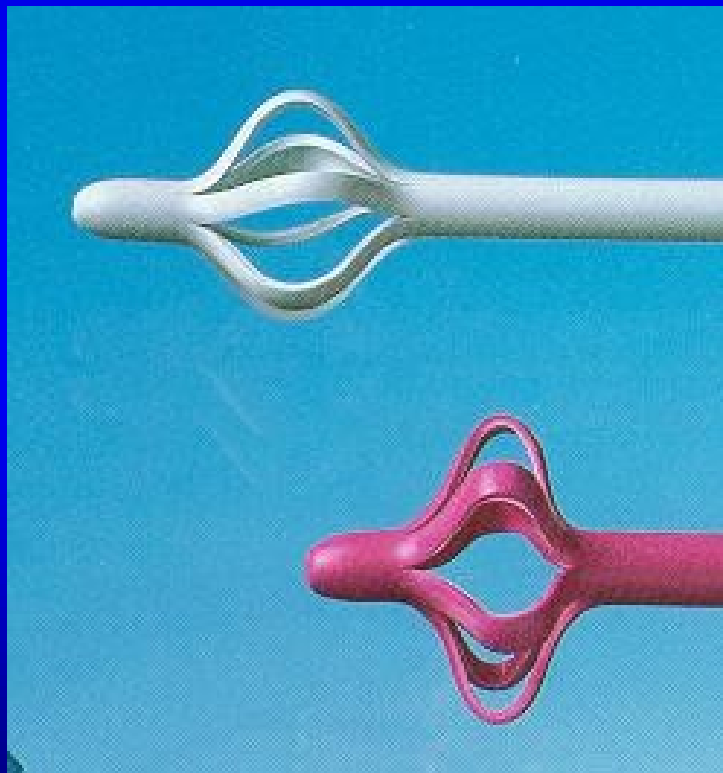
Nelaton




Thiemann



Fixace katetrů



Foley



ProfiCath:
Querschnitt des Schaftes
Cross-section of shaft
Coupe de la tige

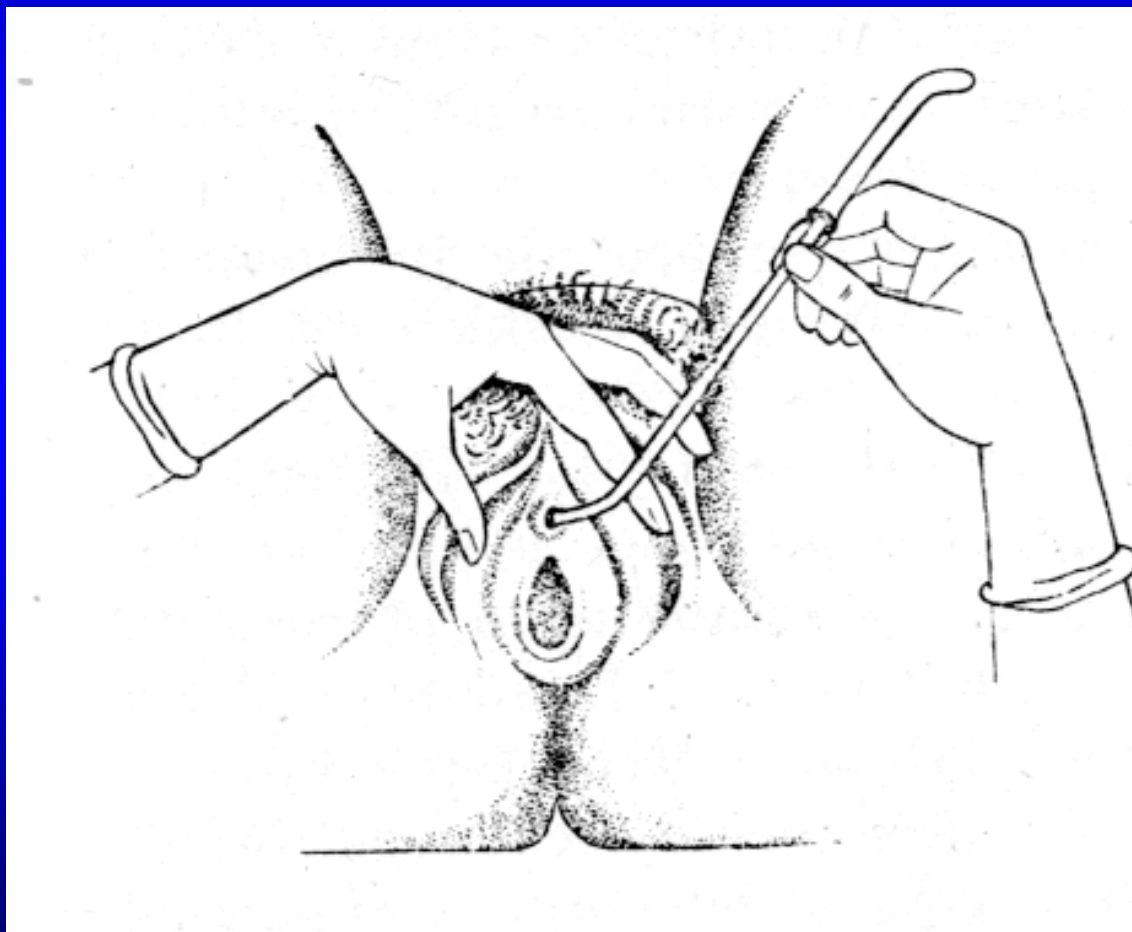


Zweilufig
Two-way
Simple courant

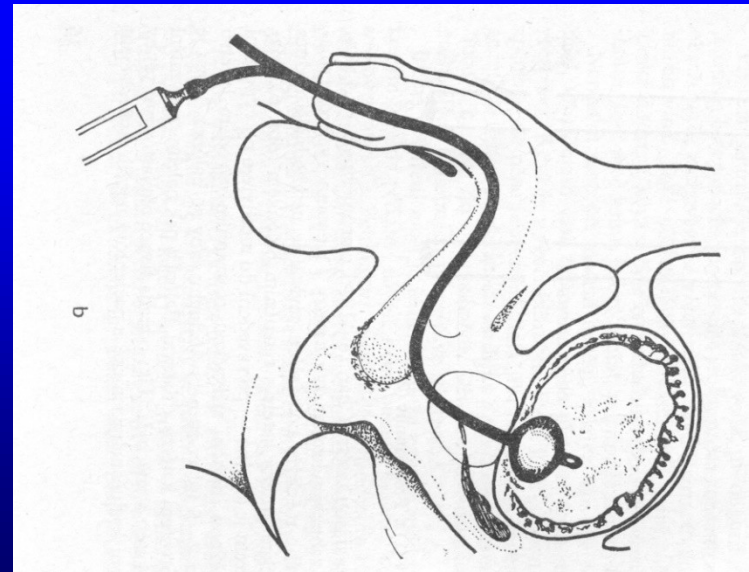
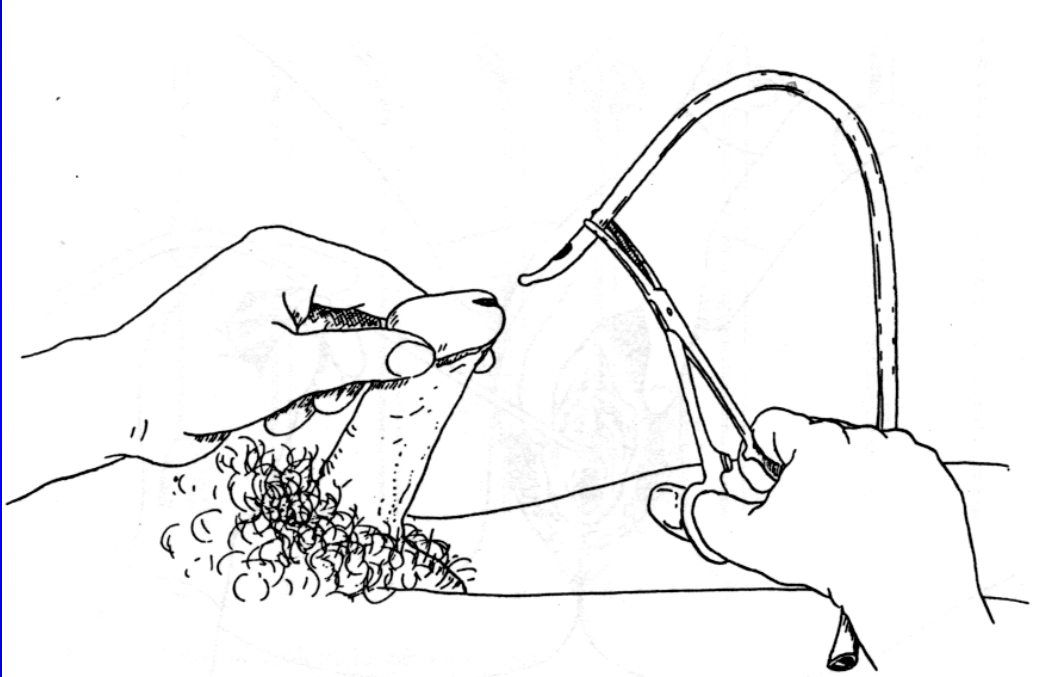


Dreilufig
Three-way
Double courant

Cévkování ženy



Cévkování muže



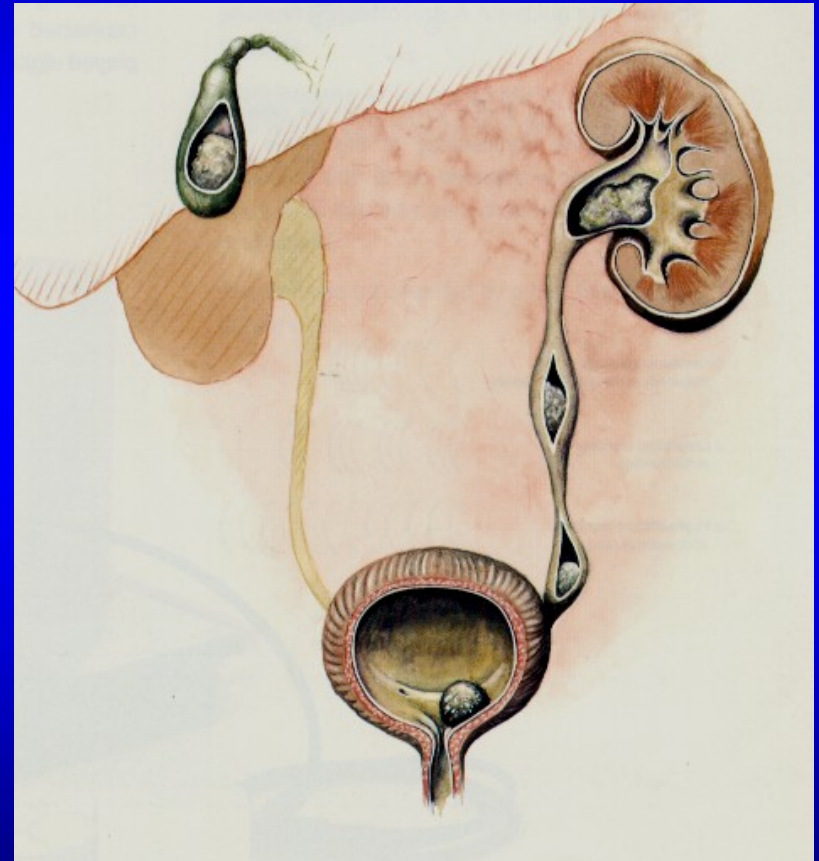
Derivační výkony

- Drenáž přes dolní močové cesty
 - cévka
 - double pigtail
- Nefrostomie
 - punkční
 - operační
- Operační derivace rekonstrukční

Hlavní problém urologie - drenáž

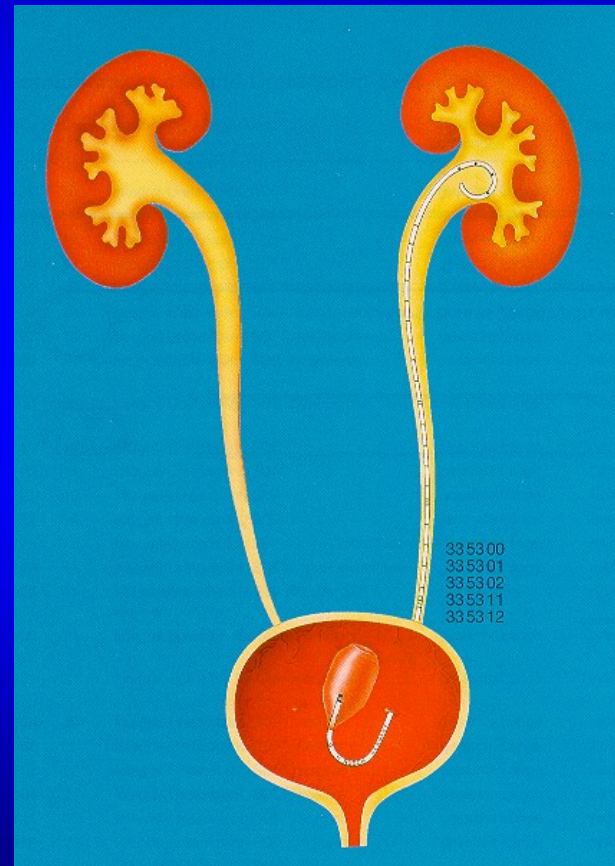
Překážky:

- horní močové cesty
 - kameny
 - zevní útlak močovodu
 - vzácně nádory
- dolní močové cesty
 - benigní hypertrofie prostaty
 - nádory
 - kaménky



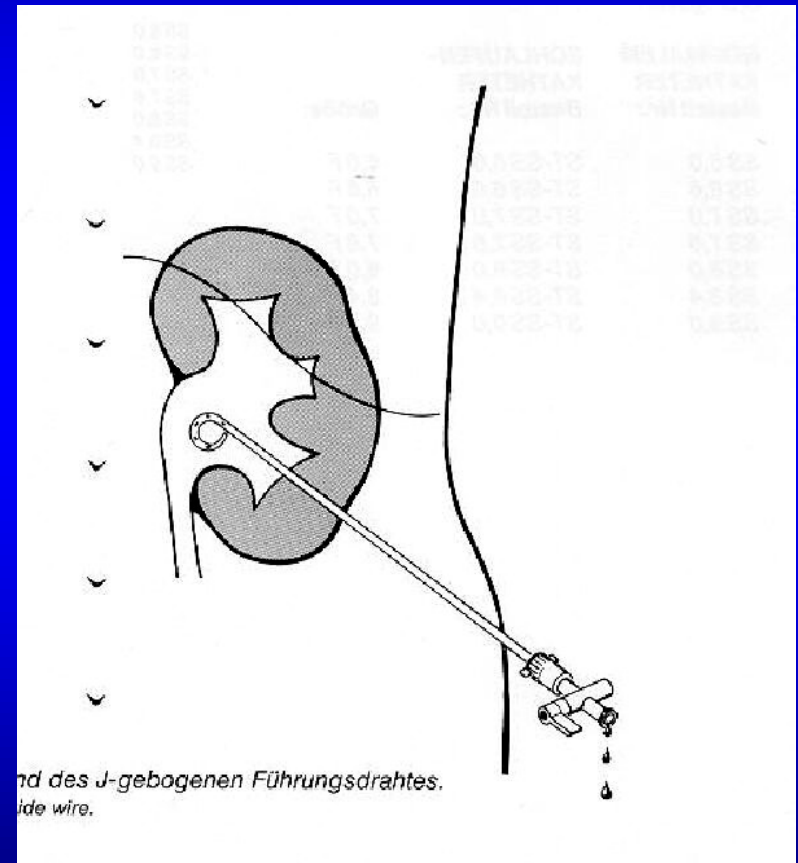
Drenáž močovodu

- ureterální cívka
- ureterální double pigtail
- nefrostomie
- stent

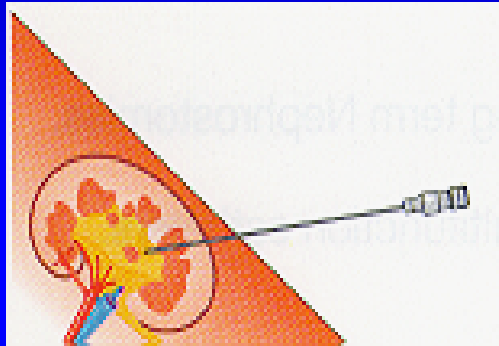


Perkutánní nefrostomie

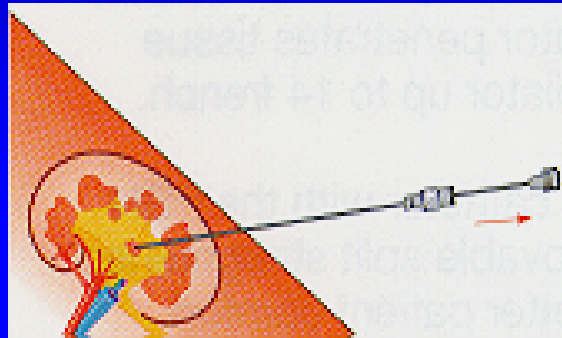
- Akutní i dlouhodobá drenáž
- Minimálně invazivní postup
- Otevřená cesta do ledviny
- Dobrá kontrola funkce



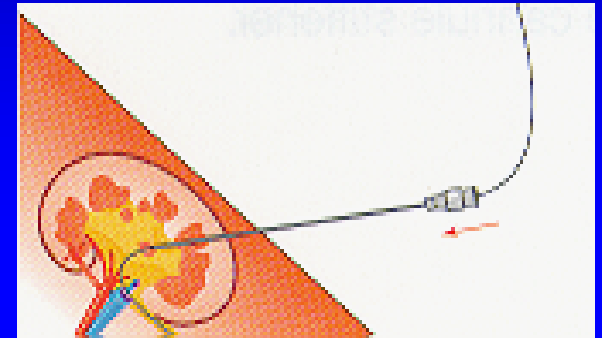
Seldingerova technika nefrostomie



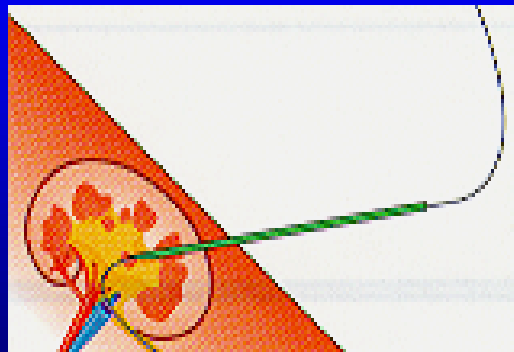
punkce



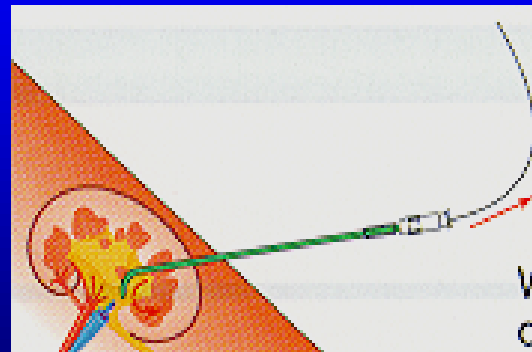
odstranění mandrenu



drátěný vodič

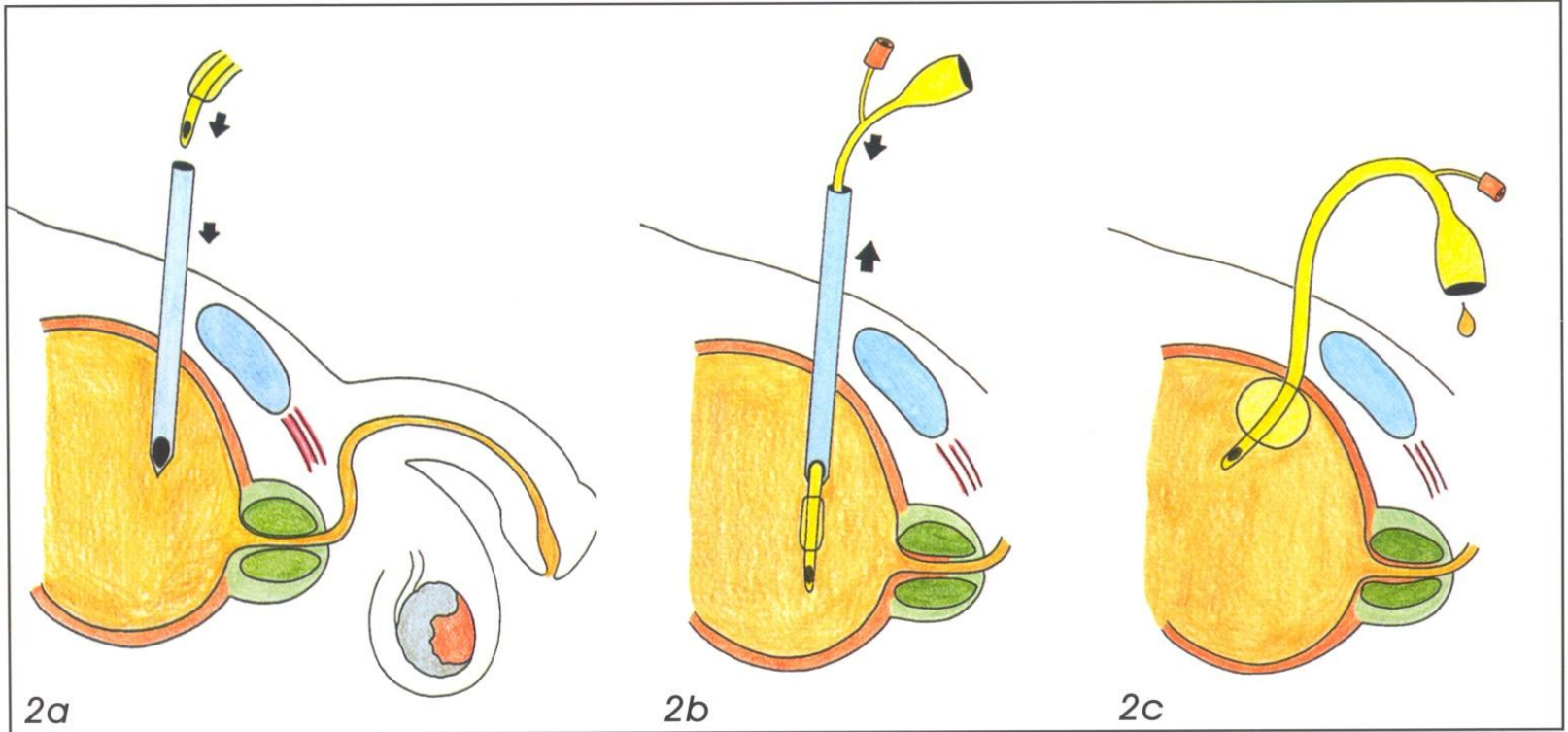


dilatace



zavedení nefrostomie

Epicystostomie



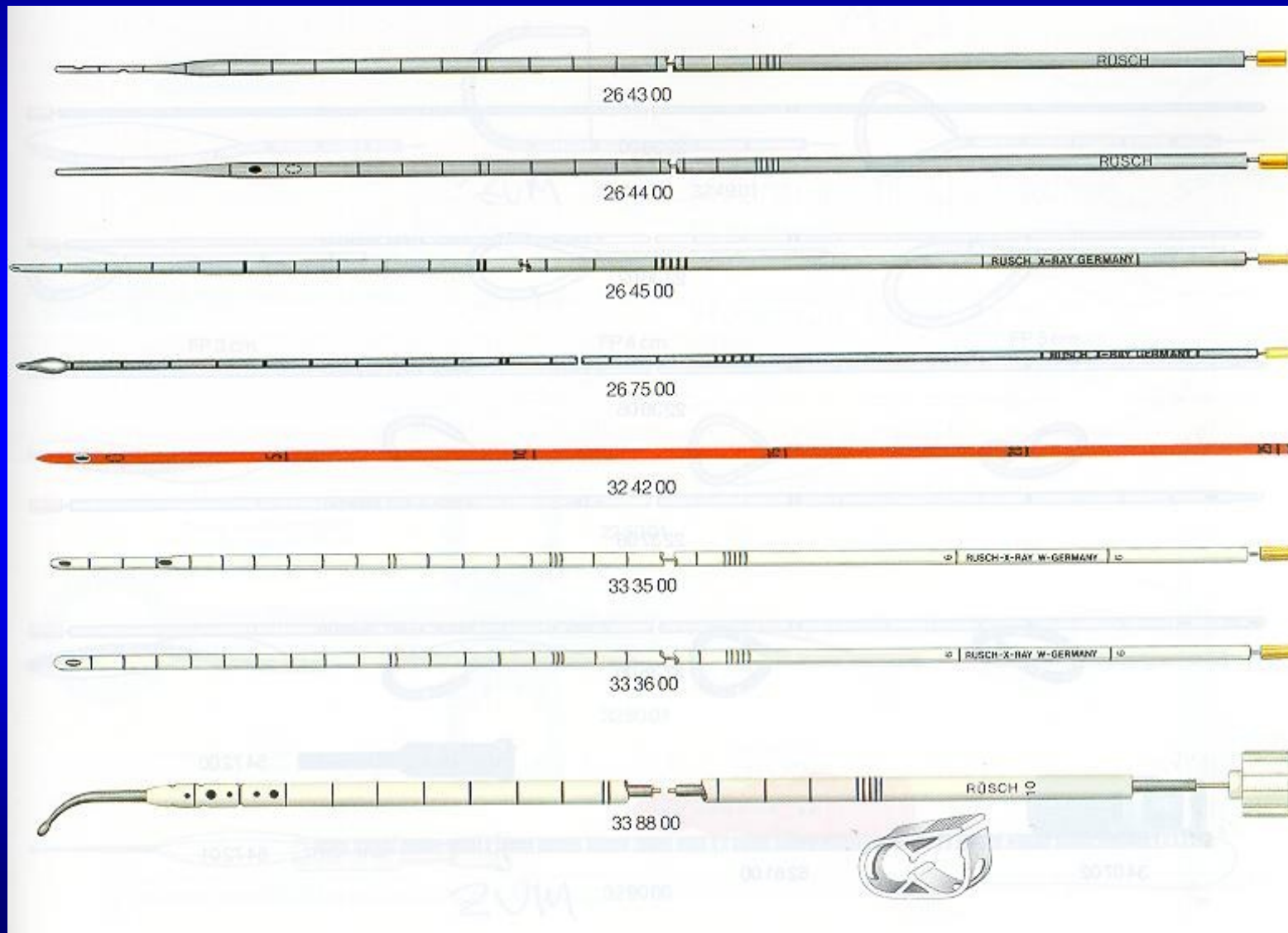
2. Punkční epicystostomie

2a Vpich punkční jehly

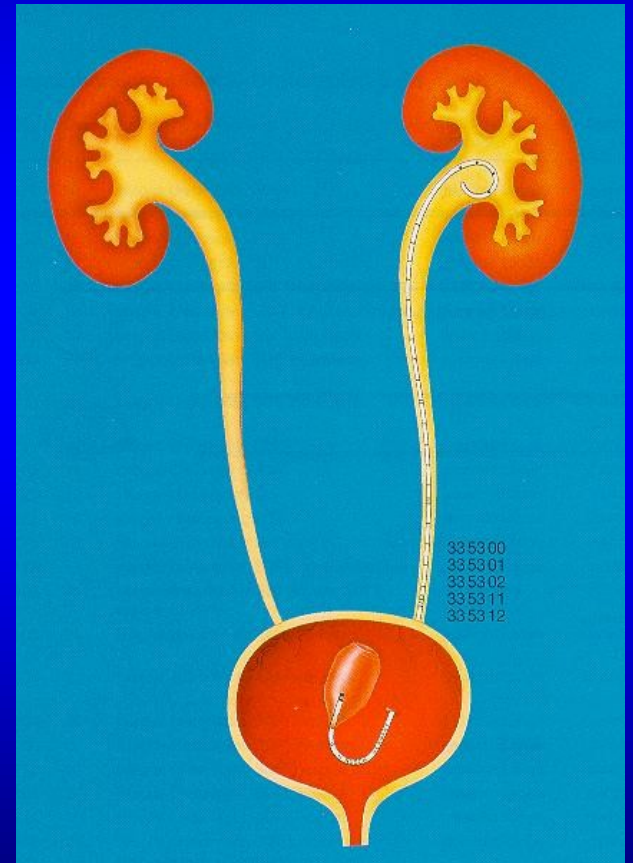
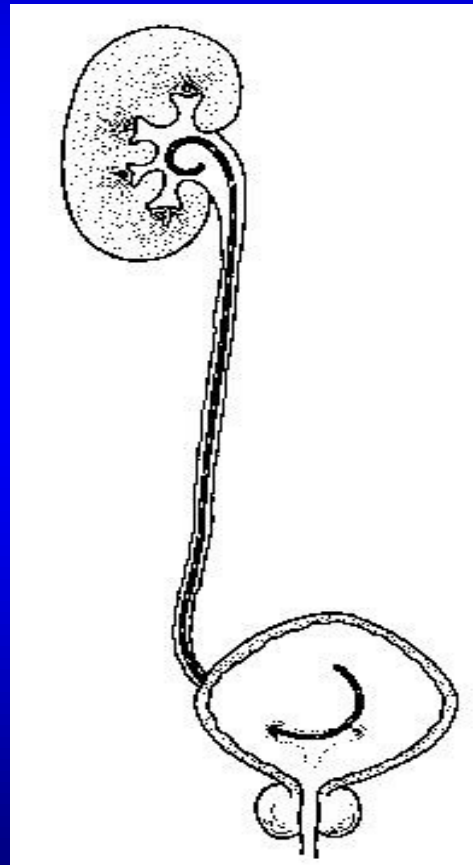

2b Zavedení katetru pláštěm jehly

2c Odstranění pláště jehly, fixace katetru


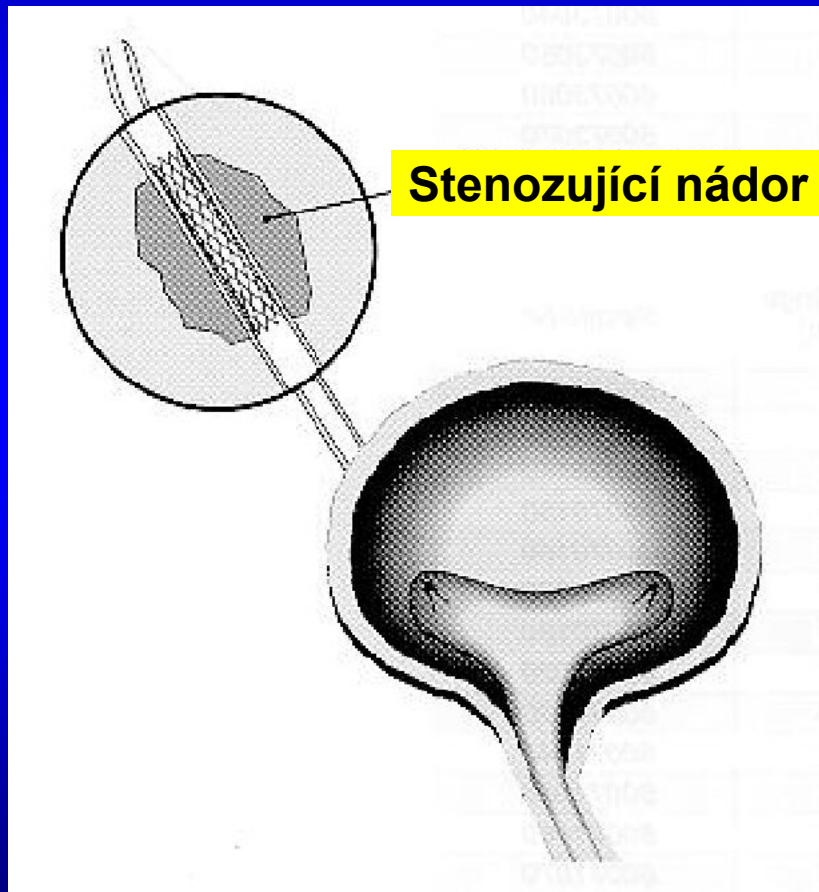
Ureterální cévky



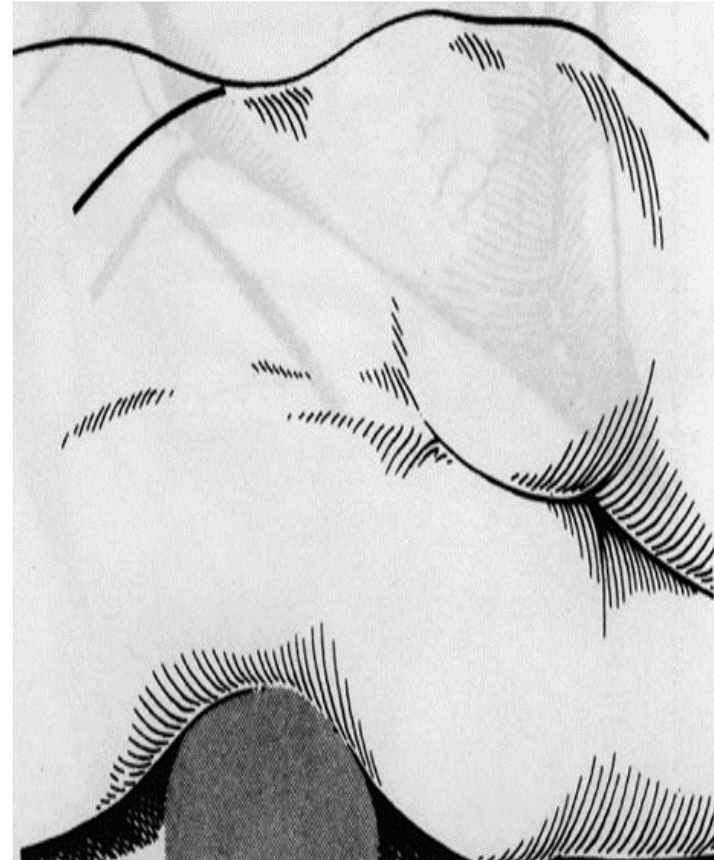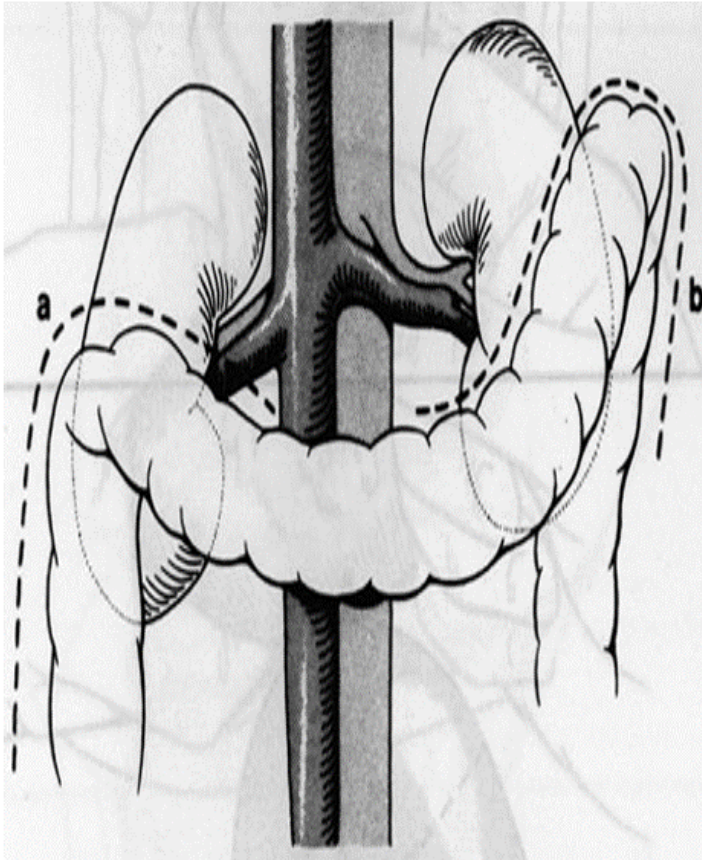
„Double pigtail“



Wall stent



Operační přístup k ledvině



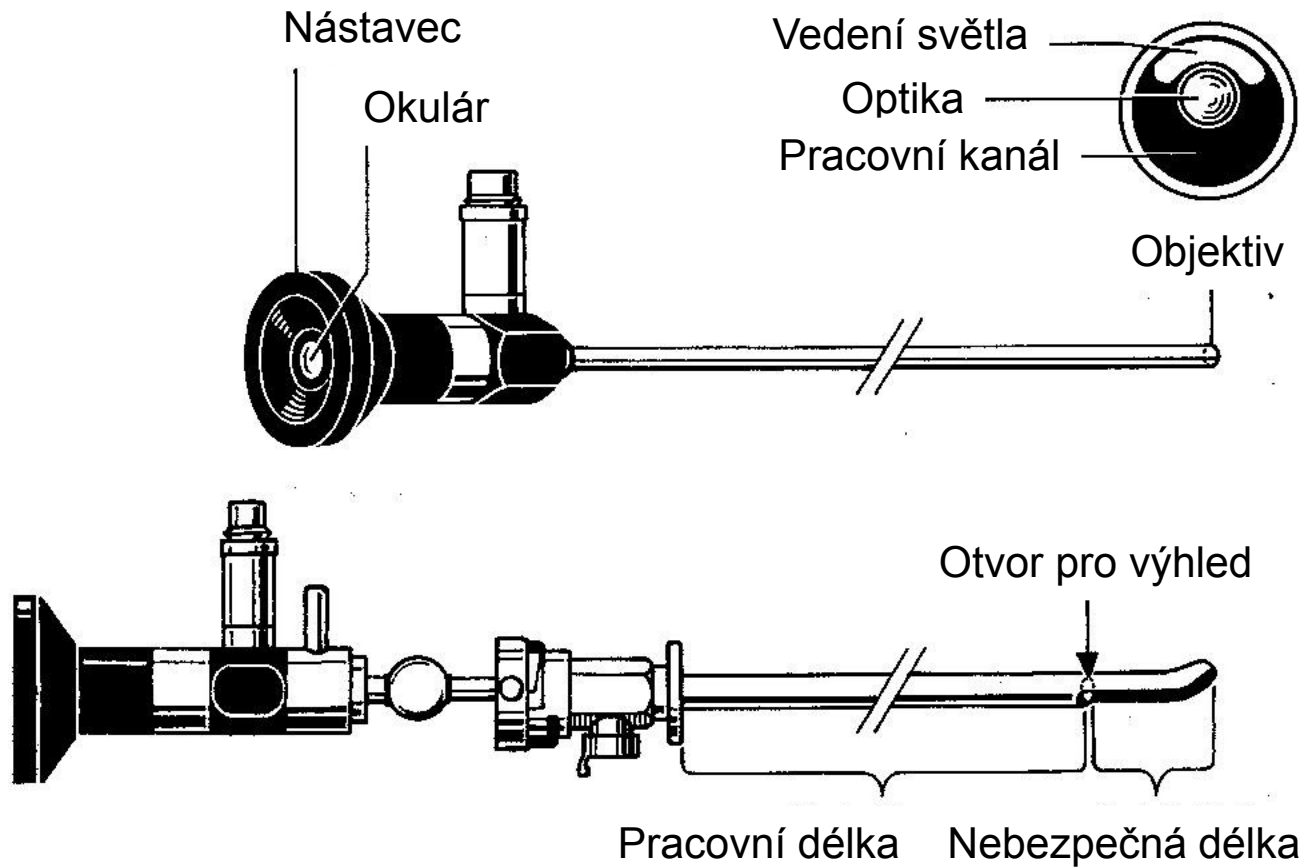
- Transperitoneální přístup
- Lumbotomie

Endoskopie v urologii

Endoskopy v urologii

- Cystoskop
- Uretroskop
- Ureterorenoskop
- Nefroskop
- Pyeloskop
- Retroperitoneoskop (laparoskop)
- Endoskop pro vyšetření cavum serosum scroti

Cystoskop



Optiky

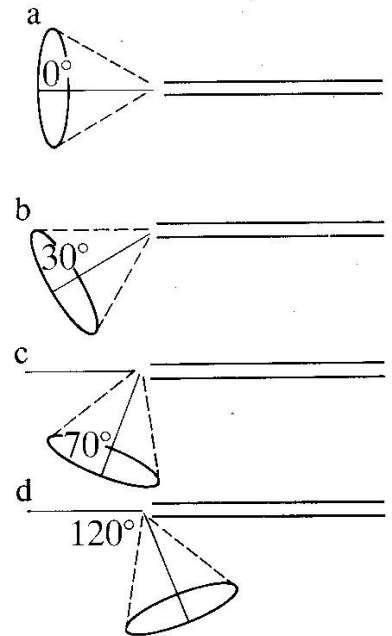
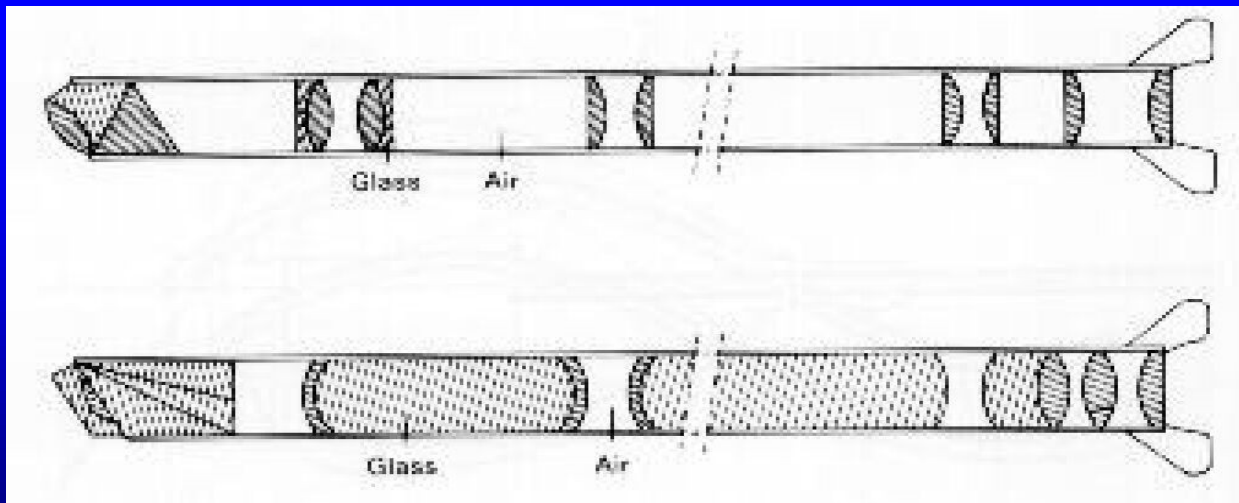
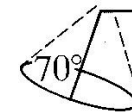


Fig. 1.28 Telescope views, straight and offset.

Standard field



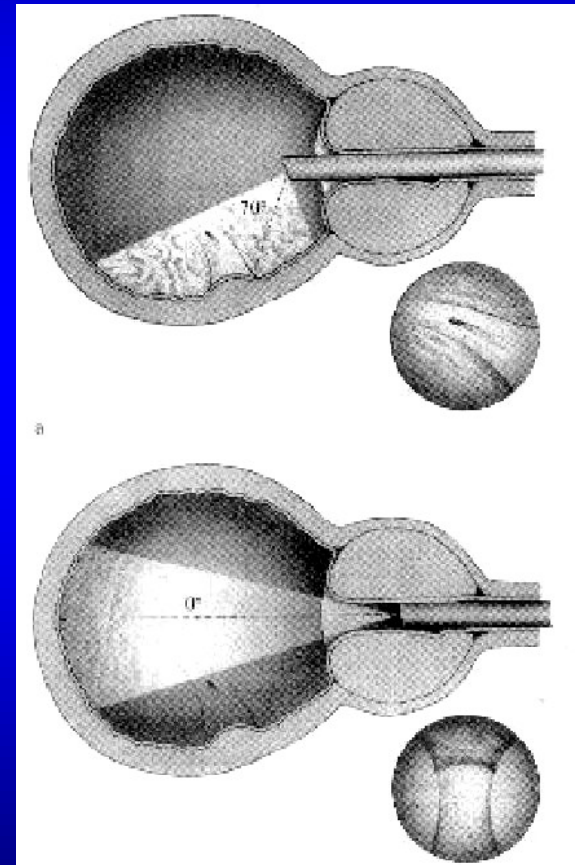
Wide field



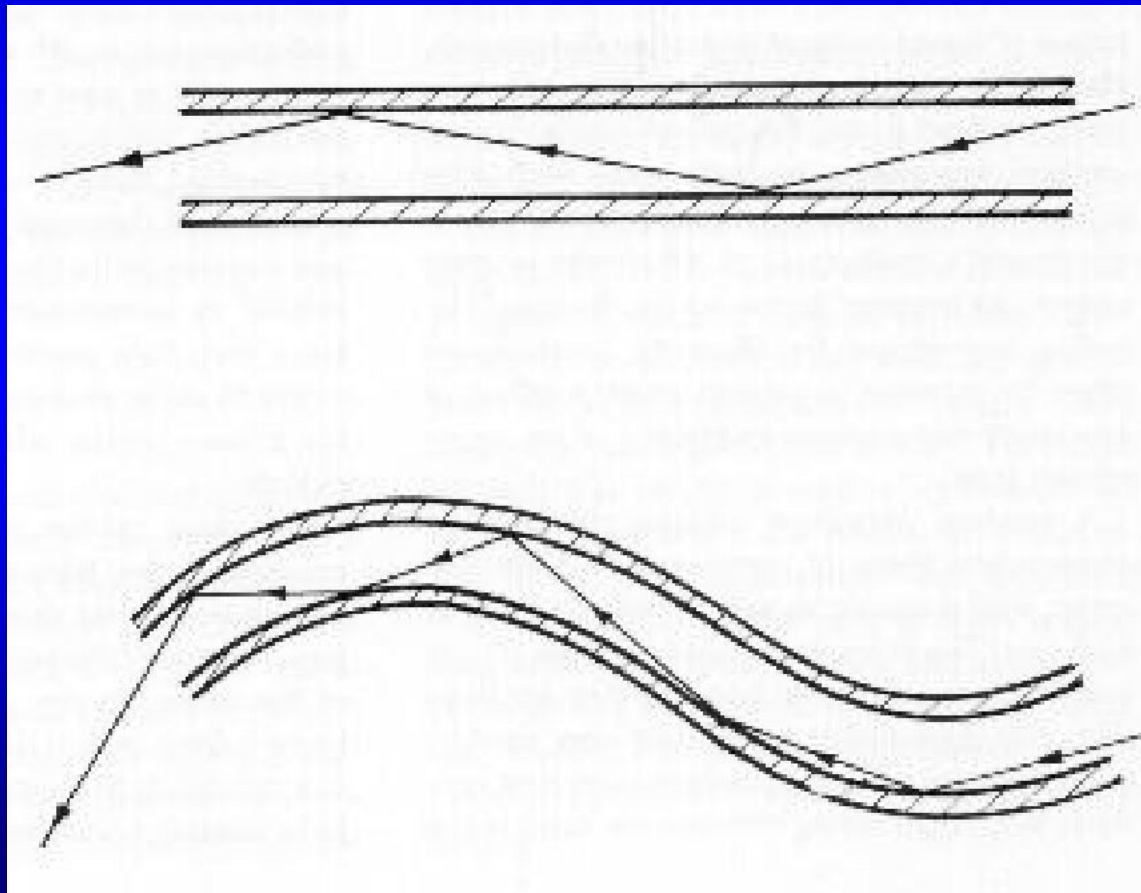
Fig. 1.29 Telescope fields, wide or narrow.

Cystoskopie a uretroskopie

- Cystoskopie
 - úhel sklonu optiky 70°
 - k vyšetření měchýře
- Panendoskopie
 - úhel sklonu optiky 0°
 - k prohrádnímu vyšetření uretry a ureteru

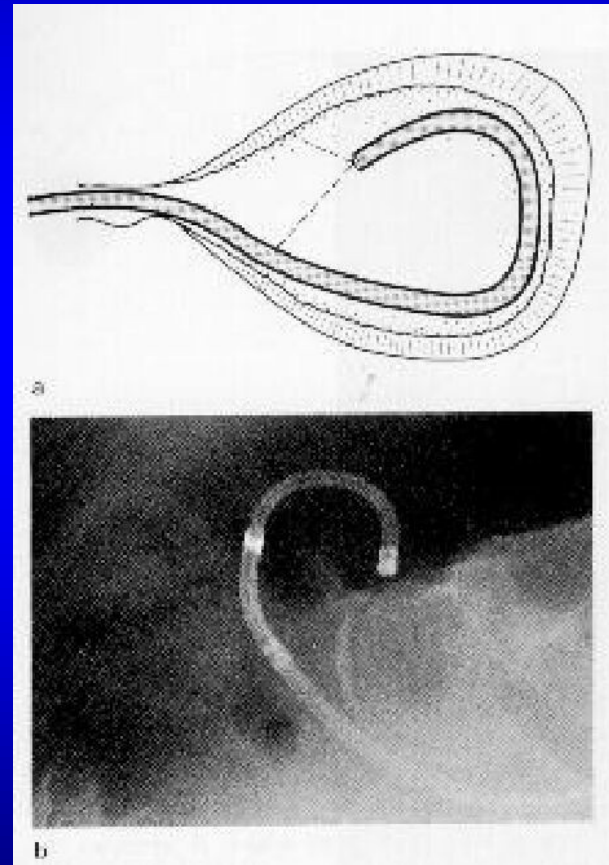


Princip flexibilní optiky



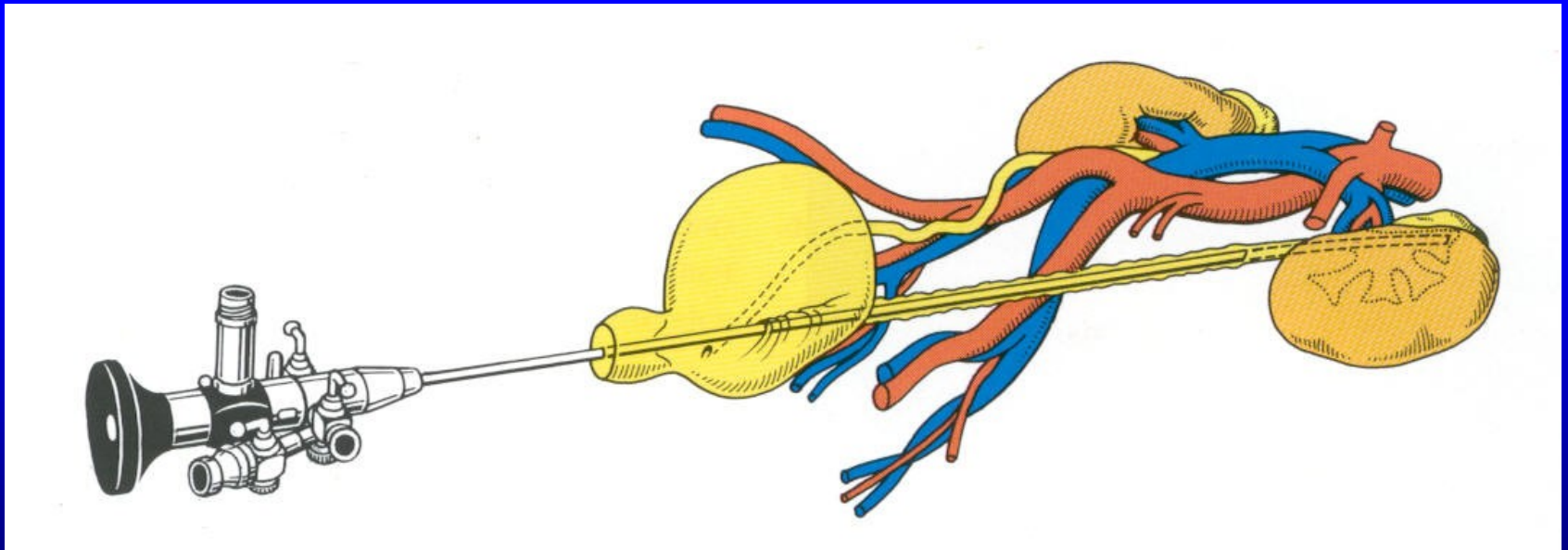
Flexibilní nástroje

- Cystoskop
 - tenký nástroj
 - dobře ohebný
 - bez operačního kanálu
 - horší orientace o poloze
- Ureterorenoskop
 - diagnostika



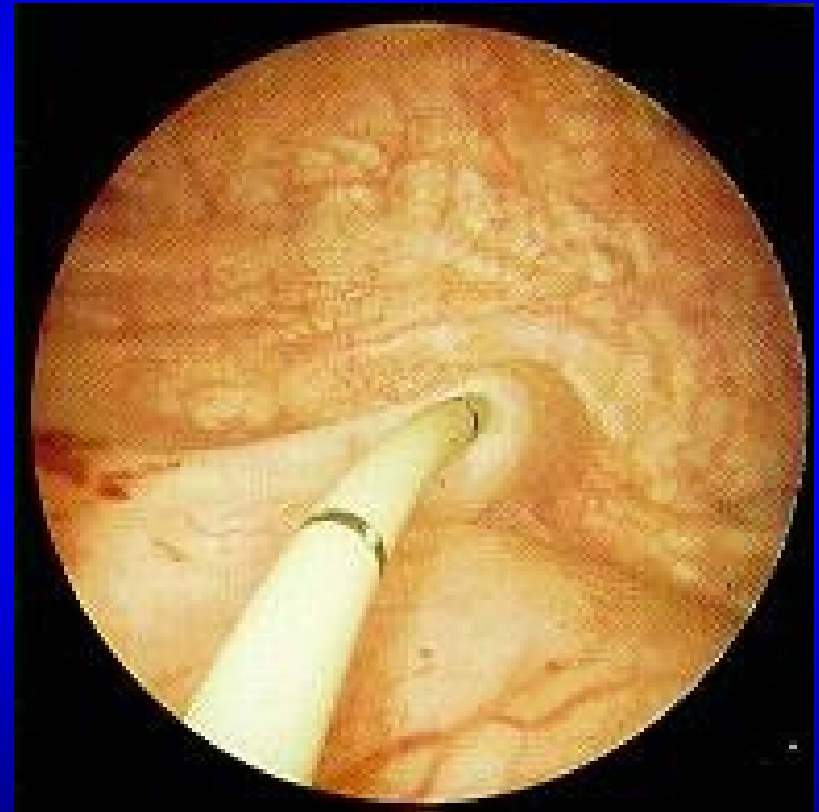Ureterorenoskopy

Přístup přes uretru a měchýř



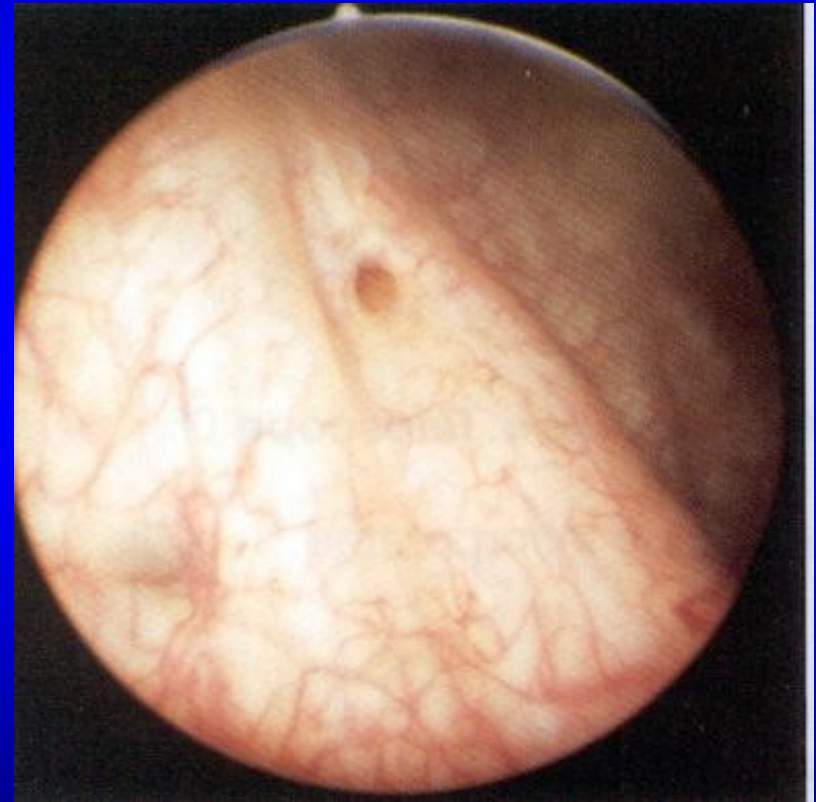Cystoskopie

Pravé ureterální ústí



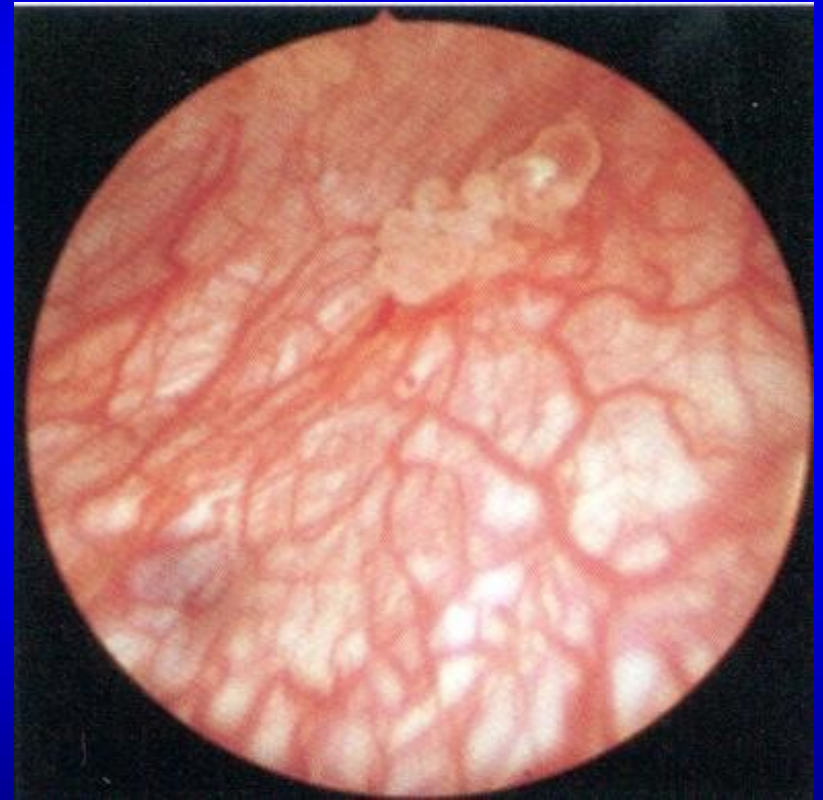Cystoskopie

Levé ureterální ústí



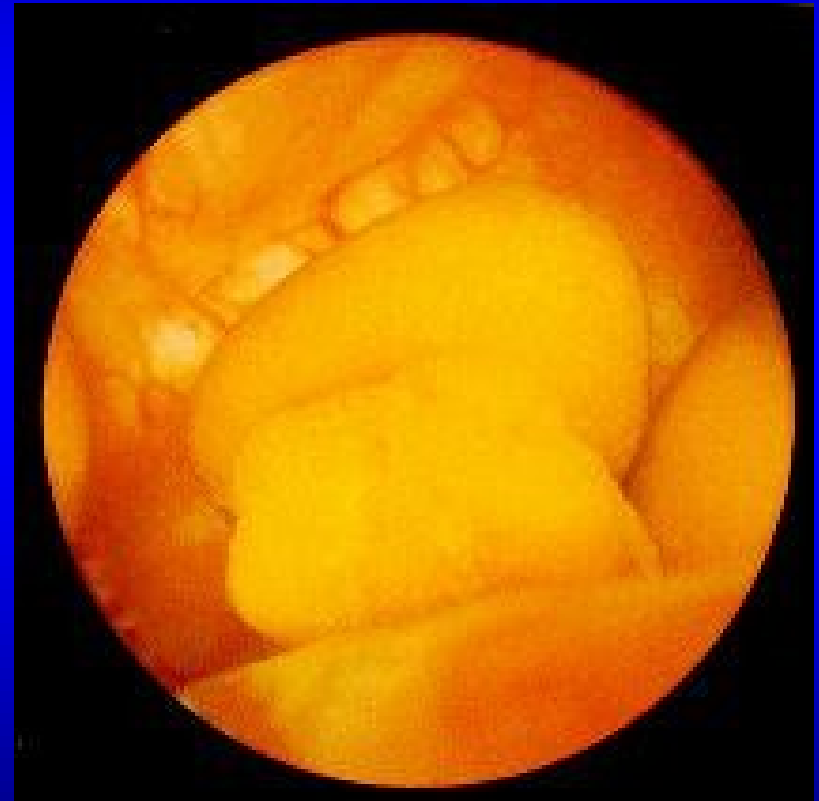Cystoskopie

Papilom měchýře



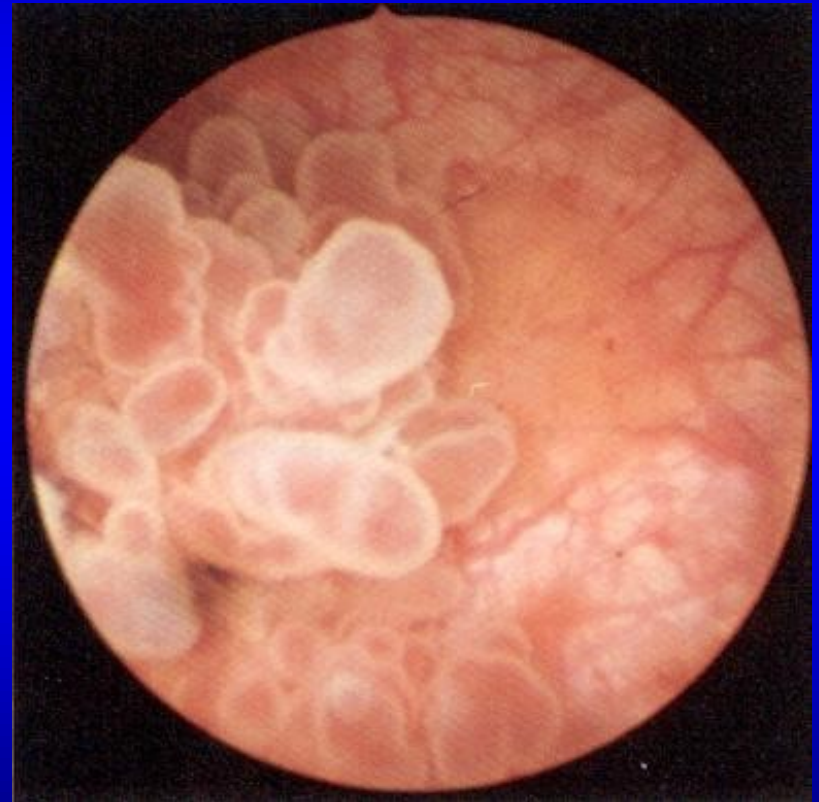Cystoskopie

Cystolithiáza



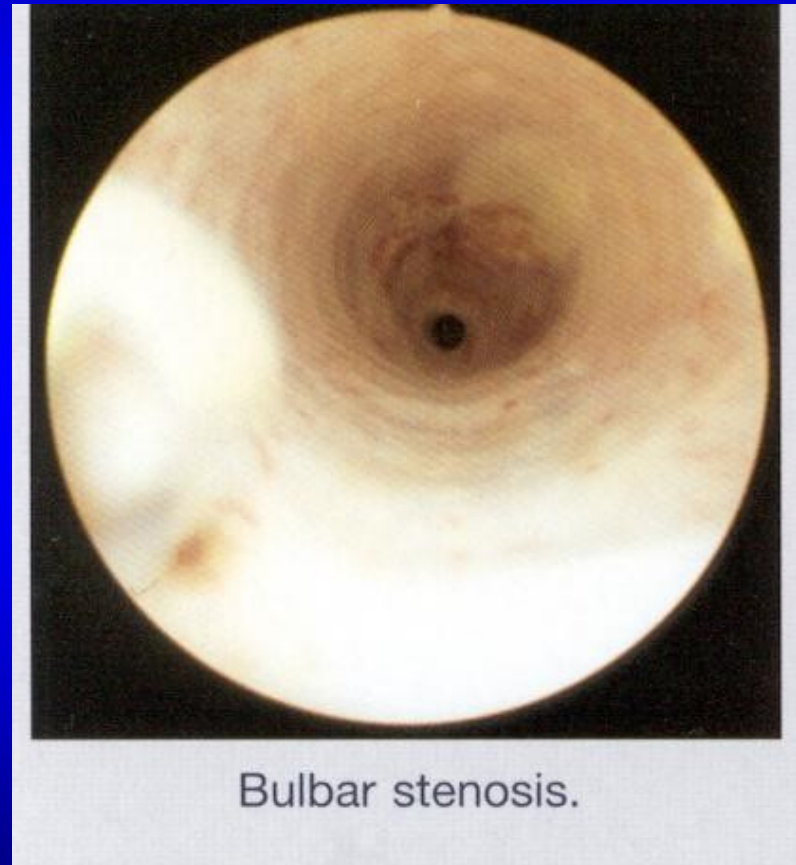
Cystoskopie

Nádor močového
měchýře

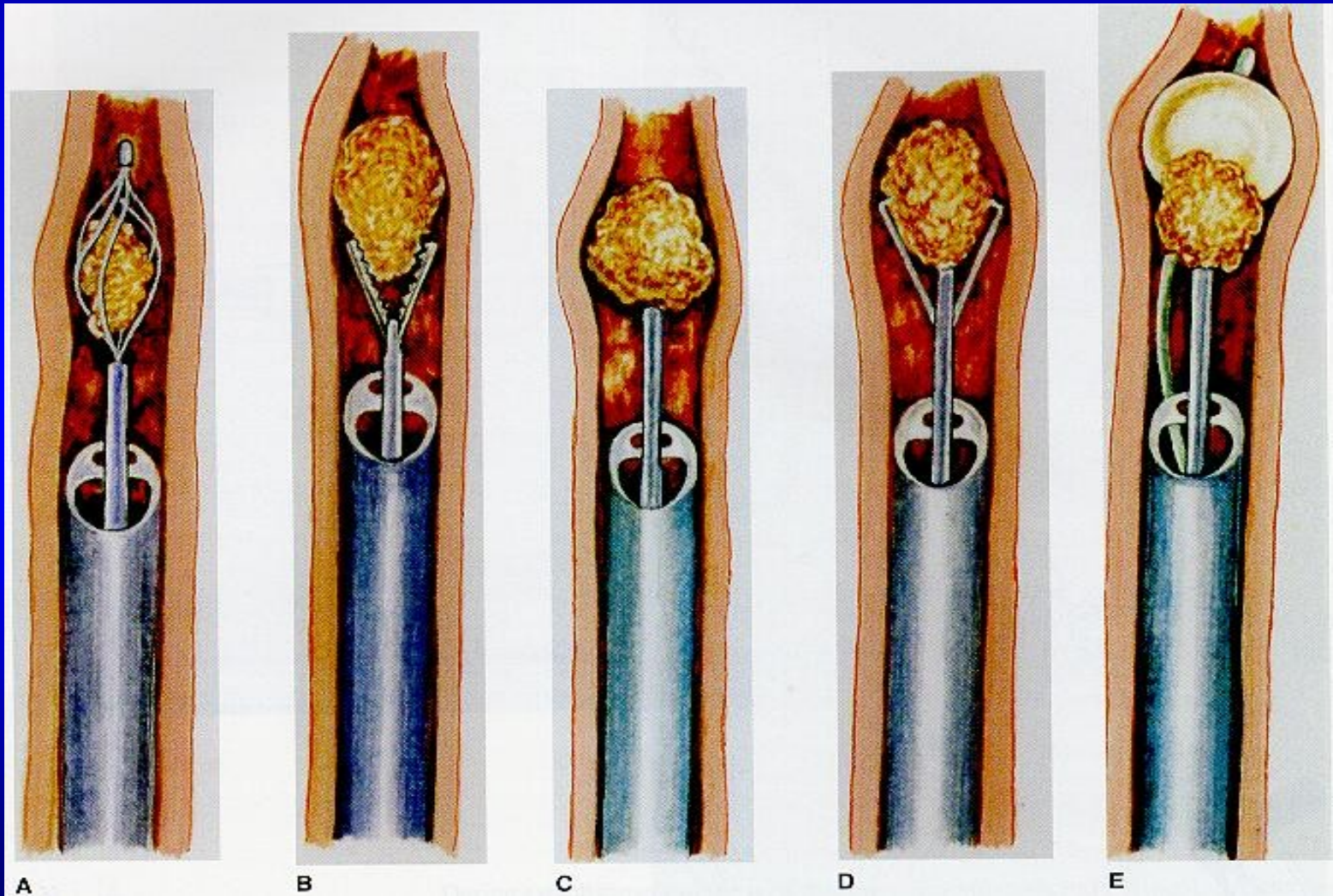


Uretroskopia

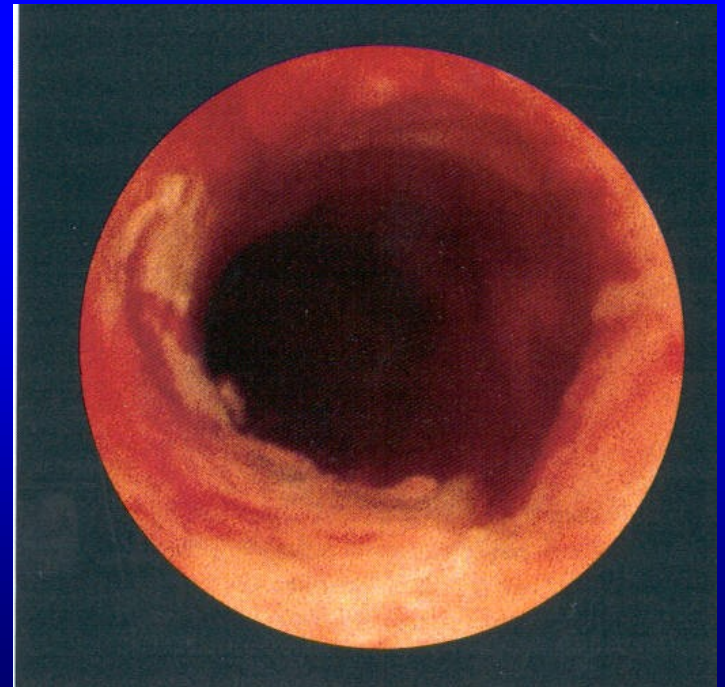
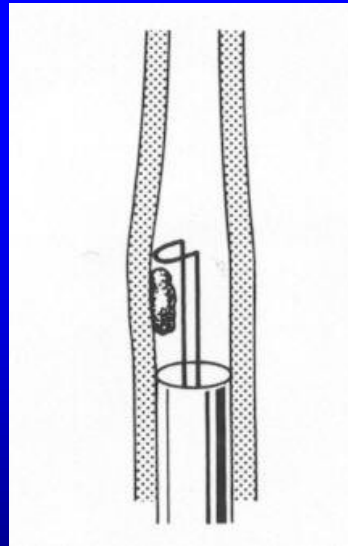
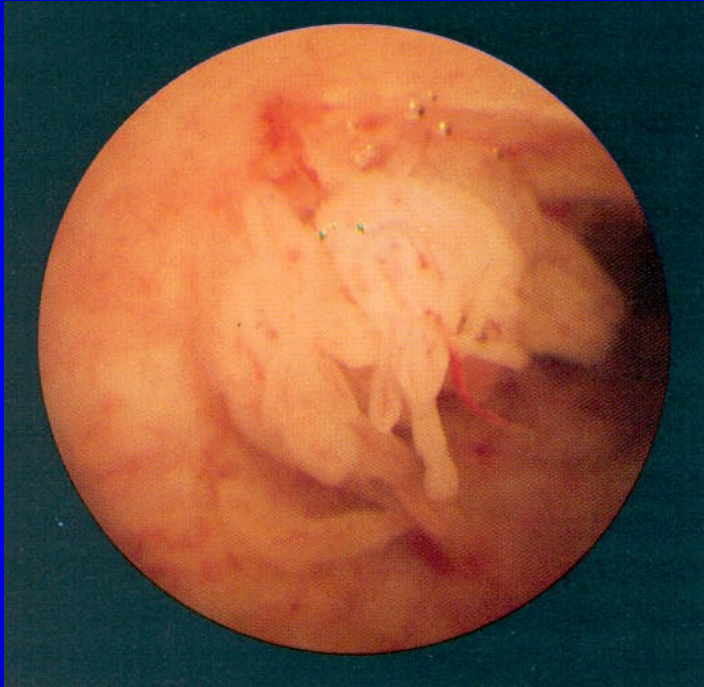
Striktura uretry



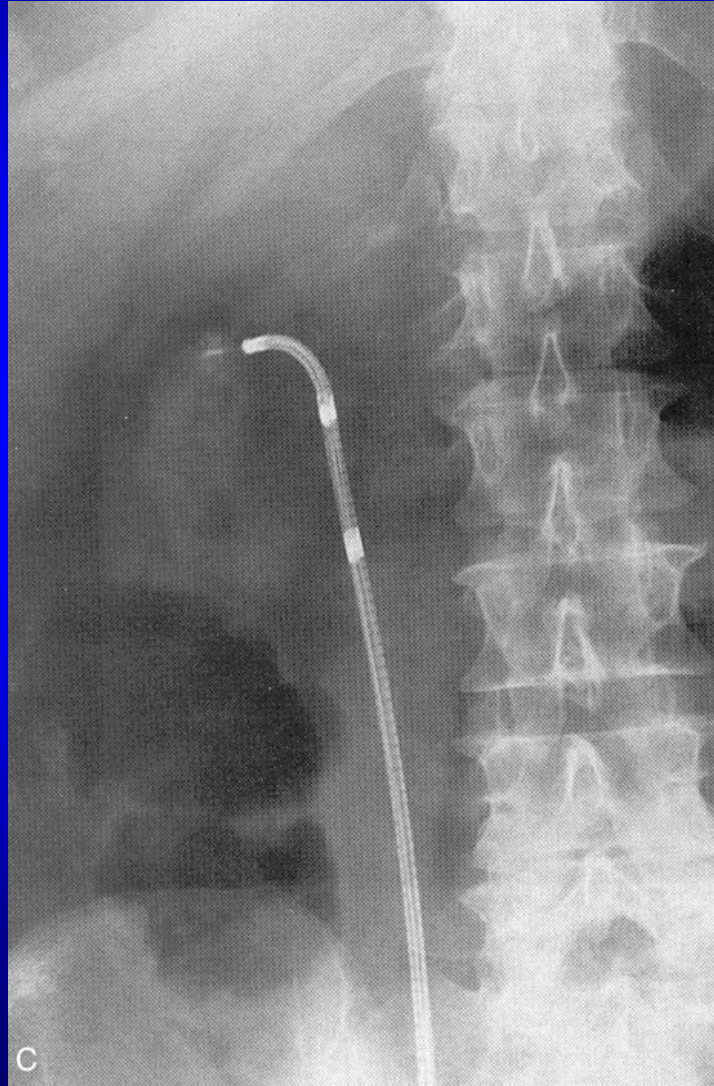Ureterolithiasa



Ureterální tumor



Ureterální katetr



Urgentní stavy v urologii

Charakteristika

- Vznik často z plného zdraví
- Závažné příznaky alterující stav nemocného
- Nutnost neprodleného řešení
- Mnohdy hospitalizace

Příznaky

- Bolest
- Abdominální příznaky
- Zvýšená teplota
- Hematurie a tamponáda měchýře
- Retence moči a anurie
- Septický syndrom

Renální kolika

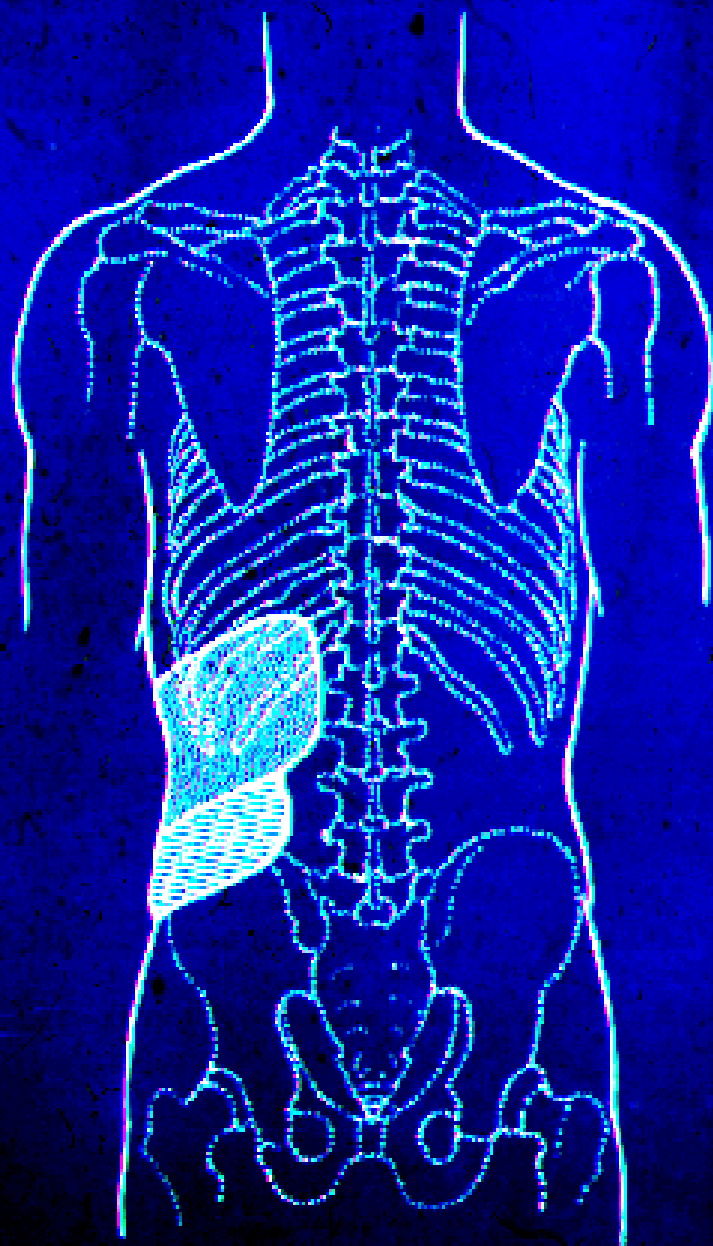
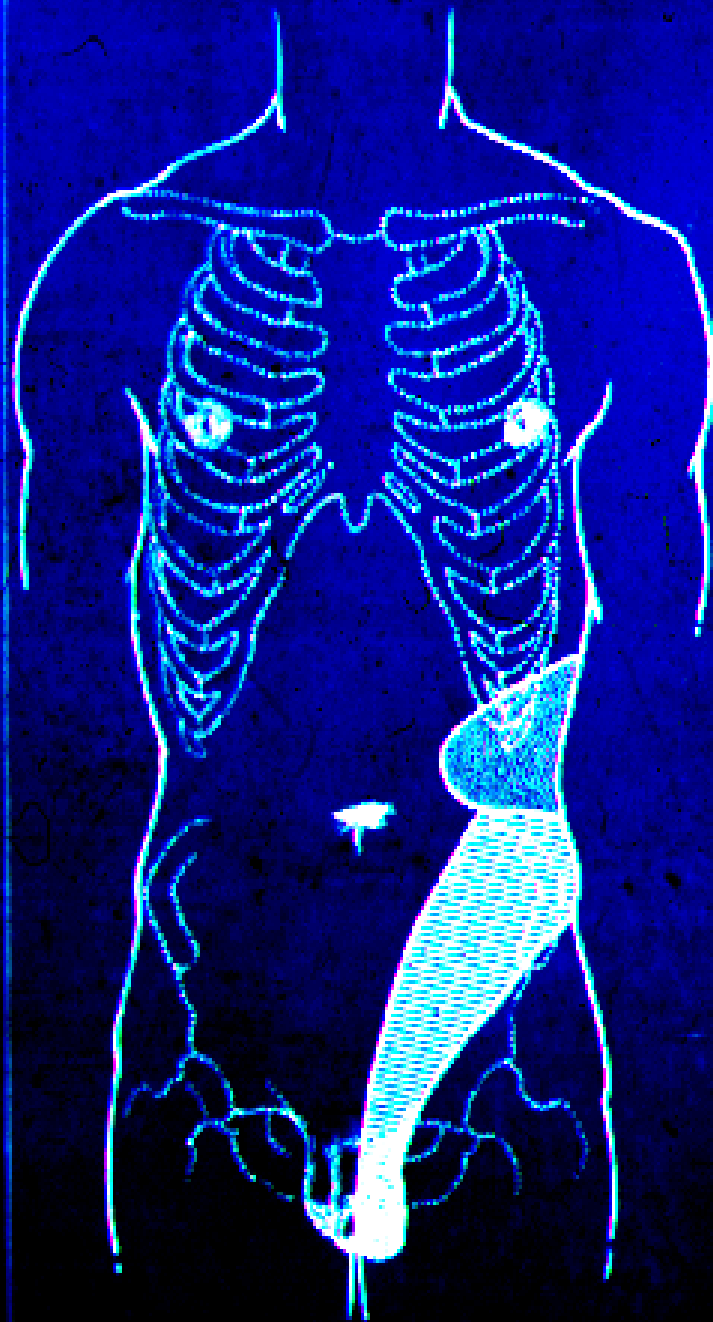Syndrom z obstrukce HMC

- Konkrement
- Koagulum (tumor!)
- Nekrotická tkáň
- Kaseózní hmota
- Edém při zánětu či alergii

Renální kolika

Příznaky

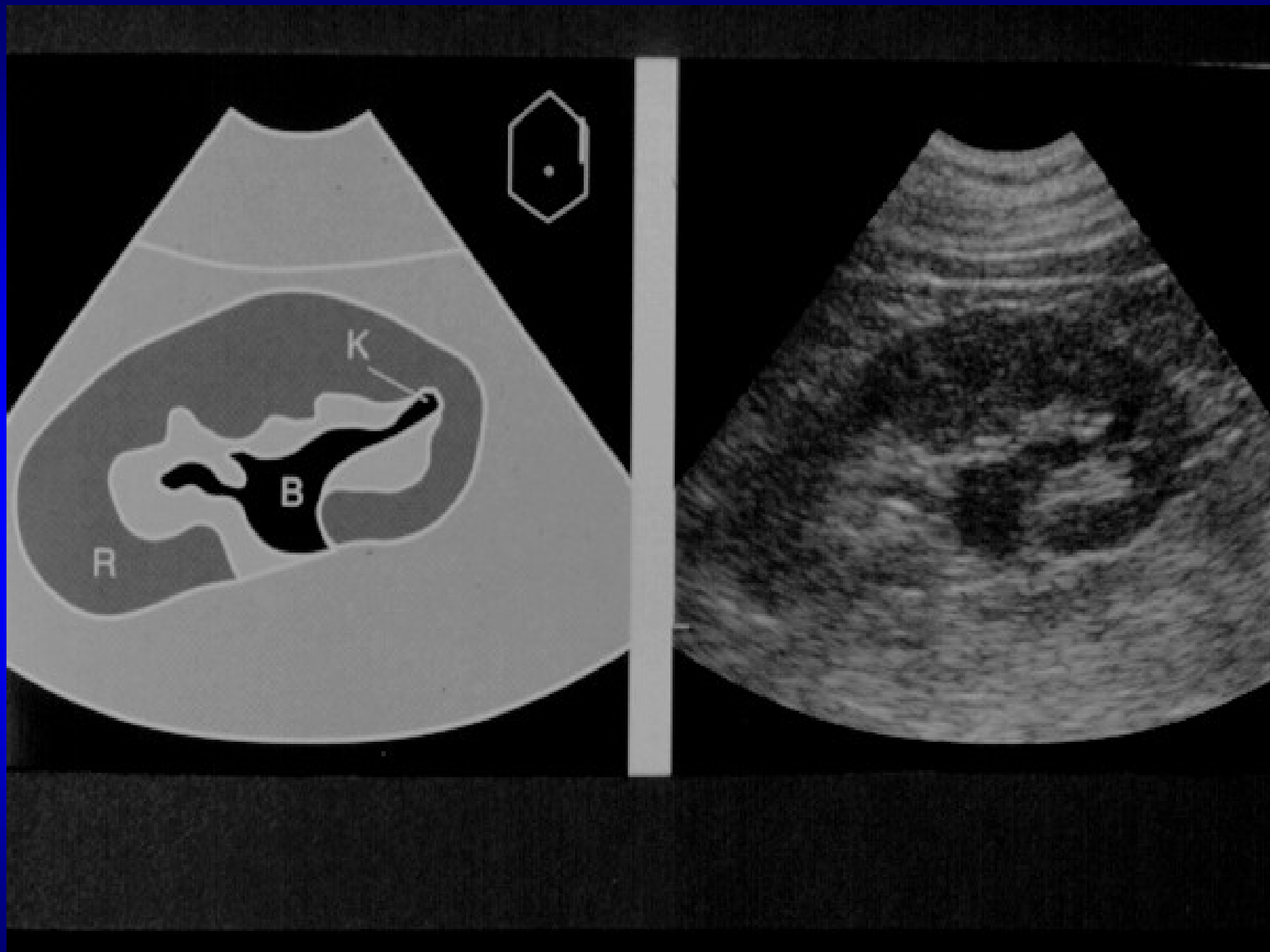
- Bolest
- Motorický neklid
- Nausea, zvracení, paréza střevní
- Polypnoe a bradykardie (vagus)



Renální kolika

Diagnóza

- Nález na břiše
- Základní laboratoř
- Zobrazovací vyšetření
 - ultrasonografie
 - RTG metody



Renální kolika

Léčba

- Spazmolytika
- Spazmoanalgetika
- Antiedematika
- Ganglioplegika
- Anodyna

Renální kolika

Komplikace jsou následkem dlouhodobé obstrukce

➤ Zánětlivé komplikace

- akutní pyelonefritida až urosepse
- chronická pyelonefritida s komplikacemi

➤ Hydronefrotická atrofie ledviny

(při dlouhodobé obstrukci bez infekce)

Akutní retence

Je důsledkem infravezikální obstrukce

- benigní hyperplázie prostaty
- karcinom prostaty
- striktura a chlopně uretry
- uretrolitiáza

Akutní retence

- Má pozitivní anamnézu (dysurie, trauma, výtok z uretry)
- Přeplněný měchýř s bolestmi v podbříšku
- Paradoxní inkontinence - paradoxní ischurie

Akutní retence

Distendovaný měchýř lze:

- vyklepat
- palpovat
- vidět
- nalézt sonograficky
- zjistit jeho vyprázdněním cévkou

Akutní retence

Léčba

- Katetrizace měchýře:
 - a/ jednorázová
 - b/ založení trvalého katetru
- Suprapubická evakuační punkce moč. měchýře
Punkční epicystostomie

Pozor!

- a/ použít měkký balonkový katetr
- b/ “Litr vypustit nadvakrát“ (krvácení e-vacuo)

Oligurie a anurie

- Snížení diurézy:
 - oligurie pod 400 ml/d (20 ml/hod)
 - anurie pod 100 ml/d (5 ml/hod)
- Funkční oligurie (benigní) = dehydratace u
 1. dobře funkčních ledvin
 2. při volných horních močových cestách (HMC) = dobře reaguje na zavodnění!

Urosepse

- infekční agens postihuje primárně orgán UGT
- postižení alteruje nejprve jeho funkci
- sepse je pak souborem poruch a orgánových reakcí na ně, postihující i tkáně infektem nedotčené

Urosepse – příčiny dle četnosti

1. pyelonefritída, pyonefróza
2. epididymitida
3. akutní prostatitida
4. uretrální (katétrová) horečka
5. gangréna zevního genitálu muže

Septický syndrom

- přítomnost zánětlivého ložiska
- septický typ teploty
- tachykardie nad 90 pulsů/min
- tachypnoe nad 20 dechů/min
- oligurie
- anxiozita, neklid, zmatenost, sopor

Diagnóza urosepse

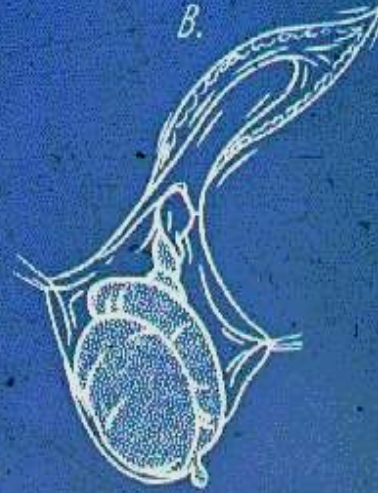
- Pečlivé klinické vyšetření orgánů UGT
- Zobrazovací metody (USG,VU,CT) objasní:
 - poměry drenáže hor. moč. cest
 - zánětlivou infiltraci, kolikvaci či retenci v oblasti ledvin, retroperitonea a genitálu
 - odliší chirurgickou, gynekologickou a interní sepsi

Urosepse – léčba

- sledování CVT (kanylace centrální žíly) a hodinové diurézy (permanentní katétr)
- sanace infekčního ložiska (drenáž moči, vyprázdňení abscesu, nefrektomie, semikastrace)
- antibakteriální léčba
- celková terapie (infúze, plasmaexpandery, kortikoidy, korekce acidózy, tenzamin v renální dávce)

Torze varlete

- vlastně torze spermatického funiklu
- náhlý vznik u dětí a mladistvých
- šokující bolest, nauzea a zvracení
- bez známek zánětu včetně moči
- varle je bolestivé, jeho elevace nepřináší úlevu
- sonograficky hydrokéla, dopplerem bez prokrvení.



Torze varlete - léčba

- operační léčba do 4-6 hodin
- hrozí nekróza: při pochybách revidovat
- vitální varle detorkvovat, nekrotické odstranit
- fixovat i druhé varle

Epididymitida

- duktogenní zánětlivé postižení nadvarlete
- subakutní nástup zduření i bolesti
- lokální i celkové známky zánětu, zejména moč. cest
- pyurie a leukocytóza
- elevace varlete tlumí bolest
- sonograficky postižení nadvarlete

Epididymitida- léčba

- širokospektrá ATB
- kortikoidy k usnadnění jejich průniku
- antipyretika, antiflogistika
- elevace skrota + obklad
- při neúspěchu chirurgická terapie

Orchitida

- hematogenní původ (viry, pneumokok, brucella)
- nebo per continuitatem z nadvarlete
- lokální i celkové známky zánětu
- moč bez nálezu
- elevace uleví od bolesti
- sonograficky postižení varlete

Orchitida - léčba

- širokospektrá antibakteriální terapie
- antiflogistika a antipyretika
- klid s elevací skrota
- jen u granulomatózní chronické formy semikastrace

Parafimóza - charakteristika

- předpokládá existenci fimózy
- vzniká po přetažení předkožky za glans
- glans zduří lymfatickou a venózní stázou
- strangulační pruh může nekrotizovat

Parafimóza - léčba

- anestesie penisu (slizniční, infiltrační)
- “vyprázdnění glandu“ kompresí
- teprve poté repozice
- při nezdaru discize strang. pruhu
- nebo rovnou cirkumcize

