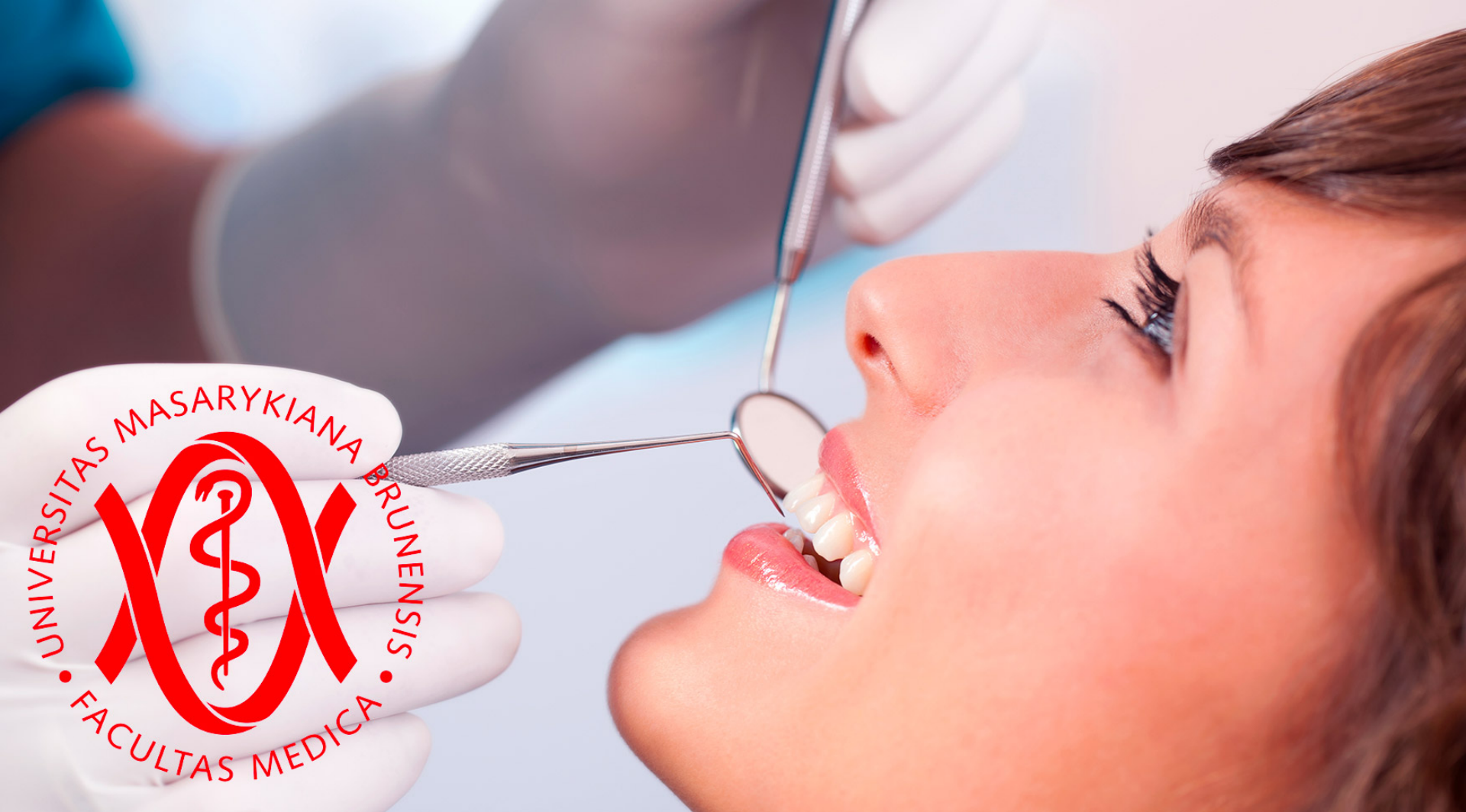



**Úvod do studia anatomie
pro dentální hygienistky
I. přednáška**

Literatura základní

1. Základy anatomie, 1. Obecná anatomie a pohybový systém, Grim M., Druga R., et al. – str. 12 – 34, 50 – 75 (druhé, přepracované a rozšířené vydání)
2. Základy anatomie, 2. Kardiovaskulární a lymfatický systém, Grim M., Druga R., et al. – str. 46 – 54, 69 – 74, 101
3. Základy anatomie, 3. Trávicí, dýchací, močopohlavní a endokrinní systém, Grim M., Druga R., et al. – str. 11 – 29, 57 – 71
4. Základy anatomie, 5. Anatomie krajín těla, Grim M., Druga R., et al. – str. 9 – 40

Literatura doplňující

1. Anatomie člověka (I. díl), kosti hlavy – str. 23 – 109, Dokládal M., Páč L. MU Brno, 2006
2. Morfologie orofaciálního systému pro studenty zubního lékařství – str. 11 – 42 + 43 – 75 (výběr), Malínský J., Malínská J., Michalíková Z., UP Olomouc, 2005
3. Atlas anatomie člověka 1. díl (i jako CD), Sobotta J.
4. Wheeler's Dental Anatomy, Physiology and Occlusion, Nelson J. S., Elsevier, 2020, ISBN: 978-0-323-63878-4

Podmínky absolvování

- Absolvování dvou průběžných testů na nejméně 65 %.
- Absolvování jednoho praktického poznávání anatomických struktur na nejméně 65 %.
- Plná účast na seminářích.
- Identifikace struktur na prostém rtg snímku hlavy a základní anatomické struktury kostry a lokalizace kosterních svalů na modelu.

Ústní zkouška – připuštění pouze ti, kteří splní předchozí kritéria.
Losování dvou otázek + praktické poznávání struktur hlavy a krku.

Sylabus

1. kosti neurokrania
2. kosti splanchnokrania
3. lebka jako celek
4. čelistní kloub
5. přehled tepen a žil hlavy a krku, lymfatický systém
6. svaly hlavy a krku
7. CNS a struktury PNS lokalizované v oblasti hlavy a krku, včetně příslušných sensorických orgánů
8. základní topografické souvislosti anatomických struktur hlavy a krku
9. základy RTG anatomie hlavy a krku
10. morfologie jednotlivých zubů dočasné a stálé dentice

Výstup z anatomického bloku výuky

Student po absolvování:

1. Má detailní znalosti anatomie splanchnokrania, včetně struktur dutiny ústní, a znalosti anatomie neurokrania a krku v rozsahu nezbytném pro obor dentální hygiena.
2. Umí funkčně propojit podrobné anatomické znalosti hlavy a krku s anatomií celého těla.
3. Zná podrobně morfologii zubů dočasné a stále dentice.

Význam anatomie pro DH

- Univerzitní vzdělávání na lékařské fakultě, byť v bakalářském oboru, předpokládá schopnost absorbovat a porozumět rozsáhlým celkům učiva a budoucí zájem studenta dále pokračovat v magisterských programech. Kdo chce dělat trvale „jen“ DH praxi, stačí mu VOŠ.
- „Lékaři bez znalosti anatomie se podobají krtkům, bádají v temnotách a zůstávají za nimi hromádky hlíny.“
- Nelze stanovit přesnou hranici, co má vědět DH z bakalářského programu a ZL z magisterského v oblasti anatomie hlavy.
- Pro pochopení biologických souvislostí je anatomie nezbytná.
- Nelze ošetřovat a léčit bez znalostí souvislostí.
- Působíme i na struktury, které nevidíme.
- I pro orientační vyšetření jsou nezbytné znalosti topografické anatomie.
- Neznalost struktur může mít pro pacienta závažné důsledky.

Co musí VŠ DH znát z anatomie

- Detailní znalost anatomie splanchnokrania a krku, podrobná znalost struktur neurokrania, přehled anatomie dalších částí těla.
- Topografické souvislosti.
- Vývojové souvislosti struktur těla.
- Mikroskopickou stavbu.
- Znalosti musí být nejen teoretické, ale také praktické.

Zařazení a rozdělení anatomie

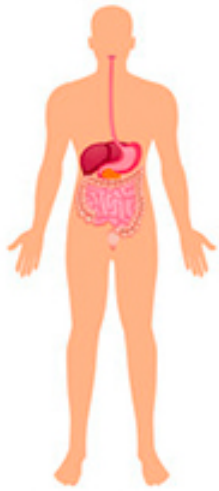- Morfologie – tvar a struktura orgánů a jejich vývoj (anatomie, histologie, embryologie, cytologie, antropologie, patologie)
- A. makroskopická – struktury viditelné pouhým okem (pitva)
- A. mikroskopická – viditelné při zvětšení mikroskopem (obarvené řezy)
- Směry anatomie – soustavná (základní), topografická (vztahy orgánů v daném místě), srovnávací (mezi jednotlivými živočichy), antropologická (srovnávání mezi jednotlivými lidmi), růstová (děti), aplikovaná (pro účely např. plastické chirurgie), rentgenová

Nástroje anatomie

- **Pitva, preparace, sekce** kadáveru
- **Pozorování pohledem** – aspekce – (přímé – naše oči, včetně zrcadel, nepřímé – jícen, žaludek, průdušky ...). DH a ZL se bez zubních zrcátek neobejdou.
- **Pohmat** – palpace – pod kůží (klouby, svaly, cévy, nervy, útvary v dutině ústní), hlubší (játra, žlučník, štítná žláza ...), projevy činností orgánů (tep, údery srdečního hrotu...)
- **Poklep** – perkuse - přímá (klepeme prstem či kladívkem), nepřímá (přes prst nebo destičku /plezimetr/, prakticky se dnes nepoužívá)
- **Poslech** – auskultace – poloha a velikost orgánů a posouzení jejich činnosti – funkční vyšetřovací metoda (i poslech temporomandibulárního kloubu)
- **Antropometrie** – metrické vyšetření (např. srovnání růstu)
- **Prosvětlování RTG paprsky** (prosté prosvětlení nebo s kontrastní látkou) a varianty (počítačová tomografie /včetně CPBT/, ortopantomografie /OPG/)
- **Vyšetření ultrasonografií** (3 – 10 MHz)

Orgánové soustavy

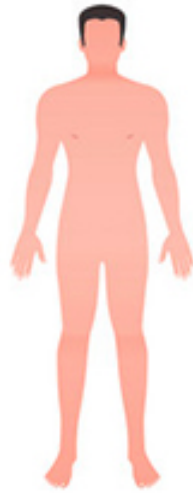- **1. soustava kosterní** (systema sceleti), **2. soustava kloubů a vazů** (systema articularum) artrologie, syndesmologie, **3. soustava svalová** (systema musculorum),
- Útrobní systémy (útroby – splanchna) **4. soustava trávící** (systema digestorium) trávící trubice od dutiny ústní ke konečníku, včetně žláz, **5. soustava dýchací** (systema respiratorium), dutina nosní – hrtan – průdušnice – průdušky, **6. ústrojí močové** (systema urinarium), ledviny + vývodné močové cesty, **7. ústrojí pohlavní** (systema genitale), pohlavní žlázy, vývodné pohlavní cesty, přídatné vnitřní a vnější pohlavní orgány, **8. soustava žláz s vnitřní sekrecí** (systema endocrinum)
- Další systémy: **9. ústrojí oběhová** (systema cardiovasculare), srdce a cévy (angiologie), včetně mízní soustavy (systema lymphaticum), **10. soustava nervová** (systema nervorum), CNS (mozek, mícha), obvodové nervstvo (mozkové, míšní, vegetativní), **11. orgány smyslové** (organa sensum), ústrojí čichové, zrakové, sluchové – rozvonážené, chuťové, včetně orgánů kožního a hlubokého čítí, **12. soustava kožní** (systema cutis), kůže a přídatné kožní orgány (zrohovatělé + kožní žlásky)



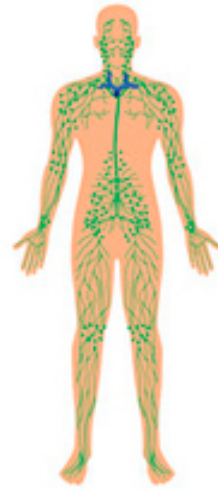
Digestive System



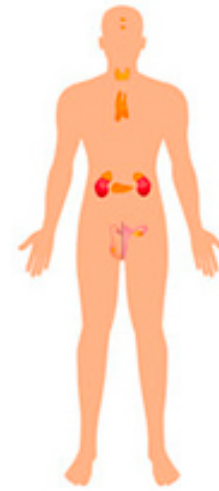Muscular System



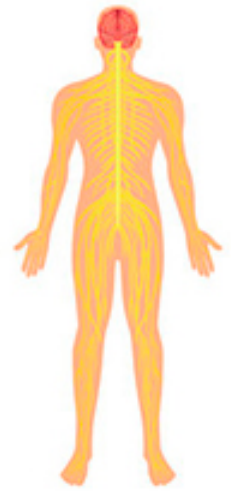Integumentary System



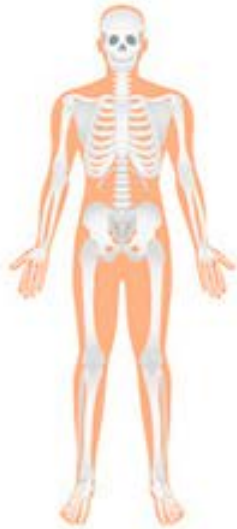Lymphatic System



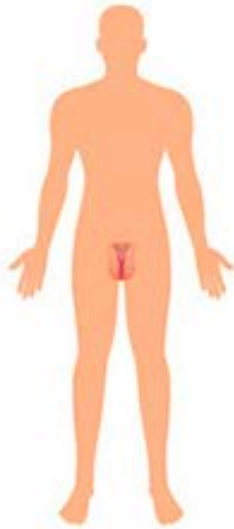Endocrine System



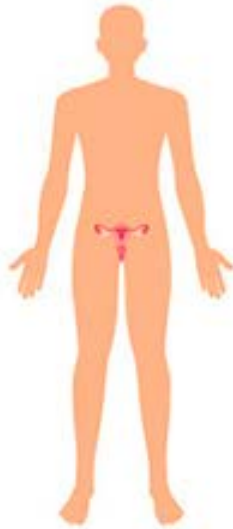
Nervous System



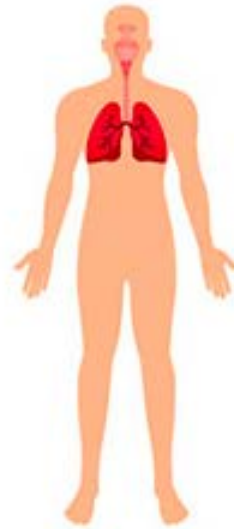
Skeletal system



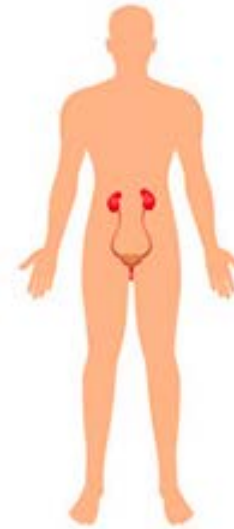Male Reproductive System



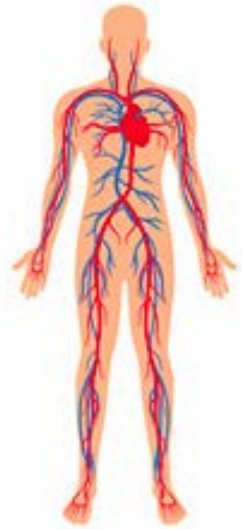
Female Reproductive System



Respiratory system



Urinary System

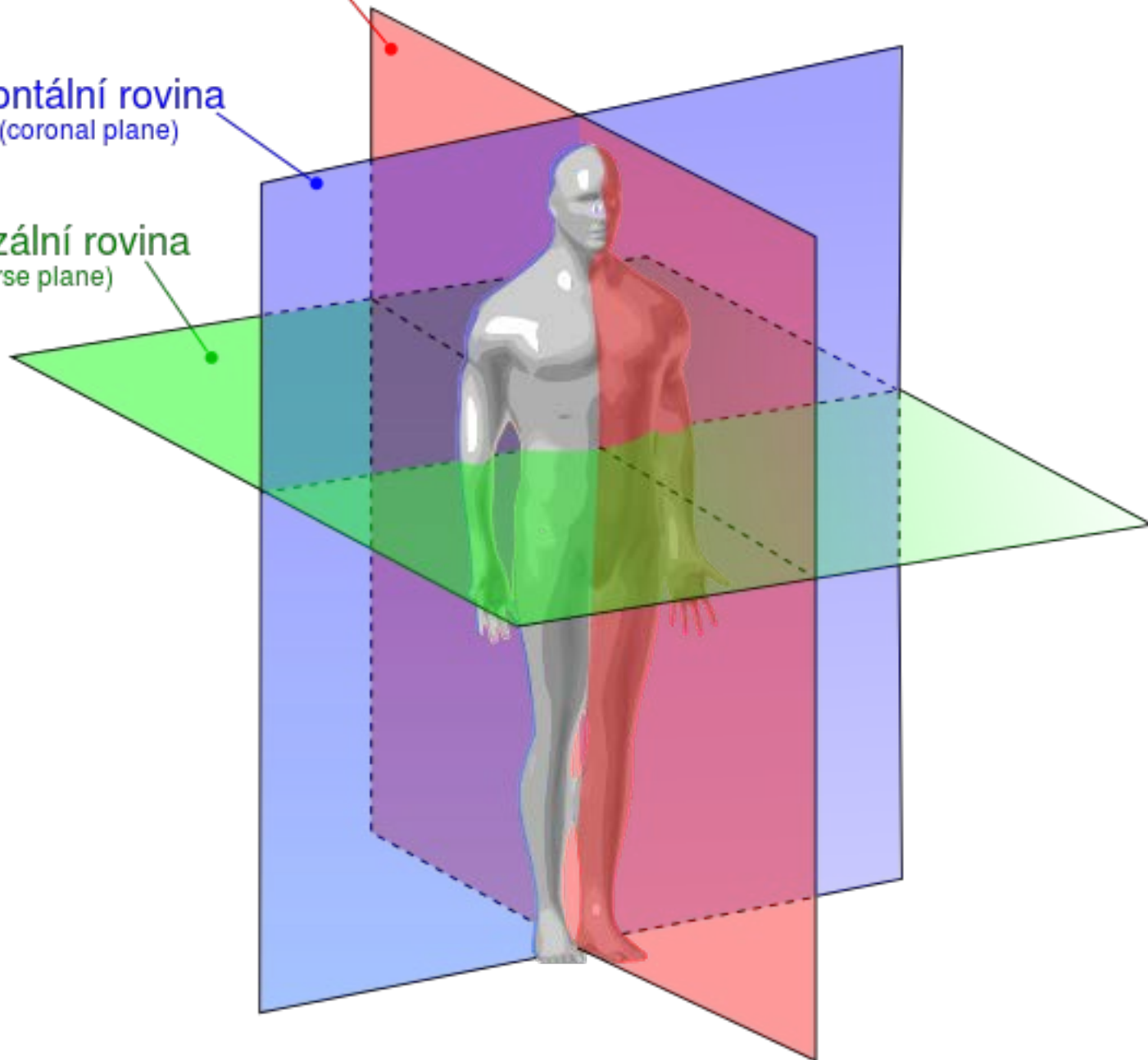


Circulatory system

Sagitální rovina
(sagittal plane)

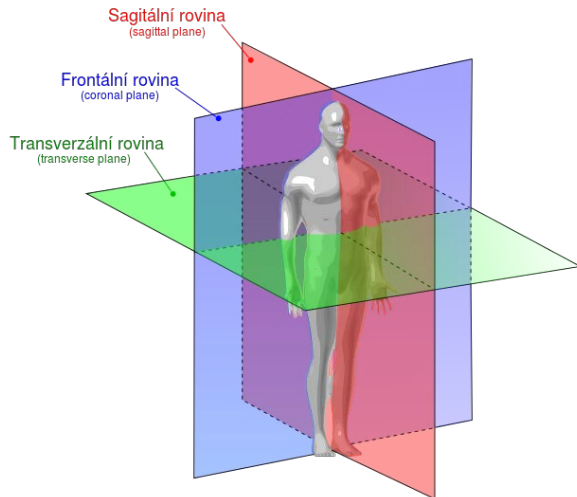
Frontální rovina
(coronal plane)

Transverzální rovina
(transverse plane)



• ROVINA FRONTÁLNÍ

- každá svislá rovina, rozdělující tělo na část přední a zadní, přibližně rovnoběžná s čelem, (frons, -tis = čelo)



• ROVINA MEDIÁNNÍ

- probíhá svisele zepředu dozadu, dělí tělo na pravou a levou polovinu

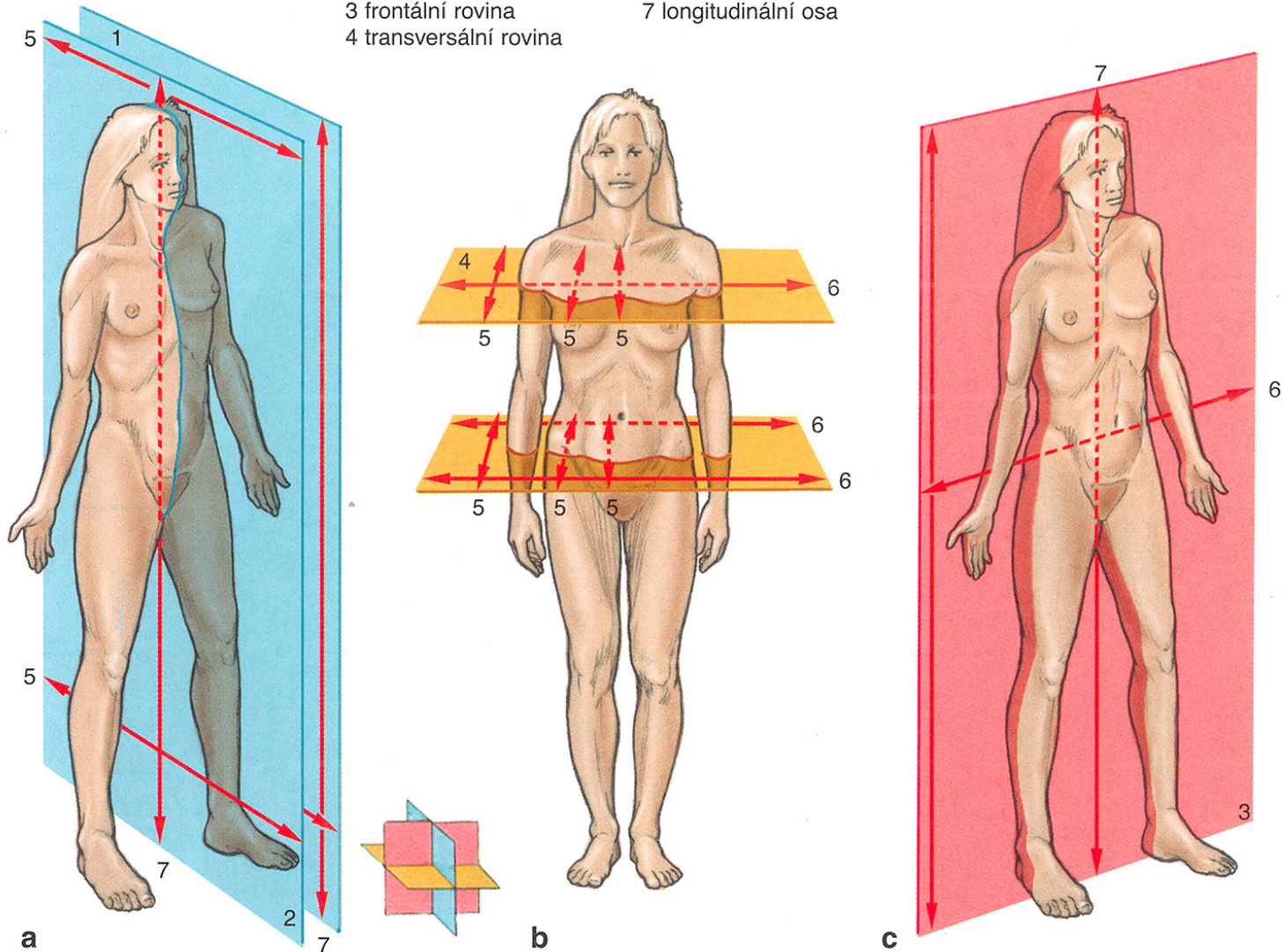
• ROVINA SAGITÁLNÍ

- každá svislá rovina, rovnoběžná s rovinou mediánní, rozdělující tělo na část pravou a levou

• ROVINA TRANSVERZÁLNÍ

- každá horizontálně probíhající rovina, dělící tělo na horní a dolní část

- 1 sagitální rovina
- 2 mediánní rovina
- 3 frontální rovina
- 4 transversální rovina
- 5 sagitální osa
- 6 transversální osa
- 7 longitudinální osa

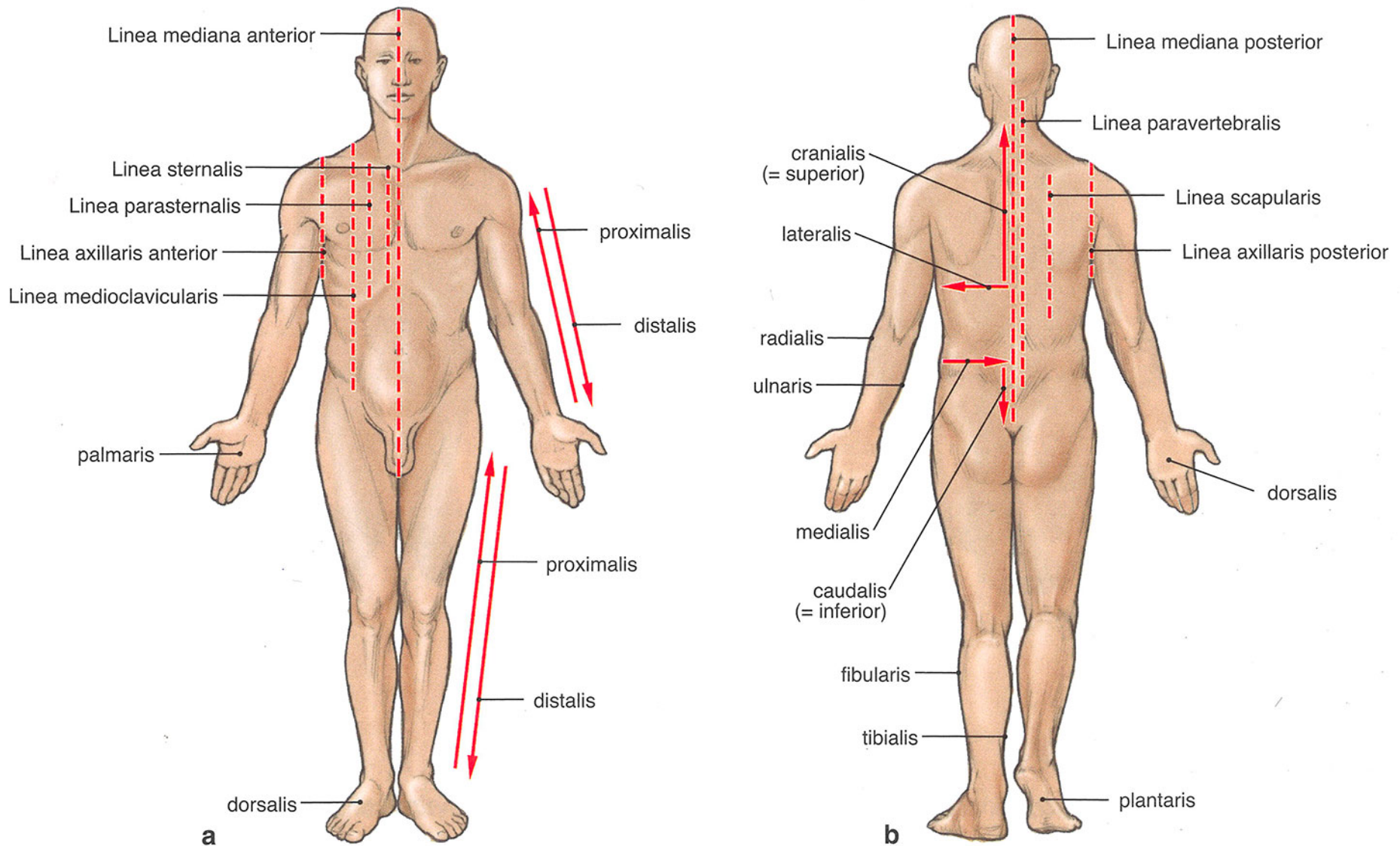


Obr. 1 a-c Roviny a osy.

a sagitální rovina, planum sagittale, sagitální a longitudinální osa

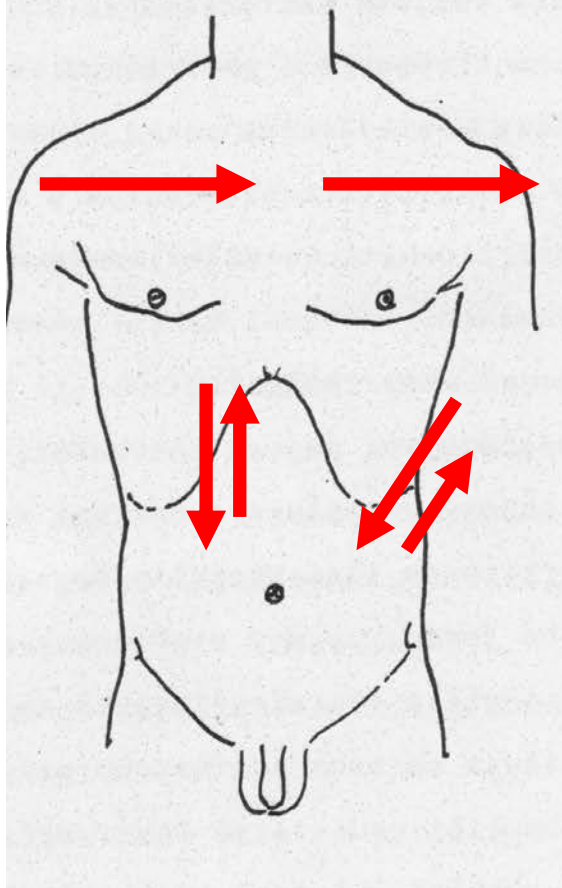
b transversální rovina (= horizontální rovina), planum transversale, transversální a sagitální osa

c frontální rovina (= koronární rovina), planum frontale, longitudinální a transversální osa



Obr. 2 a, b Názvy orientačních linií a znázornění směrů.
a pohled na ventrální stranu (ventralis, anterior)
b pohled na dorsální stranu (dorsalis, posterior)

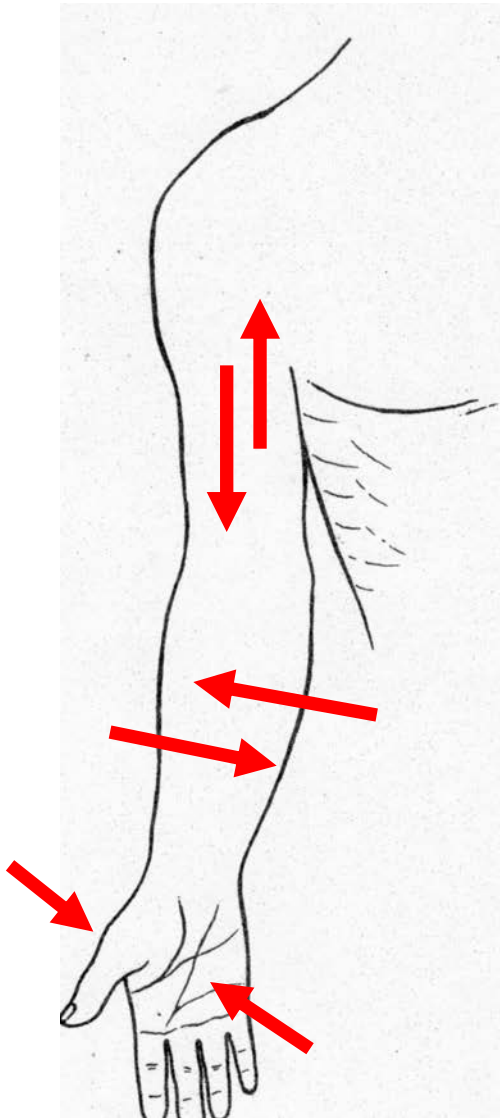
Terminologie směrů na těle



TRUNCUS (trup)

- ventralis – dorsalis
- lateralis – medialis
- dexter – sinister
- superior – inferior
- anterior – posterior
- internus – externus
- profundus – superficialis
- centralis – peripheralis
- cranialis – caudalis

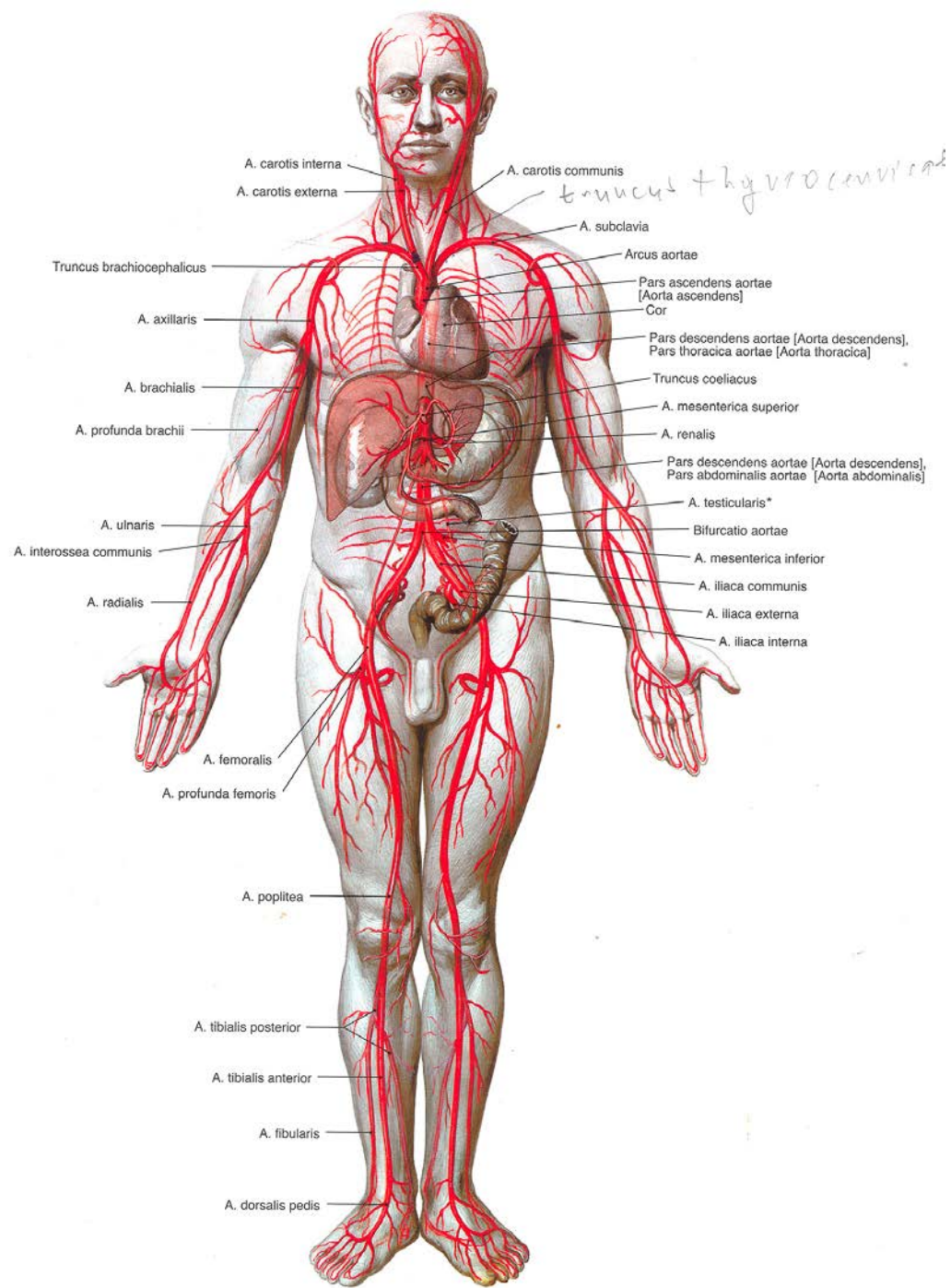
Terminologie směrů na těle

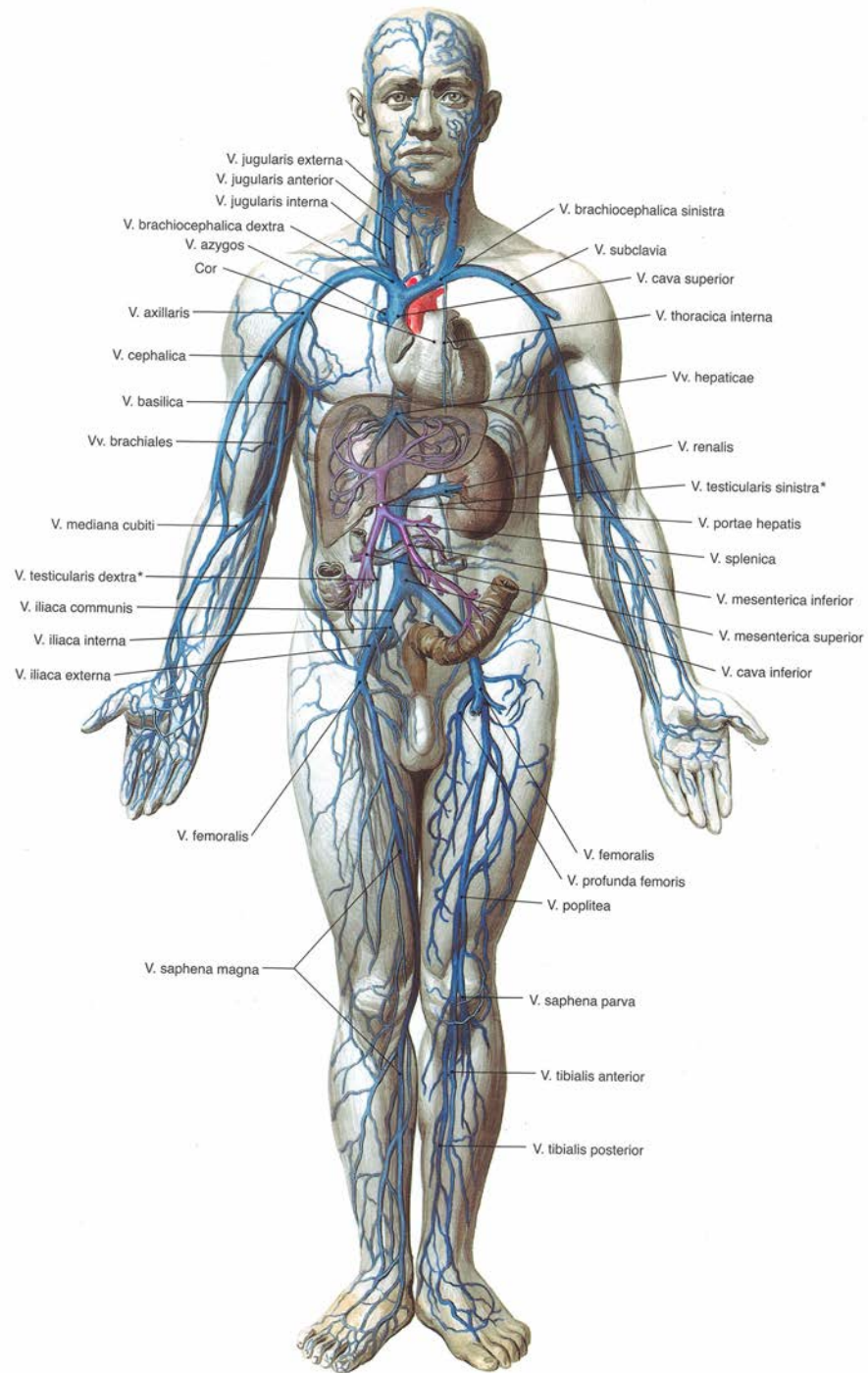


Směry na končetinách

- proximalis – distalis
- ulnaris – radialis
- tibialis – fibularis
- palmaris – dorsalis
- plantaris – dorsalis

Užívány jsou i počestěné formy těchto názvů.





Kraniometrické body

nasion – střed nasofrontálního švu

glabella – ploché místo uprostřed mezi arcus superciliares

opisthocranion – nejvíce nazad vyčnívající místo na šupině týlní kosti

basion – ve střední čáře na předním okraji foramen magnum

bregma – průsečík sutura coronaria et sagittalis

euryon – nejvíce laterálně vyčnívající místo na os parietale

zygion – nejvíce laterálně vyčnívající místo na pons zygomaticus

gnathion – ve střední čáře, na dolním okraji bradové části dolní čelisti

porion – bod nad středním horním okrajem porus acusticus externus

Norma lateralis

bregma

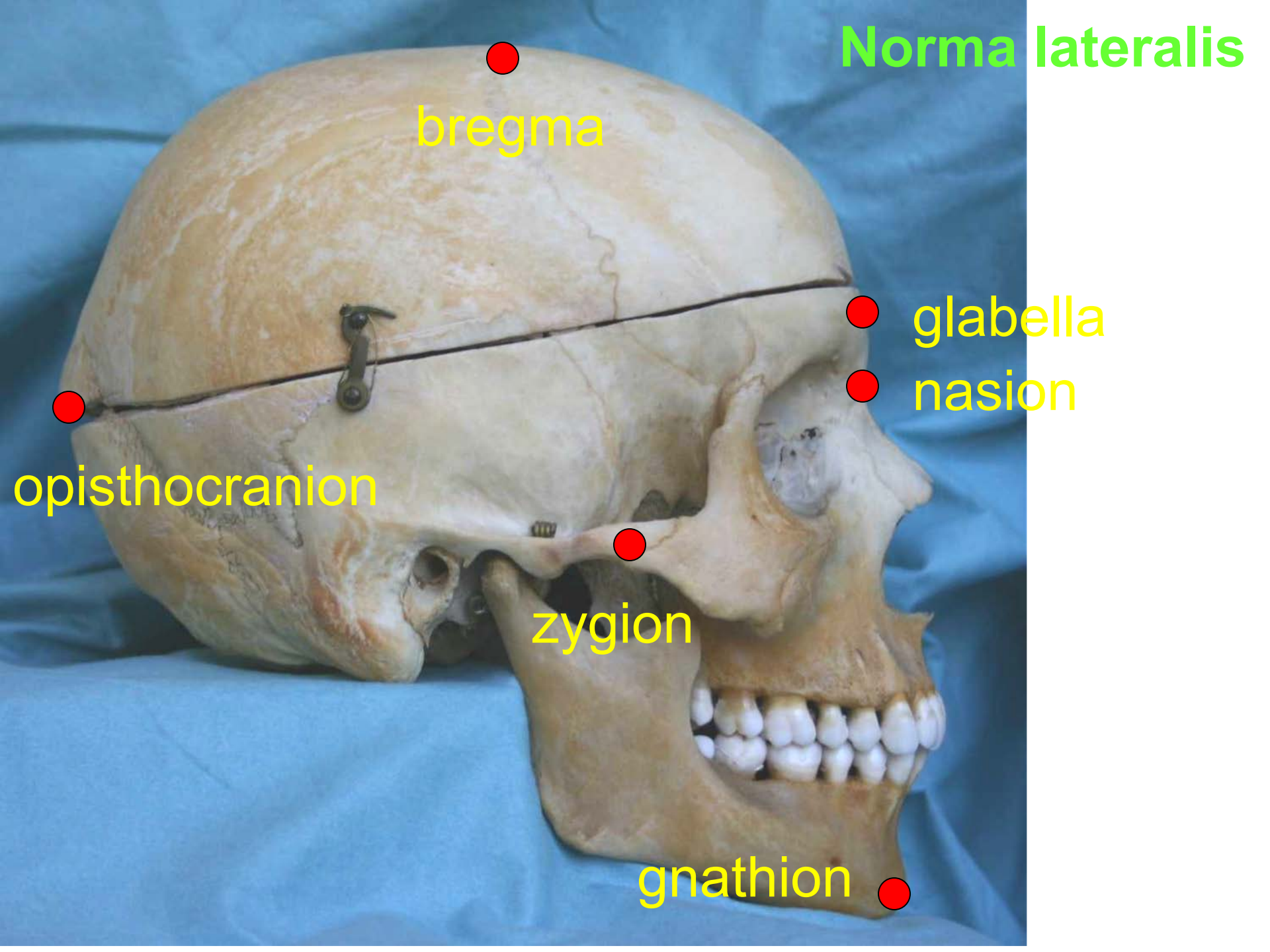
glabella

nasion

opisthocranion

zygion

gnathion



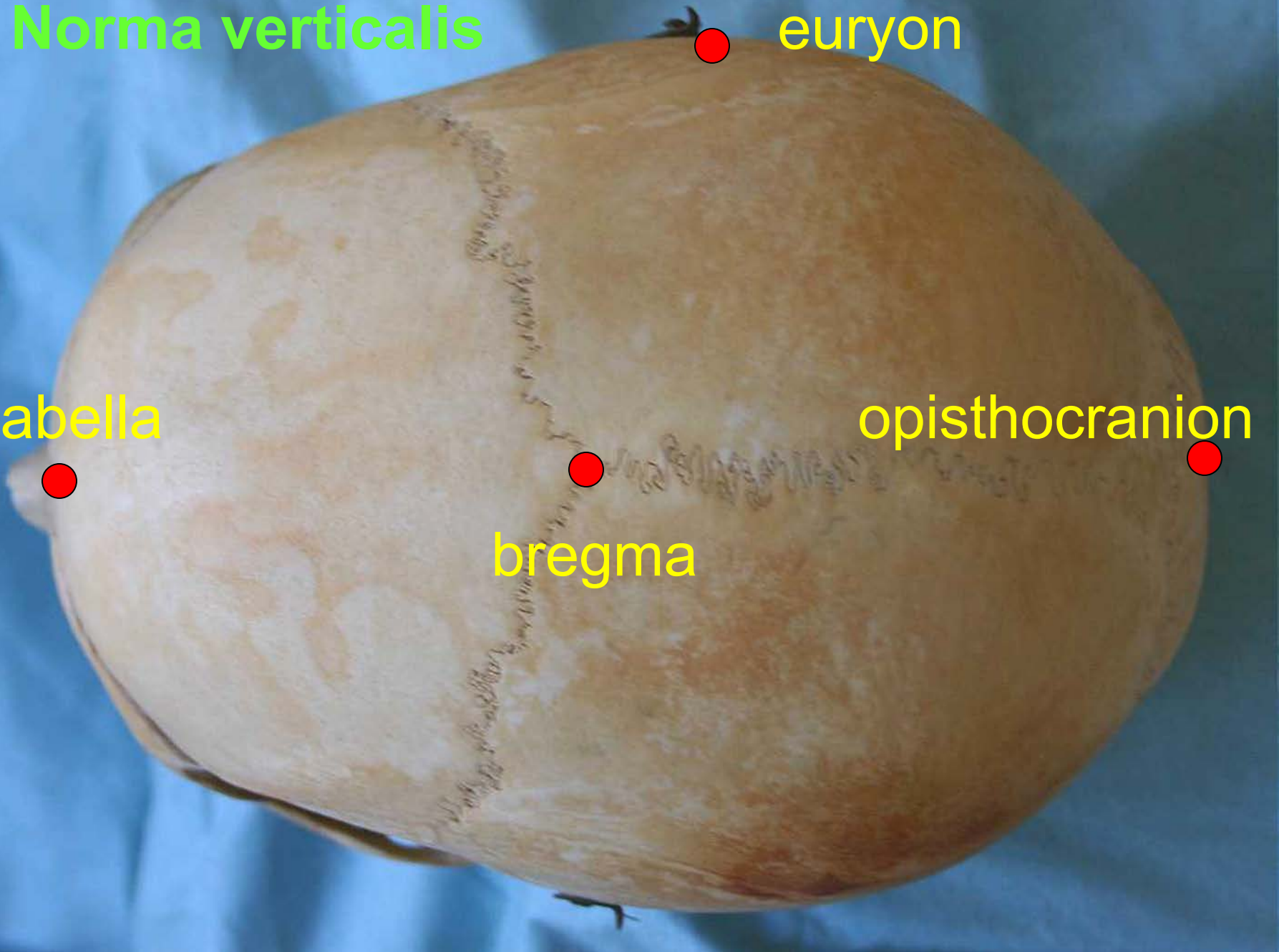
Norma verticalis

euryon

glabella

opisthocranion

bregma



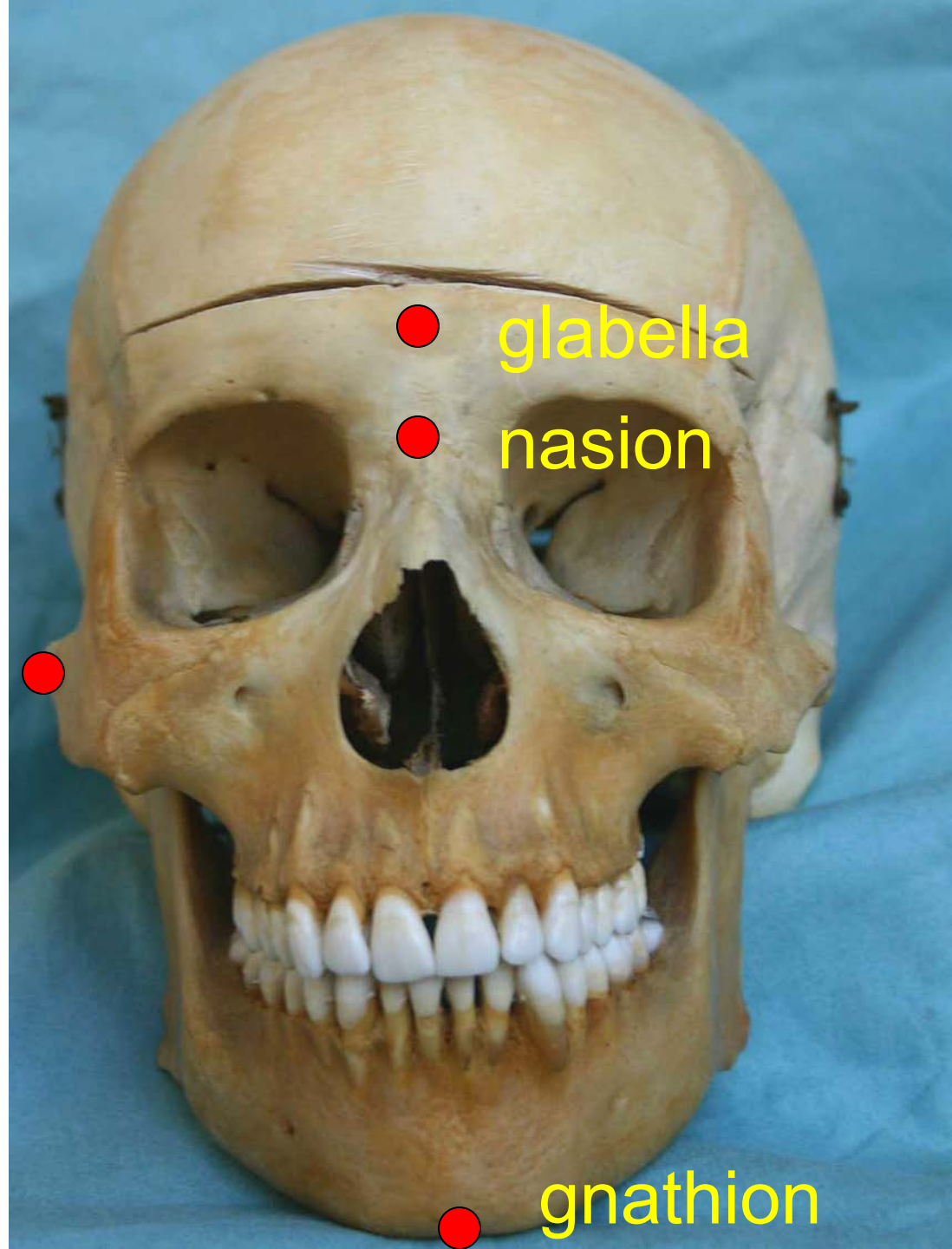
Norma frontalis

zygion

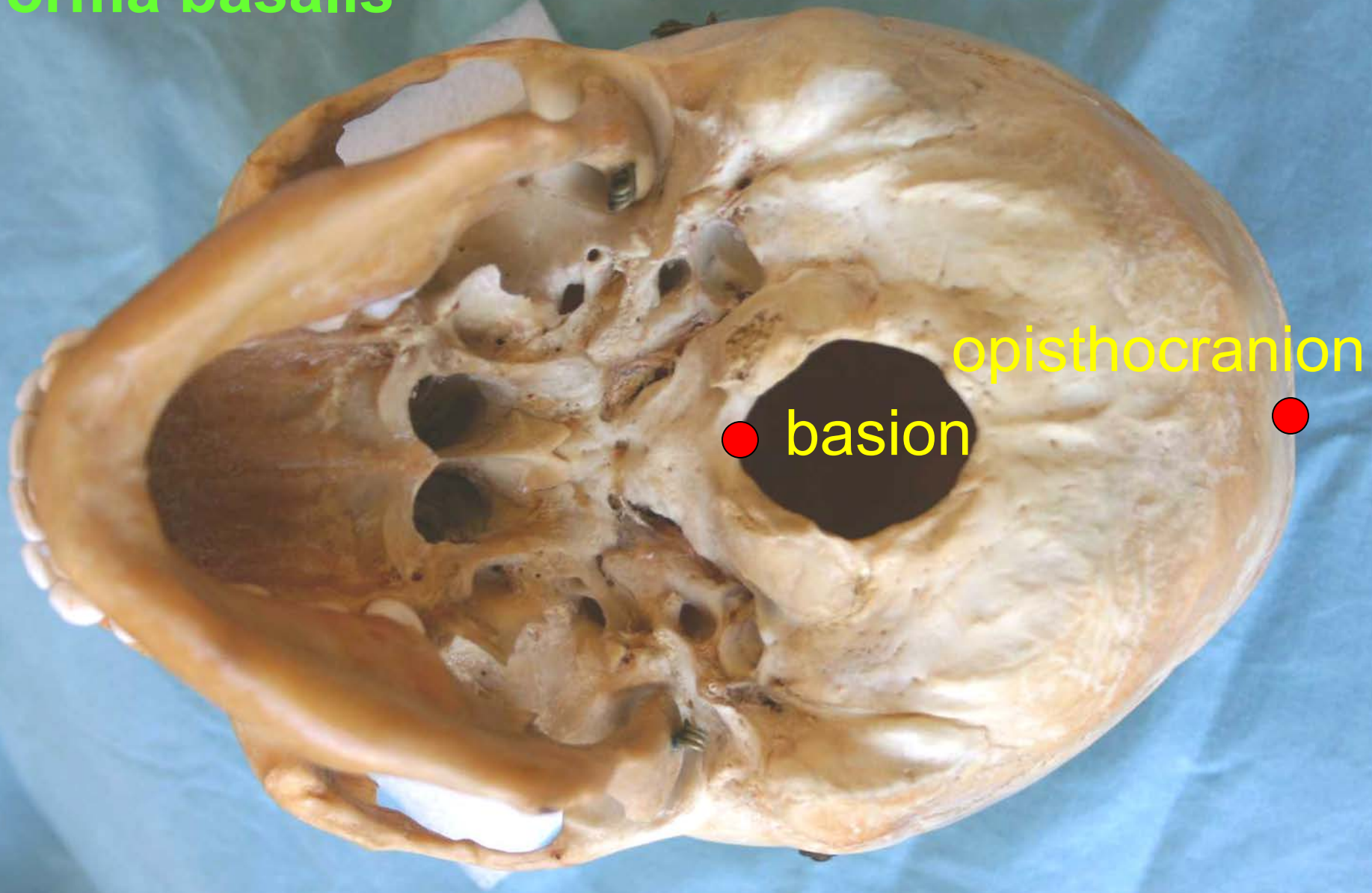
glabella

nasion

gnathion



Norma basalis



Pro základní orientaci nám postačí následující rozměry:

Délka lebky: vzdálenost glabella–opisthocranion

Výška lebky: vzdálenost basion – bregma

Šířka lebky: vzdálenost euryon – euryon

Výška obličeje: vzdálenost nasion – gnathion

Šířka obličeje: vzdálenost zygion – zygion

Směry na trupu

Směry kolmé na transverzální rovinu:

- **superior** = horní, nahoře (proti směru gravitace)
- **inferior** = dolní, dole (ve směru gravitace)
- **cranialis** = nahoru směrem k hlavě
- **caudalis** = dolů směrem od hlavy (směrem k ocasu - latinsky cauda = ocas)

Pojmy *superior* a *cranialis* jsou u člověka stejně jako pojmy *inferior* a *caudalis* synonymní. Obecně však synonymní nejsou: např. u čtyřnohých zvířat *superior* splývá s pojmem *dorsalis* a *inferior* s pojmem *ventralis*.

Směry kolmé na frontální rovinu:

- **anterior** = přední, vpředu
- **posterior** = zadní, vzadu
- **ventralis** = přední, směrem k břišní straně
- **dorsalis** = zadní, směrem k hřbetu (k zádům)

Pojmy *anterior* a *posterior* jsou chápány ve smyslu pohybu organismu. U člověka tedy *anterior* splývá s *ventralis* a *posterior* s *dorsalis*, obecně však synonymní nejsou (např. u ryb jsou tyto směry na sebe kolmé).

Směry kolmé na mediánní rovinu:

- **medialis** = vnitřní, směrem do středu, blíže mediánní rovině
- **lateralis** = vnější, směrem od středu, dále od mediánní roviny
- **dexter** = pravý
- **sinister** = levý

Směry na končetinách

Směry kolmé na transverzální rovinu:

- **superior** = horní, nahoře
- **inferior** = dolní, dole
- **proximalis** = blíže k napojení končetiny na trup, směrem k trupu
- **distalis** = dále od napojení končetiny na trup, směrem od trupu

Směry kolmé na frontální rovinu:

- **anterior** = přední, vpředu
- **posterior** = zadní, vzadu

Směry kolmé na mediánní rovinu:

- **medialis** = vnitřní, směrem do středu, blíže mediánní rovině
- **lateralis** = vnější, směrem od středu, dále od mediánní roviny
- **ulnaris** = vnitřní, na malíkové straně horní končetiny (bližší ulně)
- **radialis** = vnější, na palcové straně horní končetiny (bližší radiu)
- **tibialis** = vnitřní, na palcové straně dolní končetiny (bližší k tibii)
- **fibularis** = vnější, na malíkové straně dolní končetiny (bližší k fibule)

Další směry na končetinách:

- **palmaris** = směrem k dlani, dlaňový
- **plantaris** = chodidlový, směrem k plosce nohy
- **dorsalis** = směrem k hřbetu ruky i nohy, hřbetní

Směry u zubů

- **lingualis** = směrem k jazyku, dovnitř dutiny ústní
- **buccalis** = ke tvářím, ke rtům, směrem ven (u zadních zubů)
- **labialis** = ke tvářím, ke rtům, směrem ven (u předních zubů)

- **mesialis** = směrem do středu zubního oblouku
- **distalis** = směrem ke koncům zubního oblouku

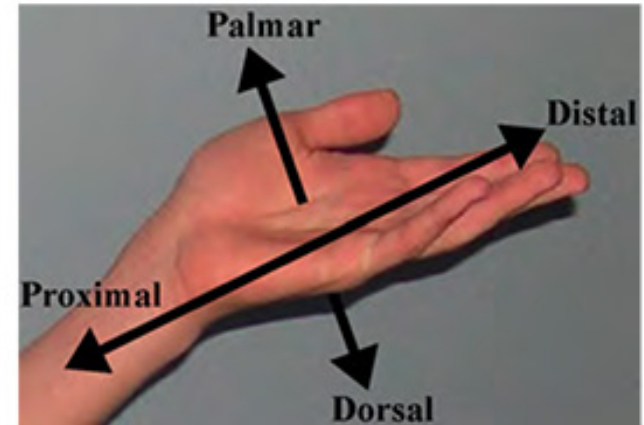


Figure 12: Směry na lidské dlani.

Další směry

- **internus** = vnitřní
- **externus** = vnější, zevní
- **superficialis** = povrchový, na povrchu
- **profundus** = hluboký, v hloubce
- **basalis** = ležící na spodině
- **ascendens** = vzestupný
- **descendens** = sestupný
- **apicalis** = vrcholový, směrem k hrotu (např. na nosu, srdci, prstu, zubu, ...)
- **oralis** = směrem k ústům (při popisu trávicí soustavy)
- **aboralis** = směrem od úst (při popisu trávicí soustavy)
- aj.

Směry v mozku

Z hlediska anatomických směrů je důležité vědět, že v mozku jsou *všechny směry posunuty o 90° ventrálním směrem*, tj. dopředu. Je to dáno vývojem CNS, kdy se mozkový váček ohýbá vůči nervové trubici dopředu dolů. Tudíž pro vyjádření směru "dopředu" se zavádí termín "**rostrální směr**" (rostrum - prvoústa, dáno embryologickým zakládáním CNS).

Hlavní části těla

- **caput** = hlava
 - **cranium** = lebka
 - **frons** = čelo
 - **facies** = obličej
 - **oculus** = oko
 - **nasus** = nos
 - **auris** = ucho
 - **os** = ústa
- **collum** = krk
 - **nucha** = šíje
- **truncus** = trup
 - **thorax** = hrudník

- **pectus** = prsa, hrud'
- **mamma** = prs
- **dorsum** = hřbet, záda
- **abdomen, venter** = břicho
- **lumbus** = bedro
- **inguen** = tříslu
- **pelvis** = pánev
- **nates (clunes)** = hýždě
- **perineum** = hráz
- **coxa** = kyčel

- **membrum superius** = horní končetina
 - **brachium** = paže
 - **axilla** = podpažní jáma
 - **antebrachium** = předloktí
 - **cubitus** = loket
 - **manus** = ruka
 - **carpus** = zápěstí
 - **metacarpus** = záprstí
 - **dorsum manus** = hřbet ruky
 - **palma manus** = dlaň
 - **digiti manus** = prsty ruky

anatomické názvosloví

- **membrum inferius** = dolní končetina
 - **femur** = stehno
 - **genu** = koleno
 - **poples** = zákolení
 - **crus** = bérec
 - **sura** = lýtko
 - **pes** = noha
 - **calx** = pata
 - **tarsus** = zánártí
 - **metatarsus** = nárt
 - **planta** = chodidlo
 - **dorsum pedis** = hřbet nohy
 - **digiti pedis** = prsty nohy

- **Osteologie (nauka o kostech a skeletu)**

Nauka o kostech a skeletu

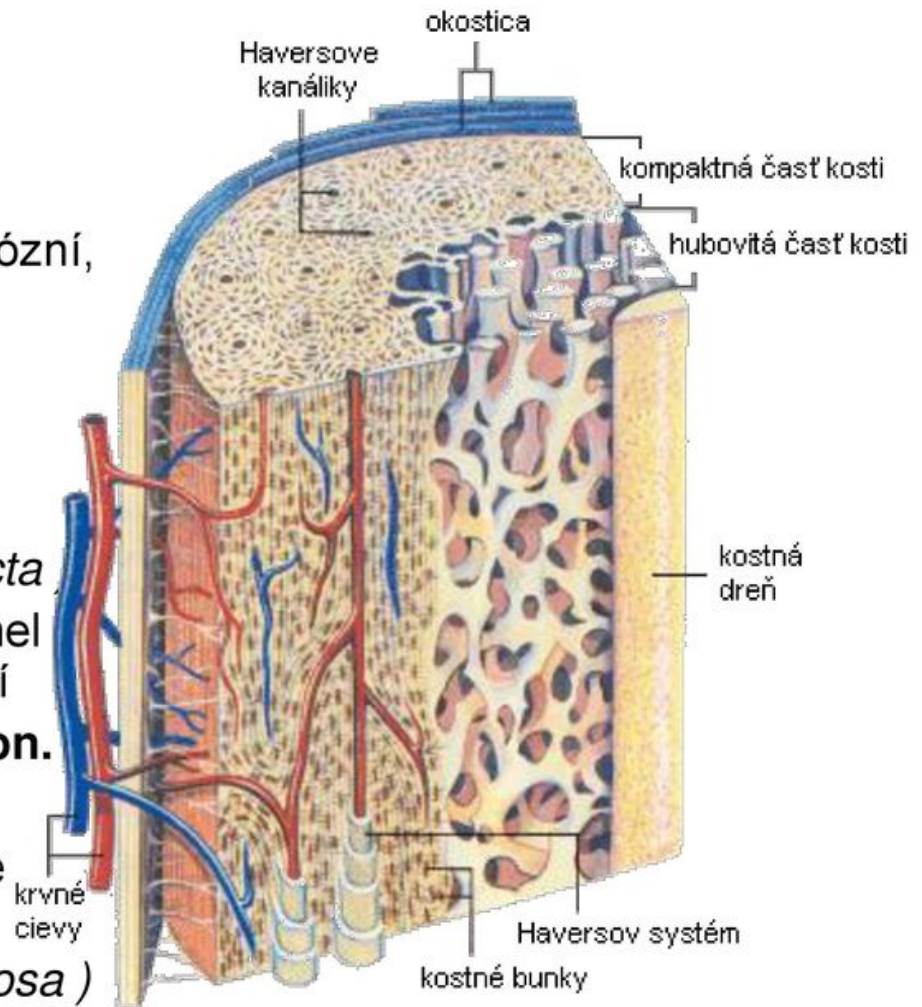
- kostní tkáň
- mikroskopická stavba kosti
- kost jako orgán
- vývoj kostí, osifikace
- dělení kostí podle tvaru
- popis jednotlivých kostí

Stavba kosti (vrstvy):

- 1. PERIOSTEUM okostice (fixace - Sharpeyova vlákna), inervace, cévy krevní a lymfatické, růst a regenerace, senzitivita, remodelace a hojení
- 2. SUBSTANTIA COMPACTA (CORTICALIS)
- 3. SUBSTANTIA SPONGIOSA („diploe“ plochých kostí)
- MEDULLA OSSIIUM - cavitas medullaris v dlouhých kostech – červená, žlutá, šedá kostní dřev (m. rubra, lutea, grisea – gelatinosa)
- Novorozenec – m. rubra ve všech kostech (X dospělost)

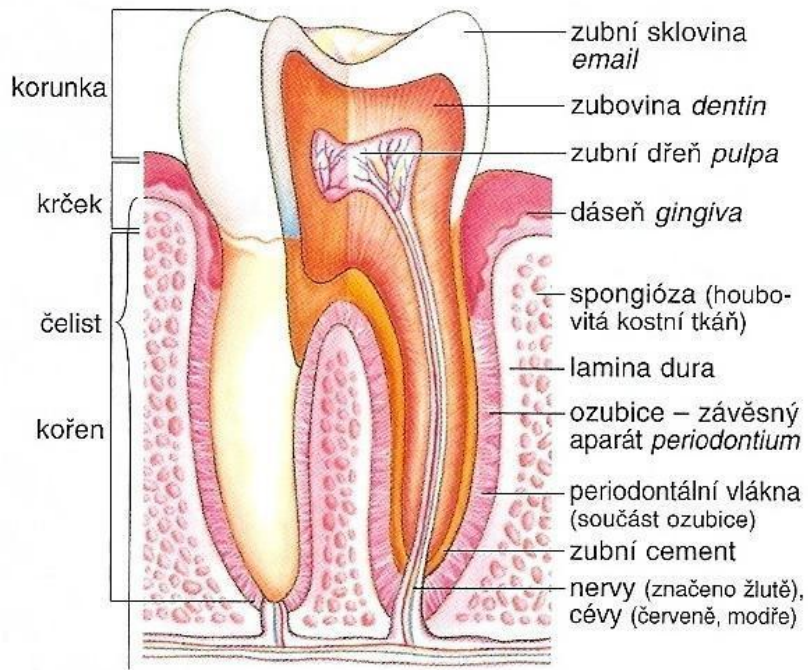
Stavba kosti

- **Periosteum** - zevní vrstva fibrózní, vnitřní kambiová.
- Volkmannovy kanálky
- Sharpeyova vlákna
- **Endost** - (*endosteum*)
- **Kompakta** (*substantia compacta*)
- Haversovy lamely - systém lamel kolem jedné cévy tvoří základní stavební jednotku kosti – **osteon**.
- Vmezežené lamely
- Povrchové lamely - z kambiové vrstvy netvoří osteon.
- **Spongióza** (*substantia spongiosa*) nepravidelně (*diploe*), do určitých směrů – trajektorií,

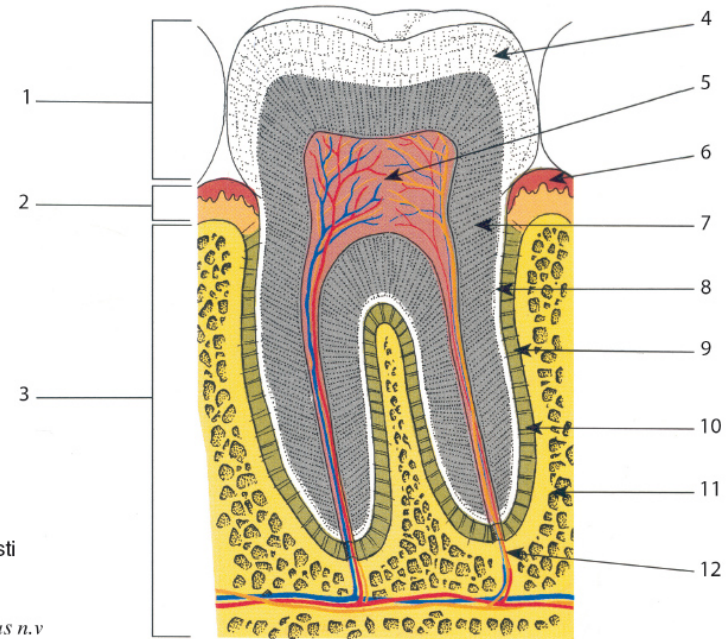


Obr. Stavba dlhej kosti

osteologické minimum



- 1 Zubní korunka
Corona dentis
- 2 Zubní krček
Collum dentis
- 3 Zubní kořen
Radix dentis
- 4 Sklovina
Enamelum
- 5 Zubní dřeň
Pulpa dentis
- 6 Dáseň
Gingiva
- 7 Zubovina
Dentin, dentinum
- 8 Zubní cement
Cementum
- 9 Ozubice
Periodontium
- 10 Vlákná vazivové tkáně
Parodont
- 11 Alveolární výběžek čelisti
Processus alveolaris
- 12 Krevní cévy a nerv
A. maxillaris, n. trigeminus n.v



Modelace tvaru kostí

- **základní tvar** kosti je dán geneticky, vzniká již v embryonálním období
- **remodelace** a přesné dotvoření tvaru kosti závisí na působících mechanických vlivech, tlaku, tahu vazů a svalů, probíhajících cév a nervů, apod.
- vznikají tak **prohloubená místa a otisky** (sulcus, incisura, impressio, fovea, fossa, cavitas)
- **vyvýšená místa a otvory** (tuber, tuberculum, tuberositas, linea, prominentia, eminentia, spina, crista, foramen, canalis, apertura, etc.)
- na základě působících sil se modeluje **architektonika spongiózní vrstvy** kostí
- **kostní věk** – určení podle stupně osifikace na rtg snímcích

Tvar kostí

1. Kosti dlouhé – ossa longa – humerus, ulna, radius, femur, tibia, fibula
 - tělo - corpus (DIAPHYSIS) a dvě epifyzy (EPIPHYSIS)
2. Kosti ploché – ossa plana – scapula, sternum, cranium, pelvis
 - jeden velmi krátký rozměr, dvě vrstvy kompakty – *lamina externa* a *lamina interna*, mezi nimi *diploe*
3. Kosti krátké – ossa brevia – carpus, tarsus
 - všechny rozměry jsou přibližně stejné
4. Kosti nepravidelné – ossa irregularia – vertebrae
5. Kosti pneumatizované – ossa pneumatica - kavity vyplněné vzduchem a pokryté sliznicí – lebka (maxilla, os temporale, os frontale, ...)
6. Kosti sezamské – ossa sesamoidea – vznikají v průběhu šlach, kolem kloubů – patella, klouby palců ruky a nohy

Spojení kostí

1) SPOJENÍ PEVNÉ (plynulé, souvislé)

- žádný nebo minimální pohyb
- spojení některým druhem pojivové tkáně (vazivem, chrupavkou nebo kostní tkání)

a) *junctura fibrosa* – *syndesmosis* (př. tibia + fibula, spojení ligamentem), *sutura* (šev) – spojení plochých kostí lebky –, *gomphosis* (*junctura dentoalveolaris*) – spojení zubu a alveolu (jamky) v čelisti s připojením vazivem (ozubice, periodontium)

b) *junctura cartilaginea* – SYNCHONDROSIS (př. P + L os pubis – symfýza)

c) *junctura ossea* – SYNOSTOSIS (př. os sacrum, S1 až S5)

Spojení kostí

2) SPOJENÍ V DOTYKU (klouby), neboli juncturae synoviales, articulationes

- articulatio, -onis, f. – kloub, spojení kostí (!! pasivní pohyb)
- pohyblivé spojení konců kostí, které se pouze dotýkají

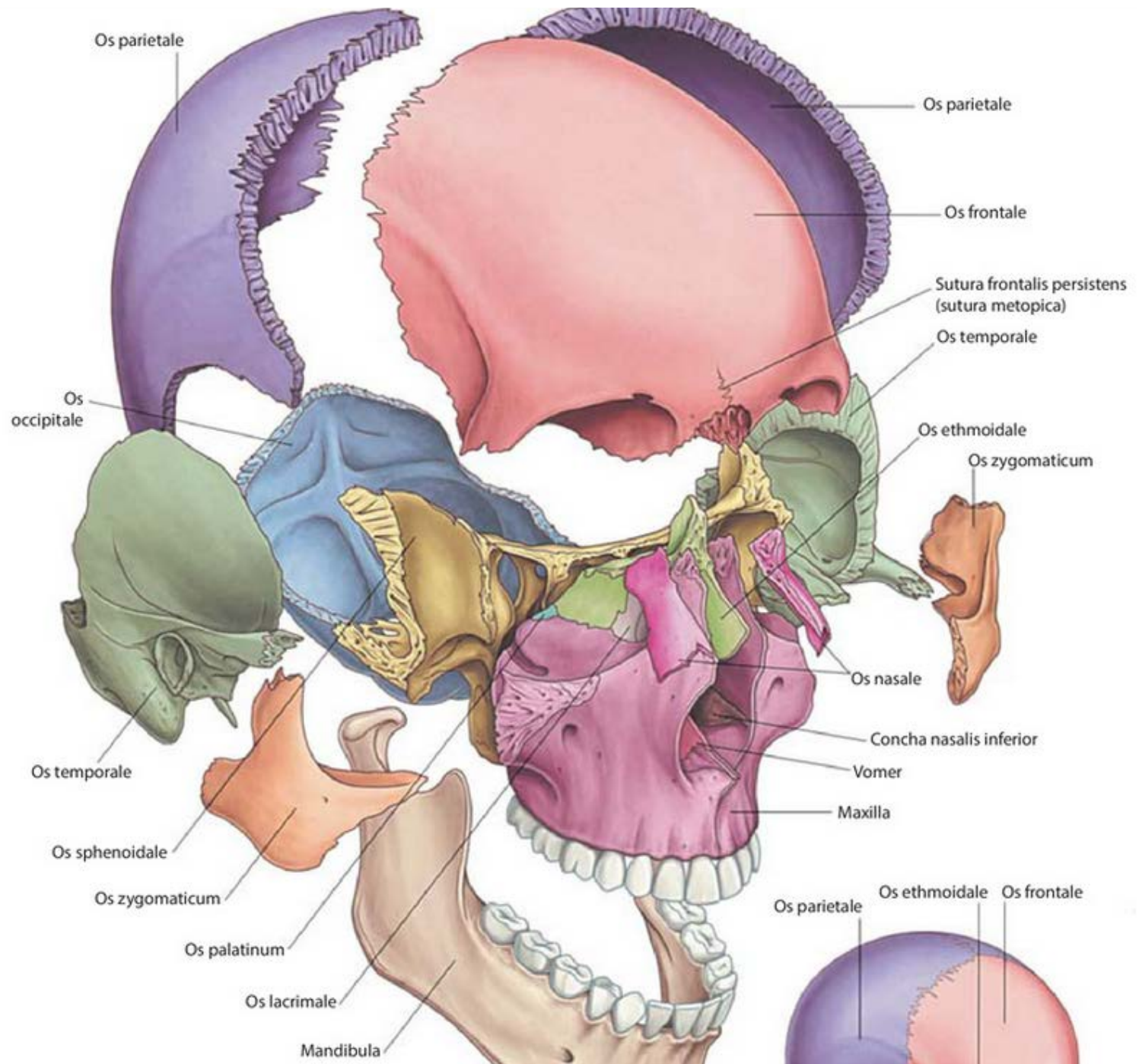
Principy stavby synoviálních kloubů:

kloubní plochy (facies articulares), konce kostí pokryté chrupavkou, většinou hyalinní

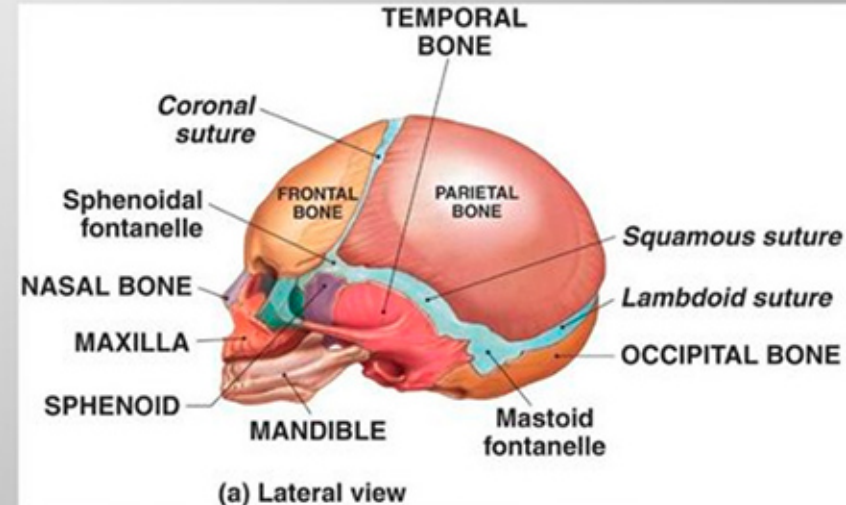
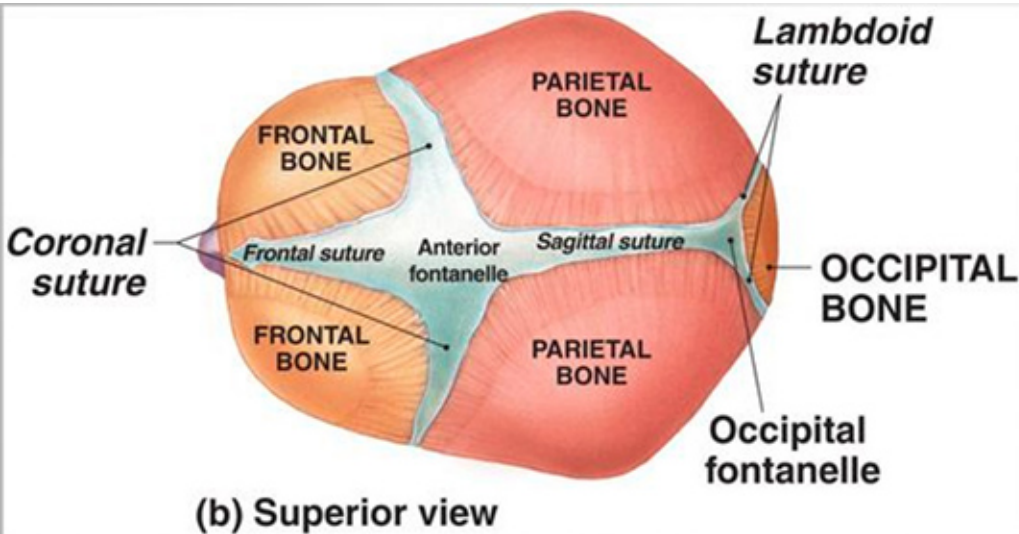
- obvykle jsou tvarovány jako jamka a hlavice
- jsou i místem přirůstání kosti

kloubní pouzdro (capsula articularis), pevný vazivový obal kloubutvořený dvěma vrstvami, vnitřní vrstva, membrana synovialis, produkuje synoviální tekutinu

kloubní dutina (cavitas articularis), vyplněna kloubním mazem, sloužícím jako lubrikant a nutriční pro chrupavky kloubních ploch



fontanely

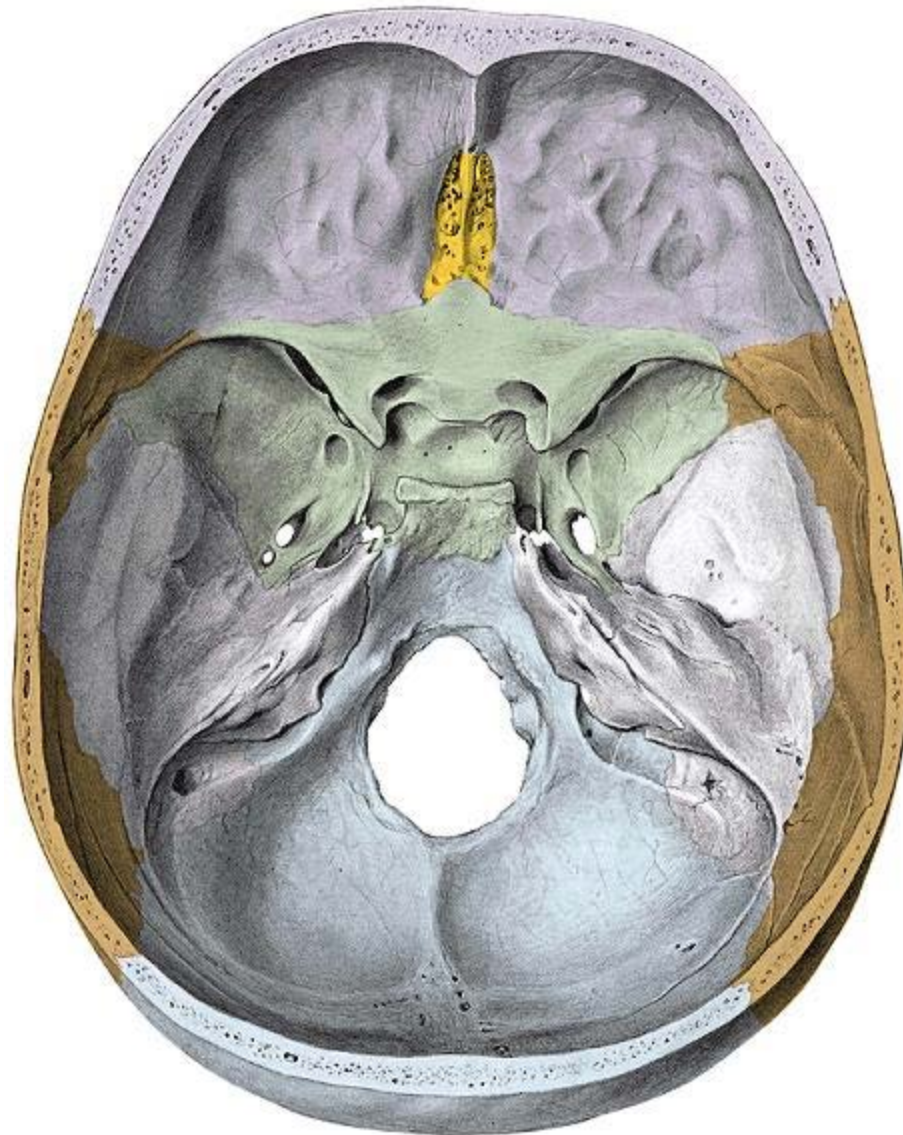


Mezi kostmi klenby lebeční jsou u novorozence **vazivové pásy**. Z toho důvodu jsou kosti klenby lebeční **mírně pohyblivé** a při porodu se jejich okraje podsouvají pod sebe (tzv. konfigurace hlavičky pro snazší průchod porodními cestami). Tyto vazivové pásy na některých místech přecházejí v rozsáhlejší **vazivové blány**, které nazýváme **fonticuli (fontanely)** = lupínky.

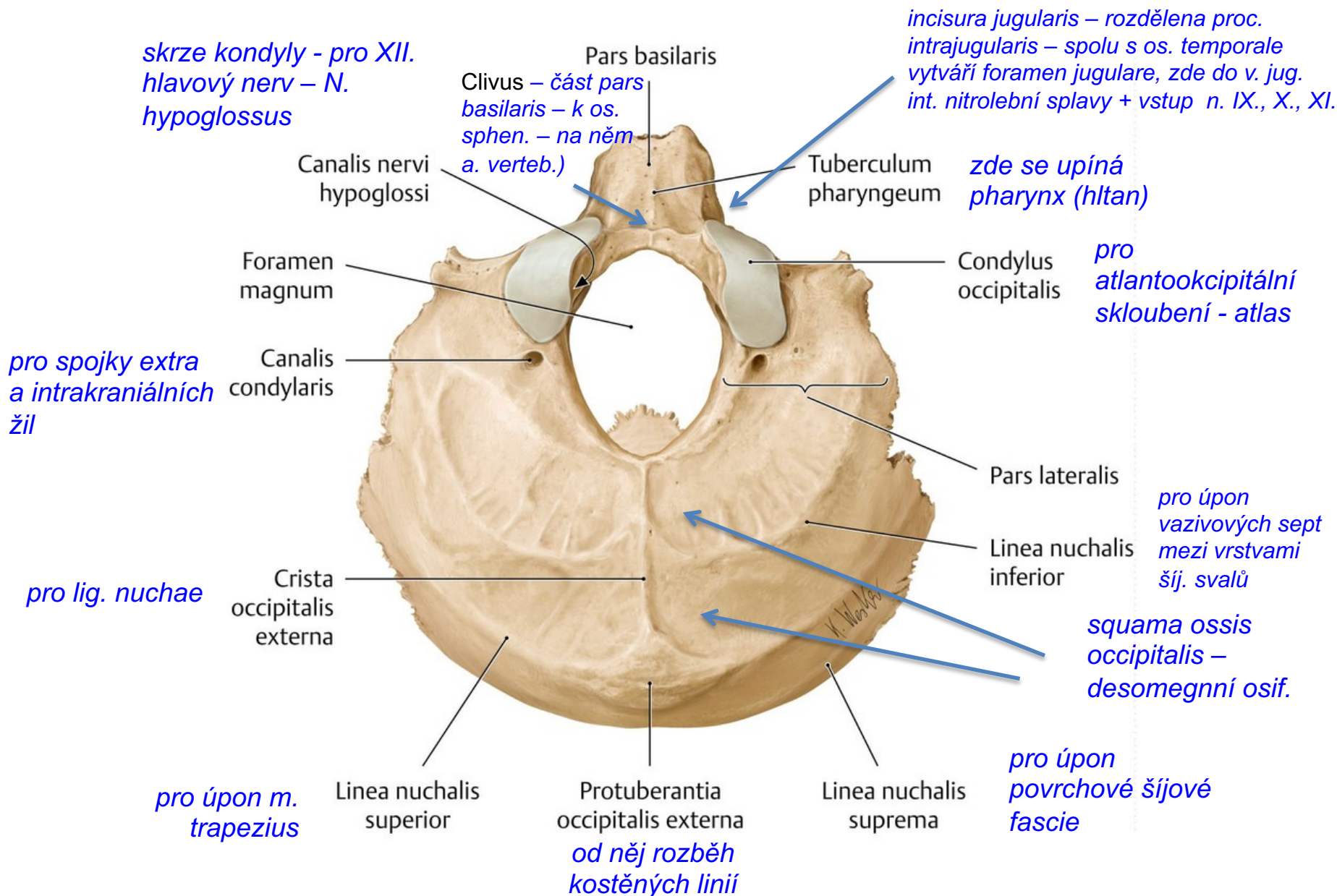
Kosti neurocrania

- Os frontale
- Os parietale (2)
- Os occipitale
- Os sphenoidale
- Os temporale (2)

Přehled kostí neurocrania



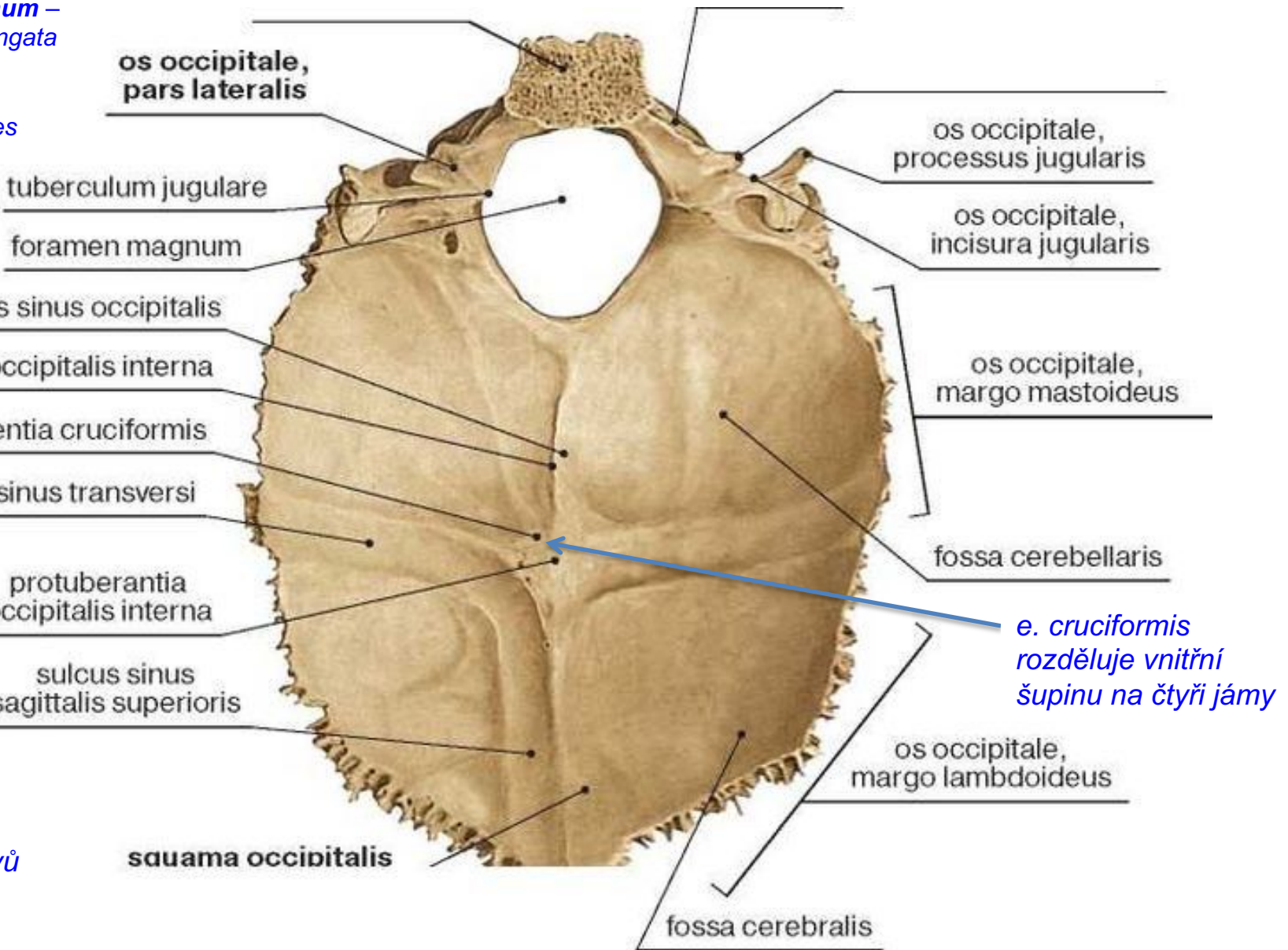
os occipitale / kost týlní (facies interna)



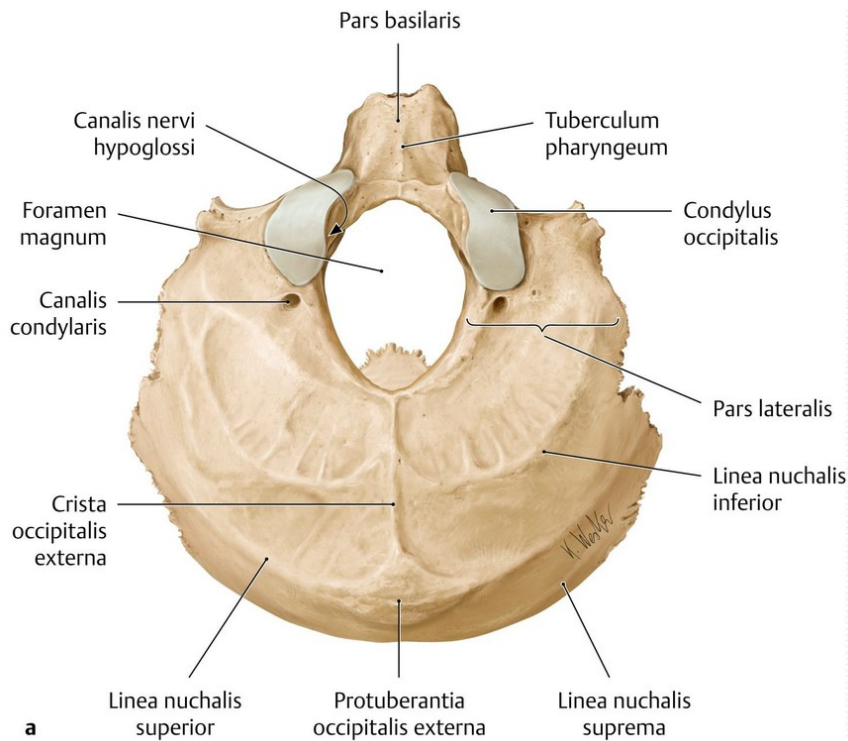
os occipitale / kost týlní (facies interna)

obsah f. magnum –

- medulla oblongata
- XI. nervus accessor.
- aa. vertebrales
- aa. spinales ant. et post.



os occipitale / kost týlní (facies interna)

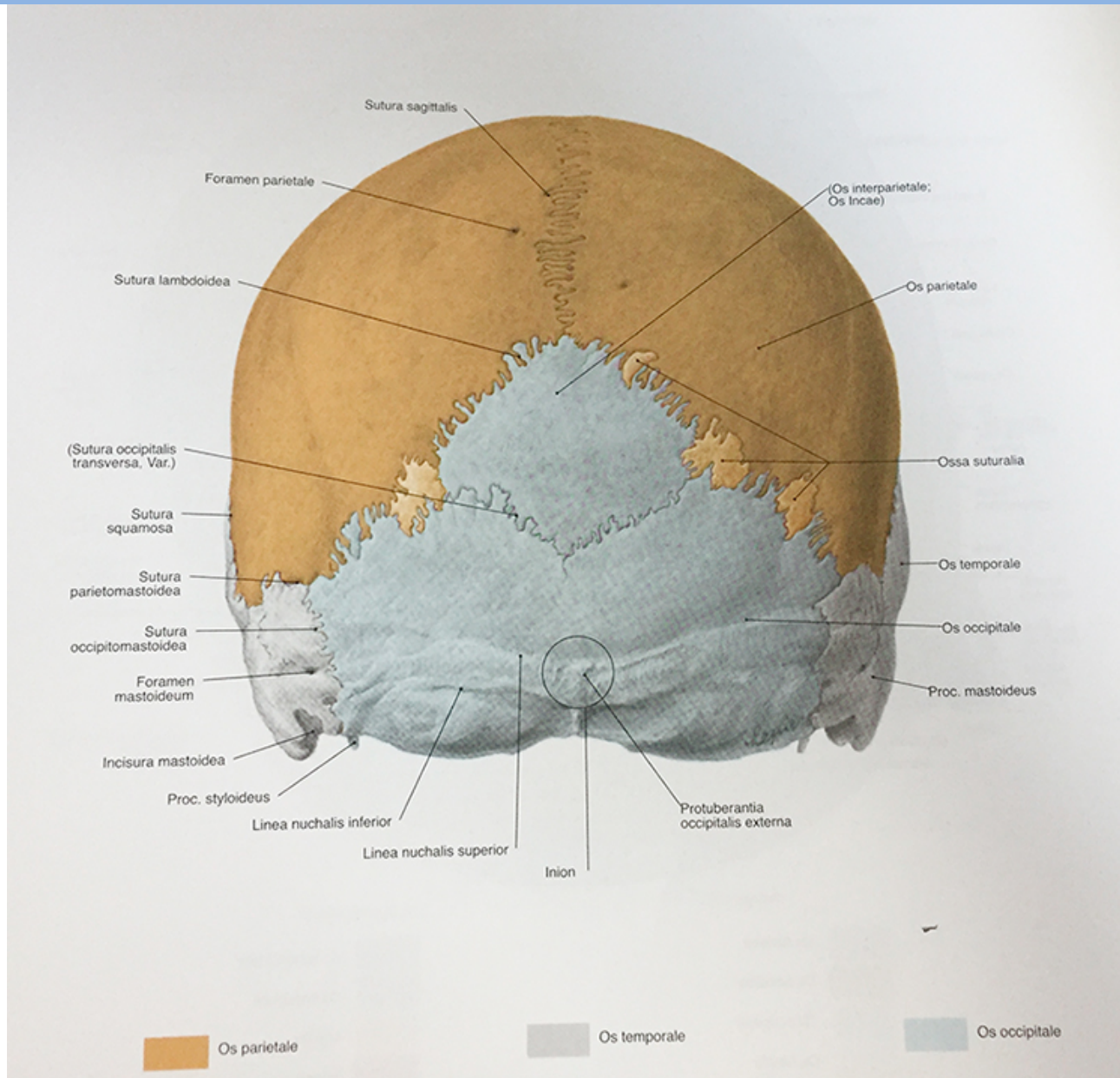


charakteristika: nepárová, tělo (pars basilaris), partes laterales, squama occipitalis

spoje: margo lambdoideus – s os parietale (sutura lambdoidea)

osifikace: převážně chondrogenní okolo f. magnum, horní část šupiny vazivově, vpředu chrupavčitě s os sphenoidale – synchondrosis sphenoccipitalis

os occipitale / kost týlní a vztahy



os occipitale / kost týlní – souhrn

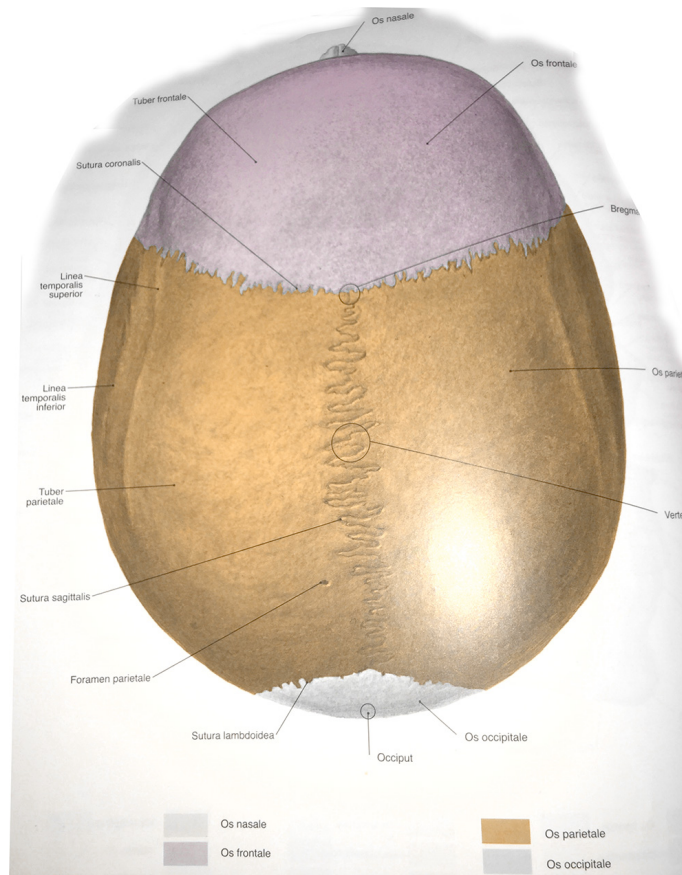
Pars basilaris: clivus, tuberculum pharyngeum.

Partes laterales: condylus occipitalis, fossa condylaris, canalis condylaris, incisura jugularis, canalis hypoglossi.

Squama occipitalis: protuberantia occipitalis externa; crista occipitalis externa; linea nuchae suprema, superior et inferior; planum nuchale; planum occipitale; fossae cerebrales; fossae cerebellares; sulcus sinus transversi; sulcus sinus sagittalis superioris; protuberantia occipitalis interna; crista occipitalis interna; eminentia cruciformis.

Foramen magnum.

os parietale / kost temenní (facies externa)

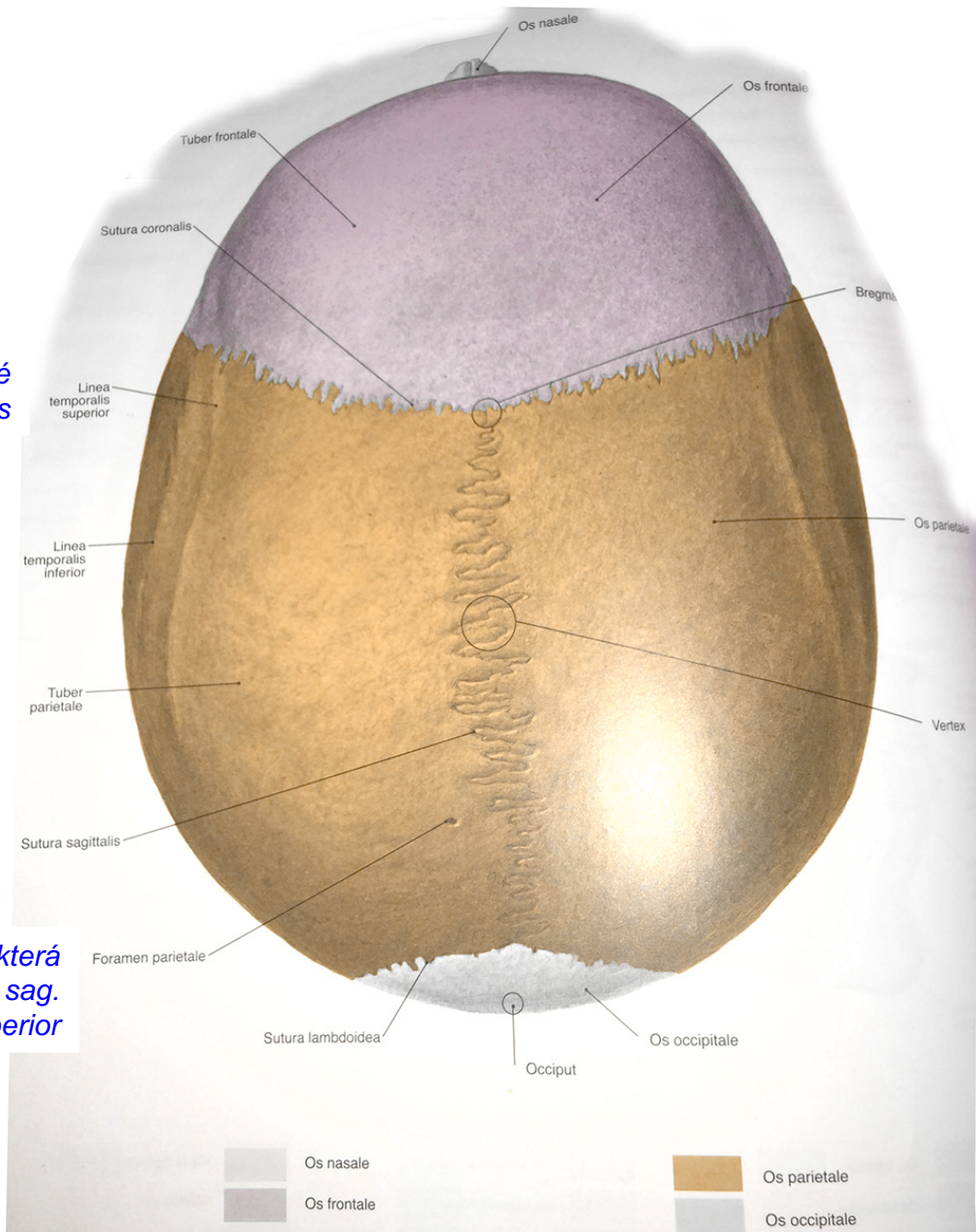


charakteristika: párová

spoje: sutura coronaris s kostí čelní, sutura lambdoidea s kostí týlní, s kostí spánkovou sutura squamosa, sutura squamosa s druhostrannou kostí

osifikace: desmogenní od tuber parietale

os parietale / kost temenní (facies externa)



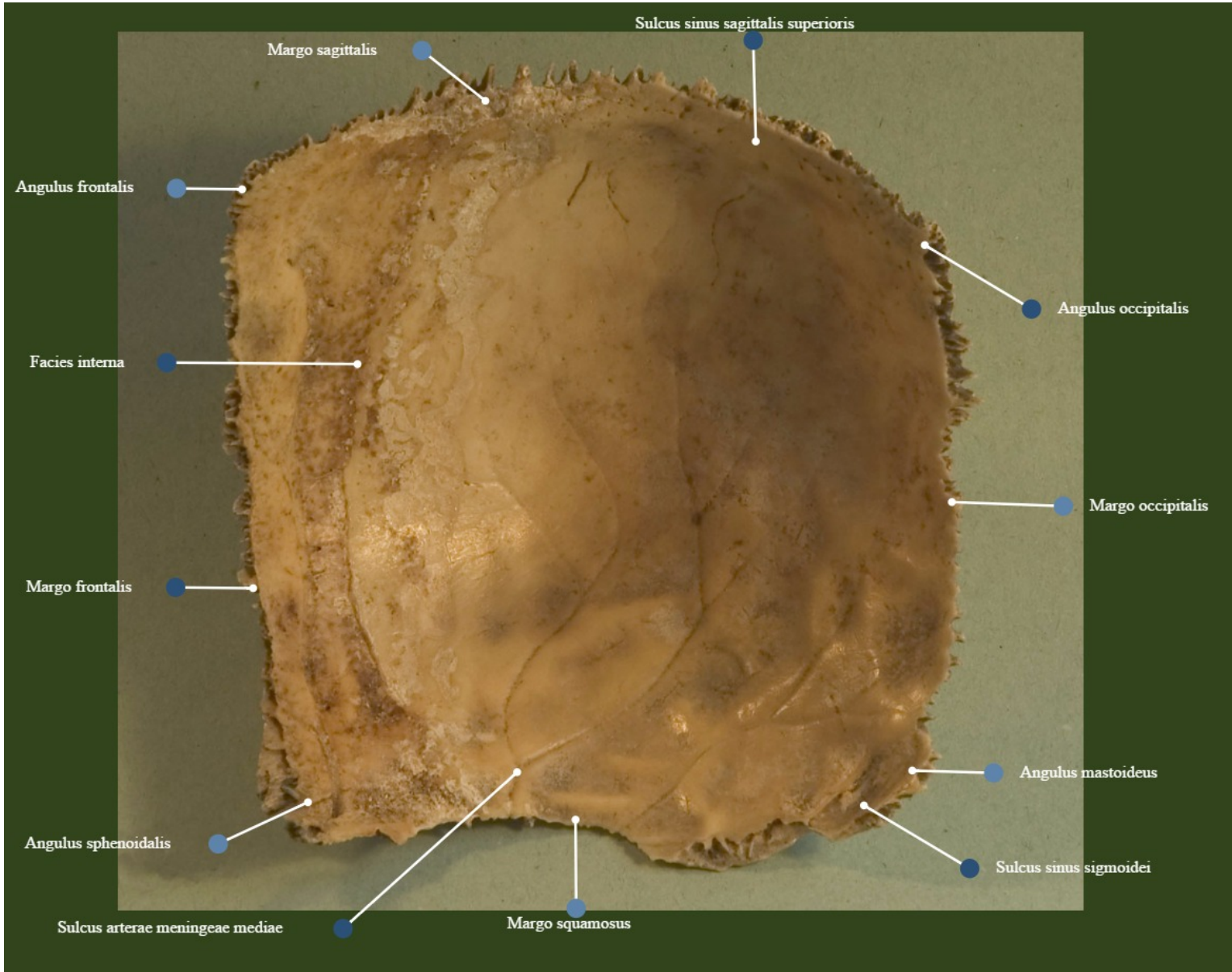
pro začátek úponové fascie m. temporalis

pro připojení okrajů m. temporalis

zde začíná osifikace os parietale

pro žilní spojku, která vede do sin. sag. superior

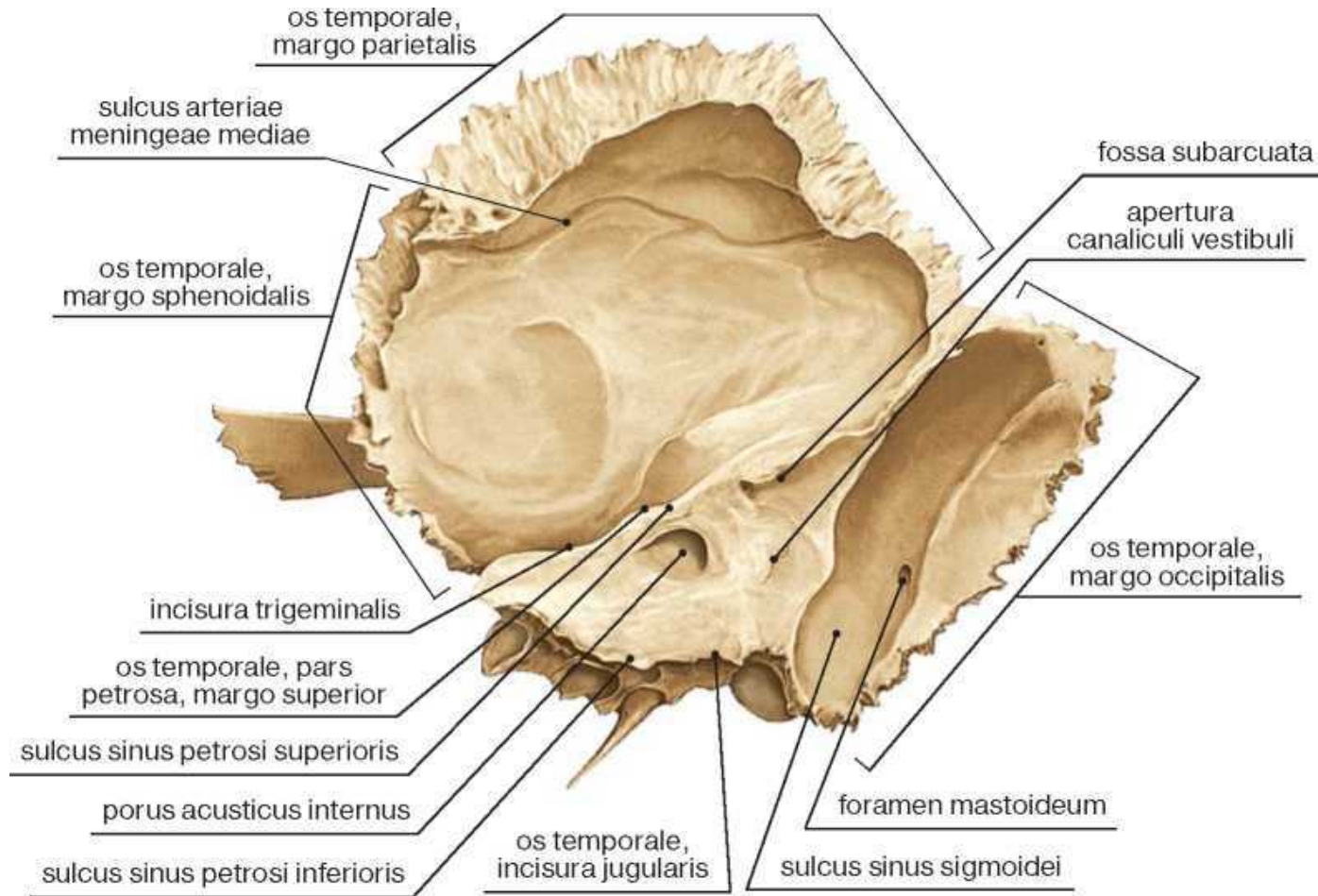
os parietale / kost temenní (facies interna)



os parietale / kost temenní – souhrn

Foramen parietale; tuber parietale; linea temporalis superior et inferior; sulcus sinus sagittalis superioris; sulcus arteriae meningae mediae.

os temporale / kost spánková (pars petrosa)

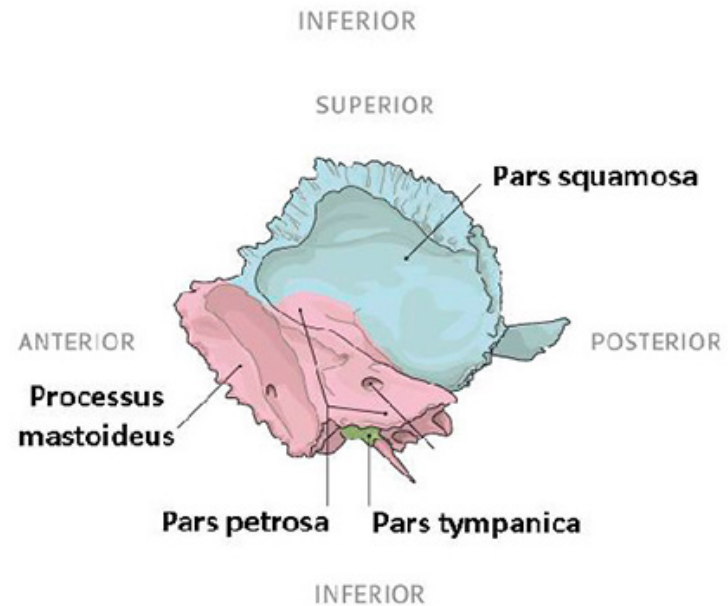
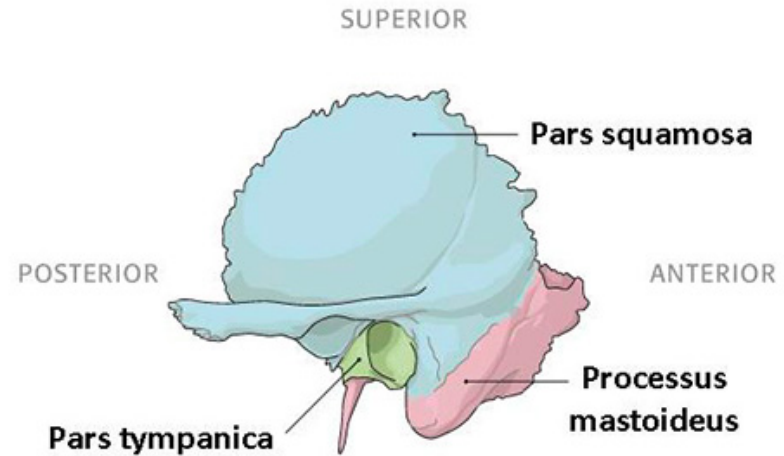
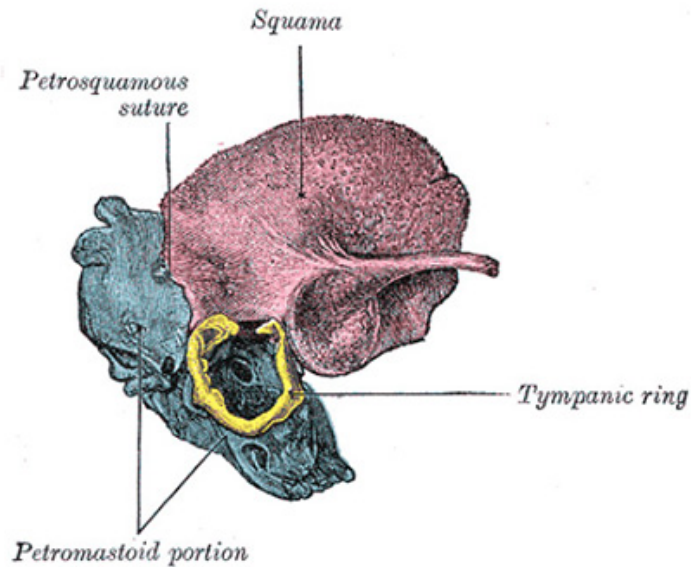


charakteristika: párová, pět částí – pars petrosa, pars mastoidea, pars squamosa, pars tympanica, pars styloidea,

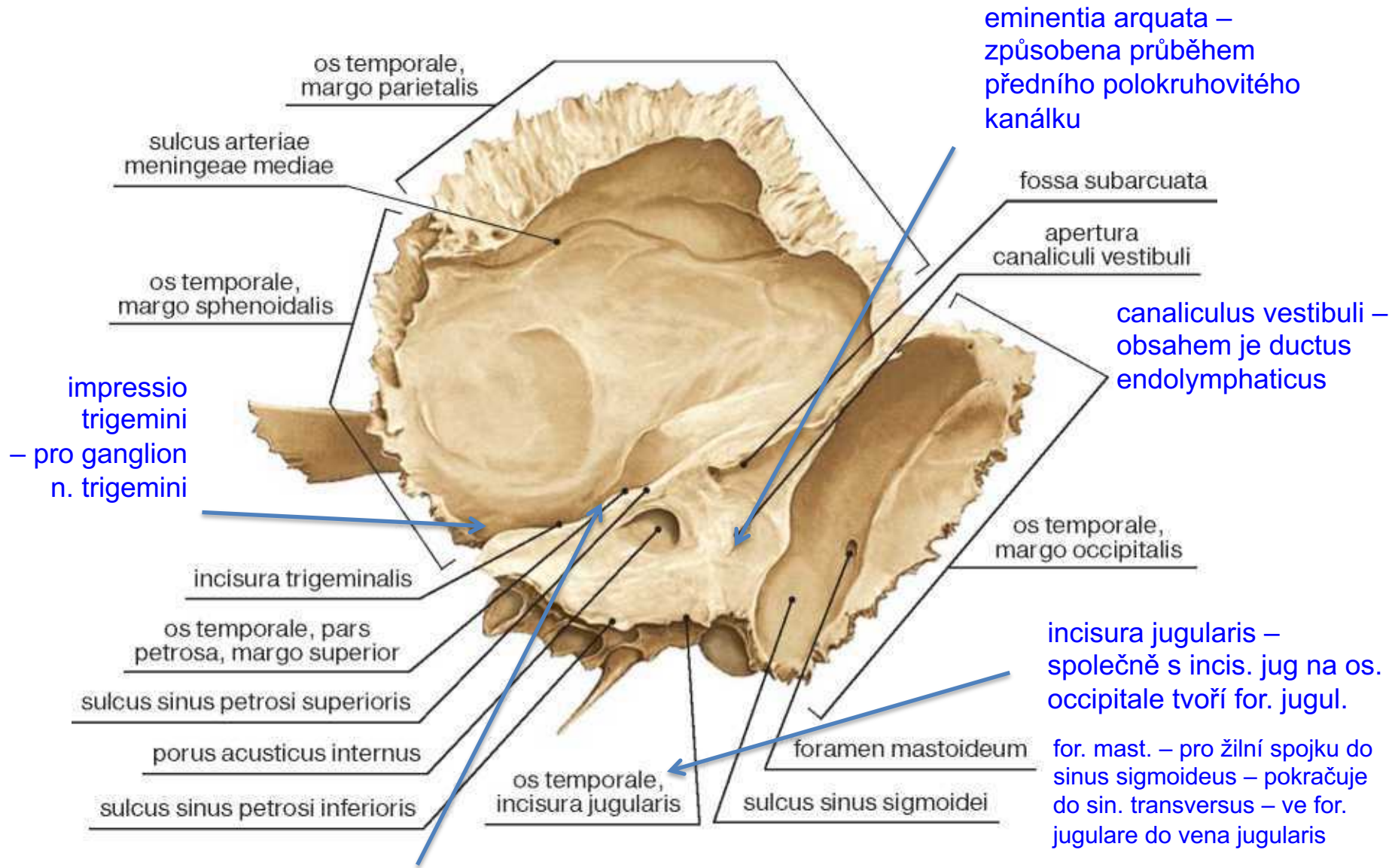
osifikace: chondrogenní a desmogenní

Spánková kost (*Os temporale*)

- pars petrosa
- pars tympanica
- pars squamosa

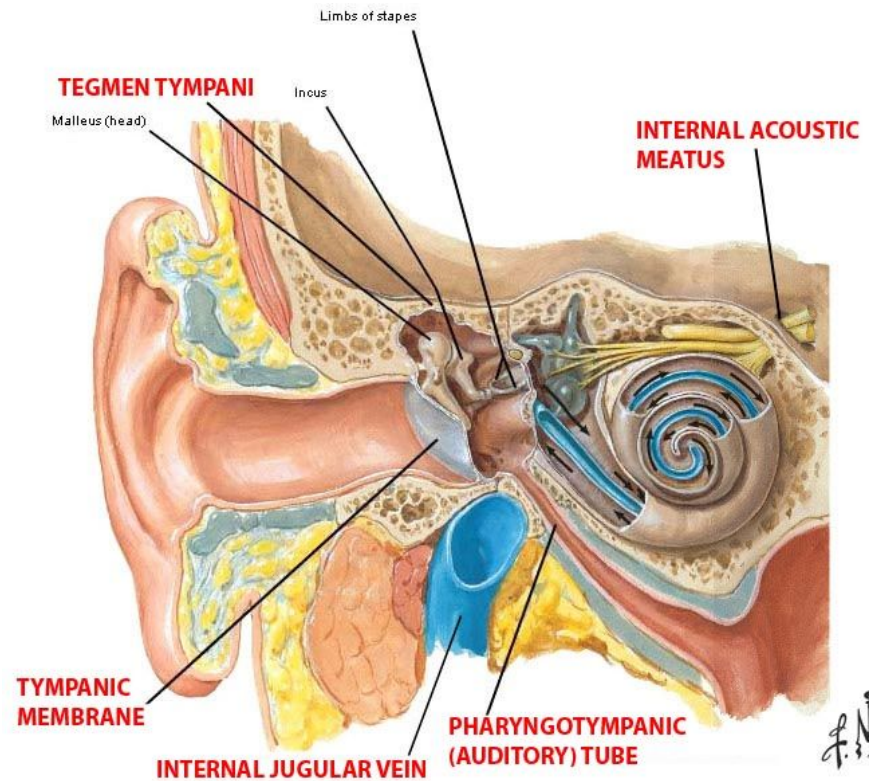
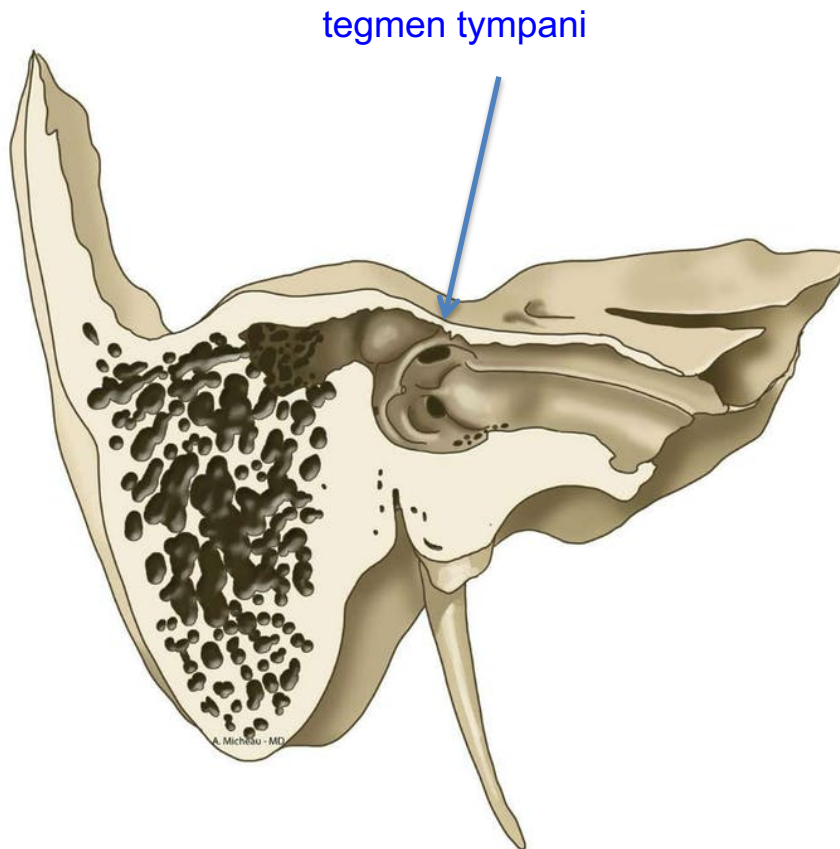


os temporale / kost spánková (pars petrosa)



n. petrosus major – výstup na přední ploše pyramidy v hiatus nervi petrosi majoris (hiatus canalis facialis) větev VII (n. facialis), parasymp složka pro žlázy slzní, nosní, patrové, nosohltanové

os temporale / kost spánková – tegmen tympani



charakteristika: plocha (tenká kostní lamela). Riziko šíření zánětu ze středouší do processus mastoideus a mozkové pleny. V něm je hiatus canalis n. petrosi minoris (z n. tympanicus – ten je z IX. - glossopharyngeus).

os temporale / kost spánková (pars petrosa)

Impressio trigeminalis

Tegmen tympani / Středoušní strop

Eminentia arcuata

Sulcus nervi petrosi majoris

**Hiatus canalis nervi petrosi majoris +
Canalis nervi petrosi majoris**

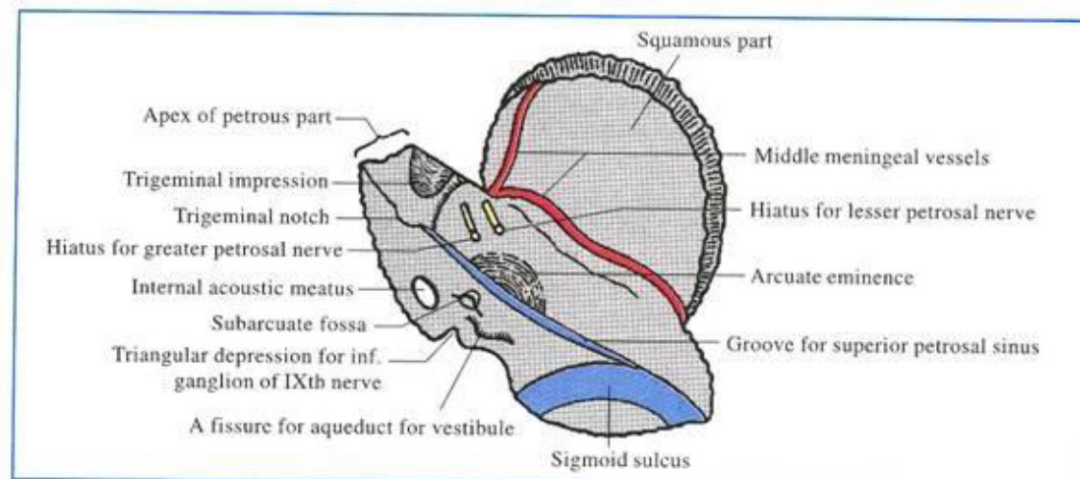
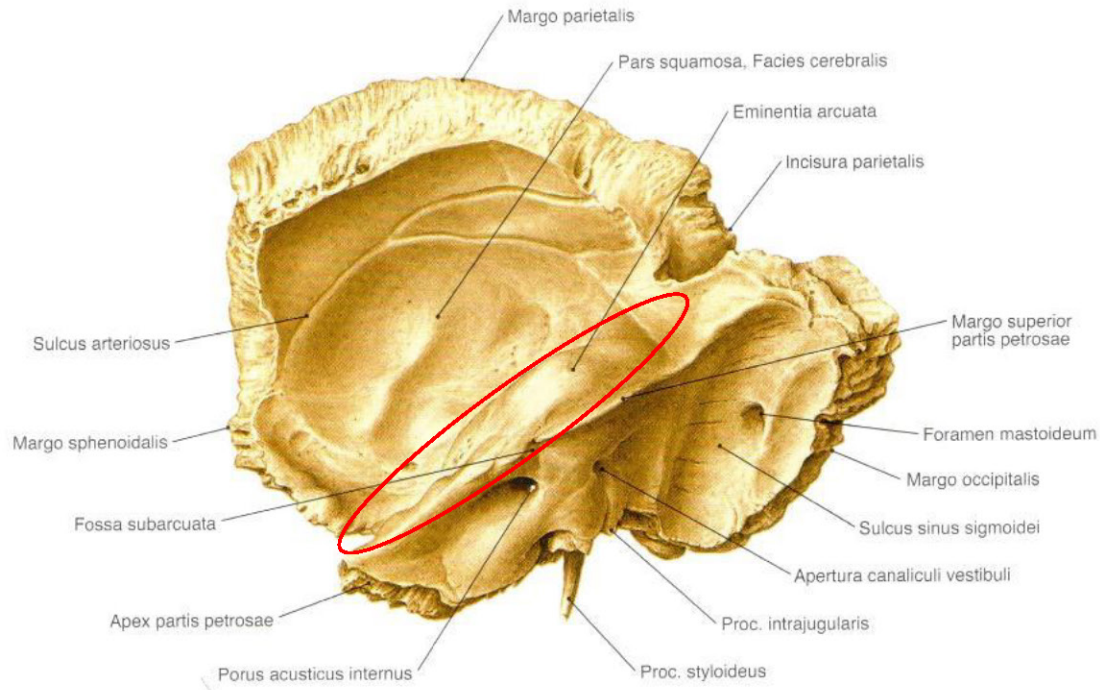
Sulcus nervi petrosi minoris

**Hiatus canalis nervi petrosi minoris +
Canalis nervi petrosi minoris**

**Margo superior partis petrosae (dříve
crista pyramidis)**

Sulcus sinus petrosi superioris

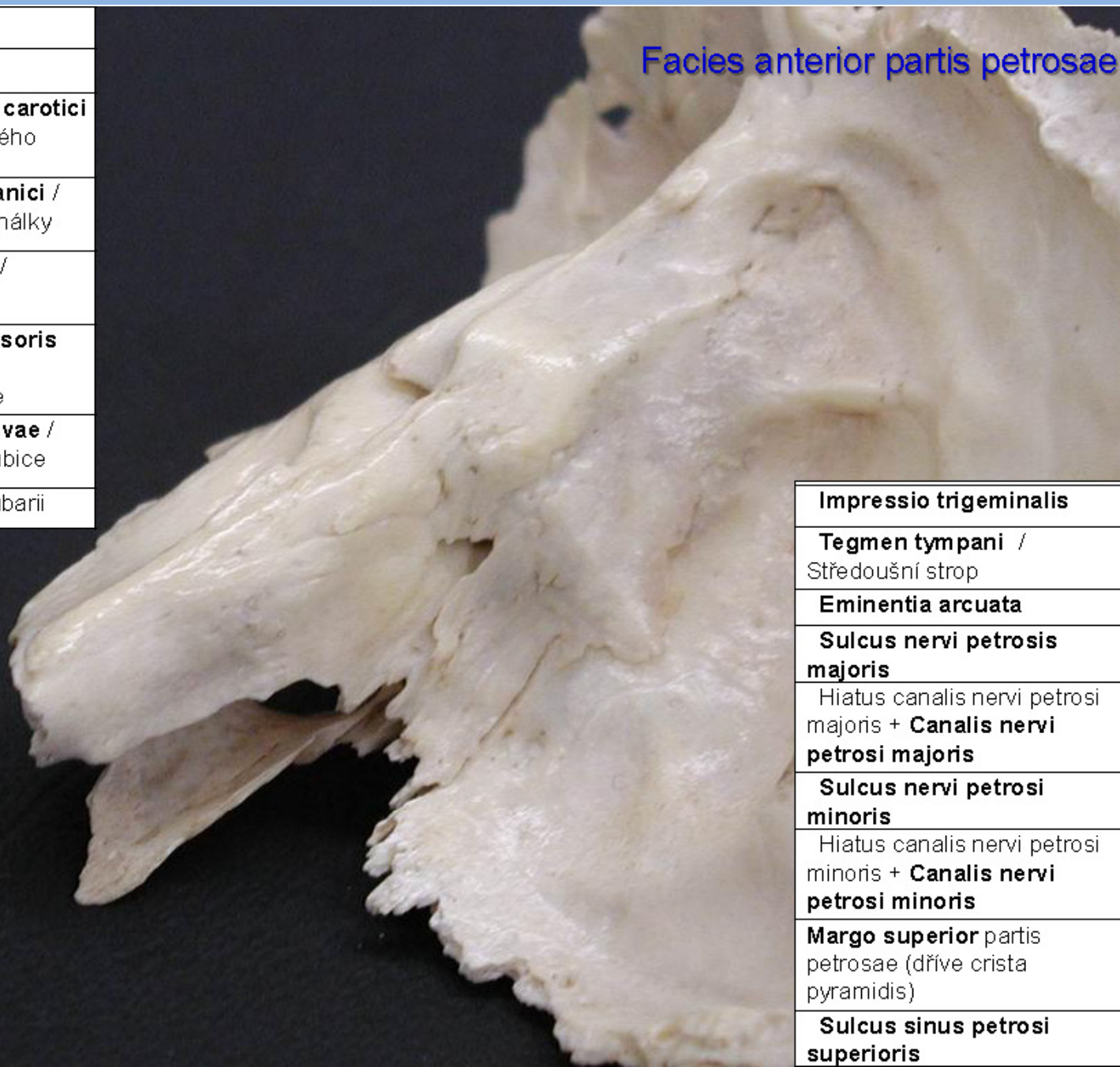
n. petrosus minor - pokračování
n. tympanicus (větev n. glossopharyngeus
(IX). (přes canaliculus tympanicus) – přijme
sympat. a motor. složky a jako n. petrosus
minor směřuje do gang. oticum.
Zbývající postgangliová vlákna
n. tympanicus vedou do gl. parotis cestou
n. mandibularis, což je třetí větev
n. trigeminus (V.)



os temporale / kost spánková (pars petrosa)

Apex partis petrosae
Canalis caroticus
Apertura interna canalis carotici / Vnitřní ústí krkavického kanálu
Canaliculi caroticotympanici / Krkavicobubínkové kanálky
Canalis musculotubarius / Svalotrubicový kanál
Semicanalis musculi tensoris tympani / Polokanál bubínkového napínače
Semicanalis tubae auditivae / Polokanál sluchové trubice
Septum canalis musculotubarii

n. petrosus minor
- pokračování
n. tympanicus
(větev n.
glossopharyngeus
(IX). (přes
canaliculus

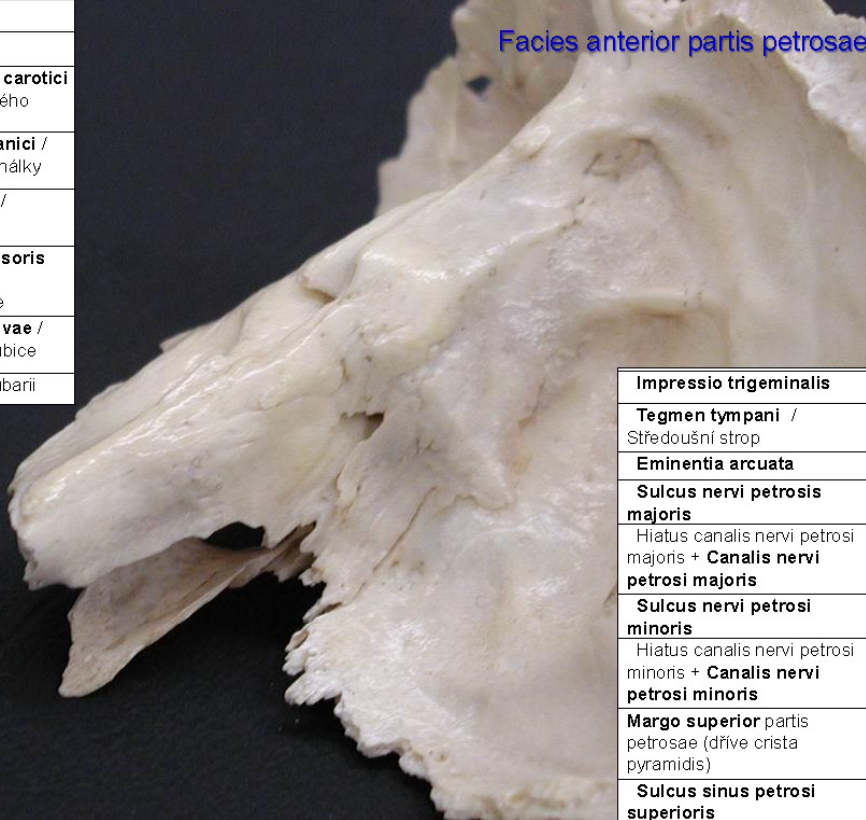


Facies anterior partis petrosae

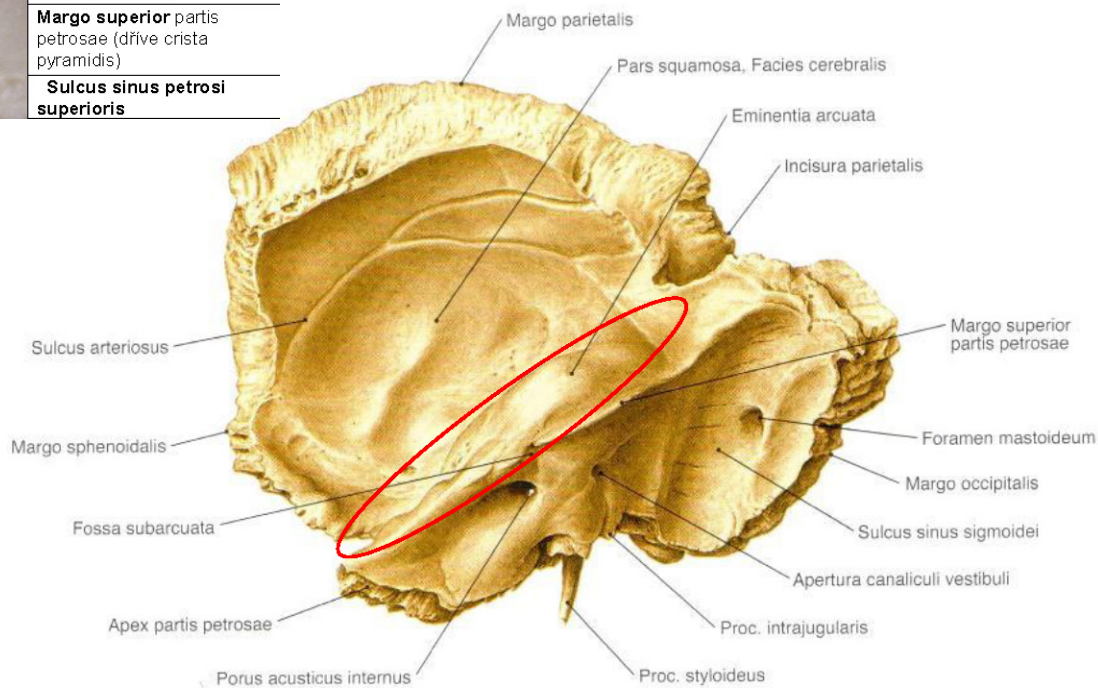
Impressio trigeminalis
Tegmen tympani / Středoušní strop
Eminentia arcuata
Sulcus nervi petrosi majoris Hiatus canalis nervi petrosi majoris + Canalis nervi petrosi majoris
Sulcus nervi petrosi minoris Hiatus canalis nervi petrosi minoris + Canalis nervi petrosi minoris
Margo superior partis petrosae (dříve crista pyramidis)
Sulcus sinus petrosi superioris

Apex partis petrosae
Canalis caroticus
Apertura interna canalis carotici / Vnitřní ústí krkavicevého kanálu
Canaliculi caroticotympanici / Krkavicebubinkové kanálky
Canalis musculotubarius / Svalotrubicový kanál
Semicanalis muscoli tensoris tympani / Polokanáň bubinkového napínače
Semicanalis tubae auditivae / Polokanáň sluchové trubice
Septum canalis musculotubarii

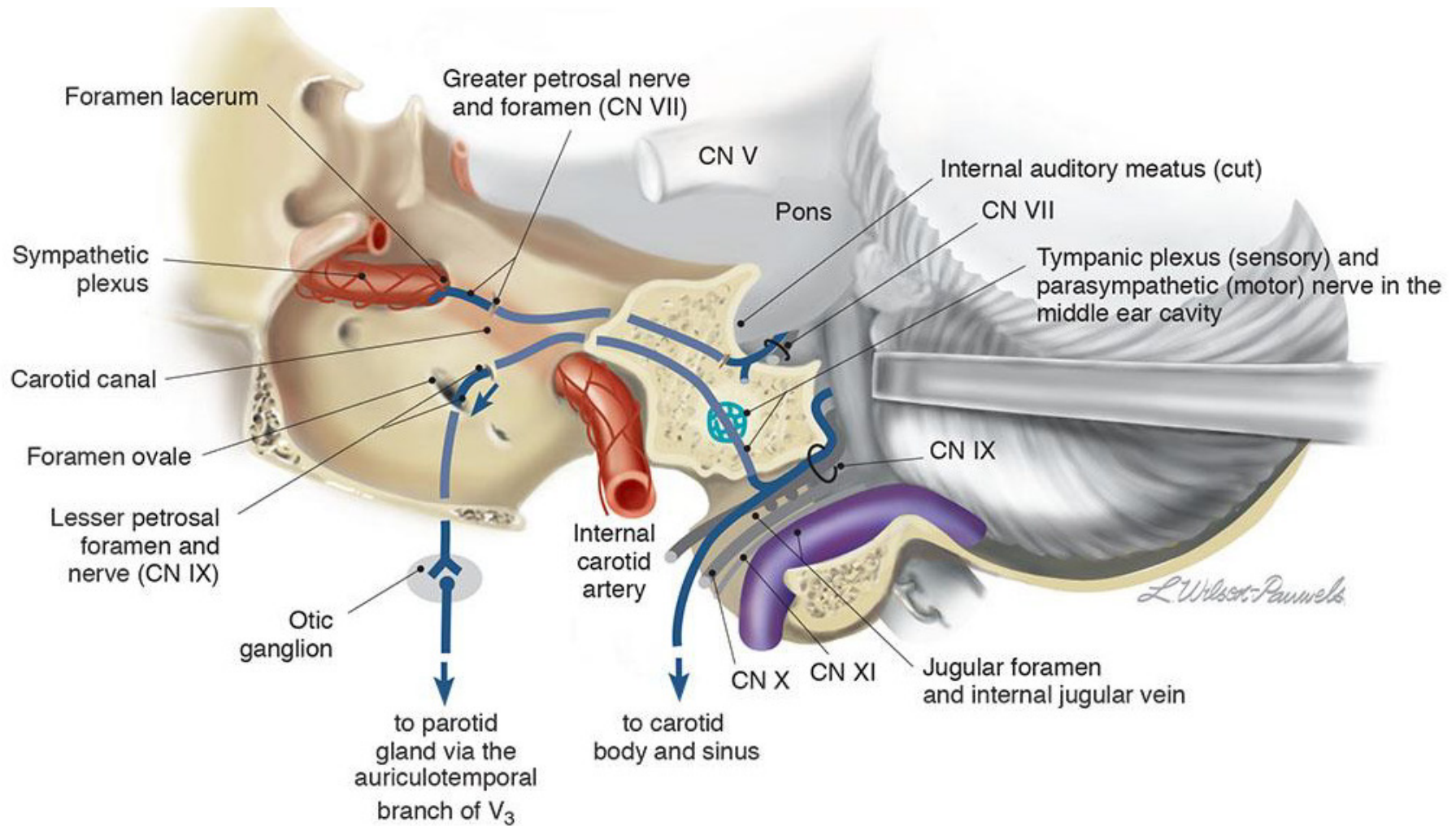
Facies anterior partis petrosae



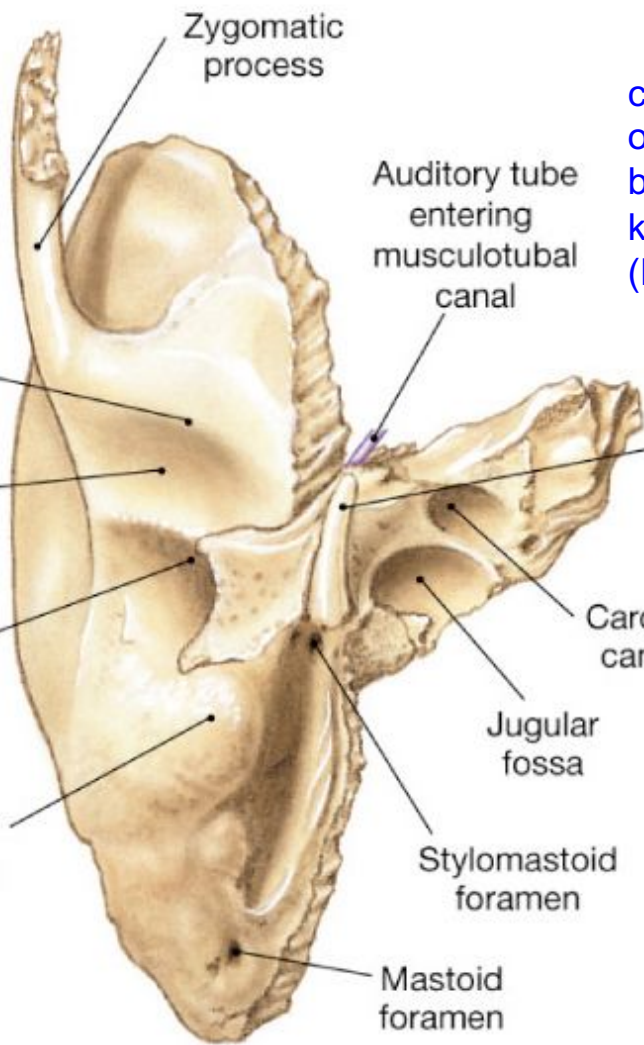
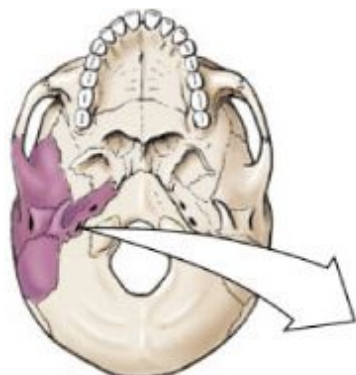
Impressio trigeminalis
Tegmen tympani / Středoušní strop
Eminentia arcuata
Sulcus nervi petrosi majoris Hiatus canalis nervi petrosi majoris + Canalis nervi petrosi majoris
Sulcus nervi petrosi minoris Hiatus canalis nervi petrosi minoris + Canalis nervi petrosi minoris
Margo superior partis petrosae (dříve crista pyramidis)
Sulcus sinus petrosi superioris



os temporale / kost spánková n. petrosus major et minor



os temporale / kost spánková (facies externa)



canaliculus musculotubarius – obsahuje svalový napínač bubínku a současně komunikuje s tuba auditiva (Eustachova. T.)


začíná zde m. stylohyoideus, fixuje jazyku a táhne ji dorzokraniálně

pro vstup a. carotis interna

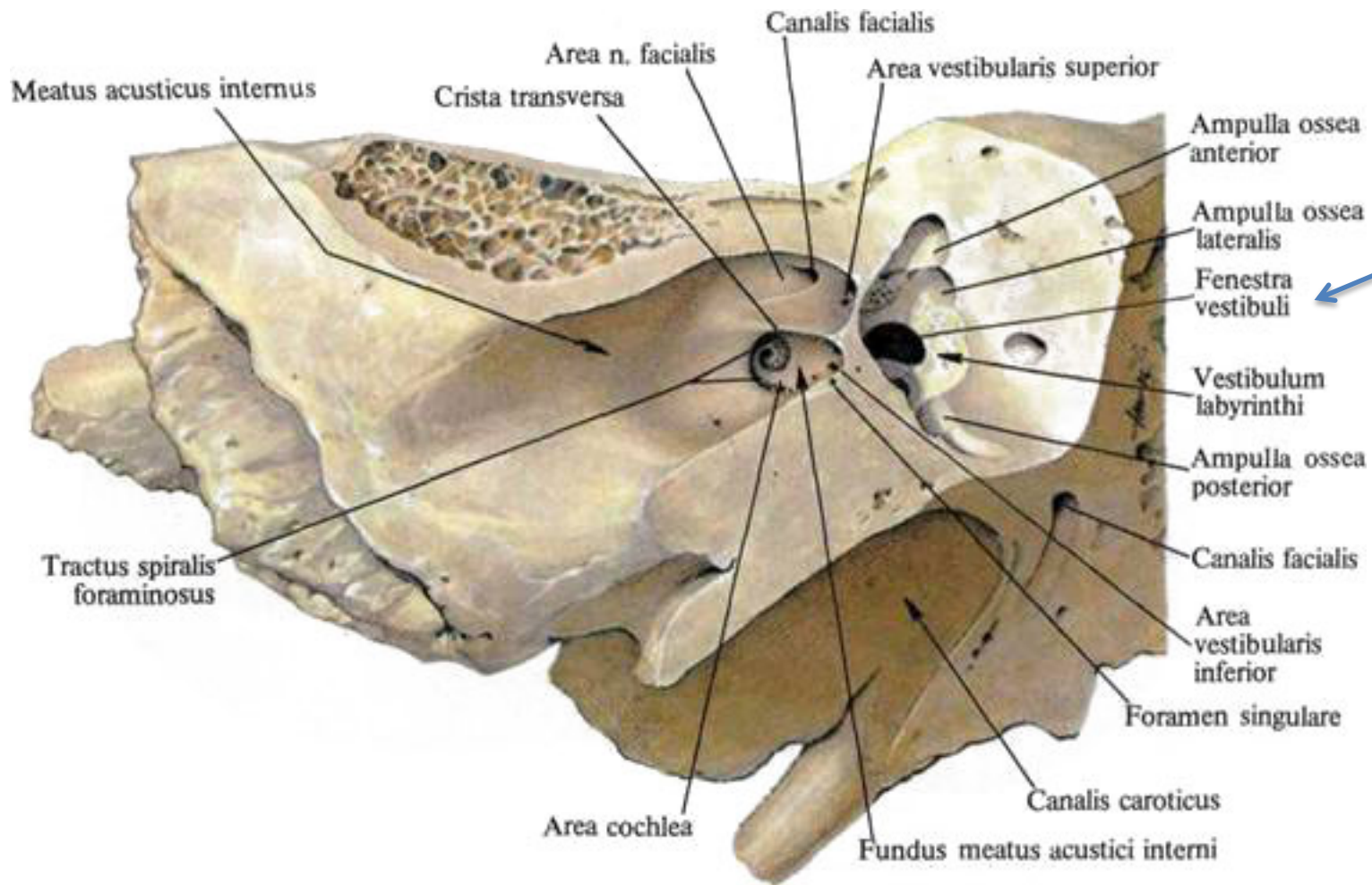
výstup n. facialis (VII.) z canalis facialis, uložen mezi proc. mastoideus a styloideus

for. mast. – pro žilní spojku do sinus sigmoideus – pokračuje do sin. transversus – ve for. jugulare do vena jugularis

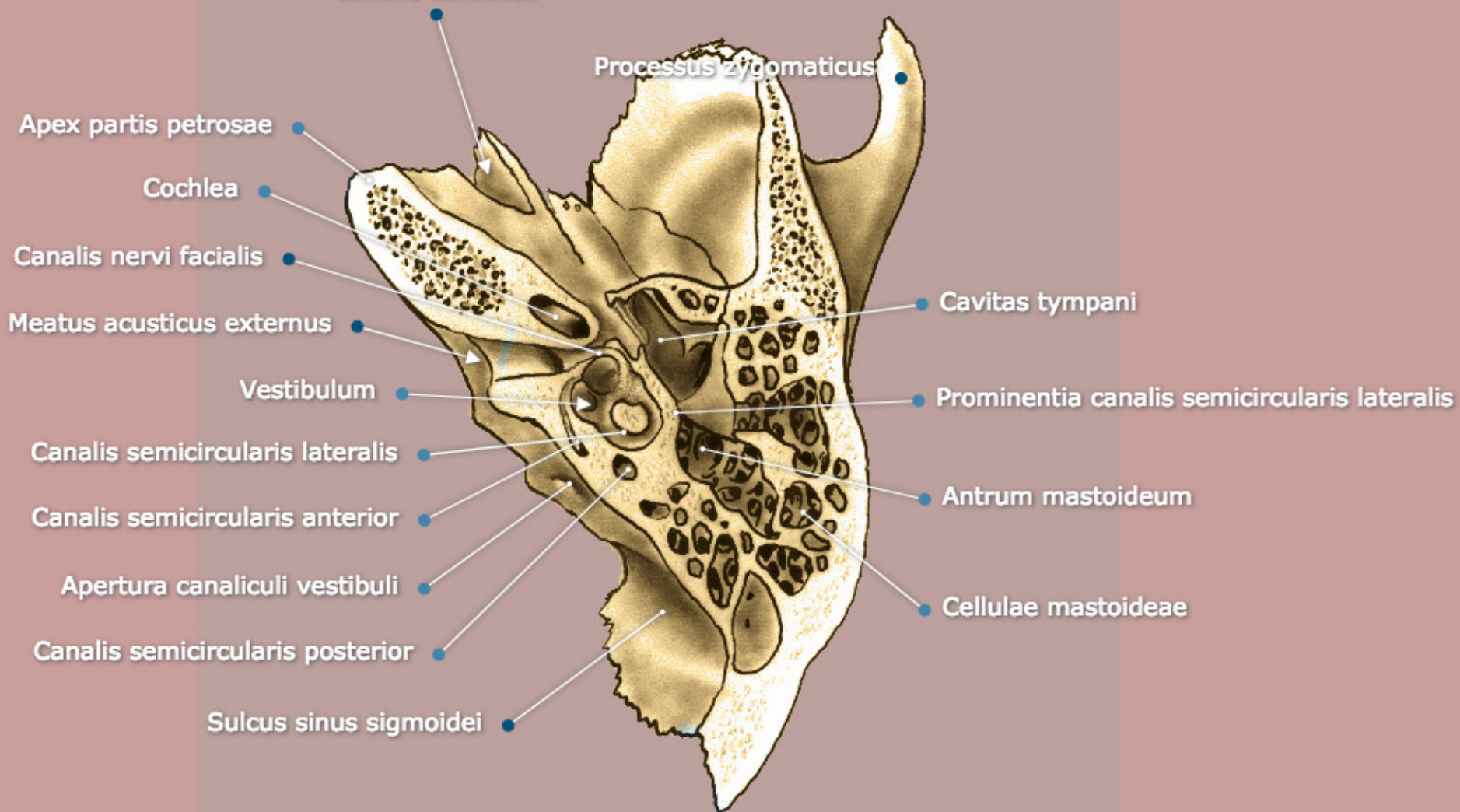
začíná zde m. stercleidomastoideus, uvnitř cellulae mastoideae – do nich možnost šíření zánětu ze středního ucha



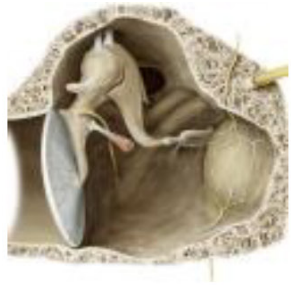os temporale – řez vnitřním uchem



os temporale – řez vnitřním uchem

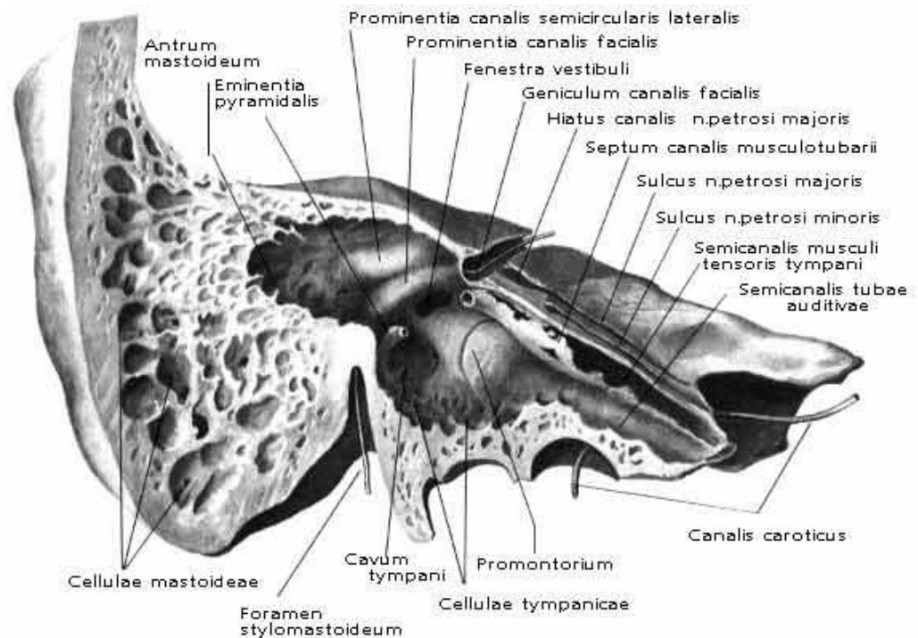
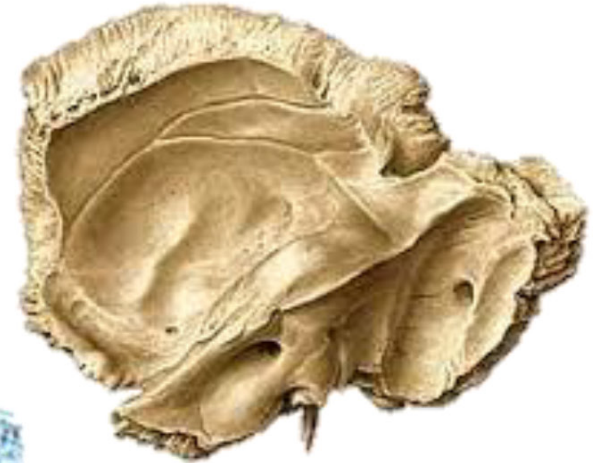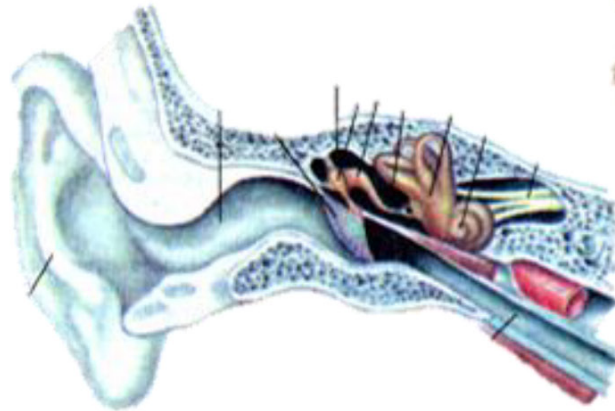


os temporale – dutiny



Dutiny

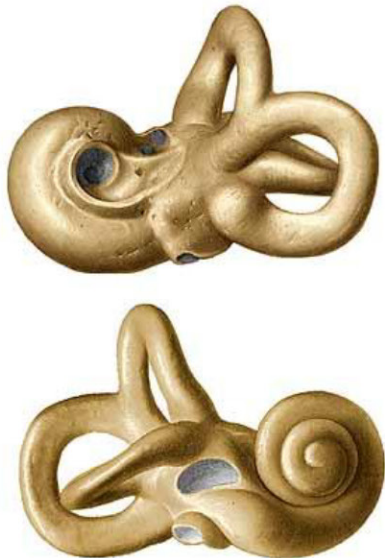- středoušní dutina
 - bubínková dutina
 - sluchové kůstky
 - antrum mastoideum + cellulae mastoideae
- vnitřní ucho
 - rovnovážné ústrojí
 - sluchové ústrojí
- canalis nervi facialis



os temporale – vnitřní ucho

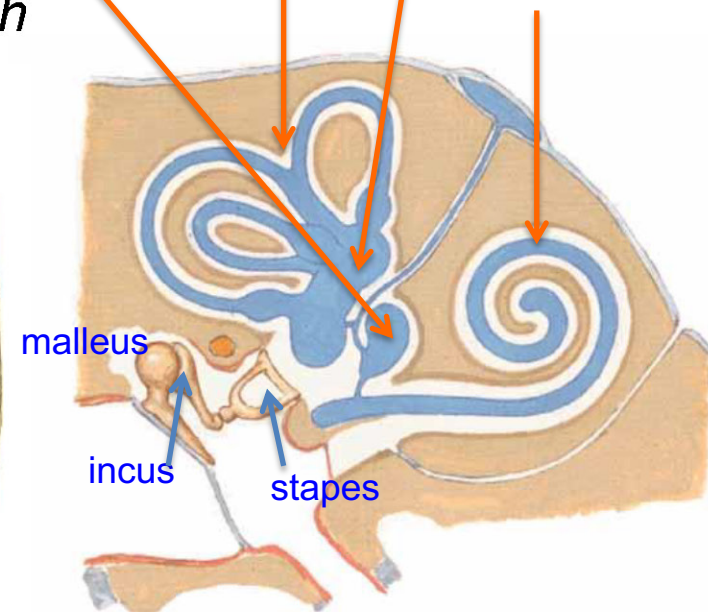
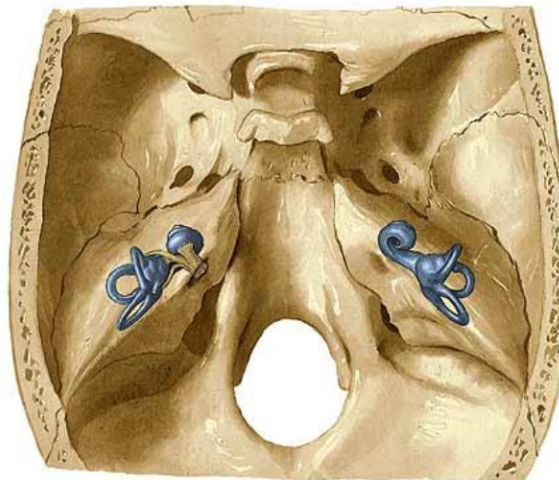
Kostěný labyrint *Labyrinthus osseus*

- vestibulum (předsíň)
- canalis semicircularis anterior, lateralis, posterior = polokruhové kanálky
 - ampulla + crus
- cochlea (kostěný hlemýžď)



Blanitý labyrint *Labyrinthus membranaceus*

- utriculus (míšek) – vodorovný pohyb
- sacculus (sáček) – svislý pohyb
- ductus semicircularis anterior, lateralis, posterior = polokruhové chodbičky – úhlové zrychlení
 - ampulla + crus
- ductus cochlea (blanitý hlemýžď) – sluch



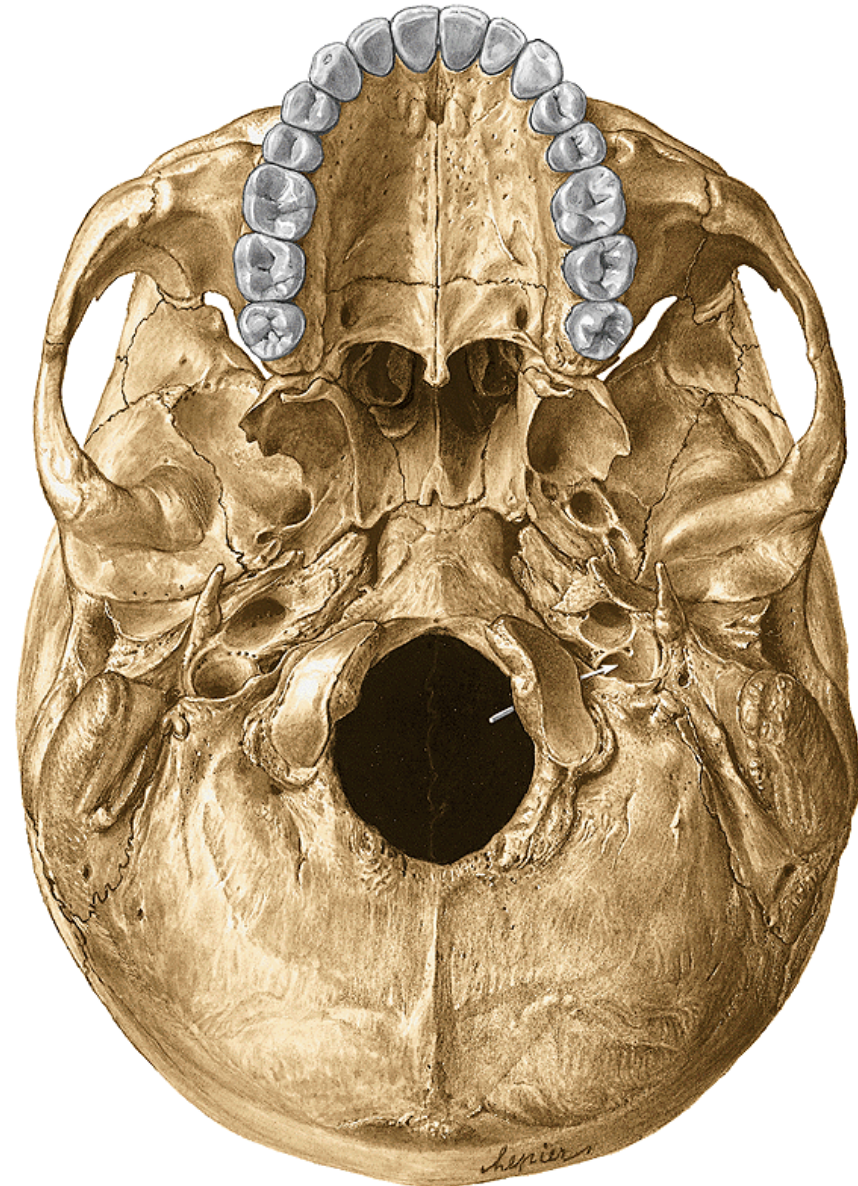1. canalis caroticus
2. canaliculi caroticotympanici
3. canalis nervi facialis
4. canaliculus chordae tympani
5. canaliculus mastoideus
6. canaliculus tympanicus
7. canalis musculotubarius
8. canaliculus cochleae
9. canaliculus vestibuli

os temporale – kanálky

1., 2. c. caroticus + canaliculis caroticotympanicus

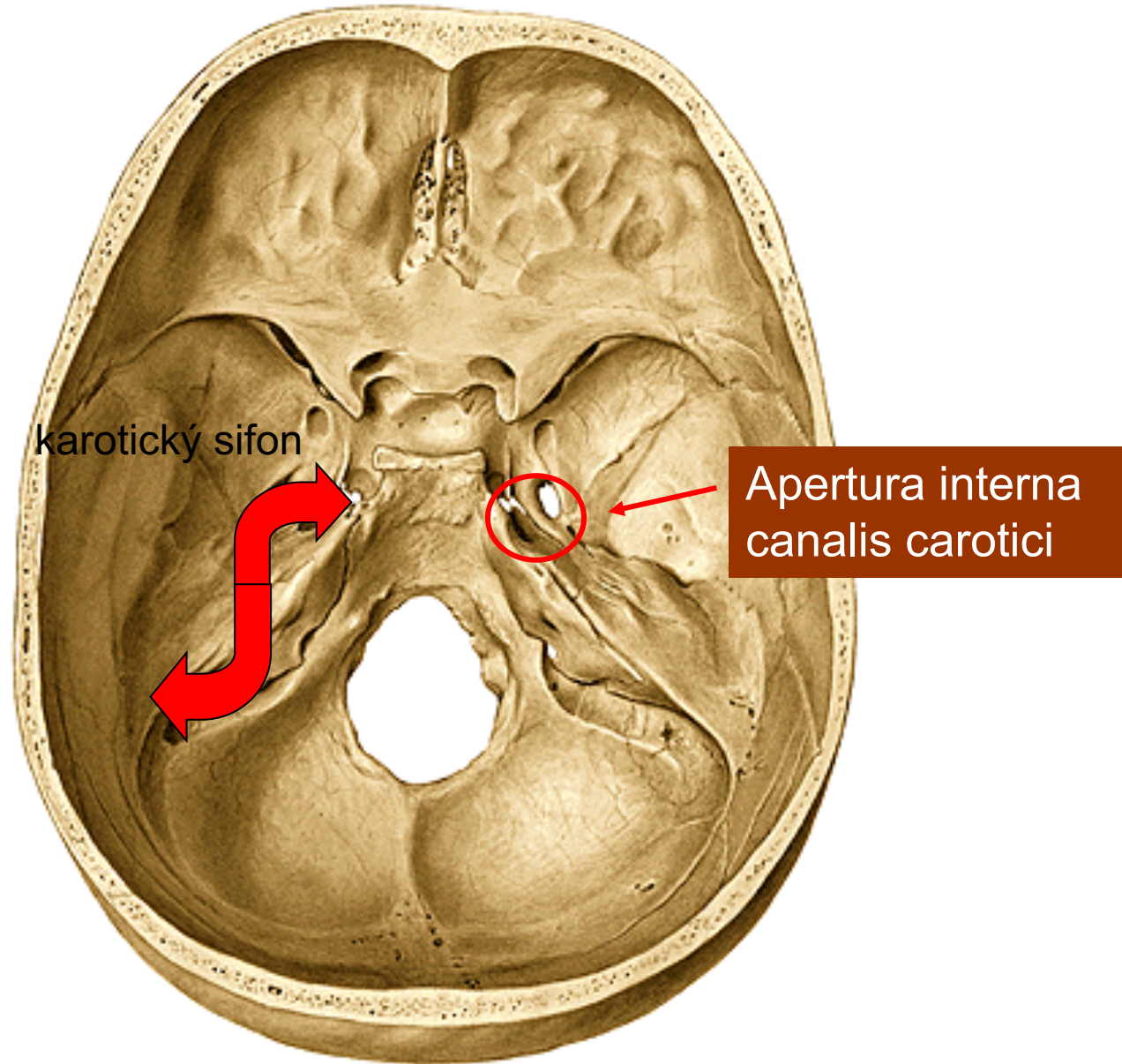
apertura
externa canalis
carotici pro a.
car. interna

+ canaliculi
caroticotympanici (2 až
3, vedou nn.
caroticotympanici do
dutiny středoušní)



1. c. caroticus

Před vstupem do canalis caroticus probíhá a. carotis interna ve tvaru prohnuté kličky a další esovitou kličku pak tvoří canalis caroticus. Z něj vystupuje kraniálně a dál pokračuje ventrálně konvexním průběhem v [sinus cavernosus](#). Tento průběh označujeme jako **karotický sifon**. Po výstupu z canalis caroticus je tepna na boku těla [kosti klínové](#) v sulcus caroticus.



os temporale – kanálky

1. c. caroticus

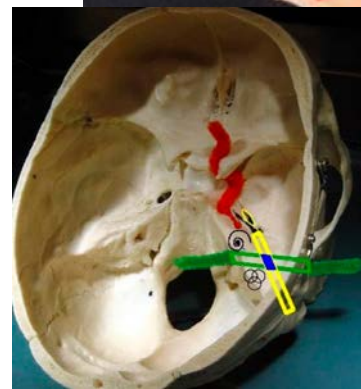
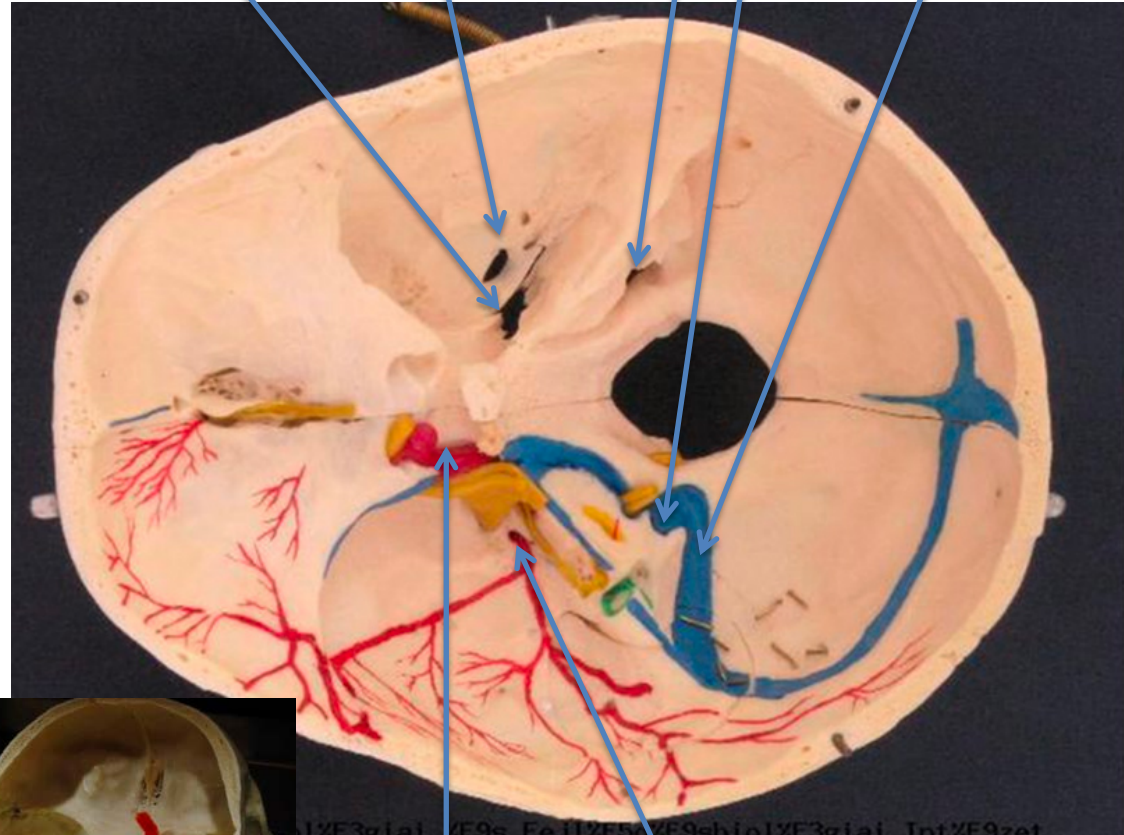
Před vstupem do canalis caroticus probíhá a. carotis interna ve tvaru prohnuté kličky a další esovitou kličku pak tvoří canalis caroticus. Z něj vystupuje kraniálně a dál pokračuje ventrálně konvexním průběhem v [sinus cavernosus](#). Tento průběh označujeme jako **karotický sifon**. Po výstupu z canalis caroticus je tepna na boku těla [kosti klínové](#) v sulcus caroticus.

foramen lacerum -
vyplněn sychondrosis
sphenopetrosa, je zde
konec canalis caroticus
pyramidy

foramen jugulare
foramen
rotundum pro
n. maxilaris (z V.)

vena jugularis interna –
vzniká až pod! bazí lební

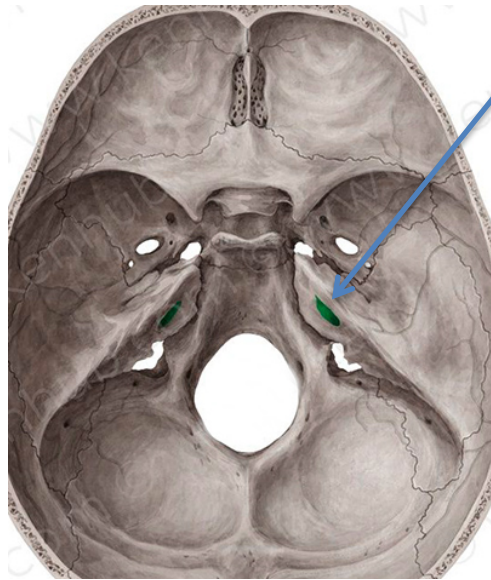
sinus sigmoideus



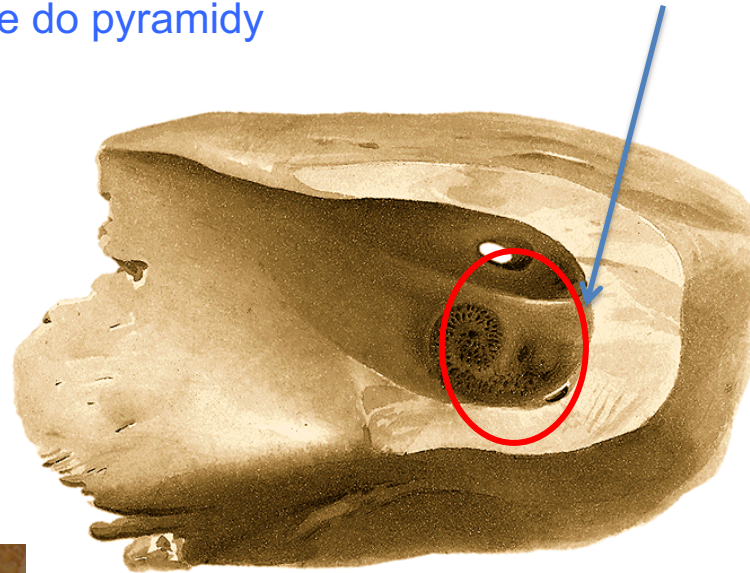
a. carotis interna

foramen spinosum se vstupující
arteria meningea media
(z a. maxillaris)

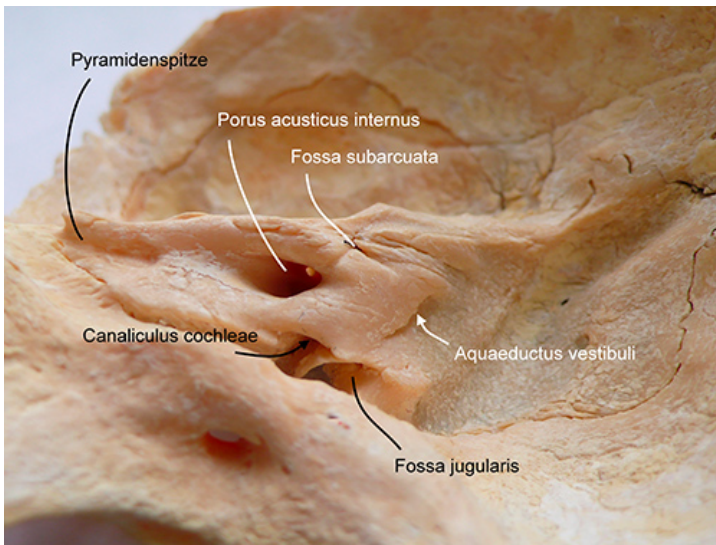
3. canalis nervi facialis



porus acusticus internus – zde vstupuje nervus facialis (V.)
vstupuje do pyramidy



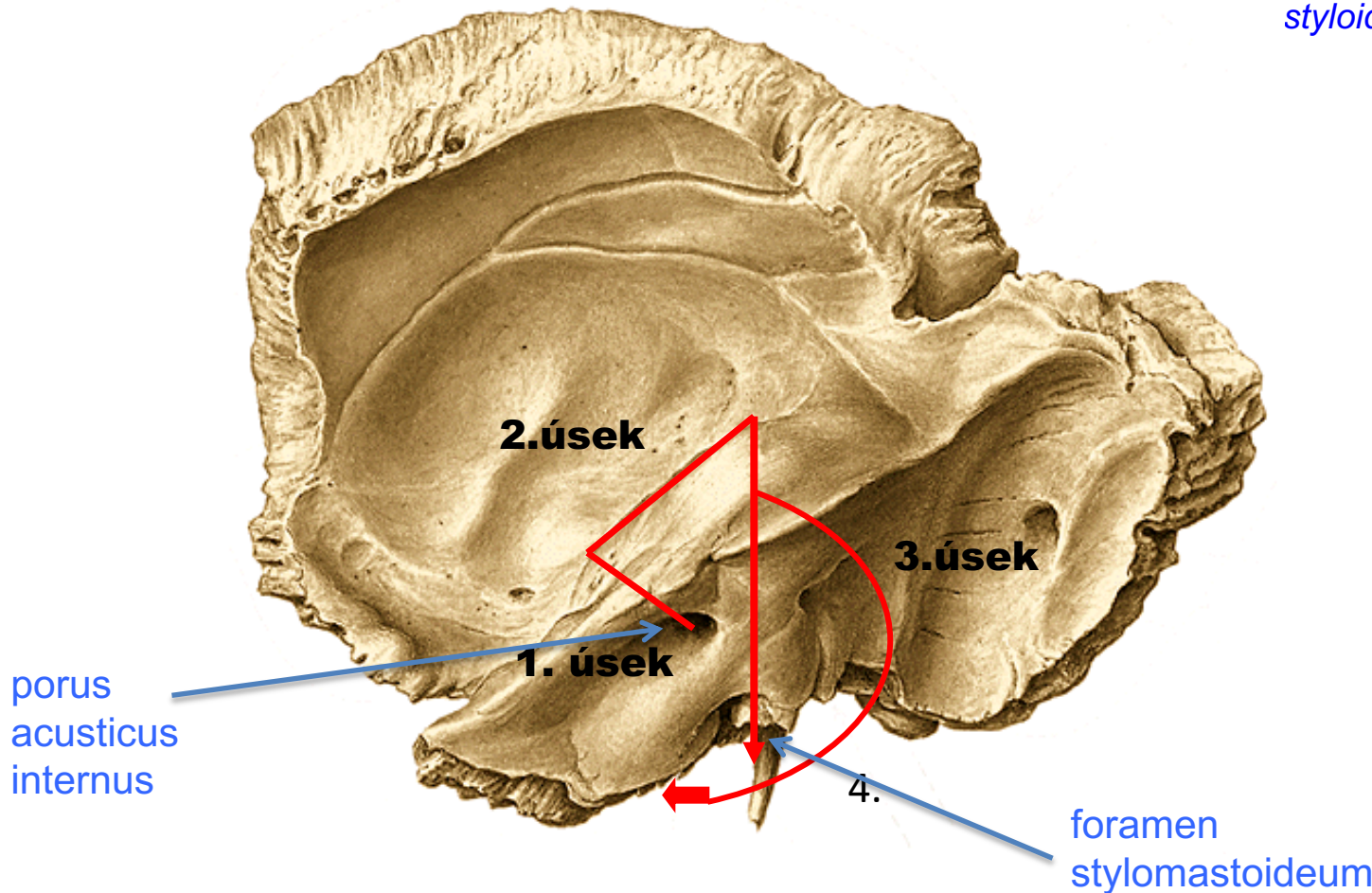
Area nervi facialis (vstup)



nervus facialis vystupuje
z lebky ve foramen
stylomasytoideum (mezi
processus styloideus a
mastoideus

3. canalis nervi facialis

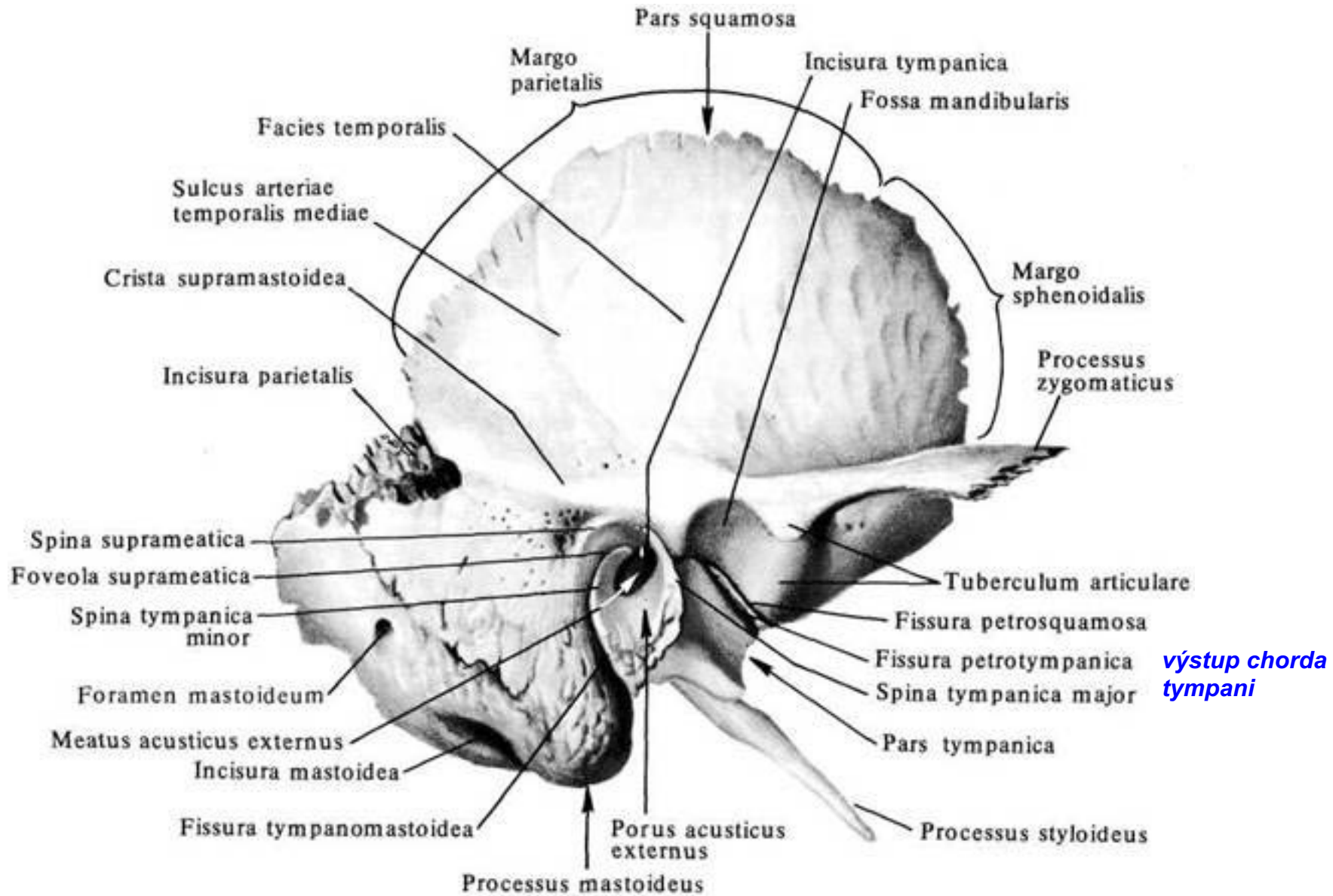
výstup n. facialis (VII.)
z canalis facialis, uložen
mezi proc. mastoideus
styloideus



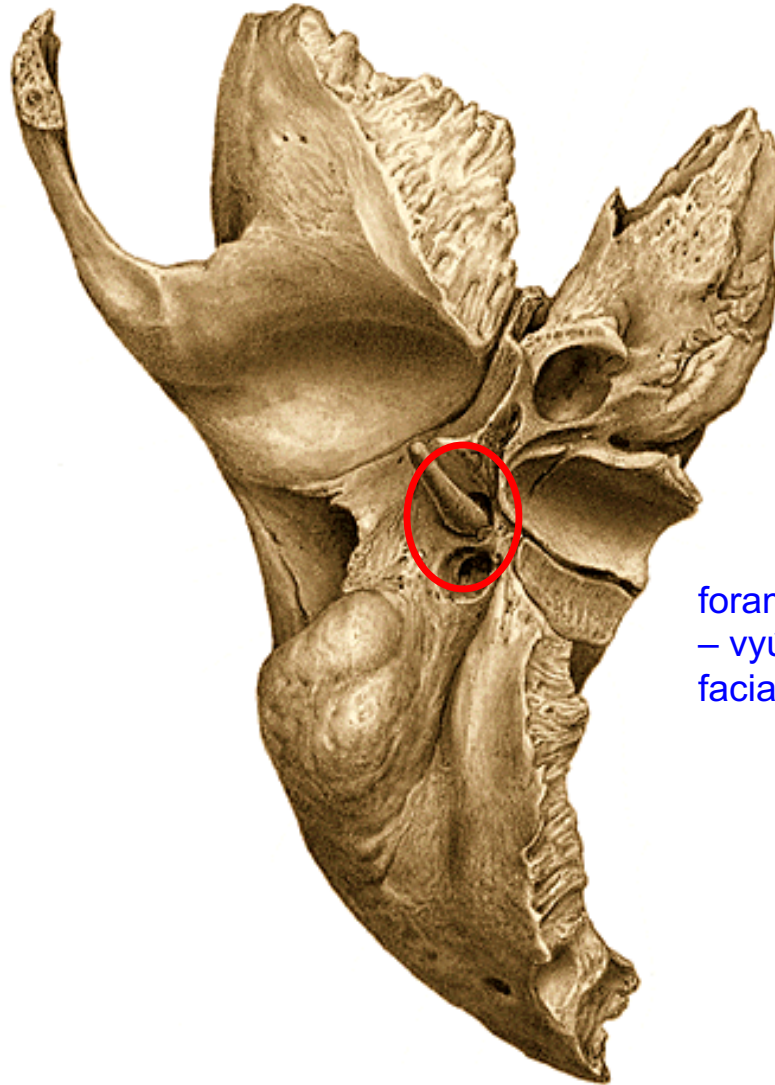
chorda tympani – vede
parasymptickou složku
pro podčelistní,
podjazykovou a jazykové
žlázy + chuť z předních
2/3 jazyka. Vystupuje z
cavitas tympany přes
fissura petrotympanica do
fossa infratemporalis,
kde se spojuje s nervus
mandibularis

+ 4. canaliculus chordae tympani ze 3.úseku N.VII. do dutiny
středoušní, a pak do jazyka...

os temporale – kanálky



3. canalis nervi facialis



foramen stylomastoideum
– vyústění canalis n.
facialis (VII.)

3. canalis nervi facialis

1.úsek :

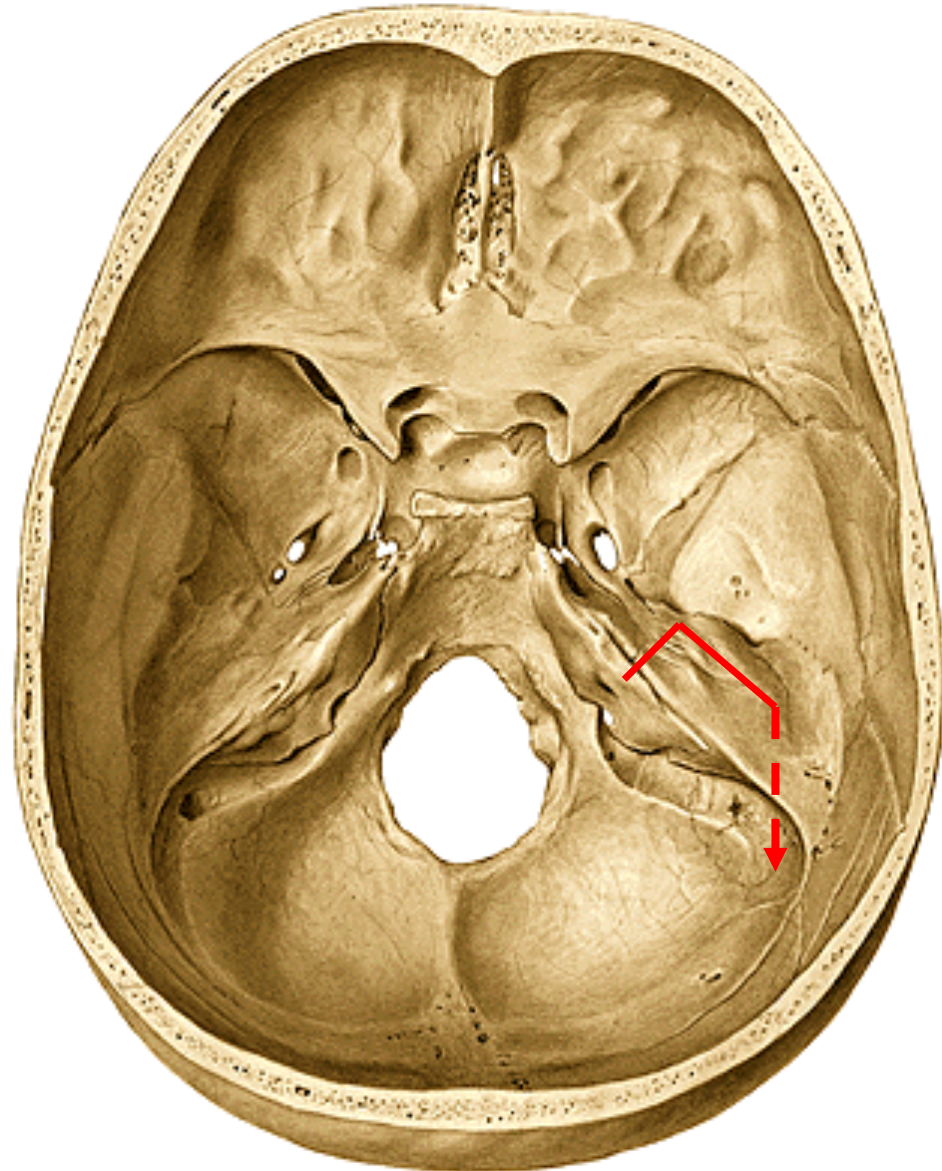
ventrokraniální
kvadrant fundus
meatus acusticus
internus až k hiatus
nervi petrosi majoris
– n. petrosus maj. –
větev n. facialis

2.úsek:

hiatus nervi petrosi
majoris až tegmen
tympani

3.úsek

tegmen tympani až
k foramen
stylomastoideum

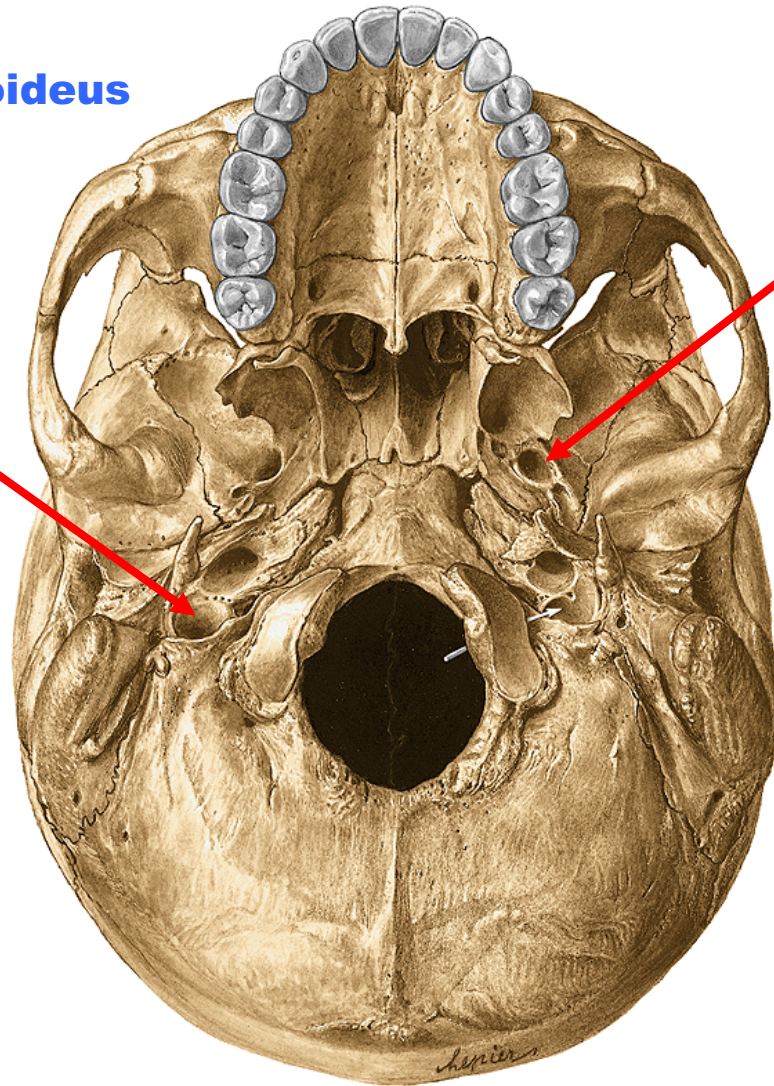


5. canaliculus mastoideus

fossa jugularis

(n. IX. glosso-
pharyngeus,
X. vagus.,
XI. accesorius).

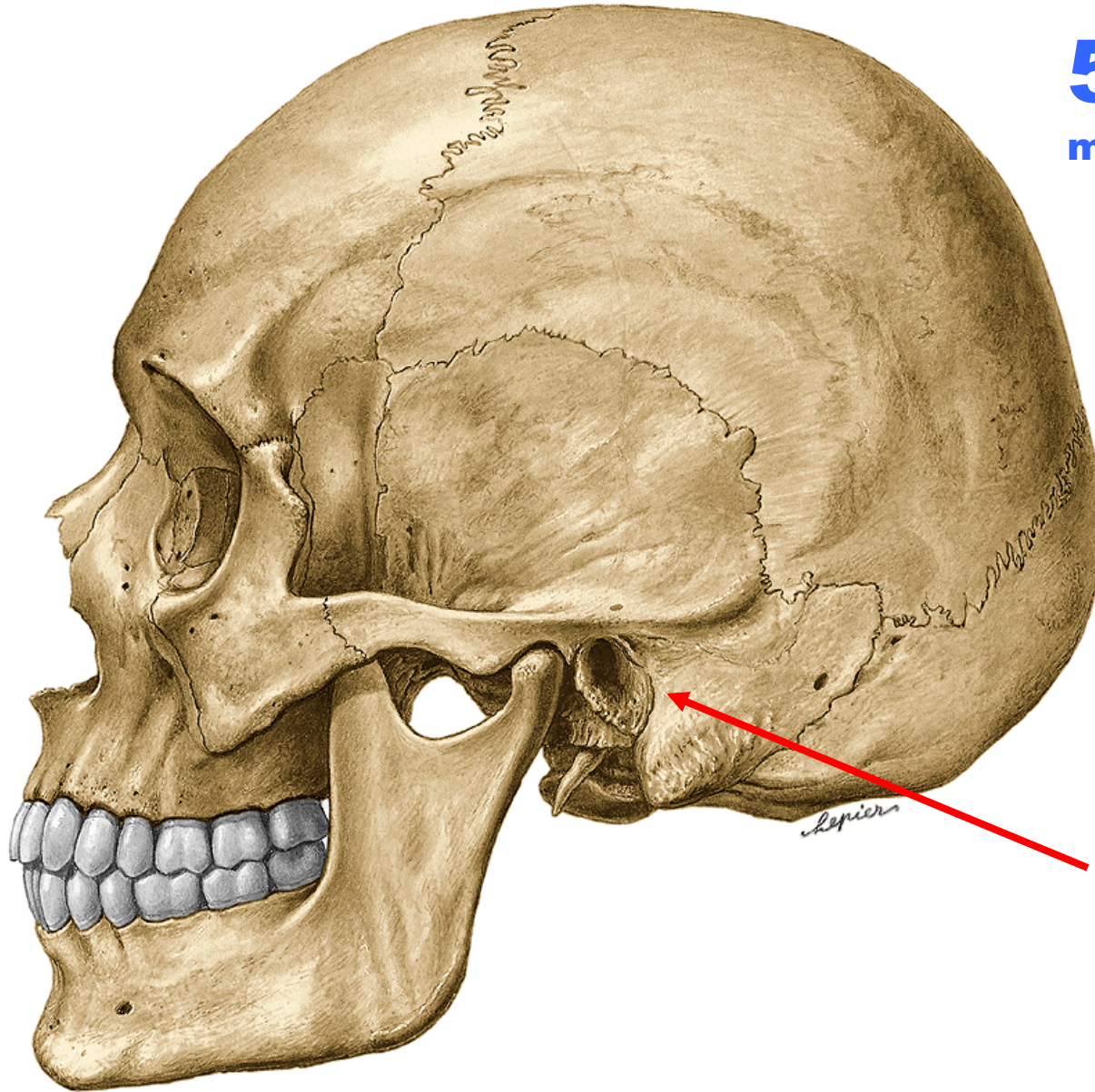
canalis
caroticus



canaliculus mastoideus (laterální část f. jugularis ossis temporalis – r. auricularis nervi vagi)

os temporale – kanálky

5. canaliculus mastoideus



fissura
tympanomastoidea – pro
r. auricularis n. vagi (X.)

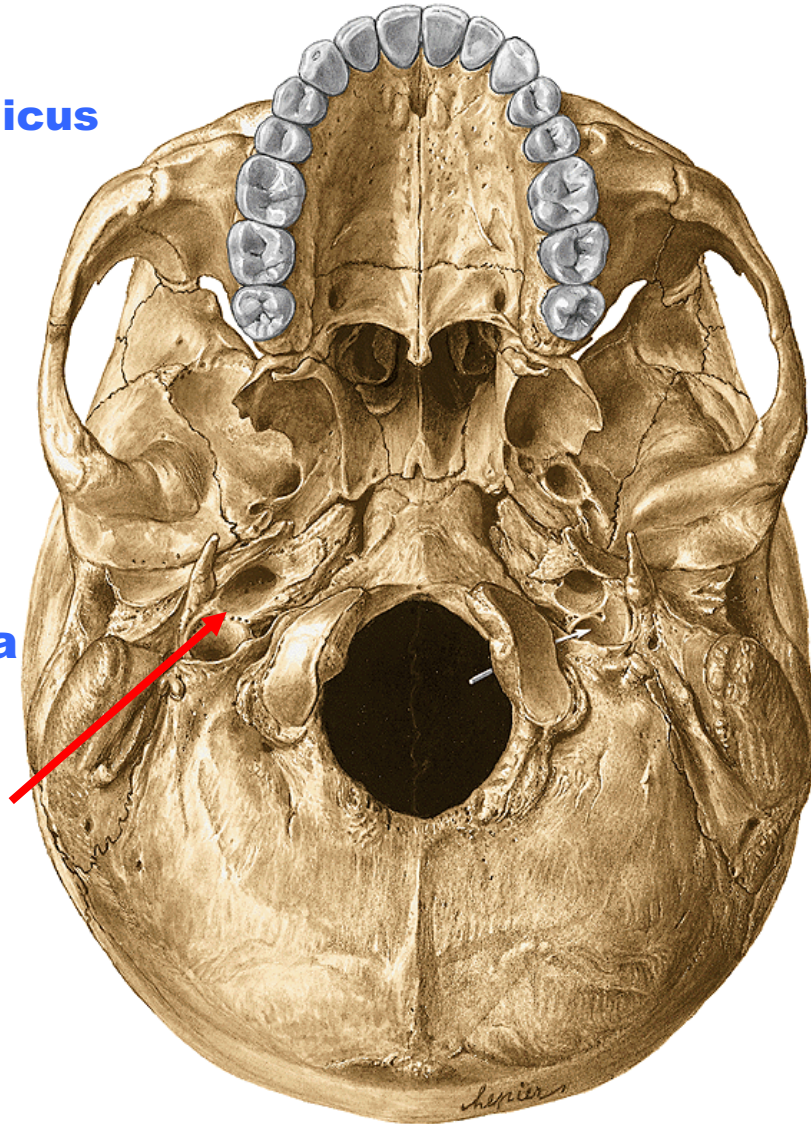
6. canaliculus tympanicus

**canalis
caroticus**

**foramen
jugulare**

fossula petrosa

**apertura
ext.canaliculi
tympanici**



Canaliculus tympanicus – nervus tympanicus – začíná na bazi fossula petrosa. tj. mezi f. jugularis a apert. ext. canal carotici. Prochází dutinou středoušní a vyúsťuje v hiatus n. petrosi minoris.

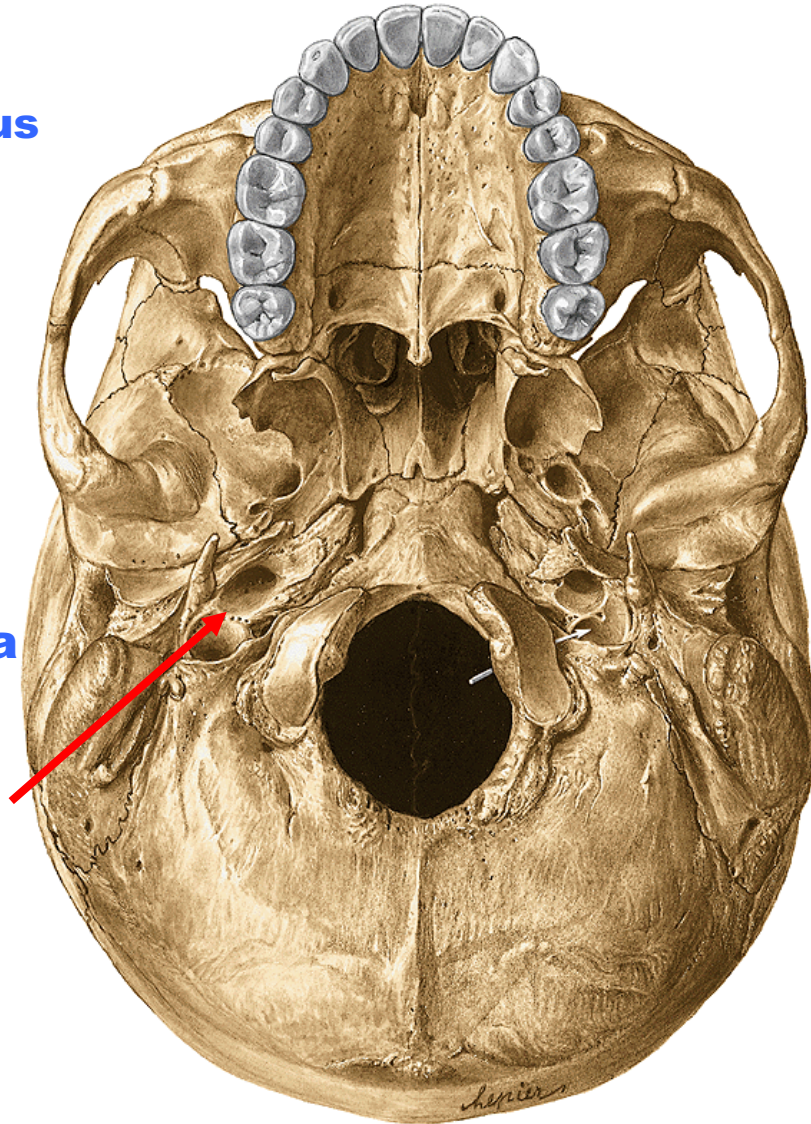
6. canaliculus tympanicus

**canalis
caroticus**

**foramen
jugulare**

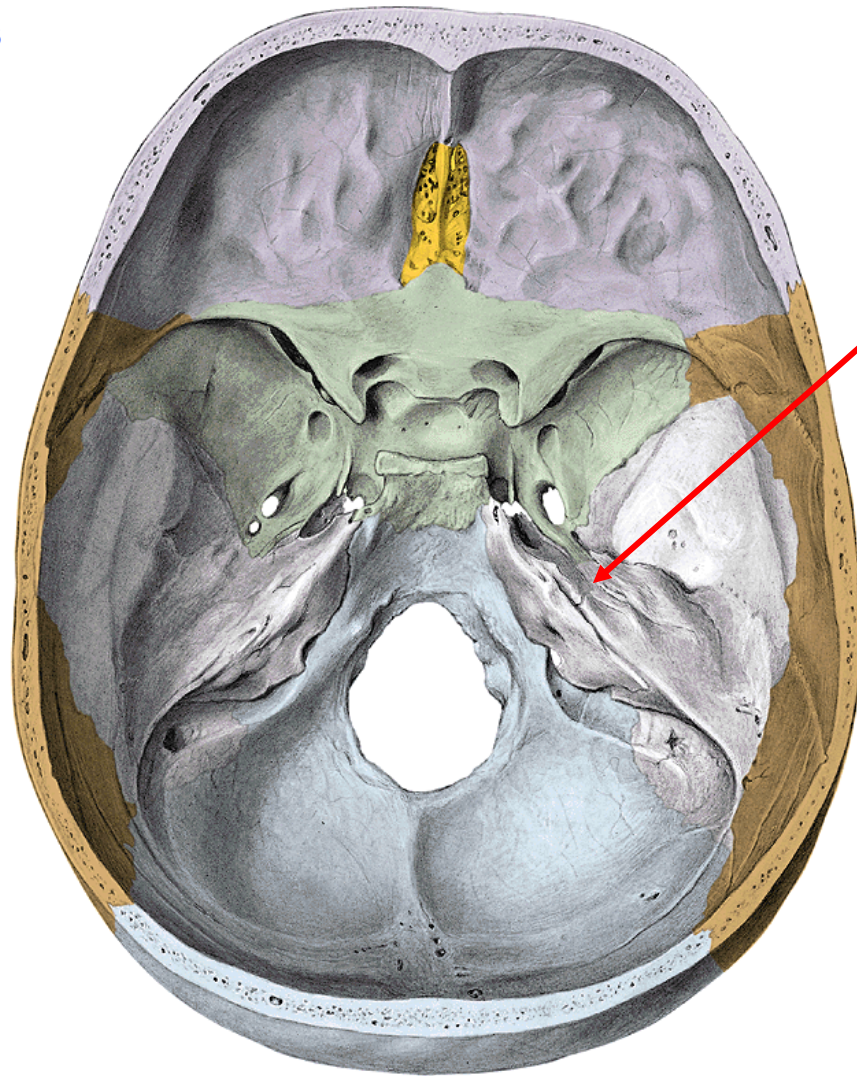
fossula petrosa

**apertura
ext.canaliculi
tympanici**



Canaliculus tympanicus – nervus tympanicus (smíšená větev IX. – n. glossopharyngeus) – začíná na bazi fossula petrosa. tj. mezi f. jugularis a apert. ext. canal carotici. Prochází dutinou středoušní a vyústíje v hiatus n. petrosi minoris.

6. canaliculus tympanicus

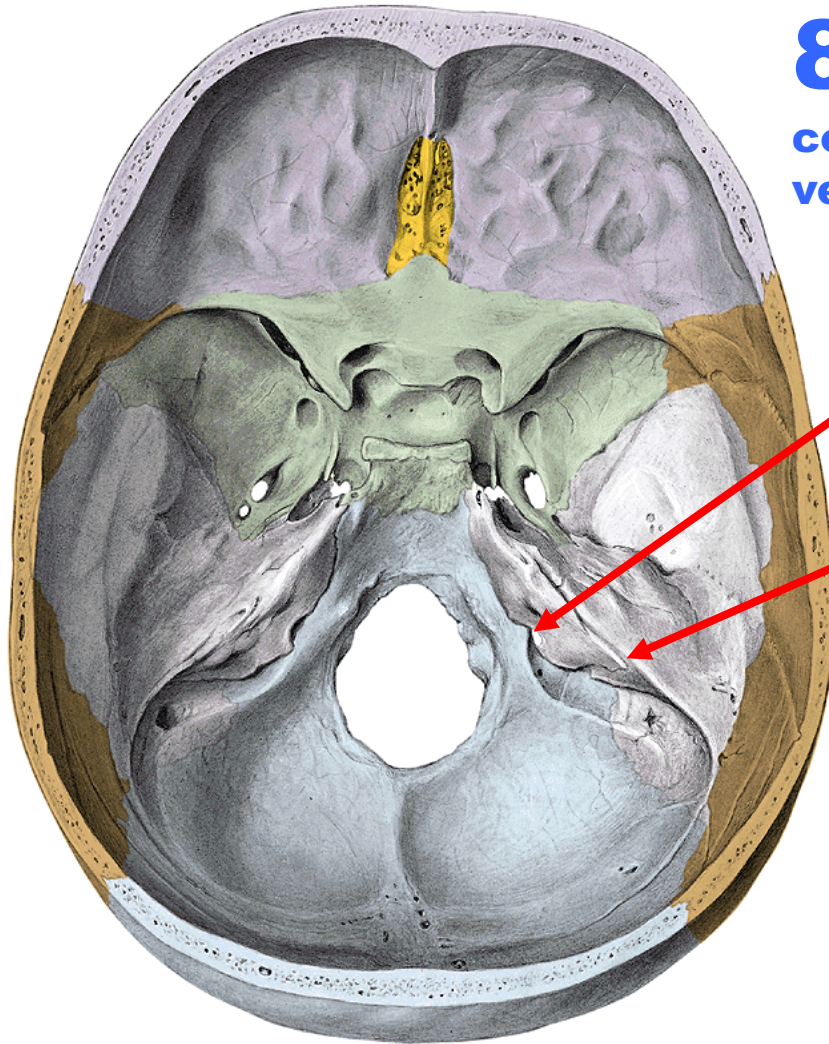


hiatus
nervi
petrosi
minoris

apertura
interna
canalis
tympanici



os temporale – kanálky



8. + 9. canaliculus
cochleae + canaliculus
vestibuli

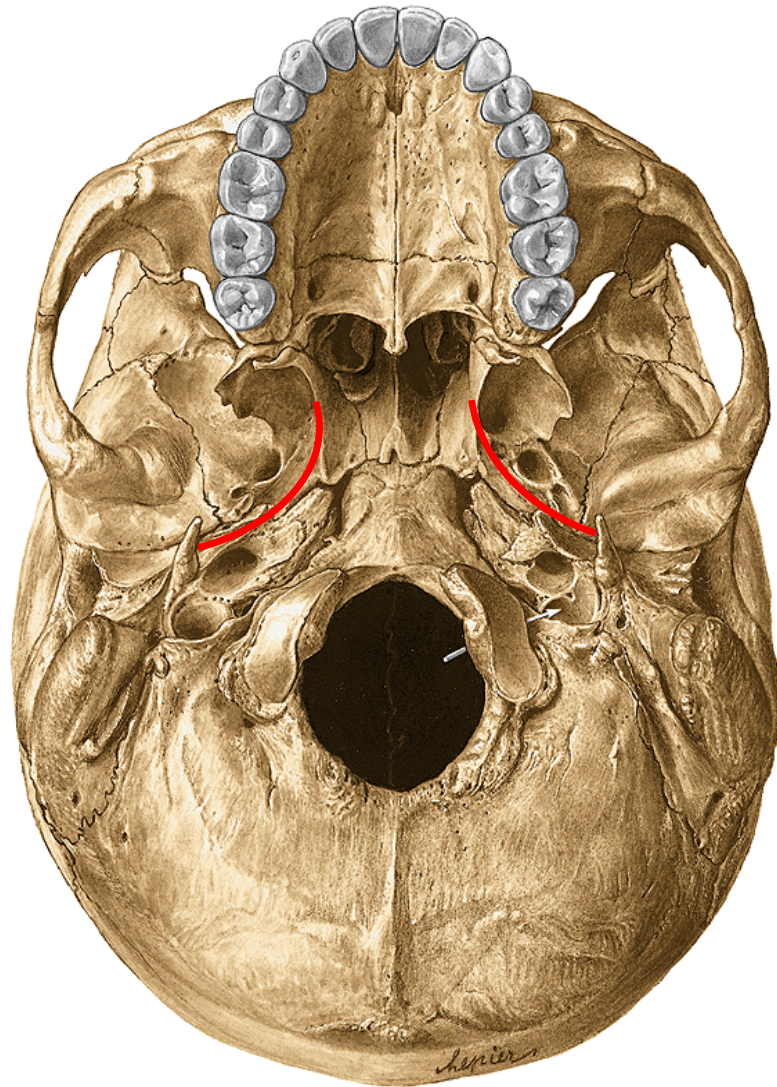
apertura externa canaliculi
cochleae

apertura externa
aquaeductus vestibuli



os temporale – kanálky

7. canalis musculotubarius



canalis musculotubarius (m.tensor tympani + tuba auditiva)

os temporale – kanálky

- **Canalis caroticus:** apertura externa canalis carotici, canaliculi caroticotympanici, apertura interna canalis carotici
- **Canalis nervi facialis:** fundus meatus acustici interni (introitus canalis nervi facialis), foramen stylomastoideum
- **Canaliculus chordae tympani:** cavum tympani, fissura petrotympanica
- **Canalis musculotubarius:** septum canalis musculotubarii: semicanalis muscoli tensoris tympani, semicanalis tubae auditivae
- **Canaliculus mastoideus:** fossa jugularis, fissura tympanomastoidea
- **Canaliculus tympanicus:** fossula petrosa, (cavum tympani), hiatus n. petrosi minoris
- **Aquaeductus vestibuli:** apertura externa aquaeductus vestibuli
- **Canaliculus cochleae:** apertura externa canaliculi cochleae

os temporale – pars Petrosa, souhrn I.

Pars petrosa (os petrosum, pyramis): apex; basis; facies (anterior, posterior, inferior, ventrobasalis); margo (superior, inferior, posterior).

Facies anterior pyramidis: impressio trigemini; hiatus et sulcus nervi petrosi majoris; hiatus et sulcus nervi petrosi minoris; eminentia arcuata, tegmen tympani.

Facies posterior pyramidis: sulcus sinus petrosi superioris et inferioris; porus acusticus internus; meatus acusticus internus; fundus meatus acustici interni (crista transversa, introitus canalis nervi facialis); apertura externa aquaeductus vestibuli; apertura externa canaliculi cochleae; incisura jugularis, sulcus sinus sigmoidei.

Facies inferior pyramidis: apertura externa canalis carotici; fossa jugularis (canaliculus mastoideus); fossula petrosa (apertura externa canaliculi tympanici).

Facies ventrobasalis: bude probírána spolu se strukturami sluchového ústrojí.

Pars squamosa: squama ossis temporalis; processus zygomaticus; porus acusticus externus; fossa mandibularis; tuberculum articulare.

Pars mastoidea: processus mastoideus (antrum mastoideum, celulae mastoideae); incisura mastoidea; sulcus arteriae occipitalis, incisura digastrica.

Pars tympanica: incisura tympanica; sulcus tympanicus; fissura petrosquamosa (fissura petrotympanica et petrosquamosa); fissura tympanomastoidea.

Pars hyoidea: processus styloideus (foramen stylomastoideum).