

# *Anatomie oka*



# Tkáně

- **Tkáň je soubor buněk** přibližně stejného tvaru a jedné hlavní funkce.
- **Tkáně jsou výsledkem specializace buněk.**
- **Rozlišujeme pět typů tkání : epitelovou, pojivovou, svalovou, nervovou tkáň a tekutou tkáň - krev.**
- **Orgán je soubor tkání oddělený (ohraničený) zřetelně od okolí, který vykonává určité funkce.**  
Na stavbě orgánu se podílejí různé tkáně
- **Stavební hierarchie organismu: buňka >> tkáň >> orgán >> orgánový systém >> organismus**



# Epitel

- **Epitel** je tkáň složená z těsně na sebe naléhajících buněk.
- **Podle tvaru buněk** rozlišujeme: *epitel plochý, cylindrický (válcový) a kubický (krychlový) epitel.*
- **Podle počtu vrstev** rozlišujeme: *jednovrstevný a vícevrstevný epitel.*
- **Podle funkcí**, které epitel plní rozeznáváme: *krycí, výstelkový, žlázový, resorpční a smyslový epitel.*



# Pojivová a podpůrná tkáň

- **Pojivové tkáně** (vazivo, chrupavka, kost) se skládají z buněk, beztvaré mezibuněčné hmoty a vláknité mezibuněčné hmoty. Mezibuněčnou hmotu produkují buňky.
- **Vazivo** tvoří buňky vaziva, kolagenní, elastická a retikulární vlákna a beztvárá mezibuněčná hmota. Tuhé vazivo: vazy, šlachy; řídké vazivo: vmezeřené vazivo; elastické vazivo: některé vazy na páteři; tukové vazivo: podkoží, tukové polštáře kolem orgánů; lymfoidní vazivo: mízní uzliny.
- **Chrupavka** je složená z buněk (chondrocytů), beztvaré mezibuněčné hmoty, kolagenních a elastických vláken. Hyalinní (kloubní) chrupavka je tvrdá a hladká; elastická chrupavka je pružná a vazivová chrupavka je především mechanicky odolná (meziobratlové destičky).
- **Kostní tkáň** je pojivová tkáň s mineralizovanou základní hmotou. Kolagenní vlákna tvoří buď nepravidelné pletivo (trámce) nebo vrstvy - lamely. Na povrchu lamel jsou uloženy kostní buňky (osteocyty). Kostní minerály (sloučeniny vápníku, fosforu, hořčíku a sodíku) jsou vázány na povrch kolagenních vláken.



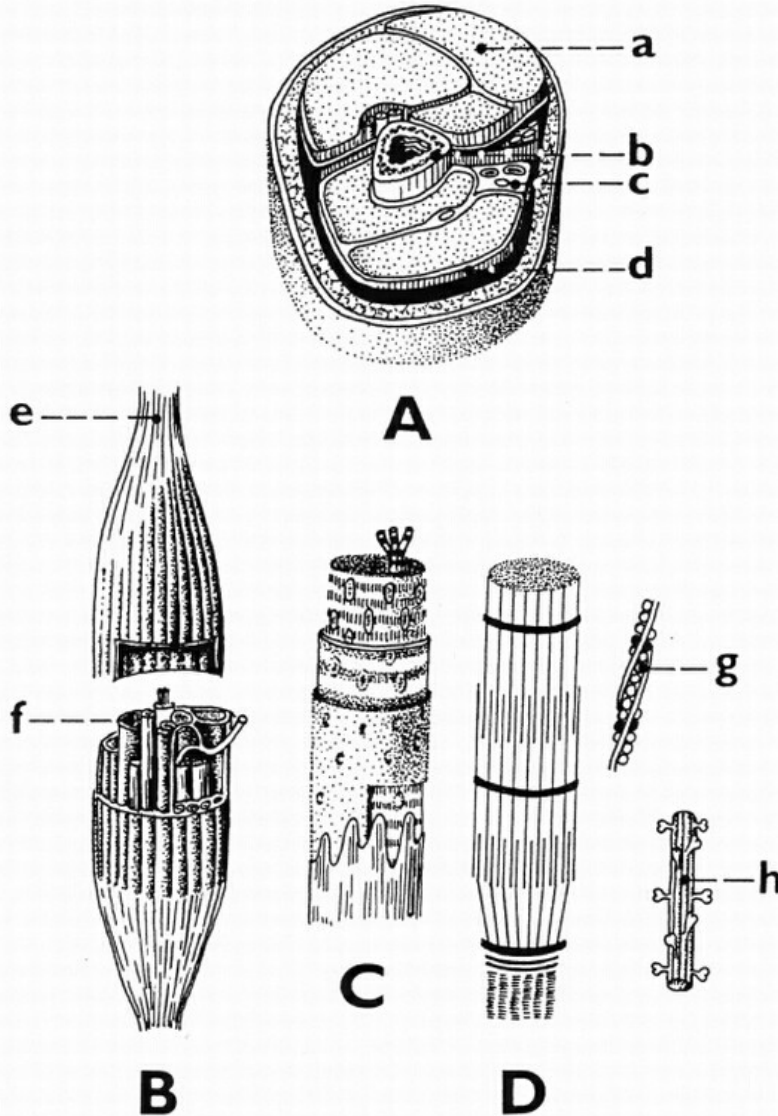


# Svalová tkáň

1. Svalová tkáň se může zkrátit (smrštit) - **kontrahovat**.
2. Základní **stavební a funkční jednotkou** hladké (orgánové) a srdeční svaloviny je svalová buňka.
3. Základní **stavební jednotkou** příčně pruhované (kosterní) svaloviny je svalové vlákno.
4. Základními **kontraktilními jednotkami** orgánové i kosterní svaloviny jsou myofibr



# Sval



## A. průřez paží

- a. vnitřní hlava trojhlavého pažního svalu
- b. pažní kost
- c. pažní nervověcní svazek
- d. pažní fascie

## B. svalové bříško

- e. úponová šlacha
- f. svazek svalových vláken

## C. svazek svalových vláken

## D. myofibrila (svalové vláčénko)

- g. aktinová vlákna  
(kontraktilní bílkovina svalu)
- h. molekula myozinu  
(kontraktilní bílkovina svalu)

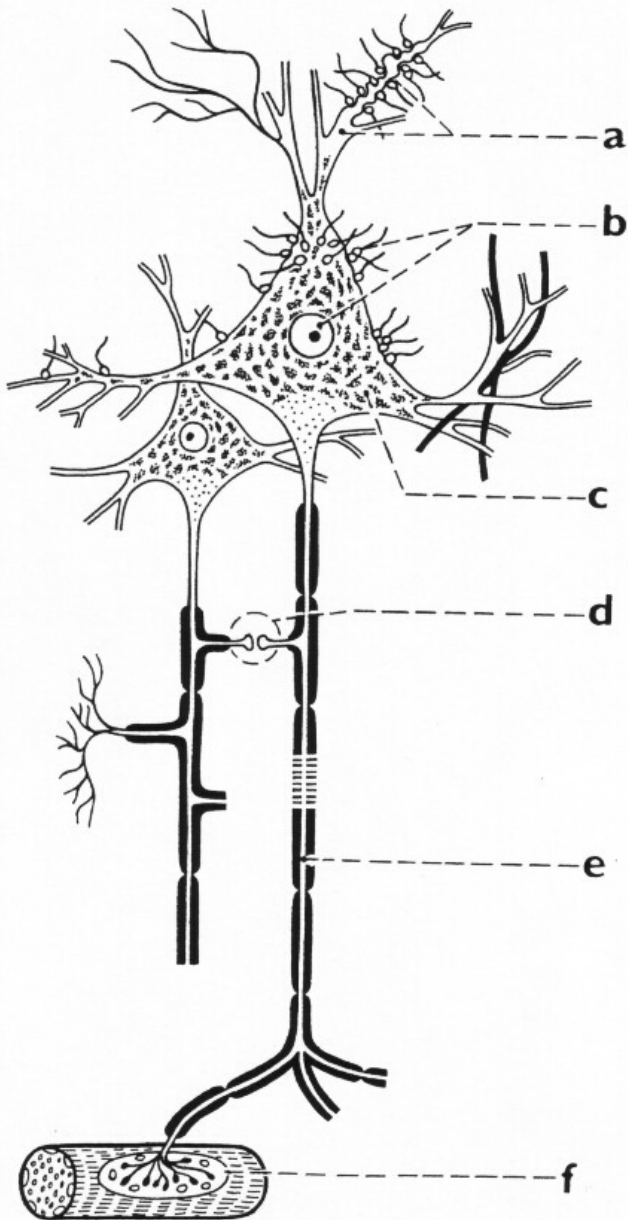


# Nervová tkáň

- **Nervová tkáň** má schopnost vytvářet, přijímat a vést vzruchy.
- **Neuron** je základní stavební a funkční jednotkou nervové tkáně.
- **Neuron se skládá:** z těla nervové buňky, axonu a dendritů.
- **Axon** vede odstředivě (od těla buňky); dendrity vedou dostředivě.
- **Gliové buňky** zajišťují vhodné prostředí pro činnost neuronů.



# Neuron

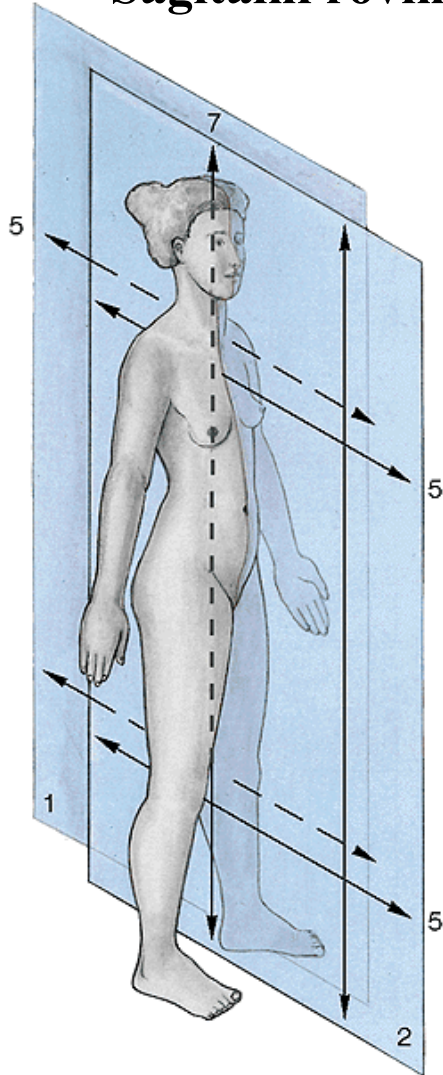


- a. dendrity
- b. malé neurony spojené s tělem velkého neuronu
- c. drsné endoplazmatické retikulum
- d. synapse
- e. myelinová pochva axonu
- f. svalové vlákno a motorická ploténka

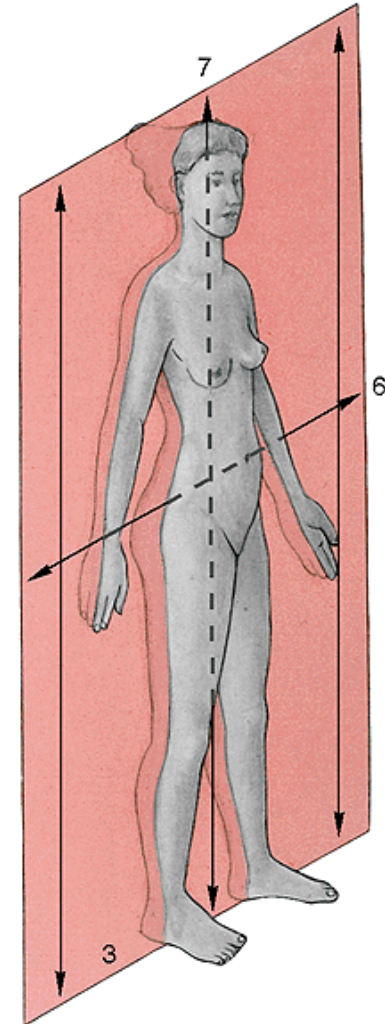


# Anatomická orientace

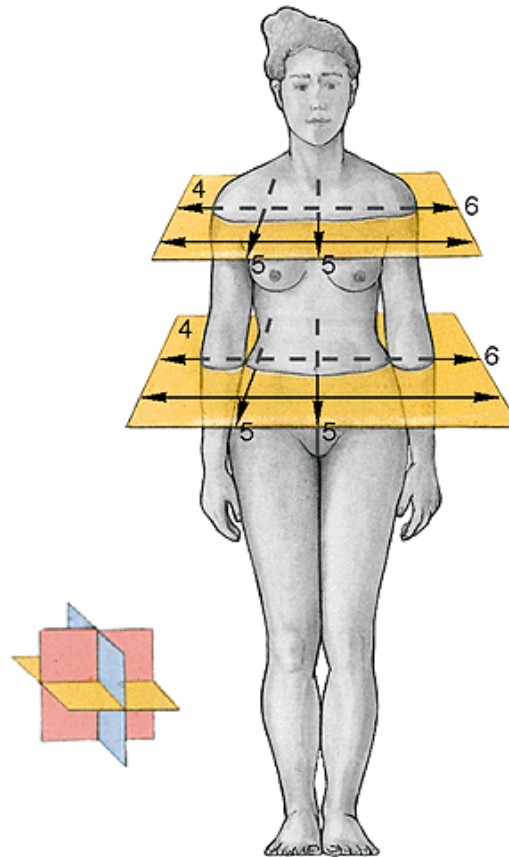
Sagitální rovina (1)



Frontální (koronární) rovina (3)



Transverzální (horizontální) rovina (4)



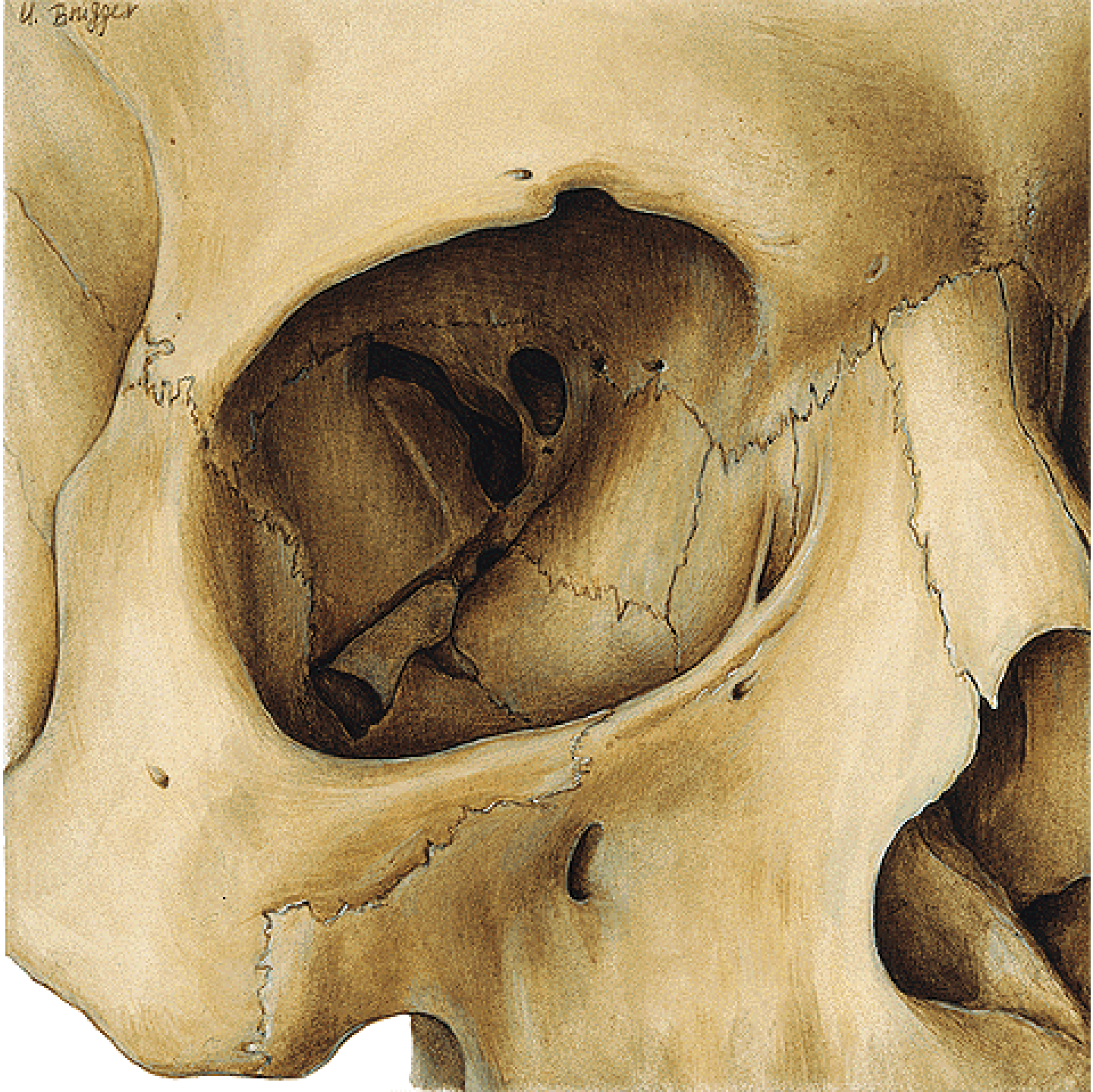
5- Sagitální osa; 6- transversální osa; 7- vertikální (longitudinální) osa



# *Orbita a její obsah*



U. Brigger





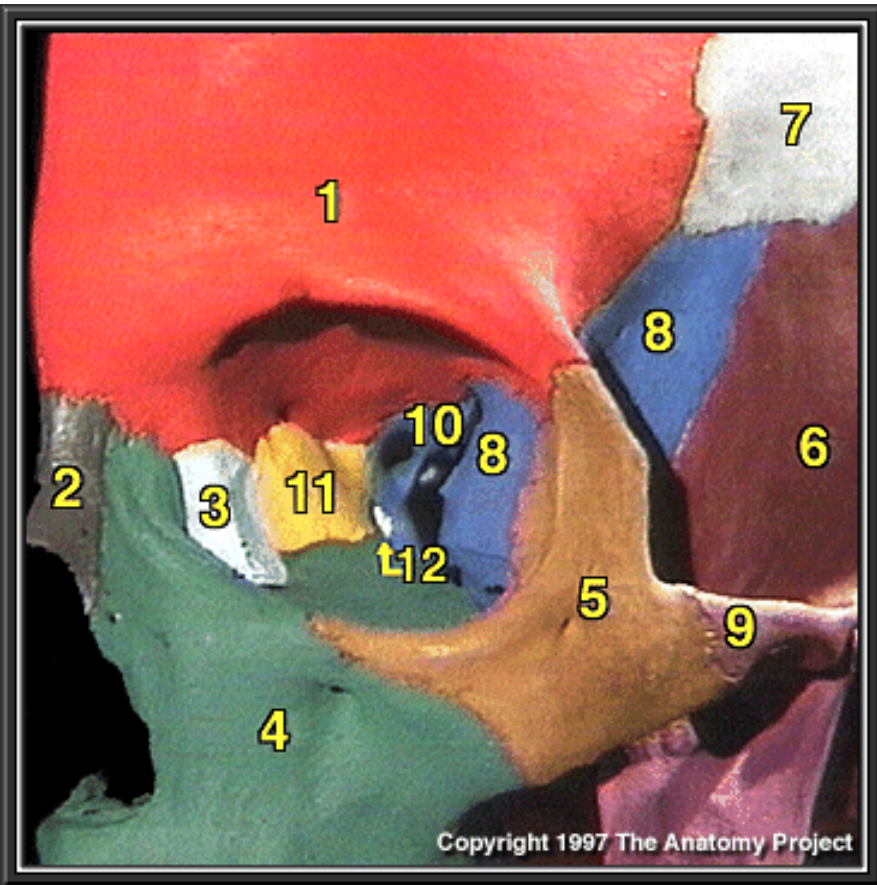
# Kosti očníce

- Os ethmoidale (čichová kost)
- Os frontale (čelní kost)
- Os lacrimale (slzná kůstka)
- Maxilla (horní čelist)
- Os palatinum (patrová kost)
- Os sphenoidale (klínová kost)
- Os zygomaticum (jařmová, lícní kost)





# Předozaďní pohled na kostru levé oční



1. Čelní kost (os frontale)
2. Nosní kůstka (os nasale)
3. Slzná kost (os lacrimale)
4. Maxilární kost (maxilla, horní čelist)
5. Jařmová kost (os zygomaticum)
6. Spánková kost (os temporale)
7. Temenní kost (os parietale)
8. Velké křídlo kosti klínové  
(ala major ossis sphenoidalis)
9. Jařmový výběžek kosti spánkové
10. Malé křídlo kosti klínové  
(ala minor ossis sphenoidalis)
11. Čichová kost (os ethmoidale)
12. Patrová kost (os palatinum)



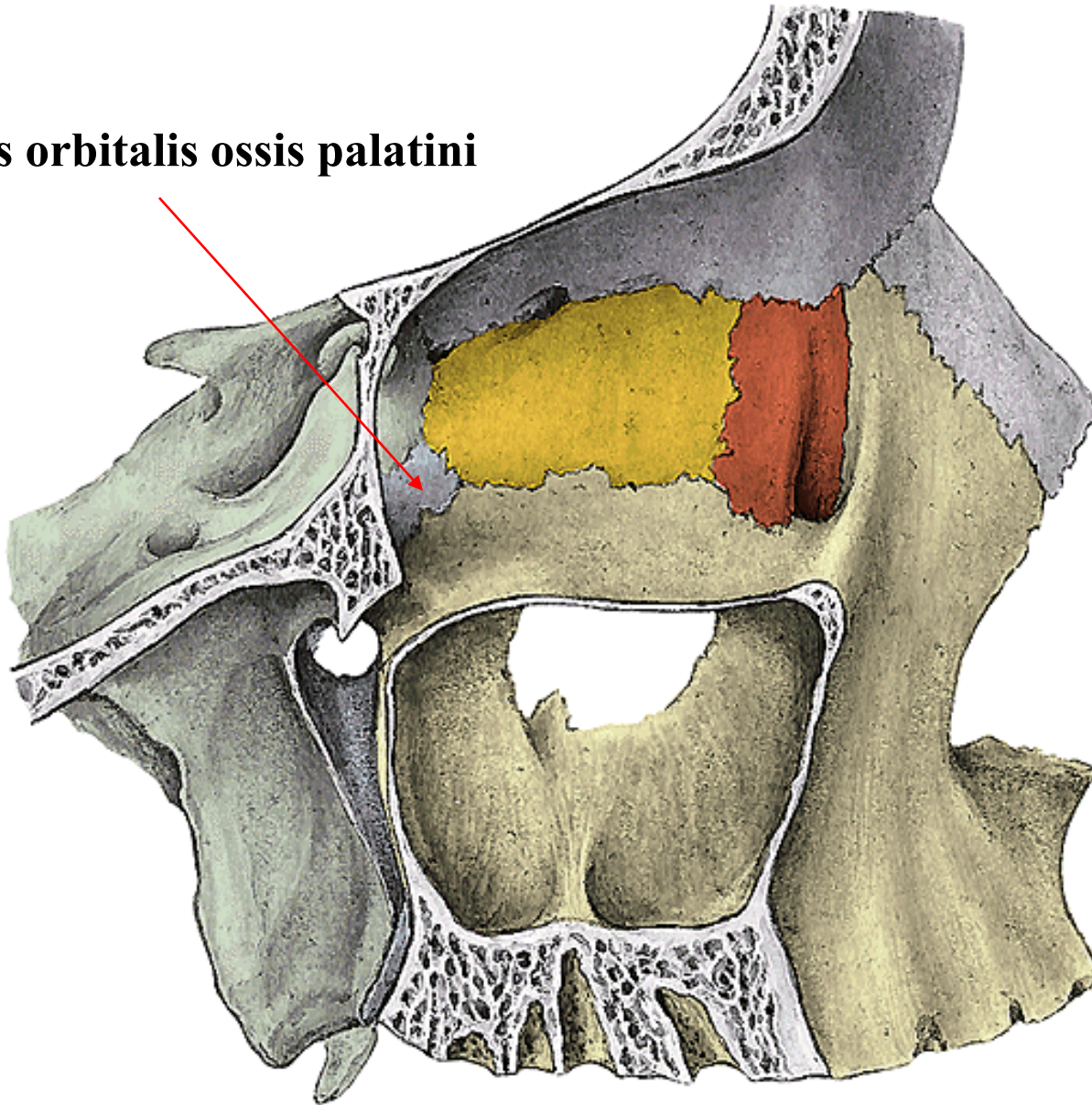
# Stěny očníce

- **Strop:** os frontale a malé křídlo kosti klínové.  
(fossa glandulae lacrimalis; spina trochlearis)
- **Mediální stěna:** frontální výběžek maxily, os lacrimale, os ethmoidale, tělo a malé křídlo kosti klínové, processus orbitalis ossis palatini.  
(fossa sacci lacrimalis)
- **Spodina:** maxilla, os zygomaticum, processus orbitalis ossis palatini.  
(sulcus infraorbitalis)
- **Laterální stěna:** velké křídlo kosti klínové, os zygomaticum.



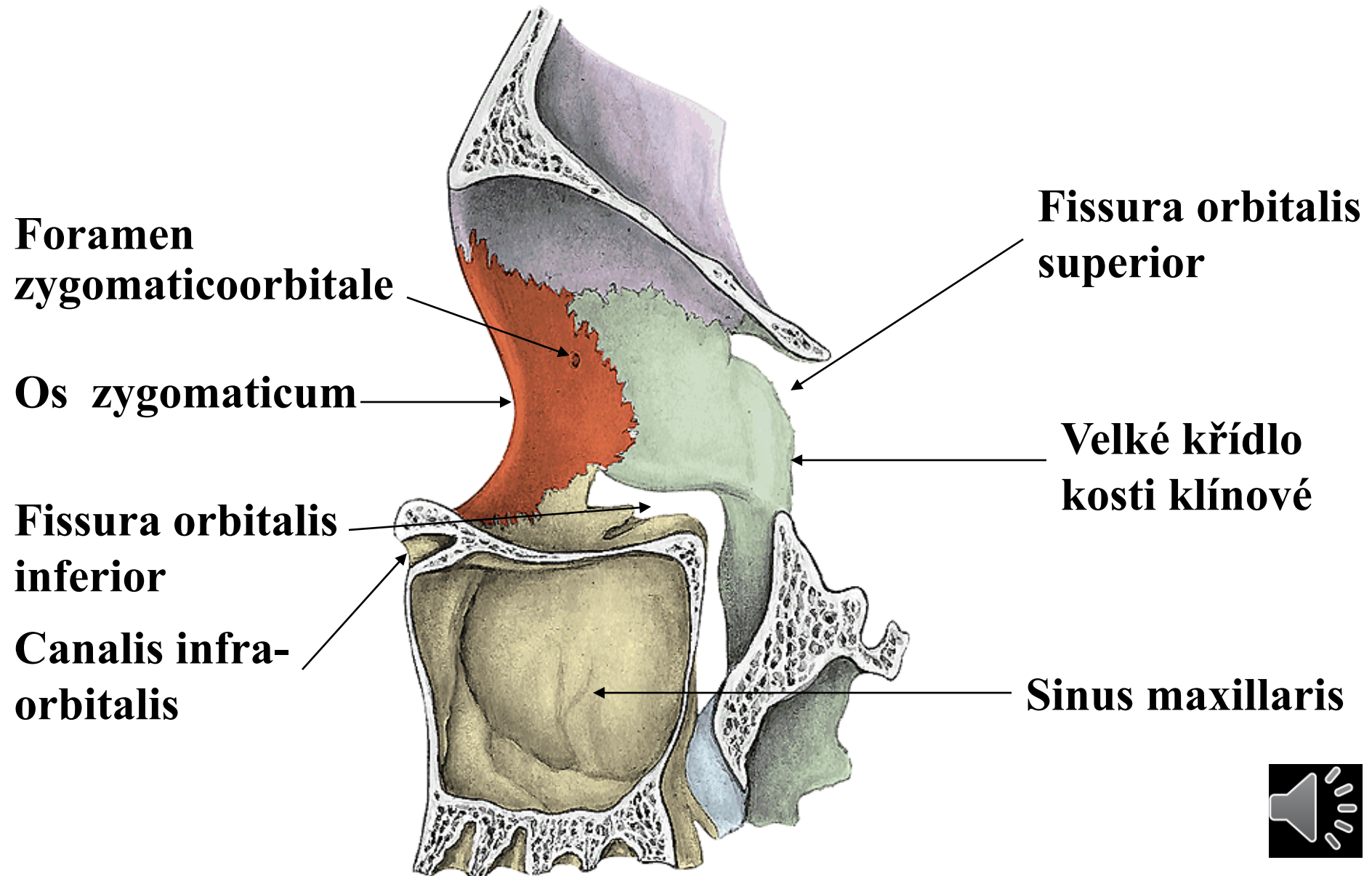
# Mediální stěna orbity

**Processus orbitalis ossis palatini**





# Laterální stěna orbity

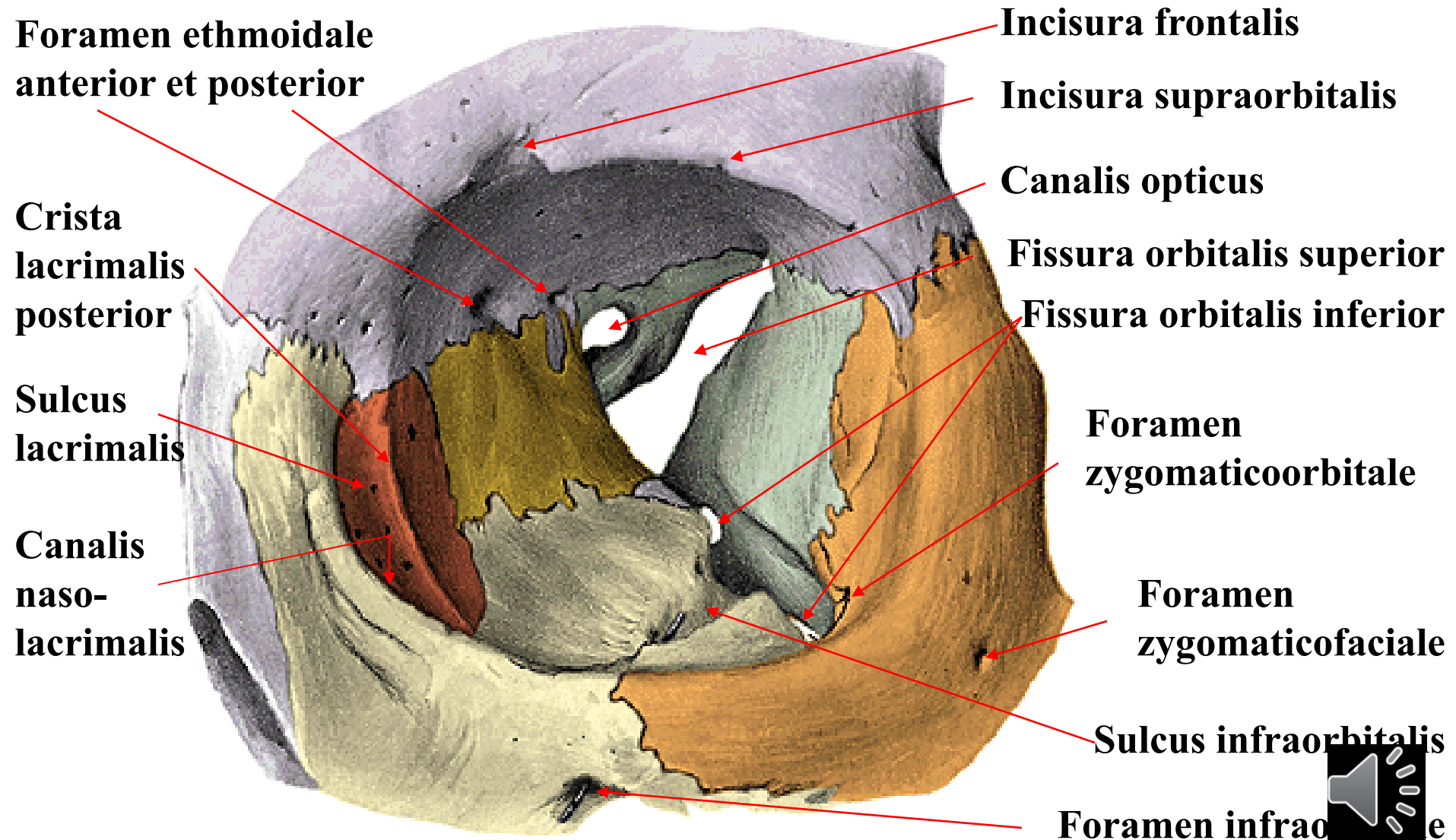


# Otvory v očníci

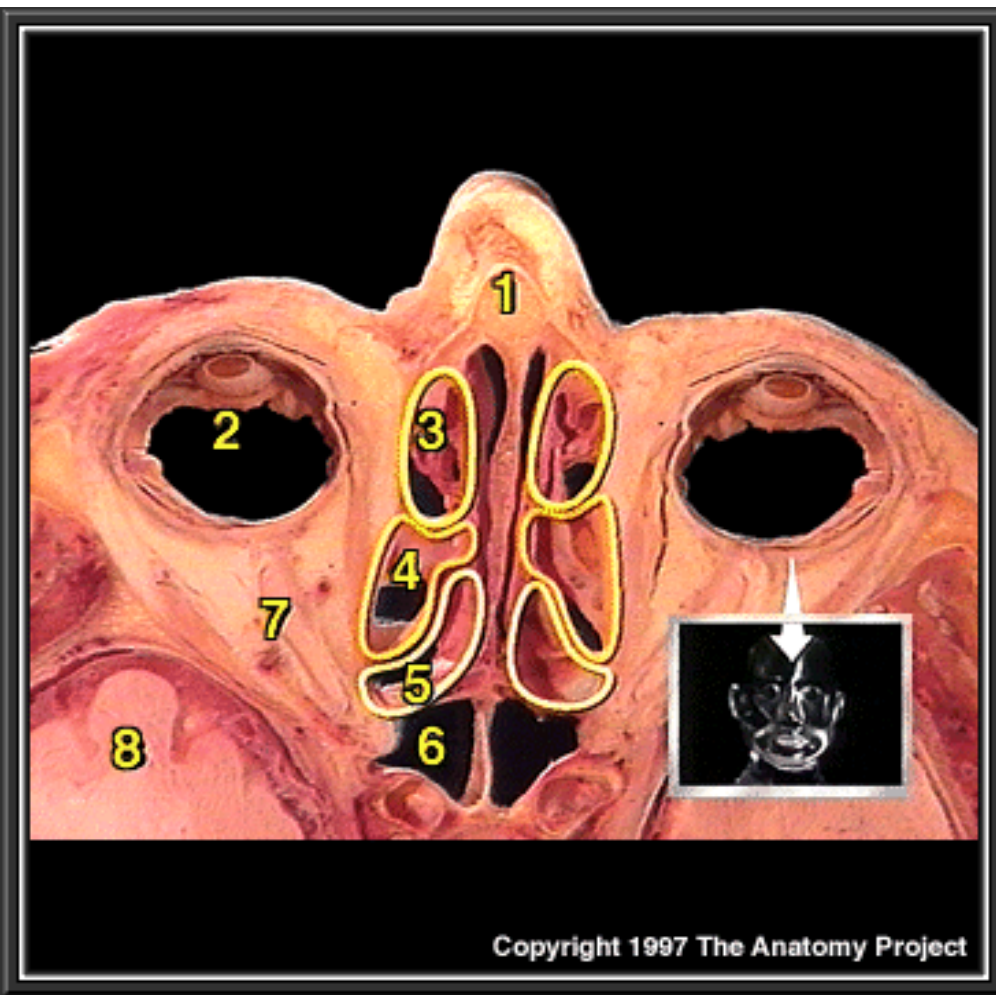
- Canalis opticus: n. opticus, a. ophthalmica
- Fissura orbitalis superior: n. III, n. IV, n. VI, n. V/1 (n. ophthalmicus), v. ophthalmica superior
- Fissura orbitalis inferior: a. et n. infraorbitalis, n. zygomaticus, v. ophthalmica inferior
- Canalis infraorbitalis: a., v., n. infraorbitalis
- Foramen ethmoidale anterius et posterius: vasa et n. ethmoidalis anterior et posterior
- Canalis nasolacrimalis: ductus nasolacrimalis
- Foramen zygomaticoorbitale: n. zygomaticus



# Otvory v očnici



# Transverzální řez lebkou - vztah k ethmoidálním sinům

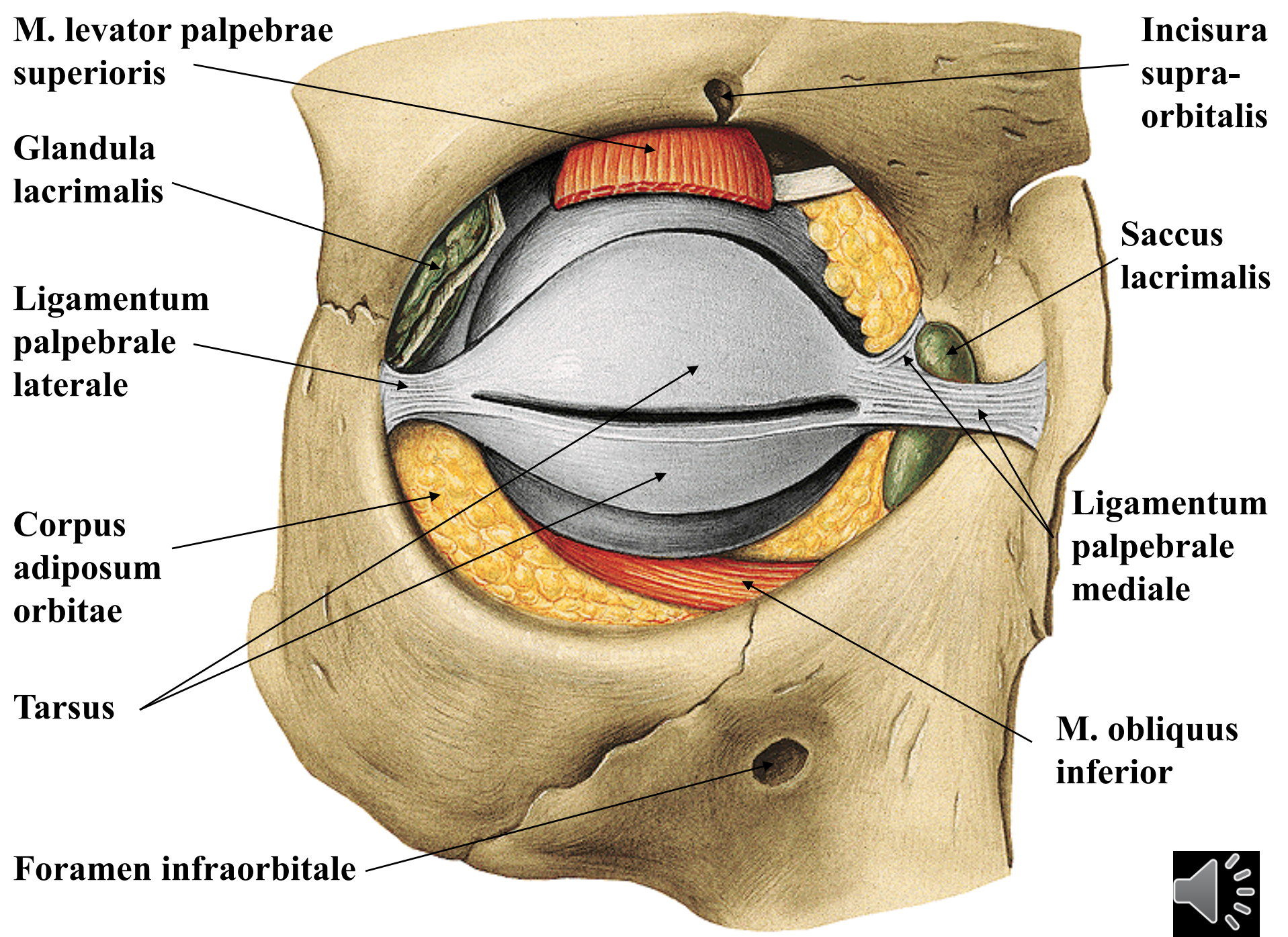


1. Nos
2. Oční bulva
3. Přední ethmoidální sklípky
4. Střední ethmoidální sklípky
5. Zadní ethmoidální sklípky
6. Sinus sphenoidalis
7. Zrakový nerv
8. Frontální lalok mozkový

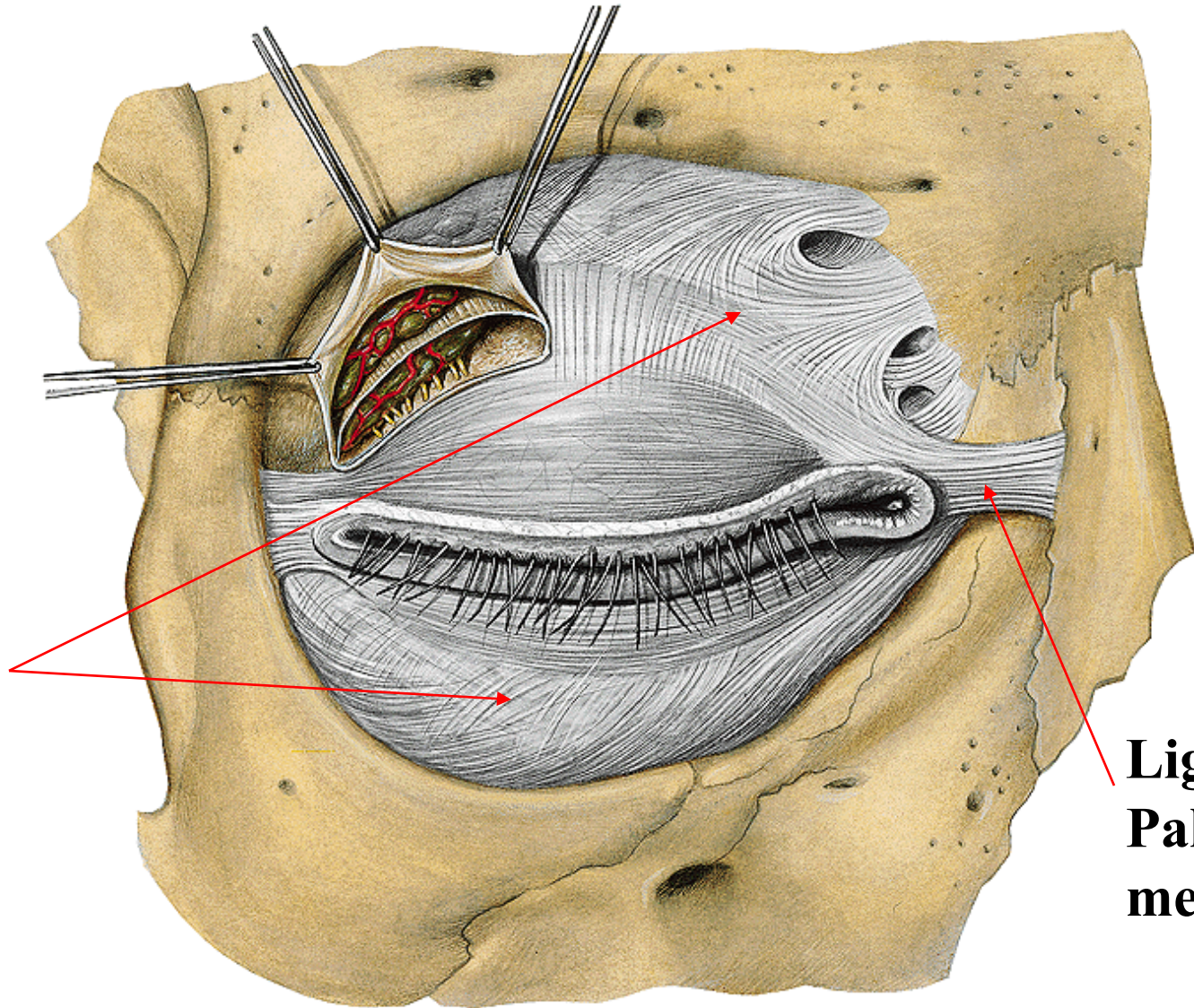
**Klinika:** - riziko přechodu infekce  
- traumatologie orb











**Septum orbitale**

**Ligamentum Palpebrale mediale**





# Vertikální řez orbitou

**Corpus adiposum  
orbitae**

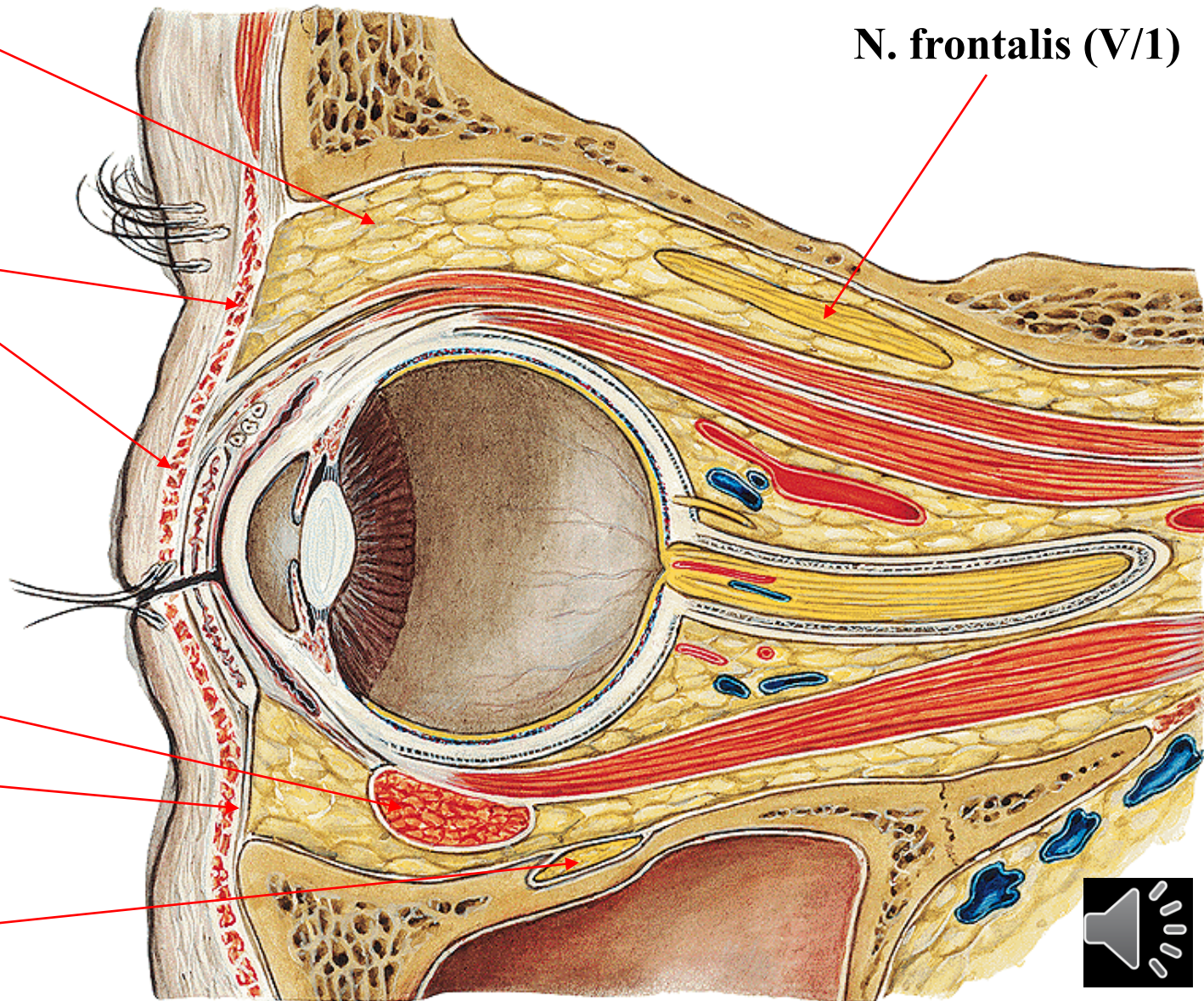
**M. orbicularis  
oculi**

**M. obliquus  
inferior**

**Septum orbitale**

**N. infraorbitalis  
(V/2)**

**N. frontalis (V/1)**





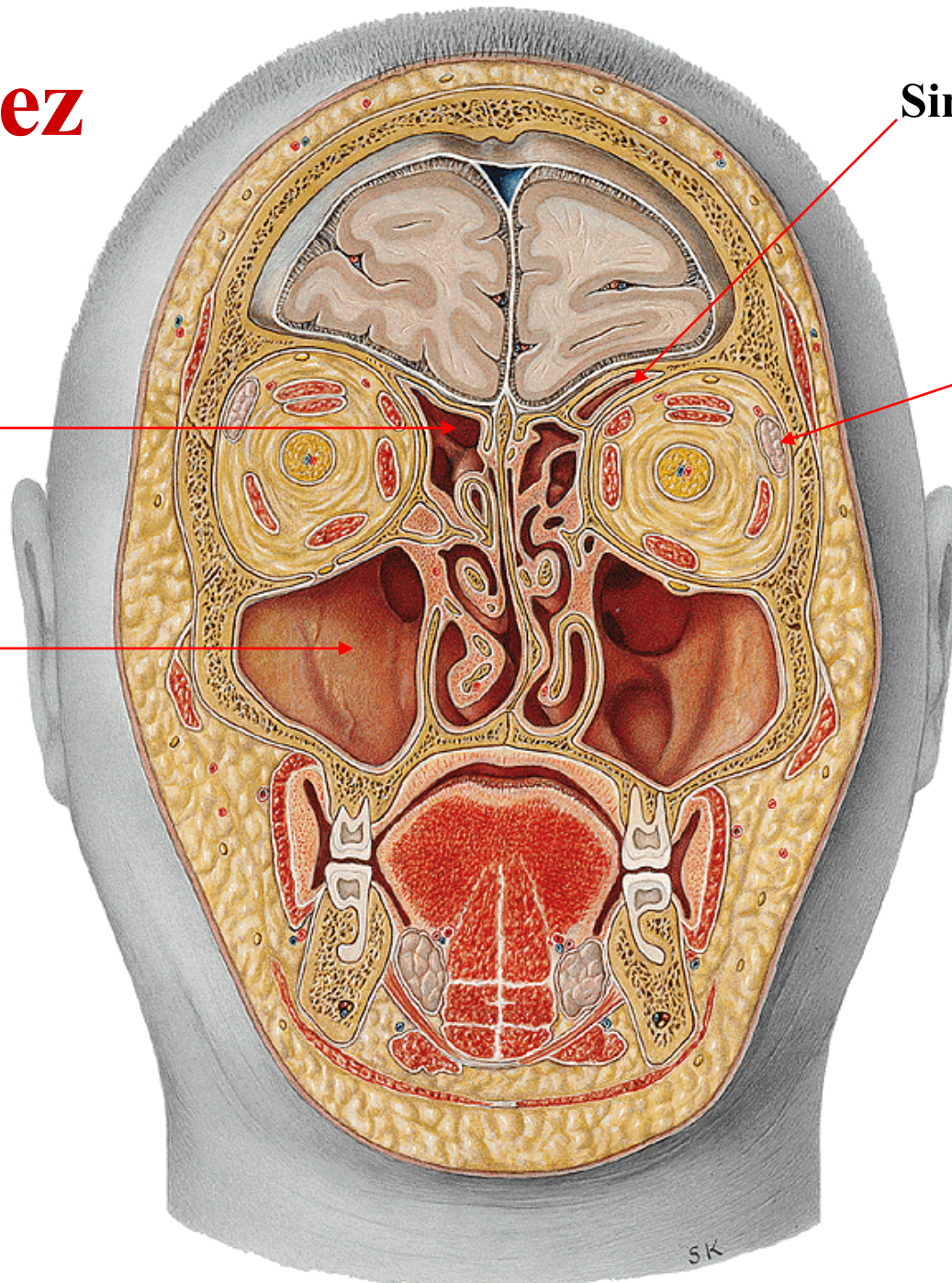
# Frontální řez

Sinus ethmoidalis

Sinus maxillaris

Sinus frontalis

Glandula  
lacrimalis





**A. supraorbitalis**

**N. supratrochlearis**

**N. supraorbitalis**

**N. nasociliaris**

**N. frontalis**

**N. trochlearis (IV)**

**N. oculomotorius (III)**

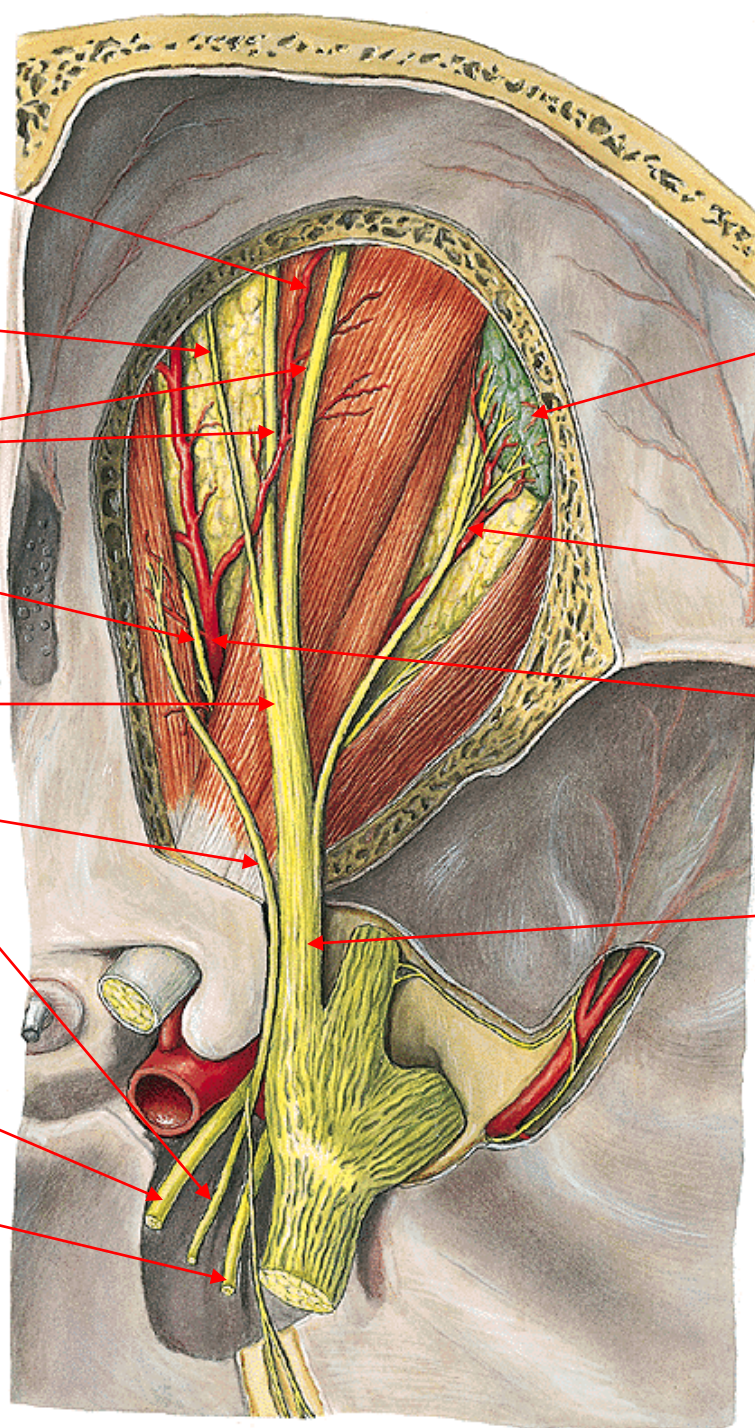
**N. abducens (VI)**

**Glandula lacrimalis  
- pars orbitalis**

**A a N. lacrimalis**

**A. ophthalmica**

**N. ophthalmicus V/1**





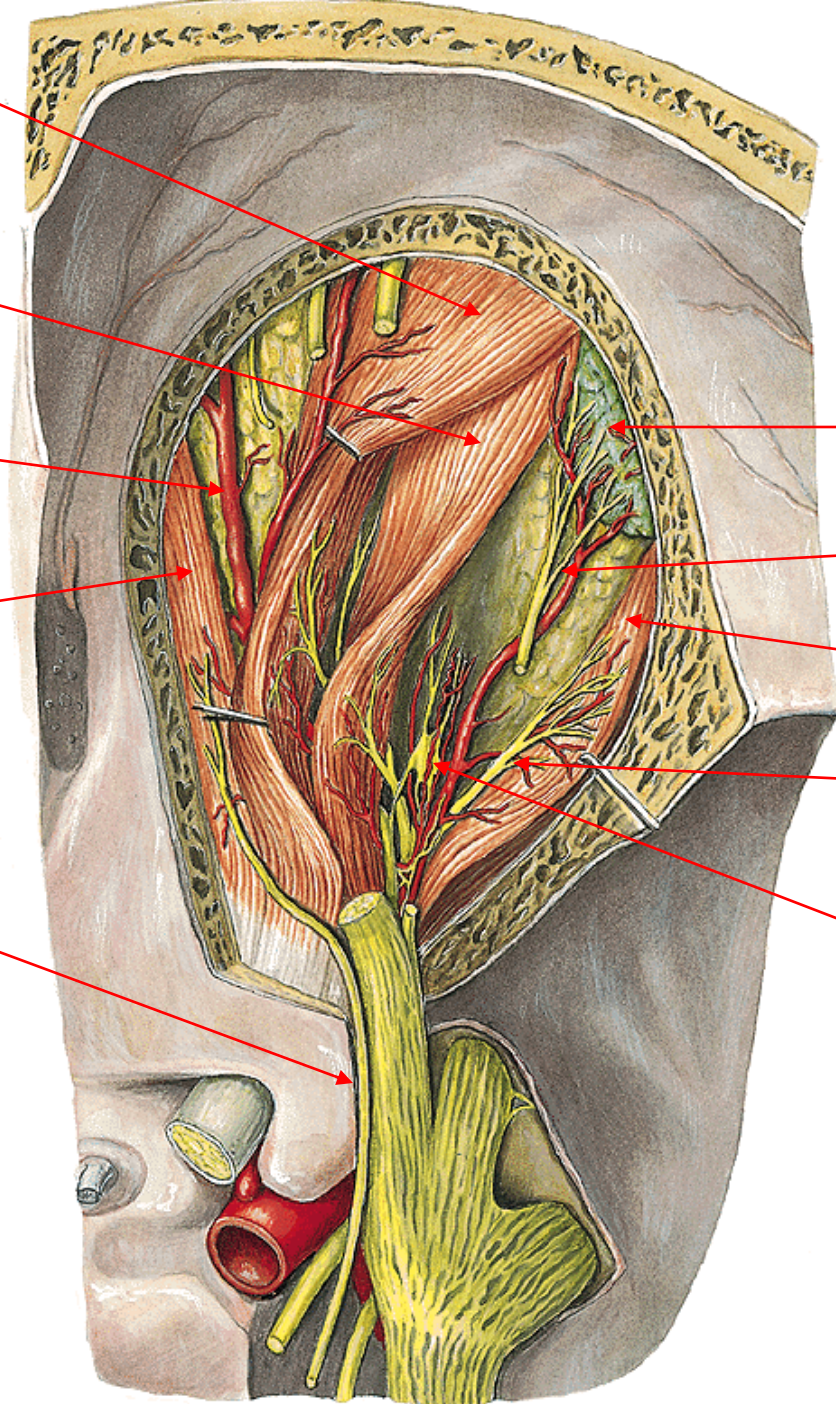
**M. levator palpebrae superioris**

**M. rectus superior**

**A. ophthalmica**

**M. obliquus superior**

**N. trochlearis (IV)**



**Glandula lacrimalis - pars orbitalis**

**A a N. lacrimalis**

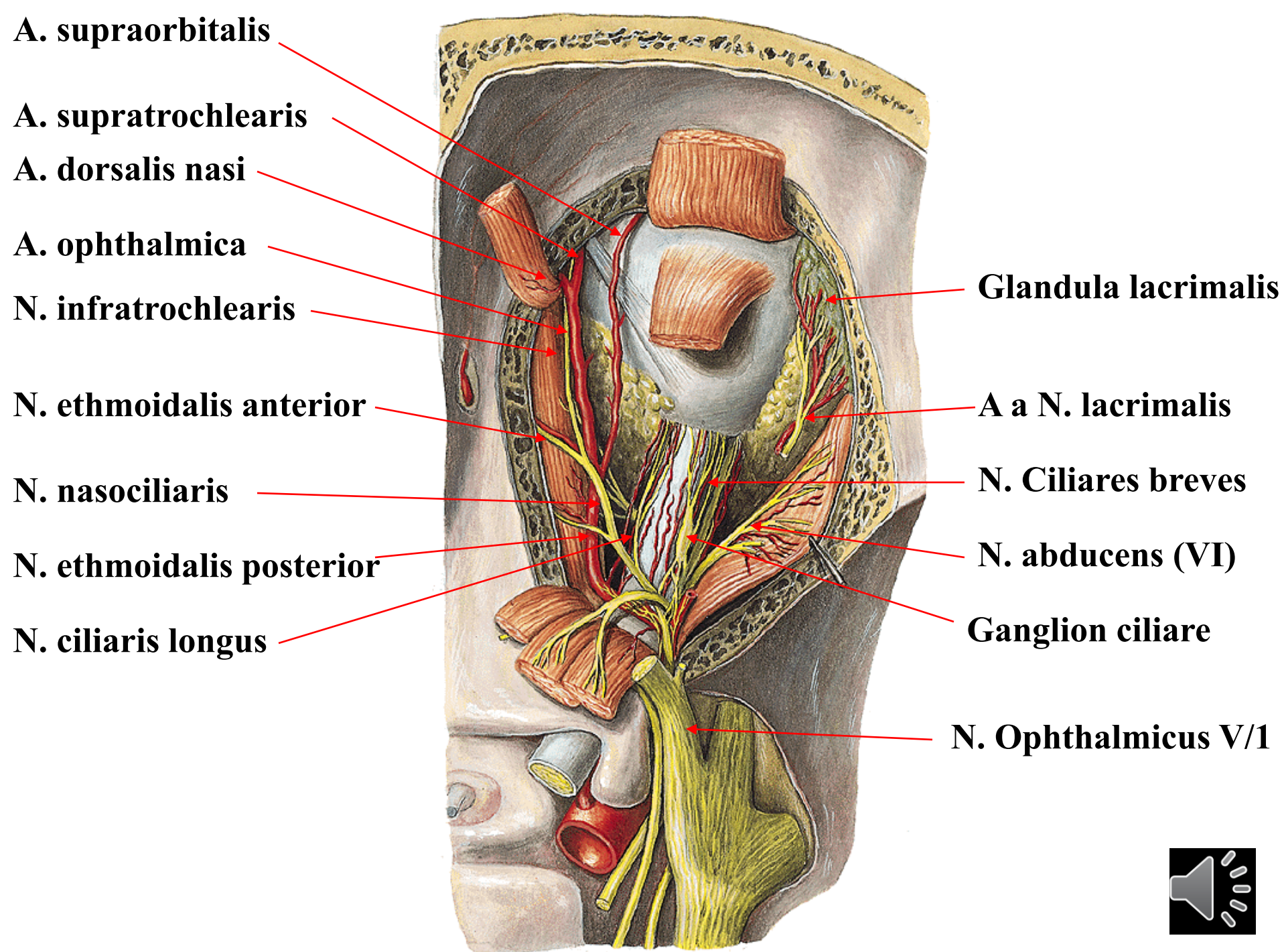
**M. rectus lateralis**

**N. abducens (VI)**

**Ganglion ciliare**









**N. infratrochlearis**

**N. a A. ethmoidalis anterior**

**N. nasociliaris**

**N. a A. ethmoidalis posterior**

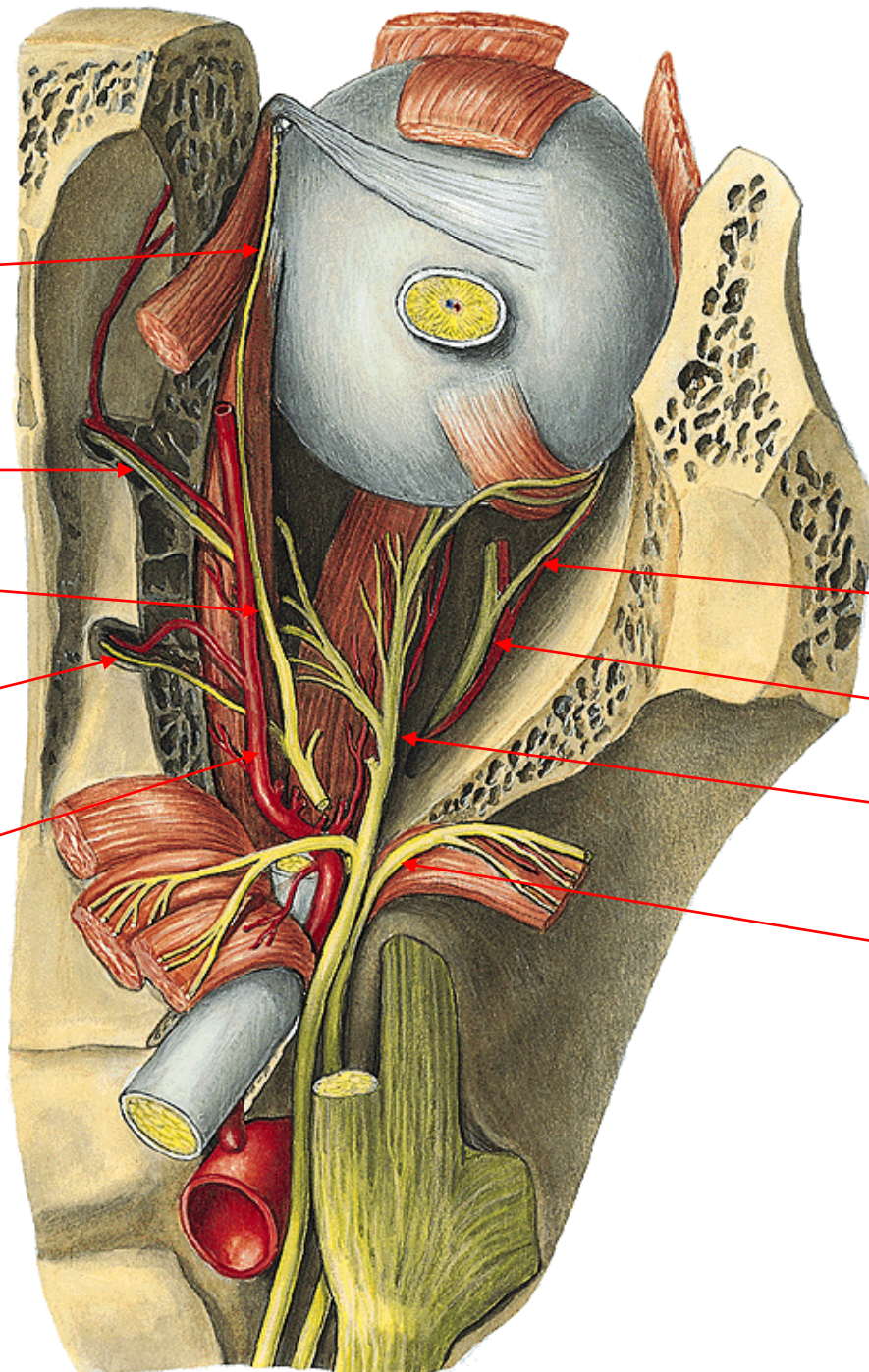
**A. ophthalmica**

**N. zygomaticus (V/2)**

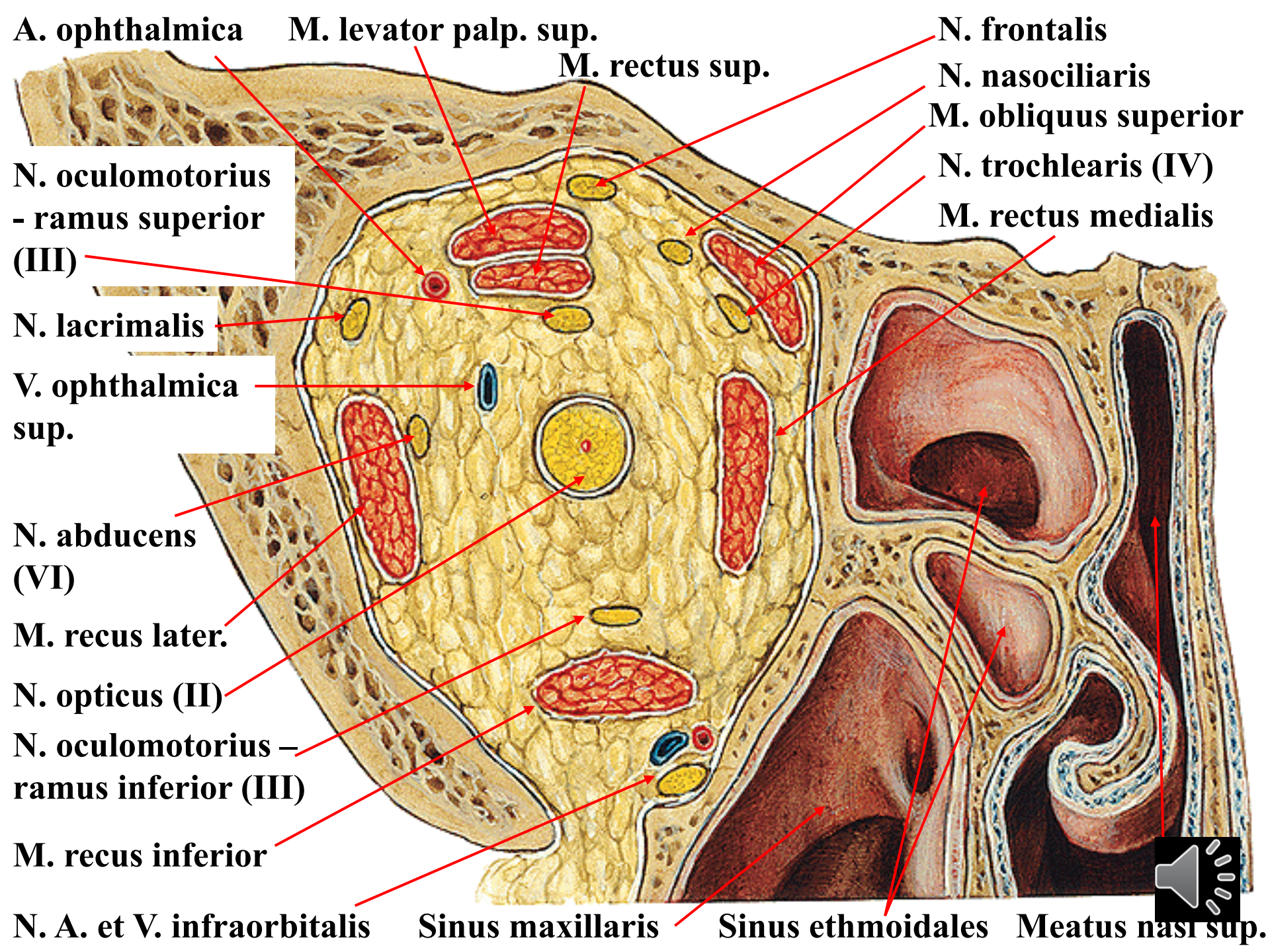
**N. a A. infraorbitalis (V/2)**

**N. III**

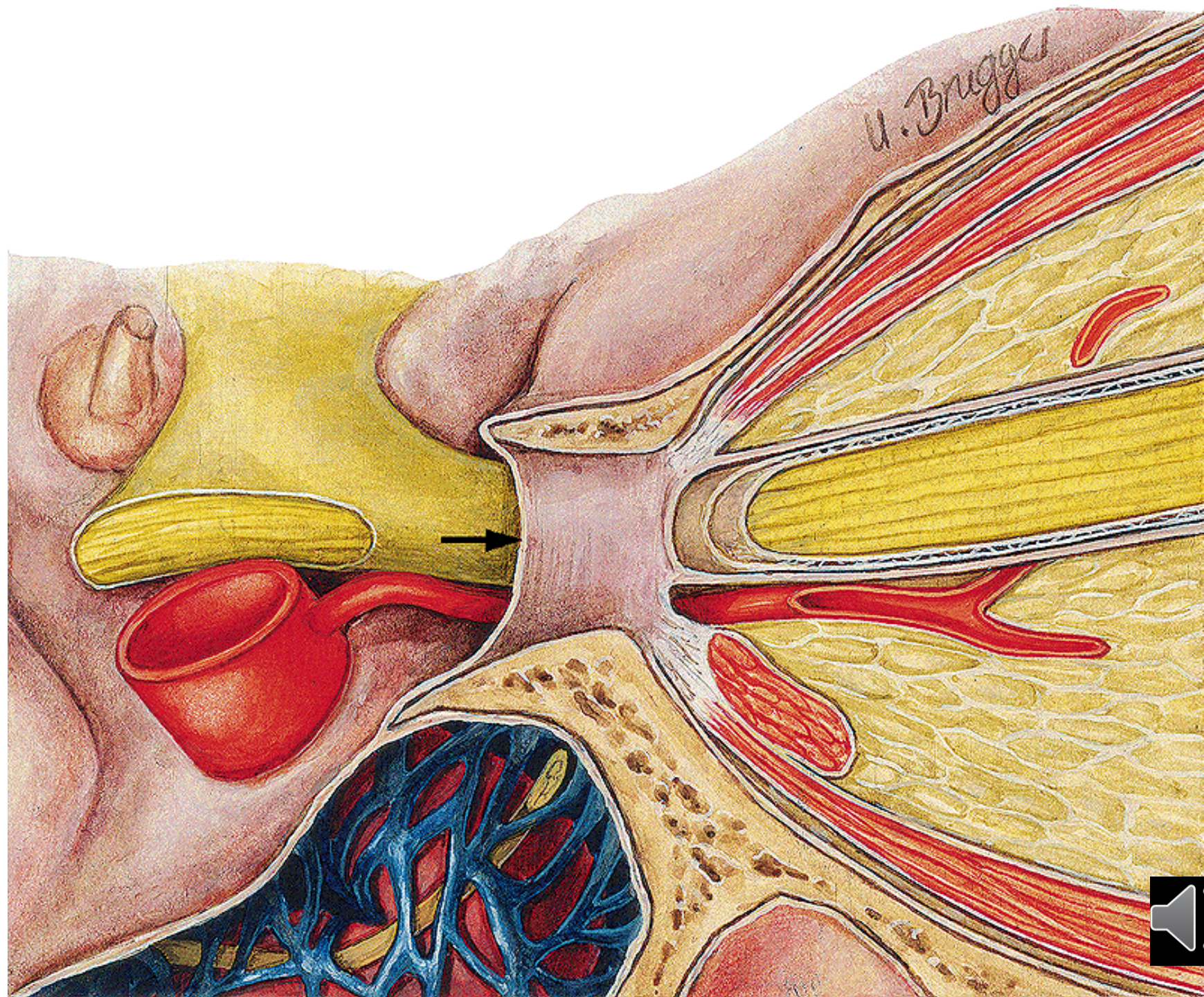
**N. IV**



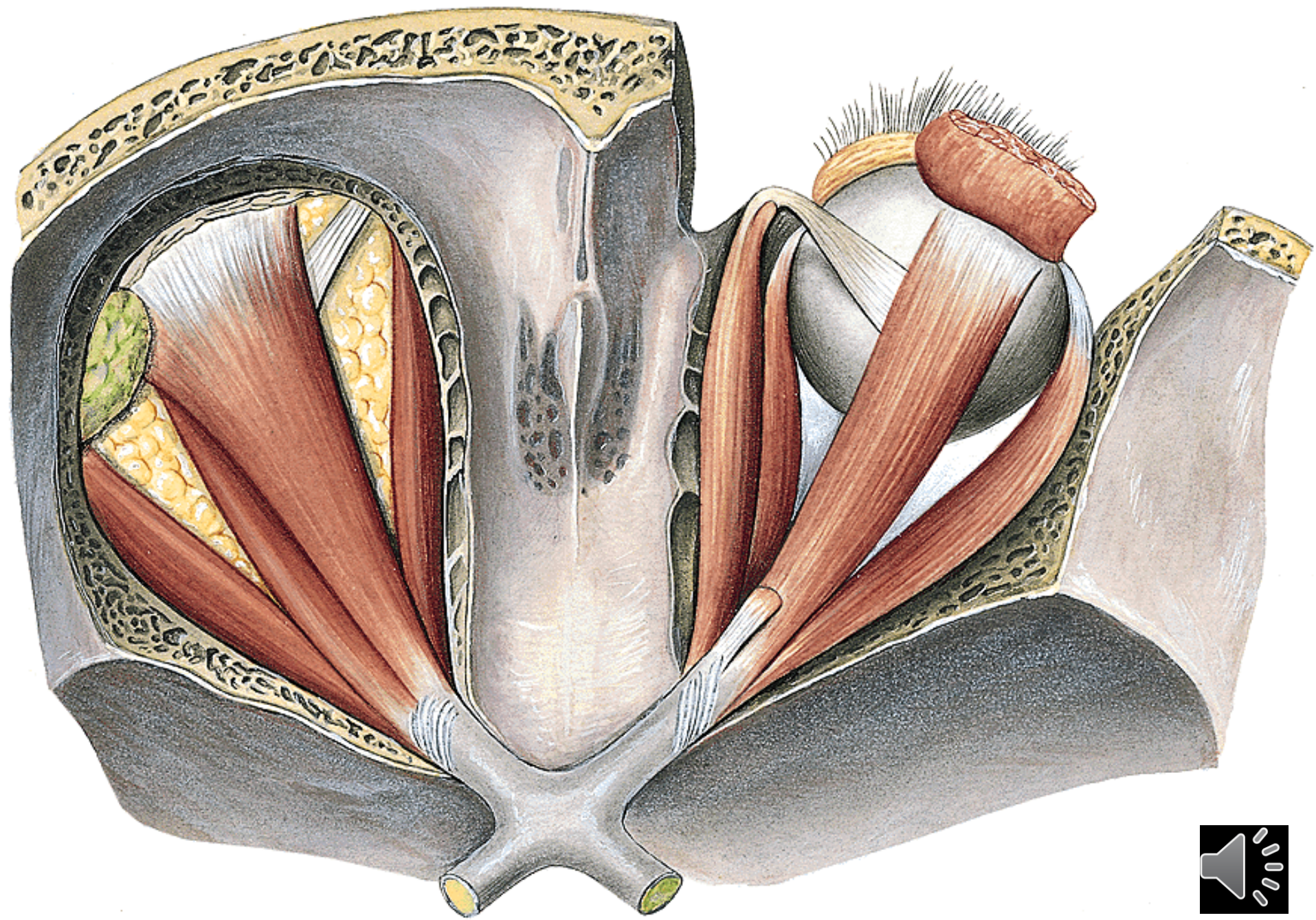




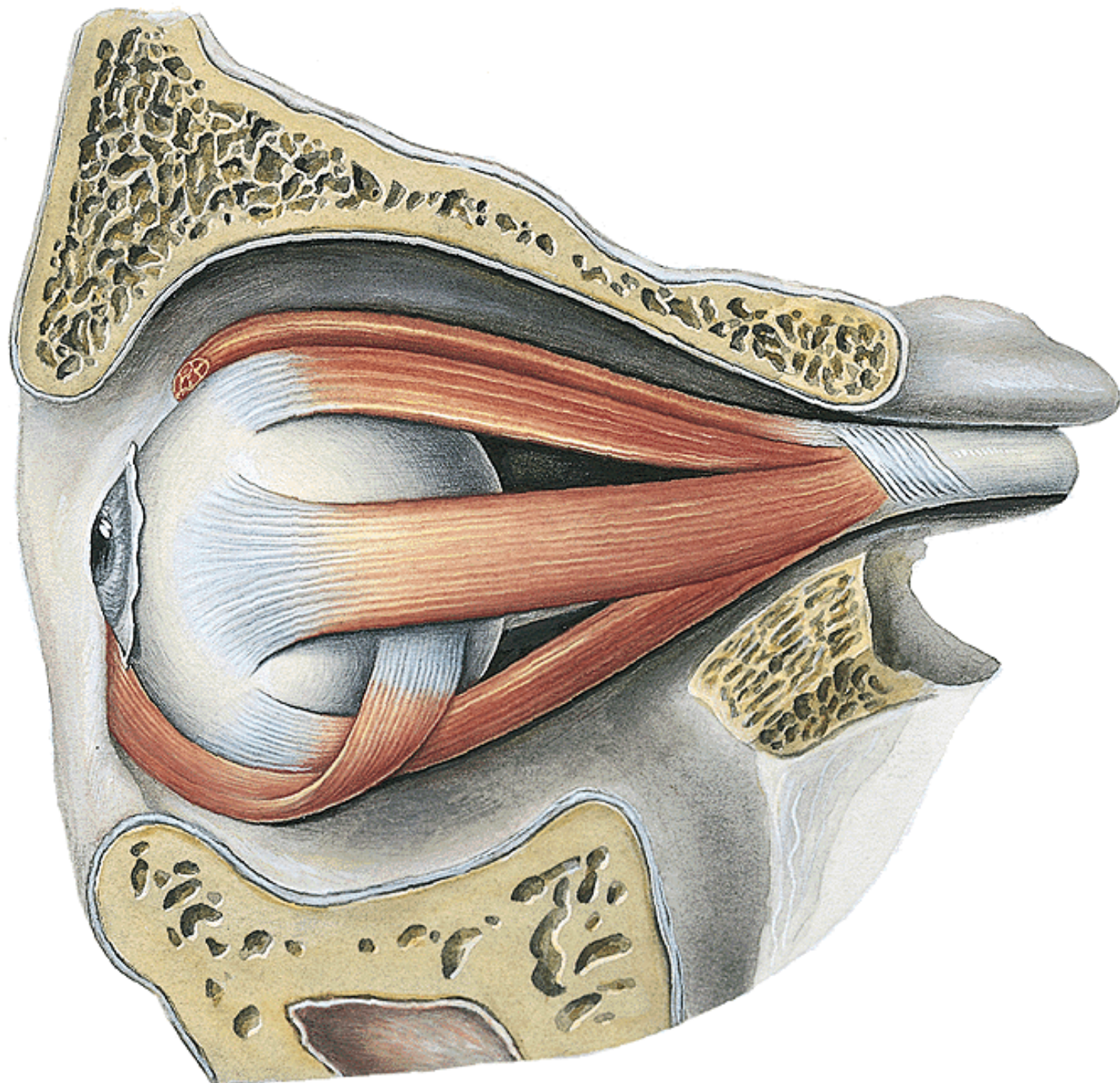




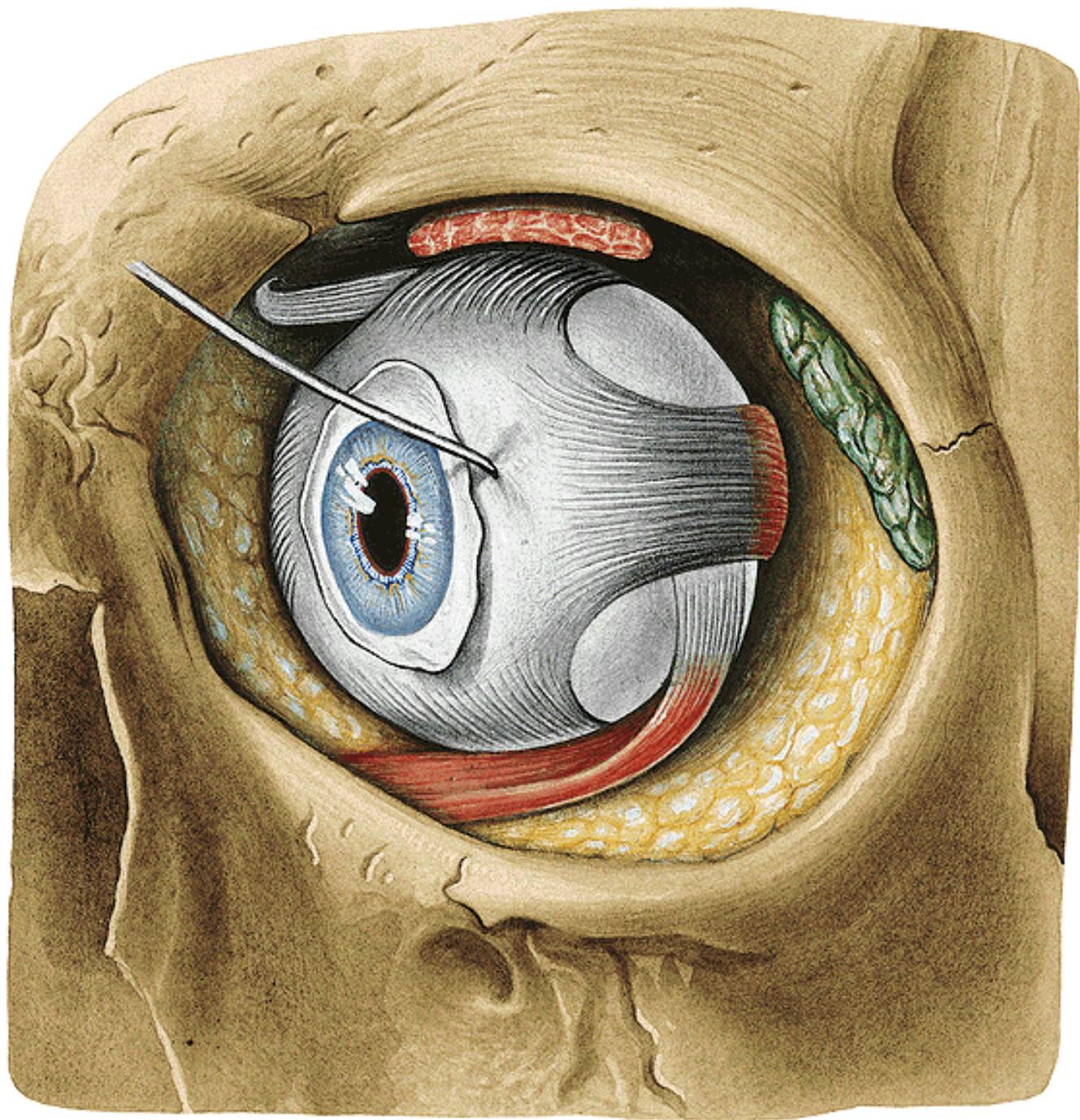


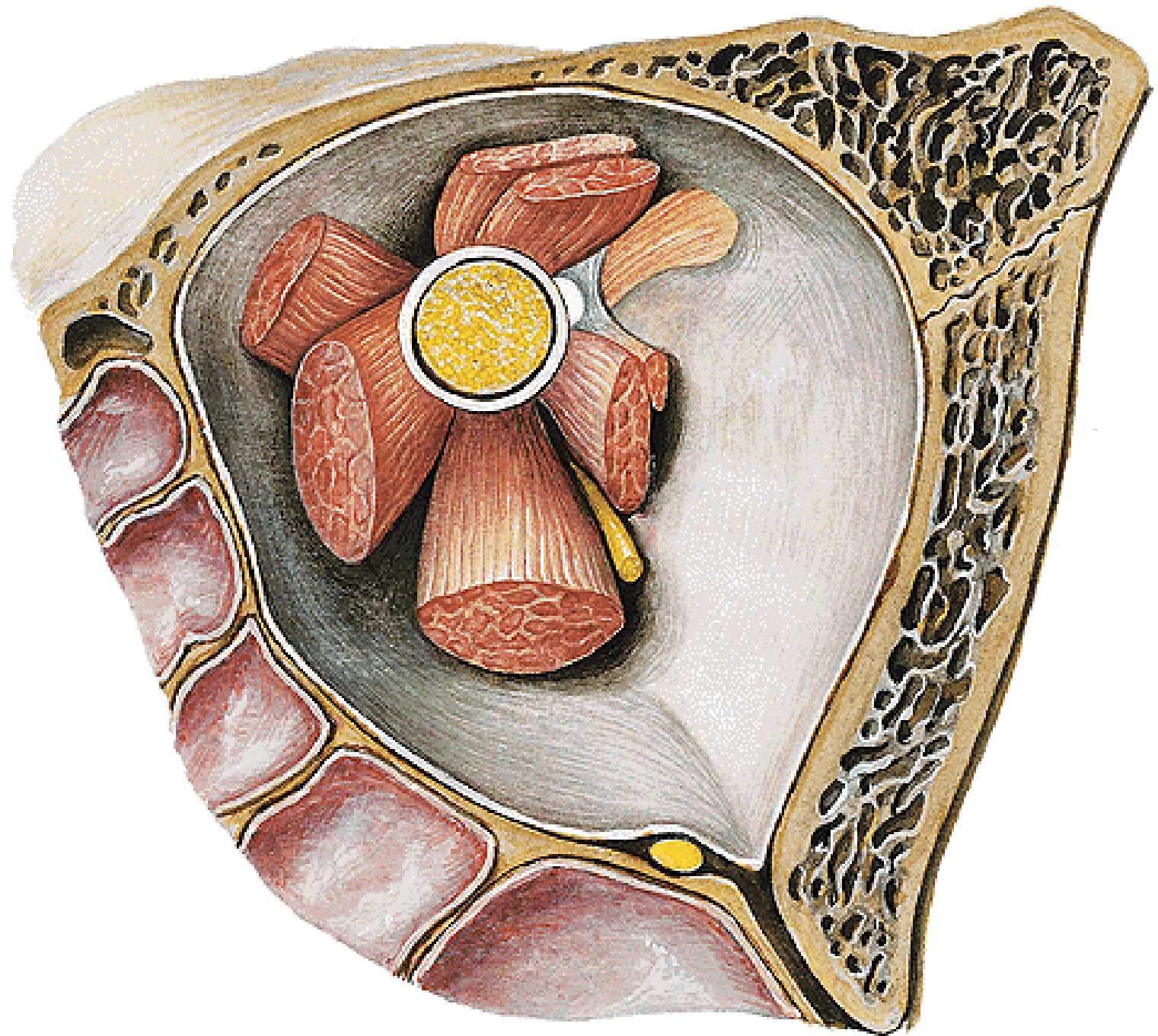




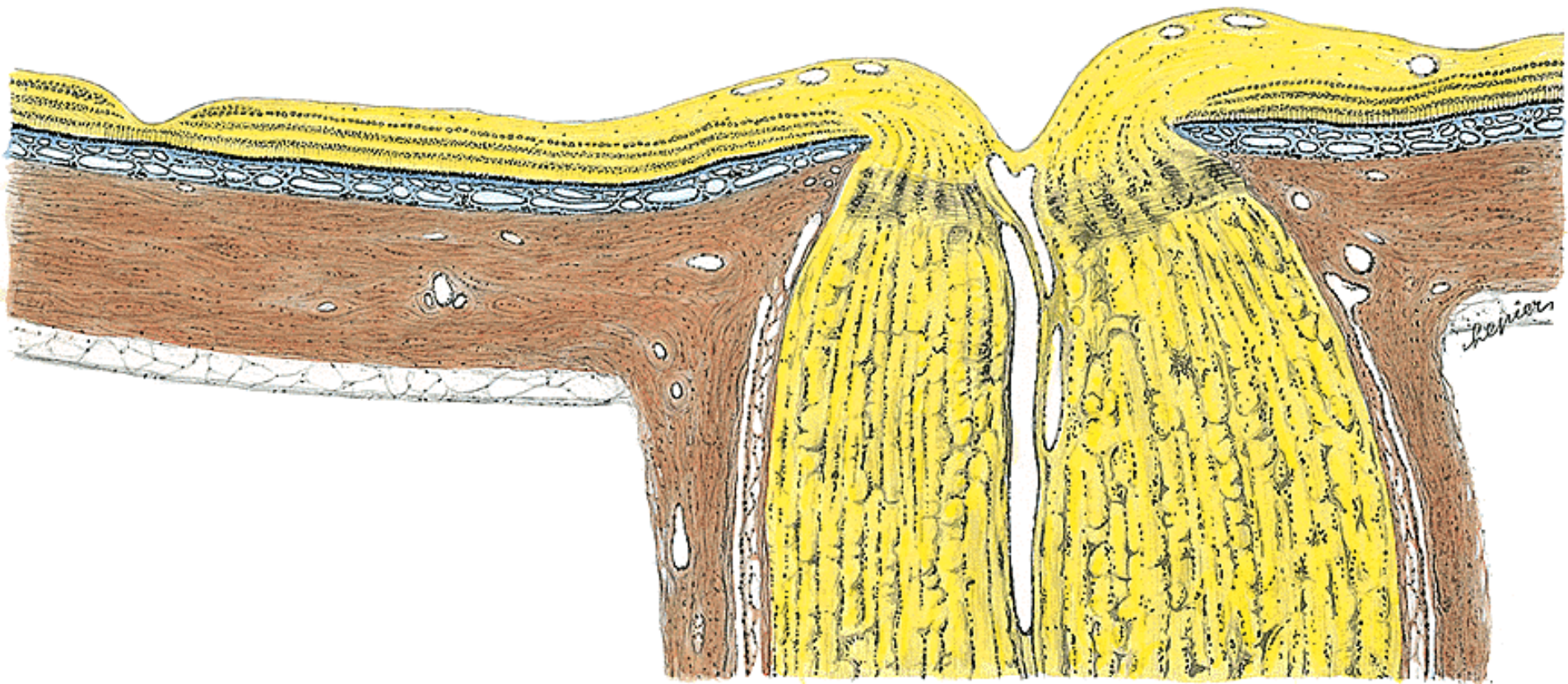






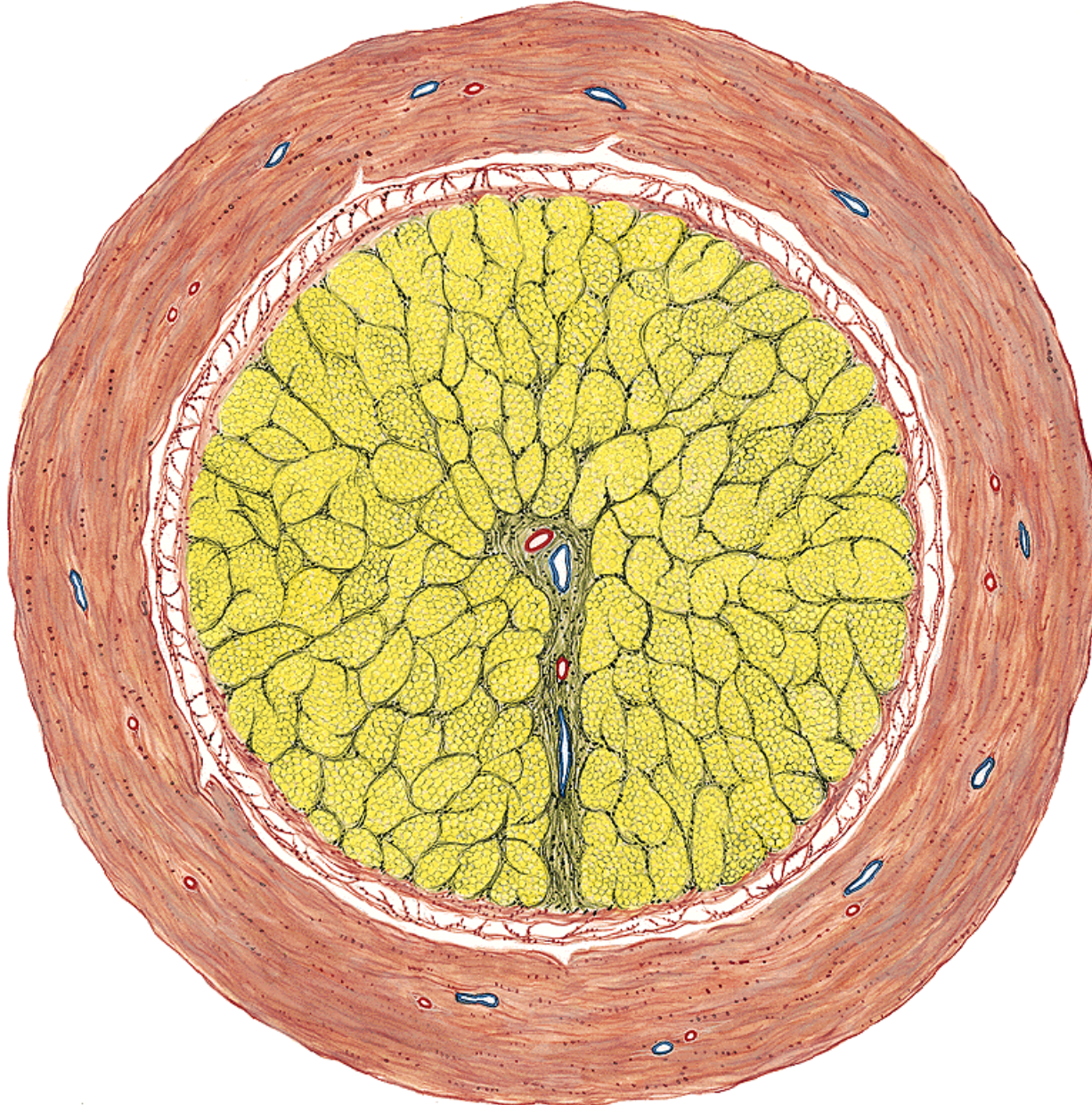




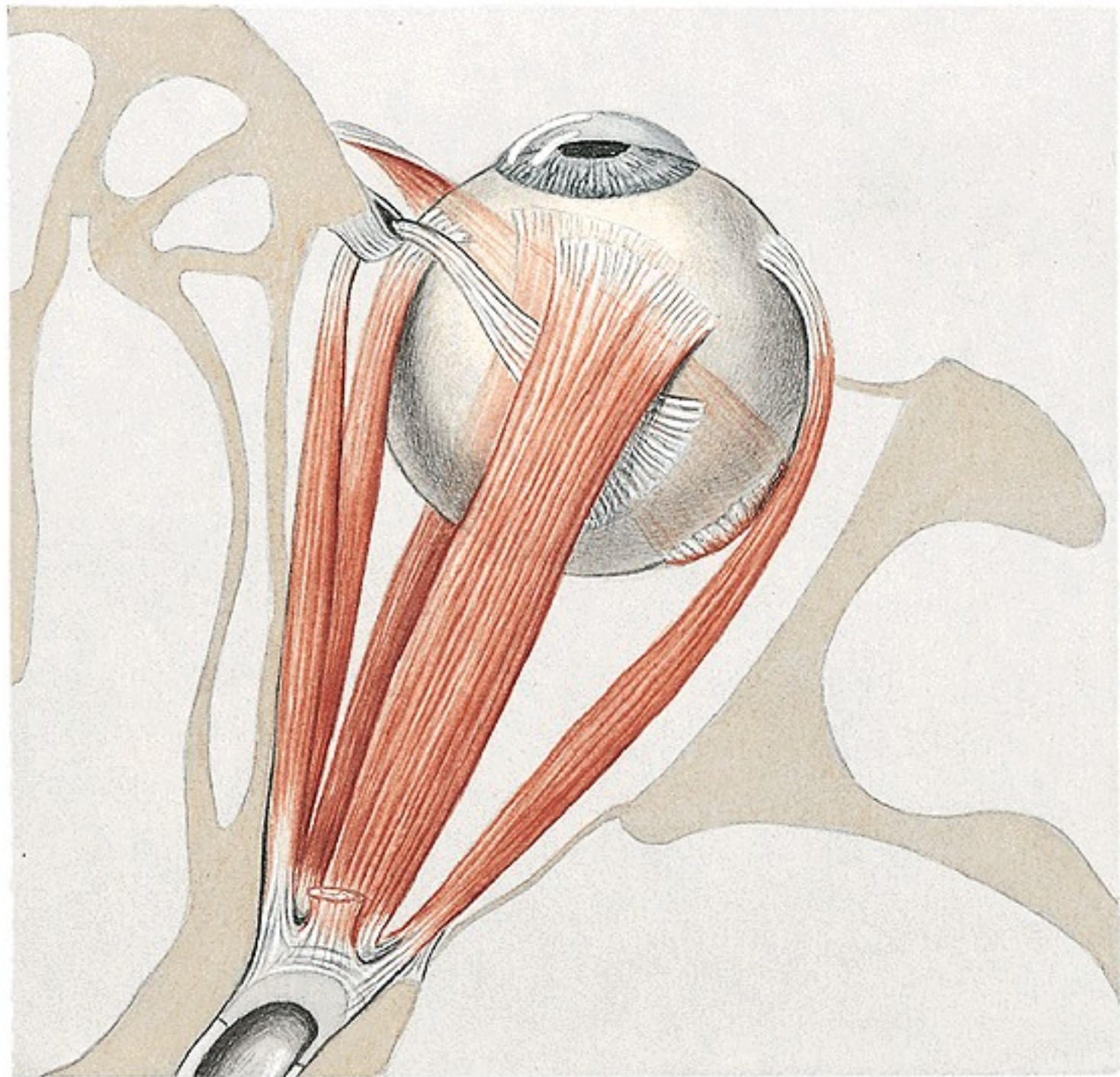




# Příčný řez zrakovým nervem





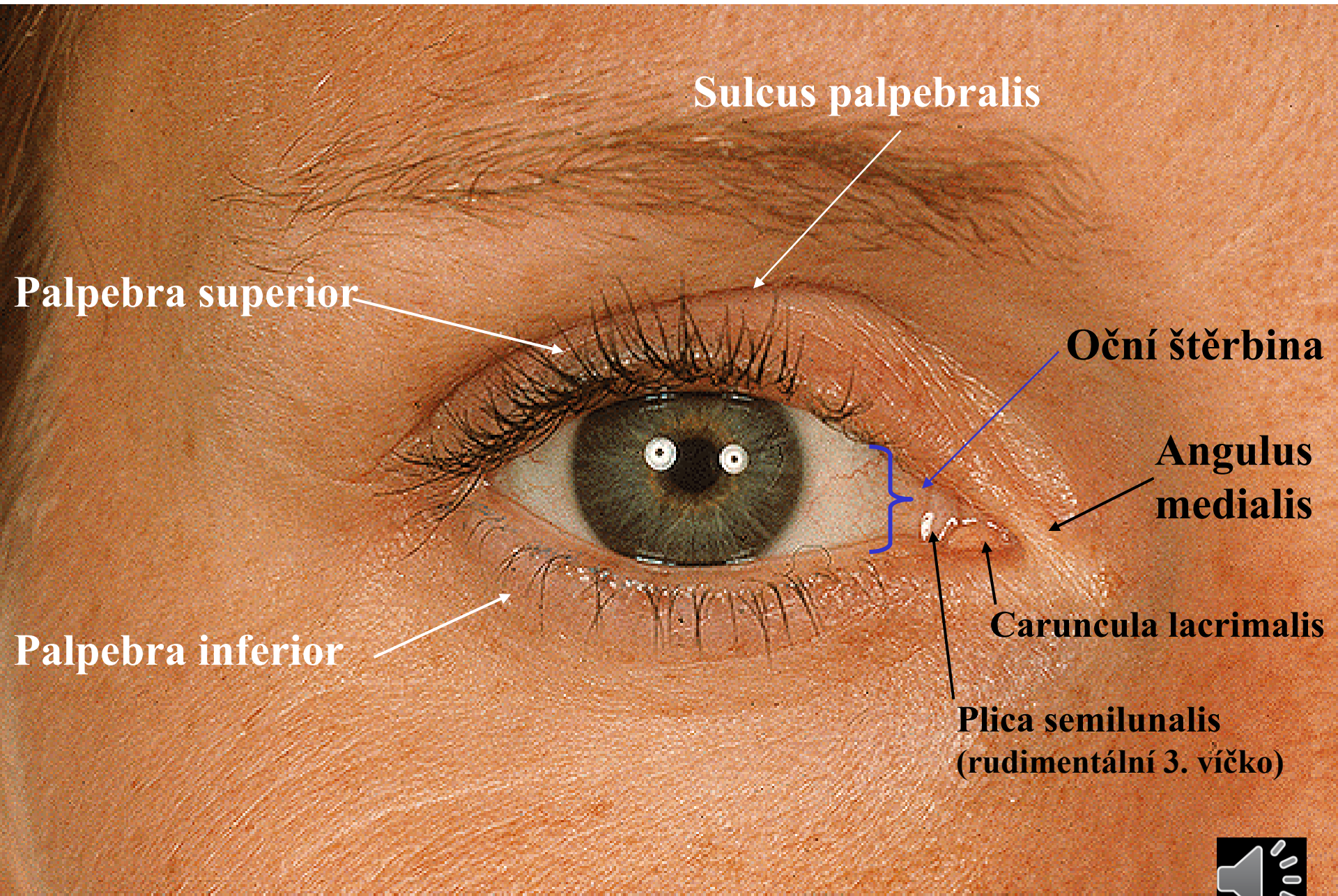




# ***Víčka***

- **Modifikované kožní řasy**
- **Tarsus = „kostra“ víček, „chrupavčité“ pojivo**
- **Ochranná funkce**
- **Roztírají slzný film - mrkání**





**Sulcus palpebralis**

**Palpebra superior**

**Oční štěrbin**

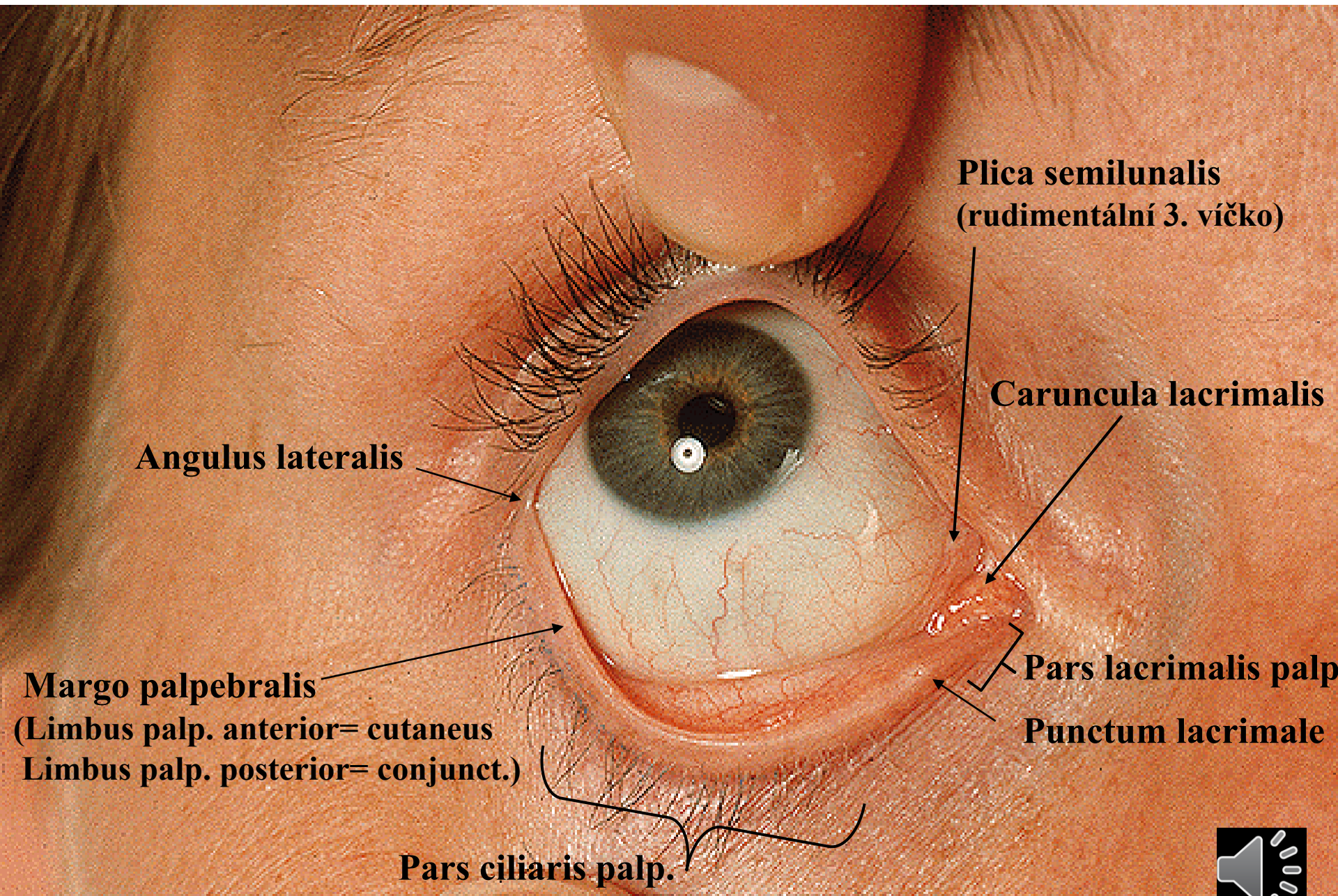
**Angulus medialis**

**Palpebra inferior**

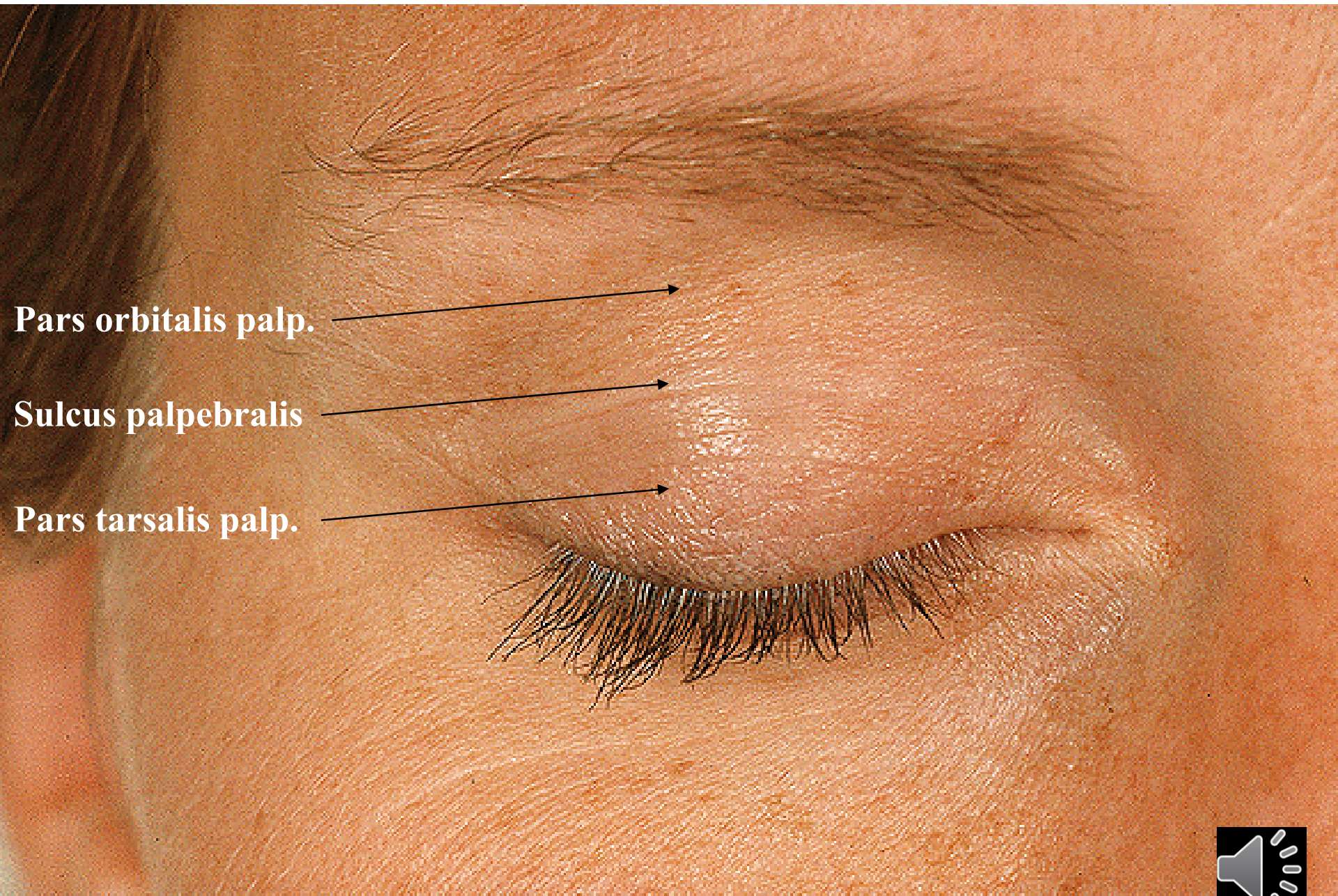
**Caruncula lacrimalis**

**Plica semilunaris  
(rudimentální 3. víčko)**









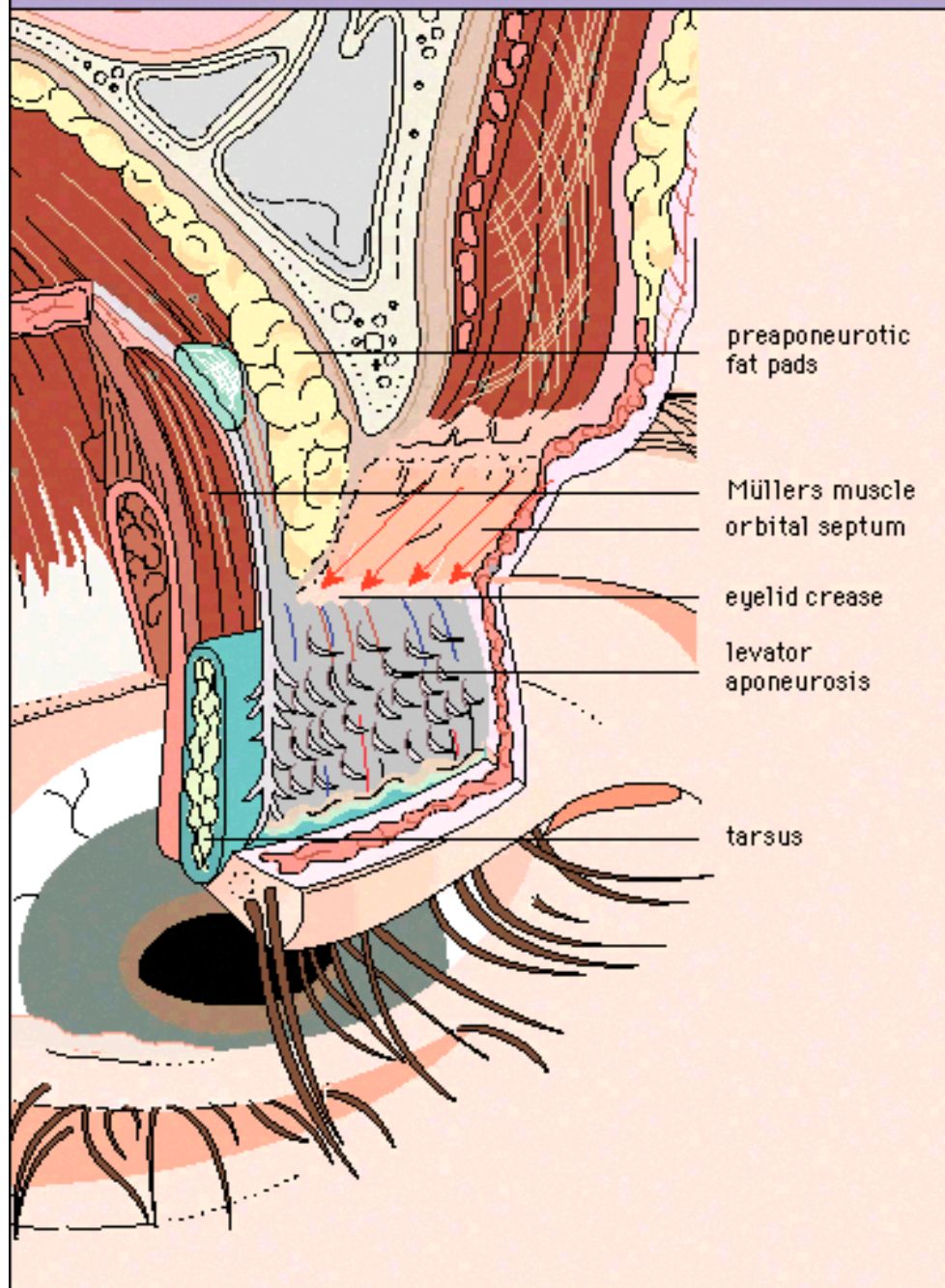
**Pars orbitalis palp.**

**Sulcus palpebralis**

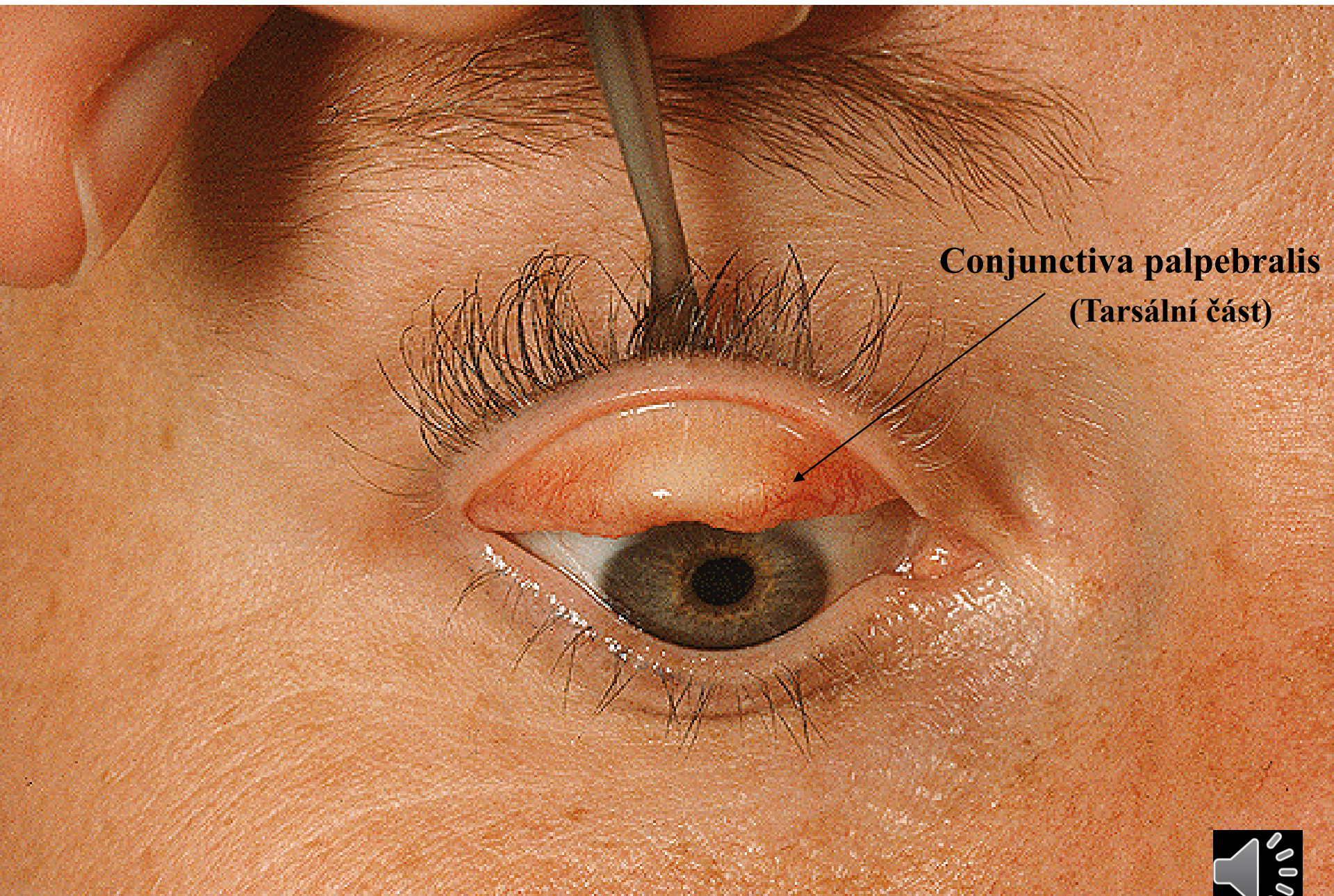
**Pars tarsalis palp.**




ORBITAL SEPTUM INSERTS INTO THE LEVATOR APONEUROSIS



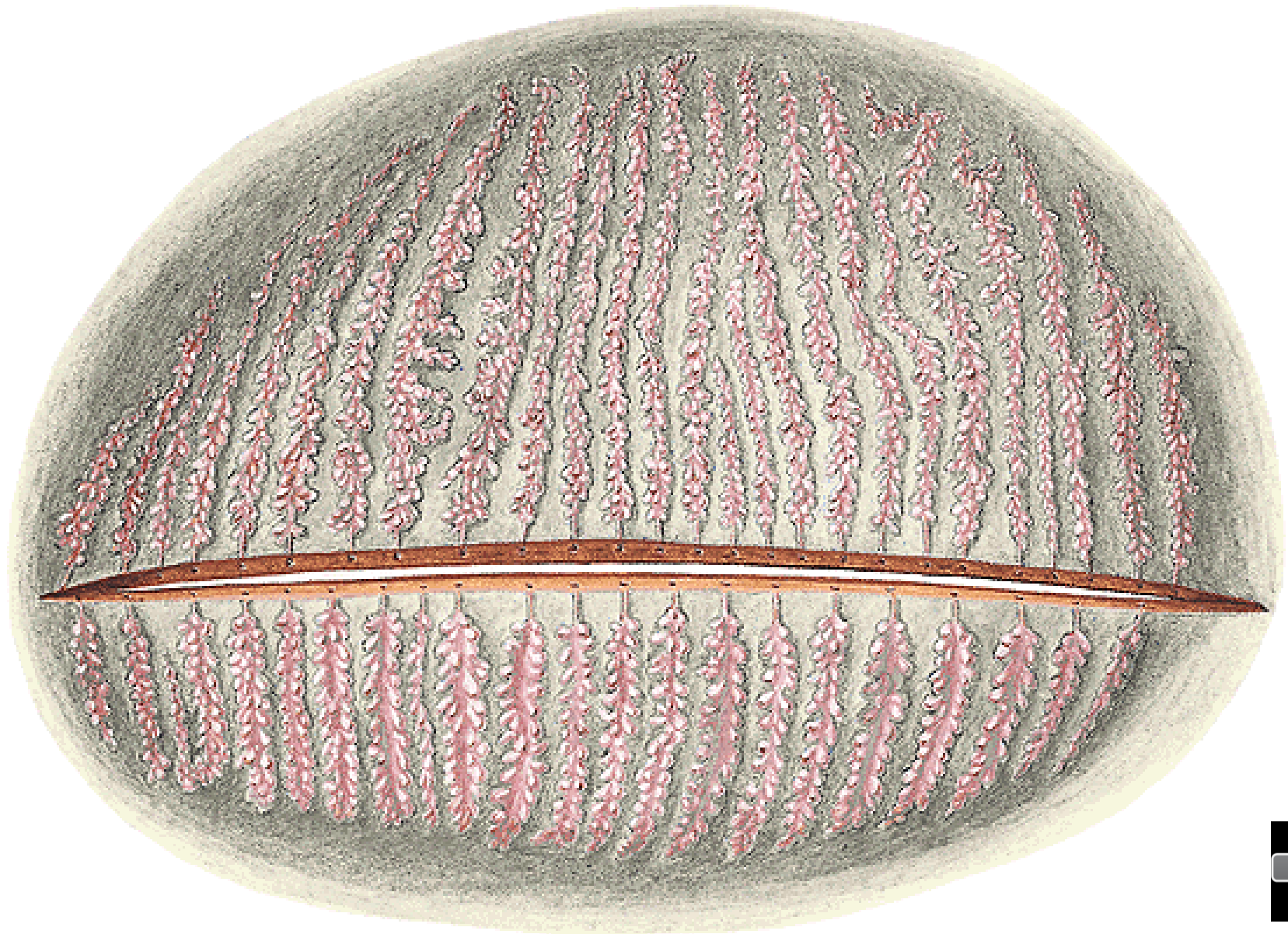




**Conjunctiva palpebralis**  
**(Tarsální část)**



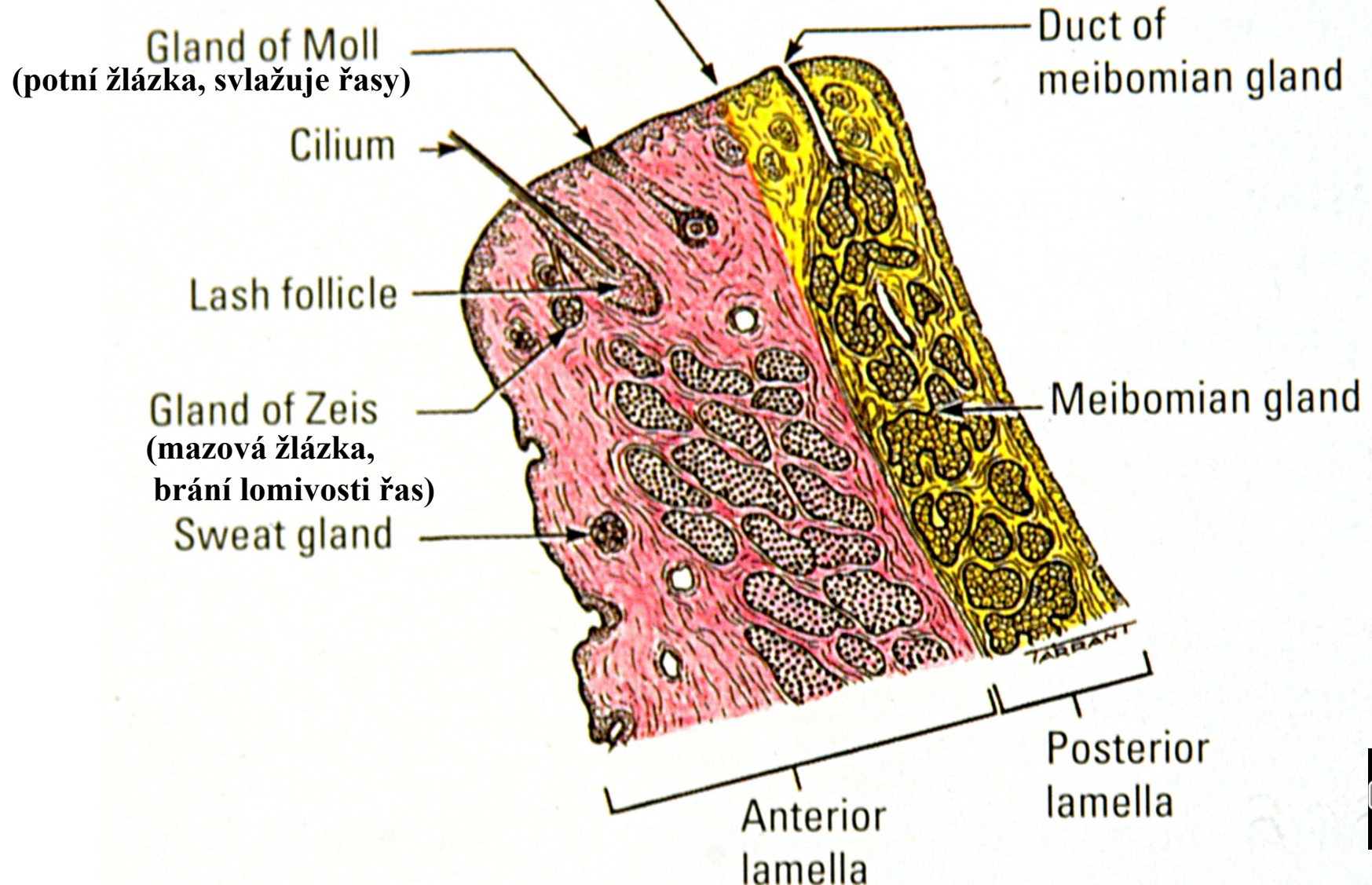
# Tarzální – Meibomské mazové žlázy



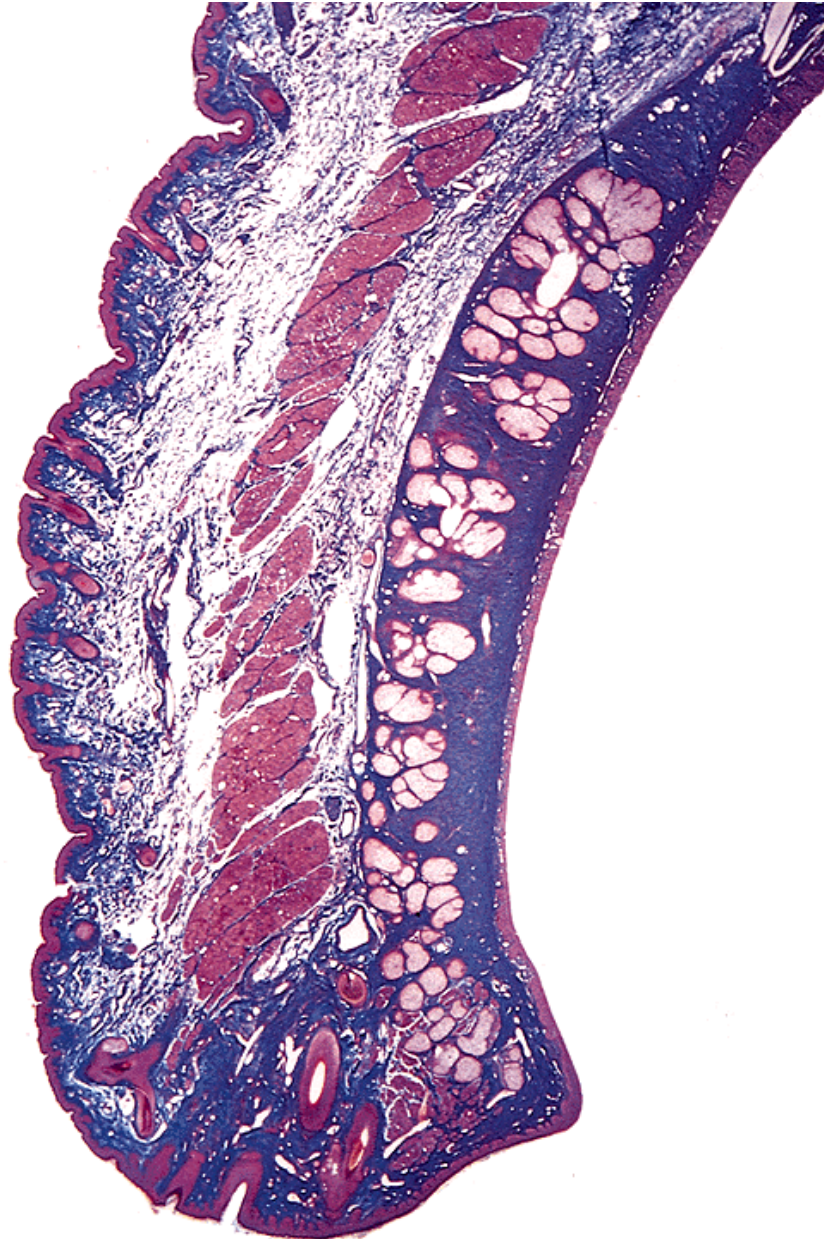

# Řez dolním víčkem

Grey line  $\left\{ \begin{array}{l} \text{Limbus palpebralis anterior} = \text{conjunctivalis} \\ \text{Limbus palpebralis posterior} = \text{cutaneus} \end{array} \right.$

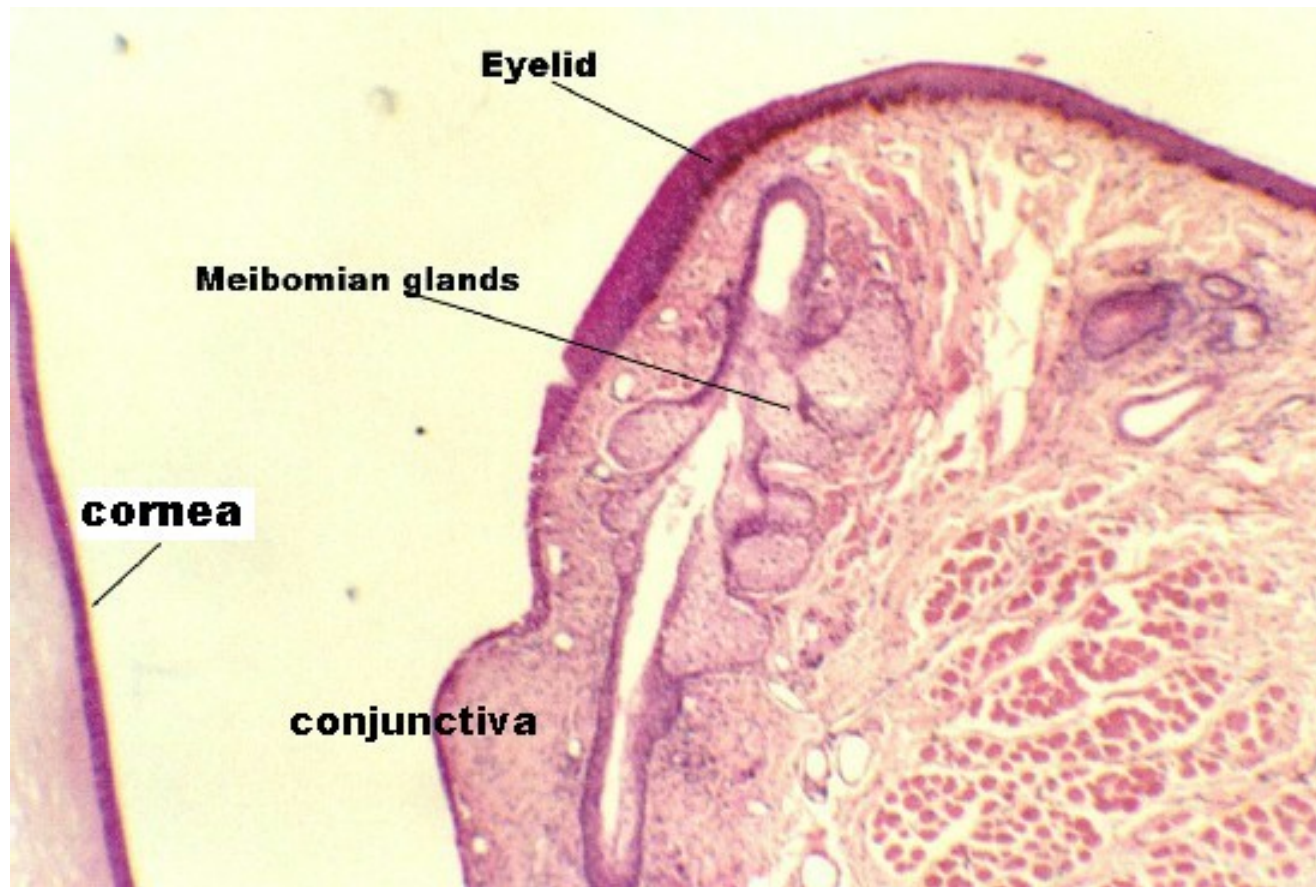


# Histologický řez horním víčkem

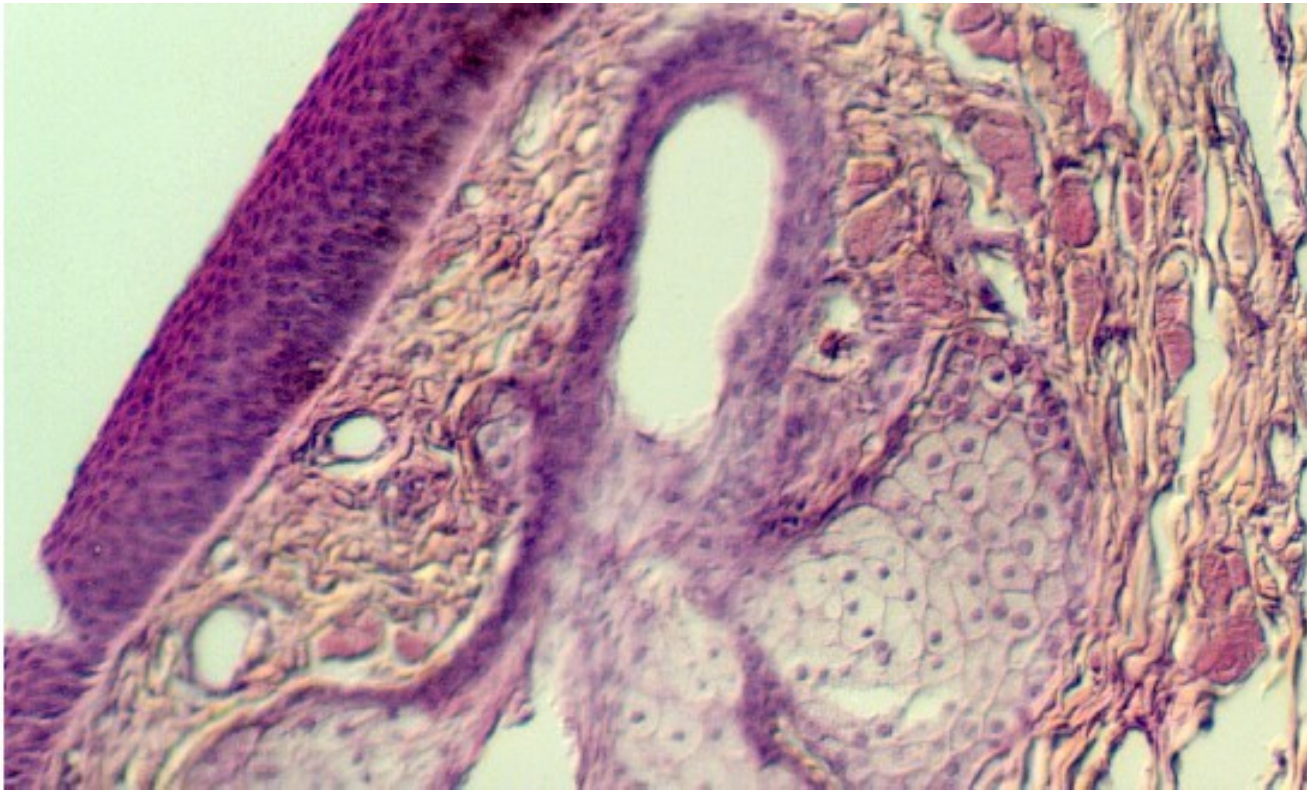




# Řez Meibomskou žlázou

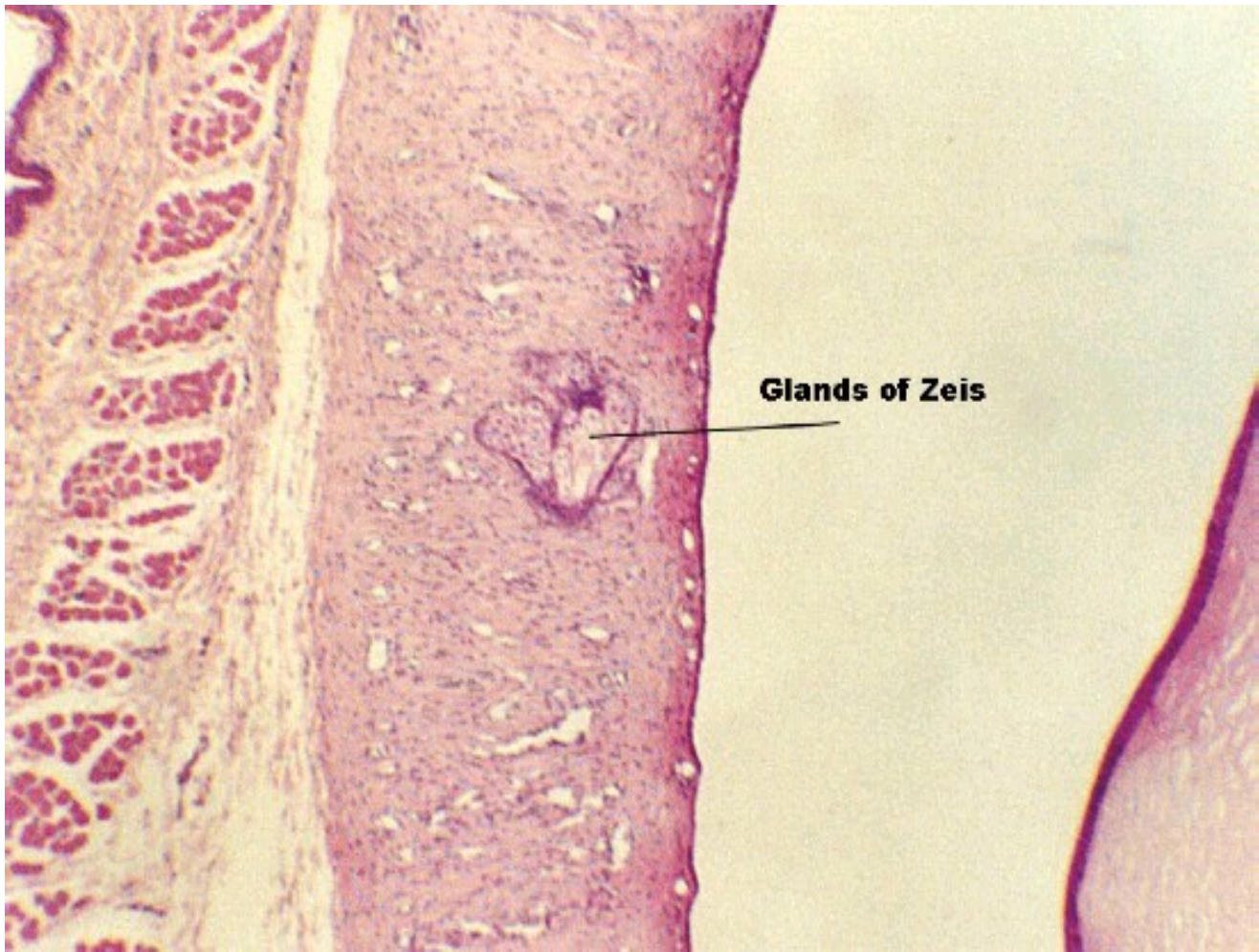


# ***Detail Meibomské žlázy***

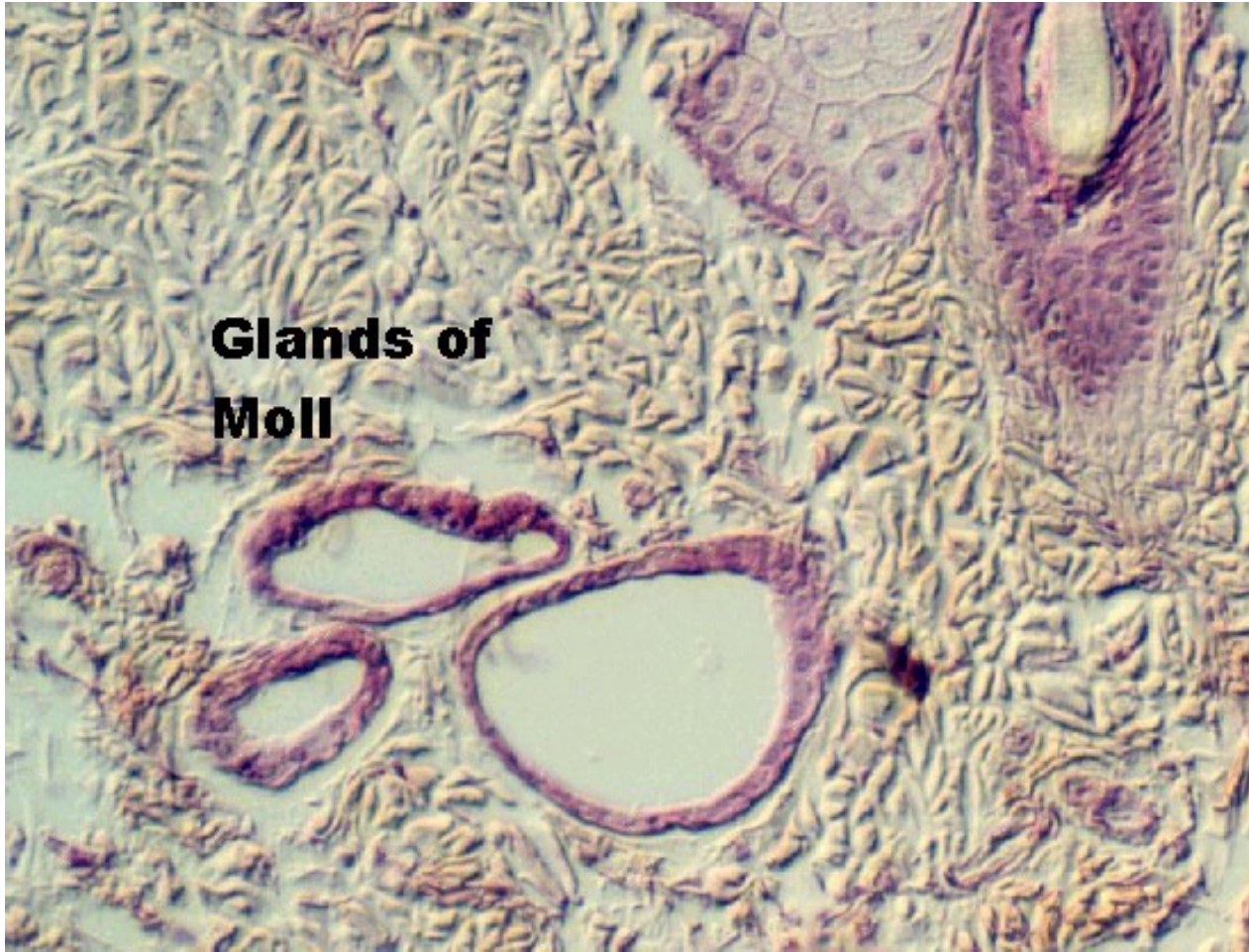




# Zeissový mazové žlázy



# Mollovy potní žlázy

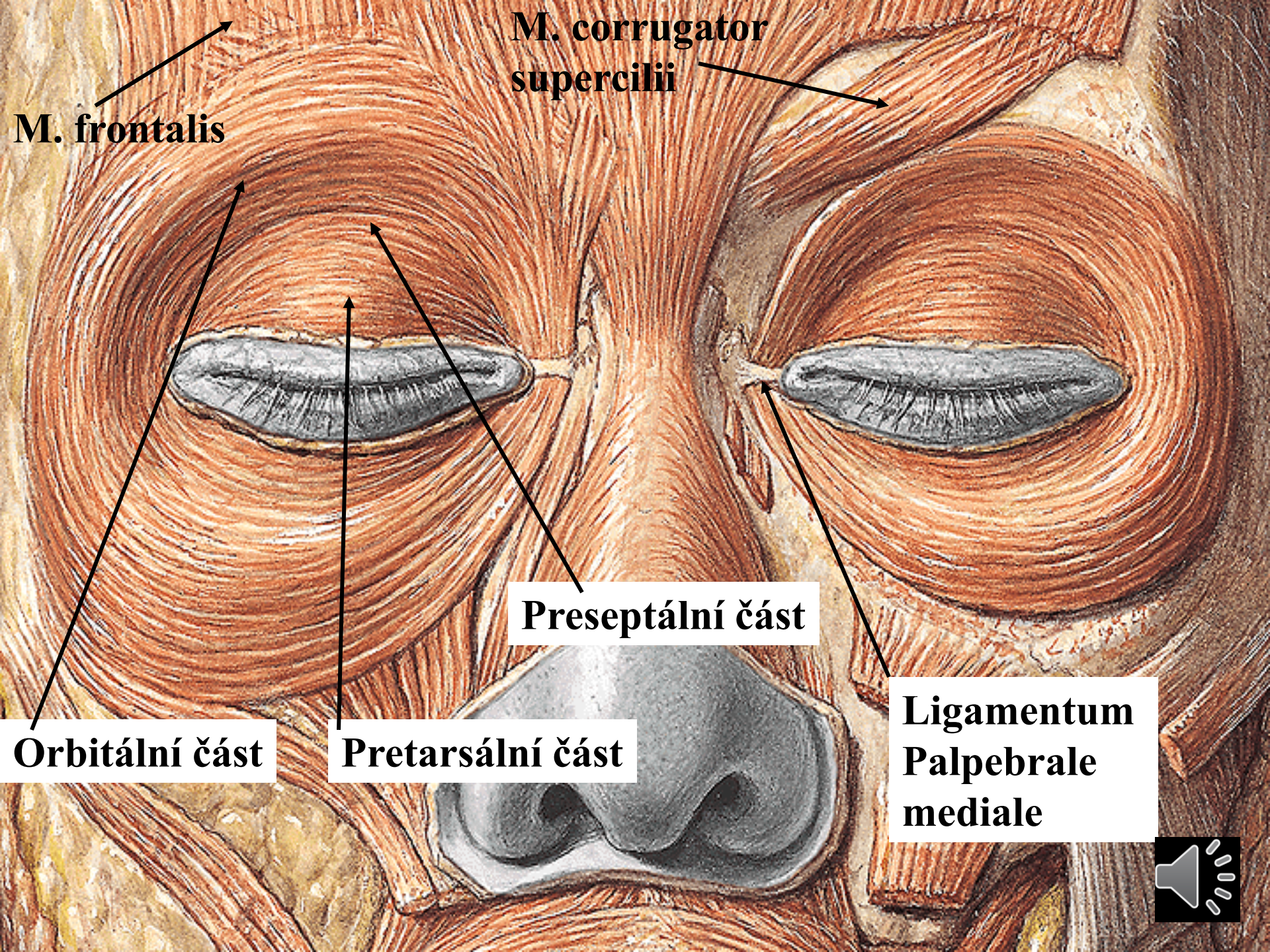




# M. orbicularis oculi







**M. frontalis**

**M. corrugator  
supercilii**

**Orbitální část**

**Preseptální část**

**Pretarsální část**

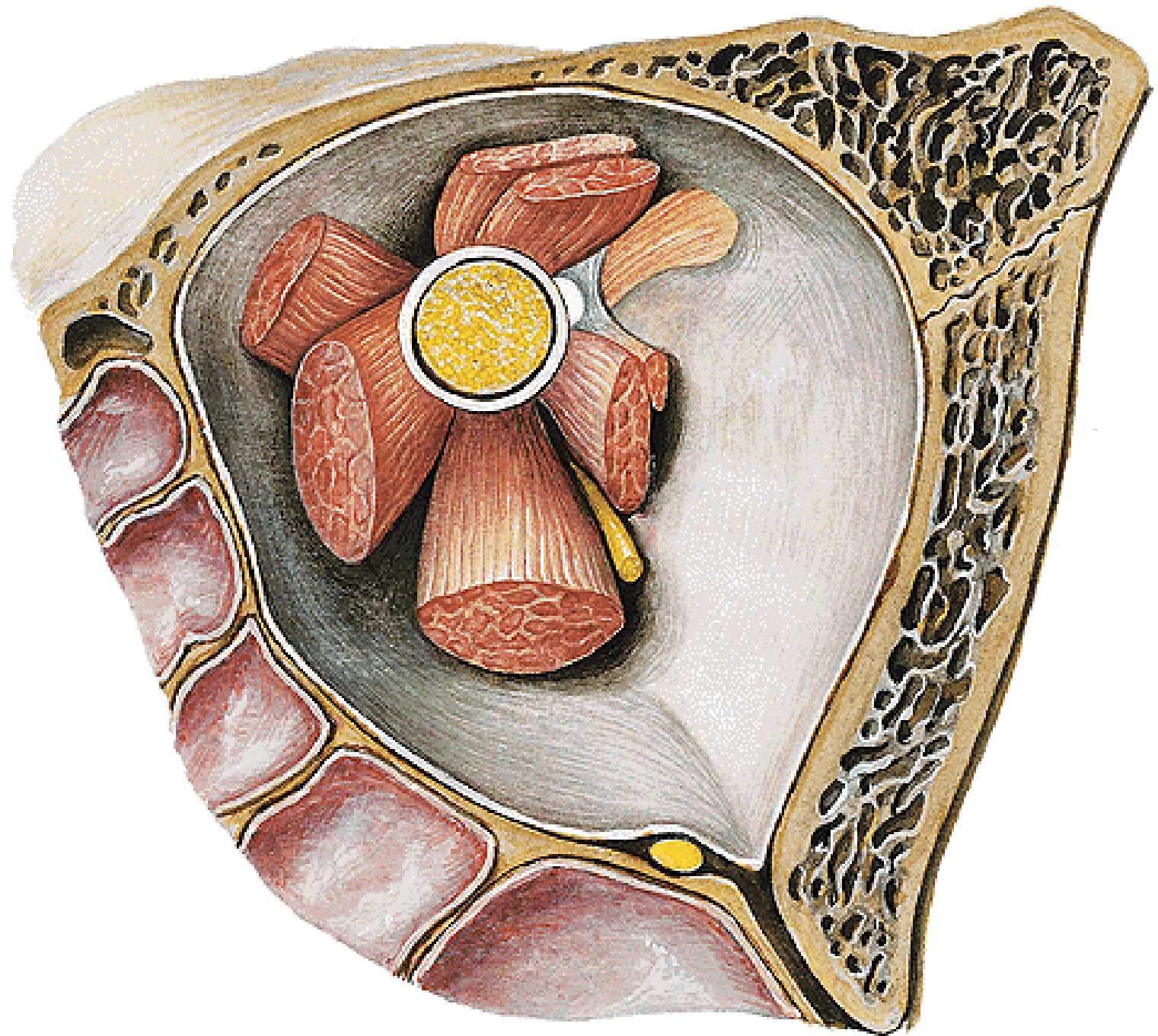
**Ligamentum  
Palpebrale  
mediale**



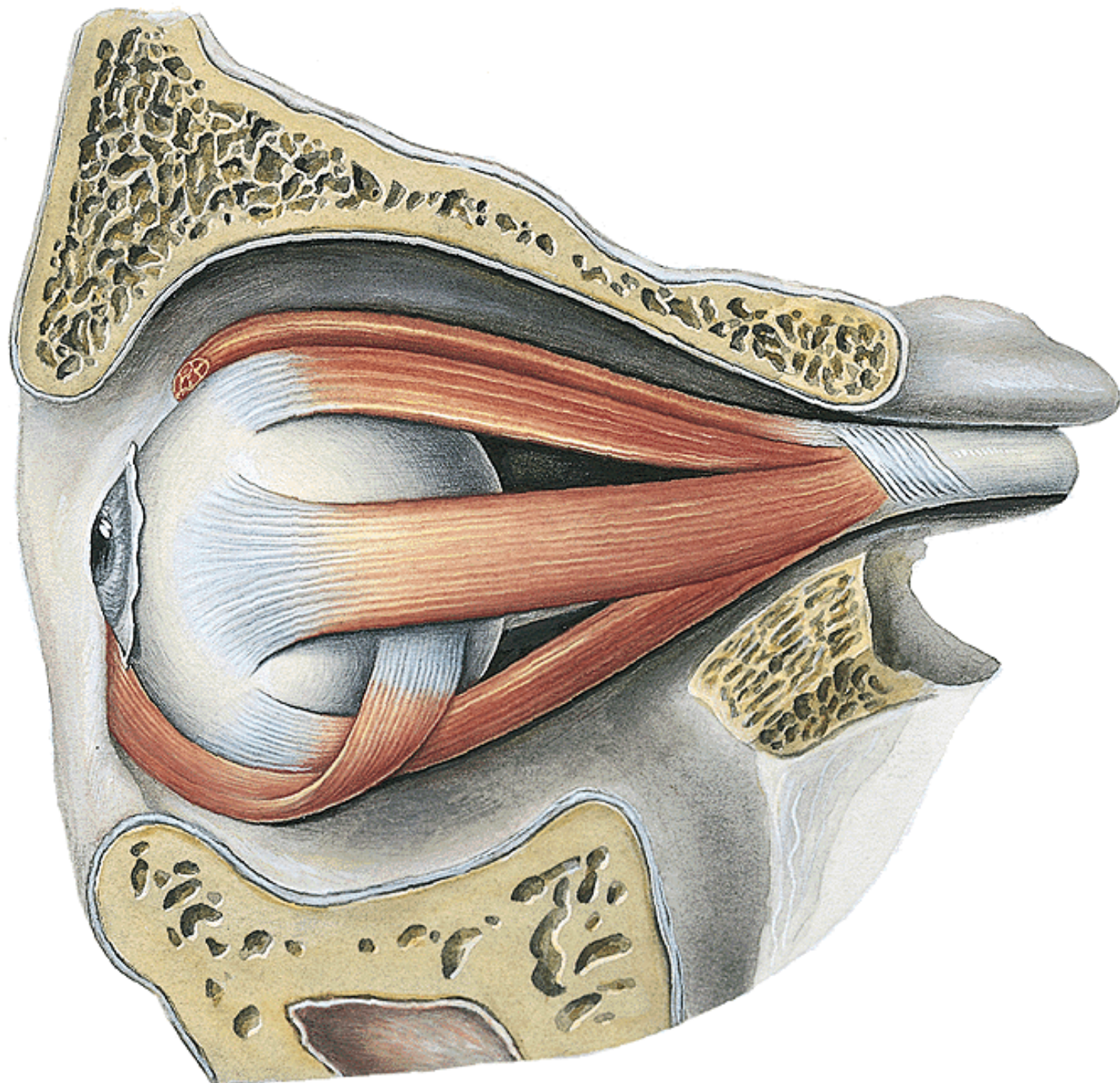


# **M. levator palpebrae superioris**











**A. supraorbitalis**

**N. supratrochlearis**

**N. supraorbitalis**

**N. nasociliaris**

**N. frontalis**

**N. trochlearis (IV)**

**N. oculomotorius (III)**

**N. abducens (VI)**

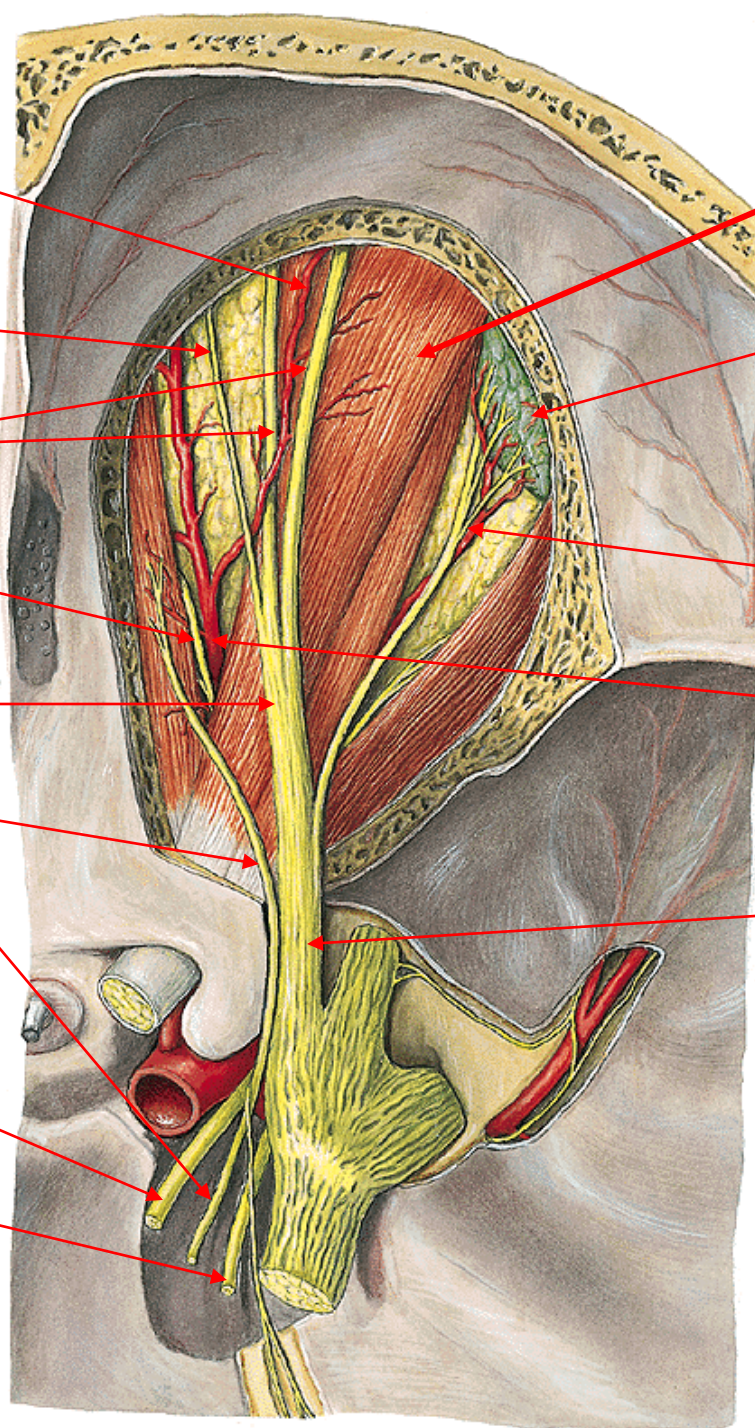
**M. levator palpebrae superioris**

**Glandula lacrimalis - pars orbitalis**

**A a N. lacrimalis**

**A. ophthalmica**

**N. ophthalmicus V/1**

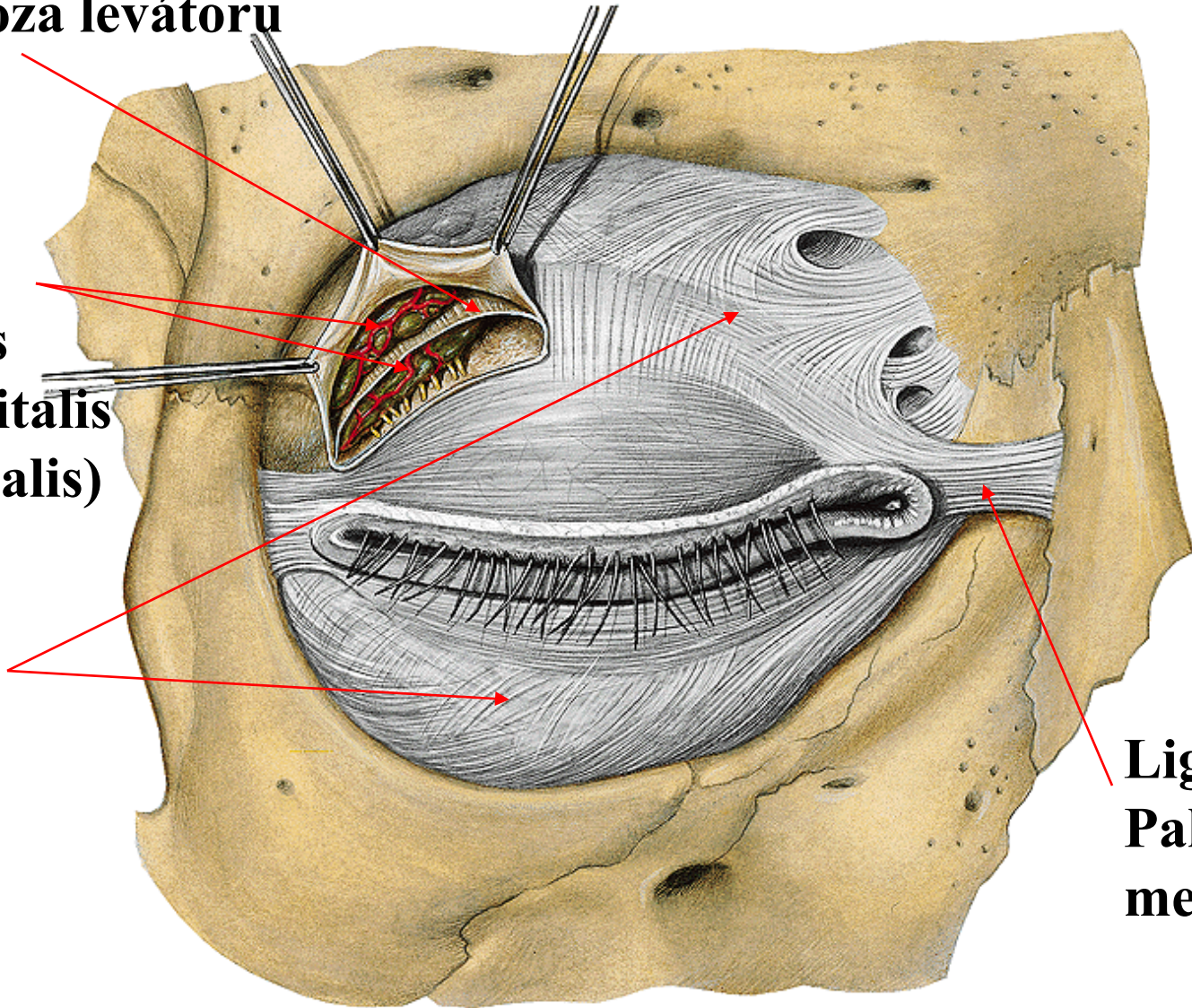




**Aponeuroza levátoru**

**Glandula  
lacrimalis  
(pars orbitalis  
a palpebralis)**

**Septum  
orbitale**



**Ligamentum  
Palpebrale  
mediale**



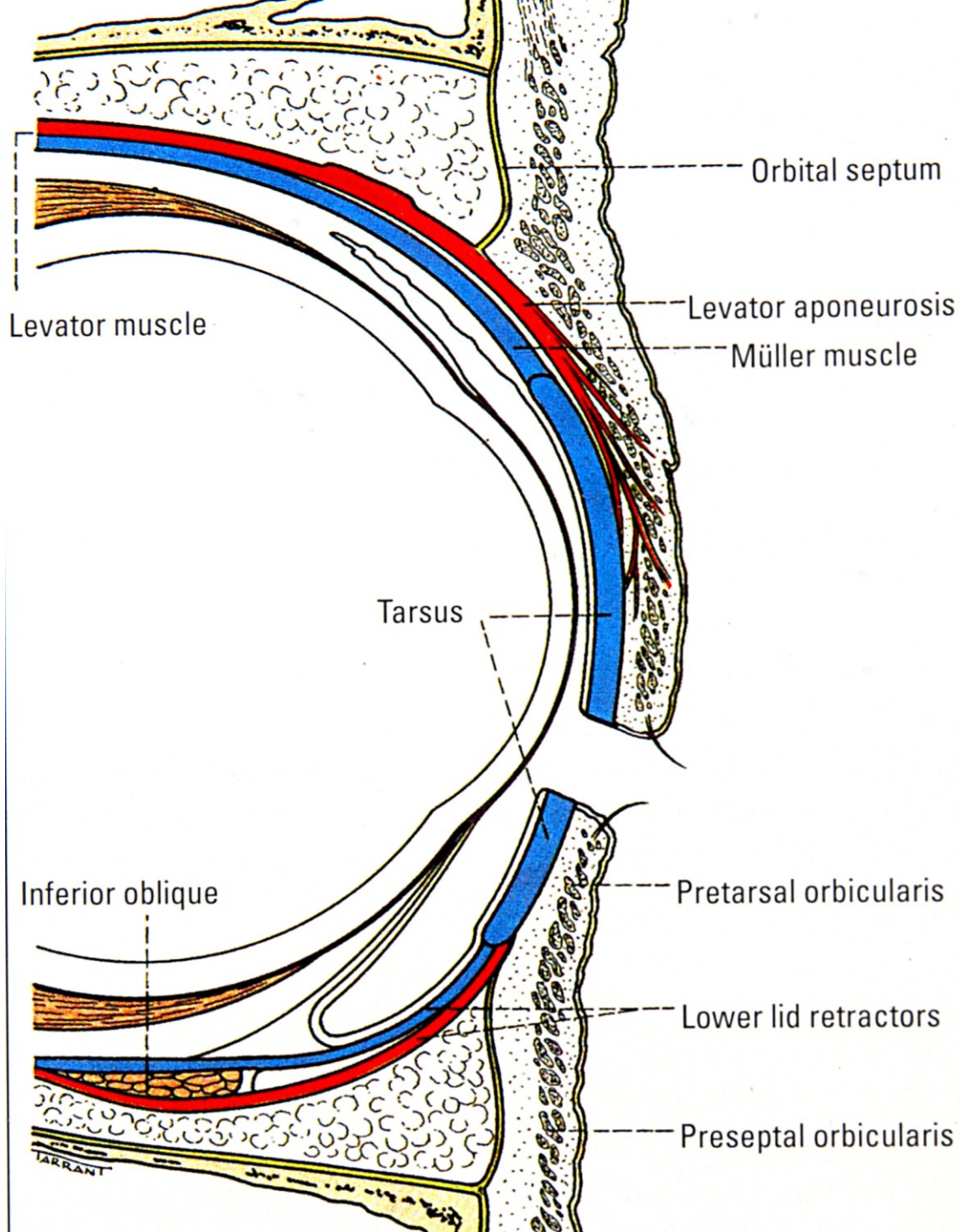
**M. tarsalis Mülleri**

**a**

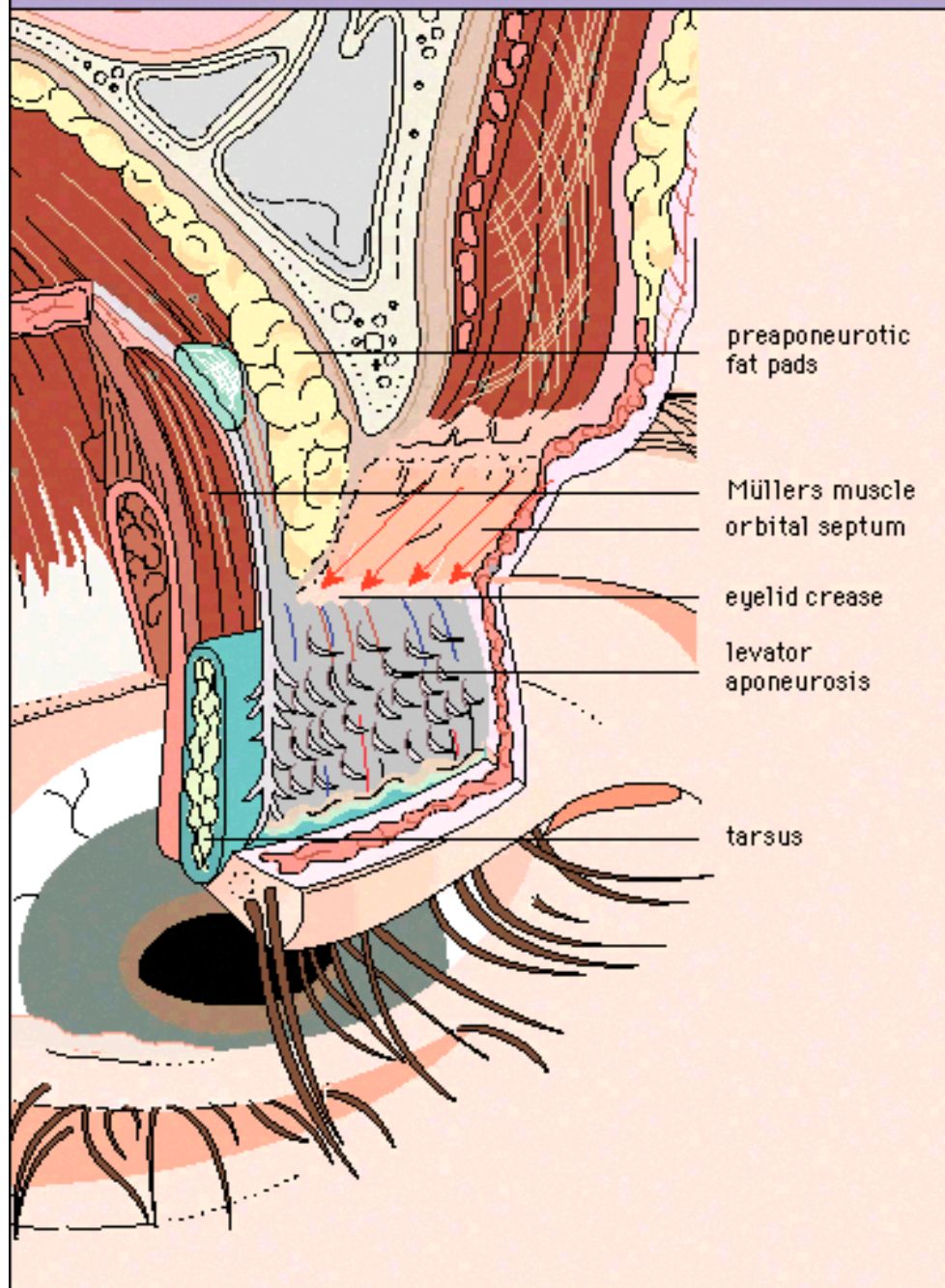
**komplex retraktorů dolního víčka**







ORBITAL SEPTUM INSERTS INTO THE LEVATOR APONEUROSIS





# **Cévní a lymfatická drenáž víček**



**a. lacrimalis**

**a. a v. supra-orbitalis**

**a. supra-trochlearis**

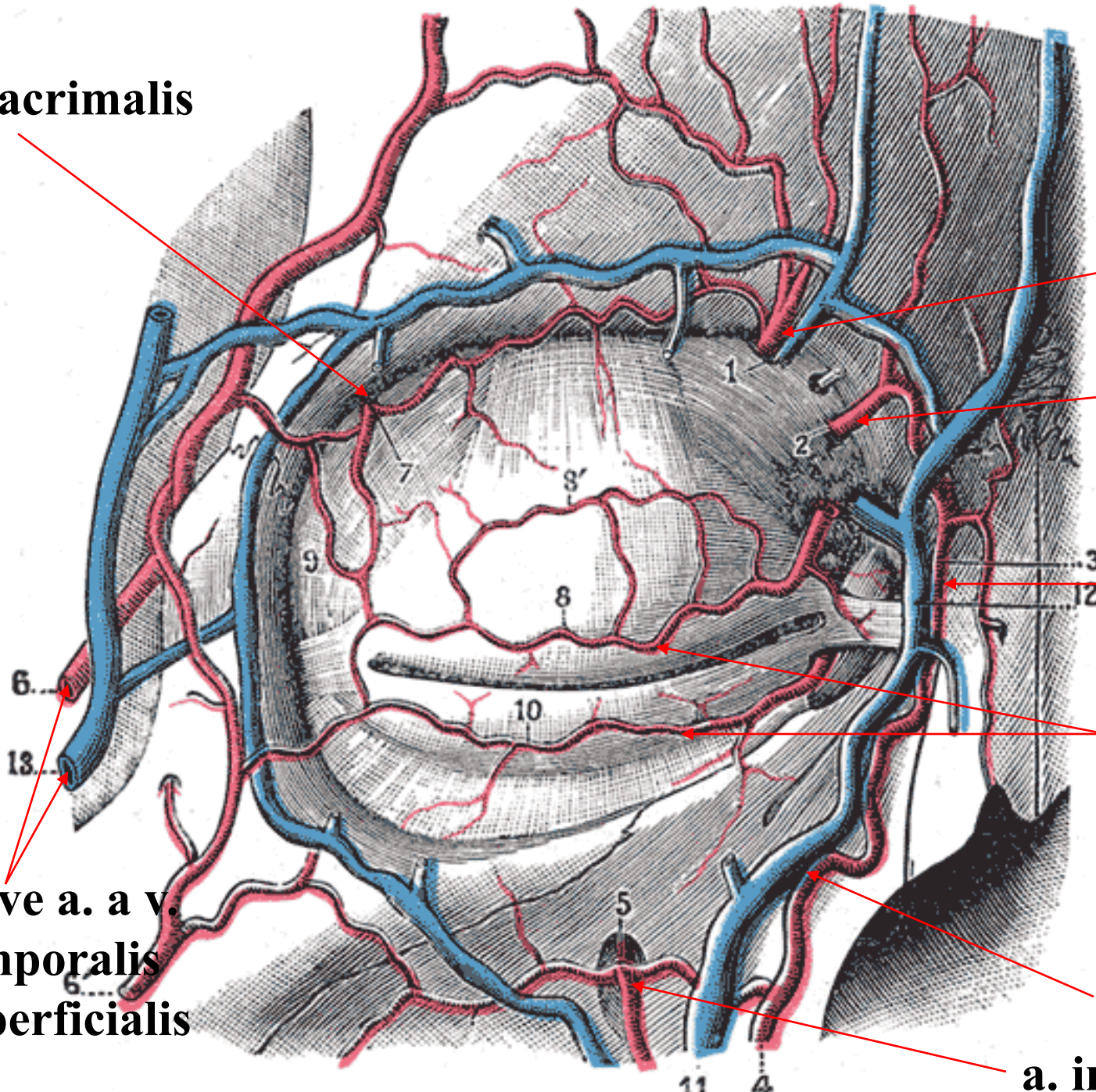
**a. v. angularis**

**a. palpebralis sup. et inf.**

**a. a v. facialis**

**a. infraorbitalis**

**větve a. a v. temporalis superficialis**

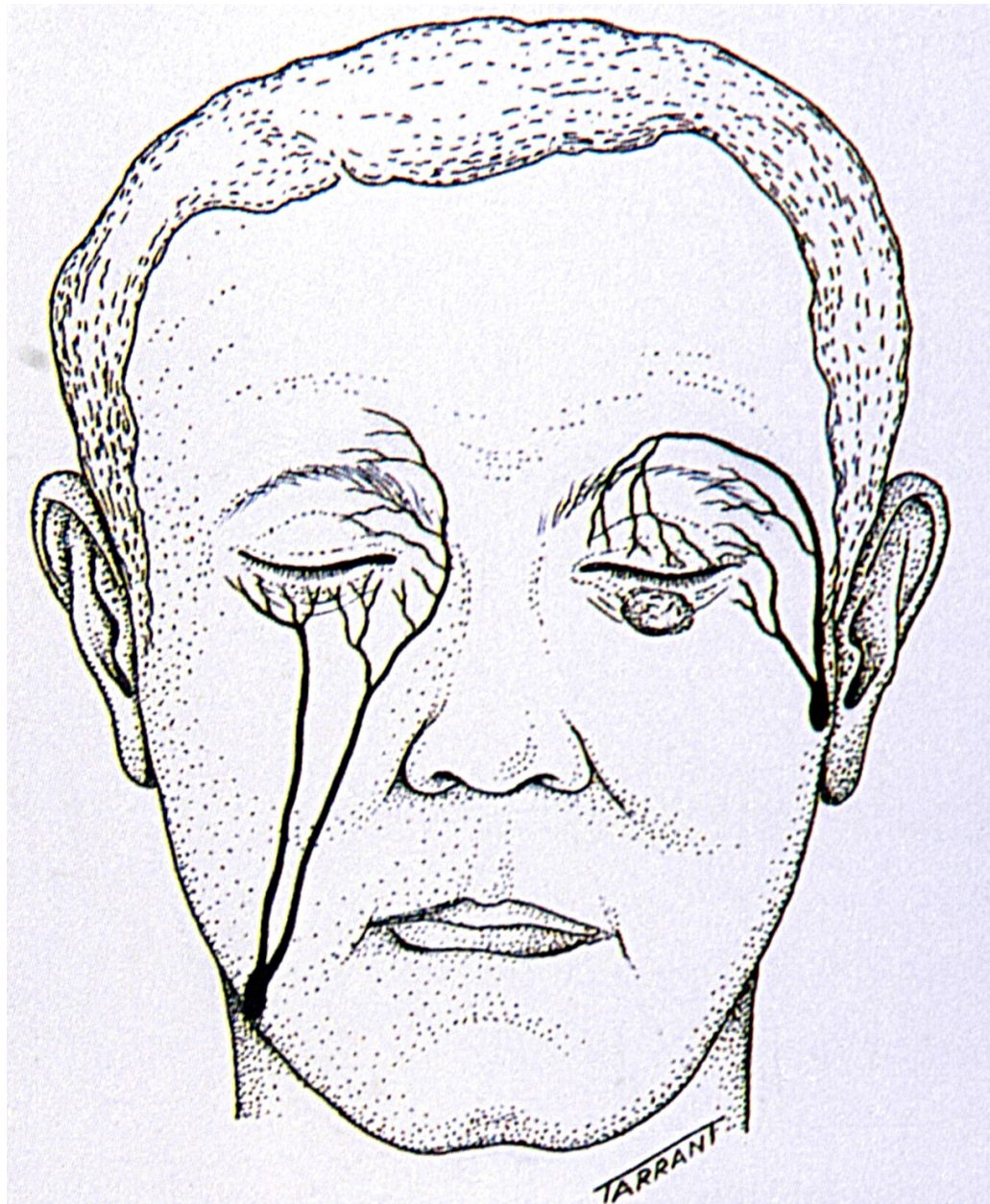

11 4





# Lymfatická drenáž víček



# Slzné ústrojí

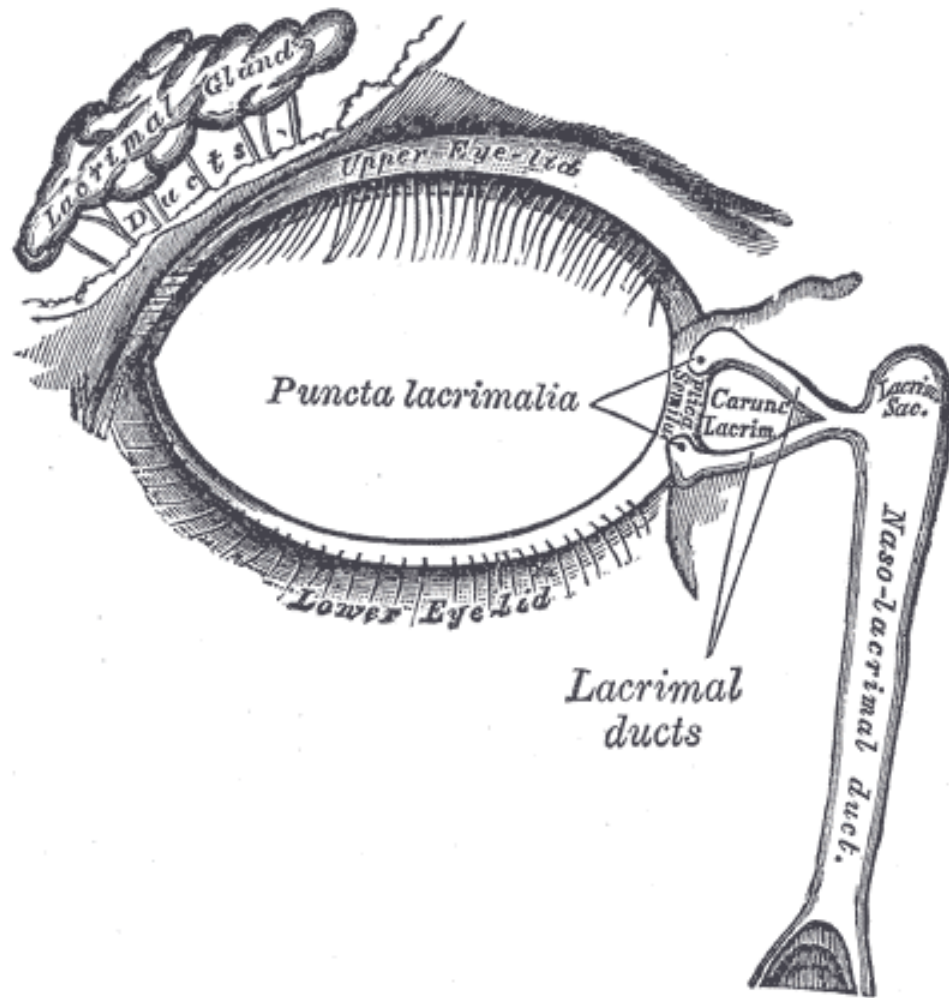




# *Slzné ústrojí*

- **Glandula lacrimalis**
  - Glandulae accesoriae
    - Wolfringovy žlázy (ve víčkách, 2-5)
    - Krauseho žlázy (v přechodních řasách spojivky, až 20)
- **Slzný film**
  - Důležitý pro metabolismus a výživu rohovky ( $O_2$ )!
  - Vyrovnávají drobné nerovnosti rohovky
  - Odplavují nečistoty a odumřelé buňky
- **Odvodné cesty slzné**
  - odvod slz do nosu







# *Inervace slzné žlázy*

- **Senzitivní**
  - V/1 (n. trigeminus, n. ophthalmicus, n. lacrimalis)
- **Sympatická**
  - sympaticus kolem a.lacrimalis či z n. zygomaticus
- **Parasympatická**
  - Ncl. salivatorius sup. n. VII → N. petrosus maior → Ggl. Pterygopalatinum → Nn. pterygopalatini → N. zygomaticus → R. communicans cum nervo lacrimali → N. lacrimalis



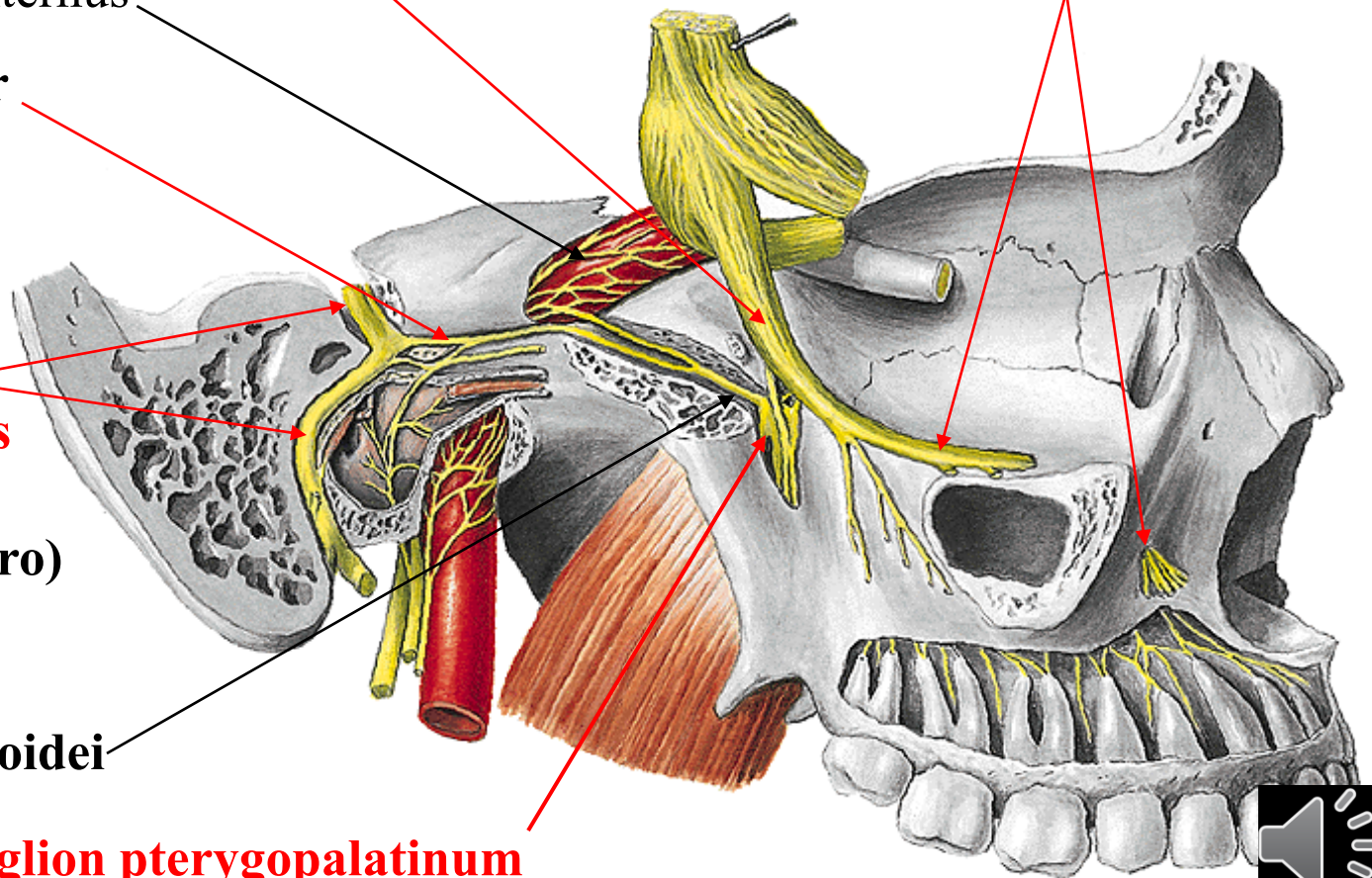
# Parasympatická sekretorická vlákna pro slznou žlázu z n. VII

n. maxillaris V/2

n. infraorbitalis

Plexus caroticus internus

n. petrosus major



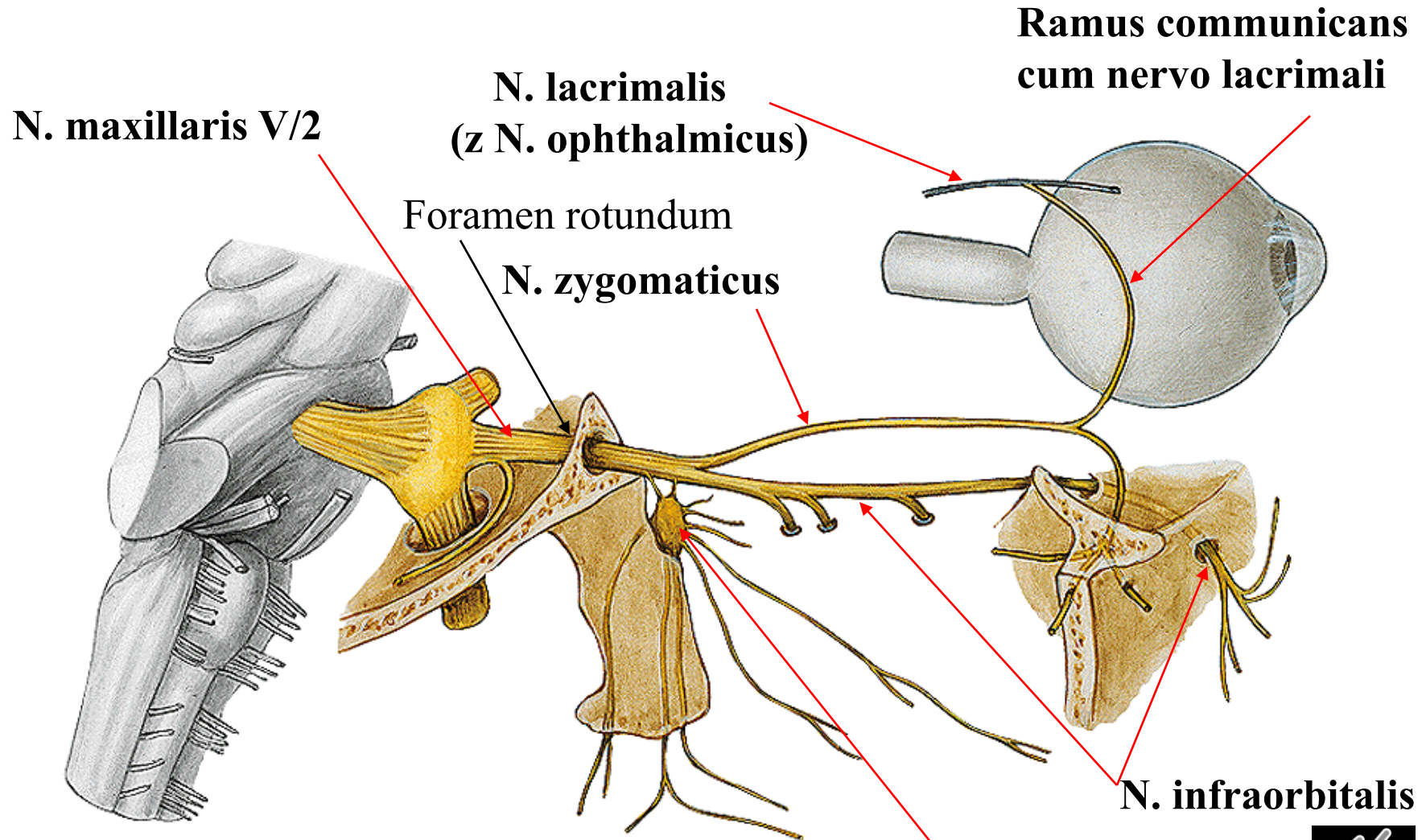
n. facialis VII  
(**nucleus salivatorius superior** –  
parasympatické jádro)

N. canalis pterygoidei

**Ganglion pterygopalatinum**



# Parasympatická sekretorická vlákna pro slznou žlázu



**Ganglion pterygopalatinum** přepojení na postganglionární neuron

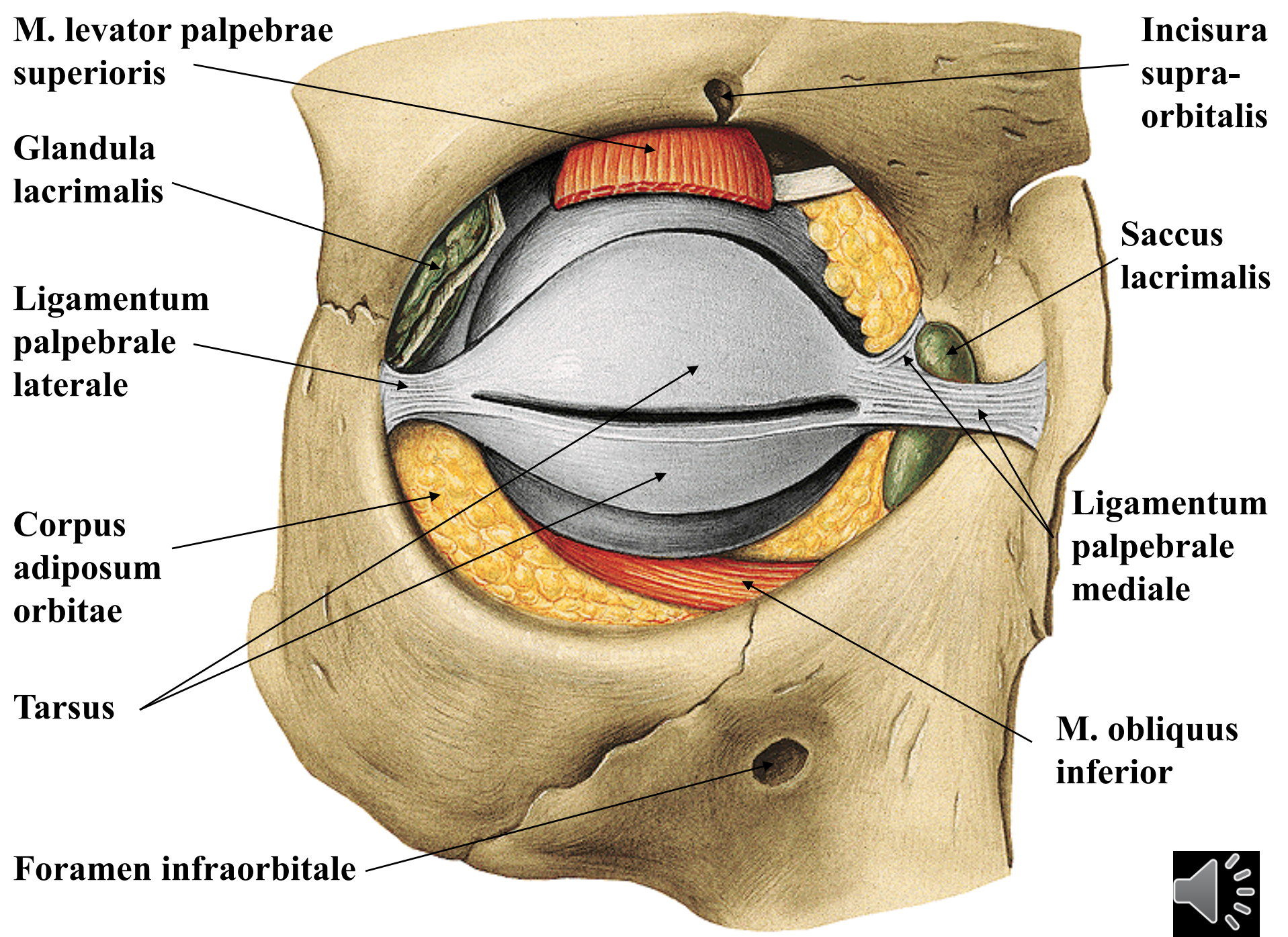


# *Inervace slzné žlázy*

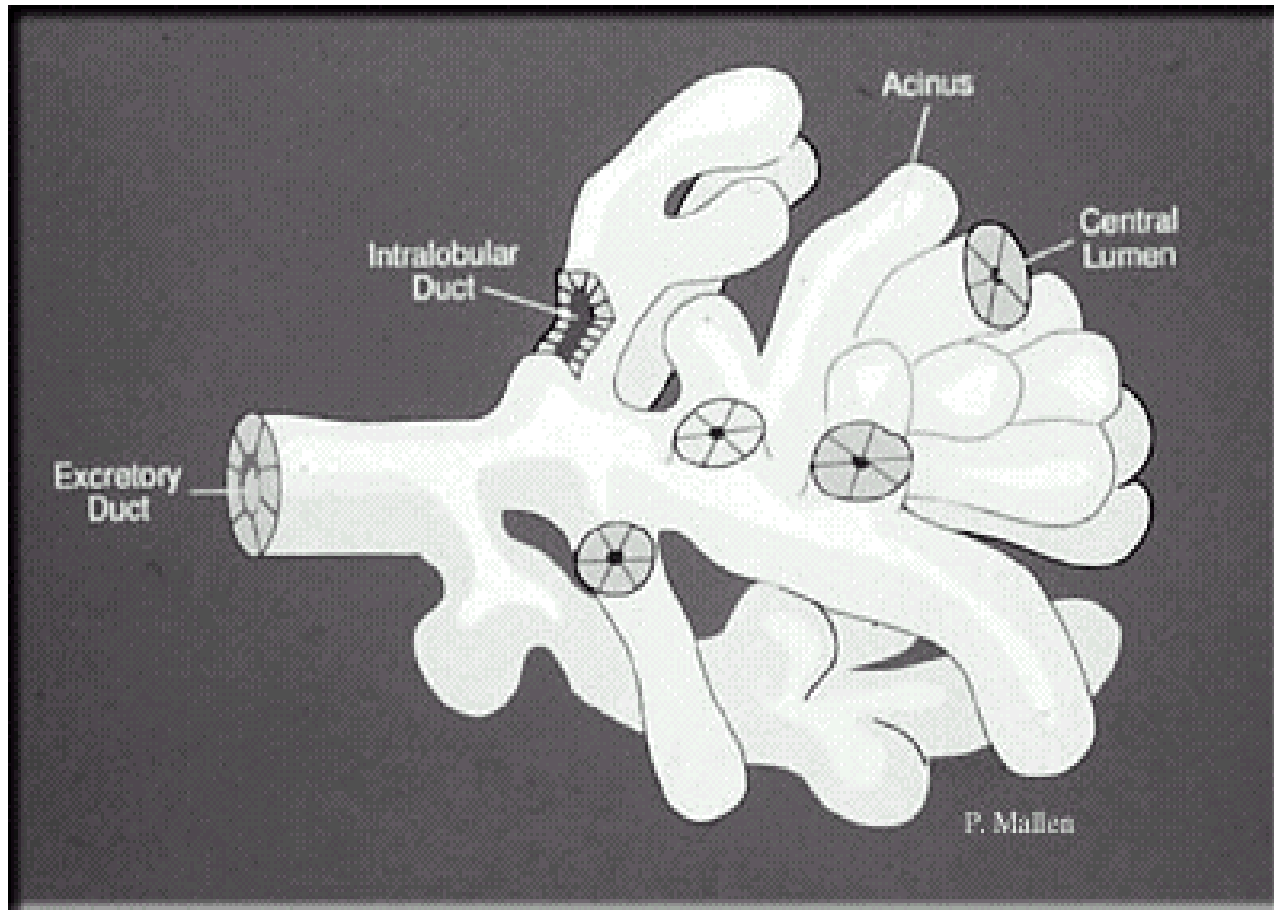
- Bazální sekreci slz ovlivňuje **sympaticus**, reflektorická sekrece slz je zprostředkována **parasympatikem**, kdy **senzitivní vlákna n.V/1** vytvářejí aferentní dráhu reflexního oblouku
- **Bazální sekrece slz:** je klidová konstantní sekrece na níž se podílejí akcesorní slzné žlázy i hlavní slzná žláza jako jeden celek



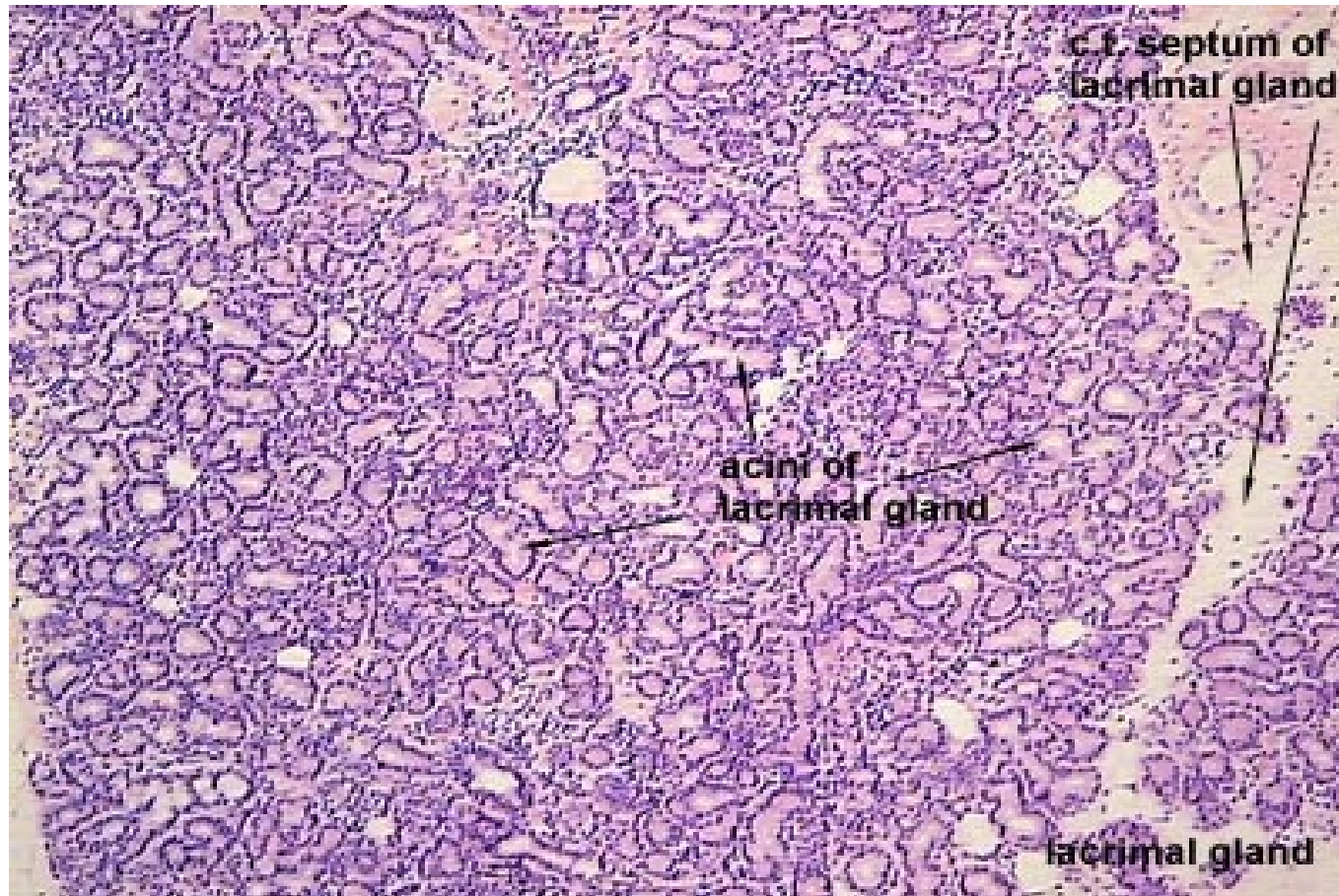




# Tubulo-acinozní slzná žláza



# Histologický řez slznou žlázou





# *Slzný film*

- **Mukózní vrstva**

- Pohárkové buňky, Henleovy krypty a Manzovy žlázy spojivky + dlaždicové bb. epitelu spojivky a rohovky; v kontaktu s mikroklky epitelových bb. rohovky

- **Vodní vrstva**

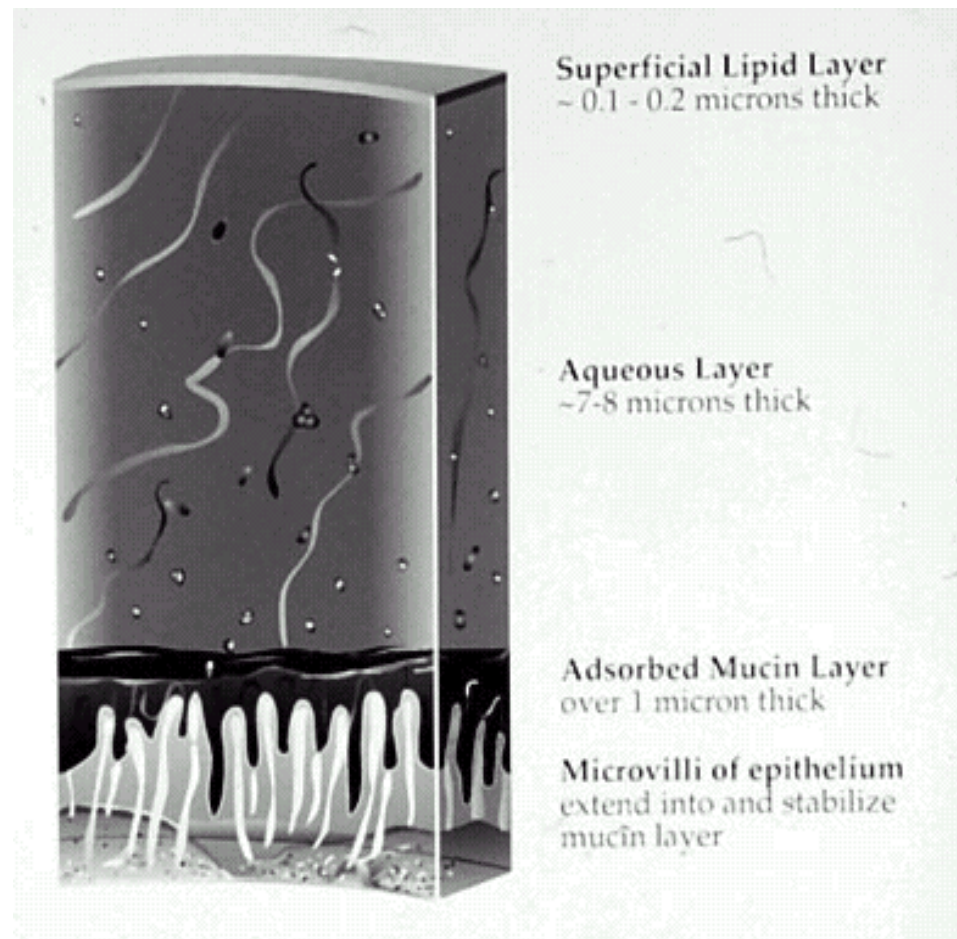
- Slzné žlázy (hlavní žlázy, Krauseho, Wolfringovy)

- **Olejová vrstva**

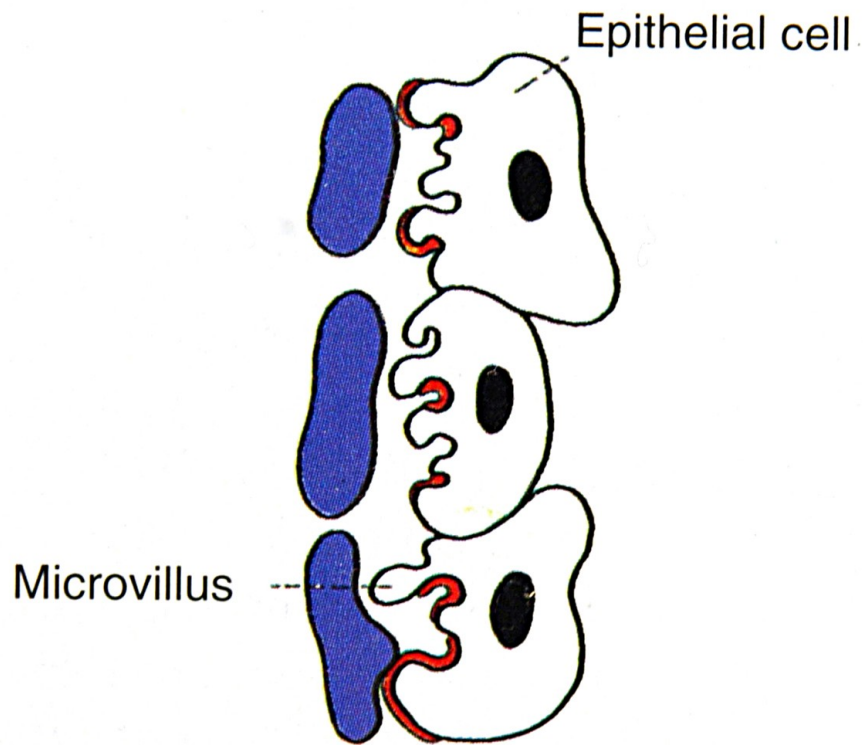
- Meibomské žlázy; brání rychlému vypařování slz




# Slzný film



# Funkce mukózní vrstvy slzného filmu



**Deficit hlenové vrstvy**



**Fyziologický stav**

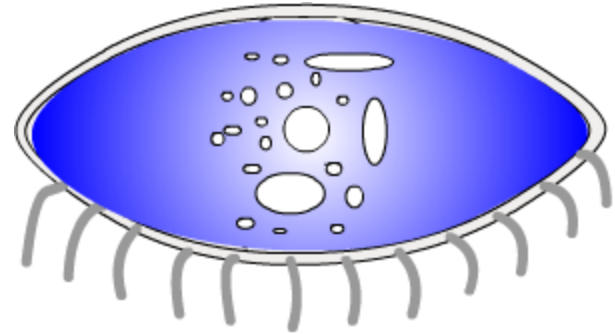
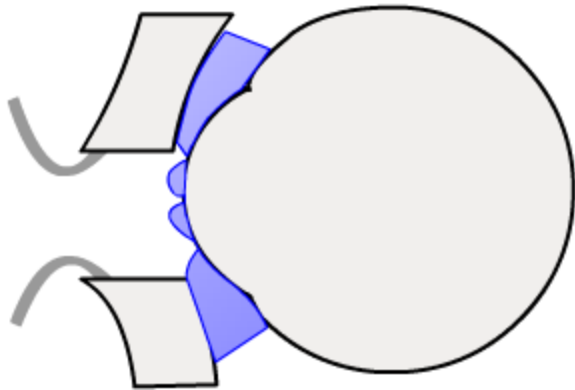
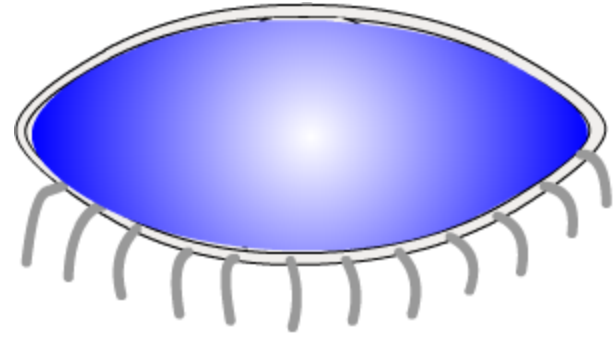
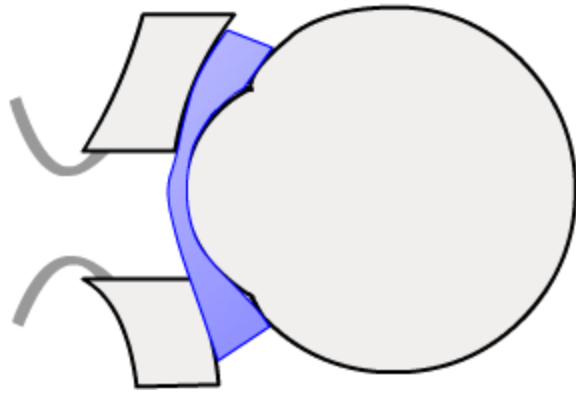




# „Současný“ model slzného filmu

- Nejde o 3 přesně oddělené vrstvy
- Muciny jsou zastoupeny v celé tloušťce slzného filmu
- *Mucinové molekuly* vytvářejí v slzném filmu *gradient*
- Model lipidové vrstvy a vrstvy vodné fáze s difundovaným mucinem v různé koncentraci





# *Slzy*

- 99% voda, 1% soli (NaCl, KCl), 0,2-0,6% bílkovin (albumin, prealbumin ...) + Glc, aminokyseliny, enzymy
- Lysozym + Ig (sekreční IgA, IgE) - baktericidní efekt

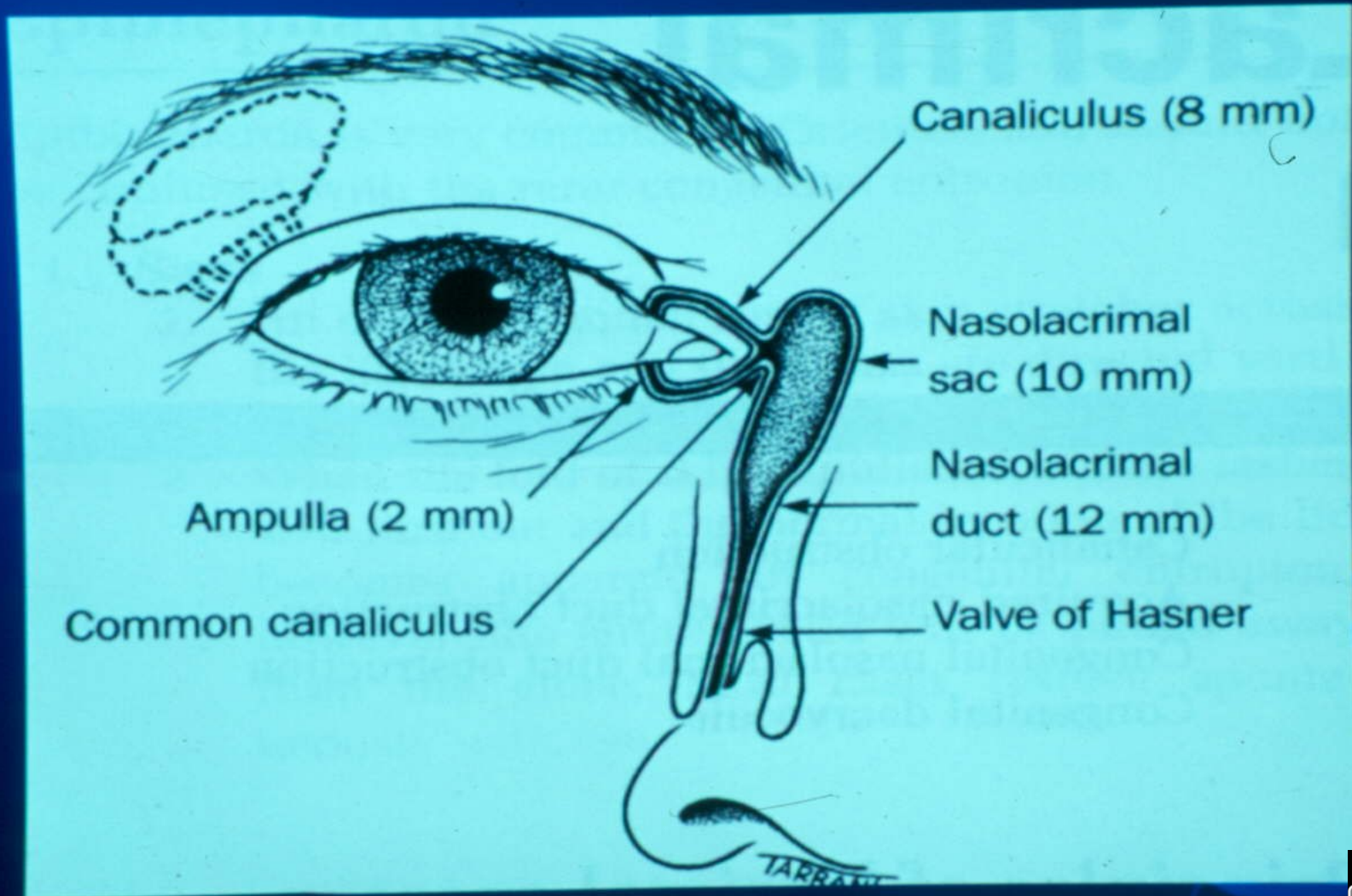


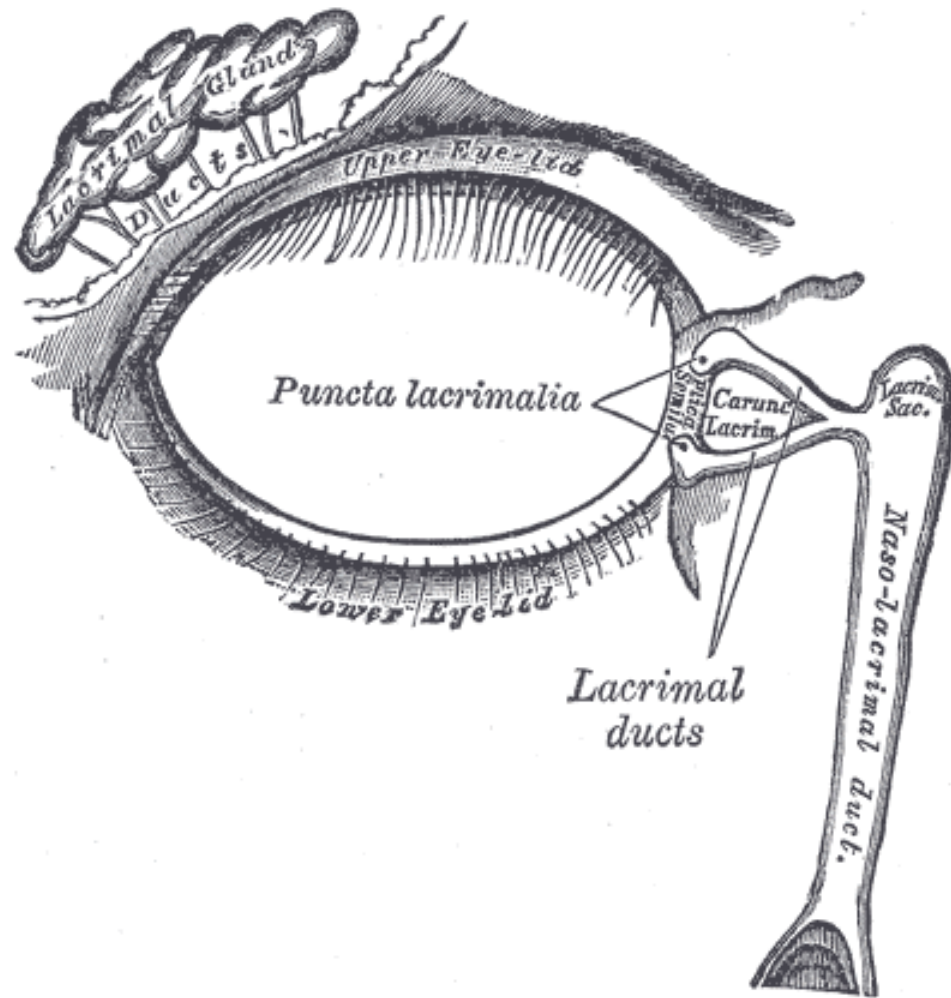


# *Odvodný slzný systém*

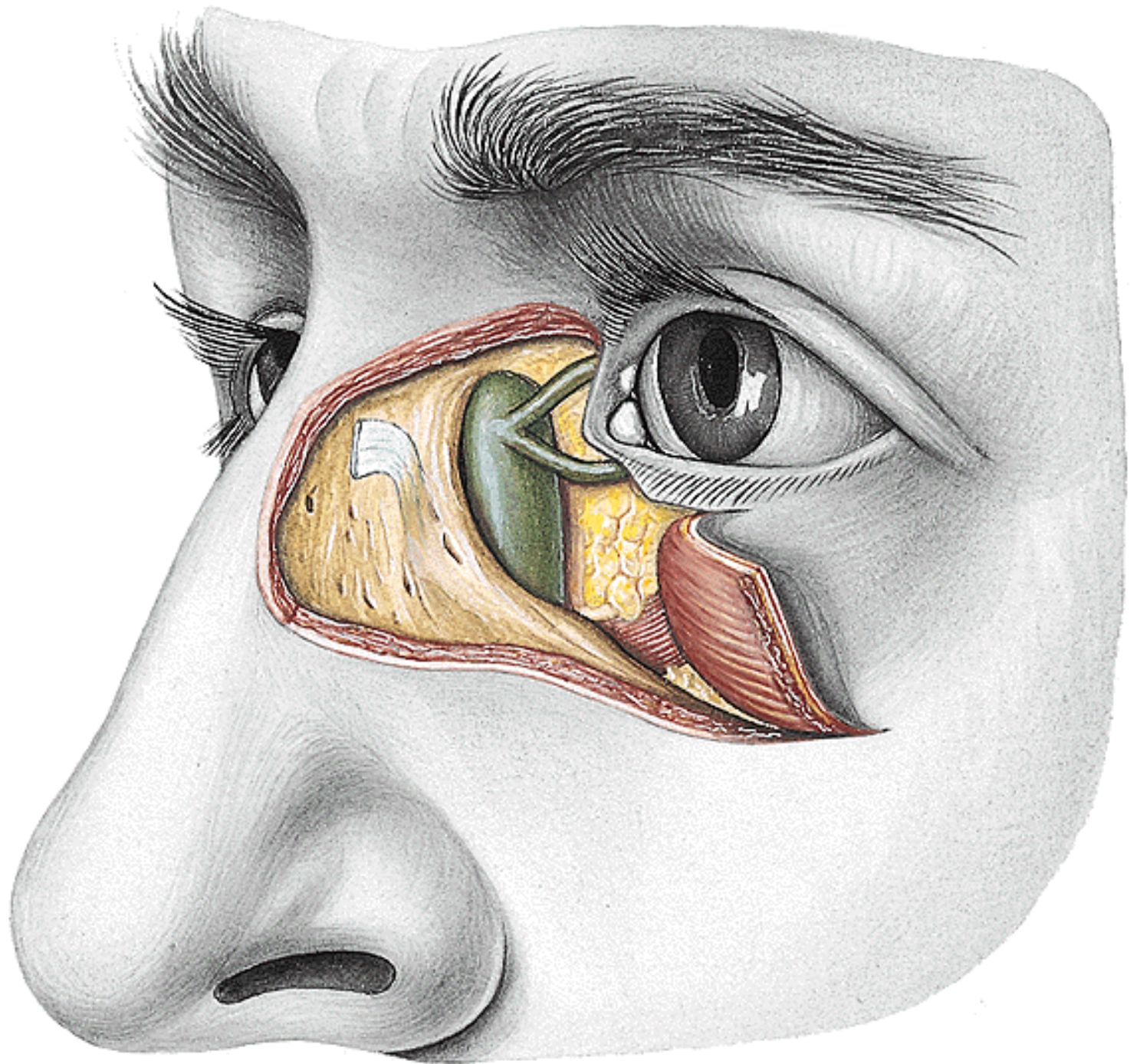


# Odvodný slzný systém:

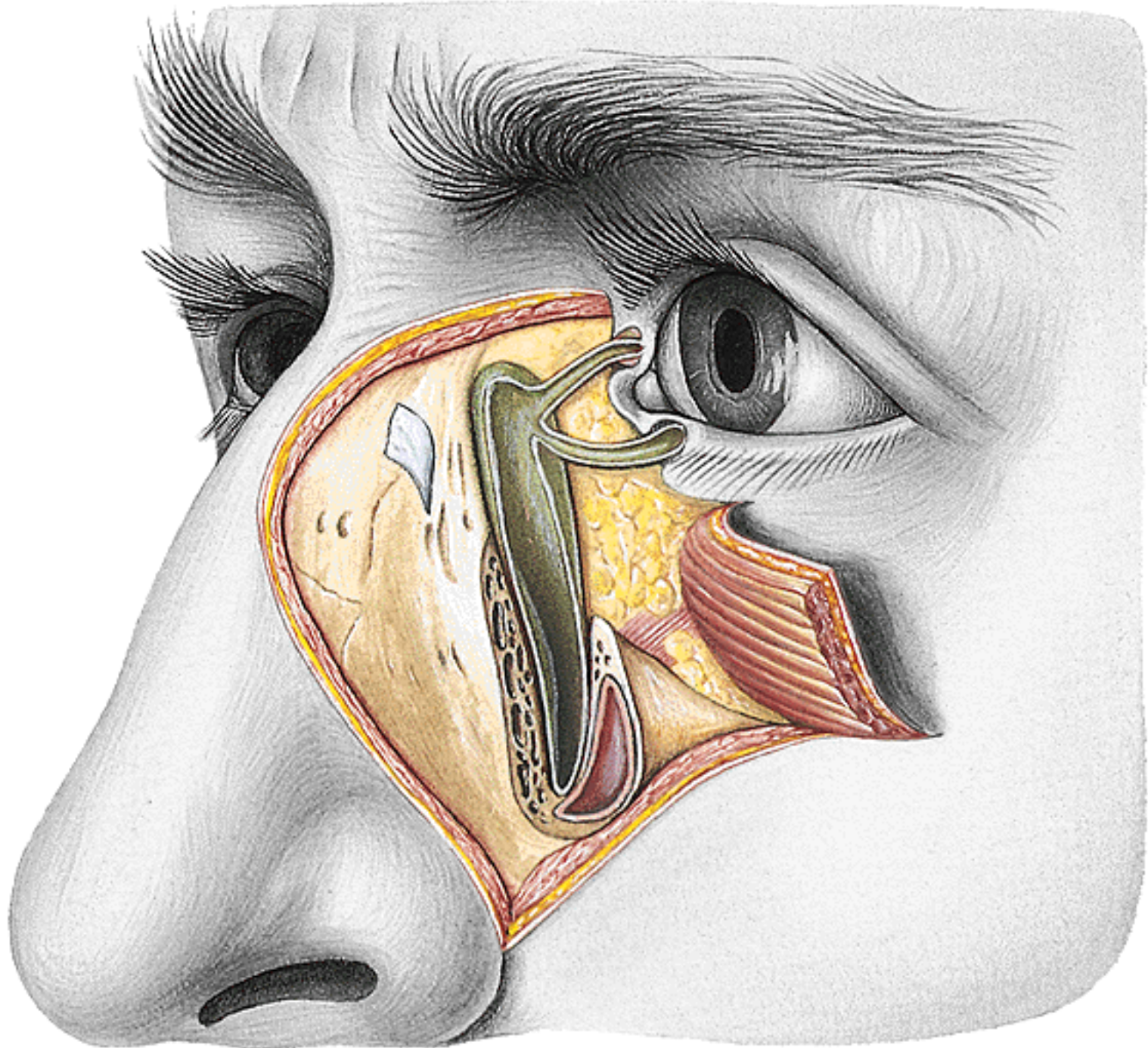




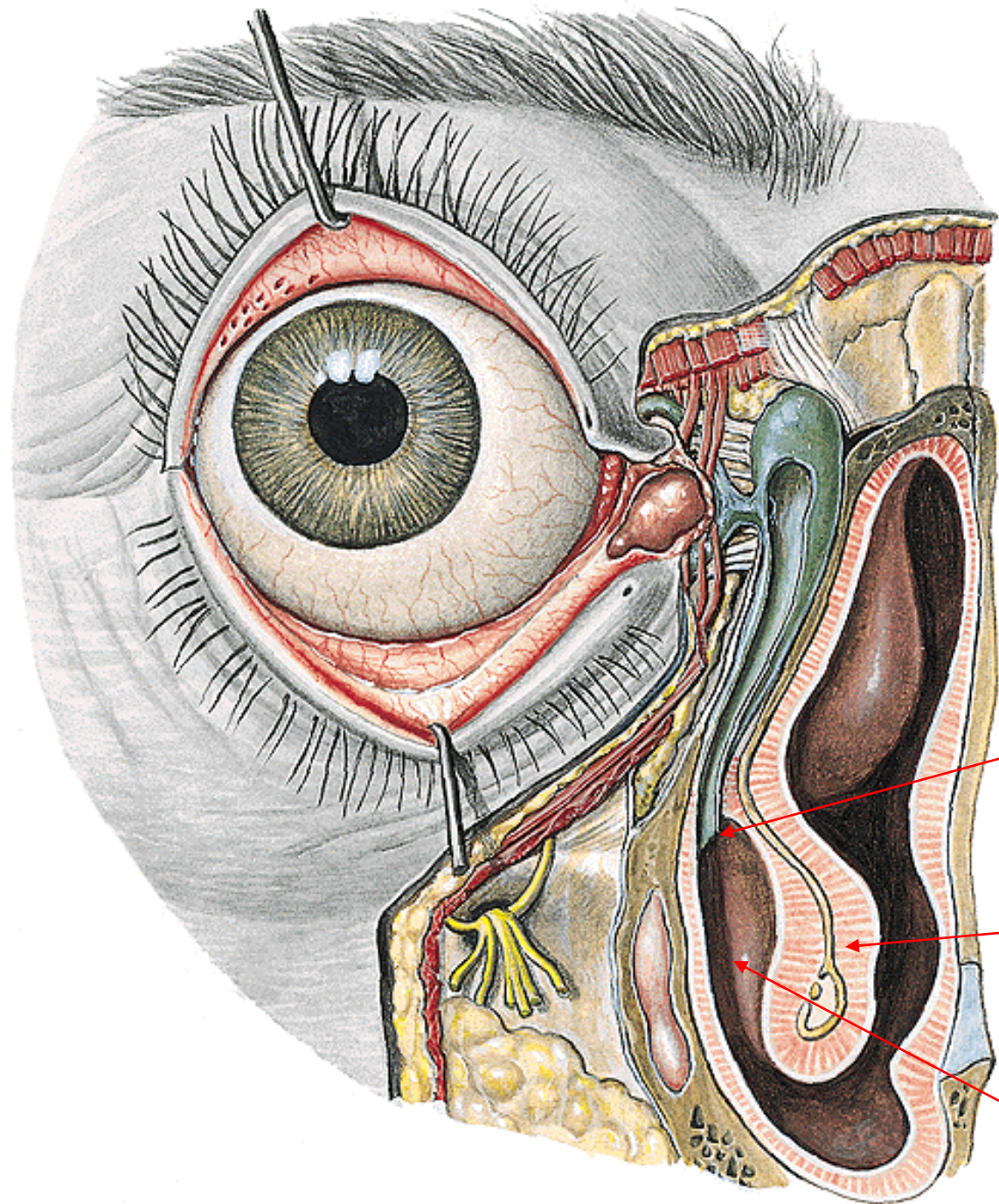












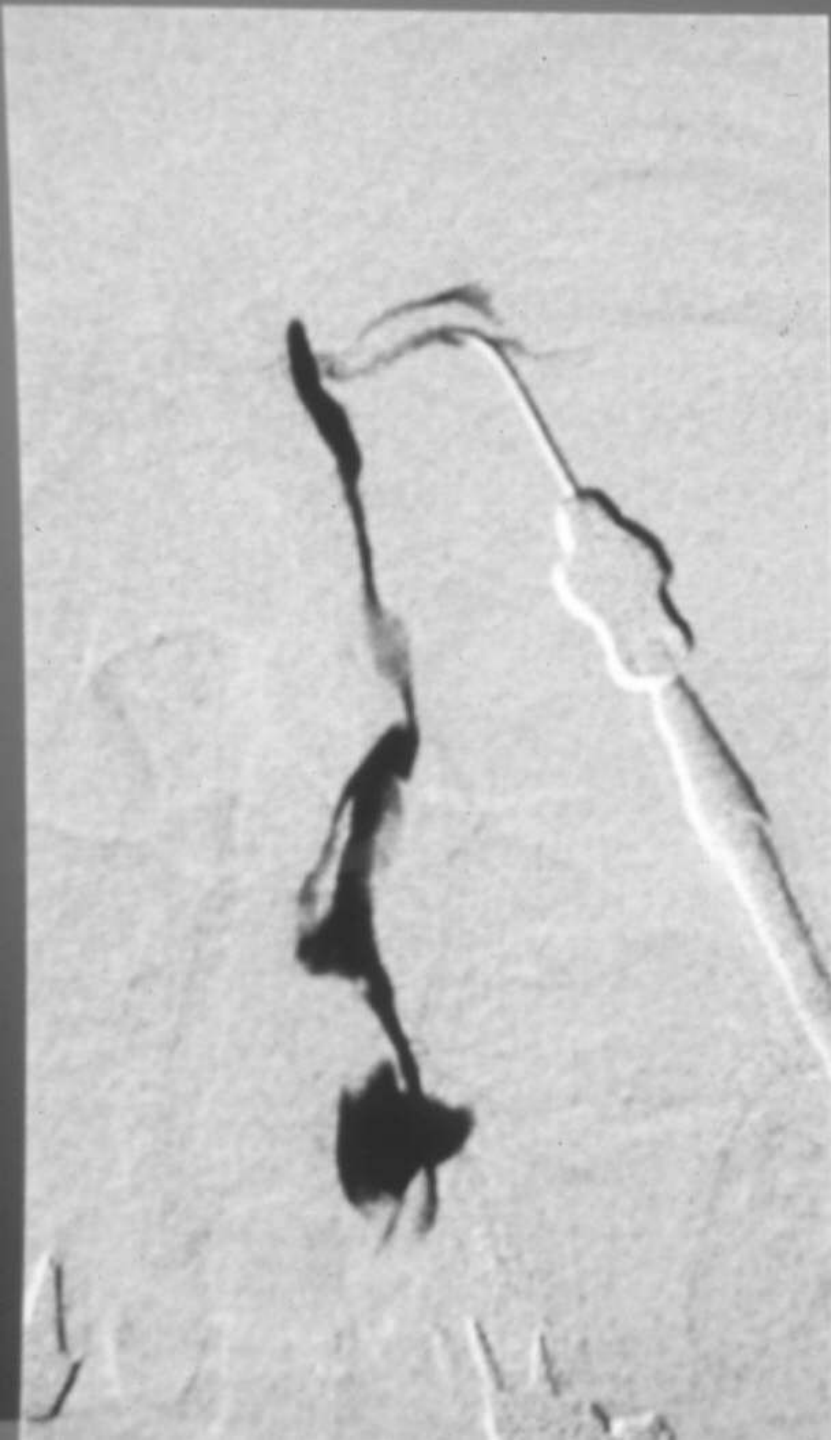
**Plica  
lacrimalis**

**Concha nasi  
inferior**

**Meatus  
inferior**




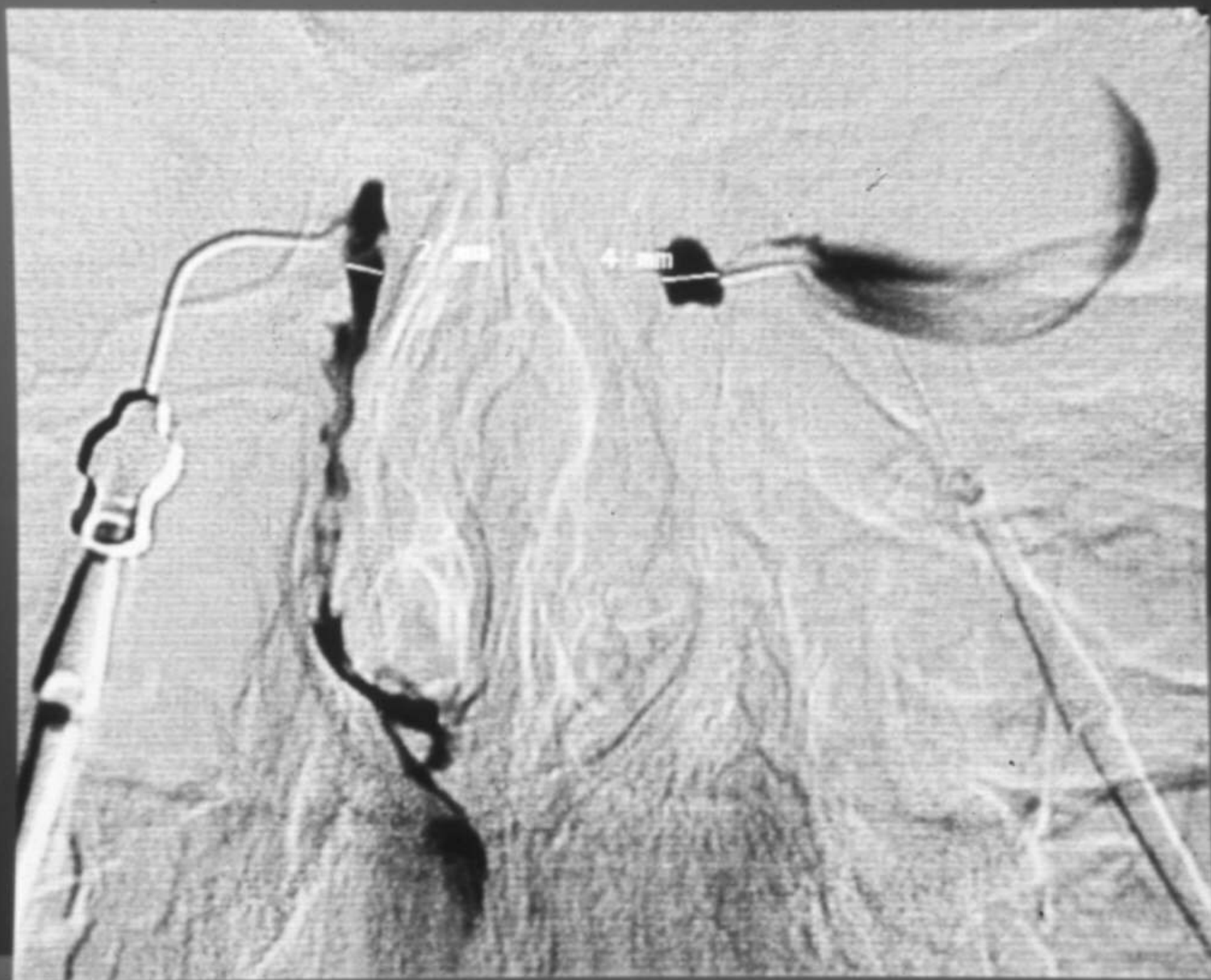



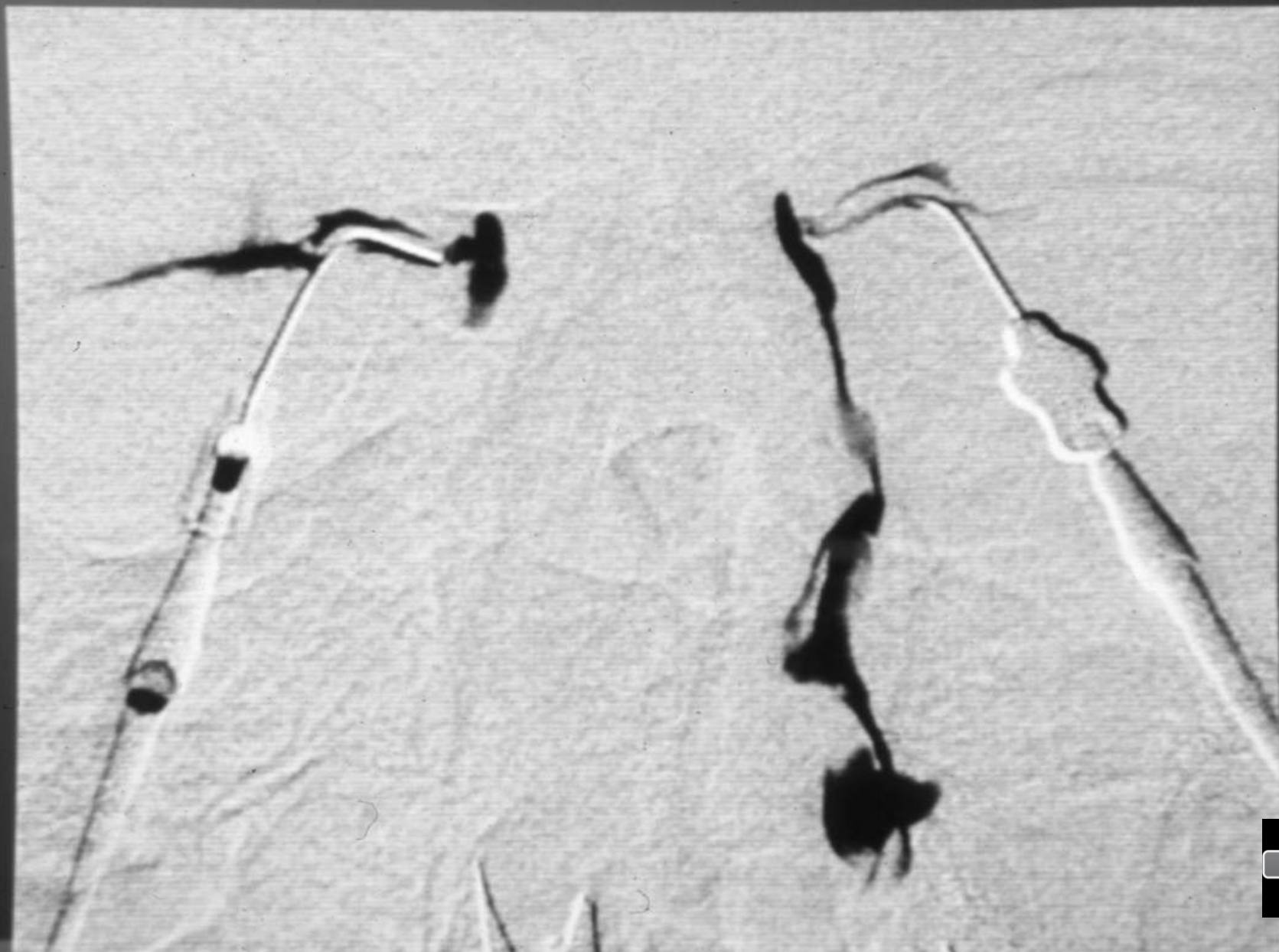

**DCG**  
**- normální nále:**



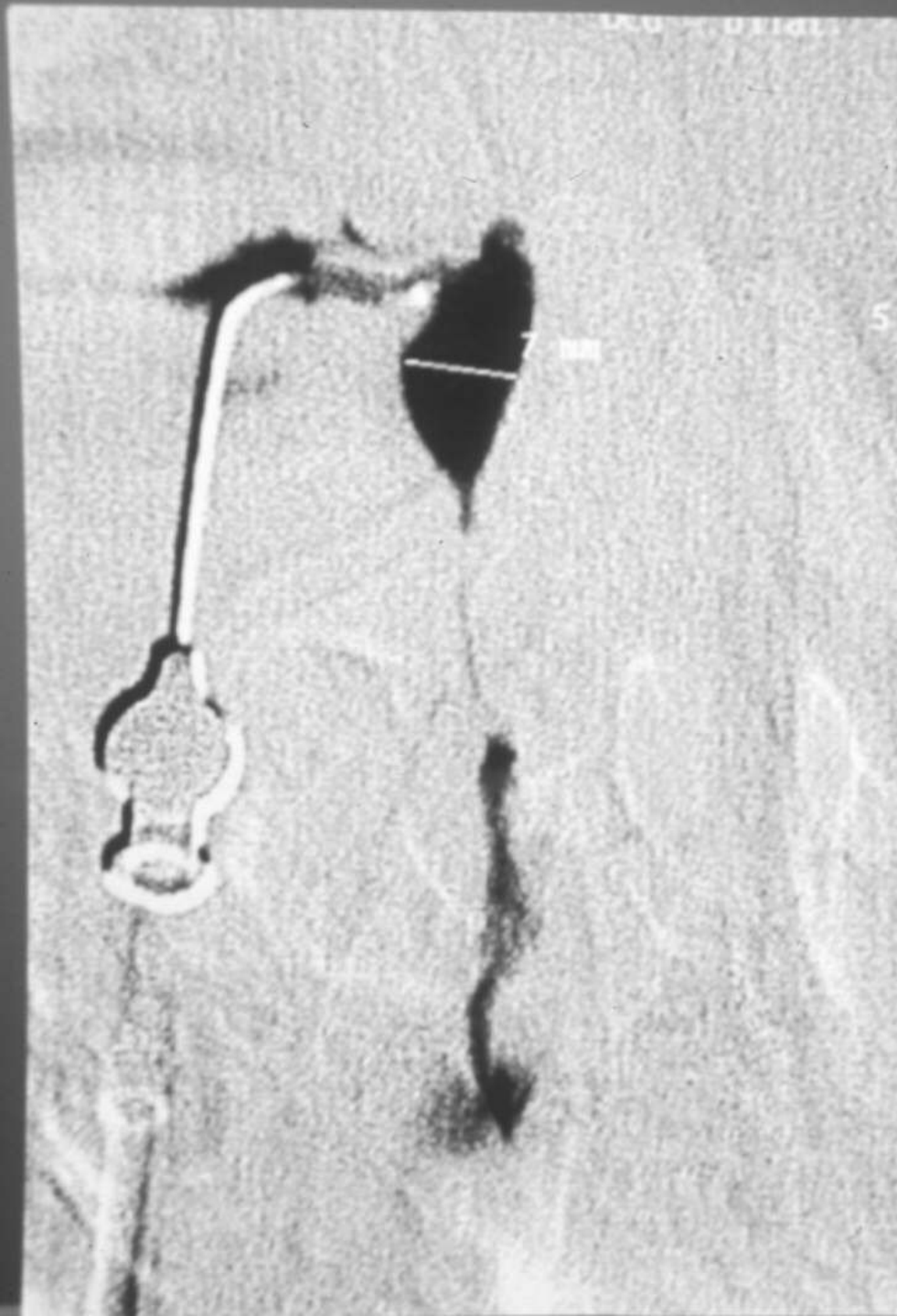# Sakální obstrukce - posttraumatická:



# Subsakální obstrukce - pozánětlivá:







# Stenóza slzovodu

