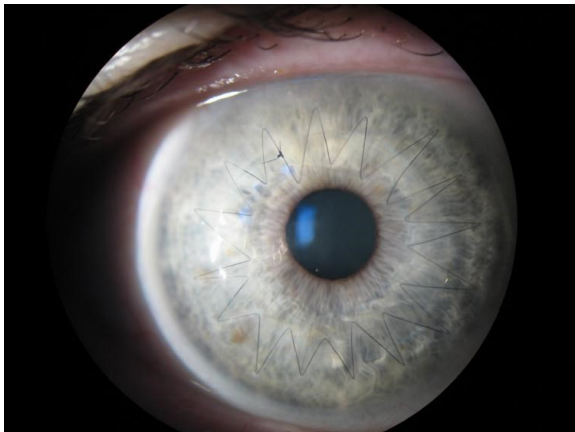


Náhrady očních tkání

Náhrady rohovky: keratoplastika, perforující, lamelární, endotelová

Nejstarší úspěšně provedená transplantace u člověka:

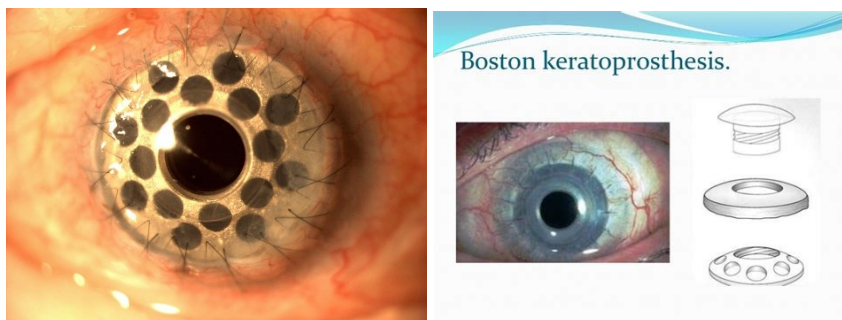
R. Kissam provedl první perforační keratoplastiku na lidech v roce 1843. [Arthur von Hippel](#) pak provedl lamelární a perforující keratoplastiky pomocí trepanu, jehož výsledky představil oftalmologické společnosti v Heidelbergu v roce 1886. První perforační keratoplastiku se střednědobým čirým štěpem (více než rok po operaci) provedl v roce 1905 vídeňský oftalmolog [Eduard Zirm](#) v [Olomouci](#).



Oko po perforující transplantaci rohovky s pokračujícím stehem

Keratoprotézy: u vaskulizovaných zkalených rohovek například po poleptání je naděje přihojení a zachování průhlednosti rohovky malá. Zde se používají umělé náhrady.

Typ Boston:



Protéza se přišije do kapsy rozštěpené části periferie rohovky tak, že je protéza vpojená do stromatu rohovky (trvá několik měsíců). Po vyhojení se pak vloží do centra transparentní kužel na vidění.

Indikace:

- Keratokonus
- Rohovkové Dystrophies
- Rohovkové jizvy
- Rohovkový edém

- Insuficience limbálních kmenových buněk (též u Aniridie)
- Selhání předchozí transplantace

<https://youtu.be/6DfugbHQmmQ>

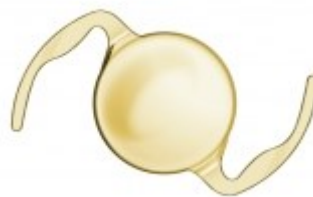
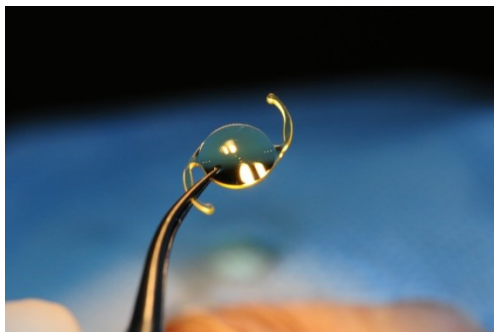
Osteo odonto keratoprothesis: pro lepší přihojení protézy se používá jako nosič kost či chrupavka, které vytvoří základ

Náhrady endotelu: umělá vrstva endotelu firmy EyeYon-EndoArt®

- Implantuje se stejně jak homogenní vrstva endotelu do přední komory přes malý sunelový řez, stabilizuje se vzduchovou bublinou.

Náhrady čočky

Nitrooční čočky, monofokální, asférické, multifokální, bifokální, akomodující, refrakční - fakické, Intraokular contact lens, zvětšující systémy- artefakický dalekohled, kombinace rozptylné nitrooční čočky a spojných brýlí. Na obrázcích jsou různé tvary IOL a opěrné části, včetně diskové WIOL





WIOL EDOF (Medicem)

Implantáty: náhrady duhovky- kontaktní čočka, nitrooční implantáty, duhovkový implantát + IOL

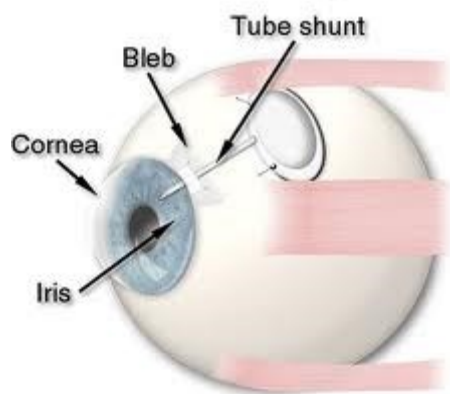
Glaukomové implantáty: i-stent

Zavádí se do komorového úhlu

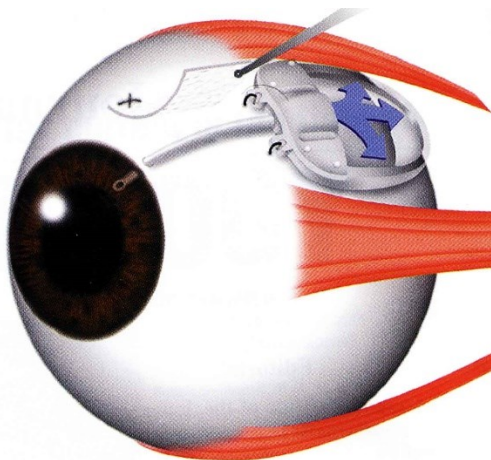


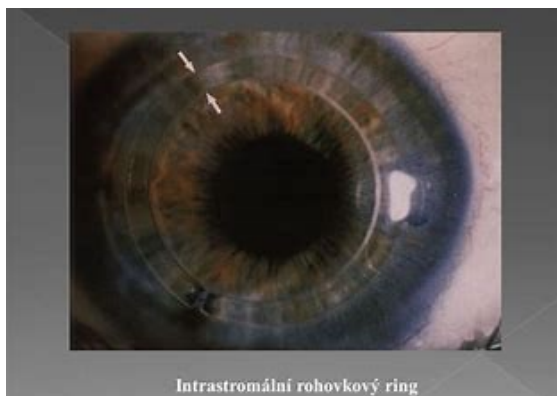Molteno implantát má navíc i konteiner

Glaucoma Tube Shunt Implantation




Ahmedův implantát podobná konstrukce





Historie náhrady duhovky implantátem při částečném defektu duhovky nebo při aniridii začíná v 80-tých letech 20. století. Vývoj začal tvrdými stenopeickými umělými nitroočními čočkami, segmenty nebo stenopeickými intrakapsulárními kroužky a pokračoval až po současné měkké membrány ze silikonu nebo akrylátu určené pro implantaci malým řezem. Doc. Jan Novák v Pardubicích zavedl v České republice použití intrakapsulární stenopeické černé silikonové membrány, kterou vyráběla firma ELLA-CS s.r.o., avšak výroba byla ukončena.

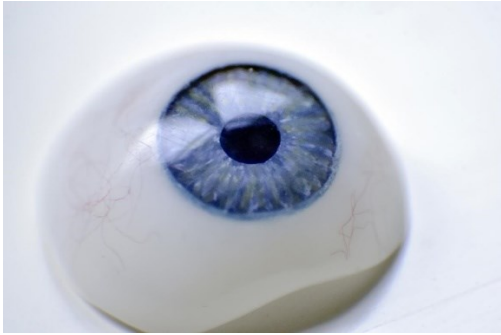Nově zavedla výrobu měkkých hydrogelových duhovkových implantátů firma Wilens s.r.o. s využitím materiálu pro nitrooční čočky. Implantáty jsou stenopeické konkávní membrány průměru 9 mm se zornicovým otvorem 3 až 5 mm. To je optimální velikost pro snadnou implantaci do pouzdra, přijatelné mesopické vidění i vyšetření očního pozadí včetně případného provedení pozdější operace PPV bez nutnosti explantace membrány. Umělou duhovku lze aplikovat 1,5 mm řezem a díky prohnutému tvaru implantátu se pod ním snadnou centruje nitrooční čočka.



Hydrogelový duhovkový implantát je vyráběn jako individuálně zhotovovaný zdravotní prostředek za respektování normy pro výrobu zdravotnických prostředků EN ISO 13485. V tomto případě není třeba CE značka, při objednávání je nutná identifikace pacienta i lékaře.

Implantáty se dodávají zabalené ve dvojitěm sterilním obalu. U oboustranné aniridie si lze barvu implantátu vybrat ze standardní barevné škály, při jednostranném defektu se barevný implantát zhotovuje podle fotografie zdravého oka.

Individuální akrylátová oční protéza



Vytváří se podle hloubky spojivkového vaku, a barvy duhovky zdravého oka

Oční choroby z povolání

- **po pracovním úrazu oka**
- **chemické působení cizích těles**, zvl. Fe, Cu, olovo...
- **radiační katarakty**: způsobeny neutrony, gama zářením, RTG, kobaltovými a rutheniovými zářiči
- **cataracta electrica**: styk s elektrickým proudem o vysokém napětí, též po zásahu bleskem
- **sklářská (žárová) katarakta**: tepelné záření z pecí, nemoc z povolání, dnes se již nevyskytuje, do filtrů a okének pecí přidány soli Fe, pohlcující IR záření
- **účinkem laseru- koagulačního, pulsního**
- **nystagmus uhlokopů**. patří mezi profesionální onemocnění havířů. Vzniká ve špatně odvětrávaných uhelných dolech (jedná se o chronickou otravu uhelnými plyny, jako je např. metan, oxid uhličitý a uhelnatý). Je doprovázen i dalšími příznaky, jako jsou například bolesti hlavy a nespavost.

Nařízení vlády ze 6. dubna 2011, kterým se mění a doplňuje nařízení vlády č. 290/1995 Sb. a kterým se stanovuje seznam nemocí z povolání, vymezuje následující oční choroby:

➤ Nemoci z povolání způsobené fyzikálními faktory

Zákal čočky způsobený tepelným zářením - nemoc vzniká při práci, při níž je prokázána taková expozice tepelného záření, která je podle skutečných lékařských poznatků příčinou nemoci.

Kontraindikace: chronické oční onemocnění, zejména kongenitální a získaný zákal čoček, glaukom, těžké refrakční chyby, významný lagoftalmus, porucha sekrece slz, ztráta jednoho oka;

Riziková povolání: taviči, slévači, kováři, svářeči

➤ **Nemoci z povolání způsobené ostatními faktory a činiteli**

Práce v podzemí

Člověk dlouhodobě pracující v podzemí se po určité době stává světloplachým.

Kontraindikace: refrakční chyby oka vyžadující trvalou korekci brýlemi, ztráta jednoho oka anebo těžší vady jednoho oka znemožňující prostorové vidění;

Riziková povolání: havíři

Práce ve výškách

Kontraindikace: poruchy zraku, kde je nutná korekce brýlemi a porucha prostorového vidění;

Riziková povolání: umývači oken na výškových budovách, montéři, jeřábníci

Práce spojená s nadměrnou fyzickou a tepelnou zátěží

Kontraindikace: poruchy zraku (refrakční chyby vyžadující trvalou korekci brýlemi a poruchy prostorového vidění);

Riziková povolání: rolníci, zahradníci, dřevorubci

Práce s počítači a zobrazovacími jednotkami

Kontraindikace: závažné oční choroby včetně výrazné refrakční vady.

Riziková povolání: pracovníci bank, IT pracovníci